TRATAT
DE
PATOLOGIE CHIRURGICALĂ

SUB REDACȚIA

E. PROCA

VI

EDITURA MEDICALĂ

TRATAT
DE
PATOLOGIE
CHIRURGICALĂ

Vol. VI

Patologia chirurgicală a abdomenului

TRATAT DE
PATOLOGIE CHIRURGICALĂ

sub redacţia

Prof. E. PROCA

Vol. VI

PATOLOGIA CHIRURGICALĂ A ABDOMENULUI

Coordonator: prof. dr. I. JUVARA

ESM

EDITURA MEDICALĂ ● Bucureşti, 1986

Colaboratori

Conf. dr. N. ANGELESCU — Spitalul Clinic „Colţea"
Dr. E. BOBOCESCU — Spitalul Clinic „Caritas"
Dr. E. BRĂTUCU — Spitalul Clinic „Caritas"
Dr. AL. I. BUCUR — Spitalul Clinic de Urgenţă, Bucureşti
Prof. dr. D. BURLUI*
Prof. dr. I. BUŞU — I.M.F. Craiova
Prof. dr. E. CALOGHERA — I.M.F. Timişoara
Prof. dr. T. CHIRILEANU — I.M.F. Cluj
Conf. dr. M. CIUREL — Spitalul Clinic de Urgenţă — Bucureşti
Conf. dr. C. CONSTANTINESCU — Spitalul Clinic „Caritas"
Dr. C. DRAGOMIRESCU — Spitalul Clinic „Dr. I. Cantacuzino"
Dr. Ş. GAVRILESCU — Spitalul Clinic „Dr. I. Cantacuzino"
Dr. doc. DAN GEROTA*
Dr. V. GRĂDINARU — Spitalul Clinic „Colentina"
Prof. dr. N.G. IONESCU — I.M.F. Cluj
Prof. dr. I. JUVARA — Spitalul Clinic „Dr. I. Cantacuzino"
Prof. dr. C. LAZĂR — I.M.F. Iaşi
Dr. V. MIHAI — Spitalul Clinic „Caritas"
Prof. dr. C. MIRCIOIU — I.M.F. Cluj
Dr. I. NICODIM — Spitalul Clinic „Caritas"
Dr. R. PALADE — Spitalul Clinic al Municipiului Bucureşti
Prof. dr. AL. PRIŞCU — Spitalul Clinic al Municipiului Bucureşti
Dr. C. RADU — Spitalul Clinic „Dr. I. Cantacuzino"
Conf. dr. D. RĂDULESCU — Spitalul Clinic „Dr. I. Cantacuzino"
Dr. MONICA ROŞCA — Spitalul Clinic „Caritas"
Prof. dr. D. SETLACEC — Spitalul Clinic „Fundeni"
Prof. dr. P. SIMICI — Spitalul Clinic „23 August" — Bucureşti
Conf. dr. M. SOARE — Spitalul Clinic de Urgenţă — Bucureşti
Conf. dr. M. STĂNCESCU — Spitalul Clinic Fundeni
Dr. T. STRUTENSCHI — Spitalul Clinic „Caritas"
Prof. dr. T. ŞEICARU — Spitalul Clinic „Colentina"
Prof. dr. I. ŞUTEU — Spitalul Clinic de Urgenţă — Bucureşti
Dr. I. VEREANU — Spitalul Clinic „Dr. I. Cantacuzino"

---

[*] Decedat

TRATAT DE PATOLOGIE CHIRURGICALĂ

Sub redacţia E. PROCA

Vol. I	— PROPEDEUTICA CHIRURGICALĂ	E. Bancu
Vol. II	— TERAPIA PRE- ŞI POSTOPERATORIE A BOLNAVULUI CHIRURGICAL	Gh. Litarczek
Vol. III	— ORTOPEDIA	A. Denischi
Vol. IV	— NEUROCHIRURGIA	C. Arseni
Vol. V	— PATOLOGIA CHIRURGICALĂ A TORACELUI, CORDULUI ŞI VASELOR	I. Pop D. Popa
Vol. VI	— PATOLOGIA CHIRURGICALĂ A ABDOMENULUI	I. Juvara
Vol. VII	— CHIRURGIA GINECOLOGICĂ	P. Sîrbu*
Vol. VIII	— UROLOGIA	E. Proca
Vol. IX	— PATOLOGIA CHIRURGICALĂ PEDIATRICĂ	M. Socolescu
Vol. X	— PATOLOGIA CHIRURGICALĂ ENDOCRINĂ	D. Stoenescu

---

* Decedat

CUPRINS

Pag.

1. PATOLOGIA CHIRURGICALĂ A PERETELUI ABDOMINAL

1.1. Herniile (**C. Lazăr**) 13
1.2. Eventrațiile și eviscerațiile (**I. Bușu**) 47

2. PATOLOGIA CHIRURGICALĂ A STOMACULUI

2.1. Boala ulceroasă (**C. Constantinescu**) 59
2.2. Ulcerul de stres (**C. Constantinescu**) 107
2.3. Tumorile gastrice (**C. Mircioiu**) 123
2.4. Alte afecțiuni chirurgicale ale stomacului (**M. Soare**) 159
2.5. Patologia stomacului operat (**D. Rădulescu**) 179

3. PATOLOGIA CHIRURGICALĂ A DUODENULUI 227

4. PATOLOGIA CHIRURGICALĂ A INTESTINULUI SUBȚIRE (**Al. Prișcu**) 249

5. PATOLOGIA CHIRURGICALĂ A APENDICELUI CECAL (**P. Simici**) 328

6. PATOLOGIA CHIRURGICALĂ A COLONULUI

6.1. Diverticuloza și diverticulita colonului (**Ș. Gavrilescu, I. Juvara**) 353
6.2. Polipii colorectali (**D. Setlacec**) 363
6.3. Cancerul de colon (**C. Dragomirescu, I. Juvara**) 371
6.4. Alte afecțiuni chirurgicale ale colonului (**M. Stăncescu**) 395

7. PATOLOGIA CHIRURGICALĂ A RECTULUI (**M. Stăncescu**) 412

8. PATOLOGIA CHIRURGICALĂ A REGIUNII ANOPERIANALE (**Al. Prișcu**) 429
— Boala pilonidală sacrococcigiană (**R. Palade**) 458

9. PATOLOGIA CHIRURGICALĂ A PERITONEULUI (**D. Rădulescu**) 466

10. PATOLOGIA CHIRURGICALĂ A MEZOURILOR ȘI EPIPLOOANELOR (**T. Chirileanu**) 521

11. OCLUZIILE INTESTINALE (**I. Șuteu, Al. I. Bucur**) 547

12. TRAUMATISMELE ABDOMINALE (**C. Caloghera**) 759

Pag.

13. PATOLOGIA CHIRURGICALĂ A FICATULUI

13.1. Traumatismele hepatice (N.G. Ionescu) 784
13.2. Chistul hidatic al ficatului (D. Burlui*, Monica Roşca) 797
13.3. Tumorile ficatului (D. Burlui*, V. Mihai) 815
13.4. Abcesele ficatului (N. Angelescu) 828

14. ICTERELE CHIRURGICALE (T. Şeicaru, V. Grădinaru) 839

15. PATOLOGIA CHIRURGICALĂ A CĂILOR BILIARE

15.1. Patologia veziculei biliare (Dan Gerota*).......... 860
15.2. Litiaza căii biliare principale (C. Dragomirescu, I. Juvara) 904
15.3. Litiaza intrahepatică (I. Juvara, C. Radu).......... 920
15.4. Tumorile căilor biliare (T. Şeicaru, V. Grădinaru) 930
15.5. Stenozele benigne (D. Burlui*, E. Brătucu, E. Bobocescu) 949
15.6. Stenozele postoperatorii (I. Juvara, C. Dragomirescu).......... 975

16. PATOLOGIA CHIRURGICALĂ A PANCREASULUI

16.1. Traumatismele pancreasului (M. Ciurel) 987
16.2. Pancreatitele acute şi cronice (D. Burlui*, T. Strutenschi) 995
16.3. Chisturile pancreatice (T. Chirileanu) 1012
16.4. Cancerul pancreasului exocrin (N.G. Ionescu) 1040
16.5. Fistulele pancreatice (I. Vereanu, I. Juvara) 1053

17. PATOLOGIA CHIRURGICALĂ A SPLINEI (D. Burlui*, I. Nicodim) 1059

18. HIPERTENSIUNEA PORTALĂ (D. Burlui*) 1074

Index alfabetic selectiv de autori 1111
Index alfabetic de noţiuni 1125

---

* Decedat

„Indiferent de noutatea şi de complexitatea metodelor paraclinice de investigare, examenul clinic îşi păstrează întreaga valoare, observaţia omului de către om oferind adevăruri ce nu îmbătrînesc niciodată“

Ion Juvan

CUVÎNT ÎNAINTE

Acest volum reunește afecțiunile abdominale al căror tratament implică un gest chirurgical; este o patologie cu o pondere consacrată, atît ca morbiditate generală, cît și prin numărul mare de intervenții comparativ cu restul specialităților chirurgicale.

Repartizarea inițială a spațiului tipărit a acordat *chirurgiei abdomenului* un volum unic, cu un anumit procent, ce s-a dovedit ulterior insuficient; deși am limitat numărul de pagini destinat fiecărui capitol și am *evitat* datele de anatomofiziologie, ne-am aflat, după numeroase eliminări și renunțări, în fața unui text final cu o paginație sporită față de calculele de start. La distribuirea capitolelor pe autori am căutat să antrenăm un colectiv larg de specialiști din întreaga țară, care, prin experiența lor, să dea un plus de autoritate științifică tratatului; este inerent ca, în aceste condiții, diferitele capitole să poarte amprenta autorilor și implicit *responsabilitatea acestora.*

Desigur, fiecare capitol sau/și subcapitol pot reprezenta, izolat, subiecte monografice, dar nu aceasta a fost intenția și nici posibilitățile noastre; am urmărit doar inițierea și îndrumarea cititorului interesat în *aspectele clinice* ale diverselor entități patologice. În completarea și aprofundarea cunoașterii stau la dispoziție bibliografiile selecționate și monografiile axate pe un domeniu limitat. În legătură cu referințele bibliografice — uneori extrem de *selective* — semnalez faptul că s-a sugerat autorilor ca, alături de lucrările de referință apărute pe plan mondial, să acorde un spațiu corespunzător, și pe deplin meritat, lucrărilor românești, știut fiind că *Școala română de chirurgie* dispune de o vastă experiență.

Fiind vorba de un *tratat de patologie*, nu sînt cuprinse tehnicile chirurgicale, ce au și început — și vor continua — să apară în volume separate; sînt rareori amintite numai cîteva detalii asupra unor proceduri ce au implicații tactice sau/și strategice în conduita terapeutică. Profesiunea și activitatea practică a chirurgilor obligă la două modalități esențiale de cunoaștere și de informare: tratatele de patologie (care oferă răspunsul la întrebarea *ce anume și cînd să operezi)* și tratatele de tehnică chirurgicală (care răspund la întrebarea *cum să operezi).*

Cititorul va găsi subliniate, în diversele capitole, în special noțiunile fundamentale de *clinică*, pe care le consider de o importanță deosebită în stabilirea diagnosticului; valoarea examenului clinic depășește adeseori complexitatea mijloacelor de investigație de care dispunem în prezent — și, să nu uităm că un diagnostic corect și o indicație chirurgicală, stabilită în timp util, asigură cheia succesului. De altminteri, în marea majoritate a tratatelor moderne de patologie se reimpune *clinica* drept metoda cea mai fidelă a *observației omului de către om.*

Față de volumul important al textelor primite, *de la peste treizeci de autori*, a fost necesară o schiță de uniformizare, generatoare de probleme redacționale, pentru care rog pe colaboratorii tratatului să nu se simtă neîndreptățiți. Vreau să subliniez că stilul propriu fiecăruia a rămas nemodificat de-a lungul textului, păstrîndu-se părerile, ideile și expresiile științifice sau/și literare (față de care coordonatorul nici nu-și poate asuma responsabilitatea) în primul rînd ca dovadă de respect și apreciere față de autor; *conținutul textelor și-a păstrat originalitatea caracterizîndu-și autorii.* Mulțumesc pe această cale tuturor colaboratorilor pentru contribuția adusă. Coordonarea și redactarea au părtinit uneori numai ponderea unor noțiuni și afecțiuni, cît și scopurile generale ale volumului, în acord cu imperativele editoriale.

În organizarea cuprinsului a avut prioritate criteriul structural al patologiei de organ; așa se explică, de exemplu, autonomia prezentării unor leziuni traumatice viscerale în capitole diferite, raportate însă la generalitățile abdomenului acut traumatic, comentate într-un capitol unic. Sindroamele clasice au rămas însă bine reprezentate prin peritonite, ocluzii intestinale, icterul chirurgical și hipertensiunea portală.

Se poate, desigur, reproșa că volumul a omis sau nu epuizează anumite subiecte, cît și faptul că nu cuprinde o serie de date privind testele de metabolism și de investigație paraclinică, glandele cu secreție internă intraabdominale, spațiul chirurgical retroperitoneal etc., dar *întregul tratat* a fost conceput în *mai multe volume*, unde se vor găsi expuse suficiente alte probleme tangente chirurgiei abdominale. Totuși, pentru anumite capitole, cum ar fi de pildă *ocluziile intestinale*, a fost necesar să se prezinte pe larg tulburările umorale, primare și secundare, cît și modul lor de corectare, de care depinde, în cea mai mare măsură, rezultatul intervenției chirurgicale.

Un caracter definitoriu al chirurgiei contemporane îl constituie *specializarea;* mai mult chiar, din cadrul specialităților chirurgicale există în prezent tendința spre *ultraspecializare* într-un domeniu restrîns; această perfecțiune, obţinută într-un domeniu limitat, duce uneori la ruperea aprecierii totului general al organismului, încălcînd principiul de bază al chirurgiei fiziologice. Din trunchiul *chirurgiei generale* s-au desprins toate ramurile disciplinelor specializate, a căror dezvoltare presupune şi consolidarea permanentă a matricei de formare. Problema, dezbătută de toate şcolile chirurgicale din lume şi subiect al unor largi discuţii, a ajuns în stadiul actual de înţelegere al adevărului că nu se mai poate concepe chirurgia generală ca ocupîndu-se exclusiv de viscerele abdominale. Este absolut necesar un stagiu de minimum un an de chirurgie generală în formarea oricărui viitor specialist, cît şi cunoaşterea particularităţilor cîtorva discipline specializate din partea fiecărui chirurg general.

Revenind la volumul prezent, vreau să mulţumesc colectivului Editurii Medicale, îndeosebi celor care rămîn întotdeauna anonimi, dar de ale căror eforturi şi pricepere depinde ca un manuscris heterogen să devină o lucrare tipărită. În mod special subliniez munca de calitate, devotamentul şi pasiunea cu care redactorul de carte s-a ocupat de problemele deosebit de dificile cu care am fost confruntaţi.

În încheiere, sper ca acest volum, poate inegal în macrostructura lui, va fi util studenţilor, tinerilor chirurgi şi, de ce nu, chiar celor mai înaintaţi în vîrstă, *chirurgia impunînd o instrucţie de-a lungul întregii vieţi;* a te informa permanent şi a reciti ceea ce *crezi* că nu mai constituie o problemă este singura cale spre progres.

Prof. ION JUVARA

Bucureşti, 30 octombrie, 1985

1.

PATOLOGIA CHIRURGICALĂ A PERETELUI ABDOMINAL

1.1 HERNIILE

C. LAZĂR

1.1.1 Herniile abdominale — noţiuni generale — 13
1.1.2 Complicaţiile herniare — 17
1.1.3 Variante topografice ale herniilor abdominale — 23
1.1.4 Variante ale conţinutului herniar — 38
1.1.5 Herniile diafragmatice — 41
1.1.6 Herniile hiatus-ului esofagian — 43
Bibliografie selectivă — 47

1.1.1 HERNIILE ABDOMINALE — NOŢIUNI GENERALE

Se înţelege prin hernie ieşirea parţială sau totală a unui viscer din cavitatea abdomino-pelvină (ajungînd să proemine sub tegument) printr-un traiect sau orificiu, anatomic preexistente ca „puncte slabe“ ale peretelui abdominal.

Herniile abdominale sînt herniile cele mai frecvente clinic şi, în funcţie de regiunea topografică, se clasifică în: hernii inghinale, femurale, ombilicale, ale liniei albe, lombare, perineale etc. (fig. 1.1 şi 1.2). În funcţie de momentul cînd apar şi de natura traiectului sau a orificiului herniar ele se clasifică şi în *hernii congenitale* (datorate unor predispoziţii înnăscute) putînd apare chiar de la naştere sau mai tîrziu şi *hernii dobîndite*.

Indiferent de locul de producere, de momentul apariţiei şi de natura organului herniat, herniile abdominale prezintă o serie de elemente anatomo-clinice comune, ceea ce permite un studiu de ansamblu. Hernia constituie o afecţiune mai mult sau mai puţin supărătoare, dar uneori nu produce nici un accident: *hernie simplă* sau *reductibilă;* alteori apar complicaţiile, cum ar fi nereductibilitatea, strangularea etc.

Frecvenţa globală a herniilor variază între 3—6% şi este mai accentuată la bărbat (raport 3/1). Incidenţa este în relaţie şi cu vîrsta, fiind mai mare în primul an al vieţii şi în copilărie, în scădere la adolescenţi, ridicîndu-se apoi progresiv, spre bătrîneţe.

Etiologia herniilor survine prin intricarea unui complex de factori structural-anatomici şi fiziopatologici.

a) În cadrul factorului structural (cu puternice implicaţii ereditare) se includ: persistenţa canalului de migrare a unor organe abdominale în afara cavităţii (ex. conductul peritoneo-vaginal al testiculului care generează hernia congenitală inghinală); slăbirea peretelui abdominal în cadrul „zonelor herniare" (reprezentate de fosetele inghinale, inelul ombilical, inelul crural etc.) caracterizează herniile cîştigate („de slăbiciune") ce apar la denutriţi, anemici, hipoxici (în urma unor suferinţe acute sau cronice). Factorul structural-anatomic, legat de structura genetică, acţionează cu caracter familial, în aceleaşi condiţii de mediu şi are un rol primordial.

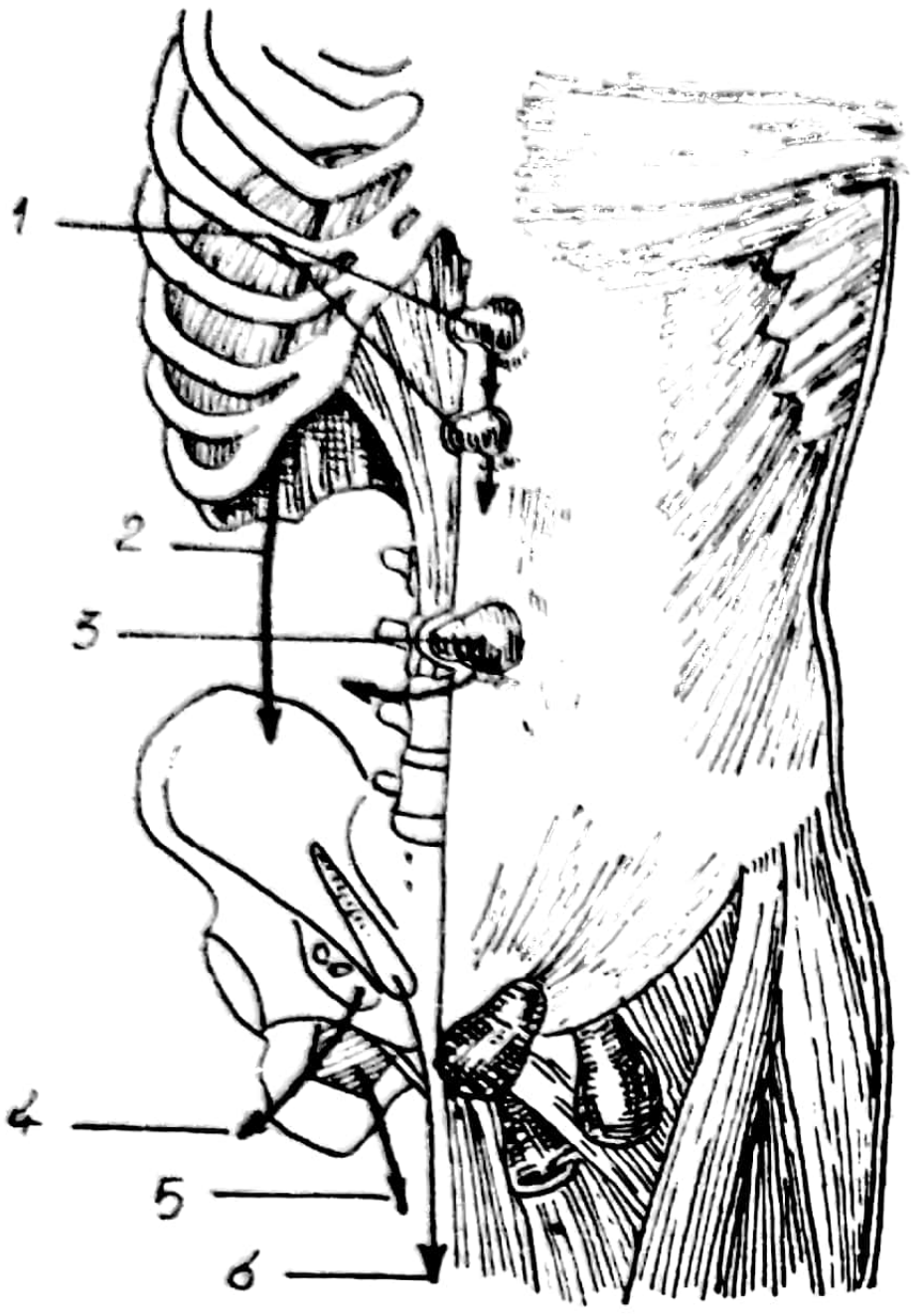

Fig. 1.1. — Zonele herniare ale peretelui antero-lateral al abdomenului (după Forgue):
1. hernii ale liniei albe; 2. presiune abdominală; 3. hernie ombilicală; 4. hernie crurală; 5. hernie obturatorie; 6. hernie inghinală.

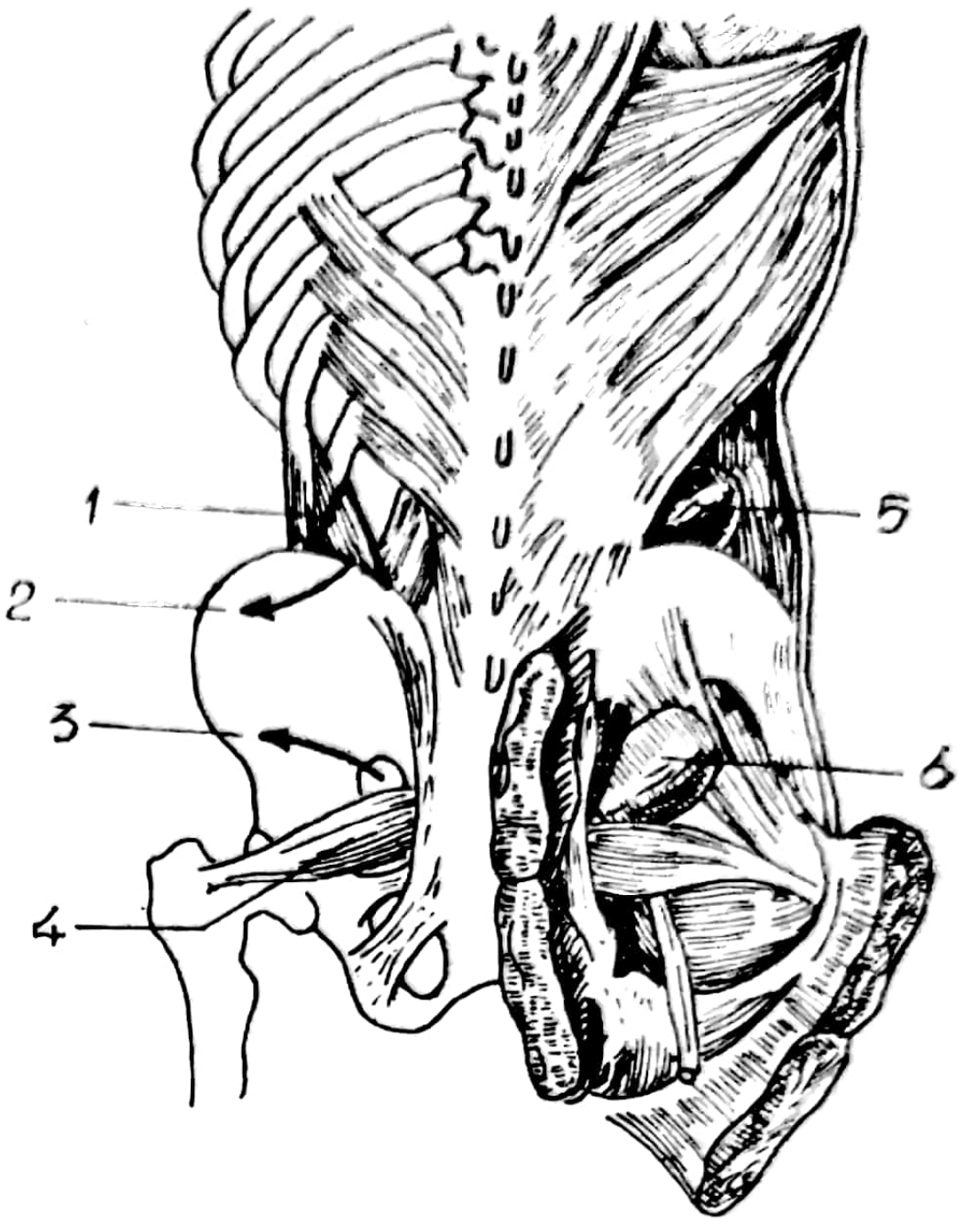

Fig. 1.2. — Zonele herniare ale peretelui posterior al abdomenului şi ale regiunii fesiere (după Forgue)
1 şi 2. triunghiul J.L. Petit; 3. marea scobitură sciatică; 4. muşchiul piramidal; 5. hernie lombară; 6. hernie ischiatică.

b) Factorul funcţional-patogenic, concretizat prin relaţia dintre presiunea intraabdominală şi rezistenţa peretelui, acţionează asupra unor structuri parietale abdominale determinate. Devine important la anumite profesiuni (suflători, hamali), tuşitori cronici (cu sclero-emfizem pulmonar), constipaţi, stricturaţi, prostatici, femei cu sarcini repetate etc.

Anatomia patologică a unei hernii se constituie din trei elemente: traiectul anatomic, învelişurile herniare şi conţinutul herniar.

a) Organul herniat străbate grosimea peretelui abdominal, urmînd un traiect anatomic cu formă şi structură variată funcţie de varietatea topografică a herniei: în hernia inghinală se parcurge un veritabil traiect cu două orificii: profund (situat la nivelul peritoneului) şi superficial (situat sub tegument); la herniile liniei albe şi cele ombilicale „traiectul" este dominant un inel musculo-aponevrotic sau numai aponevrotic, ca în herniile crurale. În evoluţia ei hernia ajunge la diferite grade de dezvoltare: cînd se găseşte în dreptul inelului

profund poartă numele de *punct de hernie;* dacă a ajuns în grosimea peretelui abdominal se numește *hernie interstițială*, iar dacă a depășit inelul superficial se numește *hernie completă*.

b) Învelișurile sînt formate din sac și din structurile externe. Sacul este o prelungire peritoneală de formă cilindrică, conică, sferică sau de pară; el prezintă un *gît* (în raport, de obicei, cu orificiul de ieșire din abdomen), *un corp* și *fundul*, care este porțiunea cea mai superficială (fig. 1.3). Sacul rezultă, în herniile cîștigate, din alungirea și alunecarea treptată a peritoneului parietal sub impulsul organului ce herniază, în timp ce în cele congenitale, el preexistă. Sacul poate lipsi parțial (în herniile vezicii și ale colonului) sau complet, ca în herniile embrionare (exomfalul) instalate înaintea apariției seroasei peritoneale. Se descriu și saci multipli, ca în hernia properitoneală, unde apar doi saci. Sacul poate suferi modificări prin lipsa conținutului, transformîndu-se într-o cavitate cu lichid (chist sacular) în relație, sau complet separat de marea cavitate peritoneală. Structurile externe, ce învelesc sacul, sînt constituite din planurile anatomice ale regiunii respective (mai mult sau mai puțin remaniate după vechimea herniei) între care grăsimea subperitoneală realizează uneori „lipomul preherniar“.

c) Conținutul herniei este variabil, putîndu-se întîlni teoretic orice organ al cavității abdomino-pelvine, cu excepția duodenului și pancreasului care sînt strîns acolate la peretele abdominal posterior. În mod obișnuit se găsește epiploonul, intestinul subțire și colonul, primele două elemente fiind adesea asociate.

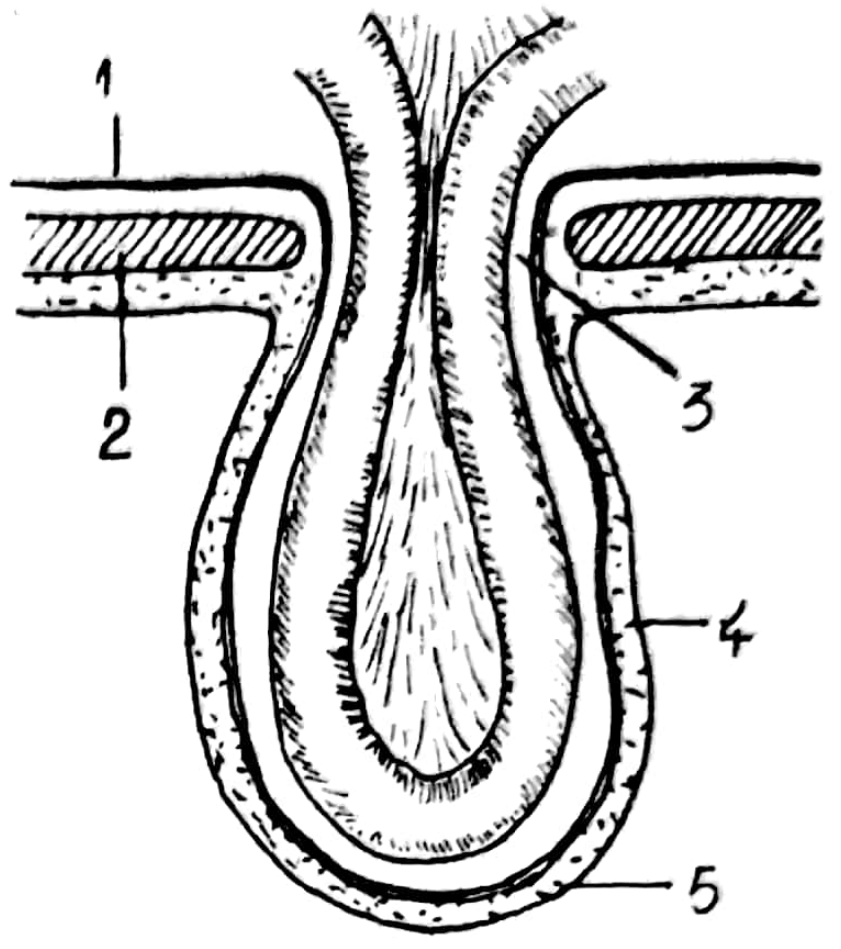

Fig. 1.3. — Schema sacului de hernie cu conținut intestinal (după A. Mouchet):

1. peritoneu prelungit formînd sacul; 2. mușchii largi ai abdomenului; 3. gîtul sacului; 4. corpul sacului; 5. fundul sacului.

Patogenie. Apariția unei hernii rezultă din dezechilibrul între două forțe ce acționează constant: presiunea intraabdominală pozitivă (ce are tendința de a împinge viscerele în afara cavității) și presa abdominală (alcătuită din centura mușchilor peretelui antero-lateral al abdomenului, diafragm și ridicătorul anal) care menține viscerele în abdomen prin tonicitatea musculară.

În condiții fiziologice, aceste două forțe contrare se găsesc în echilibru dinamic. Orice cauză care influențează unul dintre aceste elemente (și cu atît mai mult pe amîndouă) predispune la apariția herniei. Creșterea presiunii intraabdominale prin efort fizic, uneori mare, alteori mai mic dar repetat (tușitori cronici, constipați, stricturați, prostatici etc.) solicită continuu peretele abdominal în zonele slabe herniare, care cedează îndeosebi cînd tonusul și troficitatea peretelui musculo-aponevrotic abdominal se modifică la bătrîni, în stările de denutriție, slăbiri repetate, alteori obezitate, sarcini multiple etc.

Hernia dobîndită apare astfel ca o boală în care sînt antrenați, afară de factorii locali și factorii generali de structură și troficitate, care trebuie luați în considerare în cadrul tratamentului chirurgical; nesocotirea acestora din urmă conduce la recidive, ce vor slăbi și mai mult centura abdominală.

În hernia congenitală, punctul slab este consecința unei opriri a dezvoltării peretelui iar sacul și traiectul sînt preformate; viscerul herniat se angajează cu ocazia unui efort (hernie inghinală oblică externă prin persistența canalului peritoneovaginal). Sacul poate fi ocupat visceral chiar de la naștere (în hernia congenitală propriu-zisă) sau la un oarecare timp după naștere, situație în care, din punctul de vedere anatomo-patologic, hernia apare congenitală, dar, din punctul de vedere clinic, ca hernie dobîndită (sînt aşa-zisele hernii „congenital căpătate").

Semnele funcţionale ale herniei simple sînt reduse ca intensitate; bolnavii nu simt decît o anume greutate şi aceasta de obicei în herniile care au un oarecare volum. Herniile mari devin dureroase datorită tracţiunilor exercitate prin greutatea lor. Durerea poate lipsi, cu excepţia unor hernii epigastrice şi a punctelor de hernie, cînd durerea apare sau se accentuează cu ocazia unui efort, în timpul mersului sau la ortostatismul prelungit.

Semnele fizice sînt cele care atrag atenţia bolnavului, ce consultă medicul pentru apariţia unei „formaţiuni" în una dintre zonele herniare; „tumoarea herniară", de formă şi dimensiuni variabile, creşte în ortostatism şi se reduce sau dispare complet în clinostatism, ceea ce impune examinarea obligatorie a bolnavului în aceste două poziţii. Formaţiunea este rotundă sau alungită, cu suprafaţa regulată şi tegumentele de aspect normal. La palpare ne dăm seama de consistenţa renitentă şi elastică (dacă conţinutul este intestinal) sau moale şi neregulat (dacă conţine epiploon). Tot prin palpare sesizăm că tumoarea herniară se continuă spre cavitatea abdominală printr-o porţiune mai îngustă — pediculul herniei. La percuţie, tumoarea herniară este sonoră, în cazul intestinului şi mată, dacă conţinutul este epiploon.

Hernia se reduce în poziţie culcată, spontan sau prin exercitarea unei presiuni blînde asupra tumorii, ceea ce indică caracterul reductibil al acesteia. În herniile voluminoase, reducerea se face mai dificil, de obicei cel mai bine de către bolnav. Se începe cu reducerea organelor de lîngă gîtul sacului, apoi a celor dinspre fundul acestuia, putîndu-se percepe zgomote hidroaerice, cînd conţinutul este intestinal sau înregistrarea unui organ plin care alunecă sub deget, în cazul epiloonului. Cînd hernia se reduce, vom introduce degetul pe traiectul herniar, în sens invers ieşirii acesteia şi vom simţi inelul căruia îi vom aprecia dimensiunile şi rezistenţa, precum şi starea musculaturii învecinate, mai ales dacă cerem bolnavului să schiţeze o mişcare de ridicare în şezut. Lăsînd degetul angajat în inel şi punînd bolnavul să tuşească, avem o senzaţie specială, impulsia la tuse, efortul aducînd hernia la pulpa degetului examinatorului. În herniile cu inel mai larg, impulsia este urmată de reapariţia herniei şi expansiunea acesteia. Impulsia şi expansiunea sînt semnele esenţiale ale herniei. Impulsia la tuse este un semn de diagnostic, foarte util în herniile mici, unde celelalte semne lipsesc. Herniile care nu se pot menţine reduse sau la care reducerea nu se poate obţine fiindcă, pe măsură ce reducem o parte din conţinut, o altă parte se reface, se numesc *hernii incoercibile*. Se vor cerceta cu atenţie zonele herniare ale peretelui abdominal, pentru a înregistra eventual coexistenţa altor hernii. Se va termina, totdeauna, printr-un examen complet al bolnavului a cărui stare generală condiţionează indicaţiile terapeutice.

Examenul radiologic, prin tranzit sau clismă baritată, este necesar în unele cazuri, pentru a obţine date asupra conţinutului şi a gradului de reductibilitate a herniei.

Examenul cistoscopic se impune în herniile în care se intuieşte pătrunderea vezicii în sacul herniar (varietăţi ale herniei inghinale).

Diagnosticul este adeseori uşor, ţinînd seama de apariţia herniilor în anumite zone, de reductibilitatea, de impulsia şi de expansiunea la efortul de tuse. Alteori, diagnosticul este mai dificil, îndeosebi în herniile mici, sau în cele reductibile (deci complicate) care pot fi confundate cu o tumoare sau un abces rece osifluent, vertebral sau pelvian.

Evolutiv, herniile cresc treptat de volum, devin supărătoare și se pot complica, cea mai gravă dintre complicații fiind strangularea, care impune tratament chirurgical de urgență. Numai la copii, herniile ombilicale mici se pot vindeca în primii ani de la naștere, spontan sau prin aplicarea unor bandaje herniare; vindecarea spontană a unei hernii inghinale este îndoielnică, fiindcă unele dintre aceste hernii, considerate vindecate, reapar, după cîțiva ani, cu ocazia unui efort.

Tratamentul herniilor dispune de două mari strategii: metoda ortopedică și metoda chirurgicală.

a) *Metoda ortopedică* este indicată numai la copii și la bătrînii tarați (cu contraindicații chirurgicale definitive sau numai temporare) și constă în aplicarea de bandaje, ce au rolul de a menține hernia redusă. Bandajele sînt de două feluri:

— bandaje rigide (folosite, în special, în hernia inghinală) formate dintr-un semicerc de oțel elastic, cu cîte o pernuță la cele două extremități, care se aplică pe zona herniară, hernia fiind complet redusă;

— bandaje moi sau centuri, ce pot fi simple, cu pernuță plină pneumatică sau cu sac de piele (pentru susținerea herniilor ombilicale și inghino-scrotale voluminoase).

Indicațiile bandajelor sînt limitate; la adult, hernia nu se vindecă decît prin tratament chirurgical.

b) *Metoda chirurgicală* urmărește suprimarea sacului și refacerea unui perete abdominal cît mai rezistent. Intervenția are trei timpi esențiali: punerea în evidență a sacului, disecția acestuia și tratarea conținutului; ligatura și rezecția sacului (suprimarea acestuia); refacerea peretelui abdominal.

Hernia odată diagnosticată impune intervenția chirurgicală, recomandîndu-se temporizarea (dacă nu apar complicații) numai sub vîrsta de 3 ani.

Contraindicațiile locale (slăbirea deosebită și extinsă a musculaturii abdominale) sînt înlăturate astăzi prin folosirea plăcilor de material plastic *(ivalon)* sau a homogrefelor de piele, fascia lata etc. realizîndu-se o bună rezistență a peretelui abdominal. Contraindicațiile generale rămîn reprezentate de bolile vezicoprostatice și bronho-pulmonare (bronșite cronice, sclero-emfizem, cord pulmonar cronic); vîrsta înaintată nu este o contraindicație dacă nu se înscrie în cadrul bolilor precizate anterior.

Rezultatul tratamentului operator este bun, cu condiția unei indicații judicioase, a unei intervenții corect executate, precum și a respectării riguroase de către pacient a unor recomandări privind reluarea ocupațiilor zilnice. Recidivele apar, în special, după tratamentul chirurgical al herniilor inghinale, de departe cele mai frecvente, înregistrîndu-se în jur de 3—4%, ceea ce explică și multitudinea procedeelor operatorii descrise.

1.1.2 COMPLICAȚIILE HERNIARE

(i) **Hernia strangulată** se realizează prin constricția brutală, strînsă și permanentă a conținutului în interiorul sacului herniar. Manevra de reducere a herniei este imposibilă și foarte dureroasă, iar suprimarea tranzitului pentru materii și gaze apare numai cînd conținutul este intestinal. Concomitent, se produce şi constricţia pediculului vasculo-nervos al organului strangulat, ceea ce va determina gangrena acestuia, impunînd actul chirurgical de urgenţă.

Strangularea poate apare la toate tipurile herniare, fiind complicaţia lor cea mai frecventă; strangularea se întîlneşte în special la femei (2/3 dintre cazuri) datorită incidenţei mai mari la acestea a herniei femurale, varianta cu cea mai mare tendinţă la strangulare (9%) din cauza condiţiilor anatomice favorabile (volum redus al herniei şi inel crural fibros şi îngust). În raport cu topografia herniei, urmează, cu incidenţă crescută la strangulare, hernia ombilicală şi imediat cea inghinală, în procentaj aproape egal (2%).

Deşi strangulările apar la toate vîrstele, se înregistrează mai frecvent la adult şi la bătrîn; la copii sînt rare, apărînd la băieţi, în herniile inghinale, pînă la 2 ani, cu maximum de frecvenţă la sugar, la care datorită structurii elastice a peretelui (şi deci şi a inelului fibros) constricţia mai puţin strînsă poate fi rezolvată printr-o baie caldă sau simplă anestezie. La fetiţe, complicaţia este cu totul excepţională.

Strangularea poate surveni oricînd în cursul evoluţiei unei hernii. S-a observat frecvenţa relativă a strangulării ca prim simptom în apariţia herniei, mai ales în herniile inghinale congenitale şi în herniile femurale. Herniile mici sînt mai expuse la strangulare decît cele mari, deoarece prezintă un inel fibros încă rezistent. În herniile voluminoase, strangularea este mai rară, deoarece inelul este larg, iar prezenţa mezenterului şi adesea a epiploonului scad presiunea inelului de strangulare. Bandajul aplicat necorect pe o hernie care nu se reduce complet, sau nu se menţine redusă, constituie o cauză favorizantă. Dar, chiar în herniile pe care le menţine reduse, bandajul produce o sclerozare la nivelul gîtului sacului, îl face rigid, încît strangularea se poate produce dintr-o dată cînd intestinul pătrunde din nou în sac.

Cauza *determinantă* a strangulării este efortul, sub toate formele: eforturi de obicei violente la adulţi, uneori defecaţia, micţiunea sau un simplu acces de tuse la bătrîni. Pentru ca strangularea să se producă, se cer însă anumite *condiţii de ordin anatomic*, dintre care două au un rol principal: inelele *fibroase naturale* şi *gîtul sacului.*

Rolul inelului fibros este în funcţie de sediul herniei: el este *esenţial* pentru hernia femurală, unde arcada crurală şi ligamentele Cooper şi Gimbernat formează un inel inextensibil. Compresiunea este produsă, în primul rînd, de ligamentul Gimbernat, pe care se îndoaie intestinul, întrerupîndu-se şi tranzitul şi vascularizaţia ansei. În herniile inghinale, inelul fibros are un rol secundar, deoarece, fiind mai puţin rigid, se lasă mai uşor întins. Totuşi, la tineri, cu perete rezistent şi inel îngust, o hernie inghinală se poate strangula în urma unui efort violent.

Gîtul sacului are rolul principal în hernia inghinală; el determină mai tîrziu strangularea în herniile cîştigate, odată cu transformarea sa scleroasă, proces care cuprinde şi inelul de care aderă, formînd un tot ce condiţionează strangularea.

Strangularea *în interiorul sacului* apare în herniile ombilicale sau inghino-scrotale mari ale adultului, fie prin diafragmul ce compartimentează sacul, care capătă un aspect multidiverticular, fie prin aderenţe, prin bride sau aglutinări ale anselor, în urma unor procese inflamatorii cronice.

Patogenie. Există numeroase teorii, care au căutat să explice modul de producere al strangulării, bazate pe elemente de ordin mecanic, care intervin însă, de regulă, cu rol secundar, ca urmare a tulburărilor principale ce au o cauzalitate vasculară. Succesiunea modificărilor patologice în strangularea herniei este următoarea: un efort de intensitate variabilă introduce în sac o ansă mai voluminoasă decît de obicei care, suferind o constricţie moderată la nivelul gîtului sacului, antrenează o jenă importantă în circulaţia venoasă de întoarcere; edemul ce rezultă din această stază măreşte constricţia şi staza, instalîndu-se un cerc vicios, care suprimă ulterior şi circulaţia arterială, ceea ce conduce spre leziuni ireversibile de gangrenă. S-a asemuit mecanismul strangulării cu ceea ce se produce cînd se introduce forţat un deget într-un inel, acesta nemaiputînd fi scos din cauza edemului.

Strangularea producîndu-se cel mai adesea pe intestin, organul cel mai frecvent herniat, acesta va determina o suprimare brutală a tranzitului intestinal cu tot ansamblul de modificări neuro-umorale şi circulatorii datorită constricţiei permanente şi progresiv crescînde. Se instalează astfel un dezechilibru hemohidroelectrolitic de gravitate exponenţială, identic cu cel din ocluzia intestinală (detaliat în secţiunea 11.7).

Anatomia patologică din strangularea herniară însumează leziunile ce privesc sacul cu învelişurile sale şi conţinutul acestuia. *Sacul* apare globulos, destins, cu peretele îngroşat, aderent, de culoare roşie sau violaceu închis, în raport cu vechimea strangulării. *Învelişurile* se modifică apreciabil, numai în caz de gangrenă ele apărînd edemaţiate, congestionate, cu zone hemoragice. În majoritatea cazurilor, sacul conţine un lichid al cărui aspect variază şi el după vechimea strangulării, de la serocitrin la serosanguinolent, iar dacă s-a produs gangrena ansei intestinale herniate, devine purulent, fecaloid, conţinînd gaze şi constituind flegmonul piostercoral. În cazuri excepţionale, lichidul poate lipsi, realizînd hernia strangulată uscată, situaţie în care intestinul vine în raport direct cu peretele sacului, putînd fi deschis din greşeală odată cu acesta.

Intestinul subţire, mai rar colonul, constituie aproape de regulă viscerul strangulat. Epiploonul singur se strangulează rar, cel mai adesea însoţind intestinul. Lungimea ansei strangulate variază cu sediul şi cu volumul herniei: mică în cele crurale, mai mare în cele inghinale şi mult mai mare în cele ombilicale sau inghinale voluminoase. În herniile mici, strangularea poate să nu intereseze decît marginea liberă a intestinului, realizînd *ciupirea laterală a intestinului*. Evoluţia leziunilor în strangulare depinde, pe lîngă momentul instalării sale şi de volumul şi sediul herniei şi de coexistenţa în sac a epiploonului, care protejează activ o perioadă de timp intestinul.

Această evoluţie lezională trece prin trei stadii:

- *Stadiul de congestie* se realizează prin stînjenirea circulaţiei de întoarcere, pereţii venelor fiind mai compresibili. Se ajunge la o stază venoasă în pereţii ansei, care devine roşie-violacee, cu seroase fără luciu. Aportul arterial fiind încă prezent, la început se produce o hipersecreţie şi o transsudaţie atît în lumenul şi pereţii ansei cît şi în sacul herniar, ceea ce măreşte volumul ansei şi apare şanţul de strangulare, unde leziunile sînt cele mai avansate. Lichidul din sac e seros sau serosanguinolent. Deşi leziunile din acest stadiu sînt reversibile (după ridicarea agentului de strangulare) posibilitatea apariţiei unui infarct intestinal după integrarea anselor, datorită leziunilor vasculare parietale, este o complicaţie care poate uneori surveni, putînd fi însă prevenită, la cazurile limită, prin administrarea de anticoagulante (fig. 1.4).
- *Stadiul de echimoze* se caracterizează prin fenomene ischemice datorită suprimării şi a circulaţiei arteriale în regiunea strangulată. Intestinul are o culoare violacee-închis din cauza echimozelor subseroase, este acoperit de false membrane, leziunile fiind maxime la nivelul şanţului de strangulaţie; aici, peretele este foarte subţire (fiind redus adesea numai la seroasă) iar mucoasa are o ulceraţie circulară cu caracter progresiv. Lichidul din sac este hemoragic, negru, uneori chiar tulbure.

• *Stadiul de gangrenă și perforație* este finalul leziunilor ireversibile; ansa devine inertă, cu toată aplicarea de ser fiziologic călduț și este de culoare neagră, cu zone alternante galben-verzui, de aspectul „frunzei moarte". Lichidul din sac e tulbure și fetid, putînd proveni și din lumenul intestinal, prin perforații unice sau multiple. Leziunile intestinului deasupra strangulării se aseamănă cu cele din ocluzia intestinală, ansa aferentă fiind destinsă, congestionată, față de cea eferentă care este goală, turtită și de culoare normală. Leziunile segmentului aferent trebuie controlate minuțios în cazul rezecției intestinale, aceasta trebuind să ridice în mod necesar și o parte din segmentul de deasupra, unde se pot găsi ulcerații suprastricturale ale mucoasei, care pot însămînța septic lichidul seros peritoneal.

Leziunile mezenterului și epiploonului sînt variabile, de la simpla congestie cu edem, la tromboza vasculară și sfacel. Friabilitatea mezenterului explică dezinserția sa fără hemoragie de pe ansă, ceea ce impune manevre blînde și evaluarea corectă a leziunilor mezenterice, ținîndu-se seama că acestea sînt întotdeauna mai întinse, impunînd de principiu o rezecție mai largă.

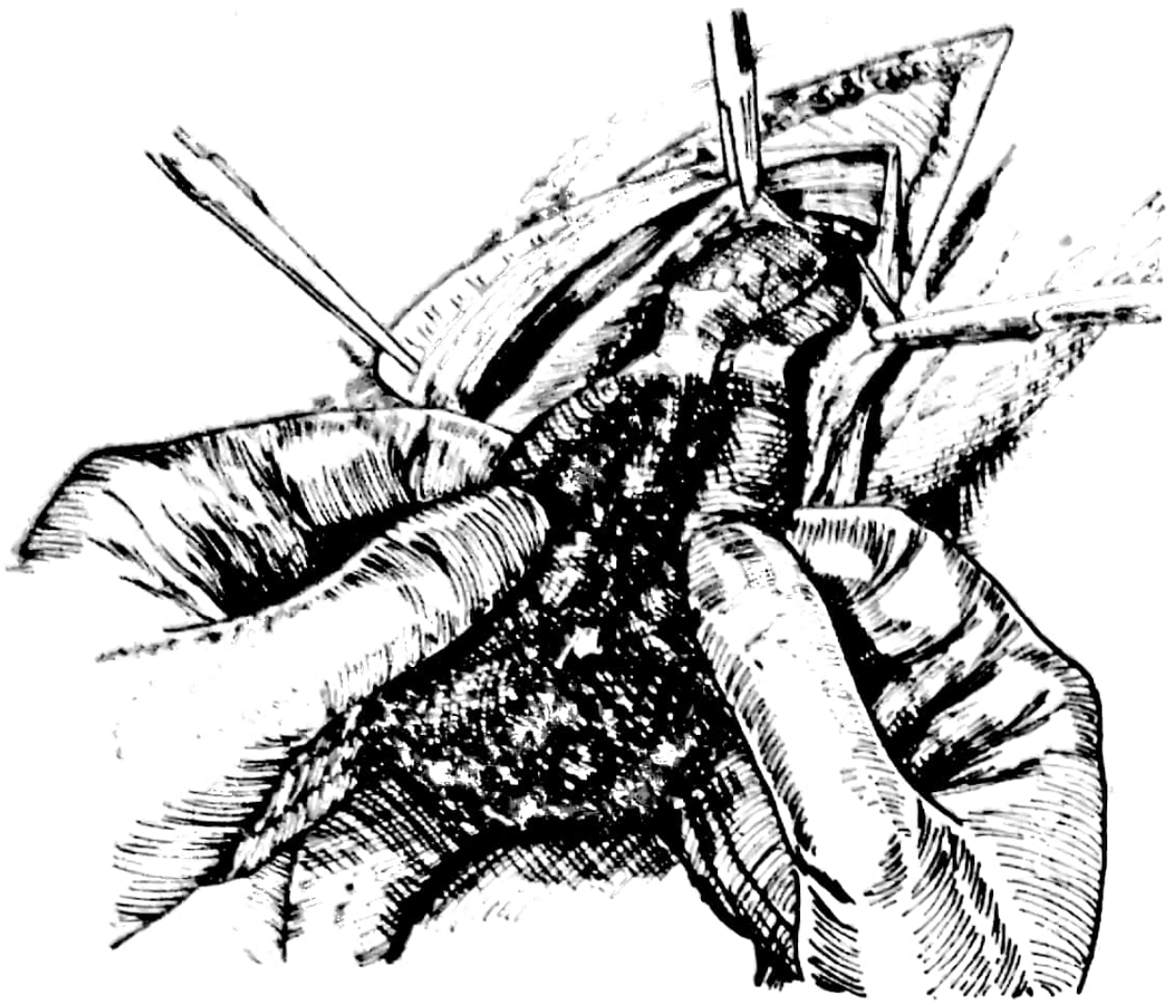

Fig. 1.4. — Strangularea intestinului conținut într-un sac de hernie inghinală (după A. Mouchet). De observat prezența șanțului de strangulare și ansa intestinală mărită de volum.

Forme particulare de strangulare herniară a intestinului:

• *Strangularea laterală* sau „ciupirea laterală" a intestinului interesează parțial circumferința intestinului și anume partea sa liberă, ceea ce explică lipsa de suprimare a tranzitului și gravitatea evoluției spre gangrenă și perforație, fără semne clinice de ocluzie acută. Acest tip se întîlnește în herniile mici (mai ales în cele crurale) evoluția spre gangrenă fiind rapidă și datorită lipsei din sac a mezoului care poate avea temporar, ca și epiploonul, rolul de pernuță protectoare (fig. 1.5).

• *Strangularea retrogradă*, foarte rară, se produce în herniile cu ansă strangulată în „W" (fig. 1.6) în care partea intermediară (cu leziuni maxime) fiind intraabdominală (în

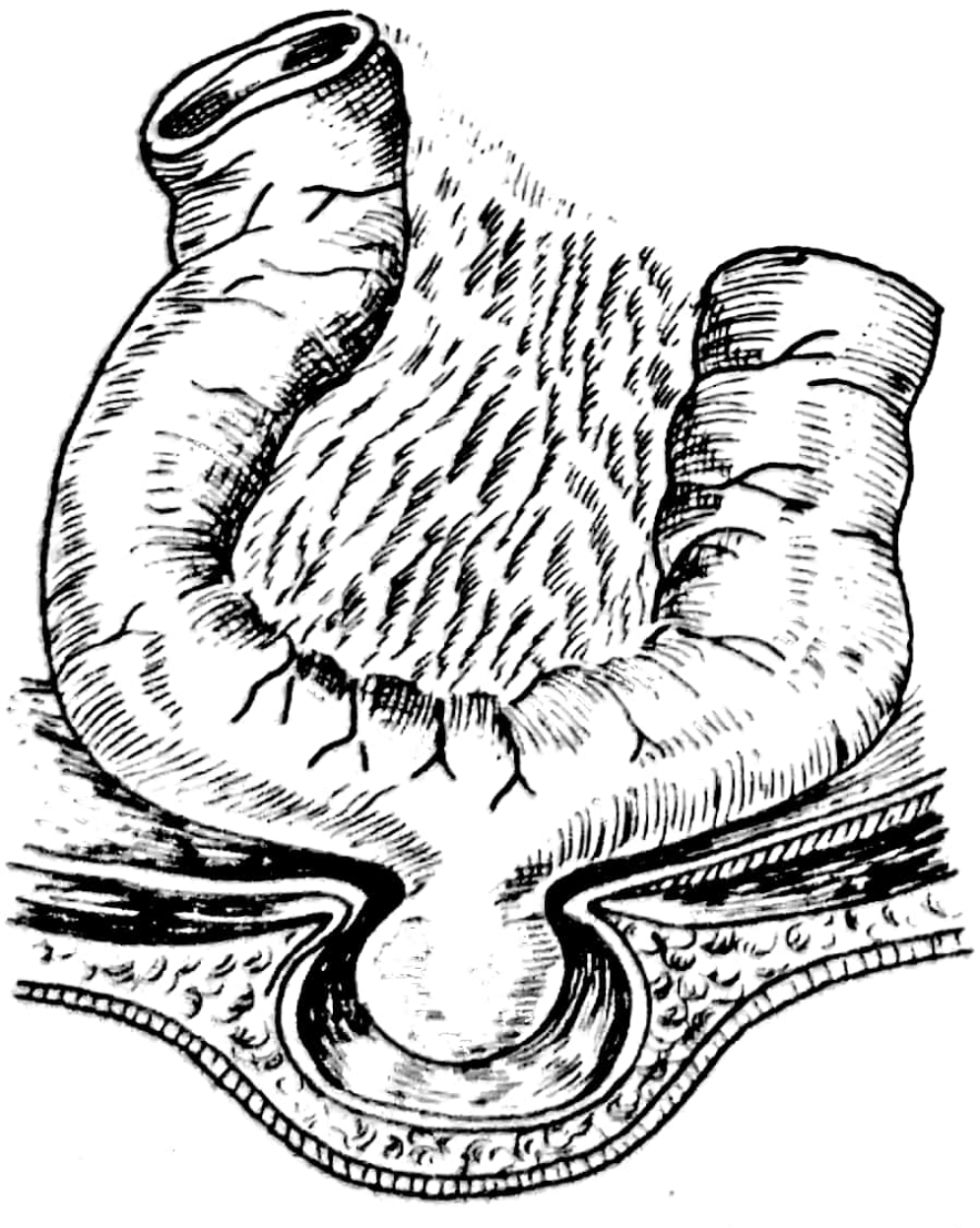

Fig. 1.5. — Hernie strangulată prin pensare laterală a intestinului.

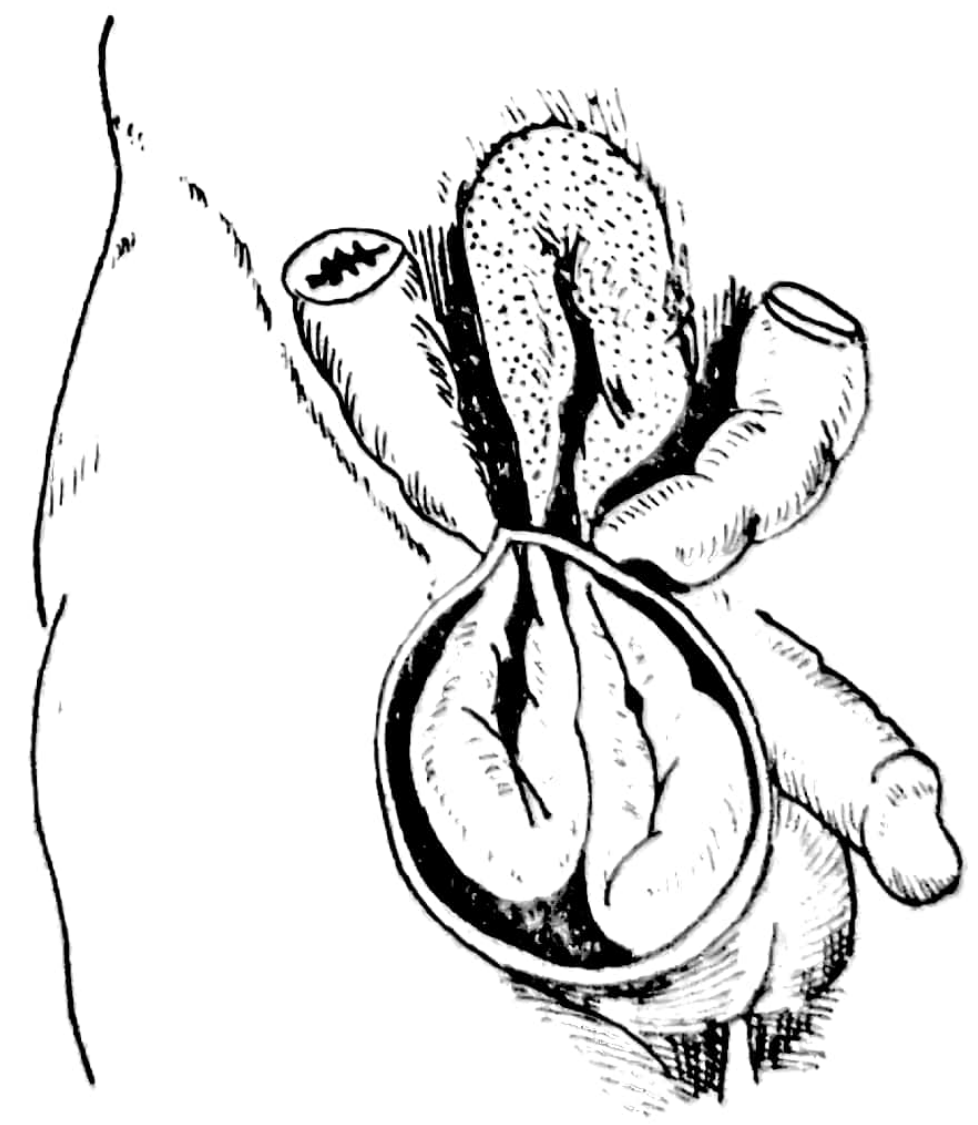

Fig. 1.6. — Strangulare retrogradă în W.

timp ce conţinutul intrasacular e aproape normal) poate să treacă neobservată, evoluînd mortal prin simpla reintegrare. De aici, se impune examinarea obligatorie a segmentelor aferent şi eferent după eliberarea ansei herniate intrasacular, înainte de reintegrare. Lungimea ansei intermediare este adesecori mare (0,20—1,00 m) fiind formată deregulă din ileonul terminal cu participarea cecului. Mecanismul de producere a strangulării ansei intermediare nu este asemănător celui din strangularea propriu-zisă, leziunile fiind determinate de modificările vasculare, cu tromboză şi infarct secundar, prin îndoirea mezenterului ansei intermediare.

Simptomele strangulării herniare se instalează de obicei după un efort fizic, la un vechi purtător de hernie, printr-o durere violentă, cu maximum de intensitate la nivelul pediculului, asociată cu ireductibilitatea tumorii herniare. Rapid, se adaugă colici abdominale, greţuri, vărsături şi oprirea completă a tranzitului, care completează sindromul de ocluzie; suprimarea tranzitului poate lipsi în ciupirea laterală.

Examenul fizic arată tumoarea herniară ce bombează, ovalar sau rotund, funcţie de volumul şi de regiunea topografică a herniei. Pielea ce o acoperă, la început normală, devine edematoasă, roşie, modificările tegumentului fiind în raport cu vechimea strangulării. Abdomenul, la început retractat, apare meteorizat şi, foarte rar, animat de mişcări peristaltice. La palpare, tumoarea este dureroasă (cu maximum de intensitate la nivelul pediculului, unde constricţia pediculului vasculo-nervos e maximă), dură, sub tensiune şi ireductibilă, cu toate manevrele blînde şi repetate folosite. Impulsia la tuse lipseşte, iar percuţia, indiferent de conţinut, din cauza lichidului, relevă matitate.

Examenul general indică o stare bună la început, urmată treptat dar continuu de o alterare generată de dezechilibrul neuro-umoral specific ocluziei intestinale, hernia strangulată nefiind decît o formă anatomo-clinică, particulară, a acesteia. Bolnavul neglijat moare după cca 2—3 zile, cu simptome de şoc prin ocluzie, agravat în final şi de peritonita generalizată putridă. În mod excepţional, bolnavul avînd resurse generale şi locale, se produce un flegmon piostercoral intrasacular, care, prin fistulizare spontană sau operatorie (drenaj), scoate bolnavul din ocluzie, dar rămîne o fistulă cu prognostic întunecat. Tot o evoluţie excepţională o constituie şi vindecarea prin reducere spontană a herniei, posibilă la sugari, în primele ore de după o baie caldă.

Forme clinice. În afară de forma tipică descrisă mai sus, există şi alte variante clinice:

- *forma supraacută* se întîlneşte în herniile mici, cu constricţie puternică (ca în herniile crurale) la care evoluţia rapidă a leziunilor locale se exprimă într-o simptomatologie clinică foarte gravă, obiectivată prin dureri extrem de vii, vărsături imediat fecaloide şi deshidratare masivă cu exitus în 36—48 ore; în cadrul formelor supraacute se descrie şi aşa-numita „holeră herniară“ cu vărsături incoercibile care duc la oligoanurie şi la alterarea profundă a stării generale; această formă, cu o evoluţie letală de sub 24—36 ore, se observă, mai ales, în ciupirea laterală a intestinului; tot în categoria supraacută se încadrează şi „forma eclamptică“, cu contracturi tetaniforme şi delir;
- *forma subacută*, rară, se înregistrează în herniile voluminoase, la care strangularea este intrasaculară, prin bride şi aderenţe;
- *forma latentă* apare la bătrîni, taraţi, semnele funcţionale ale strangulării fiind şterse iar cele de ocluzie fruste.

Diagnosticul de hernie strangulată se pune în faţa oricărei hernii devenită brusc ireductibilă şi dureroasă. Nu trebuie luat drept hernie strangulată o ocluzie datorită unor cauze interne şi care coincide cu o hernie nereductibilă; în cazul acesta hernia este nedureroasă.

Tratamentul este numai chirurgical şi de urgenţă. Cel mult, la sugari, dacă strangularea a fost surprinsă în primele ore, se poate aştepta efectul unor băi calde generale; dacă hernia nu se reduce după o jumătate de oră, trebuie operată.

Taxis-ul, metodă veche, care constă în încercări de reducere a herniei prin manevre externe, nici nu trebuie încercată, putînd expune la grave accidente: ruperea ansei intestinale, reducerea unei anse pe cale de sfacel etc.

Tratamentul chirurgical urmăreşte: punerea în evidenţă a sacului; descoperirea şi tratarea cauzei strangulării; tratarea conţinutului (leziunilor viscerale); cura radicală a herniei.

Odată sacul deschis, se prelungeşte incizia spre gîtul lui, se secţionează inelul de strangulare şi se exteriorizează bine conţinutul pentru a aprecia corect leziunile. Pentru segmentul de epiploon edemaţiat sau gangrenat nu există nici o discuţie, el va fi rezecat. Probleme deosebite ridică intestinul:

— dacă ansa îşi revine la normal şi se contractă sub o compresă cu ser fiziologic călduţ şi infiltraţie cu soluţie novocaină 1%, se reintegrează în abdomen;

— dacă intestinul este net devitalizat, neviabil, se rezecă larg, ridicînd şi segmentul aferent modificat, urmat de enterorafie termino-terminală imediată.

Dacă intestinul are vitalitate îndoielnică, se vor face aplicaţii cu ser fiziologic călduţ, infiltraţii cu novocaină şi se aşteaptă 10—15 minute; recolorarea şi apariţia mişcărilor peristaltice poate autoriza reintegrarea ansei; mici zone suspecte, şi la distanţă, se pot înfunda, fără a uita că leziunile musculo-mucoase depăşesc leziunile vizibile subseroase. Se pare că atitudinea cea mai sigură faţă de „ansele suspecte" este de a fi tratate ca şi cum ar fi gangrenate (vezi şi 11.7.4).

Flegmonul piostercoral, astăzi foarte rar, necesită un dublu abord: abdominal, pentru executarea unei enteroanastomoze la picioarele ansei strangulate şi apoi herniar, pentru excizie şi drenaj. Actul chirurgical va fi obligatoriu asociat cu tratamentul medical al oricărei ocluzii: reanimare, aspiraţie gastrică şi antibioterapie.

(ii) **Accidente asemănătoare strangulării:**

- *Subocluzia herniară*, complicaţie rară, realizează un tablou de pseudo-strangulare şi se întîlneşte în herniile colice, prin acumulare de materii stercorale. De obicei, cedează la o clismă sau un purgativ, în caz contrar, datorită caracterelor clasice de durere şi ireductibilitate ale herniei strangulate, trebuie considerată ca atare şi operată.

- *Peritonita herniară* este determinată de conţinutul sacului, intestin sau epiploon. În cazul intestinului, cauza poate fi: apendicita herniară, perforaţiile prin corpi străini, traumatismele mici şi repetate. În cazul epiploonului, peritonita se datoreşte procesului de epiploită. Şi în aceste situaţii, prudenţa îndeamnă la intervenţia chirurgicală de urgenţă.

(iii) **Nereductibilitatea** se produce în două eventualităţi:

- *Prin pierderea dreptului de domiciliu*, cînd hernia este foarte voluminoasă, conţinutul fiind format din masa intestinală şi epiploon (mai rar stomac sau splină). În asemenea cazuri, reducerea nu se poate face decît în parte, pe măsură ce introducem unele anse, ies altele. Chiar dacă în unele cazuri reducerea este integrală, bolnavul are senzaţia de sufocare şi dureri care fac menţinerea imposibilă. În afară de infirmitatea pe care o dau, aceste hernii expun şi la accidente cutanate infecţioase (intertrigo, ulceraţii) la contuzii, ce pot duce la peritonite mortale, la aderenţe şi bride cu strangulare intrasaculară. Actul operator va fi precedat obligatoriu de examenul complet al bolnavului, repaus 3—4 săptămîni în poziţie declivă şi creşterea presiunii intraabdominale prin pneumoperitoneu cu aer sau oxigen. Rezecţia largă a epiploonului voluminos şi cu intens proces de epiploită, uşurează mult integrarea viscerelor herniate.

• *Prin aderenţe stabilite* între sac şi conţinut; aderenţele sînt de două feluri: inflamatorii, întîlnite în herniile vechi şi voluminoase şi naturale, prezente în herniile de colon. Ele se datoresc unor factori mecanici şi inflamatori, care acţionează îndelungat în herniile mari, determină metaplazii locale, intrasaculare, capabile de a realiza, în anumite condiţii, situaţii de strangulare.

Hernia ireductibilă, uşor de identificat clinic, necesită intervenţia chirurgicală, cu excepţia situaţiilor în care modificările generale şi locale impun un bandaj de contenţie.

(iv) **Complicaţiile herniare rare** includ: traumatismele herniilor; tuberculoza şi tumorile herniare; corpii străini intrasaculari.

• *Traumatismele herniilor* sînt reprezentate de contuzia şi de ruptura traumatică, întîlnindu-se în herniile inghinale voluminoase, al căror conţinut este de obicei intestinal. Strivirea intestinului se face fie prin prinderea acestuia între agentul vulnerant şi planul osos, fie prin explozia ansei herniate, pusă în tensiune prin contracţia reflexă a muşchilor abdominali faţă de acţiunea agentului vulnerant. Leziunile de la nivelul ansei intestinale, sînt de diferite grade, de la simplă contuzie la perforări şi ruptură completă. Simptomatologia diferă, după cum ansa rămîne în sac sau se reduce; în orice caz un traumatism herniar trebuie operat, sistematic, de urgenţă.

• *Tuberculoza herniară* (considerată de Thoma Ionescu ca fiind primitivă) se datoreşte în peste 80% dintre cazuri unei peritonite tbc întinsă şi la sac. Leziunile îmbracă cele trei forme ale tuberculozei peritoneale: miliară, fibroasă şi ulcero-cazeoasă. La adult, se întîlnesc, de obicei, leziuni simultane ale sacului şi ale conţinutului. Tratamentul este cel obişnuit al unei hernii, bineînţeles asociat cu tuberculostatice.

• *Tumorile herniare* se pot dezvolta la nivelul conţinutului şi sînt specifice intestinului, epiploonului sau oricărui organ herniat. Tumorile sacului sînt totdeauna secundare. Chisturile saculare se datoresc acumulării de lichid într-un sac nelocuit, obstruat la nivelul gîtului. Tumorile extrasaculare sînt dominate de lipoame.

• *Corpii străini intrasaculari* constituie o surpriză intraoperatorie; sînt alcătuiţi din formaţii proprii, fibroase sau calcare, sau migrate din lumenul intestinal (sîmburi, fragmente de os etc.).

1.1.3 VARIANTE TOPOGRAFICE ALE HERNIILOR ABDOMINALE

(i) **Herniile inghinale** se întîlnesc într-o proporţie de 90% din totalul herniilor, ieşirea organului din cavitatea abdominală făcîndu-se prin traiectul inghinal. Acesta reprezintă o clivare a planurilor musculo-aponevrotice ale părţii antero-inferioare a peretelui abdominal prin care trec cordonul spermatic la bărbat şi ligamentul rotund la femeie.

Traiectul inghinal, lung de 5—6 cm, situat deasupra arcadei crurale, este format la partea anterioară de aponevroza de inserţie inferioară a marelui oblic, întărită extern de fibrele micului oblic şi muşchiului transvers, iar în partea posterioară numai de fascia transversalis (aponevroza de înveliş a muşchiului transvers) întărită extern de ligamentul lui Hesselbach, iar intern de ligamentul Henle, tendonul conjunct şi ligamentul lui Colles (pilierul posterior al arcadei crurale). Pe această fascie, dublată de peritoneu, se găsesc trei elemente, ce au un traiect ascendent şi anume: intern — uraca, mijlociu — artera ombilicală şi extern — artera epigastrică. Între ele se descriu trei depresiuni denumite gropiţe inghinale: externă, mijlocie şi internă, pe la nivelul cărora se produc cele trei varietăţi ale herniei inghinale (oblică externă şi respectiv internă, şi hernia directă). Cei doi pereţi ai traiectului se unesc la partea inferioară alcătuind jgheabul arcadei crurale, în care se găseşte cordonul spermatic sau ligamentul rotund. Traiectul are două orificii: unul lateral, profund peritoneal, pe unde se angajează sacul de hernie şi unul medial sau superficial, pe unde elementele cordonului pătrund în bursă sau ligamentul rotund se răspîndeşte, terminîndu-se în evantai, în sacul fibroelastic al buzelor mari. Persistenţa conductului peritoneo-vaginal determină hernii inghinale congenitale.

a) *Hernia oblică externă*, cea mai frecventă, se produce prin foseta inghinală externă, urmînd traiectul inghinal oblic, în jos şi înăuntru, pe drumul parcurs de testicul (fig. 1.7).

În raport cu gradul de evoluţie a herniei în acest traiect, se disting topografic şi anatomo-patologic următoarele varietăţi:

— *punctul herniar*, cu viscerul angajat la nivelul orificiului inghinal profund;

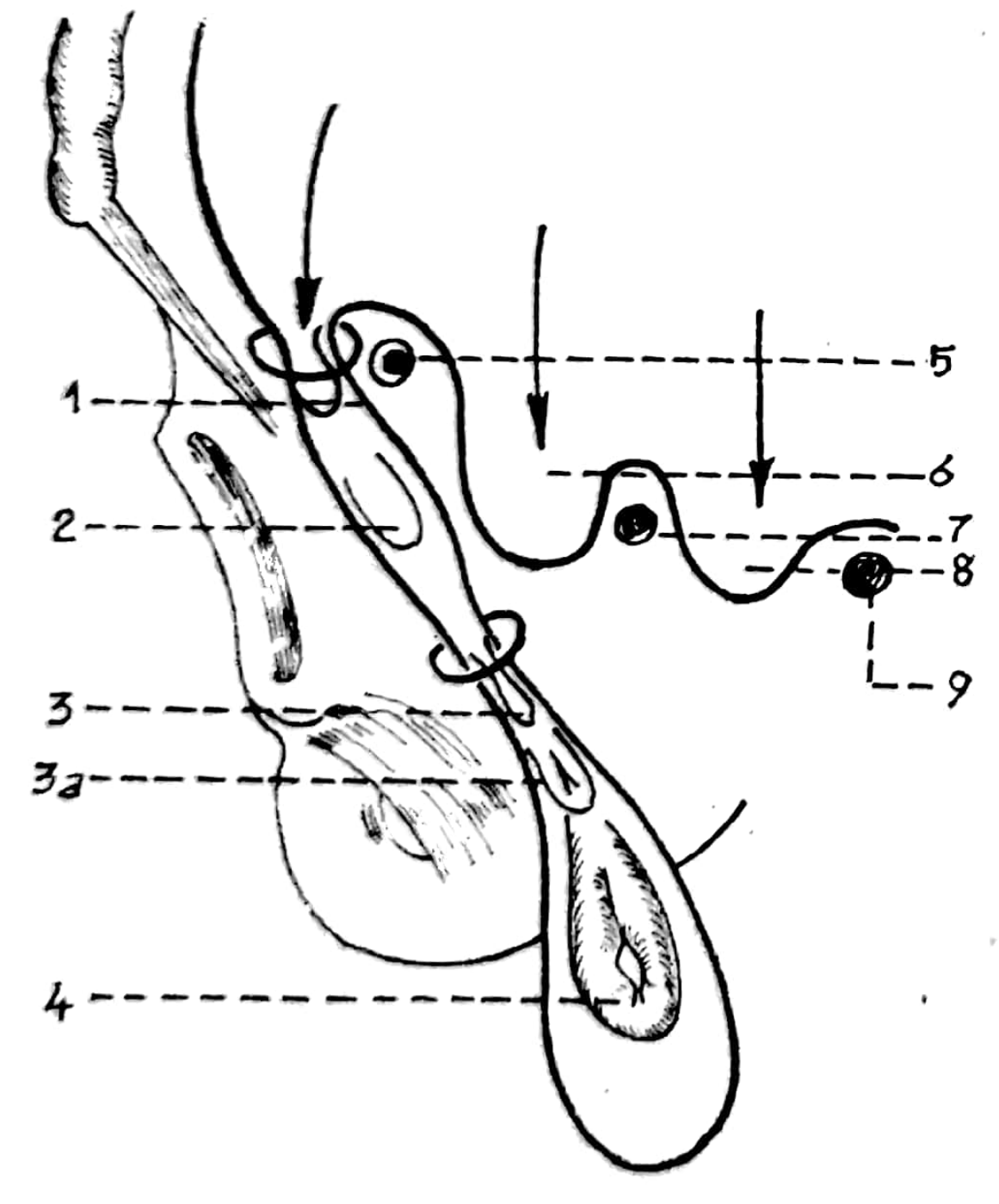

Fig. 1.7. — Gropiţele inghinale şi schema varietăţilor herniei inghinale oblice externe (după A. Nana):
1. punct de hernie; 2. hernie interstiţială; 3. bubonocel; 3. a. hernie funiculară; 4. hernie inghino-scrotală; 5. artera epigastrică; 6. gropiţa inghinală mijlocie; 7. cordonul arterei ombilicale; 8. gropiţa inghinală internă; 9. uraca.

— *hernia interstiţială* sau intraparietală, cînd organul herniat se află între cele două orificii ale traiectului;

— *hernia inghino-pubiană* sau bubonocelul, cînd conţinutul este la nivelul orificiului superficial;

— *hernia funiculară*, cu viscerul ajuns la baza scrotului;

— *hernia inghino-scrotală* (inghino-labială), conţinutul herniar situîndu-se în burse la bărbat sau în labiile mari la femeie.

În raport cu originea sacului, herniile inghinale externe sînt congenitale sau cîştigate.

● *Herniile congenitale* au sacul situat întotdeauna între elementele cordonului şi învelit de fibroasa comună (fascia transversalis); sacul este constituit din conductul peritoneo-vaginal, rămas permeabil şi ocupat de la naştere sau mai tîrziu. În funcţie de aspectul sacului, se disting următoarele varietăţi de hernie oblică externă congenitală:

— *hernia peritoneo-vaginală*, cînd conductul este permeabil în totalitate, conținutul sacului venind în raport imediat cu testiculul (fig. 1.8);

— *hernia peritoneo-funiculară*, cînd închiderea conductului s-a făcut deasupra vaginalei testiculare (fig. 1.9 a,b,c);

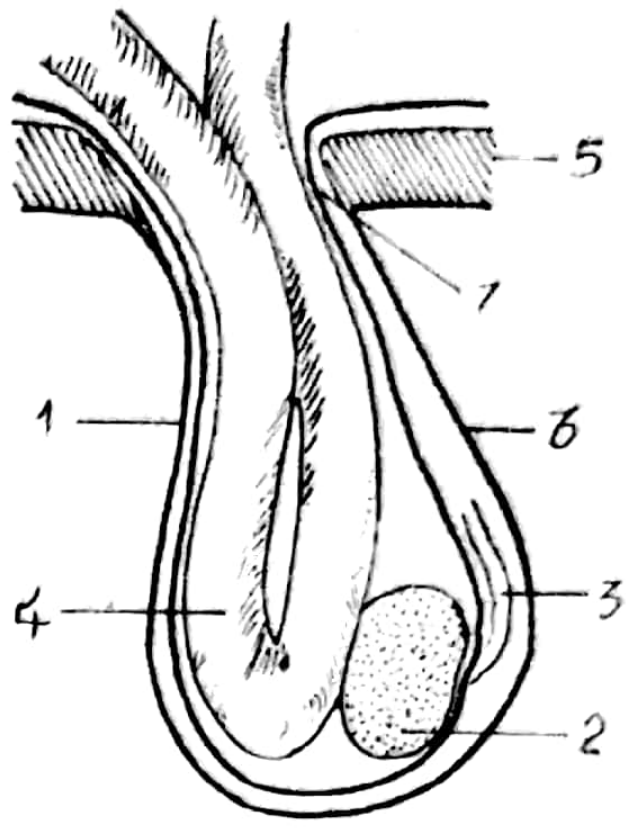

Fig. 1.8. — Hernie vaginală testiculară prin persistența canalului peritoneo-vaginal (după A. Mouchet):
1. sacul peritoneal; 2. testiculul; 3. cordonul spermatic; 4. intestinul conținut în sac; 5. mușchi larg; 6. scrotul; 7. orificiul inghinal extern.

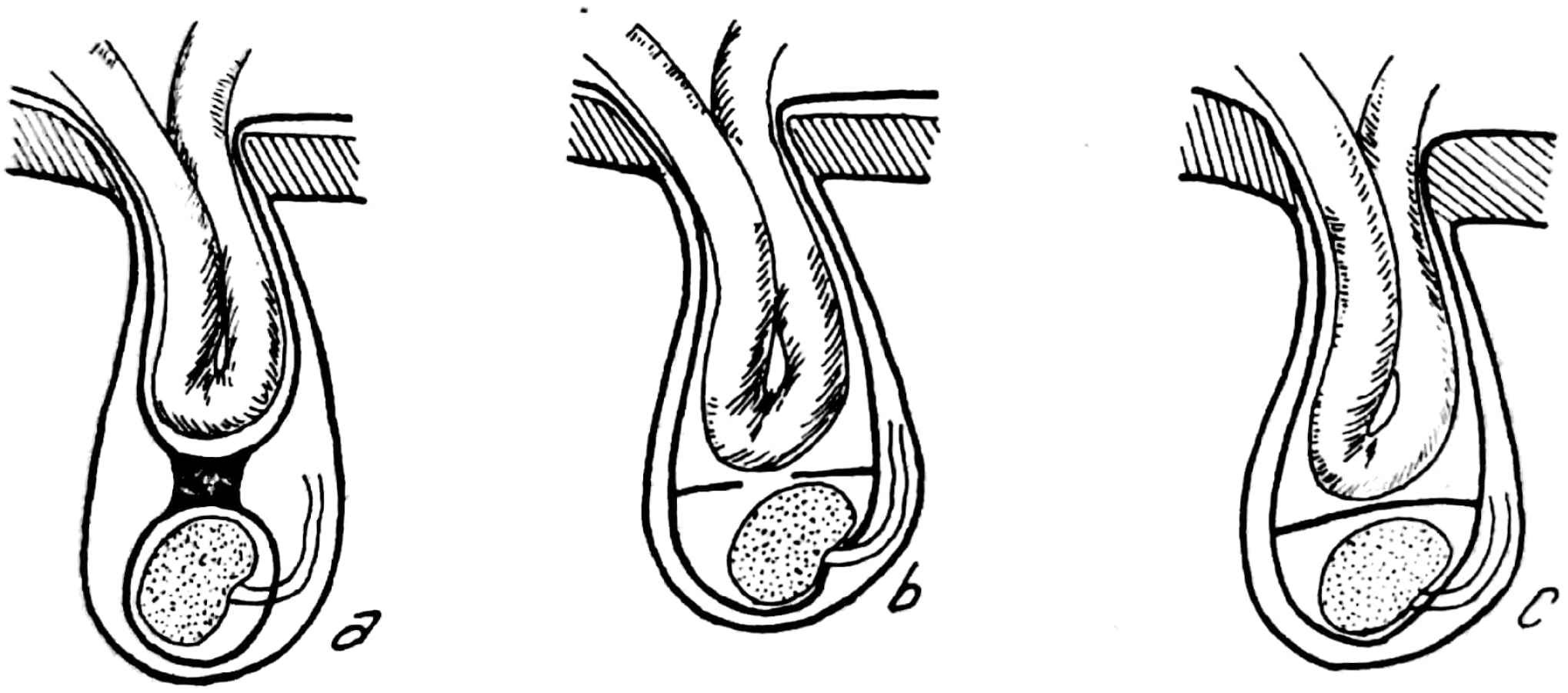

Fig. 1.9. — Varietăți de hernie peritoneo-funiculară (după A. Mouchet):
a) sacul poate fi separat de vaginală printr-o punte fibroasă; b) printr-un sept incomplet; c) printr-un sept complet.

— *hernia vaginală închistată*, caracterizată prin coexistența herniei cu hidrocelul vaginal (fig. 1.10);

— *hernia funiculară cu chist al cordonului*, cînd între fundul sacului și vaginală se interpune un chist izolat, realizat de închiderea segmentară între două diafragme Ramonède, a conductului peritoneo-vaginal (fig. 1.11).

Cînd sacul este în raport și cu anomaliile de migrare ale testiculului, deci în așa-zisele ectopii testiculare, se descriu alte cîteva variante:

— *hernia inghino-properitoneală*, cînd sacul are un segment în canalul inghinal, iar celălalt între peritoneu și fascia transversalis;

— *hernia inghino-interstițială*, cînd sacul se dezvoltă între planurile peretelui abdominal, marele și micul oblic;

— *hernia inghino-superficială*, cînd sacul, după ce a depăşit orificiul superficial al traiectului, capătă o situaţie superficială între piele şi aponevroza marelui oblic.

● *Herniile cîştigate* se produc tot prin foseta inghinală externă, sacul fiind un diverticul peritoneal care, datorită eforturilor continui, va înainta în traiect („în deget de mănuşă") ocupînd succesiv situaţiile topografice descrise anterior. Spre deosebire de herniile congenitale, sacul poate fi situat şi în afara elementelor cordonului spermatic. Indiferent de situaţia intra- sau extrafuniculară, în herniile oblice externe gîtul sacului se află totdeauna în afara arterei epigastrice, element anatomic care le deosebeşte de hernia inghinală directă.

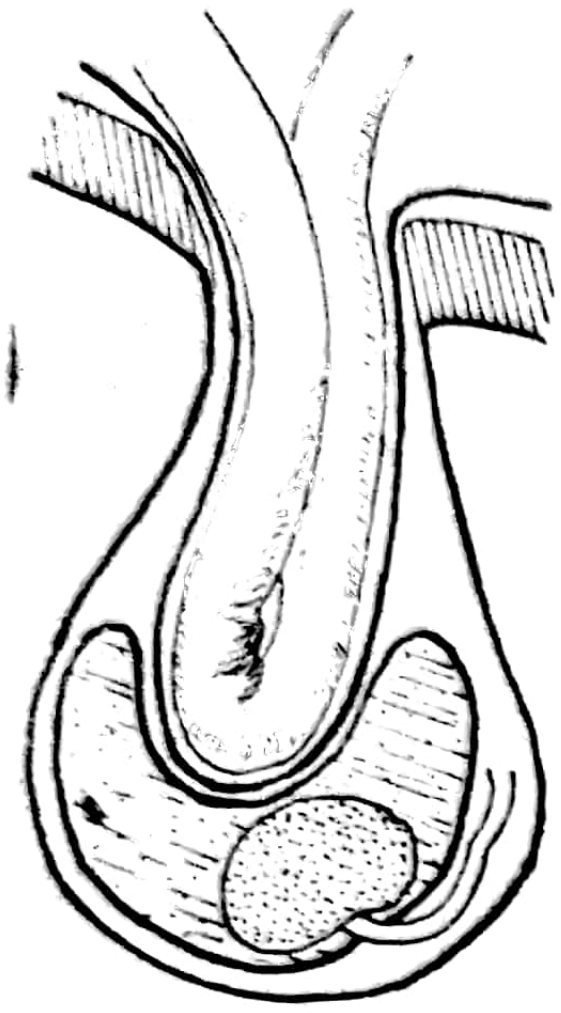

Fig. 1.10 — Hernie vaginală închistată (după A. Mouchet).

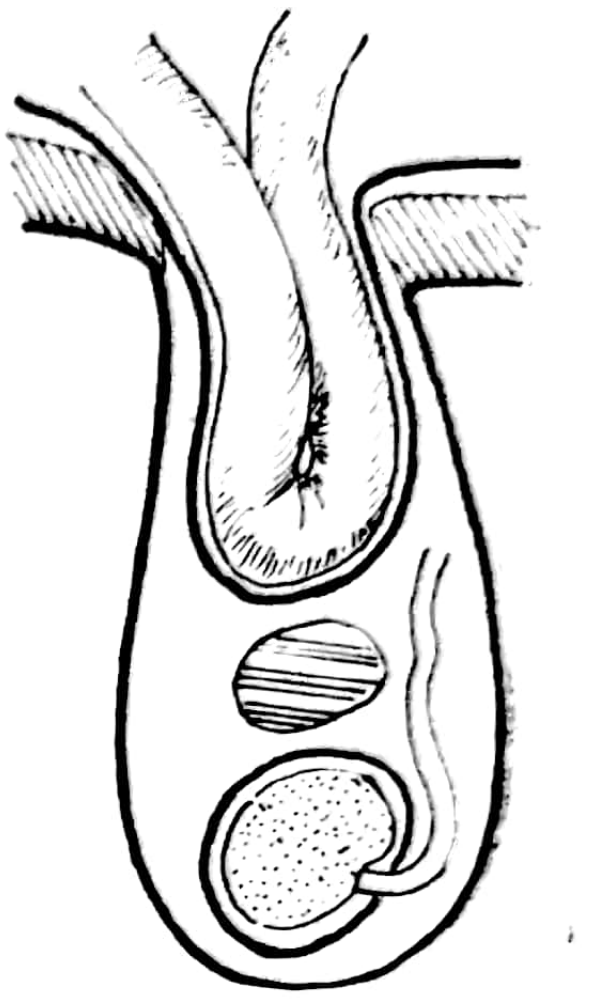

Fig. 1.11. — Hernie funiculară şi chist de cordon (după A. Mouchet).

Semnele examenului fizic au fost descrise în capitolul noţiunilor generale despre herniile necomplicate. Hernia fiind redusă, trebuie explorat atent traiectul inghinal: indexul, răsfrîngînd în deget de mănuşă pielea scrotului, pătrunde în orificiul inghinal superficial, apoi urcă, în sus şi înafară, în traiectul inghinal, pînă la orificiul inghinal profund, căruia i se apreciază dimensiunile, impulsia la tuse şi starea musculaturii învecinate (fig. 1.12). Cînd ajunge în bursă sau în labia mare (caracteristic pentru herniile oblice externe) tumoarea herniară e alungită, cu pediculul superior şi determină o senzaţie de tracţiune cu arsură, ceea ce reduce şi capacitatea de efort a individului, obligîndu-l să ia poziţie orizontală (fig. 1.13 şi fig. 1.14).

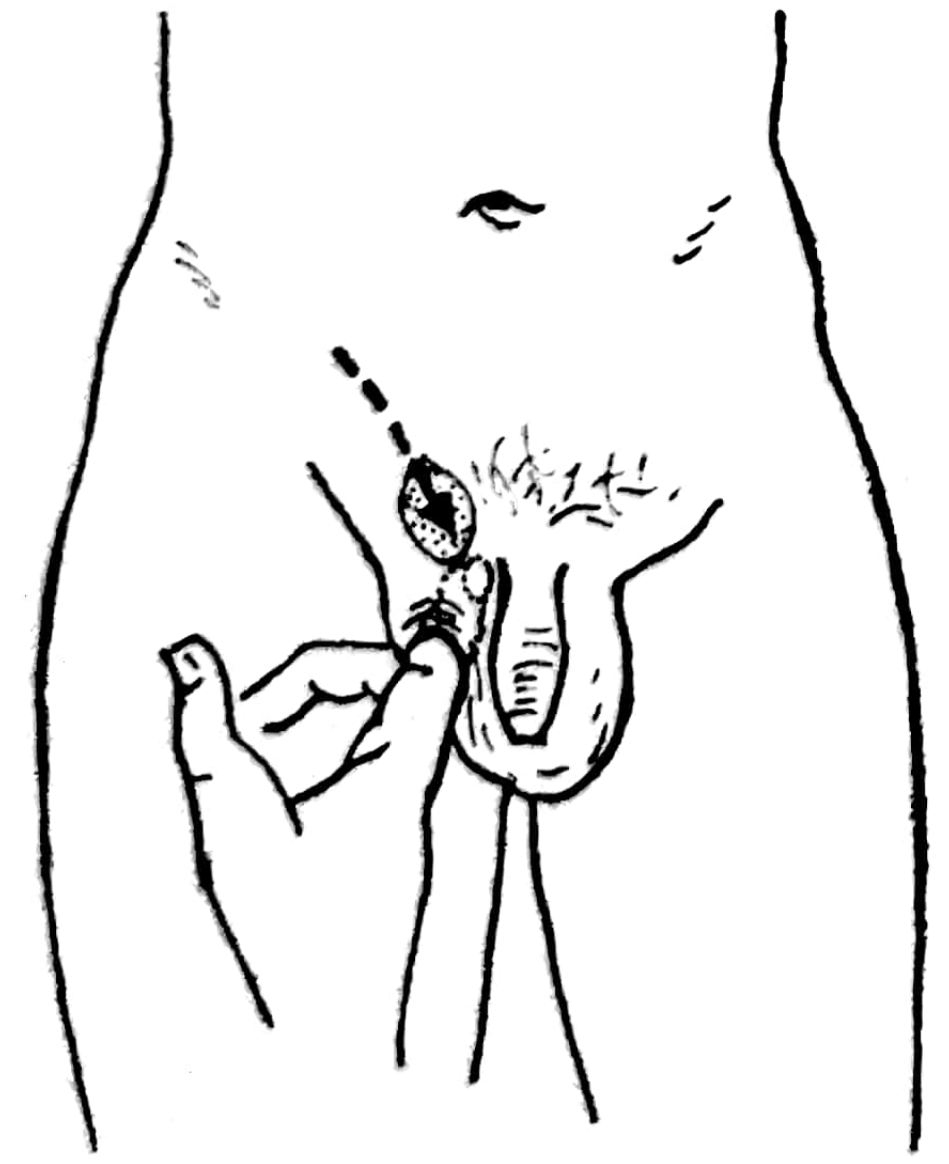

Fig. 1.12. — Explorarea traiectului inghinal după reducerea herniei. Impulsia la tuse (după F. Poilleux).

Diagnosticul pozitiv se impune în faţa tabloului clasic, descris anterior, dar diagnosticul diferenţial trebuie să ţină seama de situaţia topografică şi de volumul herniei.

— Hernia interstiţială, sau funiculară, se va diferenţia de testiculul ectopic, de chistul dermoid, chistul de cordon şi tumorile solide ce reprezintă formaţiuni tumorale delimitate, nedureroase, nereductibile, fără impulsie şi fără expansiune la tuse.

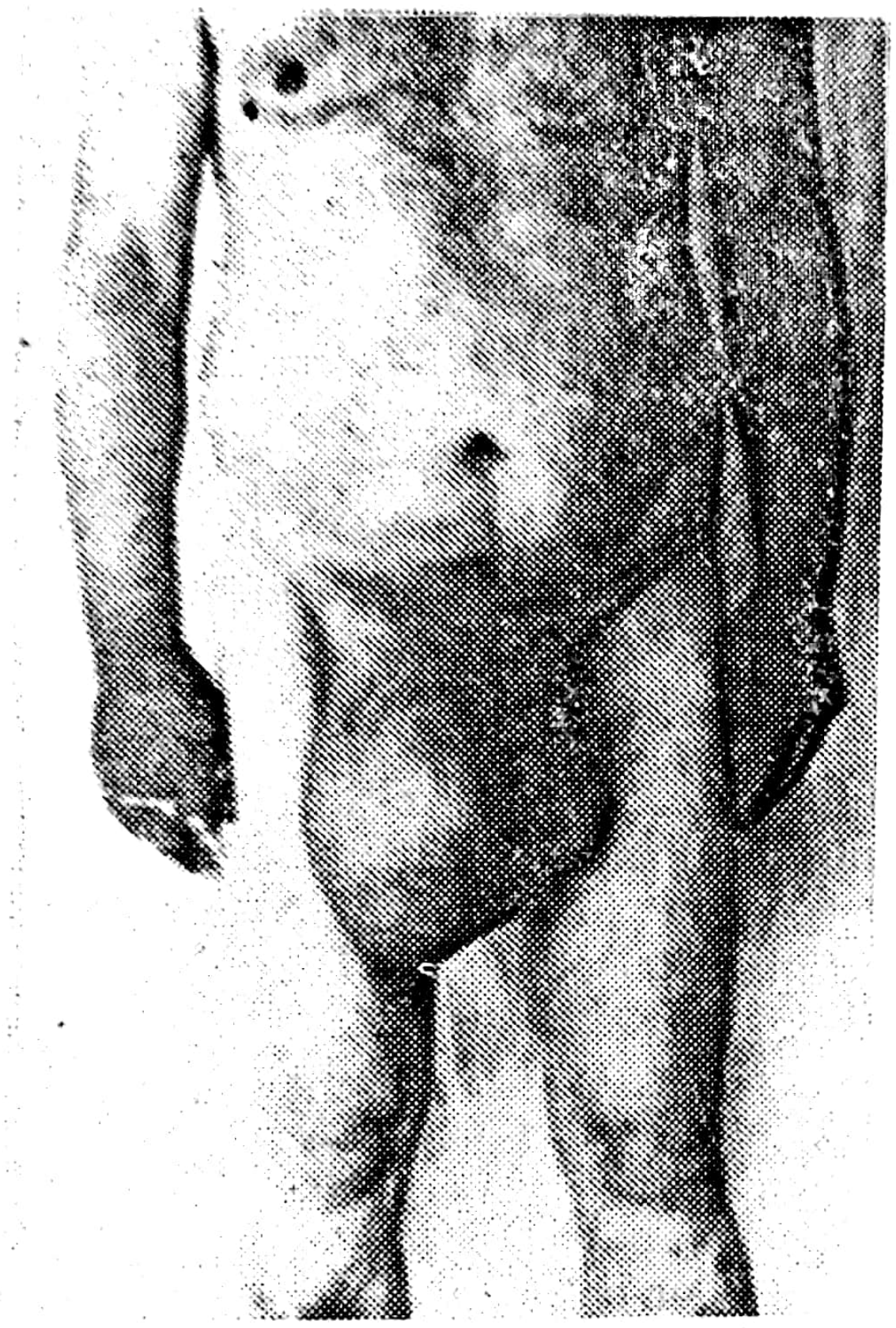

Fig. 1.13. — Hernie inghino-scrotală.

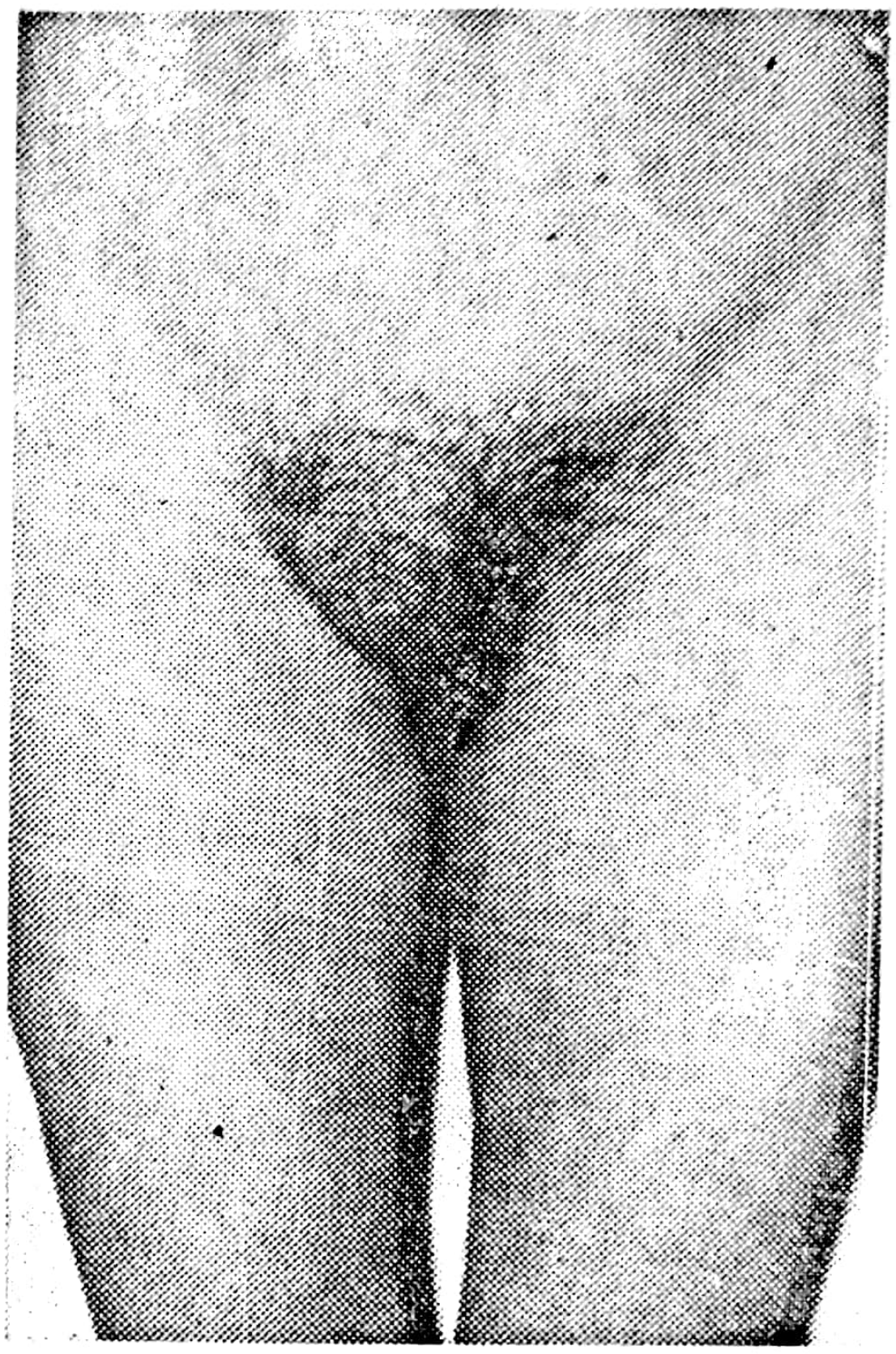

Fig. 1.14. — Hernie inghino-labială.

— La obezi, hernia funiculară şi bubonocelul pot fi confundate cu o hernie crurală, al cărei inel se găseşte sub linia lui Malgaigne, deşi, uneori, hernia poate să se etaleze deasupra şi înaintea arcadei, în cadrul aşa-zisei varietăţi multidiverticulare (hernia Hesselbach). La femei va trebui diferenţiată de un lipom al buzei mari sau un chist al canalului lui Nuck (asemănător canalului peritoneo-vaginal de la bărbat).

— În localizarea inghino-scrotală se vor elimina pe rînd: hidrocelul, de consistenţă renitentă, fără reductibilitate, cu limita superioară netă şi transparent la iluminare (în cazul „hidrocelului comunicant“ refacerea masei tumorale se face de jos în sus şi nu invers, ca în cazul herniei); varicocelul, masă neregulată la baza scrotului, de consistenţa „intestinului de găină“, se întîlneşte la indivizi înalţi sau cu deficit veno-valvular evident; tumorile testiculare, benigne sau maligne, ridică probleme de diagnostic diferenţial numai în herniile inghino-scrotale nereductibile.

b) *Hernia inghinală directă* se produce prin gropiţa inghinală mijlocie, ce corespunde zonei peretelui posterior al traiectului inghinal, formată numai din fascia transversalis, realizîndu-se „herniile de slăbiciune“, spre deosebire de cele oblice externe, denumite frecvent „hernii de efort“. Zona „slabă“ este reprezentată de aşa-zisul triunghi al lui Hesselbach (cuprins între ligamentul lui Hesselbach, extern, ligamentul lui Henle, tendonul conjunct şi ligamentul lui Colles, intern) în care peretele este format din fascia transversalis şi grăsimea subperitoneală dublată de peritoneu.

Sacul, cu gît larg, este globulos şi format din peritoneul parietal, dublat de fascia transversalis; în raport cu artera epigastrică, este totdeauna intern, iar faţă de elementele cordonului spermatic, în afara lor. Conţinutul poate fi alcătuit din intestinul subţire şi epiploon, dar, prin dezvoltarea sacului, se antrenează adesea cornul lateral al vezicii urinare.

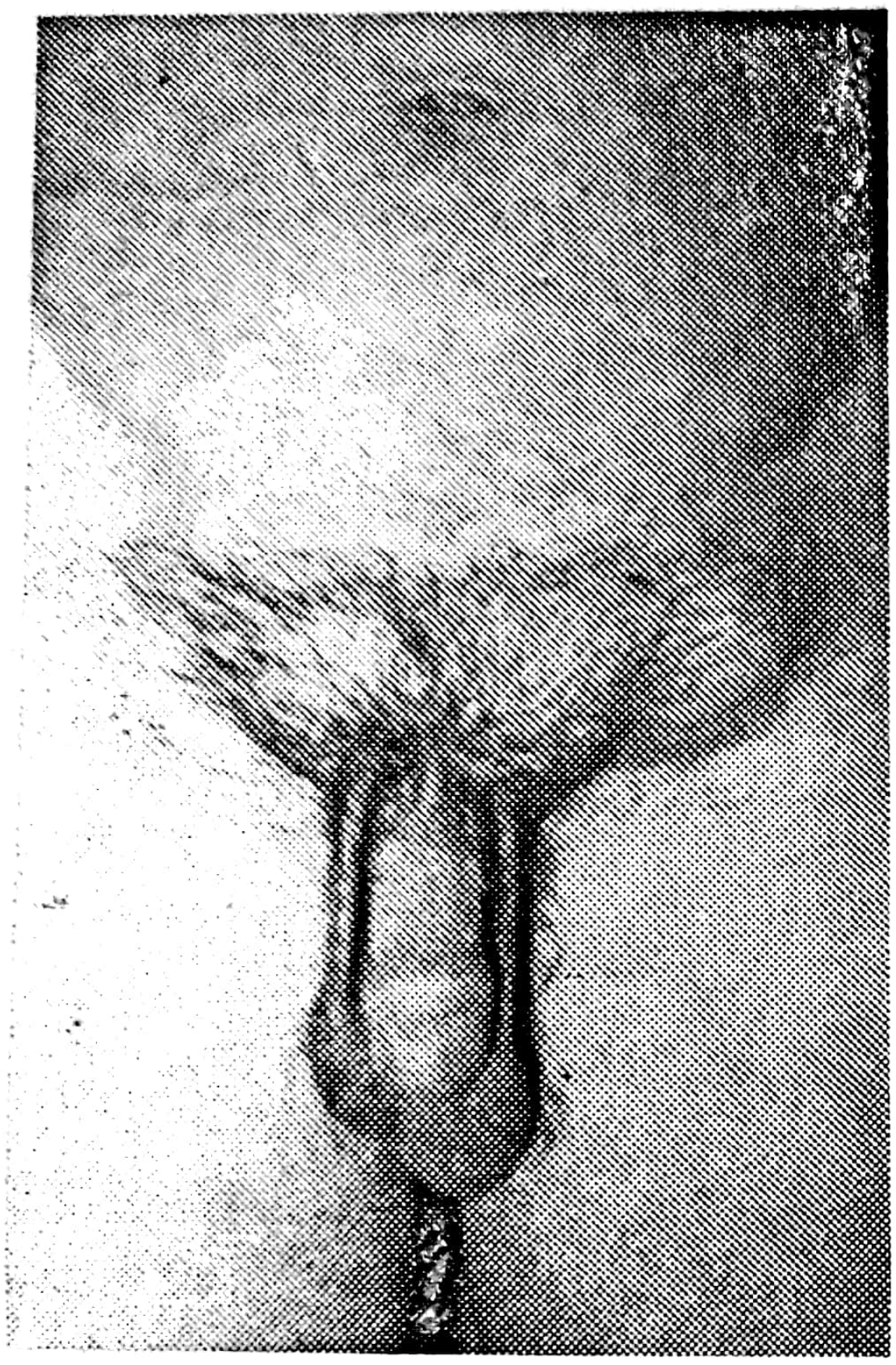

Fig. 1.15. — Hernie inghinală directă bilaterală şi hernie crurală stîngă.

Semnele herniei directe sînt oarecum specifice, fiind vorba de o formaţiune situată deasupra mijlocului arcadei crurale, adesea bilaterală, apărută în special la bolnavi peste 35—40 ani, cu un perete abdominal slab, coexistînd („teren herniar“) eventual cu alte varietăţi topografice de hernie, ca hernia crurală sau ombilicală (fig. 1.15). Aceste hernii, chiar cînd ating un volum deosebit, nu coboară niciodată în scrot, se reduc şi se refac uşor, din cauza inelului larg, care se percepe uşor la palpare, situat înăuntrul pulsaţiilor arterei epigastrice, ceea ce le conferă posibilităţi foarte reduse de strangulare.

c) *Hernia inghinală oblică internă* (vezico-pubiană) este excepţională, ea producîndu-se prin gropiţa inghinală internă; apare numai la bătrîni, datorită unor deficienţe foarte accentuate musculoaponevrotice.

Tratamentul herniilor inghinale, de orice tip, include şi elemente profilactice: tonificarea musculaturii peretelui abdominal anterolateral prin cultură fizică medicală şi suprimarea factorilor ce duc la creşterea presiunii intraabdominale (bronşită cronică, constipaţie, tulburări de micţiune).

Odată apărută hernia inghinală, tratamentul nu poate fi altul decît chirurgical, cu excepţia contraindicaţiilor menţionate la partea generală. Intervenţia chirurgicală schematizată la maximum urmăreşte cele două deziderate esenţiale: suprimarea sacului şi refacerea unui perete abdominal cît mai solid.

Sacul herniar trebuie preparat, izolat şi rezecat la bază cît mai sus, pentru a nu rămîne un „fund de sac“, care să favorizeze recidiva herniei. Unii chirurgi, după ce ligaturează sacul la bază şi îl rezecă, fixează bontul cu cele două fire de ligatură, ceva mai sus, la musculatura oblicului mic şi a transversului, după metoda Barker.

Principiul refacerii peretelui, în herniile inghinale, este de a sutura aponevroza oblicului mare şi tendonul conjunct la arcada crurală. La bărbat, în funcţie de cordonul spermatic pot fi folosite:

— *procedee retrofuniculare*, avînd drept tip de intervenţie procedeul Bassini (zis „anatomic") care constă în suturarea iniţială numai a tendonului conjunct la arcada crurală, înapoia cordonului spermatic, desfiinţînd astfel zona slabă a peretelui posterior al traiectului (fig. 1.16, 1.17, 1.18). Alte procedee „retrofuniculare propriu-zise" (Halsted, Postempski) suturează toate

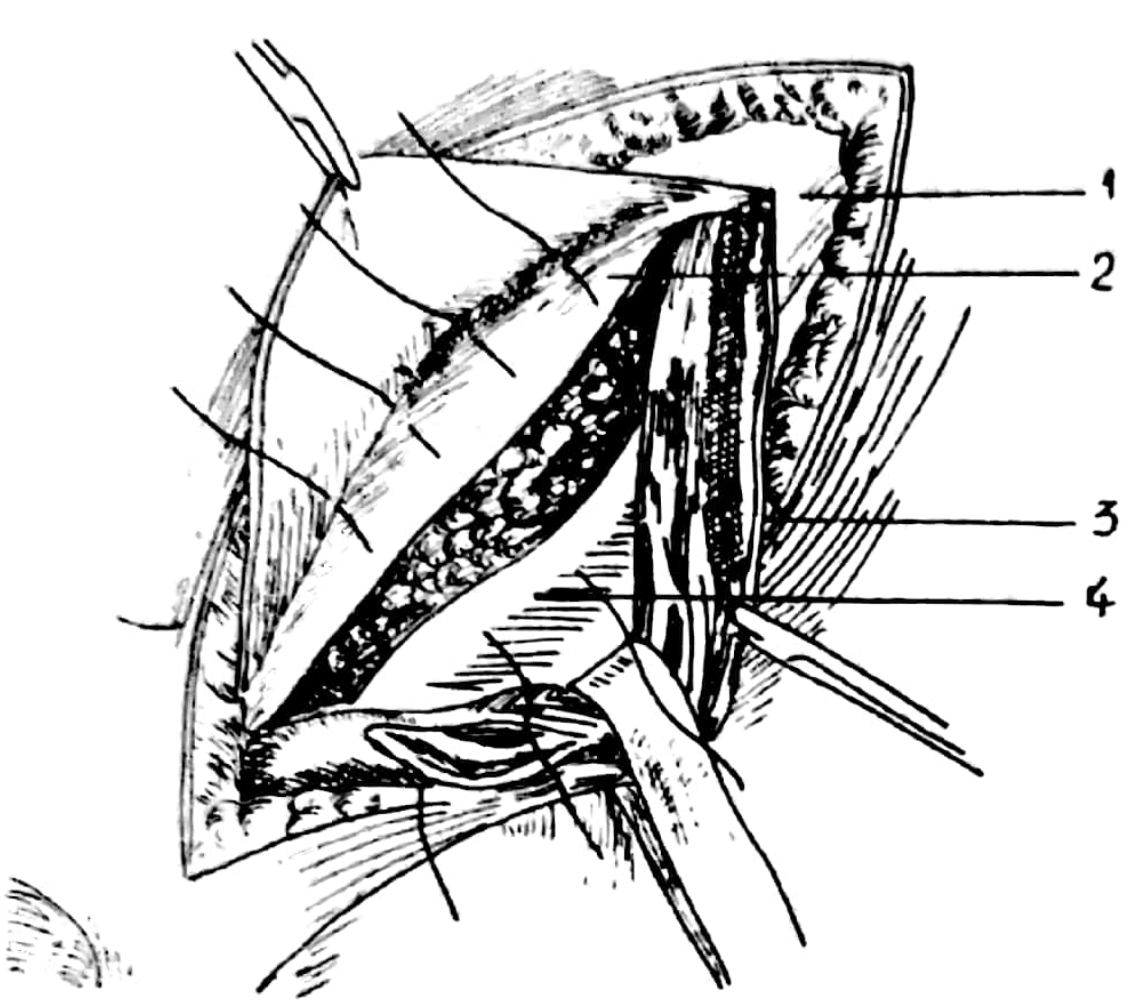

Fig. 1.16. — Procedeul lui Bassini: după izolarea şi rezecţia sacului, se coase tendonul conjunct la arcada femurală înapoia cordonului spermatic:
1. marele oblic; 2. tendonul conjunct; 3. cordonul spermatic; 4. arcada femurală.

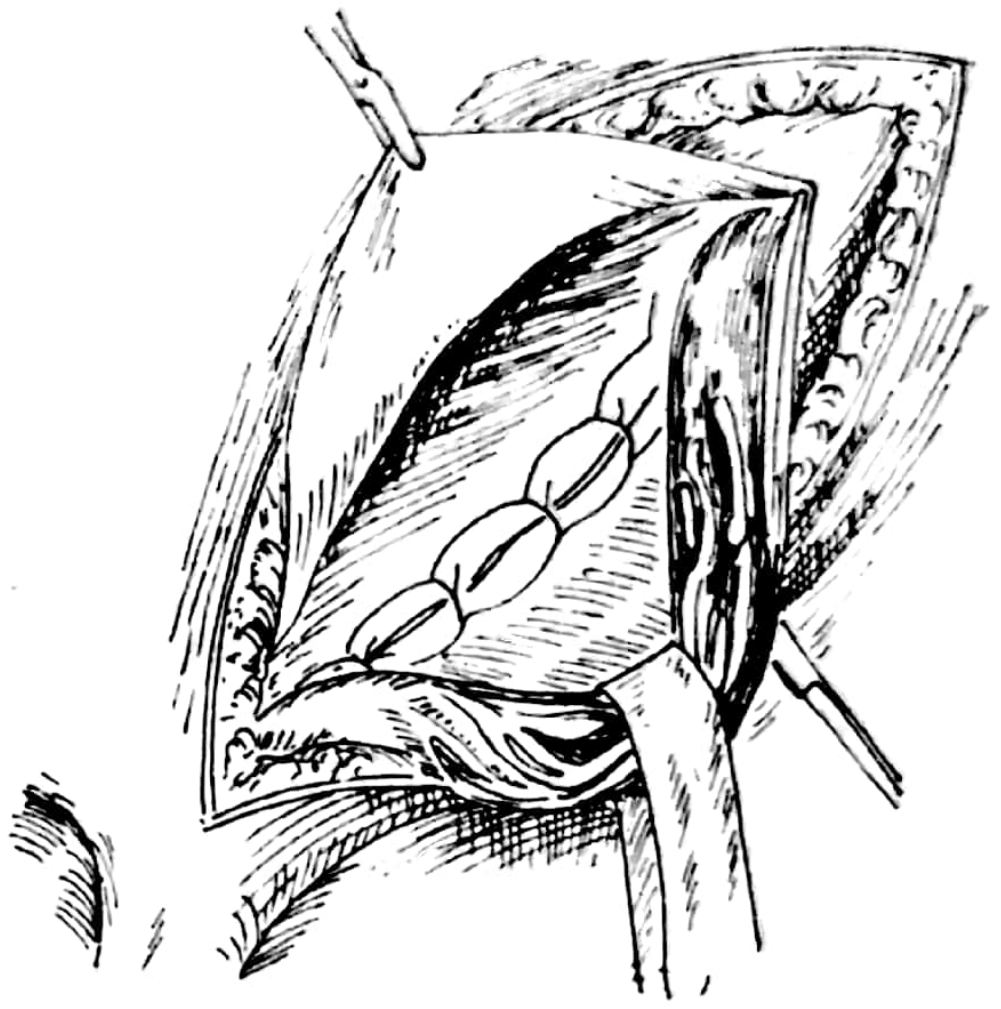

Fig. 1.17. — Procedeul lui Bassini. Se aşează cordonul spermatic între planul profund întărit şi aponevroza marelui oblic.



Fig. 1.18. — Procedeul lui Bassini. Pe deasupra cordonului se coase aponevroza marelui oblic.

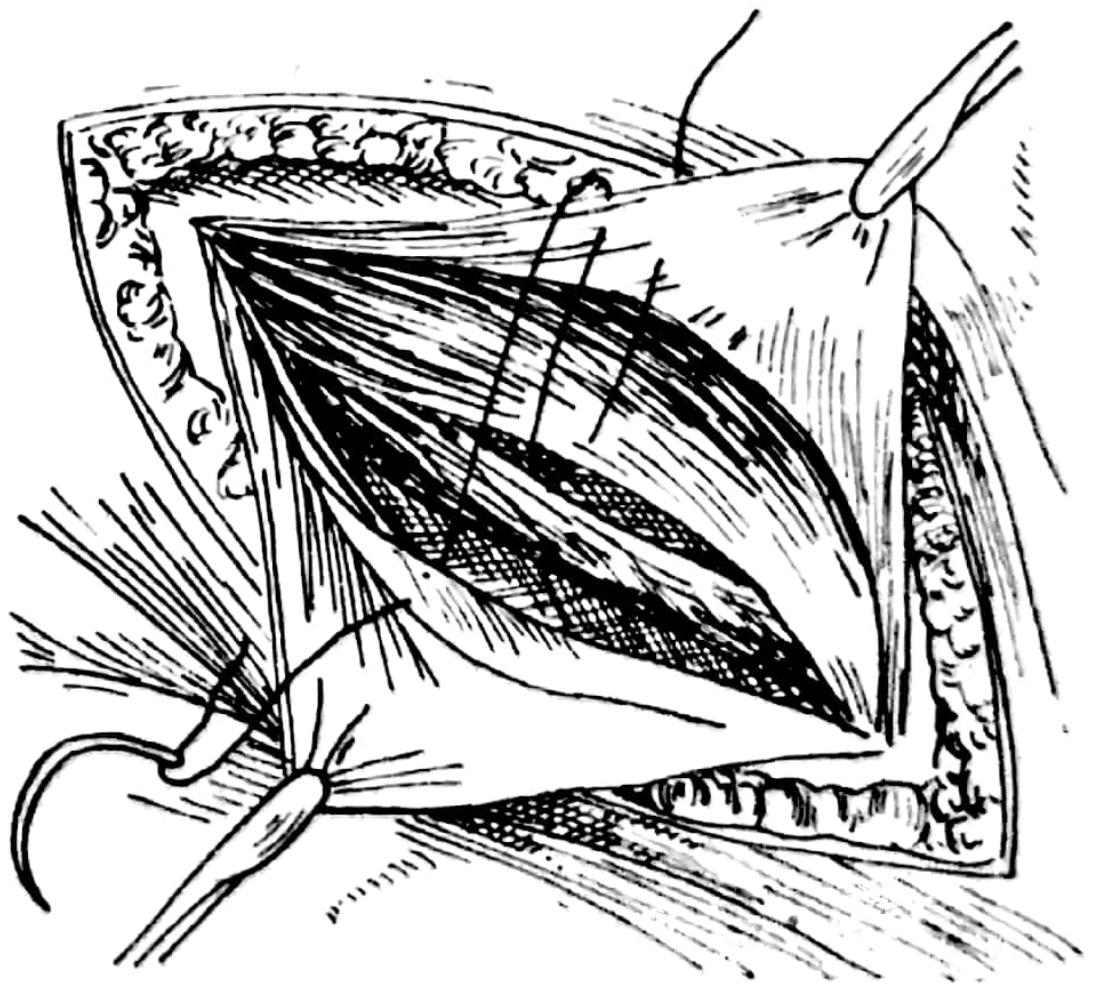

Fig. 1.19 — Procedeul Kimbarovski (după V. Buţureanu). Întăreşte peretele prefunicular suturînd tendonul conjunct şi aponevroza marelui oblic la arcada femurală.

planurile musculo-aponevrotice înapoia cordonului, care rămîne situat subcutan;

— *procedee prefuniculare*, cu tipul clasic de intervenţie Forgue, la care planurile musculo-aponevrotice se suturează la arcada crurală înaintea cordonului. Sînt de consemnat şi procedeele Kimbarovski şi Martînov, care urmăresc suturarea ţesuturilor de structură identică (aponevroză la aponevroză, muşchi la muşchi), ţinîndu-se seama de caracteristicile anatomo-funcţionale specifice (fig. 1.19).

În caz de hernii recidivate, la bărbaţi în vîrstă, se poate efectua castrarea şi atunci, ca şi în hernia inghinală la femeie, se poate întări corect peretele, fără grija menajării cordonului.

În alegerea procedeului chirurgical adecvat se vor avea în vedere următoarele elemente: tipul de hernie inghinală (oblică sau directă, congenitală sau cîştigată); starea peretelui abdominal; situaţia arcadei crurale, apreciată intraoperator; cînd aceasta din urmă este laxă, lăsîndu-se ridicată de sutură, se va asigura refacerea peretelui prin sutura tendonului conjunct la ligamentul lui Cooper, cel mai rezistent element tendinos de la marginea anterioară a coxalului.

Dacă după herniile congenitale şi după herniile inghinale la femei recidivele sînt rare (2—3%), alta este situaţia în caz de hernii cîştigate, oblice externe şi directe, unde procentul recidivelor se ridică pînă spre 20%. Acest coeficient crescut al recidivelor explică efortul chirurgilor de a perfecţiona vechile procedee sau de a descoperi altele noi: peste 150 procedee în hernia inghinală!

Pentru cazurile în care aplazia parietală este întinsă şi nu există material bun pentru refacere corectă, sau în acele cazuri în care suturile făcute riscă să taie planurile aponevrotice, îşi găsesc indicaţii diverse artificii de tehnică prin plastii: plastie musculară sau aponevrotică locală, cum ar fi un lambou aponevrotic din teaca muşchiului marelui drept al abdomenului (procedeul Vayre şi Petit Pazos, modificat de Berger-Orr), plastie cu fascia lata, plastie cu şiret de piele dezepidermizată între tendonul conjunct şi arcada crurală (J. Gosset) sau cu lambou de piele situat între aceleaşi elemente (G. Ménégaux) şi, în sfîrşit, plastiile artificiale: fire sau placă de nylon (Zagdoun şi Sardinas) alteori crinofil, mersilen sau plase metalice din tantal sau oţel (G. Thomeret).

Rezultatele postoperatorii sînt, în general, foarte bune şi ele sînt în funcţie de o serie de factori, dintre care unii ţin de bolnav, alţii de chirurg (asepsie impecabilă, manevre puţin traumatizante, hemostază perfectă, tehnică corectă etc.).

(ii) **Herniile crurale (femurale)** provin prin ieşirea organelor din abdomen şi pătrunderea lor, pe sub arcada crurală, în triunghiul lui Scarpa, cel mai adesea prin partea internă a inelului crural. Ca frecvenţă se înscriu în rîndul al doilea, după cele inghinale, fiind întîlnite predilect la femei de vîrstă adultă, la care peretele abdominal apare slăbit datorită sarcinilor repetate, a obezităţii sau metaplaziei conjunctivo-grăsoase a planului muscular. La femeie, hernia crurală este de trei ori mai frecventă decît la bărbat, ceea ce s-ar putea explica prin dezvoltarea mai accentuată în sens transversal a bazinului (şi deci şi a inelului crural) şi prin lordoza mai pronunţată. Hernia crurală, ca şi cea inghinală, este o consecinţă a staţiunii bipede. Cauzele predispozante şi determinante sînt, în mare, aceleaşi ca la herniile inghinale, menţionînd faptul că herniile crurale nu sînt niciodată congenitale, ci, totdeauna dobîndite, de slăbire. O categorie aparte a herniei crurale o formează cele apărute în urma curei chirurgicale a unei hernii inghinale; în această situaţie, arcada crurală este trasă în sus, lărgind inelul femural.

Inelul crural, punct slab al părţii antero-inferioare a peretelui abdominal, este format anatomic din următoarele elemente: intern, marginea concavă a ligamentului Gimbernat; extern, bandeleta ileo-pectinee; anterior, partea mijlocie a arcadei crurale; posterior, eminenţa ileopectinee acoperită de ligamentul lui Cooper. Inelul crural conţine, din afară înăuntru: artera femurală, vena femurală, loja limfatică. Prin această porţiune internă (infundibulul crural) se produc herniile crurale obişnuite.

În funcţie de dezvoltarea herniei sub inelul crural, aceasta se clasifică astfel:

— punct de hernie, cînd sacul e la nivelul inelului;

— hernie incompletă sau interstiţială, cînd se găseşte sub fascia cribriformis;

— hernie completă, cînd a depăşit fascia ciuruită, apărînd în ţesutul celular subcutanat.

Există descrise o serie de anomalii ale orificiului de ieşire a sacului realizînd (fig.1.20) următoarele tipuri:

— hernii prevasculare (Moschcowitz), retrovasculare (Glasser) şi cele femurale externe, care se produc prin partea vasculară a inelului crural;

— hernia lui Laugier, printre fibrele ligamentului lui Gimbernat.

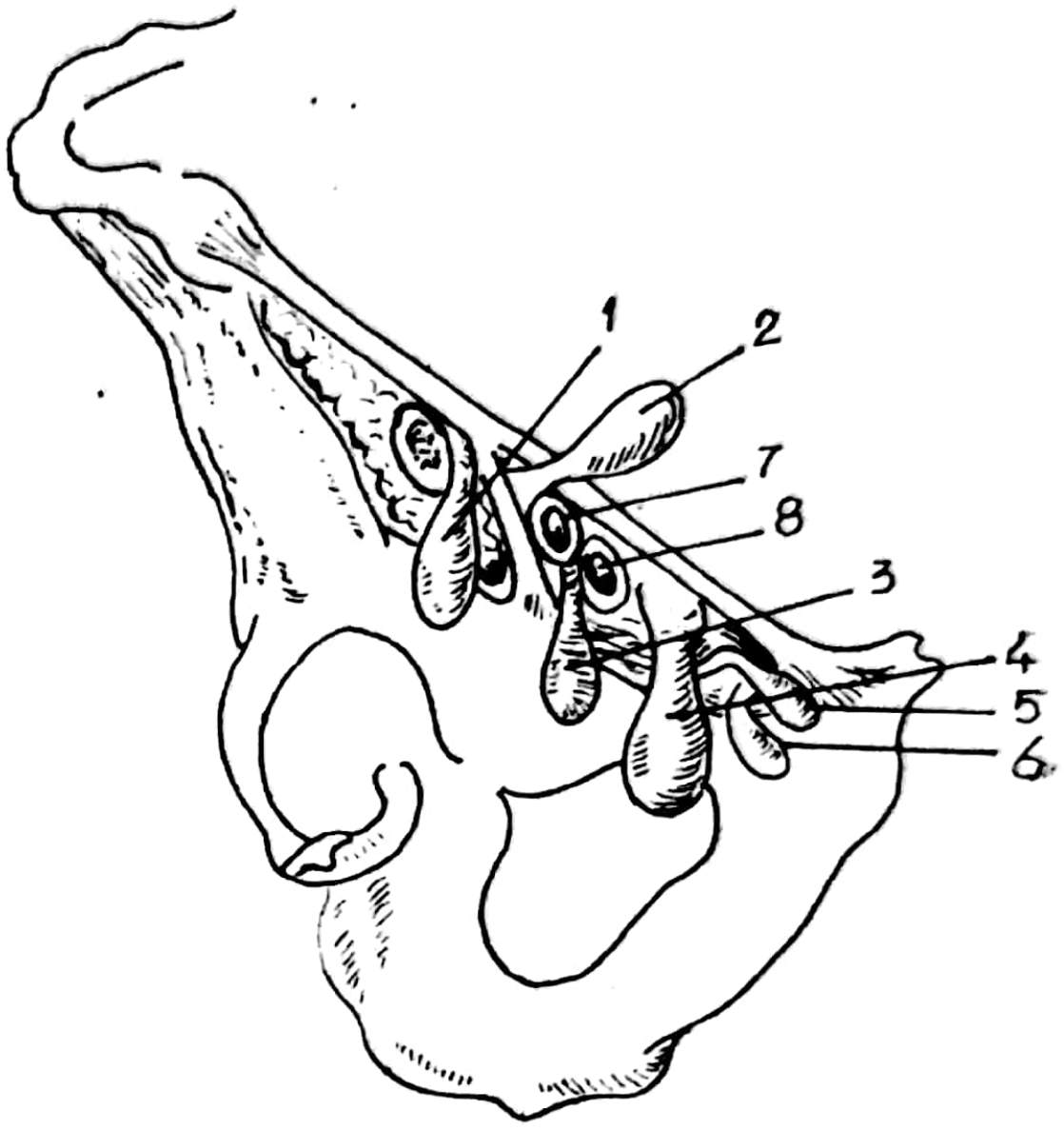

Fig. 1.20. — Schema diferitelor tipuri de hernii femurale (după Ruggi).

1. hernie femurală laterală; 2. hernie femurală prevasculară; 3. hernie femurală retrovasculară; 4. hernie femurală comună; 5. hernie femurală prin ligamentul lui Gimbernat; 6. hernie femurală pectineală; 7. artera femurală; 8. vena femurală

În cadrul anomaliilor de traiect se disting:

— hernia femuro-pectineală (Clocquet), sacul apărînd în teaca muşchiului pectineu, sub aponevroza acestuia;

— hernia multidiverticulară (Hesselbach), în care sacul polilobat trimite prelungiri prin ochiurile aponevrozei ciuruite a coapsei;

— hernia în bisac (Astley-Cooper) cu cele două pungi situate, una sub aponevroza ciuruită a coapsei şi cealaltă deasupra, sub piele.

Coexistenţa unei hernii crurale cu una inghinală realizează *distensia stinghiei* (descrisă de Paul Berger).

Sacul, de obicei mic, piriform, este precedat aproape de regulă de un lipom, adeseori mai mare decît sacul, pe care-l maschează. El este format din trei pături, mergînd dinăuntru în afară, şi anume: peritoneul parietal anterior, ţesutul celulo-grăsos subperitoneal şi fascia transversalis. Pediculul sacului este totdeauna bine evidenţiat şi trebuie luat în considerare, alături de inel, ca element al strangulării. Conţinutul herniar este format din intestin subţire sau epiploon şi mai rar de cec, apendice, vezică sau anexe.

Cînd herniile nu sînt locuite, sacul suferă o transformare chistică, conţinînd un lichid sero-citrin.

Cel mai adesea, semnele funcţionale lipsesc, înregistrîndu-se uneori greutate sau durere de intensitate mică, cantonate la rădăcina coapsei, mai accentuate la extensia coapsei pe bazin. Unele tulburări dispeptice vagi (greţuri, colici) sînt puse pe seama altor cauze. Examenul obiectiv înregistrează sub arcada crurală (coapsa fiind în extensie şi uşoară abducţie), intern de vasele femurale, o formaţiune rotundă sau ovalară, de mărimea unei nuci, bine delimitată, nedureroasă, uneori reductibilă, de consistenţă moale sau păstoasă, în funcţie de conţinut. Cercetarea pediculului are importanţă pentru diagnosticul de hernie, acesta găsindu-se sub arcadă în direcţia verticală, avînd extern pulsaţiile arterei femurale (fig. 1.21). Cînd formaţiunea este reductibilă, se va cerceta cu indexul orificiul femural, situat sub arcadă. Ne vom asigura că hernia se reduce, în adevăr prin acest orificiu, căutînd impulsia la tuse şi expansiunea.

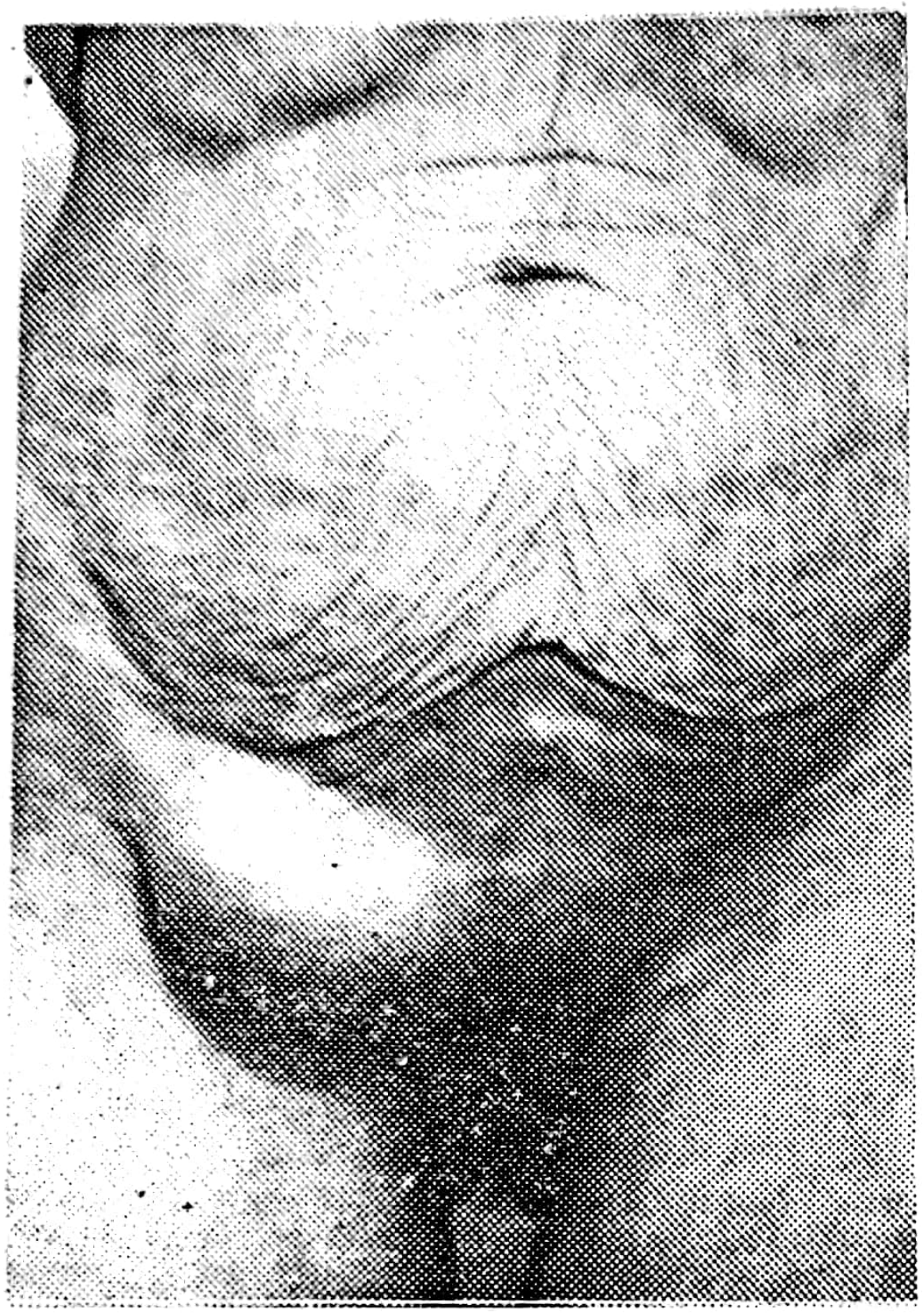

Fig. 1.21. — Hernie crurală voluminoasă.

Dintre complicaţii, cel mai frecvent întîlnite sînt strangularea şi ireductibilitatea. Strangularea se produce în peste 50% dintre cazuri, fiind favorizată de dimensiunile mici şi de rigiditea inelului crural, la care se asociază şi îngustimea gîtului sacului. Evoluţia este foarte rapidă spre gangrena conţinutului. Poate apare în timpul dezvoltării unei hernii sau în momentul producerii acesteia, cercetarea atentă a tumorii herniare fiind obligatorie la bolnavele cu durere brutală, instalată după efort şi fenomene colicative, bolnave care de obicei au şi un grad avansat de obezitate.

Ireductibilitatea este frecventă, fiind dată de aderenţele epiploice din sac, cu reacţie lichidiană sero-citrină concomitentă.

Diagnosticul pozitiv se impune în prezenţa unei tumori cu pedicul sub arcada crurală, situat intern de vase şi care are impulsie şi expansiune la tuse. El este mai greu de făcut în caz de hernii mici, ireductibile şi la obeze. Diagnosticul diferenţial se va face cu hernia inghinală, faţă de care este situată, de obicei, sub arcadă; pediculul îngust se află însă totdeauna sub linia Malgaigne, chiar dacă sacul trece, uneori, deasupra acesteia.

În afara strangulării, hernia crurală se va diferenţia de: dilataţia varicoasă a crosei safenei interne, care e legată de existenţa varicelor la membrul inferior, este depresibilă şi reapare imediat după decompresiune; anevrismul arterei femurale, ce prezintă pulsaţii sincrone cu zgomotele cordului şi suflu sistolic; abcesul rece de origine vertebrală sau iliacă, care e fluctuent, adesea în bisac (sub şi deasupra arcadei crurale).

În hernia ireductibilă, se vor îndepărta lipomul prefascial şi adenopatia inghinală care, în lipsa pediculului, a impulsiei şi expansiunii la tuse, pledează împotriva herniei.

În hernia crurală strangulată se va elimina: tromboflebita crosei safenei interne legată de terenul varicos şi eventual alte accidente vasculare venoase; adenita acută a ganglionului lui Clocquet, cu semne inflamatorii (febră, frisoane; descoperirea porţii de intrare a infecţiei sînt elemente ce pot hotărî diagnosticul); orhita sau torsiunea unui testicul în ectopie femurală, cu absenţa acestuia din scrot.

Tratamentul este numai chirurgical avînd în vedere frecvenţa mare a strangulării herniilor crurale. Cele două obiective ale tratamentului chirurgical în herniile crurale sînt: ligatura şi rezecţia cît mai înaltă a sacului, pentru a împiedica recidiva printr-un infundibul restant; închiderea perfectă a canalului crural.

Operaţia se poate executa pe cale femurală sau inghinală, urmărind identificarea, disecţia, ligatura, rezecţia sacului şi închiderea parţială a inelului crural prin crearea unui dublu plan (dubla perdea a lui Delagenière) format prin sutura tendonului conjunct la ligamentul Cooper şi a arcadei crurale la aponevroza pectineală. Rezultatele sînt foarte bune şi ele depind de o tehnică corectă. Recidivele (1—2%) sînt în funcţie de starea tonicităţii peretelui abdominal.

În caz de strangulare, conduita este aceeaşi, calea femurală fiind preferată, deoarece conduce direct asupra leziunilor şi evită pericolul de contaminare a cavităţii abdominale, prin conţinutul septic al sacului.

(iii) **Herniile ombilicale,** în raport cu momentul apariţiei, se grupează în două categorii: *congenitale* (există în momentul naşterii) şi *căpătate* (apărute după naştere)*.

Herniile ombilicale ale adultului, ca incidenţă ocupă locul al 3-lea, după cea inghinală şi crurală, constituind cca 10% din totalul herniilor. Se întîlnesc mai frecvent la femei, datorită obezităţii şi modificărilor involutive ale peretelui, în urma sarcinilor repetate.

Cicatricea ombilicală apare la adult deprimată, corespunzînd în profunzime inelului ombilical; aici, pielea, prin lipsa ţesutului celular subcutanat, aderă intim la peritoneu, ceea ce face ca sacul, în aceste hernii, să proemine sub tegument, existînd pericolul infecţiei şi deschiderii spontane a cavităţii peritoneale. Îndărătul inelului se descrie o formaţiune fibroasă dispusă transversal, fascia ombilicală a lui Sachs şi Richet; inelul formează cu faţa profundă a acesteia un canal („canalul ombilical“), deschis fie în partea superioară, fie inferior. În raport cu această fascie, există două feluri de hernii ombilicale la adult:

— herniile directe, de slăbiciune, la care sacul apare sub tegumente prin intermediul fasciei ombilicale;

— herniile indirecte, de forţă, în care sacul se insinuează în canalul ombilical, angajarea făcîndu-se pe la partea superioară sau inferioară a acestuia, în funcţie de aderenţele fasciei lui Richet.

Sacul este foarte subţire şi se poate rupe adesea, conţinutul venind în contact direct cu pielea; gîtul aderă strîns la inelul fibros, deci inextensibil, constituind cei doi factori importanţi în strangularea herniei ombilicale. Conţinutul sacului este alcătuit din epiploon şi anse subţiri, mai rar colonul transvers şi stomacul. Se stabilesc rapid aderenţele, care determină ireductibilitatea, creîndu-se, apoi, condiţii şi pentru strangulare.

Semnele clinice şterse, adesea nesemnificative, prezente mai ales în herniile mici, indirecte, sînt reprezentate de colici abdominale şi tulburări digestive. Acestea se datoresc pensării filetelor nervoase din ligamentul rotund al ficatului, fiind interpretate adesea drept o suferinţă hepatică.

---

* Herniile ombilicale *congenitale* (embrionare şi fetale) cît şi cele *cîştigate ale copilului* aparţin economiei tematice din volumul IX (n. red.).

Examenul obiectiv descoperă la femeile grase, cu greutate, o hernie ombilicală de volum redus sau cu uşurinţă o hernie voluminoasă, ce se însoţeşte frecvent de tulburări mecanice, date de aderenţe sau diferite diafragme ale unor diverticuli ce comunică cu sacul principal, cu posibilităţi de strangulare. În această situaţie pielea este subţire, violacee prin distensia mecanică, iar încercarea de reducere este imposibilă, datorită aderenţelor intrasaculare şi epiploitei de însoţire. Conturul tumorii este neregulat iar consistenţa inégală, datorită alternanţei dintre ansele destinse şi nodulii duri de epiploită.

Caracteristic este evoluţia continuă, hernia ombilicală devenind voluminoasă, multidiverticulară şi nereductibilă, prin aderenţele de cauză inflamatorie create în etape.

Complicaţia cea mai frecventă este strangularea. În herniile mici, ea se produce prin inelul fibros, debutul fiind brutal, cu evoluţie rapidă spre gangrenă. În herniile mari, strangularea este intrasaculară prin aderenţele realizate şi de poziţiile diverticulare ale intestinului în sacul polilobat existent. Ruptura spontană a învelişurilor este rară, sacul subţiat rupîndu-se cu ocazia unui efort sau după o ulceraţie a pielii. Complicaţia impune tratamentul chirurgical de urgenţă, pentru a preveni peritonita. Subocluzia, frecventă în herniile voluminoase, determină adesea strangularea propriu-zisă.

Tratamentul este chirurgical, cel ortopedic fiind indicat numai în cadrul contraindicaţiilor tratamentului operator, pe o tumoare perfect reductibilă. Tratamentul chirurgical constă în rezecţia în bloc, printr-o incizie eliptică, verticală sau orizontală, cu scoaterea ombilicului (omfalectomie) şi a întregii pungi herniare, formată din sac şi conţinut epiplooic. După tratarea conţinutului, prin desfacerea aderenţelor şi rezecţie epiplooică, se va reface peritoneul orizontal, iar planurile musculo-aponevrotice vertical, cu deschiderea în prealabil a tecii drepţilor.

(iv) **Herniile liniei albe.** Linia albă, o adevărată „linie" numai subombilical, în timp ce în segmentul supraombilical este o veritabilă „zonă albă", rezultă din încrucişarea pe linia mediană a aponevrozelor de inserţie anterioară a muşchilor largi ai abdomenului. Această linie albă prezintă o serie de orificii mici, pentru ieşirea filetelor nervoase şi a ramurilor vasculare intercostale, care se încrucişează pe linia mediană, venind din profunzimea peretelui abdominal. Prin aceste „ochiuri" se insinuează, de obicei, grăsimea subperitoneală, cu un mic diverticul peritoneal, rar şi conţinutul visceral, constituind herniile liniei albe. Reprezintă numai aproximativ 2% din totalul herniilor, fiind întîlnite mai des la bărbat. După sediul lor, se grupează în trei varietăţi: hernii epigastrice, hernii juxta-ombilicale şi hernii subombilicale.

a) *Herniile epigastrice* reprezintă cele mai frecvente hernii ale liniei albe (fig. 1.22). Orificiul, situat imediat paramedian, este un real inel fibros. Sacul poate lipsi, fiind înlocuit cel mai adesea de un franj de grăsime properitoneal (lipom) de mărimea unei cireşe, cu un pedicul subţire. În situaţiile cu sac, acesta poate fi gol sau ocupat de epiploon, intestin, stomac, colon transvers sau, cel mai frecvent, ligamentul rotund al ficatului. Clinic, hernia epigastrică se prezintă sub două aspecte:

— forma dureroasă, în care senzaţia de greutate este legată de prînzuri şi însoţită de greaţă şi, uneori, vărsături. Interpretarea acestor dureri este multiplă, fiind pusă pe seama lipomului preherniar (drept tulburări reflexe la distanță, date de iritația mecanică a fibrelor nervoase ale ligamentului rotund al ficatului) sau pe seama unei leziuni gastrice patente, ulcer sau cancer, ceea ce impune totdeauna un examen atent clinic* și, mai ales radiologic, al stomacului;

— forma nedureroasă, este obiectivată prin prezența unei tumorete epigastrice, cu tendință la creștere, reductibilă uneori, situație în care se poate percepe orificiul mic, situat paramedian.

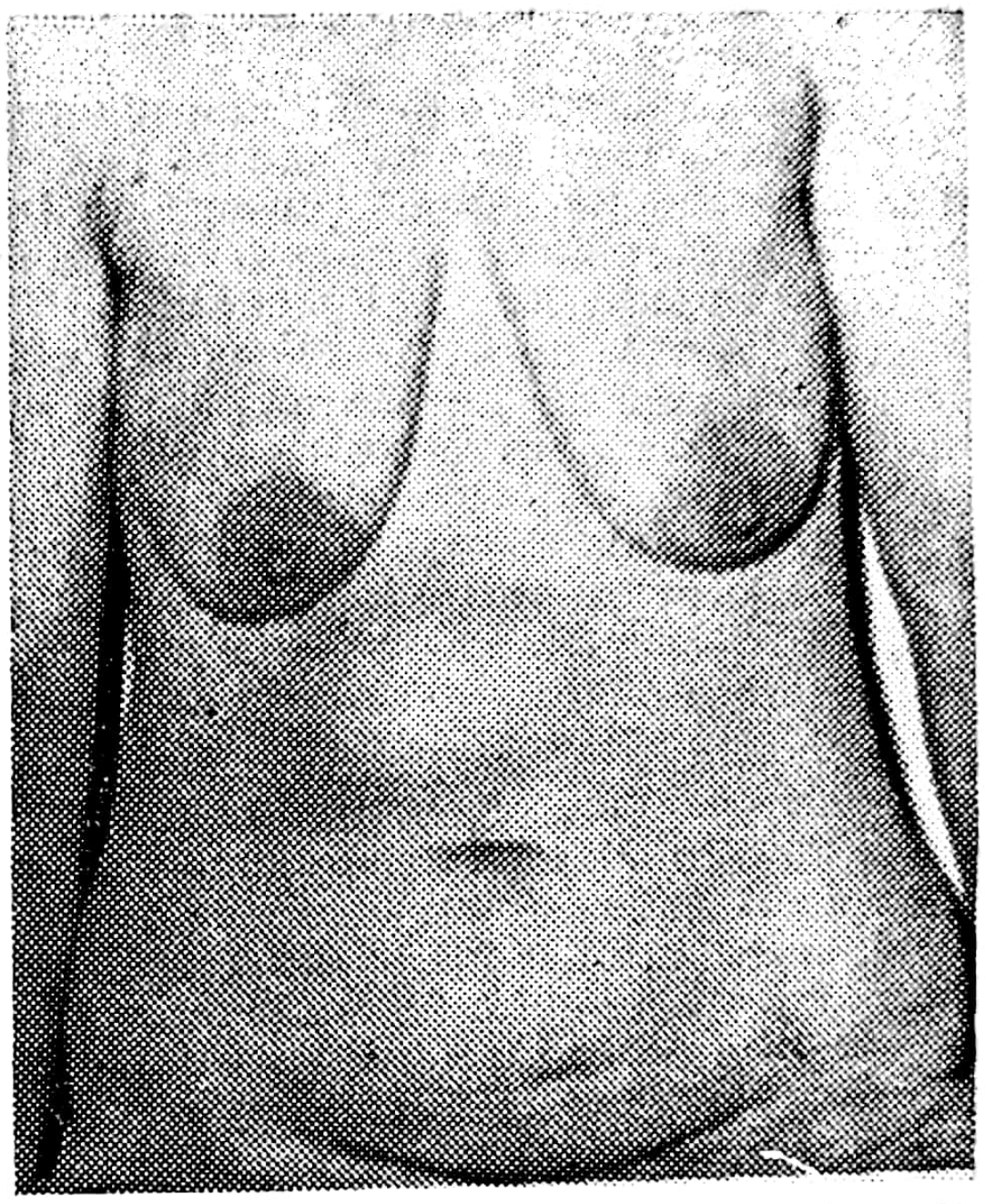

Fig. 1.22.—Hernie epigastrică voluminoasă.

Evoluția duce în mod excepțional la strangulare. Tratamentul este indicat mai ales în formele dureroase și constă în descoperirea, disecția și rezecția lipomului sau/și a sacului herniar (cînd acesta există) cu refacerea peretelui prin sutura drepților abdominali. Cînd conținutul herniei este format din ligamentul rotund, acesta se va reduce, fără a fi prins în sutură, tocmai datorită cauzelor ce declanșează reflex durerile din aceste hernii.

b) *Herniile juxta-ombilicale* se produc printr-un orificiu situat cam la 2 cm deasupra sau dedesubtul ombilicului. Caracterele anatomice și clinice se aseamănă cu cele ale herniei ombilicale, iar tratamentul este același ca și în herniile epigastrice.

c) *Herniile subombilicale* sînt excepționale fiindcă, aici, se găsește veritabila linie albă, mușchii fiind aproape tangenți (margine la margine). Cînd se produc, orificiul se găsește la cca. 4 cm sub ombilic. Se vor diferenția de eventrațiile post-partum, prin diastazis al drepților, frecvent la femeile multipare.

Următoarele variante topografice herniare abdominale (herniile ventrale, lombare, obturatorii, ischiatice și perineale) se includ împreună în cadrul „herniilor rare“; trebuie însă cunoscute, fiindcă în evoluția lor se pot oricînd strangula, dînd tabloul clinic al unei ocluzii intestinale acute.

Herniile ventrale (laparocelul) apar în afara tecii dreptului, pe linia semilunară a lui Spiegel (corespunde limitei de separare ce există între corpul cărnos și aponevroza anterioară a mușchiului transvers al abdomenului) sau prin punctele laterale de emergență a pachetelor vasculo-nervoase intercostale. Hernia se exteriorizează rar sub piele, cel mai frecvent rămîne între planurile mușchilor largi ai abdomenului, iar inelul îngust și fibros explică strangulările frecvente. Simptomele diferă, după cum herniile sînt mici sau voluminoase. Herniile mici produc tulburări dispeptice fără un caracter special și dureri cu sediu fix, ce se accentuează la efort și se atenuează în decubit dorsal. Herniile mai mari și reductibile se recunosc prin impulsia la tuse și expansiune. Cînd hernia este interstițială sau nereductibilă, trebuie făcut diagnosticul diferențial cu tumorile peretelui (fibrom, lipom), cu un abces sau cu un hematom. Tratamentul este chirurgical și constă în rezecția sacului şi închiderea plan cu plan a peretelui, de preferinţă cu fire neresorbabile. În herniile voluminoase, pot fi necesare plastii musculo-aponevrotice sau cu plase de nylon.

---

* Niciodată nu trebuie omisă valoarea semiologică a tuturor variantelor topografice herniare, revelatoare atît pentru afecțiuni hepatobiliare cît și pentru procese expansive intraabdominale (n. red.).

Herniile lombare, apar în spaţiul cuprins între creasta iliacă, marginea externă a masei sacro-lombare şi ultima coastă, regiune în care se găsesc două zone slabe ale peretelui: triunghiul lui J. L. Petit şi patrulaterul lui Grynfelt (triunghiul lombo-costo-abdominal); alteori, devine evident tetragonul lui Krause (delimitat intern de marginea externă a masei sacro-lombare, inferior de creasta iliacă, antero-inferior de micul oblic, iar supero-extern de micul dinţat) cu planşeul format numai de foiţa mijlocie a aponevrozei posterioare de inserţie a muşchiului transvers abdominal, ceea ce reprezintă o adevărată „zonă slabă“ pe unde se formează, de obicei, herniile lombare. Sacul poate lipsi, situaţie în care tumoarea este formată de un organ retro-subperitoneal (rinichi, colon) precedat de un lipom preherniar voluminos.

Clinic, apare ca o formaţiune nedureroasă (rareori bolnavii se plîng de dureri în regiunea lombară şi greţuri), confundabilă cu un lipom sau un abces osifluent. Pentru certitudinea diagnosticului, se impune, uneori, un tranzit baritat, o clismă baritată şi o urografie. Hernia asimptomatică poate fi menţinută redusă cu ajutorul unui bandaj. În prezenţa tulburărilor subiective, a ireductibilităţii şi cu atît mai mult a strangulării, este indicată intervenţia chirurgicală, care constă în rezecţia sacului (cînd există) şi refacerea peretelui prin apropierea marginilor musculoaponevrotice de periostul lui C_{12} sau al crestei iliace; în orificii mari pot fi necesare autoplastii cu lambou muscular sau aponevrotic, transplant de piele, fascie sau proteze din material plastic ori metalic.

Herniile obturatorii, constau în exteriorizarea viscerelor din cavitatea abdomino-pelviană prin canalul obturator subpubian spre rădăcina sau partea postero-internă a coapsei. Apar la femeile în vîrstă şi, în raport cu canalul subpubian, pot fi:

— incomplete, cînd se cantonează între cele două membrane obturatorii;
— complete, cînd se disting la rădăcina coapsei, în regiunea obturatorie.

Sacul este foarte subţire, cu un gît lung, ceea ce îl face greu accesibil. Poate conţine intestin, epiploon, ovar sau trompă. Clinic, se poate evidenţia numai forma strangulată a herniei obturatorii (cînd apar semne nete de ocluzie intestinală) şi hernia completă (tumoră mică, nereductibilă, foarte dureroasă, situată în regiunea obturatorie şi la partea supero-internă a triunghiului lui Scarpa). Prin compresiunea tumorii herniare pe nervul obturator, se produc dureri în teritoriul acestuia de distribuţie, ceea ce impune o poziţie antalgică a coapsei respective, în flexie şi rotaţie externă, constituind semnul lui Romberg.

Tratamentul este chirurgical şi se execută de urgenţă în hernia strangulată, prin laparotomie mediană subombilicală, fiindcă, cel mai adesea, diagnosticul de hernie obturatorie se pune cu ocazia intervenţiei pentru ocluzie intestinală. Odată recunoscută cauza, trebuie să tratăm leziunile viscerale, să rezecăm sacul şi să obstruăm orificiul anormal. Pentru aceasta s-au descris numeroase procedee, plastii musculare, aponevrotice sau chiar plastii osoase.

Herniile ischiatice sînt o varietate excepţională, cu o importanţă practică redusă. Apar mai frecvent la femei, exteriorizîndu-se în regiunea fesieră, pe deasupra marelui ligament sacro-sciatic. Ieşirea organelor din cavitatea pelviană se face prin cele două scobituri, mica şi marea scobitură sciatică, ocupate, prima de tendonul obturatorului şi cei doi muşchi gemeni şi a doua, de piramidalul bazinului; în raport cu aceste repere anatomice se descriu două varietăţi de hernii ischiatice: *supraspinoase* şi *subspinoase;* cele supraspinoase se constituie în alte două categorii: *suprapiramidale* şi *subpiramidale*. Dintre toate, hernia suprapiramidală constituie varietatea cea mai frecventă, în acest caz gîtul sacului avînd raport imediat, pe partea supero-internă, cu vasele fesiere; această vecinătate importantă impune, în caz de strangulare, secţiunea inelului fibros înspre în jos şi înafară. În varietatea subpiramidală, sacul este situat între muşchiul piramidal şi micul ligament sacro-sciatic, iar pediculul subpiramidal, constituit din vasele şi nervii ruşinoşi interni, vasele ischiatice şi nervul sciatic, fiind situat extern, secţiunea inelului de strangulare se va face înăuntru. În hernia subspinoasă, ce se dezvoltă între marele şi micul ligament sacrosciatic, intern de pachetul vasculo-nervos ruşinos, secţiunea inelului de strangulare se va face tot înăuntru.

Simptomele sînt reduse în hernia simplă, manifestîndu-se prin prezenţa unei tumorete reductibile, sub planurile musculare ale fesei. În caz de strangulare, la semnele de ocluzie intestinală, se asociază prezenţa unei dureri de tip sciatic, foarte vie, determinată de o tumoretă nereductibilă şi intens dureroasă. Diagnosticul este greu de făcut, tumoarea fiind de obicei mică, ascunsă în planul profund al muşchilor fesieri; cînd atinge un volum mai mare, ajungînd spre regiunea parietală, se va diferenţia de o hernie perineală laterală, de un lipom sau de un abces rece.

Tratamentul este chirurgical, executîndu-se cura radicală pe cale fesieră, mai rar pe cale abdominală, cînd printr-o metodă clasică se închide orificiul herniar.

Herniile perineale se produc în special la femeie, prin planşeul pelvian, ajungînd în perineu fie median, fie lateral.

a) *Herniile perineale mediane* sînt de cauză congenitală, determinate de persistenţa fundului de sac Douglas primitiv, care coboară la embrion, liber pînă la planşeul perineal. Lipsa de coalescenţă a acestui fund de sac peritoneal, constituie deja sacul în care se poate angaja, la femeie mai ales (datorită sarcinilor repetate cît şi a tonicităţii mai reduse a planşeului musculo-aponevrotic perineal mijlociu) un viscer abdominal, constituind hernia perineală mijlocie (fig. 1.23 şi 1.24). În raport cu cele două organe, care străbat la femeie planşeul pelvian, rectul şi vaginul, există două forme de hernii perineale mediane:

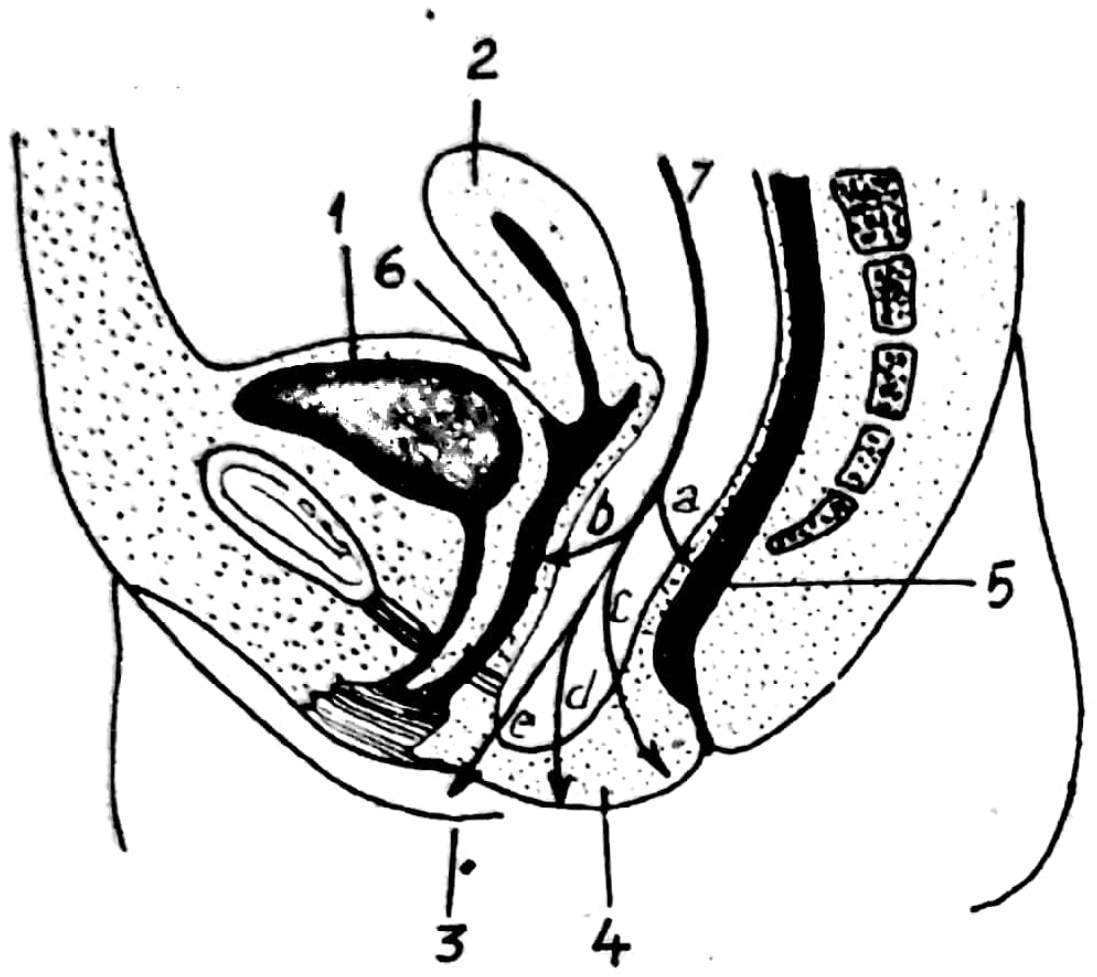

Fig. 1.23. — Herniile perineale la femeie (după Ombrédanne):

1. vezică urinară; 2. uter, 3. vagin; 4. buza mare; 5. perineu posterior; 6. rect; 7. traiectul iniţial al herniei perineale; a. hedrocel; b. elitrocel; c. hernie perineală posterioară; d. hernie perineală anterioară; e. hernie labială.

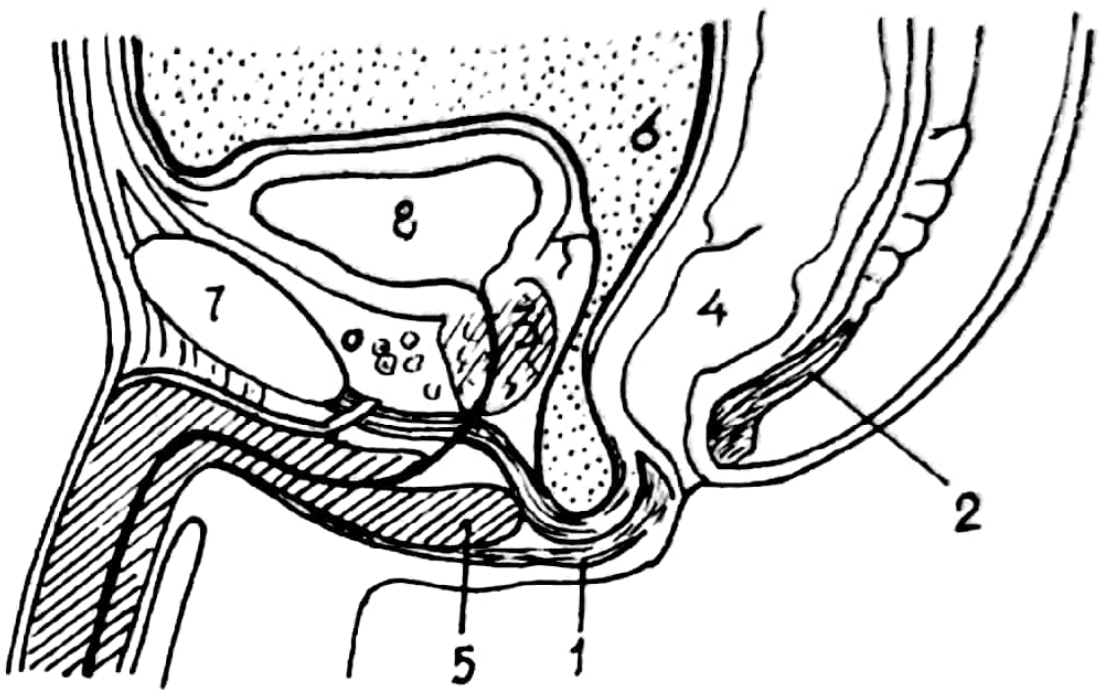

Fig. 1.24. — Hernia perineală la bărbat (după A. Gosset):

1. aponevroza perineală mijlocie; 2. ridicătorul anal; 3. prostata; 4. rectul; 5. bulbul uretral; 6. fundul de sac Douglas; 7. simfiza pubiană; 8. vezica urinară.

— *hedrocelul* (proctocelul) se formează împingînd (la ambele sexe) peretele anterior al rectului şi se însoţeşte, în general, şi de un prolaps ano-rectal;

— *elitrocelul* se formează împingînd peretele posterior al vaginului; poate coexista cu un prolaps şi în aceste cazuri este secundar.

Sacul, format din fundul de sac Douglas, este larg şi conic, conţinînd aproape de regulă intestin subţire, epiploon, colon sau anexe. În cazul hedrocelului, semnele clinice sînt date de prolapsul anorectal ce-l însoţeşte, dar la care se asociază o tumoră reductibilă localizată la buza anterioară a acestuia. Elitrocelul, care este pur vaginal, determină o jenă permanentă însoţită de tulburări urinare, accentuate în mers sau la efort, cînd tumoarea se exteriorizează în vagin pe peretele posterior; la tuşeul vaginal, tumoarea este moale, nepediculată, reductibilă, cu impulsie la tuse. Tactul combinat, vagino-rectal, înregistrează tumoarea între cele două degete, ceea ce o diferenţiază net de un simplu rectocel.

Diagnosticul diferenţial se va face cu următoarele afecţiuni:

— prolapsul genital; acesta, antrenînd progresiv atît peretele anterior al rectului, cît şi vaginul şi uretra, constituie un rectocel, cisto-colpocel anterior şi posterior;

— chistul vaginal, rar, este nereductibil şi fără impulsie la tuse;

— tumorile spaţiului recto-vaginal, fără consistenţă elastică şi fără impulsie la tuse.

Tratamentul este numai chirurgical şi se execută, de regulă, pe cale combinată abdomino-perineală; abdominal se va închide, prin suturi etajate recto-vaginale şi recto-uterine, fundul de sac Douglas, iar perineal se va diseca, lega şi rezeca sacul, întărind planşeul printr-o miorafie a ridicătorilor anali. Calea perineală se va folosi numai în elitrocelele mici, care nu impun închiderea Douglas-ului prelungit spre perineu.

b) *Herniile perineale laterale*, foarte rare, se produc prin fante musculare existente sau create prin rupturi (traumatisme) în ridicătorii anali sau prin spaţiile postero-laterale dintre ridicători și mușchii ischio-coccigieni (mai rar între aceștia din urmă și coccis). Organele herniate ajung în groapa ischiorectală corespondentă și, de aici, se orientează anterior sau posterior, realizînd herniile perineale laterale anterioare și posterioare (fig. 1.25). Cele anterioare apar la femei tinere, cu multe sarcini, fie în partea mijlocie a labiei mari, conținînd vezica, cînd aceasta a pătruns printr-o fantă musculară din ridicătorul anal, fie laterale de comisura posterioară a vaginului, cînd conțin intestin și pătrund între mușchiul ridicător și ischio-coccigian. La bărbat, apar lateral de bulbul uretral, coborînd pînă la rădăcina burselor și avînd același conținut ca la femei. Cele posterioare apar pe laturile orificiului anal trecînd, uneori, transsfincterian.

Simptomele sînt șterse, tumoarea crescînd asimptomatic, progresiv. În caz de conținut vezical, apar tulburări de micțiune, obiectivate prin disurie, durere, tumoarea dispărînd odată cu micțiunea, ceea ce poate atrage atenția asupra diagnosticului. Examenul clinic poate pune în evidență tumoarea cu sediile descrise, reductibilă, de obicei parțial, cu impulsie la tuse și la efort. Diagnosticul diferențial se va face cu următoarele afecțiuni: lipom, chist dermoid, abces rece, chistul glandei lui Bartholin. În caz de strangulare, se vor diferenția de un flegmon de fosă ischio-rectală, o bartholinită sau o cowperită.

Tratamentul este numai chirurgical (toate au tendința marcată la încarcerare) și se execută, de regulă, pe cale perineală.

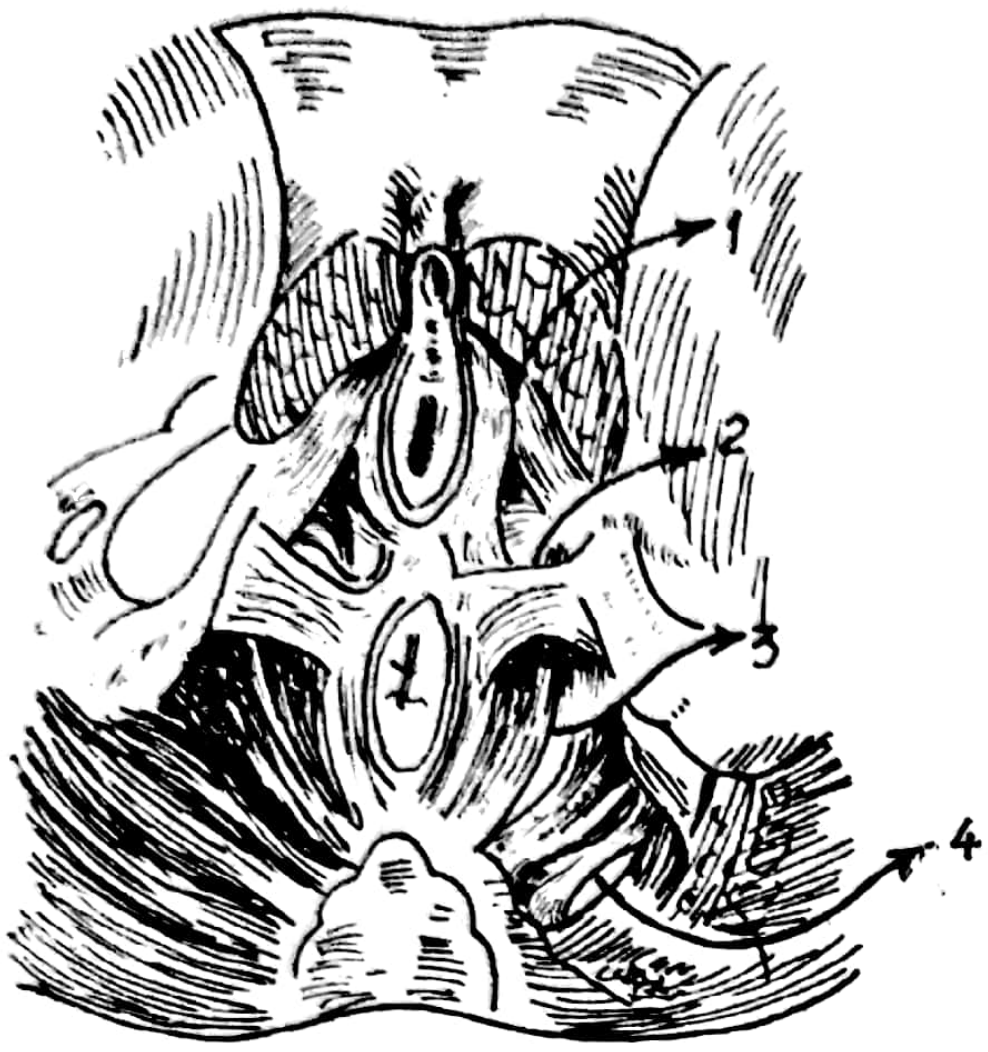

Fig. 1.25. — Puncte slabe ale diafragmului muscular pelvian (după A. Nana): 1. hernie labială anterioară; 2. hernie labială posterioară; 3. hernie între mușchiul ridicător și ischiococcigian; 4. hernie între mușchiul ischiococcigian și coccis.

1.1.4 VARIANTE ALE CONȚINUTULUI HERNIAR

În afara intestinului subțire (găzduit comun în hernii), după topografia herniilor, toate viscerele mobile pot forma conținutul unei hernii. Unele dintre aceste viscere conferă herniei și anumite caractere particulare, care merită o descriere aparte.

(i) **Hernia epiploonului (epiploocelul)** este rară la copil, unde epiploonul este puțin dezvoltat; la adult se întîlnește mai frecvent în herniile ombilicale și ale liniei albe, apoi în cele inghinale și crurale. În multe cazuri, epiploonul este normal și hernia reductibilă, dar în herniile vechi și voluminoase prezintă leziuni datorită stînjenirii circulației, la care se adaugă și un element inflamator, care îl fixează la sac și face hernia ireductibilă. În afară de nereductibilitate și de epiplooite, epiploocelul este expus la strangulare și răsucire. Simptomele epiploocelului strangulat sînt cele ale unei strangulări tipice, însă fără oprirea materiilor și a gazelor. Torsiunea epiploonului poate fi intraherniară sau intraabdominală, în acest din urmă caz simptomatologia, care rezultă, poate fi subacută sau acută, la palparea abdomenului simțindu-se o tumoare voluminoasă, cu limite neprecise și dureroasă. Prognosticul este grav, fiindcă răsucirea conduce la epiplooită supurată, gangrenă, peritonită, ocluzie. Tratamentul este, în toate cazurile, chirurgical și constă în rezecția porțiunilor de epiploon alterat, aderent sau strangulat, urmată de cura obișnuită a herniei.

(ii) **Hernia intestinului gros** prezintă interes prin faptul că segmentul colic este fixat în sacul herniar, de unde și numele care li s-a dat de „hernii prin alunecare“. Se observă numai la adult, în special la vîrstnici. Este vorba de hernia ceco-colonului ascendent în herniile inghinale drepte și a colonului ileo-pelvin, în stînga. Colonul ajunge să hernieze cînd este mobil, apoi ajunge în sac, contractă cu acesta aderenţe de tip „ontogenic", comparabile cu acelea care există între segmentele normal acolate ale colonului şi peritoneul parietal. Hernia este deci primitivă iar acolarea secundară. După întinderea acolări colonului la sac, se descriu hernii cu sac „parţial acolat" sau „complet acolat", corespunzînd termenilor de hernii cu „sac incomplet" şi „fără sac". Sacul parţial acolat cuprinde o cavitate (în general anterioară) de seroasă liberă, în continuitate cu marea cavitate peritoneală şi o porţiune acolată (de obicei posterioară) unde se găseşte un plan de clivaj între sacul herniar şi colon cu mezoul şi cu vasele acestuia. Sacul complet acolat, acolarea făcîndu-se pe toate feţele colonului, este rarisimă.

Clinic, întotdeauna este vorba de hernii voluminoase, care prezintă tulburări funcţionale: tracţiuni, dureri, constipaţii rebele. Palparea decelează o formaţiune neregulată şi „păstoasă" (datorită conţinutului colic), mată la percuţie. Formaţiunea este parţial reductibilă, dar de cele mai multe ori nereductibilă. O clismă baritată precizează natura colică a viscerului. În afară de apendicită sau sigmoidită (posibile) pot să survină şi fenomene de subocluzie intrasaculară, cu dureri la nivelul herniei, mărirea de volum a formaţiunii, constipaţie şi greţuri. Spontan sau în urma unei crize, fenomenele pot ceda, dar se pot repeta, putînd duce la o adevărată strangulare.

Tratamentul este numai chirurgical. Hernia este abordată printr-o largă hernio-laparotomie. Sacul este prudent deschis de sus în jos, plecînd de la peritoneul liber. Apoi, eliberarea colonului se face din afară înăuntru şi de sus în jos, începînd cu decolarea coloparietală în fosa iliacă şi continuînd cu sacul herniar; ajutîndu-ne la nevoie de poziţia Trendelenburg, se reuşeşte să se reintegreze intestinul în abdomen. Refacerea peretelui, datorită unei breşe adesea importantă, poate fi ajutată la vîrstnici prin castrare sau, dacă este necesar, se recurge la procedee plastice.

(iii) **Hernia apendicelui ileo-cecal**; conţinutul poate fi format, uneori, numai de apendice, alteori se asociază şi hernia cecului. Atît timp cît nu apar complicaţii, nu se înregistrează o simptomatologie deosebită.

— *Apendicita herniară* se poate observa la toate vîrstele şi se caracterizează printr-o simptomatologie asemănătoare strangulării, dar cu febră şi fără oprire netă de materii şi gaze.

— *Strangularea apendicelui* se manifestă printr-un debut progresiv şi un tablou clinic mai puţin alarmant ca într-o strangulare intestinală.

Tratamentul constă în apendicectomie şi cura herniei; uneori, este necesară o hernio-laparotomie, pentru a putea rezeca corect apendicele. Cînd întîlnim gangrena apendiculară, după extirparea apendicelui, este prudent a drena sacul herniar şi a reface secundar peretele.

(iv) **Hernia diverticulului Meckel** (hernia Littré) este foarte rară, persistenţa însăşi a acestui diverticul observîndu-se într-o proporţie de 2%; se poate întîlni la toate vîrstele, dar mai ales la copil şi seamănă, din toate punctele de vedere, cu hernia apendicelui, în special prin complicaţiile sale (diverticulită, strangulare) impunînd probleme terapeutice asemănătoare.

(v) **Hernia vezicii urinare** poate fi observată într-o hernie inghinală sau crurală şi mai rar într-o hernie perineală sau obturatorie. Herniile vezicii urinare pot să fie extraperitoneale, cînd se angajează în traiectul herniar o porţiune neperitonizată (faţa anterioară a vezicei). Cel mai adesea, vezica este antrenată de sacul herniar la care aderă (hernia paraperitoneală). Foarte rar, hernia este intraperitoneală, cînd, printr-o mişcare de basculă, o porţiune peritoneală a vezicii ajunge într-un sac peritoneal complet.

Distensia şi pierderea tonicităţii vezicale, la care se adaugă eforturile, ajută la hernia vezicii. Simptomele funcţionale lipsesc de multe ori. Cînd există, constau în disurie, cu sau fără polakiurie, micţiune în doi timpi sau micţiune posibilă numai în decubit. Dintre semnele fizice, se notează prezenţa unei deformări în regiunea inghinală, care se măreşte sau se micşorează în funcţie de gradul de umplere a vezicii. Cînd se bănuieşte o hernie a vezicii, o cistografie precizează diagnosticul. În cursul evoluţiei pot surveni şi complicaţii: cistită, litiază vezicală şi, mai rar, strangularea porţiunii herniate.

Tratamentul chirurgical urmăreşte liberarea vezicii, reintegrarea acesteia şi refacerea peretelui abdominal. Dacă, din greşeală, s-a produs o plagă vezicală, va fi suturată în două planuri şi se pune o sondă „à demeure“ pentru cîteva zile.

(vi) **Herniile organelor genitale interne feminine:**

— *Herniile ovarului*, ce poate fi singurul conţinut într-o hernie sau se poate asocia cu trompa, cît şi cu alte organe. De cele mai multe ori, hernia este inghinală, mai rar crurală şi excepţional obturatorie. De obicei, diagnosticul de hernie a ovarului nu se pune decît cu ocazia intervenţiei. În unele cazuri, poate fi presupus cînd hernia devine dureroasă şi se măreşte de volum în timpul menstrelor. Diagnosticul diferenţial se face cu un chist al canalului Nuck sau un fibrom al ligamentului rotund. În cursul evoluţiei pot surveni complicaţii: transformare sclero-chistică, mai rar tumorală sau ovarul se poate torsiona şi strangula. Tratamentul este chirurgical, ca în orice hernie; cît priveşte atitudinea faţă de ovar, ea este în funcţie de starea ovarului: dacă este normal, reintegrarea, dacă este patologic, ablaţia.

— *Herniile tubo-ovariene* se remarcă în herniile inghinale şi mult mai rar în hernii crurale, ischiatice sau obturatoare. Ovarul şi trompa pot fi normale sau patologice. De multe ori, în herniile voluminoase, întîlnim şi alte viscere herniate (intestin subţire, epiploon). Ca şi la hernia ovarului, diagnosticul „herniei anexelor“ poate fi bănuit cînd hernia devine dureroasă în timpul menstruaţiei sau dacă la tuşeul vaginal, mişcările imprimate uterului se transmit conţinutului herniar. Complicaţiile ce pot surveni sînt salpingita herniară, torsiunea şi strangularea. Tratamentul chirurgical este de urgenţă, în asemenea cazuri.

— *Herniile uterului* sînt excepţionale (de obicei uterul atrage după sine trompa şi ovarul) întîlnindu-se mai ales în hernia inghinală. În genere, uterul nu este normal (uter bifid, uter infantil) putînd coincide şi cu malformaţii ale organelor genitale externe. Simptomatologia poate fi reprezentată prin dureri locale, exagerate în timpul menstrelor. La tuşeul vaginal, colul uterin este ridicat şi mişcările imprimate acestuia se transmit corpului care formează conţinutul herniar. Hernia poate fi reductibilă sau nereductibilă. Uterul herniat se poate strangula, ceea ce impune intervenţia de urgenţă. Tratamentul chirurgical constă în reducerea uterului, urmată de histeropexie; hernio-laparotomia uşurează manevrele necesare pexiei uterine.

1.1.5 HERNIILE DIAFRAGMATICE

Definiţie: pătrunderea viscerelor din cavitatea abdominală în cea toracică printr-un orificiu (fantă, despicătură) normal sau patologic al diafragmului. Avînd caractere distincte, herniile hiatusului esofagian vor fi descrise aparte, în subcapitolul următor. Definiţia deosebeşte net herniile diafragmatice de eventraţia sau relaxarea diafragmatică, care constă doar într-o supraridicare permanentă a unei cupole frenice, dar fără ca aceasta să prezinte şi o soluţie de continuitate. După cauza determinantă, herniile diafragmatice se clasifică în netraumatice şi traumatice.

(i) **Herniile netraumatice** deosebesc clasic alte două grupe: hernii *congenitale* şi hernii *dobîndite*, dar în multe hernii dobîndite poate interveni, cu rol favorizant, un factor congenital (malformaţie locală, predispoziţie congenitală). Herniile *congenitale* se subclasifică în variante *embrionare* şi *fetale*.

Iniţial, cele două cavităţi, abdominală şi toracică, sînt comunicante, formînd celomul; în cursul dezvoltării embrionare apare o lamă mezodermică, cu trei muguri: unul medioventral (denumit *septum transversum* a lui His) şi doi latero-dorsali (denumiţi pilierii sau stîlpii lui Uskov, care acoperă şanţurile latero-vertebrale sau hiatus-ul lui Bochdaleck). Mugurii laterodorsali, de apariţie mai tardivă, se unesc cu cel median constituind schiţa diafragmului, care separă definitiv toracele de abdomen. Oprirea în dezvoltare a acestor elemente ce edifică diafragmul va duce la diverse varietăţi de *hernie embrionară* care sînt: agenezia sau aplazia unui hemidiafragm, datorită lipsei de dezvoltare a unui mugure dorsal, de obicei cel stîng; hernia embrionară completă; hernia embrionară parţială.

— Agenezia sau aplazia unui hemidiafragm reprezintă 1% dintre herniile congenitale; este gravă datorită tulburărilor cardio-vasculare şi respiratorii, putînd fi rezolvată, astăzi, cu succes folosindu-se fie plăci de ivalon, teflon, marlex sau, mai bine, transversul abdominal (tehnica Rives, Daker, Allaegert, 1966).

— Hernia embrionară completă, apare în caz de persistenţă largă a găurii lui Bochdaleck; viscerele abdominale pătrunse în torace nu au sac şi aderă la organele de aici. Intervenţia chirurgicală reduce cu greu organele în abdomen datorită lipsei sacului, iar defectul este reparat prin simpla sutură sau diferite plastii, în funcţie de mărimea sa (fig. 1.26).

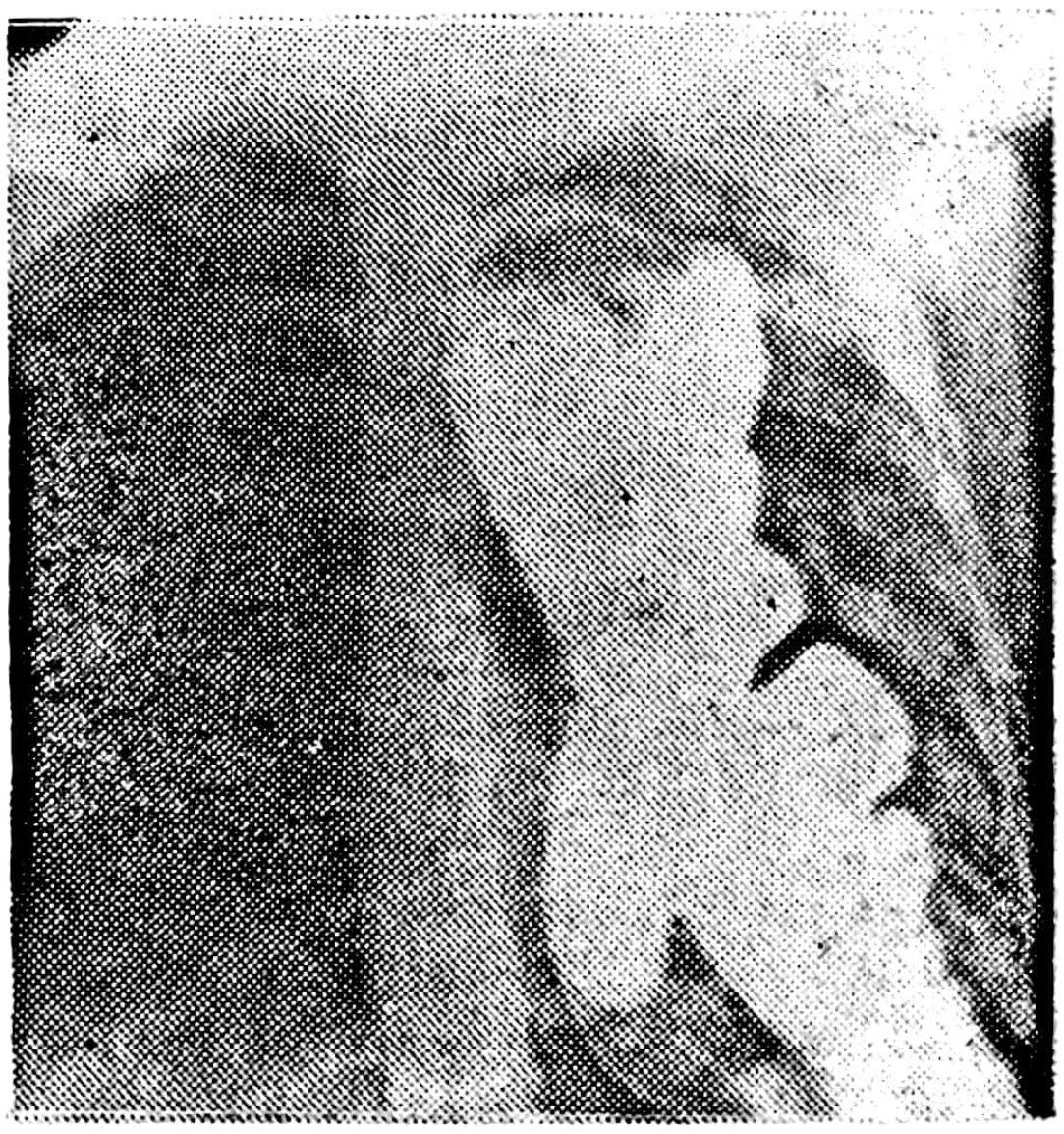

Fig. 1.26. — Hernie diafragmatică embrionară (pacientă în vîrstă de 20 ani). Conţinutul verificat intraoperator: polul superior al stomacului, colonul transvers, marele epiploon şi mare parte din intestinul subţire.

— Hernia embrionară parţială rezultă din persistenţa parţială (redusă) a găurii Bochdaleck, avînd aceleaşi caractere ca şi în cele complete (aderenţe întinse, lipsa sacului) dar cu avantajul de a fi mai uşor reparată, lipsa de substanţă fiind redusă.

În herniile embrionare complete, copilul se naşte normal, dar moare odată cu primul ţipăt, prin invadarea masivă a viscerelor în torace*.

În herniile embrionare parţiale (ca şi în herniile fetale) se instalează fenomene respiratorii (dispnee, tuse, stare de asfixie) sau digestive (diaree, dureri epigastrice, suprimarea tranzitului) iar examenul obiectiv indică semnele clare de tub digestiv în torace, în timp ce examenul baritat confirmă diagnosticul prezumtiv. Unele forme rămîn necunoscute, fiind asimptomatice un interval lung și numai un examen clinic și radiologic fortuit pune diagnosticul.

---

* Cităm, cu titlu informativ, un caz personal, cu aplazie totală a hemidiafragmului stîng, la care viscerele abdominale se plimbau libere în torace, la vîrsta de 35 ani (n. a).

Herniile fetale apar după separarea celor două cavități (după lunile III—IV) avînd astfel un sac (deci nu au aderențe la organele din torace). Se produc la nivelul orificiului Bochdaleck sau a celorlalte orificii ale mușchiului diafragm (herniile retro-costo-xifoidiene).

Herniile retro-costo-xifoidiene, cunoscute și sub numele de hernii diafragmatice anterioare, se produc prin fanta Morgagni-Larrey (de formă triunghiulară, cu baza anterioară; cele două orificii sînt situate de o parte și de alta a liniei mediane fiind delimitate prin fasciculele musculare sternale înăuntru și costale înafară, ale inserției anterioare a hemidiafragmului). Orificiul, mai frecvent situat la dreapta liniei mediane, permite intrarea în torace a unui sac, al cărui conținut, în majoritatea cazurilor, este constituit din colonul transvers și epiploon sau grăsime extraperitoneală (hernie Dorr). Hernia anterioară este rară, reprezentînd doar 3% dintre toate herniile diafragmatice. Ea poate să fie diagnosticată la orice vîrstă, mai adesea în copilărie (hernie malformativă) sau în jurul a 60 ani (hernie cîștigată).

Semnele clinice sînt reduse, alteori lipsesc. Se notează, în unele cazuri, durere epigastrică sau retrosternală, dureri la baza hemitoracelui drept, semne de compresiune cardiacă (dispnee, cianoză, palpitații) în herniile voluminoase, simptome influențate de poziția bolnavului. Examenul radiologic, care fixează diagnosticul, înregistrează din față, în unghiul cardio-frenic drept, o imagine anormală, de intensitate subcostală, ovalară sau rotundă, iar din profil imaginea patologică se proiectează retrosternal. Examenul baritat dă informații asupra viscerului herniat (fig. 1.27), iar pneumoperitoneul poate fi util în herniile grăsoase, sau cînd sacul conține epiploon. Date fiind suferințele bolnavului și complicațiile care pot surveni, se recomandă tratamentul chirurgical, care constă în reducerea conținutului, rezecția sacului și închiderea orificiului diafragmatic, de obicei pe cale abdominală.

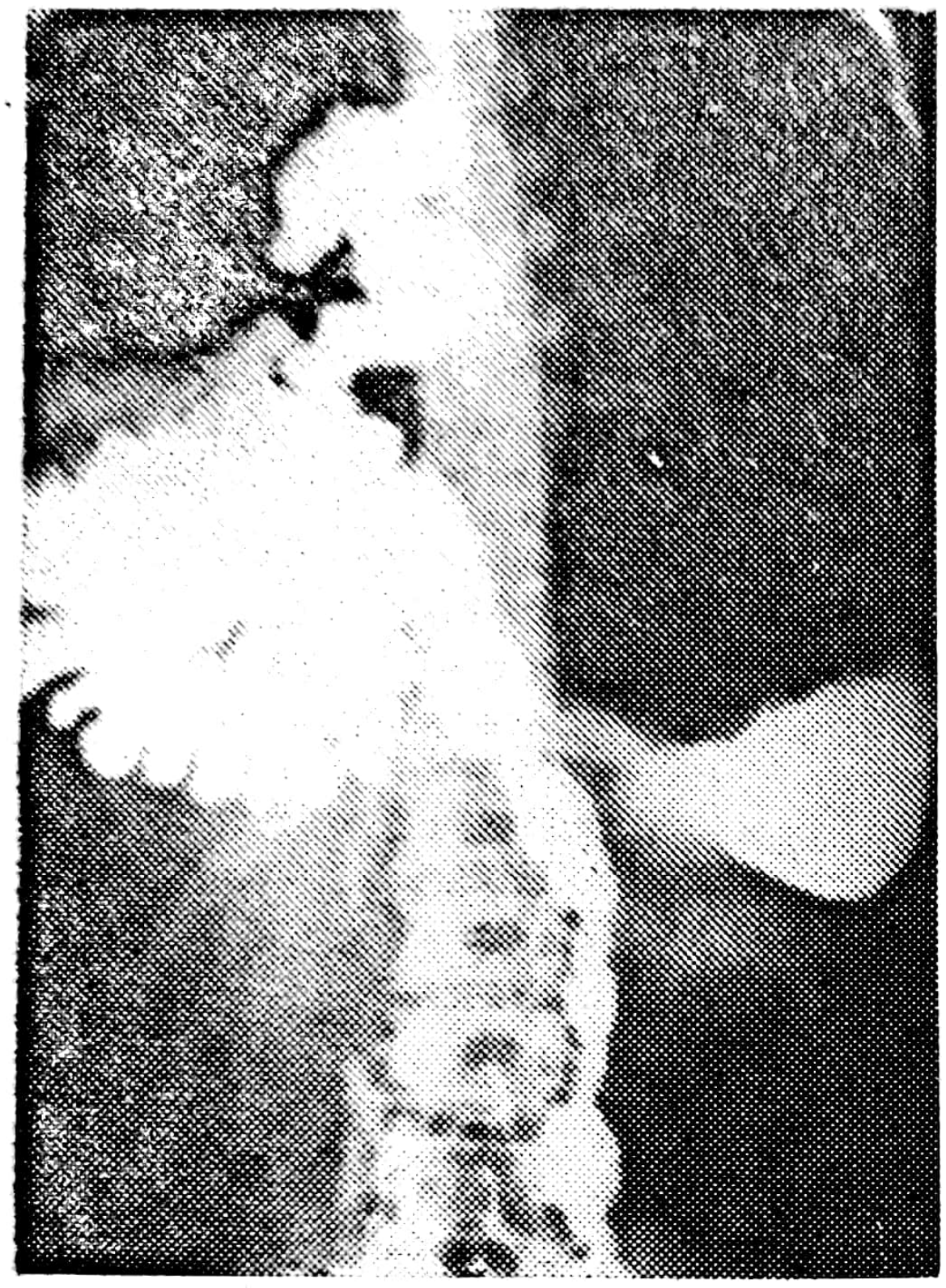

Fig. 1.27. — Hernie retrocostoxifoidiană. Tranzit baritat: colon și intestin subțire.

(ii) **Herniile traumatice** sînt în creștere numerică datorită incidenței crescute a traumatismelor toraco-abdominale închise sau deschise. Acestea determină o plagă sau o ruptură, o dezinserție frenocostală sau frenofrenică. Rupturile diafragmului apar, de obicei, după traumatisme închise, sînt parțiale, iar herniile se produc în majoritatea lor pe stînga, mai rar pe dreapta și excepțional bilateral.

Ruptura diafragmatică (plaga) indiferent de mecanismul de producere și întinderea sa, are tendință să rămînă deschisă, hernia instalîndu-se imediat sau progresiv. Sacul lipsește, iar organele herniate (formate din colon transvers, stomac, epiploon-splină, intestin subțire) aderă la marginile orificiului, constituind aderențe precoce și solide. În afara aderențelor la breșa diafragmatică sau la organele toracice, se produc modificări morfo-funcționale ale acestora, realizînd atelectazii pulmonare, „fibro-toracele posttraumatic“ şi deplasare mediastinală, cînd hernia este foarte voluminoasă.

O formă rară de hernie posttraumatică este ***hernia intercostală;*** aceasta este rezultatul unei leziuni asociate a diafragmului şi a spaţiului intercostal vecin (Moreaux) fiind un fel de hernie dublă, în acelaşi timp diafragmatică şi intercostală. Organele abdominale pătrund prin ruptura diafragmatică periferică, apoi prin spaţiul intercostal sfîşiat, fiind palpabile (sau vizibile radiologic) sub tegument, între coastele de obicei fracturate.

Se deosebesc două situaţii clinice:

a) în momentul producerii traumatismului toracic, plaga diafragmatică se înregistrează concomitent cu celelalte leziuni toraco-abdominale, generînd tabloul clinic de şoc şi impunînd, după luarea tuturor măsurilor de reanimare, actul chirurgical imediat, care va rezolva în acelaşi timp leziunile viscerelor abdominale şi toracice cît şi plaga diafragmatică;

b) în alte situaţii, după un traumatism închis, examinarea atentă şi supravegherea în continuare a traumatizatului ce nu impune o intervenţie chirurgicală, remarcă treptat, în timp, o serie de suferinţe, unele abdominale, altele toracice:

— semnele abdominale sînt centrate pe durerea epigastrică sau jena din hipocondrul stîng, care se modifică, uneori pînă la dispariţie, în raport cu poziţia bolnavului; acelaşi caracter îl au şi tulburările digestive, obiectivate prin greaţă, vărsături, balonări, semne de subocluzie, care, legate de traumatismul toracic sau toraco-abdominal, capătă o importanţă deosebită;

— semnele cardio-pulmonare (dispnee, accese de sufocaţie, crize pseudo-anginoase, palpitaţii şi chiar stări sincopale) au caracterul de a fi legate de mese, uşurate de anumite poziţii şi de vărsături.

În istoricul afecţiunii, bolnavul relatează un vechi traumatism toraco-abdominal, iar examenul fizic descoperă cicatrice, calusuri costale, precum şi perceperea unor zgomote hidro-aerice în locul murmurului vezicular. Examenul radiologic simplu şi baritat, care se impune în faţa acestei simptomatologii mixte toraco-abdominale, legate de mese şi poziţie, la un vechi traumatizat toracic, precizează diagnosticul de hernie şi chiar de organ conţinut în torace. Dat fiind tulburările produse de hernia diafragmatică, cît şi posibilitatea apariţiei strangulării, se motivează intervenţia chirurgicală, calea de acces preferată fiind cea toracică, care permite mai uşor liberarea aderenţelor organelor herniate la viscerele toracice şi, totdeauna, la breşa diafragmatică, reducerea organului herniat şi refacerea defectului frenic.

1.1.6 HERNIILE HIATUS-ULUI ESOFAGIAN

Se produc prin lărgirea anormală a hiatus-ului esofagian, factorul congenital, care condiţionează hipoplazia orificiului esofagian şi a structurilor conjunctive periesofagiene, completîndu-se cu o serie de factori adjuvanţi (cum ar fi degenerescenţa inelului hiatal, survenind progresiv cu vîrsta) şi cu factorii ce măresc presiunea intraabdominală: obezitatea, constipaţia, tusea cronică, tumorile abdominale, sarcinile etc. De aceea, hernia hiatală este progresiv cîştigată, sub influenţa factorilor descrişi anterior. Considerate altădată rare, herniile hiatale sînt depistate mult mai frecvent, graţie cunoştinţelor noi şi a mijloacelor moderne de diagnostic.

Lărgimea orificiului herniar variază de la trei laturi de deget pînă la o palmă, marginile sale fiind formate din musculatură normală, atrofiată sau metaplaziată scleros. Conţinutul este format din esofag şi stomac, excepţional colon şi splină, libere în sac, putînd fi reduse prin simplă tracţiune.

Vechea clasificare (Åke Åkerlund, 1926), a herniilor hiatale (fig. 1.28) cuprinde trei tipuri:

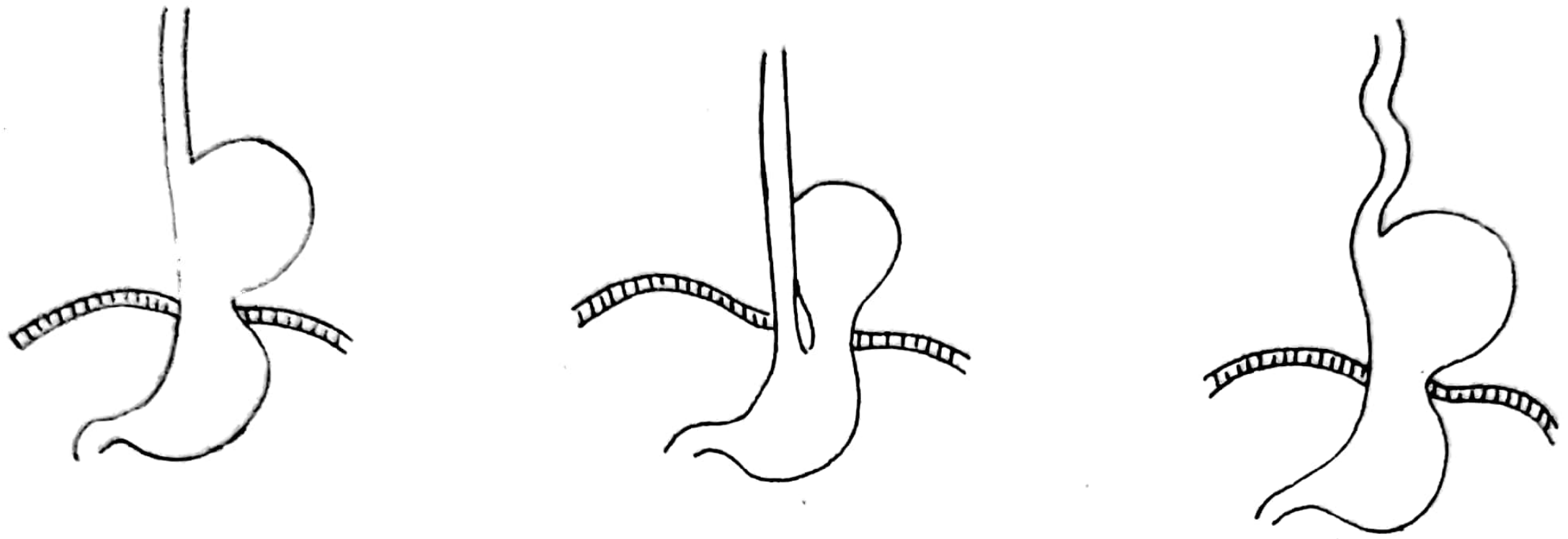

Fig. 1.28. — Diferite varietăţi de hernii ale hiatusului esofagian (după clasificarea lui Åkerlund).

tipul I = brahiesofagian, tipul II = paraesofagian, tipul III = identic cu tipul I, dar cu esofag lung.

— *tipul I:* partea cranială a stomacului, împreună cu cardia, se găsesc supradiafragmatic, iar esofagul este scurt; această varietate nu prezintă propriu-zis o hernie, ci o malformaţie esofagiană, un brahiesofag;

— *tipul II:* cardia se află în poziţie normală, subdiafragmatic şi esofagul are o lungime normală, herniind numai marea tuberozitate a stomacului;

— *tipul III:* partea cranială a stomacului împreună cu cardia migrează intratoracic, dar esofagul are o lungime normală, explicînd aspectul lui flexuos.

În prezent, se acceptă o clasificare care ţine seama de mecanismul de producere a herniei hiatale (Hagarty, Allison şi Sweet, Lortat Jacob, Hillemand). Se disting, astfel, două tipuri (ce corespund, clasic, tipurilor II şi III ale lui Åkerlund) de hernii hiatale:

- herniile paraesofagiene sau herniile prin rostogolire *(rolling hernia);*
- herniile prin alunecare *(sliding hernia).*

Herniile paraesofagiene constituie 5—8% dintre herniile hiatale. Se caracterizează printr-un esofag de lungime normală, cu cardia situată subdiafragmatic; sacul, conţinînd marea tuberozitate gastrică, trecut anterior şi la dreapta esofagului (fig. 1.29). După unii autori (dintre care citâm pe A. Rohner) breşa herniară ar fi totdeauna separată de hiatus-ul esofagian prin cîteva fibre musculare; hernia este deci parahiatală, traversînd unul dintre pilieri. Existenţa unui veritabil colet arată că ea este o varietate de hernie hiatală expusă strangulării. Orificiul este cel mai adesea la stînga esofagului. Prezintă totdeauna sac herniar, în care se angajează marea tuberozitate a stomacului, iar cînd sînt voluminoase se poate produce şi un volvulus gastric.

Herniile prin alunecare sînt cele mai frecvente (85—90%), fiind întîlnite atît la copil cît şi adult (fig. 1.30). În aceste hernii, datorită lărgirii şi hipotoniei inelului hiatal, apar tulburări în continenţa cardiei, iar deschiderea unghiului His (adesea chiar absenţa sa totală) va favoriza şi refluxul gastro-esofagian.

La copil, semnele clinice apar precoce, fiind reprezentate de: vărsături precoce, persistente, conţinînd striaţii sanguine; hipersalivaţie, ameliorată de ortostatism; pneumopatii acute, prin aspiraţia secreţiilor gastrice în arborele respirator; esofagită prin reflux, însoţită de hematemeze sau mai ales de melene mici şi repetate.

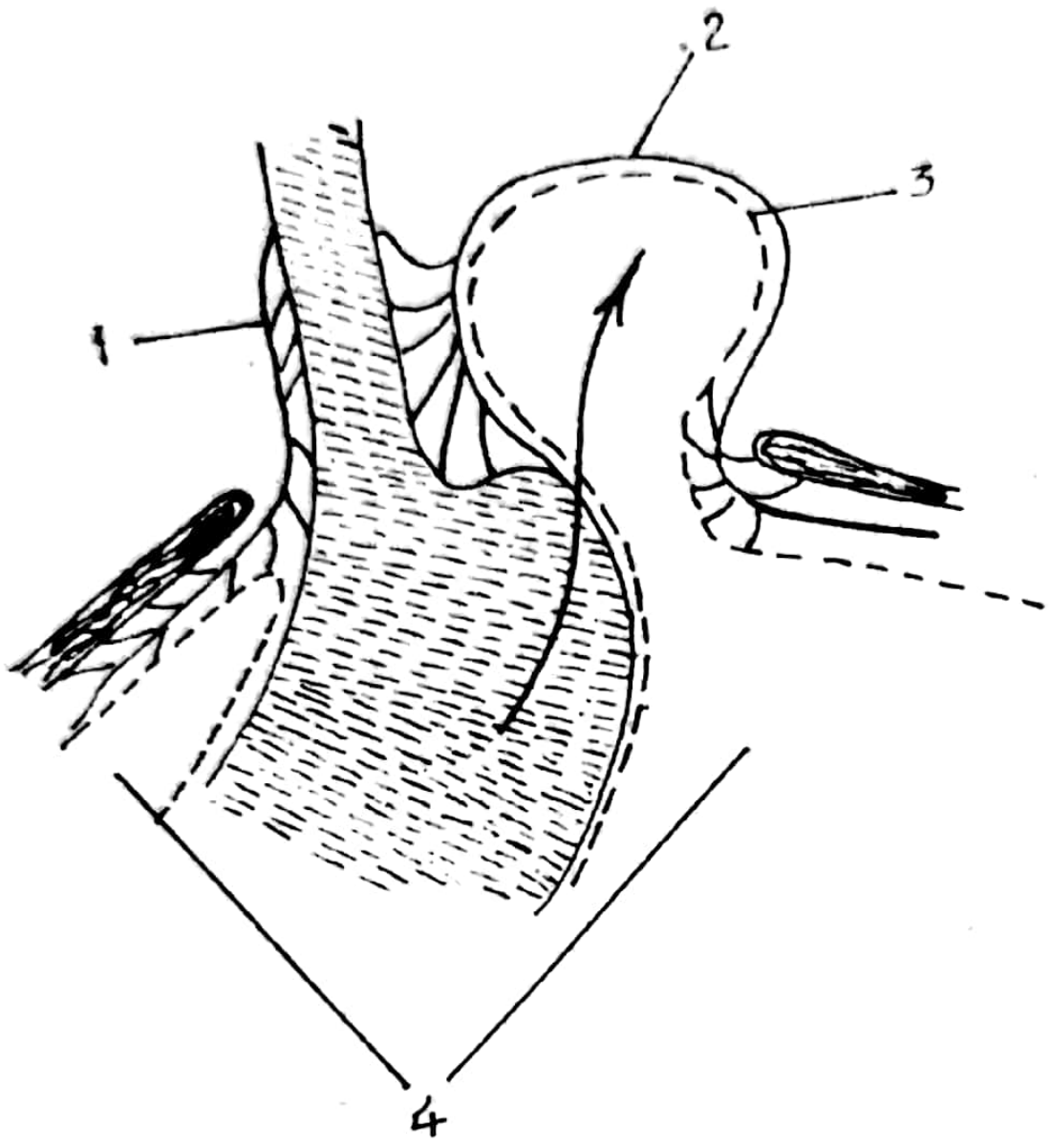

Fig. 1.29. — Hernie paraesofagiană.
1. pleură; 2. membrană Laimer-Bertelli; 3. peritoneu; 4. cavitate peritoneală.

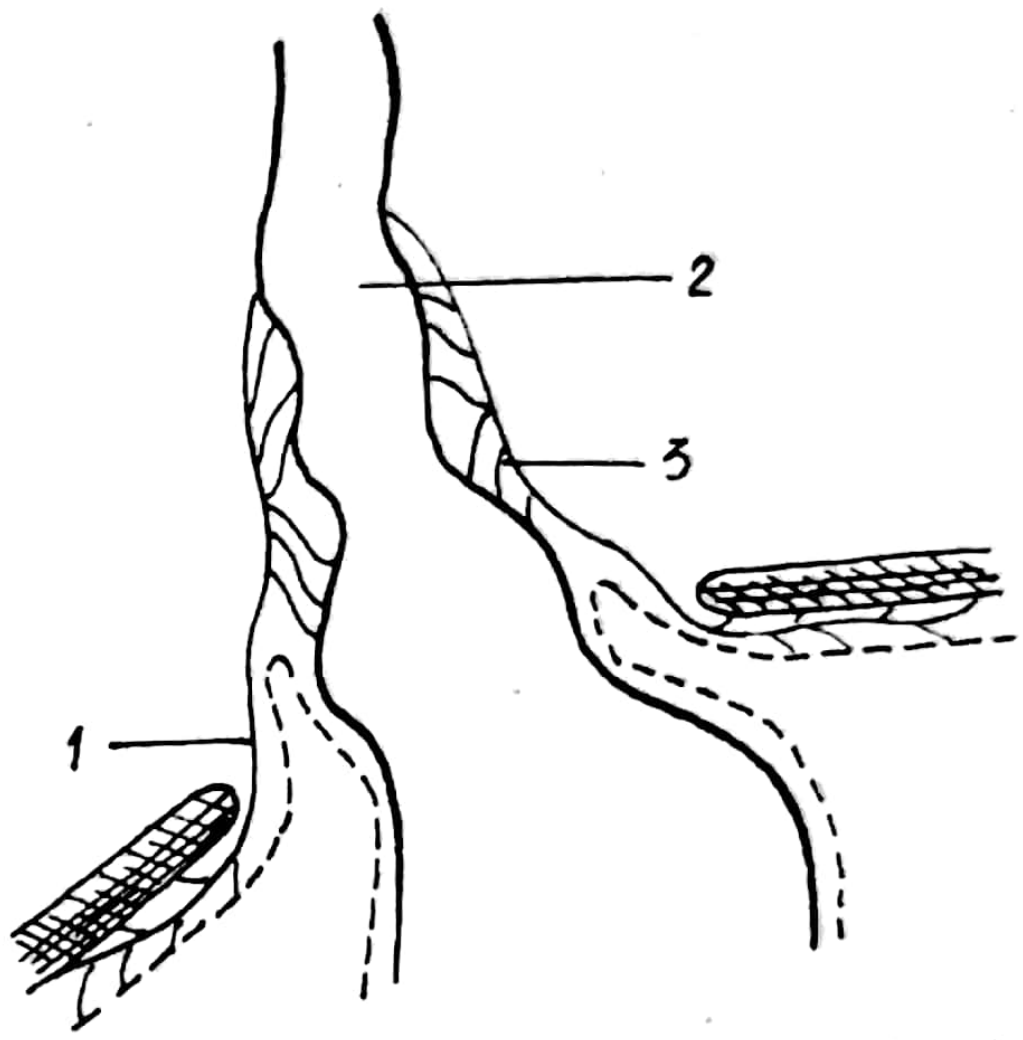

Fig. 1.30. — Hernie cardioesofagiană prin alunecare.
1. peritoneu; 2. cardia; 3. membrana Laimer-Bertelli.

La adult, atenţia este atrasă mai ales de pirozis, (specific în herniile prin alunecare) manifestat prin arsuri în epigastru, cu iradieri ascendente spre furculiţa sternală, întovărăşindu-se uneori de veritabile regurgitări de lichid acid. La acestea, se adaugă o serie de tulburări subiective (senzaţie de greutate, de opresiune cardiacă, de crampe şi chiar veritabile dureri, cu iradieri ascendente către gît, spate, umăr sau braţul stîng) semănînd uneori cu angorul cardiac. Un caracter important al acestor tulburări este dispariţia, sau cel puţin ameliorarea lor, la trecerea bolnavului din decubit dorsal în ortostatism.

S-a descris, în formele cu tulburări digestive caracteristice (care adeseori pot să şi lipsească) un *sindrom hiatal:* arsuri epigastrice, iradiate retrosternal, calmate de alcaline, intensificate de băuturi alcoolice şi însoţite de regurgitaţii timpurii sau tîrzii, în raport cu gradul de compresiune a esofagului, prin stomacul herniat; vărsături intermitente, cu lungi intervale de dispariţie; greţuri şi hipersalivaţie, disfagie.

Tulburările toracice (tuse iritativă, dispnee sau „sindrom pseudoanginos herniar“) sînt mai puţin grave decît în herniile bolţii diafragmatice. Apariţia lor, mai ales postprandial sau în decubit (ameliorîndu-se în ortostatism, sau dispărînd în urma vărsăturilor, care uşurează considerabil bolnavul) ar pleda mai mult pentru herniile paraesofagiene.

O formă clinică particulară o constituie *forma anemică* (de tip hipocrom) care rezistă la tratamentul medical, dispărînd odată cu intervenţia chirurgicală. Anemia se explică prin denutriţia ce rezultă în urma tulburărilor digestive sau/şi prin hemoragii: hematemezele şi melenele pot fi mici şi repetate, sau mari, generate de eforturile de vărsături, prin ulceraţiile mici produse la nivelul şanţului de delimitare a zonei gastrice herniate intratoracic, sau de la un ulcer esofagian.

Esofagita peptică, ca şi *ulcerul peptic esofagian*, constituie complicaţiile clasice ale herniei prin alunecare, datorită refluxului gastro-esofagian constant. Alte două complicaţii sînt de ordin mecanic (volvulusul intratoracic al stomacului şi strangularea herniară) şi se întîlnesc în herniile paraesofagiene.

S-au descris şi maladii asociate, dintre care litiaza biliară este cea mai des întîlnită (15—20%). Tripla asociere, între afecţiunea biliară, hernia hiatală şi diverticuloza sigmoidiană (triada lui Saint) se datoreşte, probabil, asocierii întîmplătoare a acestor afecţiuni a căror frecvenţă creşte paralel cu vîrsta.

Diagnosticul herniilor hiatale este sugerat de simptomatologia descrisă mai sus şi se precizează prin examen radiologic (radioscopii şi radiografii simple şi după administrare de bariu) în Trendelenburg, în procubit sau în incidenţe oblice, pentru a degaja cardia de marea tuberozitate gastrică (ceea ce evidenţiază, în primul rînd, migrarea stomacului în torace). Poziţia cardiei, supra- sau subdiafragmatic, permite stabilirea tipului de hernie. Esofagogastroscopia evidenţiază leziunile mucoasei esofagiene (esofagită peptică prin reflux) şi a mucoasei gastrice (gastrită herniară).

Tratamentul. Unele hernii hiatale mici, fără tulburări funcţionale, nu necesită nici un tratament. Altele, cu tulburări moderate, sau la bolnavi în vîrstă, cu tare severe, pot beneficia de un *tratament medical* bine condus, care urmăreşte două scopuri:

— reducerea factorilor ce antrenează refluxul: se vor evita mesele copioase, absorbţia de băuturi efervescente, eforturile fizice mari; bolnavul va mînca încet; să nu se culce imediat după masă, să doarmă cu extremitatea superioară mai ridicată, să facă o cură de slăbire dacă este obez;

— reducerea acidităţii gastrice printr-un regim adecvat, utilizare de antiacide, anticolinergice, antispastice, vagolitice.

Tratamentul chirurgical este indicat în herniile mari paraesofagiene (cu tulburări cardio-pulmonare prin compresiune), în cazurile cu disfagie prin reflux rebel la măsurile amintite la tratamentul medical, în formele anemice, în cazurile complicate de hemoragii grave, şi, desigur („de urgenţă“) în situaţiile cu volvulus gastric şi, cu atît mai mult, în strangulări.

Tehnicile operatorii urmăresc repunerea stomacului şi fixarea acestuia în abdomen, închiderea unghiului His, calibrarea convenabilă a orificiului esofagian lărgit şi reconstituirea ligamentului gastro-frenic. Calea de abord este cea abdominală, calea toracică fiind rezervată cazurilor defavorabile (hernii aderente, recidivante).

Calibrarea (strîmtorarea) orificiului hiatal se realizează prin apropierea pilierilor, suturaţi fie în urma esofagului, fie lateral, fie înaintea acestuia (mai rar). Închiderea unghiului His se obține prin coaserea marginii interne a marii tuberozități la marginea stîngă a esofagului. Fundoplicatura constă în fixarea marii tuberozități a stomacului în jurul esofagului abdominal (vezi și 2.5.2). Hemifundoplicatura sutureaza marea tuberozitate la marginea dreaptă a esofagului, trecînd-o, în prealabil, fie în urma, fie înaintea lui. Reconstituirea ligamentului gastrofrenic se realizează fixînd cu cîteva fire neresorbabile marea tuberozitate la cupola frenică stîngă.

Rezultatele tratamentului chirurgical sînt, în general, bune și foarte bune în peste 80% dintre cazuri, recidivele fiind apreciate, în diverse statistici, între 10—15%.

BIBLIOGRAFIE SELECTIVĂ

DÉTRIE Ph. (în J. Patel, L. Leger) — Nouveau traité de technique chirurgicale (vol. IX), Ed. Masson, Paris, 1967, pp. 51—200.

JUVARA I., PRIȘCU AL., GAVRILESCU Ș. — *Chirurgia* (Buc.), 1973, 22, 2, 1081.

LAZĂR C., CHIFAN M., STRAT V. — Chirurgie, vol. I, 1980, I.M.F. Iași, pp. 283 — 331.

MAINGOT R. — Abdominal operations, ediția 7-a, Ed. A.C.C., N. Y., 1980, pp. 1573—1681.

NANA A. — Chirurgie, Ed. didactică și pedagogică, București, 1965, pp. 211—255.

SCHWARTZ S. I. — Principles of Surgery, ediția 3-a, 1979, pp. 1459—1977, 1097—1100.

SIMICI P. — Elemente de semiologie clinică chirurgicală, Ed. Med., București, 1983, pp. 674—695.

TROIANESCU O. — Chirurgia herniilor, Ed. Med., București, 1957.

1.2. EVENTRAȚIILE ȘI EVISCERAȚIILE

I. BUȘU

1.2.1 Eventrațiile spontane ale adultului — 47
1.2.2 Eventrațiile posttraumatice accidentale și postoperatorii — 48
1.2.3 Eventrațiile diafragmatice — 52
1.2.4 Eviscerațiile posttraumatice — 54
1.2.5 Eviscerațiile postoperatorii — 54
Bibliografie selectivă — 58

Eventrația reprezintă ieșirea unui viscer abdominal sub tegumente, într-o zonă a peretelui abdominal cu rezistența stratului musculo-aponevrotic diminuată sau dispărută. Eventrațiile se întîlnesc atît la copil cît și la adult; la copil sînt congenitale și spontane, iar la adult spontane și posttraumatice.

Eviscerațiile reprezintă ieșirea viscerelor din cavitatea abdominală la exterior, printr-o soluție de continuitate parietală, în circumstanțe posttraumatice sau postoperatorii.

1.2.1 EVENTRAȚIILE SPONTANE ALE ADULTULUI

La adult, eventrațiile spontane sînt foarte rare; tipurile obișnuite sînt diastazis-ul drepților abdominali, eventrațiile laterale și formele mixte.

Diastazis-ul drepților abdominali constă din îndepărtarea anormală a mușchilor drepți ai abdomenului, datorită slăbirii liniei albe.

Eventrațiile laterale sînt localizate între ultimele coaste, arcada inghinală, creasta iliacă, masa sacro-lombară și marginea laterală a dreptului abdominal și se datoresc hipotrofiei musculaturii laterale a abdomenului.

Etiologia eventrațiilor spontane este variată: leziuni medulo-radiculare, nevrita diabetică, obezitatea, degenerescența senilă etc. Eventrațiile spontane sînt asimptomatice; numai la efort pot să apară dureri abdominale cu caracter de tracțiune sau de distensie. Eventrația se evidențiază în ortostatism sau în clinostatism (în timpul contracției mușchilor abdominali) prin apariția unei deformări a peretelui abdominal, care depășește suprafața acestuia. În diastazis-ul drepților abdominali, la palparea liniei mediane (cu peretele abdominal contractat), degetele pătrund între marginile drepților, care se găsesc la o distanță de cîțiva centimetri.

O formă particulară este „abdomenul cu triplă proeminență" în care există o dublă eventrație laterală și diastazis al drepților abdominali.

1.2.2 EVENTRAȚIILE POSTTRAUMATICE ACCIDENTALE ȘI POSTOPERATORII

Eventrațiile posttraumatice pot fi accidentale și postoperatorii.

Eventrațiile accidentale sînt secundare fie unei contuzii abdominale cu ruptura subcutanată a stratului musculo-aponevrotic, fie unei plăgi traumatice cu pierdere de substanță musculo-aponevrotică.

Eventrațiile postoperatorii (cicatriceale) sînt cele mai frecvente, avînd o incidență de aproximativ 3% după totalul laparotomiilor.

(i) **Etiopatogenia** eventrațiilor postoperatorii însumează factorii ce influențează negativ procesul de cicatrizare. Se disting două grupe de factori:

a) Factorii care depind de intervenția chirurgicală: tipul de laparotomie, sutura parietală incorectă, materialul de sutură necorespunzător, hemostaza deficitară, drenajul prelungit, supurația parietală și complicațiile postoperatorii imediate.

Tipul de laparotomie poate favoriza apariția eventrației prin interesarea inervației, secționarea planurilor anatomice și dezorganizarea liniilor de forță. Din acest punct de vedere, laparotomiile oblice și verticale paramediane dau cel mai ridicat procent de eventrații, urmate de laparotomiile mediane subombilicale, în care apariția eventrațiilor este favorizată de absența foiței posterioare a tecii drepților și de presiunea intraabdominală subombilicală.

Supurația plăgii operatorii reprezintă factorul cel mai important în apariția eventrațiilor postoperatorii; ea poate fi consecința nerespectării regulilor de asepsie, hemostazei deficitare sau naturii septice a afecțiunii chirurgicale (peritonită, chirurgia recto-colică etc.). Drenajul reprezintă una din cauzele eventrației, deoarece menține îndepărtate marginile plăgii* și reprezintă o cale de infecție a acesteia.

Complicațiile postoperatorii imediate („ileusul" paralitic, vărsăturile, tusea, retenția de urină, complicațiile pulmonare) cresc presiunea intraabdominală, punînd cicatricea sub tensiune.

b) Factorii care depind de bolnav: vîrsta înaintată, multiparitatea, obezitatea, diabetul, hipoproteinemia, anemia, bronșita cronică, constipația, retenția incompletă de urină, eforturile fizice mari, favorizează apariția eventrației postoperatorii.

---

* Drenajul exteriorizat prin spațiul de sutură al oricărui traiect de laparotomie este cvasiunanim proscris (de altfel, această manieră atrage și eviscerațiile); plasarea corectă și eficientă a drenajului (mai ales a celui „multiplu") prin contraincizii în topografia peretelui abdominal (prin „tunelizări" nu prea „largi") nu este o „problemă minoră" (n. red.).

(ii) **Anatomia patologică** a eventrației constă din următoarele elemente:

a) *Orificiul de eventrație* reprezintă pierderea de substanță musculoaponevrotică prin care herniază viscerele abdominale. Sediul orificiului se găsește de regulă pe linia cicatricei cutanate. Unele eventrații au mai multe orificii, fie pe linia cicatricei operatorii, fie lateral de aceasta, datorită distrugerii structurilor musculo-aponevrotice prin supurații, prin subțierea și întinderea progresivă a unei cicatrice fibroase sau consecutiv unui drenaj. Orificiul poate să fie mic (2—5 cm) sau larg, ajungînd pînă la 20—30 cm diametru, sau chiar mai mult. Importanța și volumul eventrației nu sînt totdeauna dependente de mărimea orificiului, întrucît, în unele cazuri cu orificiu mic, se poate produce o herniere importantă a organelor abdominale care se infiltrează în țesutul celular subcutanat.

b) *Sacul de eventrație* este format din peritoneul parietal îngroșat, uneori și fibrozat; poate fi unic sau multiplu, de forme diferite. El se găsește frecvent în țesutul celular subcutanat, de care este ușor clivabil, alteori direct sub piele, de care aderă intim; uneori sacul poate să se infiltreze între straturile musculo-aponevrotice. În eventrațiile mari (secundare unei eviscerații blocate), sacul lipsește, iar viscerele herniate sînt fixate la piele și la marginile orificiului de eventrație, făcînd imposibilă reducerea acestora.

c) *Conținutul sacului* depinde de topografia eventrației; în general, sacul conține marele epiploon, anse intestinale subțiri și mai rar colonul sigmoid (în eventrațiile laterale stîngi). Viscerele pot să fie libere sau aderente la sac și între ele, realizînd un proces aderențial intrasacular, care se poate extinde și la ansele intestinale din vecinătatea orificiului de eventrație, realizînd bride care pot constitui cauza unor ocluzii intestinale.

d) *Tegumentele* ce acoperă eventrația prezintă cicatricea operatorie, care poate fi de aspect normal, cheloidă sau întinsă; pot exista o serie de alte leziuni cutanate ca: escoriații, eczeme, fistule întreținute de un granulom de fir etc., leziuni care necesită tratament preoperator.

(iii) **Clasificarea eventrațiilor** se poate face după topografia, dimensiunile orificiului parietal, gradul de reductibilitate și după stadiul evolutiv.

După dimensiunile orificiului parietal eventrațiile se pot prezenta sub trei forme:

- eventrații mici, ușor reductibile, cu marginile orificiului formate din țesut scleros, bine individualizate, iar musculatura de vecinătate normală;
- eventrații mari, cu orificiul larg, cu marginile musculo-aponevrotice aplazice, prin care herniază o masă mare de viscere abdominale, ce aderă la planurile subcutanate, greu reductibile; în eventrațiile laterale mari, marginile orificiului se găsesc la distanță și una dintre ele poate fi formată de un relief osos (creasta iliacă, coaste etc.);
- eventrații gigante, cu orificiul foarte larg, prin care herniază o mare parte din viscerele abdominale (eventrații „cu pierderea dreptului de domiciliu“) determinînd tulburări circulatorii și cardio-respiratorii, datorită modificărilor de dinamică abdominală, coborîrii diafragmului și distensiei compensatorii a organelor cavitare.

De interes practic este și clasificarea eventrațiilor după stadiul evolutiv: eventrații reductibile, greu reductibile, ireductibile (încarcerate) și eventrații strangulate. Strangularea se poate produce la nivelul coletului de eventrație sau intrasacular (comparabilă strangulării unei hernii ombilicale voluminoase, la care factorul de strangulare poate fi multiplu: inelul, aderențele, bridele dezvoltate direct la tegument etc.).

(iv) **Studiul clinic.** Anamneza trebuie să rețină elementele etiopatogenice ale eventrației: natura intervenției primare (septică sau aseptică), supurația sau infecţia plăgii, plasarea drenajului (tuburi sau chiar şi meşe), modul de sutură parietală, momentul apariţiei în raport cu intervenţia primară etc.

Examenul clinic va înregistra următoarele elemente: mărimea eventraţiei (apreciată prin contractura musculaturii abdominale); dimensiunile inelului de eventraţie, aspectul anatomo-patologic al marginilor si structurilor musculo-aponevrotice de vecinătate; aderenţele parieto-viscerale la nivelul coletului sau la sacul de eventraţie, apreciate prin reductibilitatea acestuia (completă, parţială sau ireductibilă); tulburările funcţionale: dureri, tulburări de tranzit, tulburări cardio-respiratorii etc.

(v) **Indicaţiile terapeutice:**

a) Tratamentul *eventraţiilor spontane* este conservator: bandaje abdominale elastice, gimnastică medicală, masaje, la care se pot asocia electroterapia şi măsuri igieno-dietetice (în obezitate). În diastazis-ul drepţilor abdominali sînt folosite două procedee chirurgicale:

— procedeul Quénu întăreşte linia albă prin dedublarea foiţei anterioare a tecii drepţilor abdominali;

— procedeul d'Allaines-Contiades întăreşte linia albă prin plicatura pe linia mediană a foiţelor anterioare ale tecii drepţilor abdominali.

b) Eventraţiile după traumatismele abdominale închise impun intervenţia chirurgicală de urgenţă, care va consta în tratamentul leziunilor viscerale şi reconstrucţia straturilor parietale ale abdomenului în condiţii de asepsie riguroasă.

c) Tratamentul eventraţiilor postoperatorii este chirurgical, discutabil numai la bolnavii taraţi, vîrstnici, tuşitori cronici, prostatici, obezi etc., care pot beneficia, în afara complicaţiilor, de tratament ortopedic. În unele eventraţii voluminoase, bine tolerate de bolnav, prin folosirea unor centuri de susţinere, indicaţia chirurgicală devine relativă. În eventraţiile strangulate, intervenţia chirurgicală are caracter de urgenţă.

Intervenţia chirurgicală electivă este indicată după minimum 6 luni de la operaţia primară, în eventraţiile care apar imediat postoperator datorită unor supuraţii parietale. În eventraţiile cu leziuni cutanate (granuloame, fistule) intervenţia chirurgicală se va efectua după minimum 2—4 luni de la vindecarea singură a leziunilor cutanate.

(vi) **Pregătirea preoperatorie.** Cele mai multe cazuri nu necesită o pregătire preoperatorie deosebită, exceptînd bolnavii diabetici, pulmonari, cardiaci, cei cu deficite biologice (anemie, hipoproteinemie) etc.

Eventraţiile mari („cu pierderea dreptului de domiciliu") la care reintegrarea bruscă a viscerelor herniate în cavitatea abdominală poate produce tulburări circulatorii şi cardio-respiratorii grave, necesită o pregătire preoperatorie aparte, care are ca obiectiv restabilirea progresivă a presiunii abdominale printr-un pneumoperitoneu eşalonat pe o durată de cîteva săptămîni înainte de operaţie (Goni Moreno, 1941). Pneumoperitoneul realizează ridicarea diafragmului, readaptarea sistemului cardio-vascular cît mai aproape de normal, reducerea distensiei intestinale, diminuarea dilataţiei venoase şi a riscului flebitei şi, în acelaşi timp, facilitează reintegrarea viscerelor în cavitatea abdominală şi sutura parietală.

(vii) **Obiectivele tratamentului chirurgical** sînt aceleaşi pentru toate tipurile de eventraţii: tratarea sacului şi a conţinutului său, reintegrarea viscerelor în cavitatea abdominală şi refacerea peretelui abdominal. Principalii timpi operatori sînt: excizia largă a cicatricei şi ţesutului celular subcutanat, cu grijă de a nu leza o ansă intestinală aderentă; disecţia pielii pînă la marginile eventraţiei cu desfiinţarea fundurilor de sac; disecţia sacului, ridicînd şi pungile diverticulare, care ar putea trece neobservate; deschiderea sacului, totdeauna în zonă normală, la una din extremităţile cicatricei; eliberarea progresivă a organelor din sacul herniar, începînd din zona sănătoasă spre cea patologică, evitînd rănirea anselor intestinale; repararea leziunilor sau rezecţia unei anse intestinale, dacă aceasta este compromisă; segmentele de epiploon infiltrate şi inflamate trebuiesc rezecate; dacă există mai multe orificii de eventraţie, vor fi unite în unul singur; controlul anselor intestinale din vecinătatea eventraţiei, pentru secţionarea bridelor sau aderenţelor entero-parietale; reintegrarea în abdomen a viscerelor herniate; rezecţia sacului de eventraţie după separarea sa de cicatricea fibroasă, menţinînd din el un guler care să permită sutura peritoneului fără tensiune, asigurînd un bun plan profund; izolarea aponevrozei şi a planurilor musculo-aponevrotice în scopul refacerii peretelui abdominal.

Refacerea peretelui abdominal, depinzînd de posibilităţile de apropiere a marginilor musculo-aponevrotice ale defectului parietal, dispune de o mare varietate de procedee chirurgicale:

— în eventraţiile mici refacerea peretelui se poate face prin sutura directă a marginilor orificiului, cu sau fără deschiderea şi rezecţia sacului de eventraţie (cînd viscerele herniate nu sînt aderente la sac);

— în eventraţiile mijlocii, cu un orificiu prea larg pentru a permite sutura directă a marginilor sale, se pot realiza plastii folosind ca grefe elementele aponevrotice de vecinătate; în eventraţiile mediane se poate folosi dedublarea tecii drepţilor, iar în eventraţiile laterale un lambou aponevrotic confecţionat din foiţa anterioară a tecii dreptului sau din aponevroza oblicului mare (procedeul Lamson);

— în eventraţiile din fosa iliacă dreaptă sau stîngă (după apendicectomie sau colectomie) cu defect parietal mai mare, acesta va fi acoperit cu un lambou aponevrotic mobilizat de pe marginea externă a orificiului; marginea internă a orificiului va fi suturată la baza lamboului aponevrotic, cu fire separate în „U", după care lamboul aponevrotic extern, pregătit anterior, este rabatat şi fixat la suprafaţa aponevrotică tot cu fire separate în „U", realizîndu-se o sutură „în redingotă" (procedeul Judd-Mayo);

— în eventraţiile mari, în care nu se pot utiliza pentru plastie elementele anatomice de vecinătate, se vor folosi pentru acoperirea defectului parietal grefe cutanate, aponevrotice (fascia lata) sau proteze de material plastic (plasă de nylon, relon, mersilen, dacron etc.).

Grefa cutanată, preparată şi întinsă între marginile defectului parietal, pare să fie una din soluţiile cele mai bune de reparare a planurilor musculo-aponevrotice. Prelevarea grefei cutanate se face fie de pe faţa externă a coapsei, fie de pe abdomen (folosind pielea în exces care acoperă eventrația). Lamboul cutanat va avea formă și dimensiuni apropiate defectului parietal care trebuie acoperit; el va fi bine degresat cu bisturiul înainte de aplicare. Grefonul va fi aplicat în țesutul celular preperitoneal, orientat cu fața epidermică spre cavitatea peritoneală. Marginile grefonului se suturează în tensiune, cu fire izolate, trecute prin toate straturile musculo-aponevrotice. Marginile musculo-aponevrotice se vor fixa la fața anterioară a grefonului, iar

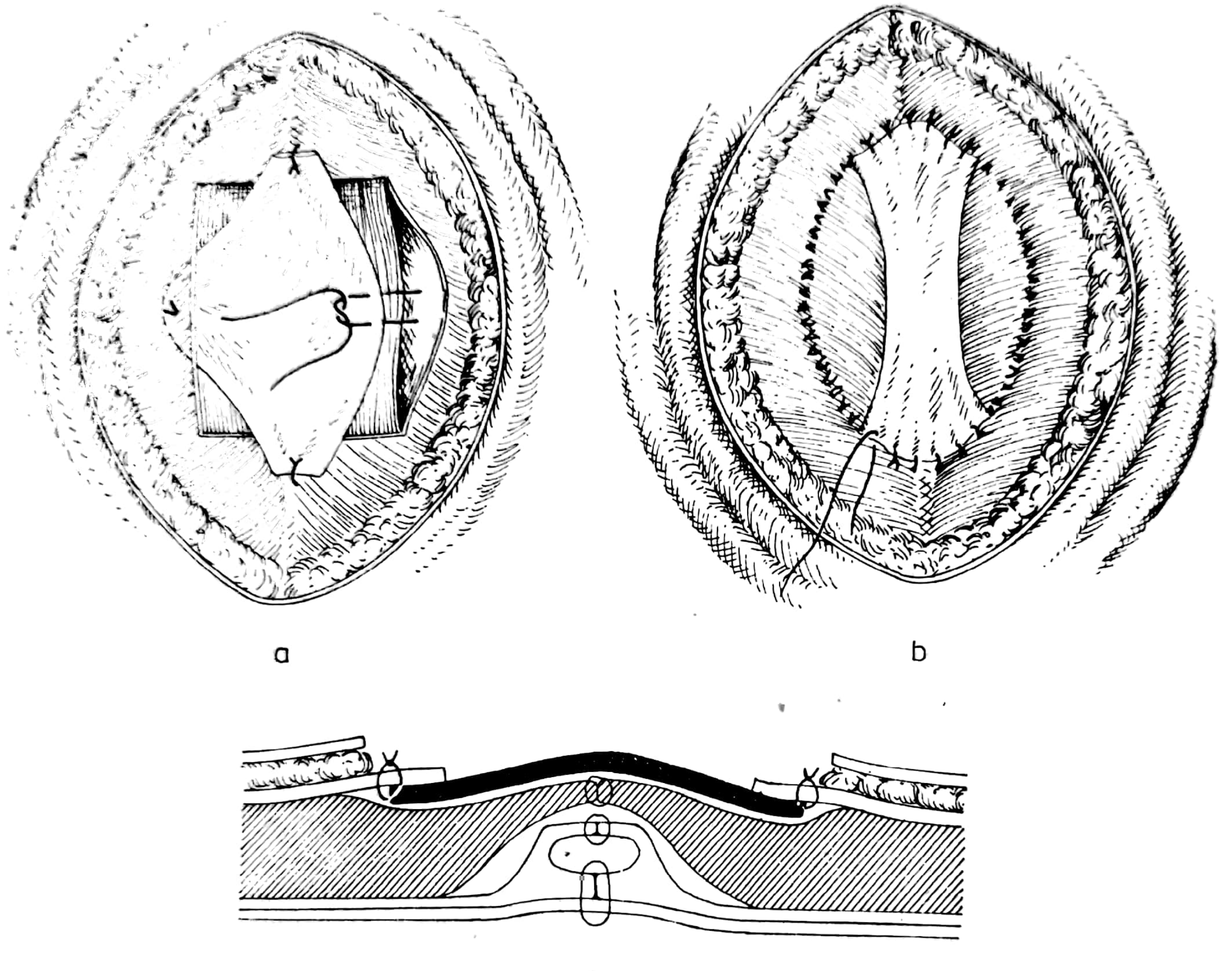

Fig. 1.31. — Închiderea defectului parietal prin plastie cu grefă cutanată (Procedeul Wybert):
a. fixarea grefonului cutanat în patru puncte cardinale; b. sutura grefonului cutanat cu fire izolate la marginile dreptului; c) secțiune transversală indicînd sediul și conexiunile grefonului (după Détrie).

deasupra grefei cutanate se suturează tegumentele. Pentru a evita formarea unui hematom se va comprima plaga cu un sac de nisip (fig. 1.31).

1.2.3 EVENTRAȚIILE DIAFRAGMATICE

Eventrația diafragmatică reprezintă ridicarea permanentă a unui hemidiafragm, fără existența unei soluții de continuitate a acestuia. În practică, se consideră drept eventrație o ridicare a cupolei diafragmatice pînă în spațiul IV intercostal de partea dreaptă, sau pînă la spațiul V de partea stîngă, însoțită de deplasarea organelor vecine și de kinetica anormală a diafragmului. Eventrația diafragmatică este mai frecventă de partea stîngă și excepțional bilaterală.

Eventraţiile diafragmatice pot fi congenitale şi dobîndite: cele congenitale se datoresc unui traumatism obstetrical, unor afecţiuni neurologice neonatale, sau unui viciu de formare a diafragmului; cele dobîndite sînt consecinţa lezării nervului frenic, a unor afecţiuni medulare cervicale, unor compresiuni mediastinale, traumatismelor toraco-abdominale sau frenicectomiei.

(i) **Tabloul clinic** al eventraţiei diafragmatice este rezultatul ridicării anormale a cupolei diafragmatice (fig. 1.32) care determină deplasarea viscerelor situate deasupra şi dedesubtul ei (inima, plămînul, mediastinul, stomacul, colonul, splina, ficatul etc.). Ca urmare a acestei deplasări apar: tulburări respiratorii (dispnee şi tuse, influenţate de schimbările de poziţie); tulburări cardio-vasculare (palpitaţii, lipotimii, cianoză); tulburări digestive (regurgitaţii, eructaţii dureroase, sialoree, dureri retrosternale postprandiale, accentuate de decubit); semne generale (pierdere ponderală, astenie, adinamie).

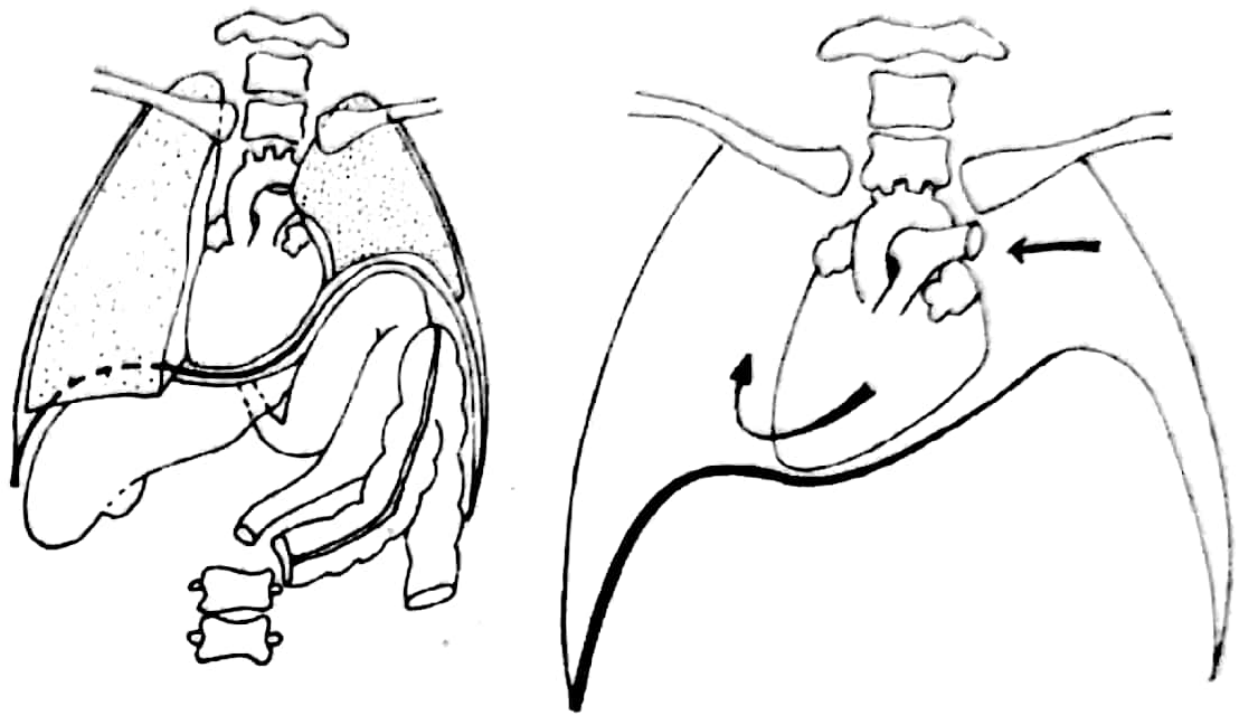

Fig. 1.32. — Deplasarea viscerelor situate deasupra şi dedesubtul hemidiafragmului stîng ascensionat.

Examenul obiectiv poate evidenţia cîteva elemente utile pentru diagnostic.

a) Inspecţia: lărgirea bazei toracelui de partea interesată (semnul lui Hoower şi Korns) şi diminuarea amplitudinii mişcărilor respiratorii de aceeaşi parte; inversarea mişcărilor diafragmului, tradusă prin ondulaţii pe peretele lateral al toracelui (semnul lui Littres); depresiune abdominală la tuse (semnul lui Paillard).

b) Palparea şi percuţia: deplasarea inimii de partea dreaptă (în eventraţia diafragmatică stîngă).

c) Auscultaţia: deplasarea cordului; abolirea murmurului vezicular de partea eventraţiei; prezenţa de zgomote hidro-aerice sau garguimente în torace.

(ii) **Examenul radiologic** pune în evidenţă ascensionarea anormală a cupolei diafragmatice. În eventraţiile diafragmatice stîngi, cupola diafragmatică depăşeşte totdeauna pe cea dreaptă şi se proiectează deasupra celui de al V-lea arc costal, ajungînd uneori pînă la arcul anterior al coastei a doua. Studiul mobilităţii diafragmului prin examenul radiologic poate evidenţia fenomenul Kienböck, care constă într-o mişcare paradoxală a hemidiafragmului stîng (urcă în inspir şi coboară în expir).

Pe radiografia standard, de faţă, se pune în evidenţă triunghiul descris de Quenu, Duval şi Fatou, delimitat cranial de cupola diafragmatică, în jos şi medial de marginea stîngă a fornixului şi în jos şi lateral de peretele colic.

În eventraţiile diafragmatice drepte examenul radiologic evidenţiază o bombare semicirculară, circumscrisă, mediană, întinsă pe o lungime variabilă a cupolei (imagine în brioşe) care se accentuează şi se delimitează mai mult în inspiraţie. Din profil, boltirea este situată ventral şi apare asimetrică, spre deosebire de cea din chistul hidatic care este emisferică, atît pe radiografiile de faţă, cît şi pe cel de profil. Pentru diagnosticul diferenţial cu chistul hidatic al bazei plămînului stîng sau al feţei convexe a ficatului, este necesară efectuarea examenului după pneumoperitoneu. Diagnosticul diferenţial al eventraţiei se face şi cu paralizia frenică şi cu hernia diafragmatică.

(iii) **Tratamentul eventraţiilor diafragmatice** este conservator şi chirurgical. Tratamentul medical constă în neutralizarea tulburărilor funcţionale prin regim şi medicaţie simptomatică, sedative, antispastice sau tratamentul leziunilor asociate.

Tratamentul chirurgical este justificat de gravitatea tulburărilor funcţionale cardio-respiratorii şi digestive; el urmăreşte să readucă diafragmul în poziţie normală, restabilind poziţia organelor toracice şi abdominale deplasate. Tratamentul chirurgical al eventraţiilor diafragmatice dispune de:

a) *Metode directe* (pot fi efectuate pe cale toracică sau abdominală): excizia părţii eventrate urmată de sutură; frenoplicatură; incizia diafragmului urmată de sutură în redingotă; frenoplastii cu material biologic sau cu material inert.

b) *Metode indirecte* (sînt paliative, abandonate în prezent): colectomia segmentară; gastropexiile de tip Boerema, Nissen etc.

1.2.4 EVISCERAŢIILE POSTTRAUMATICE

Evisceraţia posttraumatică este consecinţa plăgilor abdominale penetrante. Ele sînt de dimensiuni diferite, în funcţie de agentul vulnerant şi de întinderea distrugerii stratului musculo-aponevrotic. Viscerele care herniază sînt: epiploonul, intestinul subţire, mai rar colonul.

Evisceraţiile traumatice sînt deseori asociate cu leziuni ale viscerelor cavitare sau parenchimatoase (splină, ficat) care generează o stare de şoc traumatic şi/sau hemoragic cît şi infecţia peritoneului.

O evisceraţie posttraumatică se operează cu maximum de urgenţă, sub anestezie generală, concomitent cu o terapie intensivă.

Primele îngrijiri în afara mediului spitalicesc constau în aplicarea locală de comprese sterile, îmbibate în soluţii saline izotonice, fixate cu un cearşaf, la care se adaugă administrarea de antialgice, perfuzii, antibiotice, profilaxia antitetanică etc.

Conduita intraoperatorie trebuie să respecte cîteva reguli: dezinfecţia tegumentelor abdominale; explorarea cavităţii abdominale în întregime, în vederea descoperirii şi tratării leziunilor asociate; spălarea cavităţii peritoneale cu ser fiziologic încălzit, în cantităţi mari; drenajul multiplu al cavităţii peritoneale; excizia ţesuturilor sfacelate de la nivelul breşei parietale; sutura peretelui în strat total sau în straturi anatomice; drenajul ţesutului celular subcutanat.

1.2.5 EVISCERAŢIILE POSTOPERATORII

Evisceraţiile postoperatorii apar într-o proporţie de 0,3—1,8% din totalul laparotomiilor (Maillet) mai ales după intervenţiile pe sfera genitală, stomac, colon şi căi biliare.

(i) **Factorii etiopatogenici** care favorizează apariția eviscerațiilor sînt:

a) Factorii operatori:

— tipul de incizie: laparotomia mediană subombilicală este mai expusă riscului de eviscerație, decît laparotomiile orizontale sau transversale; de asemenea, sînt expuse unui risc mai mare de eviscerație laparotomiile transrectale, datorită secționării vaselor și nervilor peretelui abdominal;

— traumatismul operator asupra marginilor plăgii de laparotomie prin îndepărtarea forțată a acestora; ligaturile în masă sau electrocoagulările întinse favorizează dehiscența plăgii prin ischemie și necroza țesuturilor;

— sutura plăgii operatorii: sutura stratului musculo-aponevrotic cu fire resorbabile sau cu fire neresorbabile lipsite de rezistență; suturile ischemiante; afrontarea incorectă a planurilor parietale;

— drenajul slăbește totdeauna rezistența peretelui, îndeosebi cînd tuburile de dren sînt scoase direct prin plagă, fie datorită distanței prea mari între fire, fie datorită supurației din jurul tubului.

b) Factorii postoperatori:

— factorii care măresc presiunea intraabdominală: eforturile de tuse sau vărsătură, retenția de urină, pareza intestinală prelungită, ascita, obezitatea;

— hematomul disecant la nivelul plăgii parietale este una din cauzele dezunirii plăgii;

— infecția plăgii reprezintă, după Rives, factorul principal în apariția eviscerațiilor; infecția plăgii de laparotomie poate fi superficială, determinată de o contaminare exterioară (sala de operație) sau întreținută de firele de sutură, sau poate fi profundă, datorită unei supurații intraperitoneale, printr-un drenaj insuficient sau prin dehiscența unei suturi digestive; în infecțiile superficiale ale plăgii de laparotomie, germenul cauzal este de regulă stafilococul; în infecțiile profunde germenii cauzali sînt proteusul, klebsiella, colibacilul, enterococul, stafilococul fiind germen asociat.

c) Factorii care întîrzie procesul de cicatrizare: hipoproteinemia, anemia, hipovitaminoza C, hipertermia, tratamentul cu cortizon, ACTH și imunosupresoare, diabetul, obezitatea etc.

Maillet definește profilul candidatului la eviscerație astfel: „un bolnav în vîrstă, adesea infectat, denutrit, deficient pe plan cardiac și hepatic, cu dificultăți în reluarea tranzitului intestinal și, totodată, cu insuficiență respiratorie, hipoxic și tușitor"!

(ii) **Anatomopatologic,** eviscerația poate fi:

— completă, cînd ansele intestinale se exteriorizează printr-o dehiscență parțială sau totală a plăgii operatorii, inclusiv a tegumentelor;

— incompletă, cînd sutura tegumentelor se menține, în timp ce suturile planurilor profunde au cedat și viscerele ajung direct sub piele.

O eviscerație inițial incompletă se poate transforma într-una completă sub acțiunea continuă a factorilor etiopatogenici.

Elementele anatomice care intră în alcătuirea unei eviscerații sînt: dehiscența plăgii parietale și viscerele exteriorizate.

- Dehiscența plăgii parietale poate fi parțială sau totală. Marginile plăgii parietale dehiscente pot să fie fără lipsă de substanță musculo-aponevrotică, cu mici zone de necroză la locul firelor de sutură, în eviscerațiile mecanice. În eviscerațiile infectate, plaga parietală dehiscentă este anfractuoasă, cu pierdere de substanță musculo-aponevrotică întinsă prin proteoliză microbiană, cu sfaceluri și false membrane, scăldată în puroi.

- Viscerele exteriorizate sînt de regulă marele epiploon și ansele intestinale. Volumul viscerelor exteriorizate depinde de mărimea breșei parietale și de topografia acesteia. Aspectul viscerelor este diferit în eviscerațiile mecanice față de cele infectate. În eviscerațiile mecanice, ansele intestinale au o colorație normală, cu seroasa intactă, dacă breșa este largă, sau o colorație roșie-violacee, dacă breșa este strîmtă și ansele strangulate. Viscerele exteriorizate sînt libere (volumul lor crește cu fiecare efort) și pot fi reintegrate în cavitatea peritoneală. În eviscerațiile infectate, viscerele exteriorizate sînt aglutinate, acoperite cu false membrane, scăldate în puroi și fixate la marginile breșei parietale.

(iii) **Clasificarea eviscerațiilor.** În practică trebuie reținute două forme anatomo-clinice:

— eviscerațiile libere (precoce) survin în primele 3—5 zile postoperator, în mod brusc după un efort (tuse, vărsătură etc.); aceste eviscerații apar după intervenții aseptice, sînt de tip mecanic, cauza lor fiind de regulă o deficiență a suturii parietale; viscerele exteriorizate sînt libere și pot fi reintegrate fără dificultate în cavitatea peritoneală, ele fiind neinfectate, sau infecția este superficială;

— eviscerațiile fixate (tardive) survin între a 8-a și a 10-a zi postoperator, în mod progresiv, precedate de o supurație profundă a plăgii. Ele apar după intervenții septice (peritonite, operații pe colon etc.) cauza lor fiind infecția cu caracter proteolitic. Viscerele exteriorizate sînt aglutinate și fixate la marginile breșei parietale.

Eviscerațiile se clasifică și după coexistența, sau nu, a unor leziuni asociate: eviscerații izolate; eviscerații asociate cu perforația unei anse eviscerate sau cu o complicație intraperitoneală: peritonită închistată, dehiscența unei anastomoze digestive sau cu ocluzie intestinală.

(iv) **Studiul clinic.** În evoluția postoperatorie a bolnavilor care fac eviscerații se înregistrează cîteva manifestări clinice considerate factori favorizanți: sughițul, vărsăturile, pareza dinamică prelungită, supurația plăgii. Uneori, apariția eviscerației este precedată de o scurgere sero-sanguinolentă la nivelul plăgii operatorii.

Debutul eviscerației poate fi brusc, în primele 3—5 zile postoperator, cu ocazia unui efort de tuse, sau vărsătură, însoțit de o durere violentă la nivelul plăgii operatorii, difuzată în tot abdomenul, sau progresiv, la 8—10 zile postoperator, precedat de o supurație parietală profundă.

Tabloul clinic este completat de manifestări clinice care traduc consecințele fiziopatologice ale ieșirii viscerelor din cavitatea abdominală: tulburări respiratorii și cardio-vasculare (datorită modificării dinamicii respiratorii și circulatorii); stare de șoc (determinată de durere, de pierderea lichidelor la suprafața anselor intestinale, de rănirea viscerelor exteriorizate și de tracțiunea pe mezouri).

Diagnosticul nu ridică nici o problemă în eviscerațiile complete. Diagnosticul eviscerațiilor incomplete (lipsește dehiscența pielii) se stabilește pe baza semnelor de debut descrise mai sus, la care se adaugă prezența secreției sero-sanguinolente la nivelul plăgii operatorii. Palparea decelează o tumoare subcutanată moale, elastică, formată din viscerele herniate. Uneori, între punctele de sutură cutanată apar franjuri epiplooici sau o ansă intestinală.

(v) **Măsurile de prevenire a eviscerațiilor** decurg din cunoașterea factorilor etiopatogenici ai acestei complicații și trebuie aplicate în perioada pre-, intra- și postoperatorie.

— Preoperator: tratamentul afecțiunilor bronho-pulmonare, gimnastica respiratorie la bronșitici, emfizematoși etc.; echilibrarea unui diabet; echilibrarea balanței azotate la hipoproteici; corectarea anemiei etc.

— Intraoperator: trebuie avuți în vedere toți factorii care favorizează apariția unei eviscerații: tipul de incizie, evitarea traumatizării țesuturilor, hemostază îngrijită, asepsia plăgii, efectuarea unei suturi parietale corecte folosind material de sutură adecvat și rezistent, suturi neischemiante, afrontare corectă etc.

— Postoperator: contenția elastică a abdomenului, prevenirea și tratamentul infecțiilor bronho-pulmonare, prevenirea și combaterea parezei intestinale și a retenției de urină; mobilizarea precoce și reluarea alimentației per os cît mai precoce; supravegherea plăgii de laparotomie, evacuarea la timp a seroamelor, hematoamelor, a abceselor parietale etc.

(vi) **Tratamentul eviscerațiilor** depinde de tipul acestora:

— În eviscerațiile libere neinfectate, reintervenția de urgență este obligatorie. Obiectivele intervenției sînt reintegrarea viscerelor în cavitatea peritoneală și refacerea peretelui, într-un strat sau în straturi separate. Postoperator se va asigura contenția abdominală prin pansamente cu benzi adezive.

— În eviscerațiile fixate și infectate se ridică probleme diferite. În absența supurației profunde, intraperitoneale, este încă valabilă recomandarea lui Quénu de abținere chirurgicală, realizînd contenția viscerelor printr-un bandaj abdominal compresiv, cu condiția ca eviscerația să nu fie simptomatică unei ocluzii sau peritonite, sau să nu fie ea însăși generatoarea unei ocluzii intestinale progresive prin capturarea intraparietală și strangularea unei anse exteriorizate într-o breșă musculo-aponevrotică strînsă. Metoda poate duce la vindecare fără incidente, dar are inconvenientul că poate să producă o fistulă intestinală prin eroziune. Din aceste motive, Hepp și Vilaine au propus în eviscerațiile fixate acoperirea cu grefe de piele totală, proaspătă sau conservată, bine tolerată chiar în mediul cel mai infectat, soluție „dacă nu sigură, cel puțin o soluție prin care se cîștigă timp". În eviscerațiile fixate, cu supurație profundă, Rives recomandă acoperirea cu un tul gros și apropierea marginilor cu benzi de leucoplast, care permite un control al plăgii și chiar instalarea unui drenaj. Gilsdore recomandă acoperirea viscerelor exteriorizate cu o plasă de marlex, care se sutureaza la distanță de marginile plăgii prinzînd toate straturile peretelui, acoperită apoi cu pielea marginală. Plaga este continuu irigată cu soluții antiseptice.

Bolnavii cu eviscerații necesită o terapie intensivă susținută, din care nu trebuie să lipsească sîngele, proteinele, antibioticele și o mobilizare cît mai precoce, pentru a preveni complicațiile de decubit.

Mortalitatea în eviscerații are oscilații între 20—85% (52%—J.P. Chevrel; 40%—Maillet; 46%—Visset; 83%—Grewier). Prognosticul eviscerațiilor este în funcție de tipul acestora: relativ benign în eviscerațiile libere, neinfectate și foarte grav în cele fixate și infectate.

2.

PATOLOGIA CHIRURGICALĂ A STOMACULUI

2.1 BOALA ULCEROASĂ

C. CONSTANTINESCU

2.1.1. Date de anatomie, fiziologie şi patogenie — 59
- Vascularizaţia şi inervaţia
- Date de histologie
- Fiziologia şi controlul secreţiei gastrice
- Reglajele extragastrice. Sindromul Zollinger-Ellison

2.1.2 Ulcerul gastric şi duodenal — 69
- Etiologia şi patogenia generală
- Consideraţii specifice patogeniei ulcerului gastric
- Anatomie patologică
- Clasificarea anatomotopografică
- Forme anatomoclinice particulare
- Studiul clinic general
- Semne clinice particulare în funcţie de localizarea ulcerului
- Examenul radiologic şi endoscopic
- Studiul secreţiei gastrice şi examenul citologic
- Diagnosticul şi evoluţia

2.1.3 Complicaţiile ulcerului: perforaţia, stenoza, hemoragia — 88

2.1.4 Principii de tratament — 99
- Indicaţiile operatorii
- Evoluţia istorică a tratamentului chirurgical în ulcer
- Tratamentul chirurgical al ulcerului duodenal
- Tratamentul chirurgical al ulcerului gastric

Bibliografie selectivă — 106

2.1.1 DATE DE ANATOMIE, FIZIOLOGIE ŞI PATOGENIE

Stomacul, porţiunea dilatată a tubului digestiv cuprinsă între cardia şi pilor, îşi modifică forma şi dimensiunile în timpul unei zile, funcţie de momentele alimentaţiei şi ale digestiei.

(i) **Vascularizaţia** stomacului este asigurată de trunchiul celiac, prin două arcade de-a lungul marii şi micii curburi; de la aceste arcade, în unghi drept, iau naştere numeroase ramuri ce se distribuie la cele două feţe ale organului. Arteriolele străbat stratul muscular, comportîndu-se diferit la mica curbură faţă de restul pereţilor gastrici (Barlow).

Caracterele principale ale irigaţiei peretelui gastric sînt:

— bogăţia microvascularizaţiei; elementul vascular ocupă cea mai mare parte a submucoasei şi mucoasei;

— existenţa anastomozelor arterio-venoase, element morfofuncţional cu rol important în reglarea vascularizaţiei mucoasei;

— absenţa plexului vascular submucos la nivelul micii curburi şi a versantelor sale (locul de elecţie al ulcerului gastric);

— absenţa arterelor anatomic terminale la nivelul stomacului.

Circulaţia sanguină normală în peretele stomacului depinde de:

— circulaţia arterială la nivelul plexului submucos;

— circulaţia sîngelui prin arteriolele mucoase spre muscularis mucosae;

— şuntarea unei părţi din sîngele mucoasei prin anastomozele arterio-venoase din submucoasă;

— circulaţia sîngelui arterial la nivelul capilarelor mucoasei;

— întoarcerea sîngelui venos din mucoasă (contracţia muscularei mucoasei conduce la *stază mucoasă);*

— întoarcerea sîngelui venos din submucoasă (contracţia exagerată a musculaturii gastrice, hipertensiunea portală) generează *stază submucoasă.*

Vascularizaţia normală a mucoasei gastrice impune o funcţionalitate armonioasă a acestor componente iar dezechilibrele posibile sînt:

- vasoconstricţia arteriolară (hipersimpaticotonie) duce la o ischemie mucoasă prin insuficienţă de aport, sîngele fiind şuntat prin sistemul anastomotic arterio-venos;
- vasodilataţia arteriolară (parasimpaticotonie moderată) conduce la un plus de vascularizaţie a mucoasei şi la hiperfuncţie glandulară;
- compresiunea extrinsecă a venelor prin contracţie excesivă a muscularei mucoasei sau/şi a stratului muscular al stomacului (hipertonie vagală accentuată) produce stază mucoasă şi submucoasă, cu eritrodiapedeză.

Rolul esenţial al anastomozelor arterio-venoase, situate în principal în submucoasă şi secundar (ca debit) în mucoasă, în reglarea microcirculaţiei mucoasei gastrice şi duodenale aduce noi contribuţii în fiziopatologia ulcerului gastric şi duodenal. Studiile experimentale au demonstrat că:

— stimularea electrică a simpaticului (ca şi perfuzia cu adrenalină 10 micrograme/ml) determină deschiderea largă a şunturilor arterio-venoase şi diminuarea marcată a vascularizaţiei arteriolare a mucoasei (ischemia mucoasei) caracterizînd *faza adrenergică;*

— stimularea electrică a parasimpaticului (sau perfuzia cu acetilcolină) închide anastomozele arterio-venoase şi creşte cantitatea de sînge arterial către mucoasă (hipervascularizaţie); hipertonia marcată a parasimpaticului determină congestia mucoasei, mai ales că şi întoarcerea venoasă este jenată, caracterizînd *faza colinergică.*

Numeroase cercetări au dovedit că şi anastomozele arterio-venoase existente în mucoasă, între capilarele arteriale şi venoase, cunosc aceleaşi mecanisme de funcţionare ca şi anastomozele arterio-venoase de la nivelul plexului submucos. Capilarele mucoasei sînt, în parte, scurtcircuitate în faza de repaus funcţional al stomacului şi invers, umplute cu sînge, în faza de activitate a acestuia. Troficitatea mucoasei gastrice, cantitatea şi calitatea secreţiilor mucoasei gastrice, atît în ceea ce priveşte acidul clorhidric, enzimele cît şi mucusul protector, sînt incontestabil în strînsă dependenţă cu starea de vascularizaţie a mucoasei. *Microcirculaţiile submucoasei, la rîndul lor, sînt sub dependenţa diferiţilor stimuli nervoşi, umorali sau farmacologici.*

(ii) **Inervaţia** stomacului cuprinde fibre de origine simpatică şi parasimpatică. Din punctul de vedere anatomic, *vagul* face legătura între hipotalamusul anterior şi stomac, permiţînd ca stomacul să suporte efectul stimulilor corticali; *simpaticul* asigură legătura între partea posterioară a hipotalamusului, centrii simpatici din trunchiul cerebral şi măduvă. Conexiunile între hipotalamusul posterior şi antehipofiză oferă o comunicare neuro-hormonală exclusiv eferentă între hipotalamus şi stomac. Există deci două căi de conducere nervoasă, simpatică şi parasimpatică, şi o cale neuro-hormonală care acţionează şi prin veriga cortico-suprarenalei.

Din punctul de vedere fiziologic, *simpaticul* este inhibitor al motricităţii şi al secreţiei gastrice; el este, de asemenea, vasoconstrictor şi deschide şunturile arterio-venoase din submucoasa gastrică; aceste ultime două acţiuni diminuează circulaţia sanguină la nivelul mucoasei gastrice. *Vagul* are efect invers, fiind nervul motor şi secretor al stomacului; el este vasodilatator şi închide şunturile arterio-venoase de la nivelul plexului submucos. Excitarea vagului produce hipercontracţie şi hipersecreţie; în acelaşi timp, prin vasodilataţia arteriolelor mucoase, prin închiderea şunturilor arterio-venoase submucoase şi prin contracţia muscularei mucoasei şi a stratului muscular gastric produce stază şi congestie a mucoasei gastrice*.

Fiecare din porţiunile hipotalamusului are efecte antagoniste:

- ***hipotalamusul anterior***, prin intermediul vagului, are o acţiune de excitare a regenerării celulare de la nivelul mucoasei gastrice, provoacă o sporire precoce a secreţiei acide, creşte chinetica stomacului şi fluxul sanguin mezenteric;
- ***hipotalamusul posterior***, prin intermediul simpaticului, diminuează mişcările stomacului, scade fluxul sanguin mezenteric şi este vasoconstrictor; în plus, prin acţiunea sa asupra antehipofizei (veriga ACTH) creşte cortisolul sanguin; acesta diminuă puterea de apărare a barierei mucoasei gastrice şi provoacă o creştere tardivă a secreţiei de acid clorhidric.

În stare normală există un echilibru între cele două porţiuni ale hipotalamusului; dezechilibrul poate proveni din inhibarea unei porţiuni, cu eliberarea porţiunii antagoniste, sau prin excitarea directă a unui centru. S-a afirmat că, în genere, stimularea hipotalamusului posterior provoacă „ulcerul de stres“, iar stimularea hipotalamusului anterior „hemoragia de stres“. Hipotalamusul joacă un rol important în fiziopatologia mucoasei gastrice şi duodenale, reprezentînd o adevărată placă turnantă, nervoasă şi hormonală, care, sub influenţa stimulilor corticali (descendenţi) sau viscerali (ascendenţi) determină modificări secretorii, vasculare şi motorii asupra mucoasei stomacului şi duodenului. Hipotalamusul este organul de legătură între stomac şi mediul extern de stres, care (prin intermediul centrilor corticali şi subcorticali) acţionează asupra echilibrului între factorii de agresiune (acţiunea clorhidropeptică) şi factorii de apărare (mucoasa gastrică, mucus, proteine protectoare, substanţe alcaline). Ruperea acestui echilibru, în sensul creşterii agresiunii sau scăderii puterii de apărare a mucoasei, duce la apariţia leziunilor ulceroase (fig. 2.1.).

(iii) **Date de histologie.** Pereţii gastroduodenali sînt constituiţi, de la exterior spre interior, din patru tunici: seroasa; musculoasa, dispusă în straturi, longitudinal, circular şi oblic (între stratul longitudinal şi cel circular se găseşte plexul nervos Auerbach); submucoasa, în care se găseşte plexul nervos Meissner; mucoasa, limitată în profunzime de *muscularis mucosae*. Mucoasa cuprinde un corion, multiple glande şi un epiteliu de acoperire, format din celule care secretă mucus; epiteliul se invaginează şi formează cripte sau infundibule.

---

* Vasodilataţia fiziologică devine „stază şi congestie“ numai în stimulările vagale excesive. Componenta simpaticului este *ischemiantă* iar cea parasimpatică rămîne *troficizantă;* şi totuşi, pentru o leziune „atrofică“ (ulcerul) cel constant sacrificat este „vagul hiperactiv“ într-o motivaţie patogenică mai mult „indirectă“ decît „directă“ ce ar trebui să îndemne la reflecţie (n. red.).

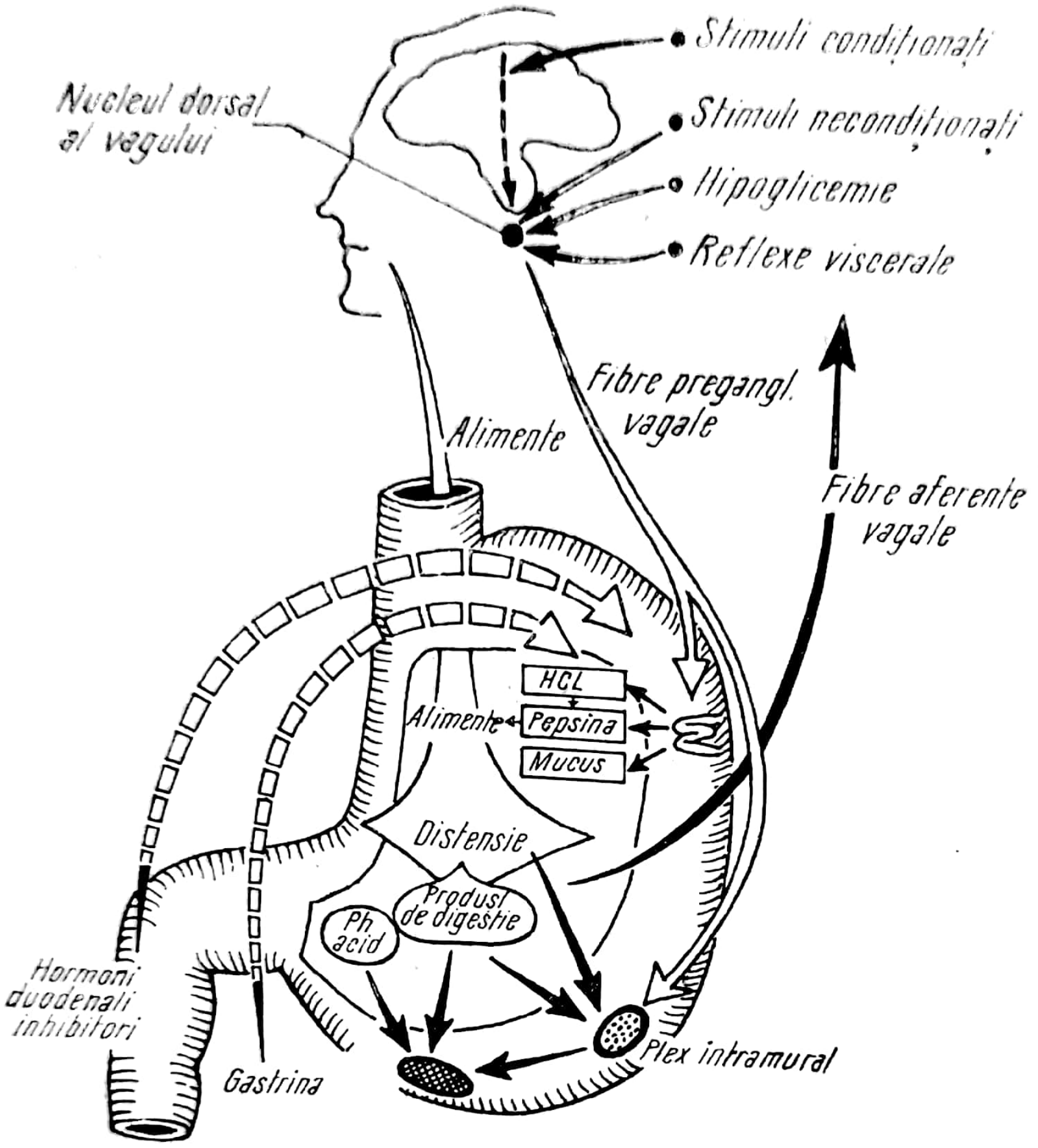
Stimuli condiţionaţi
Stimuli necondiţionaţi
Hipoglicemie
Reflexe viscerale
Nucleul dorsal al vagului
Fibre pregangl. vagale
Alimente
Fibre aferente vagale
HCL
Alimente
Pepsina
Mucus
Distensie
Produsi de digestie
Ph acid
Hormoni duodenali inhibitori
Gastrina
Plex intramural

Fig. 2.1 — Mecanismele de reglare ale secreţiei gastrice acide.

Structura glandelor variază în funcţie de localizare:

— la nivelul cardiei, pe o suprafaţă lată de 2 cm², glandele sînt formate din celule muco-secretante;

— la nivelul zonei fundice şi a corpului gastric arhitectura glandelor este complexă: coletul este ocupat de celule mucoide clare muco-secretante; restul glandei, formată din corp şi zonă fundică, cuprinde celule principale (zimogene) care secretă granule inactive de pepsinogen, celule parietale sau marginale (oxintice) care secretă acid clorhidric şi celule argentafine, ce par a secreta substanţe de tipul serotoninei;

— la nivelul antrului piloric mucoasa este fină, de 1—1,5 mm grosime; glandele, cu un colet scurt, sînt tapisate de celule mici, identice morfologic cu cele din zona fundică. La nivelul coletului acestor glande au fost puse în evidenţă celulele „G" care secretă gastrina.

La nivelul duodenului există în submucoasă glande de tip Brunner, foarte numeroase şi mari în apropierea pilorului, al căror număr şi dimensiune scad rapid, începînd de la ampula lui Vater. Secreţia acestor glande este alcalină şi bogată în mucus.

(iv) **Fiziologia secreţiei gastrice.** Stomacul unui adult normal secretă, în 24 ore, aproximativ 2500 ml de suc gastric (secreţia zilnică variază între 1,5—5 litri) a cărui compoziţie variază cu faza de digestie. Analiza sucului gastric permite izolarea următoarelor componente:

- *Acidul clorhidric* este secretat de celulele marginale (oxintice); măsurarea pH-ului apreciază aciditatea rezultată după amestecul acidului cu substanțele neacide, secretate tot de stomac, și după difuzarea ionilor H^+ care traversează mucoasa. Prin titrare cu ajutorul unei soluții de NaOH 0,1 N, virajul reactivului Töpfer (pH = 3) măsoară „aciditatea liberă“ iar virajul fenolftaleinei (pH = 8) măsoară aciditatea totală. Valorile găsite se exprimă în „unități clinice“ (unitatea clinică este echivalentă cu 1 mEq de HCl la litru). Testarea „tipului secretor al bolnavului“ este obligatorie pentru a stabili gradul de aciditate, dominanta secreției acide (neurogenă sau/și hormonală) cît și pentru alegerea operației celei mai adecvate cu minimum de sacrificiu morfologic.
- *Enzimele.* Mucoasa gastrică secretă trei pepsinogene, presura, gelatinaza și o lipază.

— Pepsinogenele devin enzime active (la un pH optim = 2) și transformă proteinele în polipeptide. Există, la om, un paralelism între secreția de acid clorhidric și pepsinogenaze, concentrația acestora crescînd în timpul prînzului. Secreția pepsinogenazelor este sub dependența parasimpaticului, a cărui stimulare este de zece ori mai eficace pe celulele zimogene decît stimularea maximală cu histamină sau cu gastrină.

— Presura este o enzimă prezentă la nou-născut și copil, cu efect coagulant asupra laptelui.

— Lipaza are un pH optim de 5,5 și acțiunea sa enzimatică este limitată.

— Gelatinaza, secretată de celulele principale, lichefiază gelatina de 400 de ori mai repede decît pepsina.

- *Mucusul* este secretat de glandele antro-pilorice, de celulele gîtului glandelor fundice și de toate celulele epiteliului de acoperire a mucoasei; el apare ca o peliculă protectoare ce acoperă întreaga suprafață gastrică. Stimularea splanhnicului și stimularea moderată a parasimpaticului cresc secreția de mucus; iritarea directă a mucoasei gastrice produce o secreție abundentă de mucus, cu rol protector important. O serie de substanțe „ulcerogene“, ca și secreția crescută (sau un aport extern) de corticosteroizi, diminuează viscozitatea mucusului, scăzînd astfel rolul său de barieră împotriva factorului agresiv clorhidropeptic.

(v) **Controlul secreției gastrice.** Secreția gastrică este ciclică, crescînd în timpul meselor, pentru a diminua progresiv în intervalele dintre ele. Responsabili de acest tip de activitate ciclică sînt:

— factorii care stimulează secreția gastrică;

— factorii care inhibă secreția gastrică.

Factorii care stimulează secreția gastrică:

a) *Faza cefalică* este numită faza neurogenă sau vagală. Vederea, mirosul, gîndul la alimentație, sugestia hipnotică a unui prînz, toate sînt elemente care declanșează o puternică secreție de suc gastric bogat în acid clorhidric și în pepsină. Secreția de mucus suferă de asemenea o creștere, dar moderată. Elementul „emoțional“ este foarte important; prezentarea îngrijită și apetisantă a mîncării provoacă o secreție gastrică mult mai mare decît aspectul alimentar prost preparat. Anxietatea diminuează secreția gastrică, iar agresivitatea o stimulează. Hipoglicemia în valoare de 50 mg% stimulează secreția, pe calea hipotalamusului anterior și a nucleilor vagali; răspunsul secretor se manifestă în 30' după injectarea insulinei (2 unități/10 kg-corp) și durează 90'. Această reacție stă la baza testului Hollander și folosește și la testarea eficacității vagotomiei: dacă nu există o creștere a secreției acide se consideră că vagotomia este completă. Această fază cefalică este deci abolită prin secționarea tuturor fibrelor vagale care inervează stomacul. Reiese cu claritate că vagii sînt nervii secretori ai stomacului; influxul nervos este transmis în plexul Meissner, care îl retransmite în continuare la glandele secretorii; mediatorul chimic este acetilcolina.

Al doilea mod de acțiune al vagului constă în stimularea directă a glandelor antro-pilorice și în mod special a celulelor G, ceea ce are ca efect hipersecreția de gastrină, care, pe cale umorală, excită celulele oxintice ale glandelor fundice. Lucrările experimentale au demonstrat categoric, încă din 1959, aceste mecanisme.

În faza cefalică, căile de transmisie ale influxului cortical și coordonarea către nucleul de origine [illegible] parasimpaticului se face prin intermediul hipotalamusului, mai ales prin porțiunea sa anterioară.

b) *Faza gastrică a secreției.* Secreția produsă de faza cefalică durează aproximativ 30—45'; după un prînz, stomacul continuă să secrete încă 3—4 ore. Lucrările experimentale au demonstrat că introducerea de alimente (sau simpla distensie a unei pungi antrale izolate și denervate) produce, într-o pungă gastrică denervată și izolată de la nivelul zonei gastro-fundice, secreția unui suc gastric bogat în acid clorhidric și pepsină. Acțiunea stimulatoare se exercită pe cale umorală de către gastrina secretată de mucoasa antrală.

Gastrina are cele mai mari implicații în hipersecreția clorhidropeptică a stomacului și în patogenia ulcerului gastric și duodenal; este un hormon polipeptidic format din 17 resturi de aminoacizi, secretat de submucoasa antrală și, în cantități reduse, de submucoasa jejunului superior. Gastrina are acțiuni asemănătoare cu histamina, dar pare a fi de 500 de ori mai activă și nu este inactivată de ficat. Eliberarea gastrinei în timpul fazei gastrice a secreției este controlată vagal (60–70%), dar și de inervația intrinsecă a stomacului; baroreceptorii și chemoreceptorii conduc influxul nervos local, de la mucoasă la glandele și celulele care secretă gastrina. Atropinizarea sau cocainizarea mucoasei abolește secreția de gastrină la antrul denervat vagal, în timp ce acetilcolina crește ritmul de secreție, în aceleași condiții. Acetilcolina pare a fi mediatorul chimic și în cazul mecanismului nervos intrinsec.

c) *Faza intestinală*. În condiții normale faza cefalică și gastrică sînt responsabile de 90% din secreția gastrică; restul este sub dependența fazei intestinale. Chiar între prînzuri continuă o secreție slabă gastrică, datorită unor hormoni secretați de duoden și jejunul superior, ce par a fi similari cu gastrina; de asemenea, histamina și imidazolii rezultați din degradarea intestinală a proteinelor par a avea un rol umoral în secreția gastrică. Trecerea bolului alimentar, sau distensia jejunului superior, cresc secreția de acid clorhidric în stomacul izolat și denervat.

Inhibarea secreției gastrice:

a) *Faza cefalică*. Unii factori emoționali (melancolia, tristețea, furia) inhibă secreția gastrică; de asemenea, senzația de sațietate, plenitudine, diminuează activitatea vagală și oprește secreția la nivelul celulelor parietale și la nivelul antrului. Stimularea simpaticului, sub orice formă, are ca efect inhibarea secreției gastrice. Anticolinergicele și blocantele ganglionare sînt inhibitori vagali, dar și neuronali, reducînd semnificativ acțiunea secretorie a vagului.

b) *Faza gastrică*. Din momentul în care stomacul se evacuează de conținutul alimentar, contactul alimentelor cu mucoasa antrală și distensia antrului încetează și dispar stimulii chimici și fizici care determină secreția de gastrină; aceasta antrenează o reducere importantă a secreției acido-peptice. Pe de altă parte, în timpul digestiei gastrice (pe măsură ce aceasta se produce) conținutul stomacului se acidifică; la un pH inferior de 2, secreția de gastrină și aciditatea secretorie a celulelor parietale încetează. Mecanismul de inhibiție secretorie are o dublă explicație: scăderea accentuată a pH-ului conținutului gastric determină o aciditate mare, care, pe calea chemoreceptorilor intramurali, inhibă secreția de gastrină; al doilea mecanism s-ar datora secreției, la acest pH, a unei gastrone *(gastric-chalone)* care are ca efect inhibarea secreției gastrice (mucopolizaharid care rezistă digestiei peptice). Indiferent care este mecanismul precis, există un factor de autoreglare care oprește secreția de HCl de către celulele parietale, atunci cînd nu mai este nevoie.

c) *Faza intestinală* dispune de cîteva modalități frenatoare:

— acidificarea duodenului (pH=2) inhibă secreția și motilitatea stomacului;

— hipertonia conținutului duodenal (peste 270 miliosmoli) dar și hipotonia sa (sub 50 miliosmoli) au un efect inhibitor asupra secreției și motilității gastrice;

— prezența acizilor grași (mai ales a esterilor acizilor grași amestecați cu grăsimi neutre) inhibă secreția și motilitatea gastrică; acțiunea lipidelor este mai puternică și de mai lungă durată decît aceea a pH-ului și a osmolarității.

Acțiunea inhibitorie intestinală se datorește unui complex hormonal eliberat de mucoasa duodenală numit „enterogastron". Se cunoaște și acțiunea clorhidroinhibitorie a secretinei. Mucoasa duodenală și a jejunului superior poate astfel să regleze secreția acido-peptică și trecerea chimului prin pilor. Transpoziția duodenului în plin mediu alcalin al intestinului subțire terminal determină o hiperaciditate gastrică de 2–5 ori mai mare. Acțiunea enterogastronului și a secretinei este diminuată după vagotomie, ceea ce demonstrează mecanismul mixt, hormonal și nervos al tuturor reglajelor (vezi 11.7.1 pentru intricarea sistemelor de comunicare intercelulară).

(vi) **Reglajele extragastrice. Sindromul Zollinger-Ellison.** Există și alți numeroși factori cu influență asupra secreției gastrice, care pot avea un rol în ulcerogeneză în anumite condiții particulare.

a) *Rolul ficatului*. Studiile clinice și materialul de autopsie au demonstrat că există o creștere a incidenței ulcerului gastric și duodenal la bolnavii cu ciroză hepatică; această incidență sporește la bolnavii cu anastomoză porto-cavă (Burlui). Lucrările a numeroși cercetători sugerează existența unui hormon secretagog puternic (din clasa histaminei) produs de intestin și inactivat la nivelul ficatului. În ciroză și leziuni traumatice ale ficatului această inactivare a ficatului e diminuată sau abolită. De asemenea, în șunturile naturale porto-sistemice din obstacolul prehepatic (tromboză portală) sau obstacolul intrahepatic (ciroză) și mai ales în șunturile chirurgicale porto-sistemice (îndeosebi porto-cave tronculare) substanța secretogenă trece în circulația generală, producînd leziuni ulceroase la nivelul mucoasei gastro-duodenale. Este în prezent admis că ficatul joacă un rol important în reglarea secreției gastrice, fără însă a se cunoaște în amănunțime procesul enzimatic sau celular.

b) *Rolul pancreasului* este ilustrat de sindromul Zollinger-Ellison, concretizat prin existența de ulcerații cu caracter evolutiv acut și recidivant, situate pe stomac, duoden, jejun. În anul 1955, Zollinger și Ellison descriu două observații în care ulcerul duodenal, de multiple ori recidivat, se asocia cu o hipersecreție clorhidropeptică cu valori extrem de înalte, în prezența unor tumori pancreatice non-beta (neinsulinosecretante). Din acel moment numărul publicațiilor privind acest sindrom crește necontenit (peste 1000 cazuri în prezent) simptomatologia clinică de recunoaștere fiind sprijinită pe prezența diatezei ulceroase și a diareei profuze. La ora actuală se estimează incidența ulcerului endocrin pînă la 1%. în populația generală.

În realizarea hipersecreției gastrice din sindromul Zollinger-Ellison au fost incriminate, pe rînd, glucagonul, secretina, serotonina, histamina, pînă în anul 1960, cînd Gregory și Tracy izolează, din tumoarea pancreatică extirpată de la acești bolnavi, o substanță (pe care au denumit-o „*like* gastrină“) cu proprietăți de stimulare intensă a secreției gastrice acide, a peristaltismului și a secreției pancreatice exocrine. Gastrina implicată clasic în patogenia generală a bolii ulceroase (și în special în varianta „pur endocrină“ din sindromul Zollinger-Ellison) a devenit ulterior cu certitudine responsabilă de apariția acestei boli, odată cu perfecționarea studiilor de radioimunologie, care au permis dozarea ei plasmatică curentă (1975).

Morfopatologic, majoritatea ulcerelor sînt situate la nivelul bulbului duodenal, dar caracteristica principală a afecțiunii este reprezentată de prezența ulcerelor multiple, situate mai ales în porțiunea a 2-a și a 3-a a duodenului, sau chiar la nivelul jejunului și esofagului. Localizările atipice (esofagul distal, ulcere postbulbare, ulcere ale jejunului proximal) și multiple reprezintă elemente uneori evocatoare și sugestive pentru diagnosticul de sindrom Zollinger-Ellison (SZE).

Tumoarea pancreatică gastrino-secretantă a fost denumită „gastrinom“ considerîndu-se a fi dezvoltată histologic din celulele *like*-G ale grupului *non*-beta, numite, de unii autori, și celule delta. Studiile imunohistochimice au statuat faptul că, în mod obișnuit, gastrina este secretată de celulele G situate la nivelul zonei medii a glandelor pilorice și antrale, numărul lor reducîndu-se progresiv în duodenul proximal și fiind rare la nivelul mucoasei jejunale. Aria oxintică a stomacului nu conține celule endocrine secretante de gastrină, iar prezența în mod normal a acestor celule la nivelul pancreasului este controversată.

Dimensiunile tumorii pancreatice sînt variabile, de la cîțiva mm la peste 20 cm diametru și diferă de țesutul pancreatic normal prin consistență și culoare. Uneori este bine delimitată, încapsulată, iar alteori se constată o adenomatoză insulară difuză. În majoritatea cazurilor tumoarea este unică, localizată la nivelul capului pancreatic şi, mai rar, la nivelul zonei corporeo-caudale. Localizarea gastrinomului este de cele mai multe ori pancreatică, fiind posibile însă şi se diiectopice, duodenale, gastrice, jejunale sau extradigestive, mai ales în cadrul adenomatozei endocrine multiple. Din punctul de vedere al comportamentului biologic, 1/3 dintre gastrinoame sînt benigne, iar 2/3 maligne şi metastazante, diferenţierea macroscopică fiind greu de realizat, deoarece chiar o tumoare de aspect benign poate metastaza. Metastazele, care sînt de asemenea secretante, interesează limfaticele regionale, pediculul hepatic sau splenic, ficatul, splina, peritoneul, mezourile, epiplooanele, diseminarea la distanţă fiind mai rară. Structura histologică a gastrinoamelor este trabeculară sau nesistematizată, fiind foarte asemănătoare tumorilor carcinoide. Deoarece argirofilia nu este întotdeauna caracteristică din punctul de vedere histochimic, se mai numesc şi „tumori carcinoide neargentafine“.

Ca origine histologică se admite că, uneori, tumoarea se dezvoltă din celule pancreatice insulare *non*-beta (sau delta) iar alteori tumoarea derivă din celulele G antrale şi duodenale, normal prezente sau ectopice la acest nivel. Hipergastrinemia poate fi aşadar, fie consecinţa unei tumori gastrino-secretante (gastrinom-SZE tip Polak 2), fie rezultatul unei hiperplazii şi/sau hiperfuncţii a celulelor G antrale, aflate la originea unei forme particulare a ulcerului duodenal şi în special gastric (SZE tip Polak 1).

Din punctul de vedere secretor, gastrinomul poate produce şi alţi hormoni, iar gastrina la rîndul ei poate fi produsă şi de alte tumori endocrine. În sens larg, toate tumorile şi hiperplaziile difuze (benigne sau maligne) cu punct de plecare în celulele endocrine capabile să sintetizeze polipeptide sau amine cu rol de mesageri au fost cuprinse sub denumirea de „apudom“, avînd drept caracteristică principală „captarea şi decarboxilarea precursorilor aminici“ (*sistemul* APUD — *Amines Precursors Uptake and Decarboxylation).* Apudoamele pot fi unisecretante (de tipul insulinom, gastrinom, vipom, secretinom, serotoninom etc.) sau polisecretante, denumite şi poliadenomatoze endocrine *(multiple ectopic -endocrine apudomas*, respectiv *sistemul* MEA), cuprinzînd asocierile de gastrinom, fie cu insulinom, fie cu hipertiroidism, sau cu adenom hipofizar etc.*

Chirurgical, interesează tumorile pancreatice asociate diatezei ulceroase, luînd în discuţie abordul lor direct şi implicaţia acestora în ulcerogeneză.

Avînd în vedere aceste consideraţii, sindromul Zollinger-Ellison (tip Polak 2 sau 1) poate apare izolat (73%) sau în cadrul unei adenomatoze endocrine multiple de tip I (sistem AEM I) cu o frecvenţă de 27%. Asocierea SZE cu adenomatoză endocrină multiplă include trei entităţi diferite:

— tipul I reprezentat de tumori pancreatice, tumori hipofizare şi hiperparatiroidism;

— tipul II/A reprezentat de hiperparatiroidism, carcinom tiroidian medular şi feocromocitom;

— tipul II/B reprezentat de carcinom tiroidian medular, feocromocitom şi neurinom.

Datele foarte recente ale literaturii de specialitate consideră că apudoamele pancreatice sînt nota dominantă a sistemului AEM I, cu activitate multipotenţială mono- sau plurihormonală (gastrină, insulină, VIP, glucagon, polipeptid pancreatic). Dintre ipotezele patogenice amintim teoria lui Pearse care presupune existenţa unei celule precursoare comune, de orgine neuroectodermală (teoria APUD) care migrează la nivelul tractului gastrointestinal și al glandelor endocrine, încorporînd un factor tumorigen în genom. O recentă ipoteză niponă (Yamaguki) consideră că tumorile AEM I derivă din celulele paraneuronale, de origine neuroectodermală, care, prin intermediul granulelor de neurosecreție sinaptică, determină secreția de polipeptide, amine biologic active, AMP-ciclic și acid gamma-aminobutiric, responsabile ulterior de „furtuna endocrină".

---

* Prescurtarea MEA poate apare şi sub formă de MEN *(multiple endocrine neoplasia)* sau (vezi mai departe în text) drept AEM (adenomatoză endocrină multiplă) (n. red.)

Tabloul clinic. Sindromul Zollinger-Ellison poate apare la ambele sexe, cu predominență la bărbați (65%) avînd drept limite extreme de vîrstă 10 și 80 ani! Debutul este de obicei brusc, fie direct printr-o complicație (hemoragie sau perforație) fie prin apariția acestora după o scurtă perioadă (cel mult un an) de antecedente ulceroase. Elementele clinice principale de debut sînt marcate de durerea ulceroasă însoțită de diaree și steatoree, iar pe planul imediat următor se întîlnesc și semne care indică o atingere paratiroidiană (colici renale sau-și leziuni osoase).

Simptomatologia clinică prezintă o serie de particularități care permit suspiciunea de sindrom Zollinger-Ellison:

● Durerea, în acest tip de ulcer, este caracterizată prin intervale libere scurte, intensitate mare, zonă dureroasă mai extinsă în suprafață și iradiere posterioară (pseudopancreatică) ceea ce indică reacția pancreatică de însoțire. Durerea ulceroasă nu respectă marea și mica periodicitate, fiind, de cele mai multe ori, continuă, mai persistentă și tenace, cu exacerbări nocturne, și deosebit de rezistentă la tratamentul medical obișnuit.

● Vărsăturile sînt frecvente și abundente, în absența oricăror semne clinice sau radiologice de stenoză pilorică, fiind datorate hipersecreției masive, de ordinul a mai mulți litri în 24 de ore.

● Diareea (prezentă în 30—40% din cazuri) poate fi simplă, moderată, evoluînd în puseuri acute cu lungi perioade de remisiune, sau poate evolua ca un simptom, care, prin abundența sa, de cîțiva litri pe 24 de ore, antrenează tulburări hidroelectrolitice generale și în special hipopotasemie. Caracteristica principală și specifică a diareei din SZE este coexistența obligatorie a steatoreei, ceea ce constituie un important element de diagnostic diferențial cu sindromul Verner-Morrison în care diareea apoasă nu este niciodată însoțită de steatoree.

● Slăbirea precoce și rapidă în greutate și în forța fizică completează tabloul clinic, fiind consecința vărsăturilor abundente, diareei masive și intoleranței digestive, uneori aproape totale (malabsorbție datorată hipersecreției acide prea puțin neutralizată de secrețiile intestinale).

● Sindromul secretor, compus din hipersecreție gastrică și hiperaciditate marcată, este caracteristic pentru diagnostic, mai ales în condițiile care nu permit dozarea gastrinei serice. Secreția de pepsină nu crește în paralel cu cea de acid clorhidric. Valorile evocatoare pentru SZE sînt: secreția acidă orară bazală de peste 15 mEq%, secreția acidă bazală nocturnă de peste 100 mEq%, cît și diferențele minime între concentrațiile (sau volumele) acidității bazale față de aciditatea stimulată; aciditatea gastrică este menținută permanent și constant la valori maximale.

Examenul radiologic și cel endoscopic pot evidenția, pe lîngă ulcerele atipice, de multe ori asociate, cu localizări frecvente în afara stomacului și elemente cu valoare diagnostică evocatoare pentru SZE: hipersecreție gastrică excesivă *à jeune*, în absența oricăror semne de stenoză, edemul și hipertrofia impresionante ale mucoasei gastrice, care pot fi interpretate drept o gastrită hipertrofică Ménétrier.

Pentru punerea în evidenţă, preoperator, a gastrinoamelor pancreatice, cele mai valoroase explorări s-au dovedit a fi *arteriografiile supraselective, ecografiile şi tomodensitometria computerizată*. Dozarea gastrinei serice rămîne însă elementul patognomonic de diagnostic pentru SZE; dacă valorile normale ale gastrinemiei sînt considerate de pînă la 100 pg/ml, în SZE se ajunge la valori de pînă la de 10 ori mai mari.

Diagnosticul de sindrom Zollinger-Ellison poate fi sugerat de următoarele situaţii:

— debutul prin complicaţii, sau simptome ulceroase severe cu antecedente scurte;

— asocierea precoce a vărsăturilor, în absenţa semnelor clinice şi radiologice de stenoză pilorică;

— asocierea diareei abundente cu steatoree;

— tendinţă mare la complicaţii, de tipul hemoragiei sau perforaţiei:

— sindrom secretor de tip aşa-numit „Zollinger";

— la examenul radiologic, prezenţa unor ulcere gigante, duble sau multiple, cu localizări atipice (esofagiene, postbulbare, jejunale), mai rar gastrice;

— rezistenţa acuzelor subiective la tratamentul medical, sau recidiva acestor acuze în timpul tratamentului medical;

— în fine, gradul crescut de evolutivitate al ulcerului, caracterul recidivant, rezistenţa la gastrectomiile parţiale şi permanentizarea diatezei ulceroase în pofida oricărui tratament, sînt elemente importante de suspiciune.

Tabloul clinic asociază în mod frecvent hiperparatiroidism şi, mai rar, crize de hipoglicemie (insulinom asociat), sindrom Cushing, adenoame cromofobe sau hipertiroidism.

Tratamentul medical, care permite doar simple ameliorări, constă în administrarea unor doze mari de antiacide, anticolinergice, inhibitori de receptori H_2, iar în gastrinoamele maligne citostatice (streptozocină) sau şi röentgenterapie.

Tratamentul chirurgical, ce oferă rezultatele cele mai bune, este reprezentat de extirparea completă a suprafeţei gastrice acidosecretante, deoarece abordul direct al gastrinomului poate fi efectuat doar la unul din şase cazuri (tumorectomii sau, şi rezecţii pancreatice distale). Gastrectomia totală, deşi încă grevată de complicaţii severe în majoritatea statisticilor, permite, totuşi, cele mai sigure rezultate pozitive şi îndelungate supravieţuiri, fiind singura intervenţie în măsură să ofere o securitate reală.

c) *Rolul altor glande endocrine:*

- *Paratiroida.* Tumorile de paratiroidă se însoţesc într-o incidenţă crescută de ulcere gastroduodenale; nu se cunoaşte încă relaţia cauză-efect şi nici dacă este vorba de hipoparatiroidie sau de hiperparatiroidie!
- *Suprarenalele* pot avea un rol important în reglarea secreţiei gastrice şi patogenia ulcerului; acest rol a fost pus în evidenţă de numeroase observaţii ca aclorhidria în maladia Addison, diminuarea secreţiei gastrice după suprarenalectomie şi creşterea secreţiei gastrice şi a incidenţei ulcerelor în sindromul Cushing. În acelaşi timp, administrarea de ACTH şi cortizon poate genera ulcere sau poate activa ulcere vechi. Se cunoaşte în prezent existenţa axului hipotalamus posterior → hipofiză anterioară → corticosuprarenală → stomac,

care, prin intermediul ACTH-ului şi corticoizilor, determină pe de o parte o scădere a factorului de apărare (epiteliul mucoasei gastrice şi scăderea cantitativă şi calitativă a mucusului de protecţie) iar pe de altă parte o creştere moderată şi tardivă a secreţiei clorhidropeptice.

d) *Influenţa sistemului nervos central.* De la observaţiile lui Cushing asupra asocierii ulcerului gastro-duodenal şi a leziunilor cerebrale, au apărut un număr foarte mare de lucrări experimentale şi de fapte clinice. Reiese că toate afecţiunile intracraniene pot produce leziuni ale tubului digestiv. În prezent însă este dovedit că hipotalamusul are rolul esenţial în această problemă. Tulburările sale funcţionale şi morfologice determină dezechilibre în secreţia stomacului. Hipotalamusul primeşte impulsuri din tot organismul pe căile aferente şi de asemenea de la centrii corticali. Stimularea hipotalamusului anterior măreşte rapid secreţia gastrică pe cale vagală şi determină o hiperclorhidrie importantă. Stimularea hipotalamusului posterior provoacă o secreţie gastrică tardivă şi moderat hiperclorhidrică, care nu este afectată de vagotomie (ca a hipotalamusului anterior) dar care nu se produce la animalele ce au fost în prealabil suprarenalectomizate!

În concluzie, debitul clorhidric depinde de masa celulelor parietale (zestre ereditară sau cîştigată) şi de sensibilitatea lor la diverşi factori, iar mecanismele principale patogene sînt:

- *Mecanismul vagal* acţionează direct asupra celulelor parietale şi indirect prin eliberarea de gastrină antrală.
- *Mecanismul antral* eliberează gastrina fie la stimularea vagală extrinsecă, fie la stimularea locală prin contactul direct dintre mucoasă (chemoreceptori şi baroreceptori) şi alimente, suc gastric alcalin, distensie; gastrina „pancreatică“ devine „importantă“ numai în anumite rare situaţii patogene.
- *Mecanismul „de tip suprarenal“ umoral* acţionează fie datorită unui hormon asemănător gastrinei, fie prin histamina şi imidazolul proveniţi din degradarea proteinelor în intestin.

2.1.2 ULCERUL GASTRIC ŞI DUODENAL

Multă vreme cuprinse sub denumirea de „maladie ulceroasă“, ulcerul gastric şi cel duodenal rămîn rezultantele unei cauze comune, agresiunea clorhidropeptică. Afirmaţia lui Schwartz (1910) că „unde nu există acid nu există nici ulcer“ constituie şi astăzi condiţia *sine qua non* în apariţia ulcerelor; nu există dovezi că ulcerul ar putea apare pe fondul unei hipoclorhidrii sau a aclorhidriei complete şi permanente. Asocierea ulcerului duodenal cu acidităţi cvasinormale sau scăzute, sugerează totuşi existenţa unor verigi patogenetice diferite, multifactoriale, a căror consecinţă este reprezentată de ulceraţia cu localizare diferită. Înrudite doar parţial etiologic, morfopatologic şi evolutiv, şi net diferite din punctul de vedere patogenic, simptomatologic, anatomoclinic şi, ca o consecinţă firească, terapeutic, *ulcerul gastric şi cel duodenal reprezintă expresia finală a două afecţiuni distincte*, ceea ce face neadecvată înglobarea lor sub termenul de „ulcer gastro-duodenal“. În momentul de faţă s-au stabilit mai multe deosebiri decît asemănări între aceste două afecţiuni, fiind considerate drept entităţi separate, ce pot însă, uneori, coexista.

Diferenţele dintre ulcerul gastric şi duodenal sînt tot mai net conturate, patogeneza unui ulcer gastric cu localizare fundică, juxtacardială sau pe corpul gastric fiind deosebită de aceea a unui ulcer duodenal bulbar sau postbulbar; în acelaşi timp însă, patogeneza unui ulcer antral prepiloric este mult înrudită cu aceea a ulcerului duodenal. Aceste noţiuni sînt de mare utilitate în nuanţarea conduitei terapeutice diferenţiate.

Ulcerul duodenal este mai frecvent la vîrstă adultă (35—40 ani), cu o frecvenţă în creştere la adolescenţi, pe cînd incidenţa ulcerului gastric creşte constant cu vîrsta. Ulcerul duodenal predomină la sexul masculin în proporţie de 6/1, iar cel gastric apare în proporţie* aproape egală la bărbaţi şi femei (2/1). Ulcerul duodenal este mai frecvent în Europa, iar ulcerul gastric mai frecvent în Japonia. Fondul ereditar şi relaţia cu grupul sanguin O (I) sînt mai puţin nete în ulcerul gastric decît în cel duodenal. Ulcerul duodenal este mai frecvent la persoane cu condiţii de muncă şi de viaţă „stresante" pe fondul unei suprasolicitări psihice, pe cînd ulcerul gastric apare la persoane cu condiţii de viaţă precare biologic. În ulcerul duodenal predomină factorul de agresiune clorhidropeptică, iar în cel gastric (cu excepţia celui juxta-piloric şi a celui asociat cu ulcer duodenal) predomină factorul de rezistenţă parietală deficitară.

Ulcerul este reprezentat de una sau mai multe leziuni ale mucoasei gastrice sau duodenale, caracterizate prin pierdere de substanţă, cu posibilitate evolutivă şi penetrantă, putînd să intereseze şi celelalte straturi ale peretelui stomacului şi duodenului, inclusiv seroasa.

(i) **Etiologia.** În serviciile de medicină internă şi de chirurgie 10—12% din bolnavii internaţi prezintă ulcer gastric sau duodenal. Morbiditatea prin maladie ulceroasă a bolnavilor din ambulator este şi mai mare, iar zilele cu incapacitate temporară de muncă sau pensionările temporare şi definitive grevează din ce în ce mai mult bugetul de asigurări sociale şi scot din muncă un număr mare de bolnavi. Însăşi viaţa de familie şi personală a bolnavilor este afectată de această maladie cu tendinţă continuă la extindere. De asemenea, un important număr de bolnavi trataţi chirurgical, devin purtătorii unor suferinţe definitive, ca urmare a tulburărilor morfo-funcţionale grave, consecinţa unor procedee chirurgicale mutilante sau neadecvate. Mortalitatea, în special prin complicaţiile acute dar şi cronice ale ulcerului, nu este nici ea neglijabilă. Toate aceste considerente justifică eforturile care se fac pentru profilaxia, tratamentul medical şi recuperarea bolnavilor cu maladie ulceroasă şi, de asemenea, impun limitarea tratamentului conservator ineficace şi aplicarea tratamentului chirurgical adecvat la timp, înainte de apariţia complicaţiilor grave sau de coafectarea organelor din vecinătate.

Se observă numeroase cazuri de „ulcer familial", ceea ce ridică problema factorului genetic; componenta ereditară se manifestă în special prin masa crescută a celulelor parietale (oxintice) şi prin fragilitatea mucoasei gastrice şi duodenale (factorul de apărare).

Dintre cauzele favorizante se menţionează:

— igiena defectuoasă a alimentaţiei constînd din mese neregulate şi masticaţie incompletă;

— alimente iritante, picante, excitante ale secreţiei gastrice (faza gastrică), prea fierbinţi sau prea reci, alcoolul, tutunul etc.

— dantura deficitară, pioree alveolară, infecţii cronice nazofaringiene şi amigdalite acute repetate;

— terenul neuroendocrin dezechilibrat (astenici, distonici, neuro-vegetativi etc.) constituie o cauză favorizantă a apariţiei bolii;

---

* Proporţii evaluate pentru morbiditatea înregistrată în ecologia ţării noastre (n. red.).

— stresul, declanşat de o multitudine de agenţi agresivi de naturi diferite şi nespecifice (factori psihici, frigul, căldura, traumatismele, tensiunea nervoasă etc.) oferă condiţii favorizante, pînă la implicaţii patogenice în apariţia leziunilor ulceroase şi a hemoragiei gastro-duodenale.

(ii) **Patogenie generală.** Este incontestabil că, în ultimele decenii, cunoştinţele despre fiziopatologia gastro-duodenală s-au îmbogăţit; rămîn totuşi o serie de necunoscute, astfel că *patogenia ulcerului gastric şi duodenal nu este definitiv elucidată*. În ultimii ani au fost propuse şi executate operaţii numite „fiziologice", mai ales pentru ulcerul duodenal; morbiditatea cît şi mortalitatea postoperatorie au fost ameliorate, dar *nu s-a găsit încă tratamentul ideal, al cărui succes să fie totdeauna sigur*. Probabil, numeroşi factori de start sînt incriminaţi în apariţia unui ulcer, la care se adaugă, ulterior, alţi factori de expresivitate clinică, ce îi menţin pe primii în stare cronică sau îi fac să evolueze spre complicaţii. Dintre factorii patogeni primordiali, *hiperaciditatea* (factorul agresiv), *diminuarea rezistenţei mucoasei* (factorul de apărare) şi *factorul psihic* (stresul) sînt evident cei mai importanţi.

a) *Hiperaciditatea*. Proprietăţile digestive ale sucului gastric sînt cunoscute de mult timp; se ştie cu precizie că acţiunea combinată a acidului clorhidric şi a pepsinei poate să producă un ulcer în orice ţesut viu şi că, în absenţa pepsinei şi a acidului clorhidric, fenomenul nu se produce. Scopul major al terapeuticii medicale sau/şi chirurgicale constă în *a readuce* valorile acidităţii la un nivel inferior concentraţiei optime pentru acţiunea pepsinei şi nu în a obţine o „anaciditate gastrică".

Este însă de remarcat că nu întotdeauna *hiperaciditatea* este obligatoriu cauza ulcerului; se constată valori ridicate peste normal ale acidităţii fără leziune ulceroasă sau acidităţi în limite normale în prezenţă de ulcere, mai ales cu localizare gastrică. În plus, maladia ulceroasă este o maladie ciclică şi un ulcer se poate vindeca spontan sau recidiva, fără modificări importante în concentraţia şi cantitatea acidului clorhidric; reiese că hiperclorhidria şi hipersecreţia nu sînt singurii factori responsabili de apariţia ulcerului şi că există şi „alte cauze" ce determină ca mucoasa să fie sensibilă la acţiunea combinată a acidului şi a pepsinei. Aceste constatări demonstrează variabilitatea factorului „acid" şi, de asemenea, dovedeşte importanţa hiperacidităţii în ulcerul duodenal, în timp ce ulcerul gastric poate avea o patogenie diferită; în amîndouă cazurile prezenţa pepsinei şi acidului sînt însă *necesare*.

Se cunoaşte coexistenţa unui ulcer duodenal cu un ulcer gastric, de obicei ulcerul duodenal precedînd ulcerul gastric. Stenoza piloro-duodenală, cu apariţia secundară a ulcerului gastric, confirmă teoria lui Dragstedt, care susţine că „staza la nivelul antrului" produce o hipersecreţie a glandelor antropilorice cu eliberare de gastrină în exces, factor important în patogenia ulcerului gastric.

Concepţia acido-peptică în patogeneza ulcerului, în sensul *creşterii factorului de agresiune*, explică, desigur, apariţia leziunii mai ales pe mucoasa duodenală; în gastrita atrofică aclorhidrică ulcerul duodenal nu apare niciodată. Cercetările în susţinerea hiperclorhidriei ca factor principal şi absolut obligatoriu în patogenia maladiei ulceroase, au fost numeroase şi valoroase, stabilindu-se o corelaţie între gradul hiperacidităţii şi masa celulelor parietale (oxintice) şi demonstrîndu-se mecanismele care declanşează hipersecreţia acido-peptică. Totuşi, concepţia peptică exclusivă nu a putut explica, la multe cazuri, apariţia leziunii ulceroase, îndeosebi pentru localizările gastrice.

b) *Diminuarea rezistenţei mucoasei.* Hiperaciditatea ca singur factor determinant nu poate explica în mod simplist apariţia leziunii ulceroase, argumentele fiind următoarele:

— ulcerul este o leziune unică (în marea majoritate a cazurilor) cu localizare precisă (în anumite zone) în timp ce întreaga mucoasă este supusă acţiunii clorhidropeptice; restul mucoasei este normală în ulcerul gastric şi întreaga mucoasă este normală în ulcerul duodenal;

— există hiperclorhidrii certe fără leziune ulceroasă;

— există ulcere fără hiperclorhidrie;

— în cazul unei biopsii a mucoasei gastrice în ulcerul duodenal hiperacid, locul prelevării se vindecă perfect şi nu se transformă şi el în „ulcer";

— ulcerele de stres survin fără modificarea clorhidriei în cazul stărilor septice sau al arsurilor;

— în aceleaşi condiţii ale acidităţii, ulcerul are perioade spontane de remisie şi perioade de exacerbare.

Toate aceste observaţii, şi încă multe altele, sugerează că există anumiţi *factori locali de apărare* a căror natură nu este pe deplin cunoscută. S-a emis astfel ideea apariţiei leziunii ulceroase ca rezultat al *diminuării rezistenţei mucoasei* în anumite zone de frecvenţă maximă a ulcerului.

Integritatea peretelui gastric este determinată de starea irigaţiei în microcirculaţia submucoasă şi mucoasă, de starea epiteliului de protecţie a mucoasei şi de calitatea şi cantitatea mucusului protector, care constituie împreună „factorul de apărare şi rezistenţă al peretelui gastric la agresiunea clorhidropeptică". Numeroase studii recente demonstrează rolul microcirculaţiei în submucoasă şi mucoasă, care, prin dereglarea sa, pe cale nervoasă sau umorală, poate duce la ischemia sau la staza şi congestia mucoasei, cu consecinţe imediate asupra epiteliului. De asemenea, o serie de mecanisme influenţează secreţia de mucus, al cărui rol de „peliculă protectoare" devine ineficace; calitatea şi cantitatea secreţiei celulelor mucoide şi mucoase este condiţionată pe cale nervoasă, hormonală şi vasculară. Trebuie menţionat că foarte numeroase medicamente (cortizonul, aspirina, antinevralgicele etc.) diminuează cantitatea şi calitatea mucusului protector, creînd condiţii de apariţie a ulcerului; în special în ulcerul gastric mucusul protector joacă un rol primordial în patogenia afecţiunii.

c) *Factorul psihic.* Hipersecreţia de acid clorhidric şi pepsină creşte semnificativ în perioadele de furie, supărare, enervare, în timp ce frica, nesiguranţa, teama au un efect inhibitor al secreţiei clorhidropeptice. Apariţia ulcerului în crizele emoţionale sau agravarea unui ulcer, în aceleaşi condiţii, este un fapt bine stabilit. Incidenţa ulcerului a sporit considerabil în timpul ultimului război mondial şi frecvenţa sa creşte continuu în societăţile ultraindustrializate şi în centrele urbane cu indice mare de solicitare nervoasă. Raportul lui A. Sibilly şi Ph. Boutelier, prezentat la al 76-lea Congres francez de chirurgie, din 17—20 sept. 1974 (Paris) reprezintă un document ştiinţific deosebit de valoros în fundamentarea patogeniei ulcerului de stres (experimental, s-a reuşit, în mod repetat, producerea ulcerului în condiţii de stres continuu). Observaţiile clinice au sesizat că în mod real există „un teren ulceros" la indivizii nervoşi, anxioşi, vagotonici.

(iii) Consideraţii specifice patogeniei ulcerului gastric. Localizarea preferenţială a ulcerelor gastrice este mica curbură, explicaţia parţială fiind dispoziţia specială a fibrelor musculare cu contracţii puternice *(magenstrasse)*, cît şi hipoirigaţia de la acest nivel (absenţa plexului vascular submucos); refluxul duodeno-gastric (prin conţinutul în săruri biliare) şi gastrita cronică atrofică (condiţionînd alterarea barierei mucoasei şi permiţînd astfel retrodifuziunea H^+) sînt factorii ce cresc susceptibilitatea locală, atît faţă de agresiunea clorhidropeptică, cît şi faţă de agenţii fizici, alimentari sau/şi medicamentoşi.

Deşi pot fi localizate oriunde pe suprafaţa stomacului, ulcerele gastrice nu apar în mucoasa care produce acid; la nivelul mucoasei fundice ulcerul apare numai în zonele cu modificări atrofice severe. Histologic, localizarea de elecţie este la nivelul joncţiunii dintre mucoasa antrală şi cea a fundului gastric, joncţiune a cărei variabilitate a fost demonstrată pe studii anatomice, care au arătat că mucoasa antrală poate urca înalt pe mica curbură. Această constatare a fost utilizată de D. Johnson pentru a clasifica ulcerele gastrice în trei categorii:

— tipul I este caracterizat prin localizarea înaltă, fundică a ulcerului, joncţiunea mucoasei antrale cu aria oxintică fiind deplasată mult proximal; masa celulelor parietale este redusă, iar secreţia gastrică scăzută faţă de valorile normale; acest tip asociază frecvent leziuni de gastrită şi reflux duodeno-gastric, care, alături de tulburările de motilitate şi vascularizaţie, par să deţină rolul principal în apariţia acestor ulcere; duodenul este normal din punct de vedere endoscopic şi histologic;

— tipul II este localizat tot la nivelul corpului gastric (variabil în porţiunea verticală) dar este asociat cu un ulcer duodenal sau piloric (stenoză piloro-bulbară) în care staza antrală şi hipersecreţia gastrică acidă consecutivă par să joace rolul principal în patogeneză; astfel, ulcerul gastric de tipul Johnson II este secundar şi determinat patogenic de ulcerul duodenal stenozant;

— tipul III are o localizare antrală, în special prepilorică (comportîndu-se ca un ulcer duodenal) fiind caracterizat de creşterea masei celulelor parietale, hipersecreţie gastrică acidă (uneori normosecreţie), deplasarea distală a joncţiunii mucoasei antrale cu cea oxintică şi absenţa modificărilor inflamatorii gastrice (care apar însă la nivelul regiunii piloro-duodenale).

Asocierea ulcerului gastric cu gastrita cronică are o semnificaţie patogenică mai puţin elucidată, deoarece nu se cunoaşte cu certitudine dacă gastrita cronică precede ulcerul gastric sau este consecinţa acestuia; prezenţa modificărilor inflamatorii nu este o particularitate a ulcerului gastric, fiindcă ele se regăsesc sub aspectul de duodenită sau gastro-duodenită şi în ulcerul duodenal. Persistenţa gastritei după vindecarea ulcerului este totuşi un argument că aceasta reprezintă leziunea primară, pe fondul căruia apare ulcerul. Gastrita antrală are un caracter discriminativ, elementele endocrine secretoare de gastrină fiind protejate de procesul inflamator, iar gastrinemia este normală sau chiar crescută în ulcerul gastric.

În cele ce urmează se vor trece în revistă principalele teorii care au încercat să explice numai *ulcerogeneza gastrică*, fără a putea însă afirma că vreuna dintre ele poate clarifica toate aspectele patogenice.

Teoria hiperacidităţii (Cruveilhier, 1840). Deşi agresiunea clorhidropeptică nu reprezintă o cauză principală a ulcerului gastric, prezenţa ei pare obligatorie, iar aclorhidria este incompatibilă cu ulcerul gastric benign. Adoptînd clasificarea lui Johnson, aciditatea deţine rolul principal în apariţia ulcerelor cu localizare antro-pilorică, pe cînd în ulcerul gastric cu localizare medie sau înaltă, pe versantul vertical al micii curburi, alterarea factorilor de apărare intervine cu preponderență. La chinezi (la care secreția gastrică acidă este mult mai importantă decît la populația europeană și nord-americană), ulcerul gastric cu localizare fundică coexistă frecvent cu valori mari ale acidității gastrice.

Teoria stazei antrale (Dragstedt, 1956) propune ca factor inițial o încetinire a evacuării stomacului prin tulburări de motilitate sau de drenaj, ceea ce antrenează staza de la nivelul antrului; consecutiv, survine o creștere a secreției de gastrină și implicit a secreției acide în urma căreia apare ulcerul gastric. În sprijinul teoriei sale, Dragstedt aduce o serie de argumente: ulcerele gastrice și duodenale survin deseori împreună; ulcerele gastrice de tip Johnson I și II prezintă o evacuare gastrică întîrziată; multe dintre ulcerele gastrice se vindecă după operații de drenaj și, din contra, multe ulcere gastrice apar după operații care determină o evacuare gastrică încetinită (vagotomia fără piloroplastie sau gastrectomia proximală cu eso-gastroanastomoză); ulcerele gastrice pot fi produse experimental prin strîmtorarea pilorului cu benzi de celofan. Contraargumentele acestei teorii sînt: la majoritatea bolnavilor cu ulcer gastric nu se constată o disfuncție a canalului piloric, iar hipergastrinemia lipsește în serul acestor bolnavi. Ulterior, Dragstedt a revenit, susținînd că staza gastrică (cu excitație antrală) poate fi secundară unei „gastroatonii“ determinată de o hipofuncție a fibrelor vagale; în acest fel formulată, se presupune următoarea secvență: hipotonie vagală → scăderea secreției bazale → întîrzierea evacuării gastrice → prelungirea fazei gastrinice a secreției gastrice.

Teoria refluxului biliar (DuPlessis, 1965) propune ca factor de patogenitate inițială „incompetența pilorului“ (inversul teoriei anterioare) urmată de reflux biliar în stomac, alterarea barierei mucoasei gastrice (de către sărurile biliare în soluție acidifiantă) și inițierea unei gastrite cronice atrofice cu debut antral și extindere proximală, urmată, în cele din urmă, de apariția ulcerului la limita dintre zona antrală și cea oxintică. *Se poate susține că secreția alcalină are același rol în producerea ulcerului gastric ca și secreția acidă în ulcerul duodenal.* Argumentele care sprijină această teorie sînt: refluxul biliar în stomac este prezent la majoritatea bolnavilor cu ulcer gastric; la martorii sănătoși refluxul biliar este foarte rar; factorii de mediu (stresul și fumatul) măresc refluxul, atît la persoanele sănătoase cît și la cei cu ulcer duodenal; după expuneri repetate la reflux biliar se pierde funcția de barieră a mucoasei gastrice, aceasta devenind permeabilă pentru acid (în acest mod ar apare și ulcerele anastomotice după rezecții gastrice, urmate de reflux biliar important); sărurile biliare determină o eliberare masivă de gastrină de la nivelul celulelor G antrale.

Deși în general acceptată, teoria refluxului biliar ridică o serie de întrebări pe care nu le poate elucida: dacă gastrita consecutivă este atît de extinsă, de ce ulcerația nu cuprinde întreaga mucoasă interesată? de ce ulcerul gastric se vindecă uneori spontan, în timp ce gastrita nu este influențată și, de ce apare ulcerația la nivelul micii curburi, predilect la limita cu mucoasa oxintică? În acest fel, contraargumentele la teoria refluxului biliar ar fi următoarele: încă nu a fost demonstrat faptul că incompetența pilorului este cauza directă a ulcerului, putînd fi și o consecință a acestuia, deoarece dispare după vindecarea lui; efectul nociv al sărurilor biliare asupra mucoasei gastrice nu a fost dovedit decît în experimente acute; refluxul duodeno-gastric are o extindere considerabilă pe suprafaţa mucoasei gastrice, gastrita consecutivă avînd de asemenea o extindere difuză, în timp ce ulcerul reprezintă doar o leziune circumscrisă.

În ultimul timp apar tot mai multe dovezi asupra rolului important pe care hipergastrinemia îl are asupra refluxului biliar în stomac. Constatări experimentale confirmă faptul că stimularea secreţiei gastrice prin gastrină determină reflux biliar în stomac, ceea ce ar însemna că prezenţa bilei la nivelul stomacului în ulcerul gastric, nu reprezintă o cauză a acestuia, ci *consecinţa* punerii în libertate a unei cantităţi mai mari de gastrină!

Teoria unificatoare (Demling, 1970) încearcă să suprapună concepţiilor mai vechi (Virchow şi Cruveilhier) elementele mai noi privind refluxul biliar şi retrodifuziunea H^+. Ulcerele gastrice, la om, se caracterizează prin relativa lor raritate, localizare singulară, evoluţie cronică şi tendinţă la recidivă. Aceste caractere trădează prezenţa unui *factor de protecţie* şi a unui *factor vascular*.

— Factorii globali de protecţie sînt reprezentaţi de bariera de mucus, regenerarea celulară şi vascularizaţie; modificarea compoziţiei şi consistenţei mucusului scade capacitatea de barieră a mucoasei gastrice în calea retrodifuziunii H^+ spre vasele sanguine, slab reprezentate la nivelul micii curburi; retrodifuziunea H^+ este mult crescută la bolnavii cu ulcer gastric, ulcerele apărînd cu predilecţie în zonele unde retrodifuziunea este intensă (mucoasa antrală şi limita acesteia cu mucoasa oxintică); prin acţiunea ionilor de hidrogen asupra vaselor sanguine apare o zonă de inflamaţie cronică însoţită de tromboze vasculare; tromboza, omniprezentă la nivelul ulcerelor, poate fi însă şi o consecinţă a procesului inflamator cronic, deoarece nu se ştie cu certitudine dacă este preexistentă leziunii ulceroase.

— Rolul factorului vascular în ulcerogeneză rezidă din înseşi paticularităţile leziunii, care de obicei este unică, circumscrisă şi situată într-o zonă cu vascularizaţie mai slabă (regiunea antrală şi mica curbură) dar cu activitate motorie intensă; contribuţia factorului vascular este incriminată de asemenea şi în evolutivitatea leziunii, tulburările de vascularizaţie prelungind vindecarea leziunii (un ulcer gastric cronic evoluează luni sau chiar ani de zile).

— Rolul factorilor specifici de apărare în ulcerul gastric este ilustrat de fiziopatologia frontierei muco-epiteliale; stratul de mucus gastric reprezintă o barieră fizică şi chimică solidarizată cu membrana apicală a celulelor mucoase superficiale şi joncţiunile intercelulare. Mucusul deţine funcţia principală de lubrefiere a mucoasei şi de protecţie împotriva factorilor iritanţi. Componenta principală protectoare a mucusului gastric este reprezentată de acidul neuraminic şi hexozamină care determină creşterea adezivităţii mucusului, scăderea retrodifuziunii H^+, scăderea activităţii enzimelor proteolitice etc. Disfuncţia mucusului, prin alterarea unor componente protectoare ca expresie a scăderii rezistenţei mucoasei faţă de agresiunea clorhidropeptică, rămîne însă o problemă doar parţial cunoscută. Se pare că prostaglandinele naturale E_1 şi E_2, în afară de efectul lor antisecretor clorhidro-peptic, cresc sinteza de mucus gastric şi în special de glicoproteine. Efectul *citoprotector al prostaglandinelor* a fost studiat şi demonstrat experimental prin prevenirea eroziunilor gastrice produse de drogurile antiinflamatorii nesteroidice (aspirina, indometacin, fenilbutazonă) substanţe care îşi manifestă agresivitatea prin scăderea sintezei endogene de prostaglandină şi implicit a producţiei de mucus gastric. Spre deosebire de ulcerul gastric comun, ulcerul gastric asociat cu consum de aspirină, apare întotdeauna în aria antrală, nefiind însoţit de regulă de gastrită, în timp ce ulcerul gastric comun este asociat cu gastrita cronică, leziunea ulceroasă situîndu-se la limita dintre zona antrală şi cea oxintică. Faptul că antiinflamatoarele nesteroidice inhibă sinteza de prostaglandine oferă o teorie plauzibilă asupra patogeniei acestor forme de ulcere; în schimb nu se cunoaşte dacă în ulcerul gastric comun, neasociat cu consumul de antiinflamatorii, ar exista vreo deficienţă endogenă şi în metabolismul prostaglandinelor.

— Rolul factorilor particulari ulcerului hepatogen este axat pe tulburările metabolismului proteic, ca factor de reducere a rezistenţei mucoasei gastrice la cirotici (degradarea proteică anormală, spolierea de glicogen a ficatului, dar în special hipoproteinemie caracteristică). Rezultatele clinice şi experimentale conduc la concluzia că afectarea mucoasei gastrice este secundară afectării hepatice şi se produce prin scăderea sintezei proteice şi enzimatice. Modificările lezionale ale glandelor fundice determină scăderea secreţiei clorhidro-peptice, în timp ce afectarea celulelor mucosecretorii scade capacitatea de rezistenţă a mucoasei gastrice, cu apariţia ulceraţiilor chiar în condiţii de hipoaciditate. Alterarea funcţiei hepatice reduce rezistenţa mucoasei gastrice, dar producerea leziunilor ţine de alterarea secreţiei de mucus; tulburările circulatorii, staza venoasă şi gastrita sînt factori patogenici secundari.

În sinteză, leziunea finală ulceroasă (gastrică sau/şi duodenală) a procesului de autodigestie rezultă prin interacţiunea a numeroşi factori. Pe terenul predispus genetic acţionează factorul clorhidro-peptic, intervin glandele endocrine, sistemul nervos, factorul vascular local şi vitalitatea mucoasei. Aceste elemente principale se dispun în forţe antagoniste constituind *factorul de agresiune* şi *factorul de apărare;* homeostazia funcţională şi morfologică rezultă din echilibrul celor două forţe antagoniste.

Ulcerul gastric şi cel duodenal apar atunci cînd echilibrul dintre cei doi factori se rupe; în ulcerul duodenal creşte şi predomină factorul de agresiune şi autodigestie clorhidropeptică, în timp ce în ulcerul gastric scade factorul de apărare al mucoasei gastrice. La acest mecanism principal se adaugă condiţii predispozante şi favorizante (alimentaţia, toxicele, medicaţia ulcerogenă, stresurile), care au o pondere variabilă de la individ la individ, intervenind în declanşarea unui ulcer ce se află, sau nu, în stadiul de acalmie, la apariţia unor noi ulceraţii sau în prelungirea fazei active a bolii.

(iv) **Anatomie patologică.** Termenul de ulcer semnifică o lipsă de substanţă parietală cu progresiune de la nivelul mucoasei spre seroasă; evolutiv, ulcerul poate fi acut sau cronic, fiecare dintre aceste eventualităţi avînd diferite grade de profunzime (fig. 2.2).

a) *Ulcerul acut* apare ca o complicaţie terminală a unei afecţiuni acute şi se localizează atît în mucoasa gastrică cît şi în mucoasa duodenală, de multe ori sub formă de leziuni multiple, cu potenţial mare de complicaţii hemoragice şi perforative. Aceste forme de ulcer au o patogenie diferită de maladia ulceroasă (vezi 2.2). Există însă şi ulcerul acut, ca leziune cu localizare unică identică ulcerului cronic, care se manifestă la indivizii de obicei tineri, în plină stare de sănătate aparentă. Ulcerul acut poate avea următoarele aspecte morfopatologice:

• *Eroziunea* (eventual şi ulceraţia acută superficială descrisă de Dieulafoy sub denumirea de *exulceratio simplex)* interesează în exclusivitate mucoasa, fără a depăşi *muscularis mucosae;* vindecarea se realizează prin *restitutio ad integrum*, fără a lăsa cicatrice. Prezentîndu-se rareori sub forma unor leziuni unice, izolate, eroziunile acute realizează cel mai frecvent aspectul de gastrită hemoragică, fiind dispuse difuz, pe toată aria mucoasei gastrice.

• *Ulcerul acut profund* are particularitatea de a interesa, progresiv, toate straturile peretelui gastric sau duodenal, fiind înconjurat de o zonă de edem, dar cu absenţa infiltratului celular de tip inflamator cronic. Ulcerul acut se poate vindeca, lăsînd cicatrice uneori vizibilă la nivelul seroasei, fie se soldează cu o complicaţie de tipul perforaţiei sau a erodării unui vas parietal cu hemoragie consecutivă.

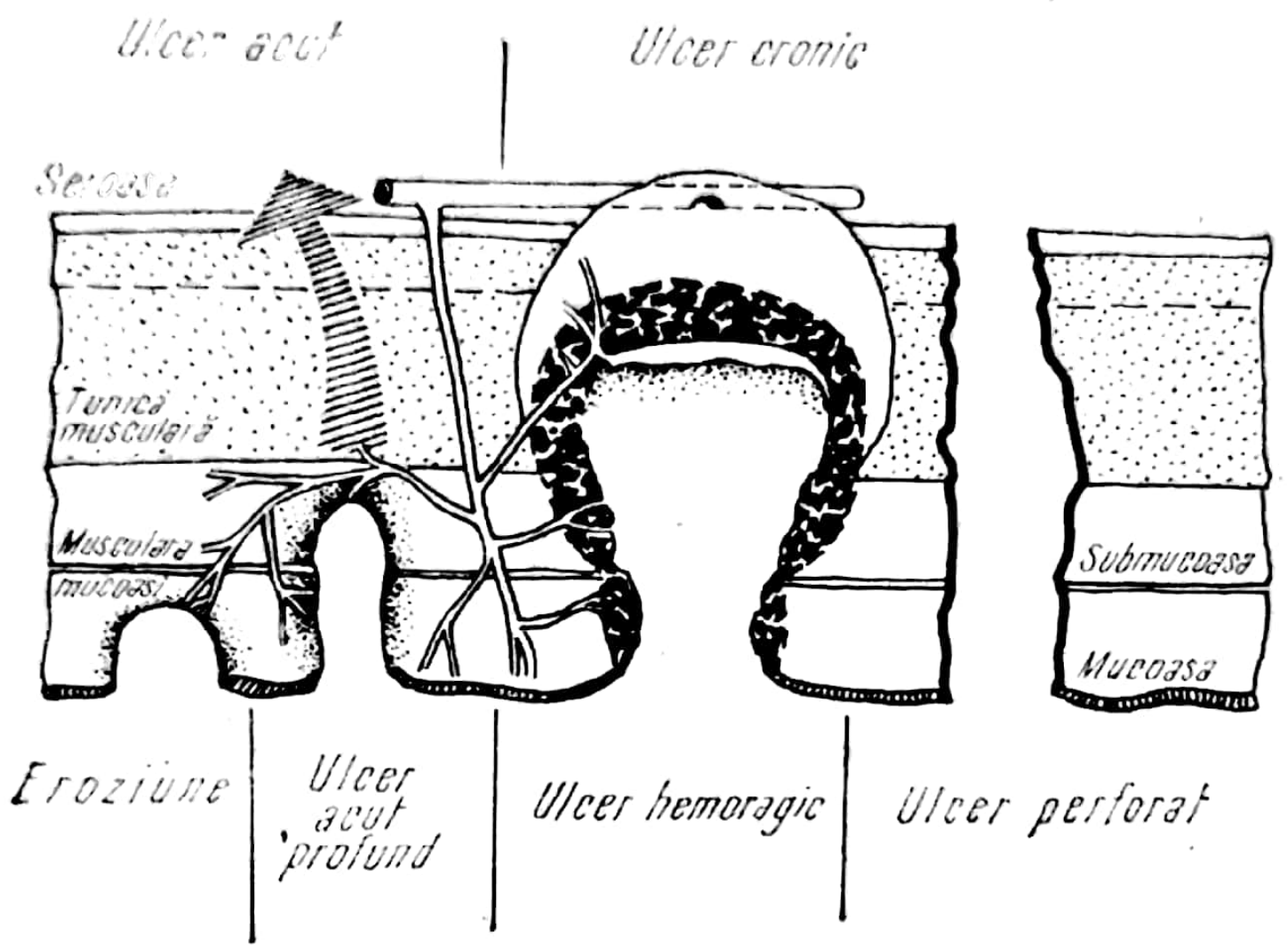

Fig. 2.2 — Forme morfopatologice ale leziunii ulceroase (modificat după I. Şuteu şi Al. I. Bucur în „Chirurgie generală“ — 1983)

b) *Ulcerul cronic* se caracterizează printr-o pierdere de substanţă, care poate interesa toate straturile parietale, rotundă sau ovalară, cu marginile bine delimitate, la nivelul cărora sînt prezente întotdeauna infiltratele celulare de tip inflamaţie cronică. Vindecarea se realizează prin cicatrice albă, sidefie, stelată, net vizibilă la nivelul seroasei, ce se prezintă la palpare sub forma unei zone mai indurate. Pe măsură ce străbate peretele, gastric sau duodenal, prin noi pusee de activitate, craterul ulceros creşte în dimensiuni, iar hiperplazia de ţesut conjunctiv (atît în suprafaţă cît şi în profunzime) determină o duritate particulară ţesutului de scleroză care delimitează craterul (calozitate); adesea, se dezvoltă o zonă aderenţială la un organ învecinat, în care se penetrează treptat; ulcerul calos, penetrant într-un organ învecinat, cu remanieri tisulare profunde, ce îi conferă un „aspect pseudoneoplazic“, a fost denumit şi ulcer „terebrant“ sau „exteriorizat“. Dacă penetraţia interesează, prin erodarea ulceroasă, un vas din afara peretelui gastro-duodenal, realizînd o adevărată fistulă vasculară, acestui tip de ulcer i se atribuie denumirea de „angio-terebrant“ sau „vasculo-terebrant“ (fig. 2.3; 2.4).

● *Ulcerul gastric cronic* este situat, în marea majoritate a cazurilor, pe mica curbură; poate fi dublu, sau multiplu, într-un număr restrîns de cazuri. În general, ulcerele gastrice au un diametru mai mare decît cele duodenale, fiind însoţite de un proces mai intens de scleroză, penetrînd de obicei în lobul stîng hepatic sau la nivelul pancreasului şi complicîndu-se frecvent cu hemoragii. Craterele ulceroase gigante, cu aspecte pseudoneoplazice, ridică nu de puţine ori suspiciunea de „ulcer“ malign*.



Fig. 2.3. — Ulcer gastric cronic (imagine radiologică). Se remarcă convergenţa pliurilor mucoasei, iar proiecţia nişei este în afara conturului gastric, luînd caracterul tipic al unei „nişe Haudek“.

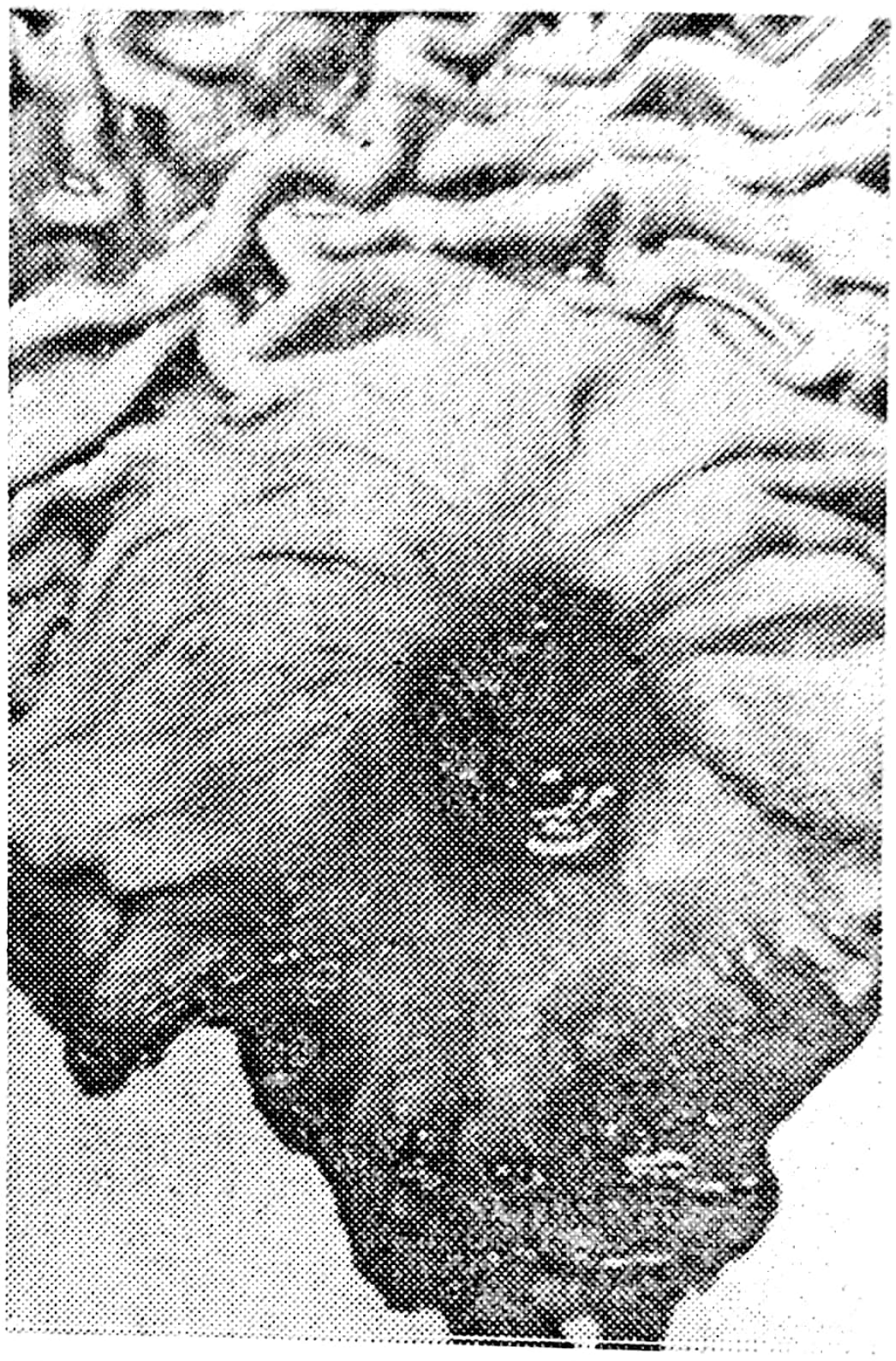

Fig. 2.4 — Ulcer gastric cronic (aspect anatomopatologic). Se remarcă gastrita atrofică periulceroasă, absenţa „burjonărilor“ mucoasei circumscrisă craterului (specifică numai ulceraţiei neoplazice) şi aspectul general „calos“ al leziunii.

● *Ulcerul duodenal cronic* se situează cu frecvenţă maximă la nivelul bulbului, ulcerele postbulbare avînd o incidenţă scăzută şi plasîndu-se la dreapta arterei gastro-duodenale, unde întreţin raporturi de vecinătate cu

---

* Disputa „ulcero-cancerului gastric“ (Roussy) se datorează aspectului ulcerativ, radiologic şi macroscopic-intraoperator, pe care îl împrumută suficiente cancere erodate şi prin normo sau chiar hipoaciditatea gastrică. Deşi, în prezent, se consideră că ceea ce începe histogenetic ca ulcer (şi respectiv, cancer) *rămîne ca atare*, histologii continuă să depisteze sincronizarea zonelor tipice de ulcer cronic (cu infiltrat limfoplasmocitar) şi a malignizării în spaţiul unei aceleiaşi leziuni ulcerative gastrice (Ackerman). În realitate, fiind leziuni histologice fundamentale ale epiteliului gastric, reacţia inflamatorie şi proliferarea neoplazică pot coexista în mod natural (n. red.).

coledocul şi cu ampula Vater. Procesul sclerozant cicatriceal al ulcerelor duodenale determină deformări ale diferitelor segmente duodenale cu apariţia de stenoză, care alternează cu dilataţii pseudodiverticulare. Ulcerele feţei anterioare sînt acelea care realizează diferitele forme de perforaţie, iar cele ale feţei posterioare sînt de obicei caloase, stenozante sau penetrante în pancreas, unde, producînd eroziuni vasculare, devin hemoragice sau se complică cu pancreatice cefalice (acute sau cronice). Ulcerele duodenale pot fi, la rîndul lor, unice sau, relativ frecvent, multiple. Coexistenţa unui ulcer bulbar anterior şi a altuia situat posterior poartă denumirea de ulcere „în oglindă" sau *„kissing-ulcers"* (fig. 2.5); este posibilă şi asocierea unui ulcer bulbar cu unul postbulbar (atenţie la explorarea intraoperatorie a duodenului) precum şi a asocierii unui ulcer gastric cu unul duodenal. Ulcerele asociate, gastrice şi duodenale, numite şi „etajate", au fost încadrate de Johnson în tipul II al clasificării care îi poartă numele.

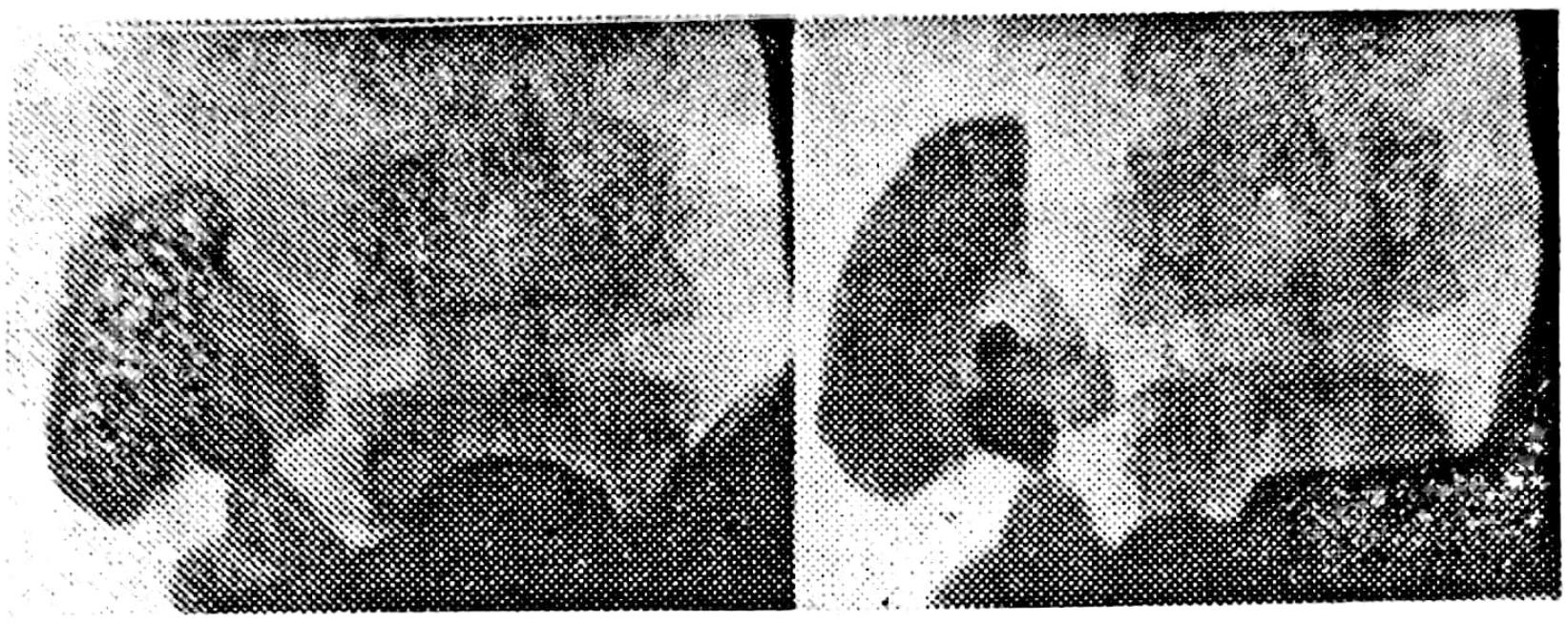

Fig. 2.5 — Ulcer duodenal dublu (imagine radiologică).

Procesul de perigastrită şi periduodenită, care însoţeşte de fiecare dată ulcerul cronic calos, indiferent de localizarea sa, induce o serie de afecţiuni organo-funcţionale corelate, fie la nivelul căilor biliare externe, fie la nivelul pancreasului, asupra cărora trebuie să se insiste cu ocazia examenului clinic preoperator (modificarea caracterelor clinice), dar în mod special în cursul explorării chirurgicale intraoperatorii.

(v) **Clasificarea anatomo-topografică descriptivă** a ulcerelor gastrice şi duodenale conţine şi elemente patogene:

I. *Ulcerele joncţiunii cardioesofagiene:*

— ulcerul esofagian proximal, pe insule ectopice de mucoasă gastrică;

— ulcerul esofagian distal, sau al joncţiunii esogastrice, descris de Barrett;

— ulcerul esofagian prin esofagită de reflux, descris de Winkelstein;

— ulceraţiile lineare ale joncţiunii esogastrice sub forma unor fisuri în axul esofagului, cu margini netede, foarte hemoragice, descrise de Mallory şi Weiss, nu sînt încă unanim incluse în nosologia leziunilor ulceroase.

II. *Ulcerele gastrice:*

— ulcerul „înalt" juxta-cardial;

— ulcerul versantului vertical al micii curburi, reprezintă ulcerul gastric tipic, cu un procent mic de malignizare;

— ulcerul versantului orizontal al micii curburi, impune frecvent diagnosticul diferenţial cu cancerul gastric ulcerat;

— ulcerul prepiloric, a cărui patogenie, simptomatologie şi evoluţie se apropie mult de ulcerul duodenal;

— ulcerele gastrice ale fornix-ului, feţelor, sau ale marii curburi gastrice, sînt confruntate, cînd sînt unice, cu suspiciunea de cancere exulcerate; cînd sînt multiple şi superficiale sînt considerate de stres;

— ulcerul gastric al micii curburi, secundar şi asociat unui ulcer duodenal, realizează „etajarea“ specifică tipului Johnson II.

III. *Ulcerele duodenale:*

— ulcerul bulbar are următoarele variante: anterior (se complică cu perforaţii sau cu penetraţii în vezicula biliară); posterior (penetrant în pancreas şi hemoragic); ambele variante precedente, în localizare mediobulbară, pot genera stenoză; ulcere ale micii curburi duodenale penetrante în pediculul hepatic (cu potenţial de fistule duodeno-biliare); ulcere duble „în oglindă“ sau duble bulbar-postbulbare; ulcerele pilorice sau juxta-pilorice (ambele cu potenţial stenozant);

— ulcerul postbulbar, poate fi unic sau multiplu.

IV. *Ulcerul postoperator*, survine la un bolnav la care s-a executat o operaţie cu viză patogenică şi este de obicei *anastomotic* sau *marginal.*

V. *Ulcerul diverticulului Meckel*, apare pe mucoasă gastrică ectopică şi are potenţialul perforativ sau/şi hemoragic.

VI. *Ulceraţiile multiple*, gastrice şi duodenale, au patogenie de stres sau, apar în cadrul sindromului Zollinger-Ellison.

(vi) **Forme anatomoclinice particulare.** Se disting, ca forme deosebite, ulcerul gastric juxtapiloric (ulcer prepiloric pe versantul antral) şi ulcerul postbulbar. Aceste două localizări, întîlnite relativ frecvent în ultimul timp, au o exprimare anatomo-clinică particulară şi impun un tratament chirurgical corespunzător şi nuanţat.

Ulcerul gastric juxtapiloric prezintă multe asemănări patogenice şi clinice cu ulcerul duodenal. Durerea apare tardiv şi se calmează la administrarea de alcaline şi alimentaţie. Intensitatea durerii este mare, asociind precoce, la debutul puseului evolutiv, elementele funcţionale de spasm la nivelul pilorului, însoţit de edem periulceros, care accentuează jena în tranzitul piloric; ca urmare, vărsăturile sînt frecvente, abundente, de multe ori cu aspect de stază şi resturi alimentare (fig. 2.6). Sub aspect evolutiv, ulcerul prepiloric este deosebit de rezistent la tratamentul medical şi are o marcată tendinţă la stenoză.

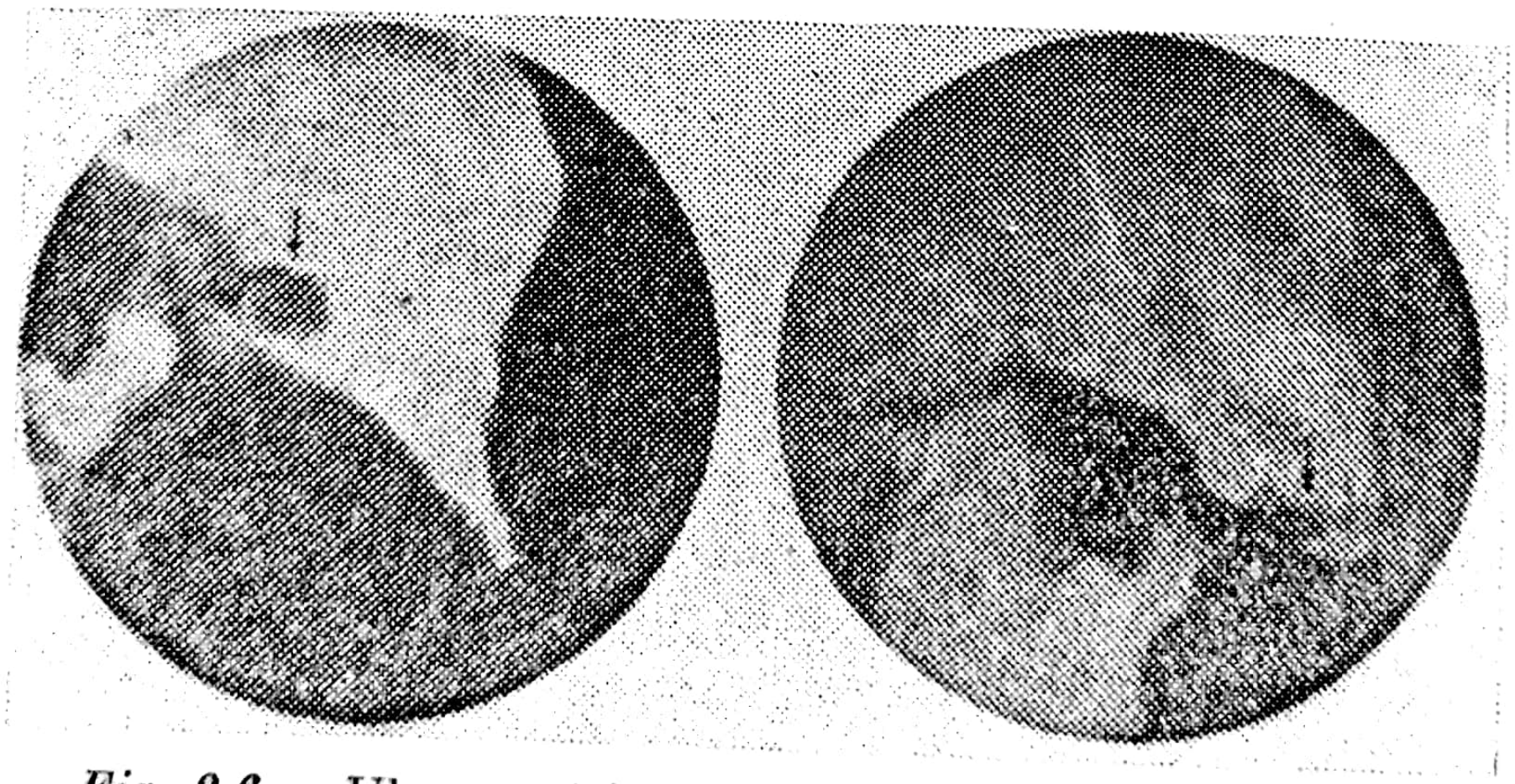

Fig. 2.6 — Ulcer gastric prepiloric (imagine radiologică).

Asemănător ulcerului duodenal, ulcerul prepiloric este mai frecvent la adulţi şi tineri, iar secretor evoluează cu hipersecreţie şi hiperaciditate. Radiologic, atunci cînd leziunea este evidentă, pretează uneori şi la confuzii cu neoplasmul antral (Juvara). În perioadele de debut însă, diagnosticul radiologic este dificil, nişa evidenţiindu-se cu dificultate, semnele indirecte constînd în tulburări funcţionale la nivelul pilorului, întîrziere în evacuarea gastrică, hipersecreţie şi stază. În aceste condiţii, uneori chiar diagnosticul endoscopic sau intraoperator se realizează cu dificultate. Complicaţiile cele mai frecvente sînt penetraţia şi stenoza, remanierile morfologice determinînd o formă secundară de hipertrofie de pilor, prin apariţia zonelor de fibroză, intercalate între fasciculele musculare circulare ale pilorului; de fapt, această formă de „hipertrofie de pilor secundară" este comună şi tipurilor de ulcere duodenale juxta-pilorice şi nu numai celor de pe versantul gastric al pilorului.

Ulcerul postbulbar duodenal (UPB) reprezintă localizarea ulceroasă pe segmentul fix al duodenului I (la dreapta arterei gastroduodenale), pe genunchiul superior duodenal şi în porţiunea supravateriană a duodenului II. Particularităţile clinice şi radiologice ale acestei localizări ulceroase au atras atenţia prin dificultatea stabilirii diagnosticului pozitiv preoperator, confruntînd chirurgul cu o serie de modificări anatomolezionale ce reprezintă complicaţii locale, caracteristice UPB; se poate vorbi de un tratament chirurgical aparte a acestei localizări joase a ulcerului, tratament ce impune cunoaşterea şi executarea tactică şi tehnică a numeroase operaţii (fig. 2.7).

Leziunile ulceroase situate la dreapta arterei gastroduodenale au fost descrise iniţial cu ocazia necropsiilor şi apoi de către radiologi, ulterior începînd a fi comunicate şi de către chirurgi. Elementele definitorii ale UPB sînt: ulcer vechi, net predominant la bărbaţi; interval liber asimptomatic (uneori) mulţi ani; dureri inconstante ca sediu, cu caractere atipice (bilio-pancreatice); neconcordanţă radio-clinică; dificultate de diagnostic preoperator; uneori, debut prin complicaţii; scleroză periulceroasă importantă, cu modificări şi deformări locoregionale; raritatea perforaţiei în peritoneul liber; frecvenţa hemoragiei şi stenozei; penetraţia aproape constantă în pancreas şi pediculul hepatic; nu rareori fistule duodeno-coledociene sau duodeno-veziculare; modificarea raporturilor cu pancreasul, cu pediculul hepatic şi ampula Vater, ceea ce măreşte apreciabil riscul apariţiei accidentelor coledoco-duodeno-pancreatice în timpul operaţiei sau al complicaţiilor postoperatorii.

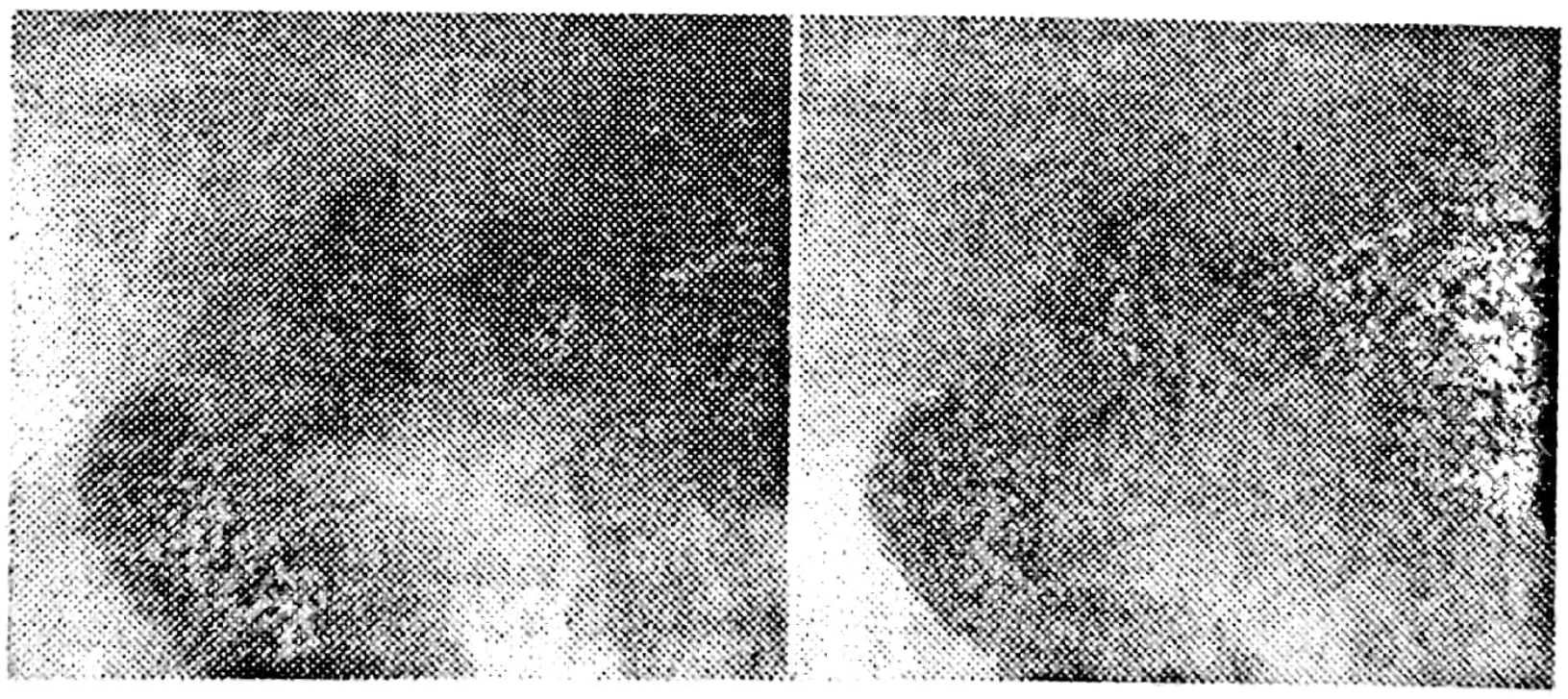

Fig. 2.7 — Ulcer duodenal postbulbar (imagine radiologică).

Ulcerele postbulbare pot fi întîlnite coexistînd şi cu alte localizări ale maladiei ulceroase: asocieri UPB-ulcer gastric, UPB-ulcer duodenal bulbar dublu sau unic; ulcerul postbulbar poate prezenta el însuşi localizări duble la acelaşi nivel (perete anterior şi posterior) sau la nivele suprapuse, distanţa dintre ulcerul cranial şi cel caudal fiind uneori de 2—3 cm (se atrage atenţia că depistarea unei leziuni ulceroase şi tratarea ei impune, după deschiderea duodenului, controlul vizual, dar mai ales digital, al permeabilităţii duodenului subiacent şi al palpării intraluminale a pereţilor flexurii superioare duodenale şi a D_2, inclusiv zona papilei).

În funcţie de varietatea UPB şi de leziunile anatomopatologice existente se întîlnesc trei situaţii anatomoclinice şi anume:

a) *Forma pancreatică* are simptomatologia clinică şi bioumorală a organului respectiv; leziunile pseudotumorale pancreatice, produse de această categorie de ulcer, generează dificultăţi intraoperatorii deosebite, atît tehnic, cît şi în ceea ce priveşte diagnosticul diferenţial cu pancreatita cronică cefalică, tumoarea exocrină de cap de pancreas, ampuloamele şi apudoamele cefalopancreatice.

b) *Forma hepato-biliară:* durerile localizate în hipocondrul drept, cu iradieri în lomba dreaptă şi regiunea scapulară dreaptă, cu semne de angiocolită sau colecistită (şi uneori cu modificări colecisto-colangiografice) pot îndrepta diagnosticul către o afecţiune hepatobiliară pură.

c) *Forma mixtă, bilio-pancreatică,* survine cînd leziunea ulceroasă determină modificări anatomopatologice atît în pancreas, cît şi în pediculul hepatic.

Diagnosticul radiologic al UPB este dificil, necesitînd o urmărire atentă a pasajului baritat în imagini seriate şi incidenţe multiple pe tot cadrul duodenal. Semnele radiologice ale UPB sînt: nişă pe conturul intern al duodenului, de dimensiuni mici, fără burelet şi edem şi fără convergenţa pliurilor mucoasei; peretele duodenal excentric (în nişa penetrantă); semne indirecte (îngustarea segmentului duodenal în zona ulceroasă; D_3 dilatat, stazic, hipoton, simulînd o pensă mezenterică). Un semn radiologic, asupra căruia trebuie insistat, este pneumobilia şi/sau refluxul baritat duodeno-biliar printr-un coledoc scurtat sau cu fistulă duodenocoledociană (sau printr-un coledoc de lungime normală, cu papila situată în apropierea ulcerului). Oricare ar fi mecanismul refluxului spontan sau al pneumobiliei, prezenţa lor ridică problema existenţei unui ulcer postbulbar şi impune un examen radiologic amănunţit al genunchiului superior şi al D_2. Refluxul permite şi aprecierea morfologiei coledociene şi a funcţiei de evacuare; un coledoc dilatat şi cu stază va impune un gest terapeutic complementar, adresat căilor biliare (Juvara). Orice purtător suspicionat de UPB trebuie explorat şi colangiografic, investigaţie care informează asupra aceloraşi date morfofuncţionale ale căii biliare, mai ales în cazurile în care nu există reflux baritat.

Indicaţia tratamentului chirurgical în UPB, mai largă decît în ulcerele duodenal-bulbare, este dată de rezistenţa durerilor la tratamentul medical şi de complicaţii. Pentru formele dureroase necomplicate este de notat frecvenţa întîrzierii indicaţiei operatorii în raport cu dificultatea diagnosticului şi poate şi cu caracterul atipic al simptomatologiei dureroase. Mulţi din aceşti bolnavi suferă în prealabil operaţii pe alte organe, care nu atenuează cu nimic suferinţa (colecistectomie, apendicectomie etc.). Formele complicate sînt mai frecvente decît la ulcerul bulbar, complicaţiilor obişnuite adăugîndu-li-se şi complicaţiile bilio-pancreatice caracteristice localizării.

În tratamentul chirurgical al UPB alegerea tipului de intervenţie chirurgicală trebuie să pună în balanţă riscurile locale şi generale ale exerezei ulcerului (leziune operatorie bilio-pancreatică, fistulă duodenală) cu riscurile conservării ulcerului (repetarea sîngerării, stenoza progresivă a căii biliare principale). Astăzi se consideră că *riscurile exerezei primează asupra riscurilor conservării ulcerului;* exereza cu „orice preţ" a ulcerului este periculoasă, determinînd adesea accidente operatorii cu prognostic grav, funcţional şi chiar vital, legate de leziunile biliare şi pancreatice; *rezecţia de excludere corect efectuată,* utilizînd vagotomia şi eventual jupuirea mucoasei antrale, trebuie reconsiderată şi utilizată, decizia de a o efectua trebuind luată imediat după explorarea intraoperatorie şi nu atunci cînd aspectul anatomo-patologic al leziunii obligă la aceasta, iar tehnic s-a ajuns deja la nivelul vîrfului bulbului sau chiar postbulbar.

(vii) **Studiul clinic general.** Ulcerul duodenal şi ulcerul gastric prezintă caracteristicile particulare comentate, dar au şi trăsături clinice comune. Este încă justificabil de a studia clinic „simultan" cele două forme anatomo-clinice ale maladiei ulceroase, nuanţînd numai deosebirile existente. Semnele clinice ale ulcerului gastric şi duodenal pot fi variabile, de la sindromul clasic ciclic, cu orar fix, la sindromul frust, care nu se distinge de o dispepsie banală, de o colecistită cronică sau de alte tulburări ale tubului digestiv.

- *Durerea* este *semnul principal* şi este determinată de hiperperistaltismul musculaturii gastrice şi duodenale şi de hiperaciditate; durerea este, de obicei, amendată dacă se neutralizează aciditatea în exces, în timp ce ea se exacerbează, dacă se introduce acid în stomac. Este stabilit că hiperaciditatea determină secundar hipermotilitatea; factorul acid şi factorul motilitate sînt deci cauzele principale ale durerii ulceroase. Durerea are caracterul de crampă cu senzaţia „de arsură" sau „de torsiune" în regiunea epigastrică; ea poate fi de intensităţi variabile şi este adeseori ritmată de ingerarea de alimente (mica periodicitate). Apariţia durerii are un orar relativ fix, survenind la 1—2 ore după mese, mai ales în ulcerul duodenal. Durerea care survine în momentul cînd stomacul este gol se numeşte „foame dureroasă"; ea este în general calmată odată cu ingerarea alimentelor neiritabile şi neacide. Foamea dureroasă sau „durerea pe gol" este foarte caracteristică pentru ulcerul duodenal, dacă acest simptom apare noaptea (ora 0—4). Durerea poate fi diminuată temporar prin ingestie de apă, de lapte sau de antiacide, şi, în cazul ulcerului duodenal, şi de alimente; dimpotrivă, în ulcerul gastric durerea poate fi exacerbată de ingerarea alimentelor. Durerea este localizată în epigastru, cu maxim de intensitate în punctul xifoidian, epigastric şi periombilical; în ulcerul duodenal penetrant în pancreas durerea poate iradia în spate, tip durere transfixiantă „în frigare" (durere pancreatică) adeseori iradiată între omoplaţi. Cu excepţia cazurilor tipice, este dificil de a stabili diagnosticul după *natura* şi *iradierea* durerii: ceea ce este însă caracteristic pentru sindromul ulceros dureros este *periodicitatea* durerii. Această periodicitate este dublă: în cursul unei zile apare la ore fixe, după ingerarea alimentelor (mica periodicitate) şi în al doilea rînd, perioada dureroasă este urmată de intervale lungi de acalmie (marea periodicitate). Perioadele simptomatice sînt la început scurte, cu o durată de cîteva zile şi apar mai ales primăvara şi toamna, sau ori de cîte ori domină diverse forme de stres psihic. Cu timpul însă, perioadele dureroase devin din ce în ce mai frecvente şi de mai lungă durată, pînă în momentul în care bolnavul suferă aproape continuu, fiind foarte puțin ameliorat de tratamentul medical.

• *Vomismentele* nu însoțesc frecvent ulcerele gastrice și duodenale necomplicate; cînd apar sporadic, nu au nimic caracteristic. Vomismentele provocate de bolnav, cu diminuarea imediată a durerilor, sînt însă tipice pentru ulcerul însoțit de hiperaciditate marcată. Atunci cînd apar vomismentele de stază, acestea exprimă complicație orificială piloro-bulbară, cu edem și spasm și constituie semnul caracteristic al stenozelor în formare.

• *Hemoragia* constituie mai degrabă o complicație decît un simptom; uneori, un sindrom ulceros activ se poate însoți de sîngerare minimă, care se manifestă frecvent prin prezența sîngelui sub formă de hemoragii oculte (reacția Adler pozitivă) sau chiar de mici melene. Hematemeza și melena, masive, sînt complicațiile grave ale ulcerului duodenal sau/și gastric.

• *Starea generală* poate rămîne relativ bună, mai ales în perioadele de început, în afara complicațiilor. Unii bolnavi prezintă ameliorări datorită restricțiilor alimentare, iar alții se pot chiar îngrășa datorită ingestiei frecvente de alimente în scopul calmării durerilor. Dacă crizele dureroase sînt intense și prelungite, pacienții devin adesea nervoși și iritabili. Eructațiile, arsurile retrosternale, sialoreea, tulburările de apetit și tulburările de tranzit (predominant constipație) sînt semne secundare inconstante, ce pot însoți semnele clinice anterior descrise. Tulburările metabolice nutriționale survin în ulcerul cronic reactivat și duc, treptat, la slăbirea bolnavului, care începe să ia aspectul tipic „de ulceros".

(viii) **Semne clinice particulare în funcție de localizarea ulcerului.**

— Ulcerul regiunii juxta-cardiale, ca și ulcerul esofagului, prezintă o simptomatologie mai mult esofagiană decît gastrică; durerea este retrosternală și se poate însoți de disfagie (fig. 2.8).

— Simptomatologia ulcerului gastric este mai puțin caracteristică decît a ulcerului duodenal; durerea iradiază spre stînga, la limita dintre epigastru și hipocondrul stîng sau chiar subcostal stîng și se calmează rareori cu alcaline. Dacă leziunea este localizată juxta-piloric durerea apare mai tîrziu, se calmează prin ingerarea de alimente și alcaline și se însoțește adesea de vomismente, care pot fi datorate dischineziei pilorice sau prevestesc instalarea leziunilor morfofuncționale ce duc la stenoză (fig. 2.9).

— Semnele ulcerului duodenal sînt cele mai caracteristice: durerea îmbracă forma de arsură sau crampă sfîșietoare, situată în epigastru sau paraombilical drept (punctul duodenal). Sediul durerii poate fi uneori localizat cu un singur deget; este o colică continuă, atroce uneori, care durează de la 15 minute la o oră și survine după o oră de la ingerarea alimentelor (alteori, după 2—3 ore). Caracteristic este absența durerii înaintea ingerării alimentelor. În ulcerul post-bulbar durerea este deplasată înspre dreapta, se poate confunda cu durerea veziculară, este de intensitate scăzută uneori și apare tardiv postalimentar (fig. 2.10).

— Ulcerul anastomotic prezintă o simptomatologie particulară (vezi 2.5.3). În cazul unei anastomoze gastro-duodenale, durerea este plasată la dreapta, uneori subcostal drept; se pot adăuga semne de împrumut pancreatice sau biliare. În cazul ulcerului situat la nivelul anastomozei gastro-jejunale, simptomatologia este zgomotoasă, acută, cu evoluție rapidă; durerea este situată mai jos, subombilical şi spre stînga; greţurile şi vomismentele sînt frecvente din cauza edemului obstructiv al gurii de anastomoză (stomită); pierderea în greutate este rapidă şi apare diareea şi hemoragia. Dacă starea generală se agravează iar diareea apare la puţin timp după ingerarea alimentelor (care sînt eliminate nedigerate) şi bolnavul prezintă halenă fetidă, trebuie să se suspecteze fistula gastro-jejuno-colică (vezi fig. 2.92).

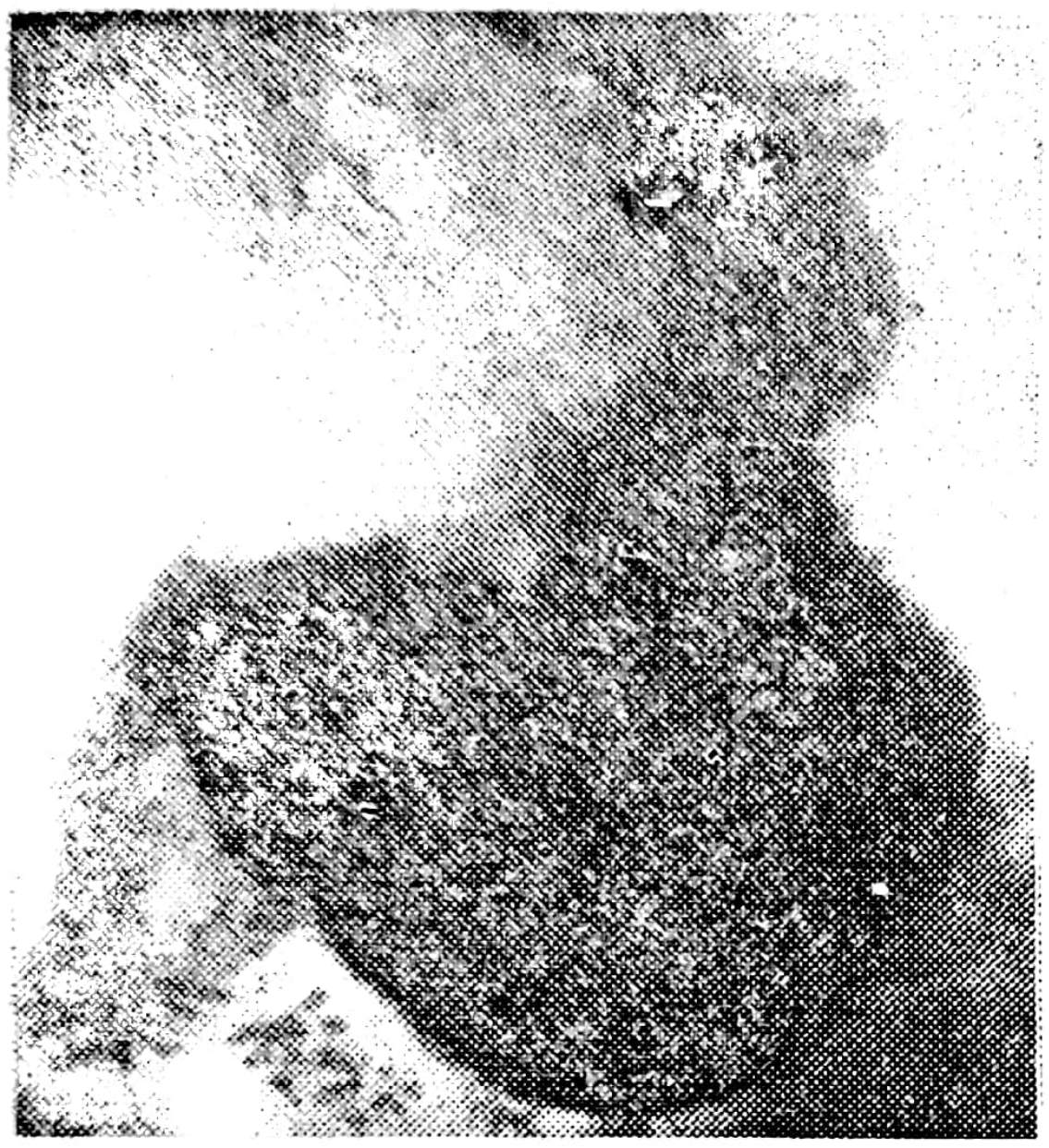

Fig. 2.8 — Ulcer gastric juxtacardial (imagine radiologică).

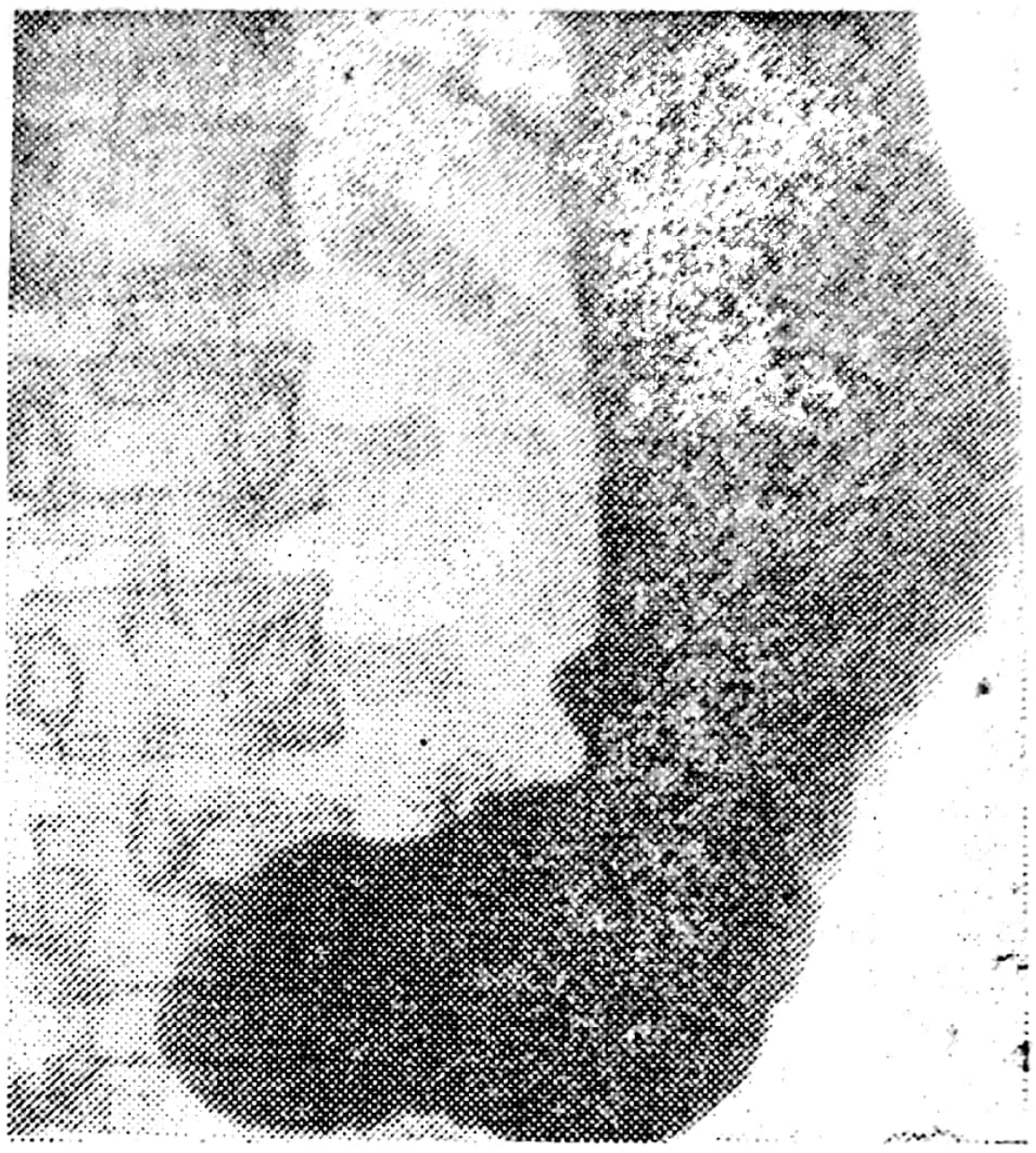

Fig. 2.9 — Ulcer gastric al micii curburi (imagine radiologică).

Fig. 2.10 — Ulcer duodenal bulbar (imagine radiologică).

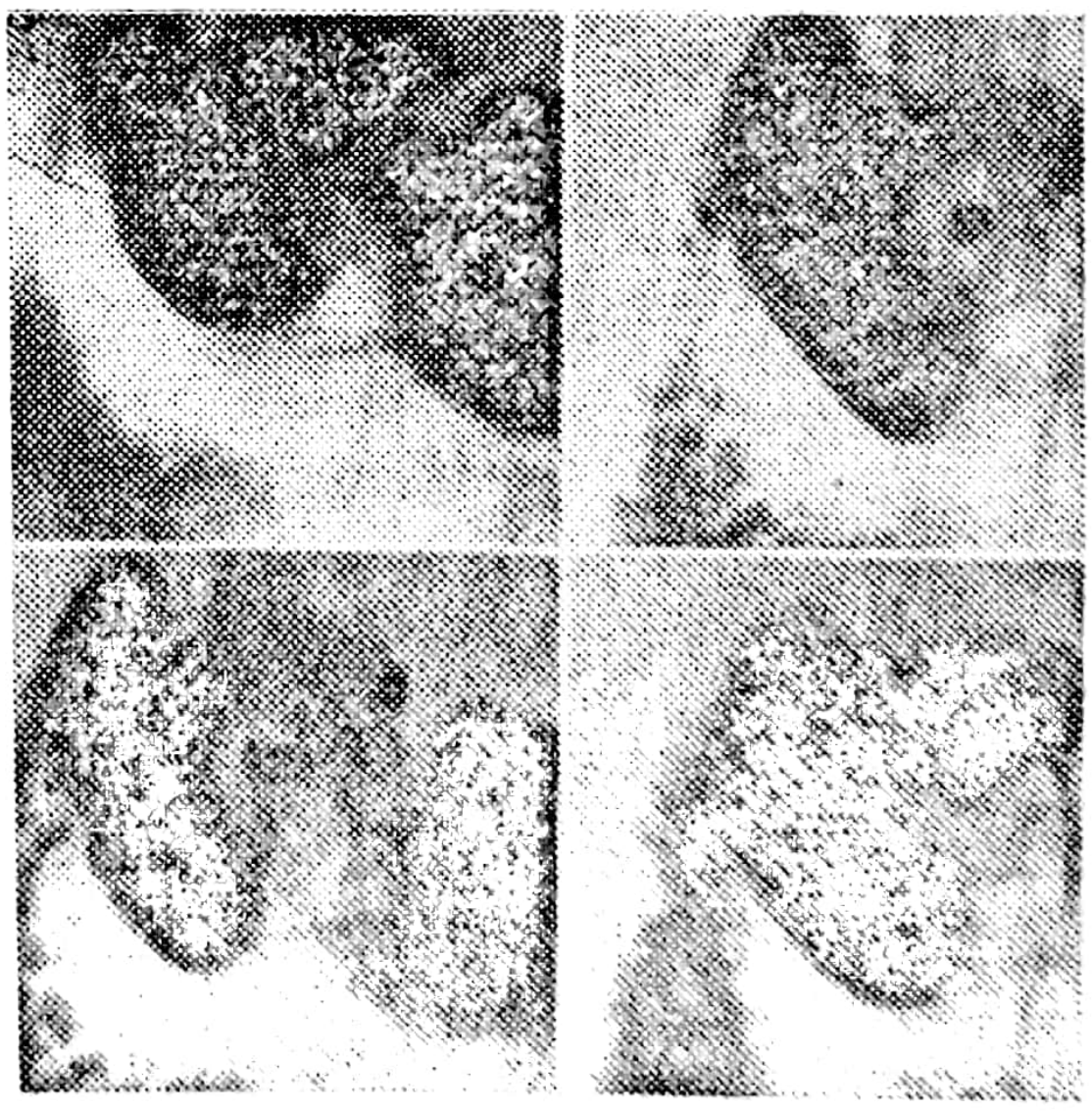

(ix) **Examenul radiologic şi endoscopic.** În diagnosticul leziunii ulceroase, indiferent care ar fi localizarea ei, *explorarea radiologică* este un examen capital; el singur permite stabilirea diagnosticului, pe care semnele clinice doar îl presupun. În acelaşi timp însă, lipsa de vizualizare a nişei (semnul direct) nu infirmă întotdeauna existenţa leziunii, după cum vizualizarea semnelor indirecte poate fi rezultatul unor deformări morfologice cauzate de alte leziuni ale mucoasei sau de periviscerită. Rezultă că examenul radiologic (radioscopia simplă, radiografia seriată şi radiocinematografia) are limitele sale şi se apreciază că poate stabili cu certitudine diagnosticul în procente care variază de la 60 la 80. În general, semnele radiologice sînt de două tipuri: semne directe şi semne indirecte. Primele sînt reprezentate de vizualizarea nişei ulceroase care semnează diagnosticul pozitiv; semnele indirecte (hipermotilitatea cu evacuare rapidă, convergenţa pliurilor mucoasei, deformarea şi rigiditatea segmentară, deformarea „în treflă“ a bulbului duodenal etc.) sînt sugestive pentru un ulcer mai mult sau mai puţin activ sau indică o leziune cicatrizată. În cazul ulcerului gastric, examenul radiologic poate stabili diagnosticul şi poate, de asemenea, aprecia evoluţia leziunii. În ulcerul duodenal sau în ulcerul anastomotic însă, evoluţia clinică este, de obicei, mai sigură în stabilirea diagnosticului decît examenul radiologic; în cazul localizărilor leziunilor ulceroase la dreapta arterei gastro-duodenale se pun probleme dificile de diagnostic radiologic; uneori numai laparatomia stabileşte diagnosticul topografic, pozitiv sau diferenţial, cu alt tip de leziune.

Gastroscopia şi gastrofotografia (sau explorarea televizată endoscopică), cu ajutorul diverselor tipuri de fibroscoape, sînt metode valoroase de diagnostic mai ales în ulcerul gastric şi ulcerul postoperator. Gastroscopia permite decelarea unor leziuni gastrice ce nu „se văd“ radiologic, dar este important să se interpreteze corect informaţiile morfofuncţionale date de această explorare şi să nu se pretindă totul de la vizualizarea directă a mucoasei gastrice; în leziunile post-pilorice metoda este, practic, mai rar utilizată (fig. 2.11).

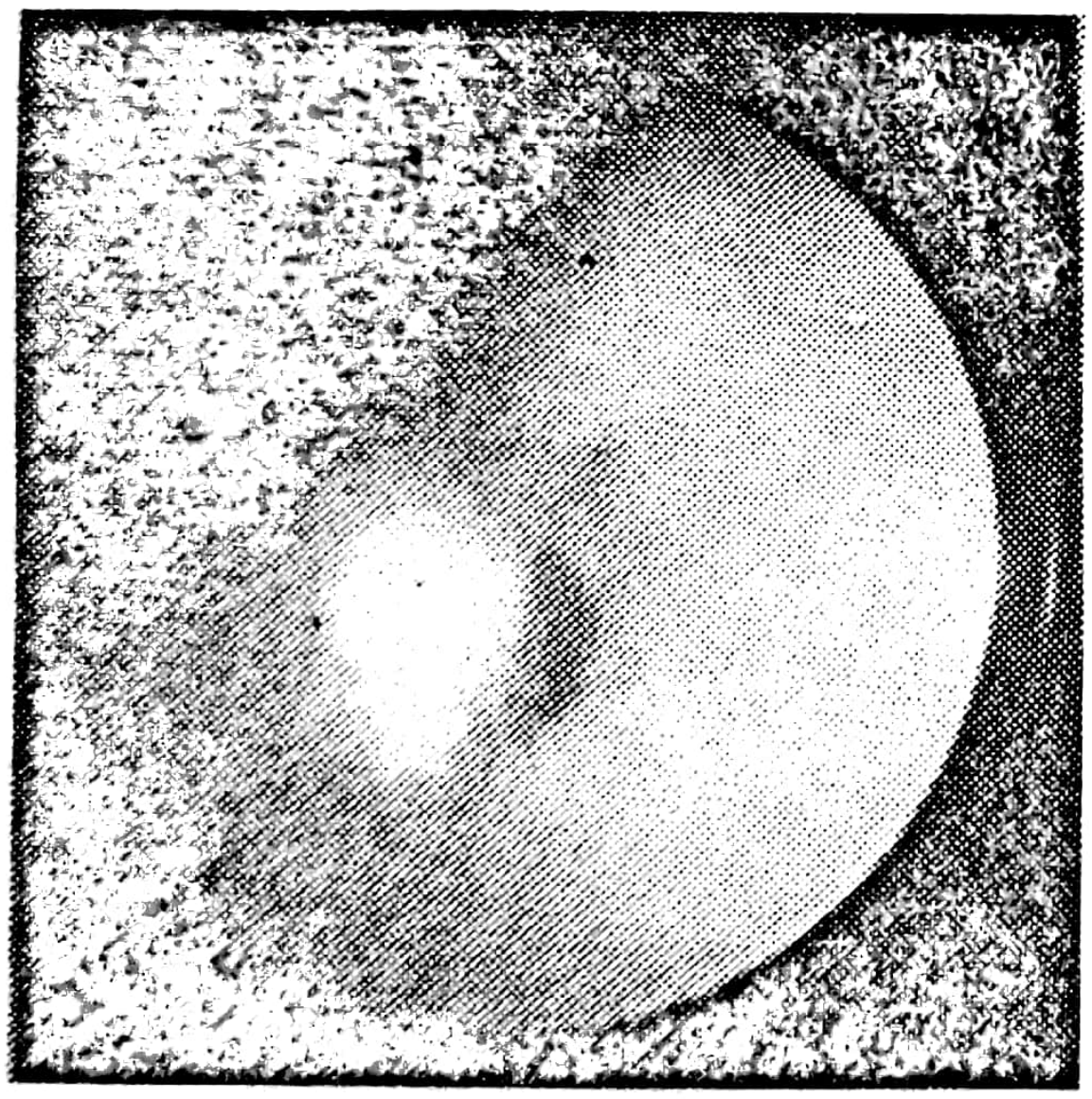

Fig. 2.11 — Ulcer duodenal (aspect endoscopic).

(x) **Studiul secreţiei gastrice.** Informaţiile furnizate de tubajul gastric nu au o valoare diagnostică absolută, dar sînt utilizate în alegerea şi conducerea tratamentului medical şi chirurgical. Dacă, în ulcerul duodenal, majoritatea bolnavilor prezintă o hiperaciditate mixtă, predominant neurogenă, în ulcerul gastric aciditatea neurogenă este în limite normale sau chiar scăzută, iar aciditatea hormonală (gastrinică) variază de la hiperaciditate la normoaciditate, în funcţie de vechimea ulcerului şi de forma sa anatomoclinică. Ulcerul gastric cu hipo- şi anaciditate trebuie suspectat de degenerare malignă. Ulcerele anastomotice, în schimb, se caracterizează printr-o hiperaciditate accentuată în marea majoritate a cazurilor (hiperaciditatea se manifestă clinic prin „foame dureroasă“, dureri postprandiale şi nocturne, arsuri şi regurgitaţii).

Datele oferite de studiul secreţiei gastrice, asociate semnelor clinice şi coroborate cu alte mijloace de investigaţii, sînt de o reală valoare. Proba cea mai importantă este căutarea acidului clorhidric liber, adică a acidităţii care corespunde secreţiei gastrice al cărei pH este inferior cifrei de 3,6. Cercetarea acidității totale sau a acizilor organici are o semnificaţie mai scăzută în clinică. Dozarea secreţiei pepsinei, în paralel cu secreţia acidă, sau a pepsinogenului în sînge (sau a uro-pepsinei), furnizează date de importanţă relativă pentru diagnosticul ulcerului, deoarece pepsinogenul se poate secreta disociat faţă de acidul clorhidric. În general există, mai ales în ulcerul duodenal, un paralelism între hiperclorhidrie și creșterea secreţiei de pepsină; în ulcerul gastric valorile pepsinei (sau pepsinogenului) sînt, mai ales la bolnavii normoacizi, mult mai mari, *ceea ce explică puterea peptică a secreției chiar în lipsa hiperclorhidriei.*

Dintre numeroasele metode utilizate pentru determinarea acidității gastrice (calitative, cantitative, cu diverși stimuli etc.) în prezent sînt folosite:

● *Testul la histamină* constă în dozarea secreției gastrice, a acidului clorhidric liber și a acidității totale, înainte și după injectarea de histamină (6—8 probe la cîte 15 minute interval). Se poate utiliza doza limită standard de 1 mg histamină sau doza de 0,04 mg/kg — histamină bază, ceea ce reprezintă testul cu histamină maximală. Administrarea histaminei maximale se face sub protecția antihistaminicelor și se poate injecta fie subcutan (tehnica Kay) fie în perfuzie continuă în ser fiziologic (tehnica Lawrie). Există o corelație strînsă între debitul și valorile acidității gastrice și masa celulelor parietale, ceea ce este foarte util pentru alegerea tipului de tratament medical, dar mai ales chirurgical. Valorile normale de referire ale debitului clorhidric sînt, în medie de 20—22 mEq/oră pentru bărbați și de 16—18 mEq/oră pentru femei, după excitarea cu histamină maximală.

● *Testul la insulină* (Hollander) se utilizează pentru testarea acidității neurogene vagale și se administrează doza standard de 10 u insulină subcutan (sau 2 u la 10 kg). Modul de stimulare secretorie prin hipoglicemie a fost descris la fiziologia secreției gastrice. Rezultatele obținute prin textul Hollander sînt valoroase, mai ales în ulcerul duodenal, ele indicînd tipul de operație patogenică și tipul de drenaj gastric ce trebuie executat bolnavului. Testul poate fi utilizat și postoperator, pentru verificarea eficienței vagotomiei.

● *Studiul secreției nocturne nestimulate* se execută cu prize orare, de-a lungul a 12 ore (orele 20—8). Se obține o măsurare cantitativă și calitativă a secreției în timpul fazei interdigestive, exprimată în miliechivalenți. Cifrele următoare dau o orientare a secreției medii în diferite situații:

— subiect normal	18 mEq/12 ore
— ulcer gastric	12 mEq/12 ore
— ulcer duodenal	60—80 mEq/12 ore
— sindromul Zollinger-Ellison	100 mEq/12 ore, sau mai mult.

● *Examenul citologic (prin exfoliere)* aduce informații valoroase mai ales în leziunile gastrice. Contribuția cea mai importantă a examenului citologic este de a confirma, sau infirma, diagnosticul de neoplasm gastric. Dacă radiologia, endoscopia și citologia sugerează o leziune benignă, poa tefi justificată instituirea sau continuarea tratamentului conservator. Citologia leziunilor duodenale este și ea posibilă, însă tehnicile sînt complicate iar informațiile obținute dificil de interpretat.

(xi) **Diagnosticul și evoluția.** Concluziile studiului clinic și a celui paraclinic conduc suficient la stabilirea diagnosticului leziunilor gastrice și duodenale. Este cunoscută *triada simptomatică* a lui Ewald compusă din: durere cu caracteristicile tipice ale leziunii ulceroase; hiperaciditate clinică (dar mai ales testată); hemoragie microscopică (ocultă) sau macroscopică. La aceste semne se adaugă semnele radiologice sau/și endoscopice.

Diagnosticul pozitiv al ulcerului gastric și duodenal poate fi schematizat astfel: este sugerat de anamneza corect și atent făcută; este sprijinit de semnele clinice și semnele de laborator (chimisme, hemoragii oculte etc.); este impus de examenul radiologic sau/și endoscopic.

Diagnosticul diferențial se face prin compararea semnelor principale, clinice și paraclinice, pentru a elimina leziunile extragastrice în primul rînd și apoi alte leziuni gastrice și duodenale.

Leziunile extragastrice, cu care se face diagnosticul diferențial, sînt, în ordinea importanței și frecvenței, următoarele: leziunile litiazice și nelitiazice ale căilor biliare extrahepatice, leziunile pancreasului, colonului transvers, apendicelui; herniile, cu diverse forme anatomo-clinice, ca hernia epigastrică, hernia diafragmatică, herniile interne; uneori, este necesar diagnosticul diferenţial cu rinichiul mobil, cu torsiuni de chist de ovar, retroversie uterină, crize gastrice tabetice sau chiar cu sarcina.

În cazul leziunilor de organ se va face diagnosticul diferenţial cu gastropatiile hiperacide, cu cancerul gastric, limfogranulomul, tbc-ul gastric, lues-ul gastric; diverticulul duodenal ridică uneori probleme de diagnostic cu ulcerul duodenal (mai ales cînd diverticulul este ulcerat şi sîngerînd); periviscerita, volvularea cronică intermitentă şi ptoza gastrică pot da uneori semne asemănătoare ulcerului (vezi şi 2.4).

Evoluţia leziunilor ulceroase recente are loc spre vindecare spontană în multe cazuri; de asemenea, în condiţiile unui tratament medical corect condus şi susţinut, în care participarea bolavului este esenţială, ulcerul se poate vindeca cvasidefinitiv. În numeroase cazuri însă, ulcerul se cronicizează şi evoluează în mod continuu, în pusee succesive, pînă la apariţia complicaţiilor. *Diateza ulceroasă*, mai ales în ulcerul duodenal, se întinde pe perioade lungi de timp, de ani de zile şi uneori pe toată viaţa.

2.1.3 COMPLICAŢIILE ULCERULUI

(i) **Ulcerul perforat** este cea „mai acută“ şi mai frecventă complicaţie, pînă la 65 % din decesele prin ulcer fiind încă datorate acestei situaţii; ulcerul duodenal furnizează procentul cel mai mare de perforaţii, uneori asociate cu hemoragie sau cu stenoză. În funcţie de localizarea ulcerului şi de tipul de evoluţie, perforaţia poate avea loc în *peritoneul liber* (peritonită generalizată), într-o *pungă peritoneală* izolată de organe şi de restul cavităţii peritoneale (peritonită localizată) sau într-un organ vecin, constituind *perforaţia închisă* sau *perforaţia oarbă*.

Prima eventualitate declanşează peritonita generalizată (cu întreaga ei simptomatologie acută şi gravă) şi constituie sindromul clasic de urgenţă al perforaţiei ulceroase. Cantitatea de aer şi lichid, răspîndită în cavitatea peritoneală, este mult mai mare în ulcerul gastric şi variază în raport cu timpul scurs de la ultimul prînz. *Durerea* este primul şi cel mai constant simptom; ea este intensă, survine brusc şi brutal (în „lovitură de cuţit“) şi imobilizează bolnavul, fiecare mişcare sau respiraţie profundă exacerbînd durerea. Intensitatea durerii este mai mare în perforaţia gastrică, unde aciditatea lichidului irită violent peritoneul. Sediul iniţial al durerii este în epigastru, sau paraombilical drept; ulterior, durerea iradiază în hemiabdomenul drept, spre fosa iliacă dreaptă şi fundul de sac Douglas, urmînd drumul de scurgere a lichidului prin firida parieto-colică dreaptă spre micul bazin. Curînd, durerea se generalizează şi poate uneori iradia spre omoplat. Vomismentele sînt inconstante, iar hemoragia, atunci cînd însoţeşte perforaţia, survine după episodul acut peritoneal şi este unică.

Examenul clinic oferă un tablou caracteristic: bolnav palid, cu transpiraţii abundente şi reci, cu respiraţia superficială şi cu tahicardie; tensiunea arterială se menţine normală în primele ore.

Examenul obiectiv al abdomenului evidenţiază net sindromul de iritaţie peritoneală: abdomen imobil, care nu urmează mişcările respiratorii; palparea relevă contractura peretelui abdominal, care poate ajunge la „perete de lemn“; palparea este foarte dureroasă, în special la manevra Blumberg (detenta bruscă a peretelui); toate semnele clinice ale peritonitei acute sînt de obicei prezente (vezi şi 9.2.1). Contractura abdominală generalizată este totuşi de intensitate maximă în etajul supraombilical (epigastru şi hipocondrul drept). După 20—30' de la perforaţie, în poziţie semişezîndă, se poate constata, la percuţie, dispariţia matităţii hepatice explicată de gazele* care au invadat cavitatea peritoneală şi se interpun între perete şi ficat (pneumoperitoneu) (fig. 2.12). Tuşeul rectal completează examenul obiectiv clinic: poate constata o bombare şi/sau declanşează durere la nivelul fundului de sac Douglas.

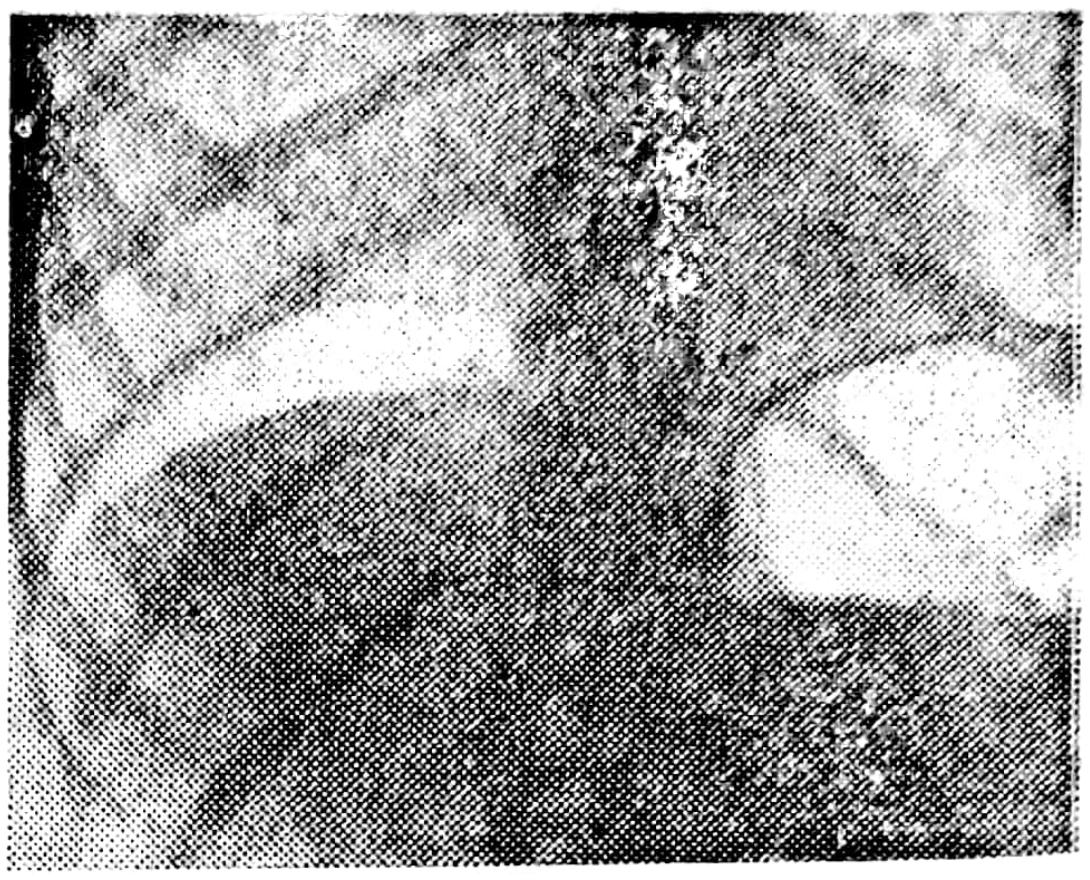
Fig. 2.12 — Pneumoperitoneu (imagine radiologică).

Primele ore după perforaţie sînt dominate de simptomatologia abdominală; dacă nu se iau măsuri terapeutice se instalează, progresiv, starea de şoc, în timp ce la nivelul abdomenului contractura este, treptat, înlocuită cu distensia peretelui, iar semiologia de abdomen acut se estompează. Formula sanguină indică o leucocitoză accentuată cu predominanţa neutrofilelor tinere; amilazemia creşte moderat (dar nu ca în pancreatita acută) iar azotemia se poate instala tardiv. Hematocritul evidenţiază hemoconcentraţia, care este preludiul şocului septic hipovolemic. Examenul radiologic furnizează date preţioase pentru diagnostic: prezenţă de aer sub cupola diafragmatică (pneumoperitoneu) iar examenul cu substanţă de contrast poate, eventual, evidenţia sediul perforaţiei.

Diagnosticul este sugerat de anamneză (antecedentele ulceroase) dar mai ales prin durerea vie apărută brusc în timpul unui puseu acut de ulcer; uneori, mai ales la tineri, perforaţia poate fi primul simptom al ulcerului. În absenţa antecedentelor digestive, în primele momente trebuie făcut diagnosticul diferenţial cu un accident cardio-vascular, cu pancreatita acută, colecistita acută, ocluzia intestinală, infarctul de mezenter etc.; în al doilea timp trebuie înlăturată apendicita acută perforată.

Formele anatomo-clinice ale perforaţiei ulceroase:

a) *Perforaţia în peritoneul liber* reprezintă forma obişnuită, cea mai frecventă şi severă. Apare cu precădere în ulcerele situate pe faţa anterioară a duodenului sau ale micii curburi gastrice (versantul anterior). Această formă de perforaţie dezvoltă rapid o peritonită generalizată, iniţial de tip pur chimic, care devine, în scurt timp, bacteriană. Scurgerea conţinutului gastric şi duodenal de-a lungul spaţiului latero-colic drept determină (după durerea violentă iniţiată de perforaţia în epigastru) dureri de intensitate maximă la nivelul flancului drept sau al fosei iliace drepte, ceea ce poate preta la confuzii de diagnostic cu colecistita acută sau, îndeosebi, cu apendicita acută.

b) *Perforaţia în peritoneu închistat (blocat)* reprezintă o formă particulară de perforaţie prin exprimarea acesteia într-o zonă blocată de aderenţele gastroduodenale și de organele înconjurătoare (ficat, colecist, colon, epiploon etc), preexistente momentului perforativ. În această formă, după debutul violent, tabloul clinic ia aspectul unui abces subfrenic, care, la rîndul său, poate evolua fie spre resorbție, fie spre generalizare. La examenul fizic semnele sînt net localizate, lipsind elementele de generalizare; pneumoperitoneul este absent.

---

* Radiografiile abdominale standard („pe gol") — cînd sînt ireproşabil executate — se consideră (Miller R.E., 1973) că pot depista chiar şi numai 1 ml de gaz liber în cavitatea peritoneală! Este însă obligatoriu ca pacientul să stea, iniţial, 10—15 minute în poziţie ortostatică, sau în decubit lateral stîng, pentru sesizarea şi a unor acumulări gazoase modeste (n. red.).

c) *Perforația acoperită* este realizată prin obliterarea imediată a orificiului de perforație de către organele înconjurătoare, care aderă prin intermediul unei pelicule de fibrină. Acest tip de perforație poate apare atunci cînd orificiul perforativ este de dimensiuni mici, sau foarte mici, iar stomacul este relativ gol. Dacă obliterarea este precară, după o fază de ameliorare, urmează o nouă criză, cu toate caracterele perforației în peritoneul liber, așa-numita „perforație în doi timpi“. În caz contrar, fenomenele se ameliorează progresiv (indicație de elecție pentru metoda Taylor); evoluția spre abcedare determină apariția unui abces subfrenic sau subhepatic. Tabloul clinic debutează cu semnele cardinale ale perforației, pentru ca ulterior să apară o evidentă ameliorare, persistînd doar semnele de iritație peritoneală localizată; pneumoperitoneul poate fi prezent.

d) *Penetrația ulceroasă* reprezintă o perforație blocată („închisă orb“) a unor ulcere gastrice sau duodenale, dezvoltate pe peretele posterior, într-un țesut sau organ cu care întrețin raporturi de vecinătate. Stadiile penetrației constau în progresiunea defectului parietal pînă la distrugerea completă a peretelui gastro-duodenal, profunzimea ulcerului formînd o „lojă inflamatorie“ aderentă la organele profunde; astfel, craterul ulceros apare ectopic, prin desființarea peretelui posterior gastric sau duodenal, avînd, în cele din urmă, „fundul“ reprezentat de organul sau țesutul în care s-a produs penetrația. Organele mai frecvent interesate în procesul de penetrație sînt vezicula biliară, pancreasul, coledocul, ficatul, mezocolonul sau chiar colonul; atunci cînd este vorba de un organ cavitar penetrația se poate solda cu o fistulă internă. Deși penetrația apare, de obicei, după un lung trecut ulceros, nu există totuși o relație netă între durata de evoluție a ulcerului și apariția penetrației; frecvența mai mare a penetrației în ulcerele duodenale pare a fi doar aparentă, deoarece ulcerele gastrice se operează mai precoce de la stabilirea diagnosticului și pentru a preîntîmpina „malignizarea“! Penetrația se traduce clinic prin modificarea caracterelor simptomatologiei tipice inițiale, durerea crescînd în intensitate și durată (atît diurnă cît și nocturnă) și avînd particularitatea de a iradia dorsal (transfixiantă), acesta fiind semnul de invadare al capsulei pancreatice. Durerea devine refractară la tratamentul medical și nu mai cedează la alcaline și alimentație, obligînd bolnavul la poziții antalgice. Sub raportul extinderii, durerea inițială, pe care bolnavul o localiza sub forma unui punct, indicînd-o cu degetul, devine mai difuză, pacientul localizînd-o cu toată palma. La examenul fizic, criza de penetrație se manifestă sub forma unei „zone de împăstare“ situată în epigastru și hipocondrul drept, a cărei sensibilitate se accentuează prin palpare. Iradierea la dreapta a durerii provocate semnifică penetrația în pediculul hepatic sau vezicula biliară, iar iradierea în jos presupune penetrația în mezocolon.

Radiologic se pune, uneori, în evidență nișa împreună cu o „pungă accesorie“ reprezentată de zona ectopică a craterului ulceros; duodenul, distal de ulcer, apare mult îngustat, datorită elementelor inflamatorii de însoțire și în special a edemului. Problemele particulare ale tratamentului chirurgical se leagă de prezența craterului restant pe suprafața pancreasului, de posibilitatea unui puseu de pancreatită seroasă postoperatorie și de necesitatea de a practica, în craterele înalte, o rezecție modelantă pentru defectul important care rezultă la nivelul peretelui gastric.

(ii) **Ulcerul stenozant** este complicația survenită după evoluția îndelungată a unui ulcer, rezultînd o leziune organică, prin hiperplazia țesutului fibroconjunctiv, cu îngustarea lumenului gastric sau duodenal. Constituindu-se pe fondul evoluției și vindecării cicatriceale a leziunii ulceroase, în mecanismul de producere al stenozelor intervin două componente, ce se asociază, se succed și se completează reciproc:

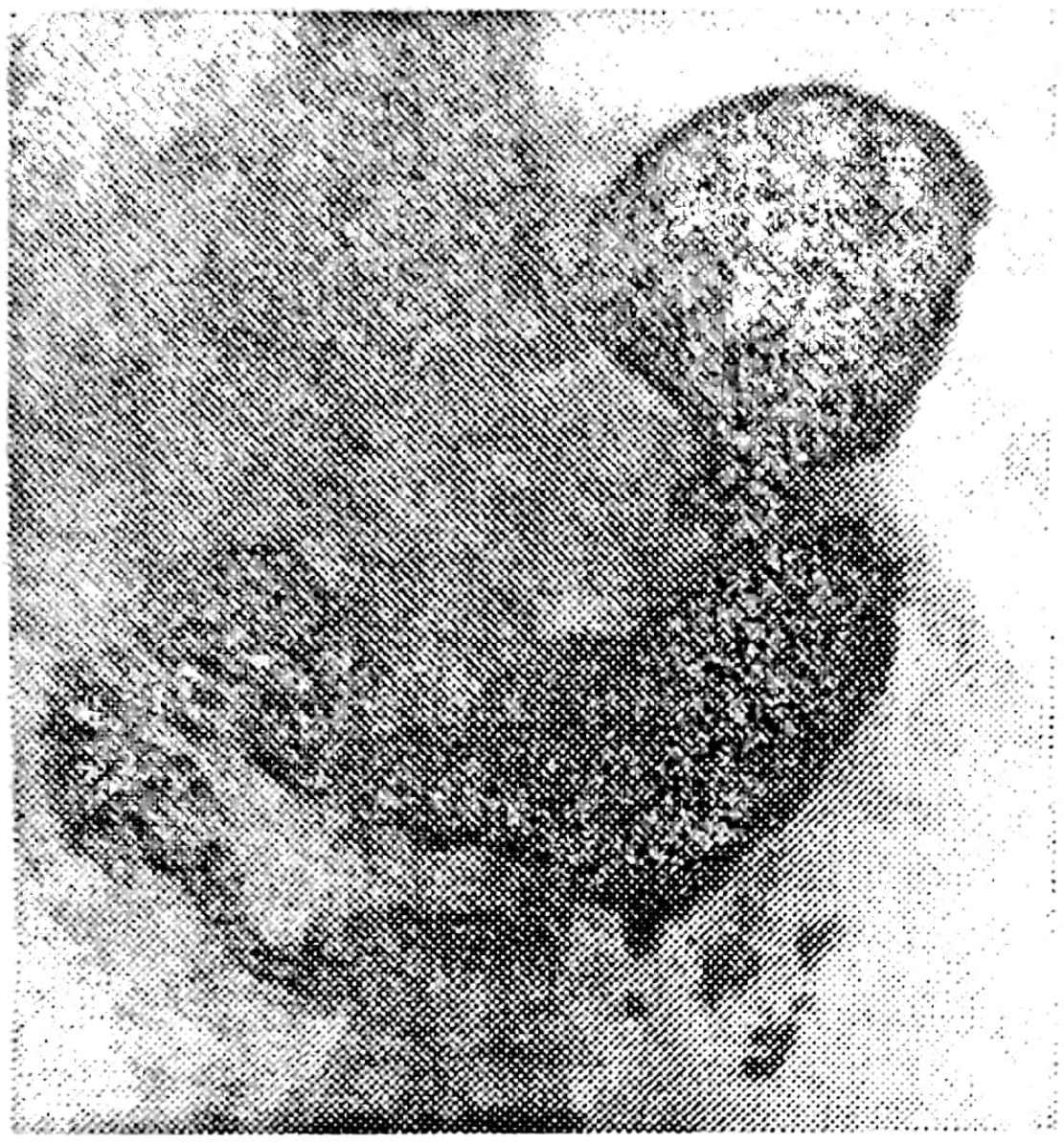

Fig. 2.13 — Stenoză mediogastrică (imagine radiologică).

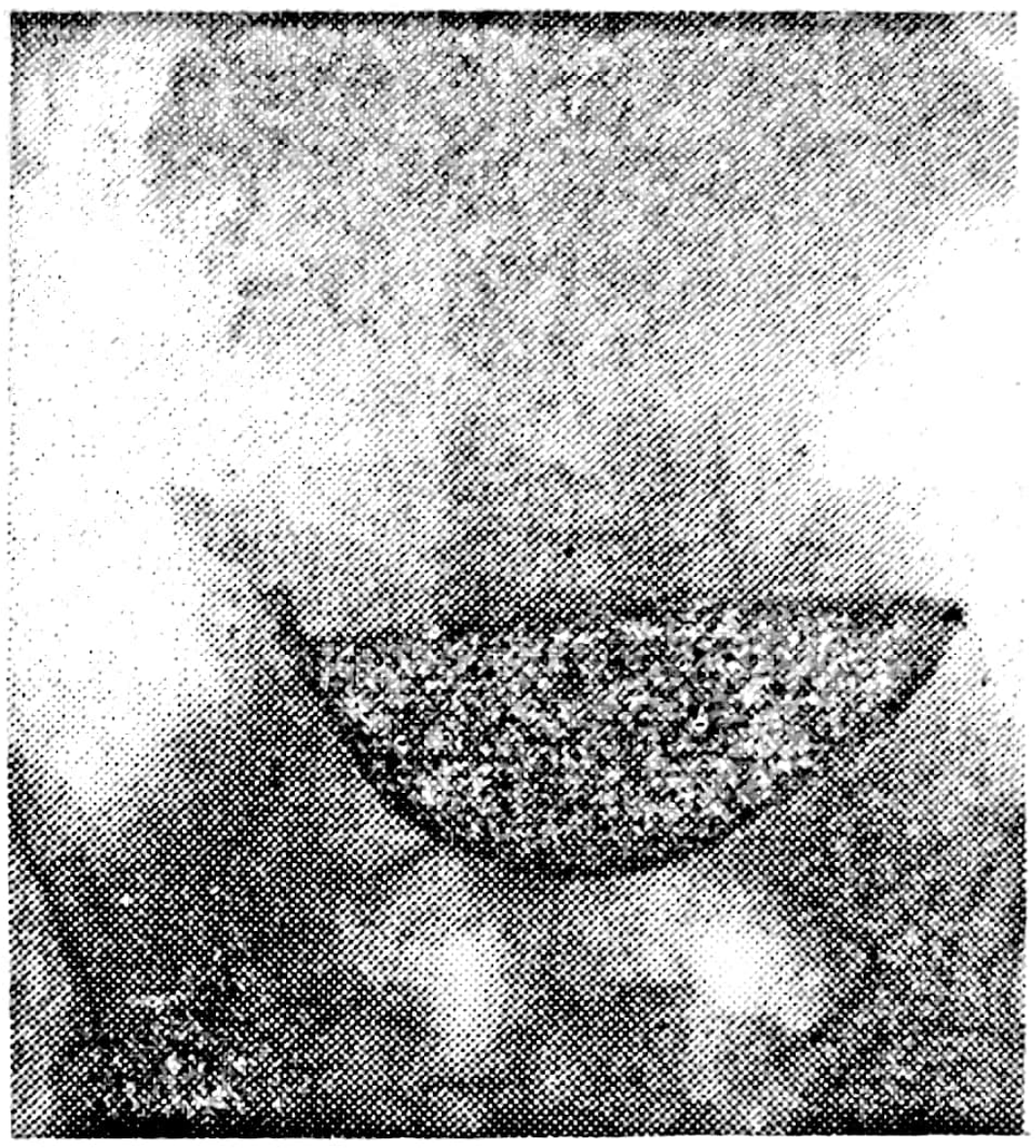

Fig. 2.14 — Stenoză pilorică (imagine radiologică).

— *elementul funcțional* este axat pe spasticitatea declanșată și întreținută de prezența ulcerului din vecinătate, fenomen caracteristic fazelor de debut ale afecțiunii și puseelor evolutive; spasmul și edemul periulceros pot determina un grad de obstrucție, trădată clinic de tabloul unei ocluzii înalte, fugace, cu un caracter temporar și reversibil prin tratamentul medicamentos;

— *elementul organic* constă în stenoza parietală (perete de consistență dură, mult îngroșat, care prin retracție, și hiperplazie fibroconjunctivă reduce din ce în ce lumenul gastro-duodenal) și leziunile extraparietale, reprezentate de retracția plastică peritoneală sub formă de bride, perigastrită și periduodenită, care accentuează stenoza (fig. 2.13; 2.14).

Dintre aceste două componente, singura reversibilă prin tratament conservator este elementul funcțional, și acesta doar în fazele de debut ale afecțiunii. Elementul organic, odată instalat și evolutiv, chiar în condițiile unui spasm și edem supraadăugat, nu mai permite tratament conservator; se poate obține doar o minimă remisiune a elementelor funcționale, în cadrul pregătirii preoperatorii.

După localizare, stenozele organice gastrice și duodenale pot fi: *pilorice* (stenoză circulară orificială, cu sau fără hipertrofie de pilor), *cardio-esofagiene*, *medio-gastrice*, *antrale*, *bulbare* sau *postbulbare* (excentrice).

Cea mai frecventă formă este reprezentată de *stenoza pilorică*, consecința evolutivă a unui ulcer piloric, juxta-piloric sau duodenal. Trebuie menționat că termenul de „stenoză pilorică" nu corespunde de cele mai multe ori cu localizarea strict anatomică a obstrucției lumenului; el este utilizat în sens larg și pentru stenoza antrală, stenoza bulbară sau chiar postbulbară. Stenozele pilorice pot avea numeroase alte cauze, care conferă, din punctul de vedere clinic, acestor forme de ocluzie înaltă calitatea de sindrom: ulcere postbulbare, tumori vateriene, neoplasme de cap de pancreas, stenoze duodenale extrinseci sau chiar procese proliferative antrale (vezi și 3.5).

Odată cu instalarea leziunilor organice de stenoză orificială sau periorificială (medio-bulbară sau antro-pilorică), stomacul parcurge două etape evolutive în efortul de a asigura tranzitul și de a învinge obstacolul: *faza organofuncțională* cu stomac stenic și *faza de asistolie gastrică*, sau „de cedare". În faza inițială a stenozei, așa-numita etapă „de luptă", stomacul este capabil să mențină un tonus parietal satisfăcător, evacuarea gastrică fiind aproape normală; pe măsură ce stomacul se destinde, fibrele musculare se alungesc și forța de contracție crește, asigurîndu-se evacuarea printr-o peristaltică viguroasă, hiperchinetică; există lichid de hipersecreție, dar nu există stază; este *faza de stomac stenic* sau *stadiul compensat al stenozei pilorice*. Cu timpul, stenoza se accentuează și capacitatea intrinsecă a musculaturii gastrice de a menține un tonus parietal adecvat este depășită; stomacul se dilată, fibrele musculare netede se alungesc spre atonie, undele peristaltice devin din ce în ce mai rare, iar intensitatea lor scade, instalîndu-se staza; este *faza de asistolie gastrică* sau *stadiul de decompensare al stenozei;* staza accentuează în cerc vicios distensia gastrică, iar supraîntinderea fibrelor musculare netede determină ineficiența definitivă a contractilității (Juvara).

Simptomatologia și *evoluția clinică* au drept substrat distensia și staza gastrică. De obicei, modificarea caracterelor clinice apare după evoluția îndelungată, de ani de zile, cu multe perioade de activitate în antecedente, la un ulceros cunoscut; dacă fenomenele de insuficiență evacuatorie a stomacului apar după o perioadă de suferință scurtă, sau chiar la debutul afecțiunii, se ridică suspiciunea unei stenoze maligne.

În perioada de stomac stenic, hiperperistaltismul, declanșat de efortul de evacuare, corespunde unor dureri de tip colicativ, intermitente, care cedează fie prin depășirea obstacolului, fie la apariția vărsăturilor, dese și abundente, determinate de contracții antiperistaltice sau provocate de bolnav. Contracțiile energice ale musculaturii gastrice se desenează sub forma unor unde peristaltice pe peretele abdominal, vizibile la inspecție și decelabile prin palpare (semnul Kussmaul). În această perioadă și clapotajul gastric apare cu intermitență, cu precădere înspre sfîrșitul zilei, după ce stomacul se umple*.

Pe măsură ce stenoza se accentuează, durerile devin mai puțin intense, mai vagi, mai difuze și mai prelungite; în perioada de decompensare, durerea este înlocuită de senzația de distensie sau plenitudine epigastrică, mai accentuată și supărătoare după alimentație și care progresează spre etajul abdominal inferior. Instalarea asistoliei gastrice definitive este marcată de dispariția undelor peristaltice, distensia enormă a stomacului, uneori pînă la nivelul simfizei pubiene, permanentizarea clapotajului și apariția unor vărsături rare, abundente, cu conținut alimentar ingerat cu cîteva zile în urmă, extrem de fetide, care se produc cu uşurinţă, fără efort. Vărsăturile cu caracterele descrise anterior reprezintă semnul clinic dominant al stenozei avansate.

---

* Este „stomacul pe care îl putem auzi, vedea și palpa" (James Walton) (n. red.).

Carenţa alimentară şi vărsăturile conduc la slăbirea marcată a bolnavilor şi la o scădere a forţei fizice, mergînd pînă la caşexie. Deshidratarea globală se traduce prin tegumente uscate şi lipsite de elasticitate, sete intensă, hipotonia globilor oculari înfundaţi în orbite, hipotermie, tahicardie şi oligurie. Hipoproteinemia gravă determină apariţia edemelor, iar tulburările hidroelectrolitice şi acido-bazice realizează în final sindromul descris de Darrow: alcaloza hipocloremică, hipopotasemie şi hipocalcemie pînă la tetanie.

Complicaţiile la care este expus un bolnav cu stenoză ulceroasă sînt dominate de apariţia hemoragiilor gastrice „în pînză", sau a perforaţiilor. În evoluţia stenozei duodenale se poate asocia un ulcer gastric, ca urmare a stazei antrale şi a hipergastrinemiei consecutive (tip Johnson II).

Examenul radiologic pune în evidenţă următoarele modificări, în funcţie de etapa evolutivă:

— în perioadele de activitate ale unui ulcer juxta-piloric se pot constata semnele clasice de ulcer: bulb deformat pseudodiverticular, pilor excentric, nişă la diferite nivele (de la cea prepilorică şi pînă la cea postbulbară) însoţită de spasm la nivelul pilorului şi stomac hiperchinetic;

— în faza compensată sau organo-funcţională a stenozei apar modificările de formă ale stomacului, însoţite de un peristaltism energic, evacuare întîrziată şi uneori reziduu baritat, care se adaugă la semnele descrise anterior;

— în faza de asistolie gastrică se depistează o mare cantitate de lichid gastric de stază prin care bariul coboară lent „ca fulgii de zăpadă"; polul inferior al stomacului coboară la nivelul pubis-ului, luînd forma, în ansamblu, de „fund de farfurie" sau de stomac „în chiuvetă"; spre deosebire de stenoza benignă, în care dilataţia gastrică evidentă este orizontală, în stenoza malignă stomacul nu ajunge niciodată la o dilataţie enormă, iar aspectul acesteia este vertical sau oblic datorită infiltraţiei neoplazice a peretelui gastric; absenţa undelor peristaltice şi remanenţa bariului timp de zile întregi la polul inferior al stomacului completează tabloul radiologic al stenozei ulceroase decompensate.

Fiziopatologia stenozei pilorice. Stenoza pilorică ulceroasă completă, în faza finală, interpretată prin similitudine cu o „ocluzie înaltă" (Şuteu), determină tulburări hidroelectrolitice şi acido-bazice specifice (sindrom Darrow) generate de *vărsătura gastrică acidă supravateriană.* Dezechilibrul ionic agravează în cercuri vicioase tulburările acido-bazice şi metabolice; organismul uman, confruntat mult mai frecvent cu stările de acidoză, este incapabil să-şi oprească evoluţia ireversibilă spre comă alcalozică. Gravele tulburări hidroelectrolitice din stenoza ulceroasă decompensată sînt declanşate de vărsături abundente prin care se pierd Cl^-, H^+, K^+, apă şi N^+, ajungîndu-se la o *asimetrie ionică a electroliţilor plasmatici* cu severe repercusiuni asupra echilibrului acidobazic şi metabolic.

Pentru a aprecia importanţa deperdiţiei de apă şi de electroliţi se porneşte de la calculul secreţiei gastrice normale pe 24 ore (în medie 2 500 ml) la care se adaugă hipersecreţia determinată de mecanismele patogenice ulcerogene şi mult accentuată de stază; la aceste pierderi se adaugă secreţia salivară (aproximativ 1 000 ml/24 ore) şi lichidele ingerate. Deshidratarea consecutivă vărsăturilor, iniţial extracelulară, devine rapid globală, hipovolemia fiind însoţită de hemoconcentraţie care, la rîndul ei, poate masca valorile reale ale proteinemiei, hemoglobinei şi ale electroliţilor plasmatici.

În condiţiile unor pierderi masive de Cl^- în vărsături, pH-ul lichidelor extracelulare va spori prin creşterea echivalentă în plasmă a ionilor de bicarbonaţi, cu tendinţă la alcaloză metabolică. Într-un prim timp, rinichiul compensează această tendinţă prin eliminare în exces de bicarbonaţi în combinaţie cu ioni de Na^+ şi K^+; în acest fel rinichiul excretă o urină alcalină iar alcaloza metabolică este, temporar, compensată. Pierderea renală a sodiului (devine mult mai importantă decît Na^+ pierdut prin vărsături) atrage însă şi pierderea inerentă de apă, accentuînd mai mult deshidratarea şi reducerea volumului plasmatic pînă la insuficienţă circulatorie periferică, evidentă clinic în stadiile finale. Dar, pe măsură ce deficitul de Na^+ creşte, sînt alertate mecanismele fundamentale de conservare tubulară a sodiului prin intermediul aldosteronului, ceea ce obligă la exportul urinar de bicarbonat numai în combinaţie cu H^+ şi, în parte, cu K^+. Astfel, în efortul organismului de a menţine şi un minim capital de Na^+ necesar unei volemii acceptabile, se remarcă, în plină alcaloză serică, pierderea valenţelor acide pe cale urinară, alcaloza hipocloremică apărînd însoţită de o acidurie paradoxală. Concomitent, pierderea urinară de H^+ şi K^+ accentuează, în cerc vicios, alcaloza extracelulară şi deficitul de potasiu.

Hipopotasemia (agravată continuu de pierderile gastrice şi urinare de K^+) cît şi excesul de ioni de bicarbonat plasmatici, stimulează exodul potasiului din celule, prin schimb ionic cu H^+ şi Na^+. Intrarea H^+-ului în celule determină apariţia acidozei intracelulare şi accentuează alcaloza extracelulară; fenomenul sincron al trecerii sodiului, împreună cu apa, în celule duce la hiperhidratare celulară cu preţul accentuării hipovolemiei extracelulare. Hiperhidratarea celulară are drept urmări apariţia durerilor musculare, cu stări confuzive, iar în final a „comei hipocloremice". Astfel, alcaloza însăşi forţează ieşirea potasiului din celule, iar pierderile de potasiu prin vărsături şi diureză accentuează ulterior alcaloza (cercul vicios al lui Moore).

Întreruperea aportului lichidian şi proteic alimentar, precum şi pierderea de mucoproteine prin vărsături, vor avea ca efect apariţia hipoproteinemiei care, pe măsură ce se agravează, poate determina apariţia edemelor interstiţiale (în contradicţie aparentă cu deshidratarea globală progresivă). În aceste condiţii de „inaniţie acută prelungită" organismul va apela la proteinele proprii, prin degradarea cărora se eliberează pentru fiecare gram de azot şi 3 mEq de potasiu. Pe panta hipercatabolismului proteic propriu se va ajunge astfel la caşexie, iar creşterea concentraţiei plasmatice a corpilor cetonici (deşi ameliorează parţial deficitul de Cl^-) prin eliminarea lor urinară accentuează aciduria. În tentativa de a acoperi deficitul anionic, şi în scopul reducerii alcalozei, proteinele plasmatice vor fixa parţial calciul (care din forma ionizată trece în forma neionizată) deficitul de calciu seric mergînd pînă la apariţia, pe plan clinic, a tetaniei. În cele din urmă, hipercatabolismul, scăderea fluxului plasmatic renal şi a filtrării glomerulare, oligoanuria şi hemoconcentraţia, sînt mecanismele care conduc la hiperazotemia ireversibilă finală.

Noţiuni de conduită terapeutică. În stenoza pilorică organică decompensată, terapia de urgenţă nu înseamnă şi operaţia de urgenţă, ci o cît mai corectă şi mai eficientă reechilibrare hidroelectrolitică şi metabolică. Riscurile pe care le comportă operaţia de urgenţă într-o stenoză pilorică neglijată sînt majore, deoarece actul chirurgical se desfăşoară în plină alcaloză metabolică, stresul operator repercutîndu-se asupra funcţiilor renale deja depăşite şi ineficiente în tentativa lor de a restabili echilibrul acido-bazic. Dezechilibrele ionice de la nivelul fibrelor musculare netede ale stomacului în stare de atonie, precum şi afectarea edificiului proteic propriu* ca urmare a hipercatabolismului, pot prejudicia evoluţia post-operatorie prin gastroplegia consecutivă. Conduita terapeutică preoperatorie vizează:

a) Decomprimarea stomacului în vederea suprimării atoniei şi reluării tonicităţii şi motilităţii gastrice (dacă mai este posibil), dar în special pentru evaluarea corectă (cantitativă şi calitativă) a deficitelor lichidiene şi electrolitice zilnice, pentru a putea fi calculată corecţia necesară; aspiraţia gastrică continuă va fi însoţită, intermitent, de lavaje gastrice cu soluţii normosaline.

b) Reechilibrarea volemică şi electrolitică reprezintă cheia tratamentului preoperator, pentru calcularea pierderilor fiind necesare ionograme zilnice, comparative, serice, urinare şi din lichidele de spălătură gastrică. Terapia hidroelectrolitică se va face în funcţie de interpretarea în dinamică a hematocritului, deoarece hemoconcentraţia maschează valorile reale ale parametrilor biologici (hemoglobină serică, proteinemie, uree serică, electroliţi plasmatici etc.). Se vor administra soluţii izotone de clorură de sodiu, iar după reluarea unei diureze satisfăcătoare se va începe corectarea deficitului de potasiu ceea ce vizează implicit şi corectarea alcalozei serice (aceasta accentuîndu-se prin schimbul ionic cu potasiul intracelular). Pentru a favoriza intrarea potasiului în celule se vor administra soluţii de glucoză, care aduc în plus şi un aport caloric. Corectarea hipoproteinemiei şi anemiei se realizează prin transfuzii de sînge şi plasmă, hidrolizate proteice, vitamine. În general, terapia hidroelectrolitică reuşeşte să combată şi tulburările acido-bazice. Uneori, poate fi însă necesară o corecţie mai energică a alcalozei cu ajutorul clorurii de amoniu.

c) Combaterea componentei funcţionale, a spasmului şi a edemului periulceros, permite reluarea parţială a permeabilităţii zonei de stenoză, reuşindu-se, la începutul perioadei de decompensare, reconvertirea stenozei spre stadiul compensat, moment optim pentru actul chirurgical. Administrarea de antispastice şi antisecretorii, aspiraţia gastrică, lavajul intermitent cu soluţii saline izotone, alcalinizarea cu prudenţă a mediului gastric, sînt cîteva din mijloacele terapeutice adresate componentei funcţionale. Urmărirea rezultatelor tratamentului preoperator permite afirmarea reconversiunii în stadiul de stenoză compensată atunci cînd staza gastrică diminuă, curba diurezei se înscrie pe o pantă ascendentă, hemodiluţia progresivă reactualizează valorile reale ale parametrilor biologici, dispar semnele de insuficienţă circulatorie periferică, iar echilibrul acido-bazic se normalizează.

d) Problemele de tactică şi tehnică ale tratamentului chirurgical adresat stenozei pilorice, depind de particularităţile locale şi generale ale fiecărui bolnav. Gastroenteroanastomoza poate fi efectuată în condiţii de urgenţă, imediat după remisiunea unei come alcalozice (cu scop de drenaj) sau, în absenţa unui sindrom clinic şi secretor activ, la bolnavii în vîrstă, taraţi sau caşectici. Rezecţia gastrică largă ridică în primul rînd problema nivelului gastrectomiei, deoarece replierea postoperatorie a pereţilor gastrici (Juvara) poate determina o îngustare sau o orizontalizare a gurii de anastomoză şi obţinerea în timp a unui bont gastric mic, sau foarte mic, cu cortegiul de tulburări morfofuncţionale cunoscute. Se indică deci, lăsarea unui bont adecvat (mai mare) care, spontan, se va reduce în 6—12 luni. Vagotomia nu este indicată, mai ales în stenoza gastrică decompensată. Anastomoza la un duoden cu remanieri morfologice severe (parţial defuncţionalizat, cu pereţi mult subţiaţi) a unui partener gastric cu peretele mult îngroşat şi mucoasa hipertrofică poate fi uneori precară şi obligă la lărgirea tranşei duodenale printr-o incizie pe faţa liberă, sau la o anastomoză terminolaterală în varianta Haberer-Finsterer.

---

* Complicaţiile postoperatorii sînt elocvente şi pentru „imunoplegia“ caracteristică stenozei pilorice neglijate (n. red.).

(iii) **Ulcerul hemoragic** este complicaţia cea mai gravă a ulcerului gastric şi duodenal; aproximativ 25% dintre bolnavii ulceroşi sîngerează în cursul evoluţiei bolii lor. În cadrul hemoragiilor digestive superioare (HDS), etiologia ulceroasă ocupă primul loc, cu incidenţă de pînă la 80% din cazuri. Ulcerul gastric are tendinţa să sîngereze mai deseori decît ulcerul duodenal, dar, avînd în vedere că ulcerul duodenal este mult mai frecvent în ţara noastră (4/1) hemoragia este mai întîlnită la nivelul duodenului.

Mecanismul hemoragiei se explică obişnuit prin erodarea unui vas parietal, la nivelul leziunii; de asemenea, hemoragia poate proveni din suprafaţa mucoasei congestive periulceroase sau din mugurii de ţesut de neoformaţie de la baza ulcerului. În funcţie de sursa şi de mecanismul hemoragiei se întîlnesc următoarele variante:

- Eritrodiapedeza periulceroasă, rezultă printr-o extravazare de sînge din ţesutul de înmugurire, bogat vascularizat, care se dezvoltă la baza ulcerului şi în zona de congestie periulceroasă (gastro-duodenita periulceroasă). Hemoragiile, în aceste situaţii, nu sînt sesizabile clinic, dar întreţin o formă de anemie cronică greu de reechilibrat.

- Gastritele erozive hemoragice cît şi ulceraţiile de stres pot determina o hemoragie difuză „*en nappe*“ la nivelul mucoasei, avînd o patogenie şi o terapeutică diferenţiată. Gastrita de stază, proximală unei stenoze pilorice, poate fi cauza unei hemoragii de la nivelul mucoasei tumefiate, friabile şi cu ulceraţii superficiale.

- Erodarea unui vas parietal de la nivelul submucoasei, din fundul sau din pereţii craterului ulceros, realizează o fistulă vasculară (mai importantă dacă este arterială), sursa unei hemoragii greu de stăpînit, mai ales la bolnavii aterosclerotici. Acelaşi mecanism poate fi sursa unei hemoragii în situaţia unui ulcer acut, gastric sau duodenal.

- Eroziunea unui vas important extraparietal (artera coronară gastrică, pilorica, gastroduodenala) este efectul unui ulcer angio-terebrant posterior, penetrant în pancreas, ficat sau epiploon, înglobînd artera în calozitate şi menţinînd fistula vasculară deschisă (vas „beant“ în calozitate). Această formă de hemoragie ulceroasă este extrem de gravă, hemostaza spontană fiind practic imposibilă.

Manifestarea clinică a hemoragiilor ulceroase se face prin melenă şi hematemeză, ce se pot asocia, sau nu, în funcţie de debitul şi de rapiditatea hemoragiei.

Melena semnifică un scaun moale, păstos, negru şi lucios „ca păcura“, uneori abundent, cu un miros caracteristic. Atunci cînd apare izolată (fără hematemeză) denotă o hemoragie mai puţin importantă, care se exprimă lent. Poate fi însoţită uneori de cheaguri şi sînge proaspăt, în hemoragiile importante, cînd prezenţa iritantă a sîngelui din intestin stimulează peristaltismul, nepermiţînd timpul necesar digestiei acestuia pînă la aspectul de melenă; în aceste situaţii apar colicile intestinale caracteristice şi starea de lipotimie.

Hematemeza reprezintă exteriorizarea printr-un efort de vomă, a unui sînge proaspăt, roşu, amestecat cu cheaguri cînd hemoragia este recentă şi abundentă, sau ia aspectul „zaţului de cafea" atunci cînd hemoragia este veche şi de cantitate moderată. Aspectul de hematemeză cu sînge proaspăt, denotă o hemoragie gravă, deoarece cantitatea de sînge pierdut trebuie să depăşească 500 ml şi să se producă rapid, pentru a destinde pereţii stomacului şi a determina efortul de vomă. În hemoragiile moderate sau mari, absenţa sîngelui din stomac nu exclude posibilitatea unui ulcer duodenal hemoragic, deoarece există posibilitatea unui spasm piloric, care să nu permită refluxul sîngelui.

Aprecierea gravităţii hemoragiei se face în funcţie de următoarele criterii:

a) *Semnele clinice* permit, într-o oarecare măsură, estimarea gravităţii hemoragiei, în raport cu cantitatea de sînge pierdut, cunoscut fiind faptul că o pierdere de pînă la 500 ml sînge poate rămîne inaparentă clinic, între 500—1 500 ml se instalează semnele anemiei acute (paloarea, neliniştea, setea, transpiraţiile reci, lipotimiile), iar la o pierdere de peste 1 500 ml sînge apar semnele evidente de şoc hemoragic (hipotermie, sete de aer, tulburări de vedere, tahicardie şi hipotensiune). Nu există întotdeauna un paralelism net între tabloul clinic şi gravitatea hemoragiei, deoarece semnele clinice implică şi modul de reacţie a organismului. De aceea, examenul clinic trebuie să deceleze o serie de circumstanţe (vîrstă, tare organice, boli asociate) care cresc gravitatea hemoragiei:

— peste vîrsta de 50 de ani mecanismele compensatorii sînt mai deficitare, iar răspunsul la tratament mai puţin eficient;

— ateroscleroza asociată sugerează vase rigide, menţinute beante în calozitatea craterului ulceros, precum şi riscul altor complicaţii;

— hepatita cronică, ciroza, discraziile sanguine, amplifică gravitatea hemoragiei prin tulburările de hemostază şi pericolul potenţial al insuficienţei hepatice;

— hipertensiunea arterială trebuie obligatoriu investigată pentru a se putea interpreta critic valorile tensiunii arteriale în aprecierea evoluţiei hemoragiei;

— antecedentele ulceroase interesează în măsura în care pot sugera drept sursă a hemoragiei un ulcer angio-terebant cu fistulă vasculară, care presupune riscul unei hemoragii continue.

b) *Valorile tensiunii arteriale şi pulsului* sînt elemente extrem de preţioase ale interpretării gravităţii şi continuităţii hemoragiei, dar trebuie permanent judecate. În general, scăderea tensiunii arteriale maxime sub 80 mmHg denotă o hemoragie masivă şi gravă care, de altfel, poate fi apreciată şi pe criterii clinice; dacă bolnavul este un hipertensiv cu valori mari, o tensiune sistolică de 100 mmHg poate avea deja semnificaţia unei hemoragii grave. Pe de altă parte, o tensiune arterială sistolică normală nu înseamnă întotdeauna o hemoragie minimă sau mică, deoarece valorile tensionale pot fi menţinute în limite normale mai ales la tineri, unde mecanismele de compensare sînt mai eficiente; în aceste situaţii apare, ca semn de gravitate, *pensarea tensiunii diferenţiale* prin creşterea tensiunii arteriale minime ca urmare a vasoconstricţiei. Într-o hemoragie, *mai important decît ritmul pulsu-*

lui este amplitudinea acestuia; un puls mic în ortostatism, deşi nu foarte alert, constituie un semn de gravitate (hemoragie gravă sau/şi continuă).

c) *Scăderea numărului de hematii* sub 3 milioane şi a *hematocritului* sub 30% au semnificaţia unei hemoragii grave. Un hematocrit aproape normal, în prezenţa unor semne nete de hemoragie, trădează un debit rapid al sîngerării care nu a permis încă instalarea hemodiluţiei; aceasta începe după cîteva ore şi devine completă la 24–36 ore. În aceste situaţii o valoare orientativă poate avea o leucocitoză relativă, care apare imediat (datorită fenomenului de marginaţie) şi o hiperglicemie acută provocată de hipercatecolaminemia brutală, declanşată de sistemele de compensare. Valorile scăzute ale tuturor constantelor biologice amintite, la prezentarea unui hemoragic, semnifică existenţa unor hemoragii anterioare, care au permis instalarea hemodiluţiei.

d) *Urmărirea diurezei orare* (pe sondă vezicală în circuit închis) şi aprecierea continuă a presiunii venoase centrale (pe cateterul de reechilibrare volemică) reprezintă criteriile cele mai fidele şi obiective de urmărire a unui bolnav hemoragic, deoarece ele oferă informaţiile complete şi sigure asupra evoluţiei hemoragiei şi a echilibrului hemodinamic al bolnavului.

Agravarea unei hemoragii ulceroase survine în două mari circumstanţe: dacă hemoragia continuă şi dacă hemoragia se repetă. Cel mai evident semn clinic că hemoragia continuă este repetarea hematemezei sau/şi a melenei. În absenţa acestora se vor lua în considerare următoarele: persistenţa sau accentuarea semnelor de anemie acută sub transfuzie, lipsa de răspuns a tensiunii arteriale şi a pulsului la transfuzia rapidă şi corectă şi chiar scăderea tensiunii sistolice în plină transfuzie. Instalarea sondei nazo-gastrice la internare se impune, atît pentru spălarea „rece şi alcalină" a stomacului şi evacuarea cheagurilor, cît şi pentru a supraveghea „*in situ*" evoluţia hemoragiei; astfel, reluarea hemoragiei, sau intensificarea ei, sînt imediat semnalate de aspiratul exteriorizat pe sondă.

Diagnosticul pozitiv al hemoragiei ulceroase se stabileşte pe baza antecedentelor bolnavului, a simptomatologiei clinice recente, a examenului baritat şi a gastroscopiei, care pot fi făcute imediat după hemoragie (cheagurile aderente la craterul leziunii ulceroase pot însă să vicieze vizualizarea ulcerului).

Diagnosticul diferenţial trebuie făcut cu celelalte afecţiuni, sau cauze, care pot produce sindromul clinic al HDS şi anume: gastrite erozive, ulcer esofagian, cancer şi tumori benigne gastrice, sindrom Mallory-Weiss, hernii hiatale, discrazii sanguine, diverticul duodenal, ampulom vaterian etc. Adeseori, hemoragia poate fi urmarea administrării unor medicamente, ca fenilbutazona, salicilatul sau corticoizii, mai ales la bolnavii cu ulcer cronic sau ulcer acut. Diagnosticul diferenţial cel mai important trebuie însă stabilit între hemoragia ulceroasă şi hemoragia determinată de ruperea varicelor eso-gastrice prezente în sindromul de hipertensiune portală (a doua cauză ca frecvenţă a HDS). Antecedentele hepatice ale bolnavului, splenomegalia, testele bio-umorale de insuficienţă hepatică şi explorarea radiologică şi endoscopică a varicelor esofagiene, sînt elementele principale ale diagnosticului de hipertensiune portală cu decompensare vasculară (stadiul II B). Uneori cele două afecţiuni coexistă; 10–15% din bolnavii cu hipertensiune portală şi varice esofagiene prezintă şi ulcer duodenal sau gastric; în aceste cazuri este dificil de stabilit cauza hemoragiei, iar atitudinea terapeutică ridică probleme deosebite de indicaţii, de tactică şi de tehnică (vezicapitolul 18).

2.1.4 PRINCIPII DE TRATAMENT

(i) **Indicaţiile operatorii** ale ulcerului gastric şi duodenal se pot diferenţia în indicaţii absolute şi indicaţii majore. *Indicaţiile absolute:* ulcerul perforat în cavitatea abdominală; ulcerul complicat cu stenoză strînsă; ulcerul complicat cu hemoragie mare, continuă şi necompensată; ulcerul gastric „suspect" de malignizare. *Indicaţiile majore* se stabilesc, cînd în mod cert, tratamentul medical nu a dat rezultate, ulcerul se cronicizează, puseele dureroase devin din ce în ce mai dese şi de durată mai lungă, starea generală se alterează şi apar complicaţii locale sau în organele vecine; eşecul tratamentului medical nu este deci o indicaţie absolută şi nu impune operaţia de urgenţă, dar tratamentul chirurgical rămîne singura soluţie şi trebuie efectuat fără multă întîrziere. Indicaţiile operatorii majore se pot sistematiza astfel:

- ulcerul tratat medical corect (prin spitalizare), a cărui perioadă activă nu cedează clinic, radiologic şi endoscopic, după 3—6 săptămîni pentru ulcerul gastric necomplicat (de tip I Johnson) sau după 6—8 săptămîni pentru ulcerul duodenal bulbar necomplicat;
- hemoragia ulceroasă mică sau moderată, continuă sau discontinuă, care determină anemie medie sau gravă;
- ulcerul perforat acoperit;
- ulcerul penetrant (perforaţie oarbă);
- ulcerul stenozant incipient, dar evolutiv;
- ulcerul formă dureroasă, cu intens proces de periduodenită sau perigastrită;
- ulcerul la hipertensivii arteriali şi la hipertensivii portali;
- ulcerul gastric de tip II Johnson sau de tip III Johnson;
- ulcerul gastric la vîrstnici, sau la orice vîrstă cînd se testează hipo- sau anaciditate (mai ales cu rezistenţă la histamină);
- ulcerul gastric calos;
- ulcerul postbulbar (de regulă complicat, cu implicaţii biliopancreatice);
- ulcer duodenal al cărui bulb este deformat constant la explorări radiologice repetate (bulb deformat ireversibil);
- ulcerele multiple şi combinate, gastrice şi duodenale (potenţial evolutiv mare);
- ulcerele cronice care, prin pusee ciclice, duc la scăderea continuă a capacităţii de muncă;
- ulcerele cronice la care natura profesiei impune izolarea de posibilităţile rapide ale asistenţei medicale (navigatori, exploratori, vînători, tăietori de lemne, păstori, astronauţi etc.).

Pregătirea preoperatorie (corectarea tulburărilor şi carenţelor bioumorale, echilibrarea hidroelectrolitică, hemodinamică, metabolică şi a afecţiunilor cronice coexistente, cardio-vasculare, hepatice, renale pulmonare etc.) este deosebit de importantă pentru a diminua riscul operator şi a evita complicaţiile imediate şi tulburările tardive.

Momentul operator are, de asemenea, importanţă; rezultatele cele mai bune şi profilaxia tulburărilor imediate şi tardive se obţin atunci cînd operaţia se face în afara puseului acut, în condiţii de bună pregătire complexă şi pe un bolnav sedat; tratamentul chirurgical aplicat abuziv, la bolnavi care nu au epuizat proba tratamentului medical, nu au suferinţe conturate ce impun operaţia, pe un teren necunoscut corespunzător, în plin puseu acut, este grevat de suferinţe multiple postoperatorii; pe de altă parte, bolnavii cu suferinţe foarte vechi, cu momentul optim operator de mult depăşit, cu complicaţii locale şi suferinţe cronice în organele vecine, cu stare generală alterată, vor da procentul cel mai mare de rezultate, imediate şi tardive post-operator, mediocre sau slabe.

(ii) **Evoluţia istorică a tratamentului chirurgical în ulcer** este corelată cu concepţiile etio-patogenice ale perioadelor respective şi cu stadiul tehnicii chirurgicale şi a posibilităţilor de anestezie şi reanimare.

Primele încercări de tratament chirurgical al ulcerului gastric şi duodenal, avînd la bază teoria mecanică şi chimică, au constat în evitarea contactului prelungit al alimentelor cu regiunea bolnavă; s-a crezut că bolul alimentar, incomplet macerat şi digerat, determină apariţia, şi apoi traumatizează, ulcerul odată apărut. *Gastroenteroanastomoza* a corespuns concepţiei „mecanice“ iniţiale, fiind în acelaşi timp o operaţie rapidă şi relativ uşor de executat (1900—1930). Este adevărat că, tratat astfel, *ulcerul se vindecă*, dar procentul recidivelor ulceroase, localizate în special pe gura de anastomoză (mai frecvent versantul jejunal), au impus repede abandonarea acestui tip ca operaţie standard: 20% pînă la 30% din bolnavii operaţi prezentau, mai devreme sau mai tîrziu, un ulcer anastomotic cu evoluţie gravă.

Precizîndu-se rolul „agresiv“ al acidităţii gastrice s-a trecut la „etapa anti-acidă“; *rezecţia largă de stomac* (2/3) a apărut ca un tratament raţional, care reuşeşte, cu preţul unei mutilări anatomice importante, să creeze un bont gastric hipo/anacid. Restabilirea tranzitului digestiv s-a executat la început, de regulă, printr-o *anastomoză gastro-jejunală* (Billroth II), mai uşor de efectuat şi parţial asemănătoare cu gastroenteroanastomoza, în care experienţa era deja cîştigată; blocul duodeno-bilio-pancreatic era astfel exclus tranzitului alimentar, ceea ce antrena numeroase tulburări de digestie, absorbţie şi în ultimă instanţă tulburări de nutriţie. S-au înregistrat imediat şi tulburările considerate „specifice“ anastomozei Billroth II (*dumping*-sindromul, sindromul de ansă aferentă, jejunita etc.). *Mutilarea anatomică*, la care se adăuga abuziv *mutilarea fiziologică* prin monotonia montajului, a creat, în această perioadă de dominare a rezecţiei largi de stomac cu anastomoză tip Billroth II (1925—1950), o nouă patologie, concretizată în „sindromul stomacului operat“, care a înglobat peste 20—25% din masa bolnavilor operaţi (vezi 2.5.). În numeroasele încercări de reabilitare chirurgicală a bolnavilor rezecaţi şi cu anastomoză gastro-jejunală (varianta Reichel-Polya în majoritatea cazurilor) rezultatele cele mai constante le-au dat operaţiile de reîncadrare a blocului duodeno-bilio-pancreatic în tranzitul alimentelor: transpoziţia ansei eferente la duoden (operaţia Soupault-Bucaille) asociată (sau nu) cu vagotomia tronculară bilaterală, este şi în prezent operaţia care corectează eficient tulburările anastomozelor de tip Billroth II.

În etapa ce a urmat (consecinţă a progresului realizat de fiziologia şi fiziopatogenia digestivă şi acumulîndu-se o bogată experienţă clinică şi terapeutică în studiul tulburărilor determinate de anastomoza gastro-jejunală) chirurgii au trecut la restabilirea tranzitului digestiv, tot după rezecţia largă de stomac, prin *anastomoză gastro-duodenală* (Billroth I), de preferinţă prin montajul de tip Péan; este etapa aşa-zisă „fiziologică“ care reuşeşte să prevină sau să atenueze apreciabil tulburările şi complicaţiile anastomozei gastro-jejunale.

Încă din 1943, cercetările şi publicaţiile lui Dragstedt reintroduc *vagotomia* (practicată de Latarjet în 1922) în arsenalul tratamentului chirurgical modern al ulcerului (diversificările tehnologice ale vagotomiei aparţin prezentului, iar rezultatele la distanță, pentru varietatea procedeelor, aparțin viitorului).

În ultimii 20 de ani s-au acumulat numeroase date noi de fiziologie și morfologie care au diferențiat patogenia ulcerului duodenal de a celui gastric. În ulcerul duodenal este caracteristică creșterea factorului agresiv clorhidropeptic, hipersecreția și hiperaciditatea sucului gastric fiind prezente și în perioadele interdigestive; faza neurogenă a secreției acidului clorhidric este intensă și de o mai lungă durată; ca o consecință, chirurgia ulcerului duodenal s-a orientat îndeosebi spre diminuarea acestui tip de aciditate neurogenă, vagotomia avînd rațiuni patogenice. În ulcerul gastric, aciditatea neurogenă este în limite normale sau chiar scăzută; aciditatea hormonală gastrică este variabilă, hipeclorhidria hormonală (testul cu histamină) întîlnindu-se în cazurile în care se asociază o stază antrală, generatoare de hipersecreție de gastrină; în ulcerul gastric „factorul de apărare“ este net deficitar, atît în ceea ce privește tulburările în microvascularizația submucoasei și mucoasei gastrice cît și în diminuarea calitativă și cantitativă a secrețiilor de mucus de protecție. Chirurgia ulcerului gastric va urmări eliminarea stazei gastrice și extirparea zonei antrale („antrul fiziologic“) în scopul diminuării acidității determinate de faza gastrinică a secreției clorhidropeptice (fig. 2.15).

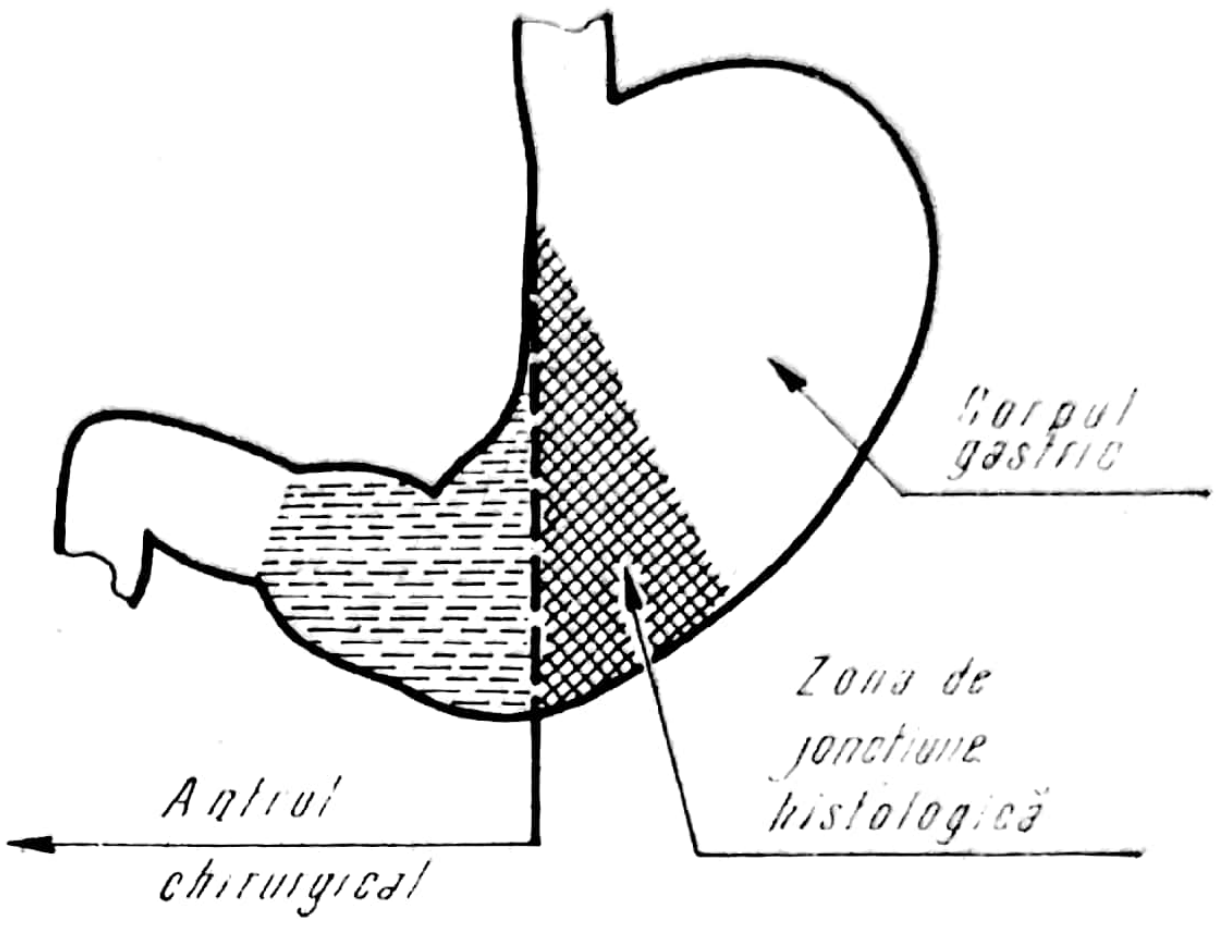

Fig. 2.15 — Delimitarea anatomohistologică a antrului gastric.

(iii) **Tratamentul chirurgical al ulcerului duodenal** are următoarele obiective principale: reducerea acidității gastrice pînă la hipoaciditate (și nu pînă la anaciditate); extirparea leziunii ulceroase; asigurarea unui drenaj gastric eficient și corect executat (decliv, suficient de larg, în țesut sănătos și suplu tardiv); menținerea duodenului (pe cît posibil) în tranzitul digestiv.

Operația care realizează primul deziderat este *vagotomia;* aceasta se execută, de regulă, pe cale abdominală, la nivelul esofagului (deci subdiafragmatic), secționîndu-se și extirpîndu-se cca 2—3 cm din vagul anterior sau stîng (uneori 2—3 filete) și din vagul posterior sau drept (de regulă trunchi unic). Denervarea vagală totală a stomacului determină diminuarea marcată a acidității gastrice, dar și abolirea chineticii gastrice, ceea ce antrenează staza, atonia și dificultatea de evacuare a stomacului.

Vagotomia selectivă, care presupune individualizarea tuturor filetelor vagale gastrice (atît din vagul anterior cît și din vagul posterior) și secționarea lor, este executată de unii chirurgi în scopul menajării nervului hepatic destinat căilor biliare (ramură a vagului anterior) cît și ramura celiacă a vagului posterior, ce merge la ganglionii semilunari și plexul celiac. Este astăzi dovedit că sistemul de inervare intrinsecă a căilor biliare, duodenului, jejunului și colonului, supleează perfect denervarea vagală extrinsecă tronculară „neselectivă“; pe de altă parte vagotomia selectivă este o operație dificilă, greu de realizat și care nu determină întotdeauna o scădere notabilă a acidității gastrice. Pentru aceste considerente, vagotomia selectivă este pe cale de a fi părăsită de adepții ei, executîndu-se doar cu indicații speciale.

Vagotomia supraselectivă sau *proximală* constă din individualizarea și secționarea numai a filetelor vagale destinate porțiunii secretorii acide a stomacului, deci a zonei fundice și corpului gastric; zona antro-pilorică rămîne astfel inervată vagal, ceea ce menține normală chinetica și posibilitatea de evacuare a porțiunii *egestoria* a rezervorului gastric. Acest tip de vagotomie, deși și ea dificil de executat tehnic (deci greu de generalizat), are avantajul că nu determină stază gastrică și nu trebuie asociată cu o operație de drenaj.

În practică, *vagotomia tronculară bilaterală* rămîne, în continuare, operația cea mai simplă tehnic și cu rezultatele cele mai sigure asupra scăderii marcate și constante a secreției acide gastrice.

Operațiile de „drenaj" gastric se asociază în mod obligatoriu vagotomiei tronculare și selective; se previne astfel staza generată de atonia stomacului denervat vagal. Calitățile unei operații de drenaj pretind evacuarea stomacului printr-un punct decliv și asigurarea unui orificiu de evacuare suficient de larg (2—3 cm) care să se mențină suplu și permeabil tardiv postoperator; funcție de localizarea ulcerului, operația de drenaj este recomandabil să fie astfel executată încît să extirpe și leziunea (mai ales în ulcerele bulbare situate anterior sau marginal). Au fost imaginate și efectuate numeroase operații de drenaj asociate vagotomiei:

- *Piloroplastiile* (Heineke-Mikulicz, Judd, Finney etc.) au fost și sînt cel mai frecvent utilizate (cîmpul lor larg de extensie îl constituie ulcerul duodenal bulbar ventral perforat) în scopul abolirii funcției sfincteriene a pilorului; dacă se execută în țesut bulbar periulceros nu asigură întotdeauna un orificiu larg și decliv situat.
- *Gastroduodenostomiile* (Villard-Jaboulay, Alexiu etc.) constau în executarea unei anastomoze latero-laterale subpilorice (3—4 cm) în scopul ocolirii și a bulbului duodenal ulceros, sincron cu asigurarea unui drenaj decliv și larg în țesut sănătos (deci suplu tardiv).
- *Gastrojejunostomia* are ca scop să dreneze în special zona reflexogenă antrală și se execută cît mai aproape de pilor și de marea curbură; gura de anastomoză trebuie să permită pătrunderea a „două degete"; această operație „asociată", bine cunoscută din începuturile chirurgiei gastrice, asigură o largă gură de anastomoză, dar exclude duodenul din tranzitul digestiv.
- *Pilorectomia anterioară cu antroduodenostomie latero-laterală*[*] (operație imaginată și executată de D. Burlui) extirpă pilorul anterior (extirpă și leziunea ulceroasă atunci cînd este situată bulbar-anterior sau marginal) și se continuă cu o anastomoză de 2—3 cm, subpilorică, latero-laterală între marea curbură gastrică (prepiloric) și duoden; se realizează astfel o gură de anastomoză largă (2—3 cm), declivă, suplă și se extirpă și leziunea ulceroasă.

Operațiile de drenaj cu cele mai bune rezultate în timp, sînt gastroduodenostomiile subpilorice, piloroplastia Finney cît și operația Burlui; toate aceste operații drenează larg și decliv stomacul și mențin duodenul în tranzitul digestiv. Dacă operația de drenaj gastric asociat vagotomiei nu evacuează suficient stomacul și favorizează staza și hiperaciditatea, prin hipersecreţie de gastrină, se anulează efectele vagotomiei, oricît de corect ar fi aceasta executată; se creează, astfel, condiţiile optime pentru continuarea evoluţiei ulcerului restant (în cazul în care nu a fost extirpat), sau pentru apariţia unui nou ulcer, de multe ori cu localizare gastrică.

---

[*] Este o variantă îmbunătățită a piloroplastiei tip Finney, în cadrul căreia, de asemenea, se poate extirpa (și nu numai secționa) pilorul anterior, cît și leziunea ulceroasă ventrală (n. red.).

Cînd leziunea ulceroasă duodenală este complicată (sîngerîndă, penetrantă etc.), situată pe faţa posterioară a bulbului duodenal, sau în cazul în care aciditatea hormonală este mult crescută (testul la histamină cu valori mari) vagotomia se asociază cu *bulbantrectomie*, iar tranzitul digestiv se restabileşte printr-o anastomoză gastro-duodenală termino-terminală de tipul Péan sau termino-laterală în varianta Haberer-Finsterer. *Antrectomia*, în cazurile stomacului mare din prestenoza sau stenoza ulceroasă, poate fi mai largă (mergînd uneori pînă la *hemigastrectomie).*

În concluzie, în funcţie de tipurile de hiperaciditate gastrică (neurogenă, hormonală sau combinată), în funcţie de localizarea (bulbar anterior, posterior etc.) şi de complicaţiile ulcerului, tratamentul chirurgical al ulcerului duodenal se poate executa, cu cele mai bune rezultate, prin:

a) *Vagotomie tronculară bilaterală asociată cu o operaţie de drenaj gastric eficient:* piloroplastia Finney, antroduodenostomia subpilorică (Villard-Jaboulay) sau operaţia Burlui (pilorectomia anterioară, extirparea ulcerului, antroduodenostomie latero-laterală).

b) *Vagotomie tronculară bilaterală asociată cu bulbantrectomie largă (tinzînd spre hemigastrectomie uneori) şi anastomoză gastroduodenală;* este în prezent operaţia cu viză patogenică completă şi care dă cele mai bune rezultate imediate şi tardive.

c) *Rezecţie largă de stomac (2/3)* cu anastomoză gastro-duodenală (sau gastro-jejunală), ce rămîne utilizată în ulcerul duodenal atunci cînd vagotomia nu poate fi efectuată sau executarea ei completă este incertă.

Menţinerea duodenului în tranzitul digestiv este factorul comun al primelor două tipuri de operaţii; rezervorul gastric este conservat în mare parte, iar funcţia pilorului (desfiinţat) este preluată de cadrul duodenal cu cudurile anatomice şi sfincterele sale fiziologice. Tratamentul chirurgical în ulcerul duodenal a părăsit astfel metodele de mutilare anatomică şi fiziologică excesivă, respectînd concepţiile actuale etiopatogenice şi obţinînd rezultate imediate şi tardive net superioare. Numai în cazurile la care anastomoza cu duodenul este contraindicată, sau dificil de executat, restabilirea tranzitului se efectuează prin anastomoză cu jejunul, de preferat în maniera Hofmeister-Finsterer.

(iv) **Tratamentul chirurgical al ulcerului gastric** a fost dominat de concepţia că leziunile neoplazice debutează printr-o leziune benignă în proporţie de 70%; teama de a nu lăsa pe loc, sub tratament conservator, o leziune benignă cu potenţial crescut de malignizare a determinat numeroşi chirurgi să opereze orice ulcer gastric imediat după stabilirea diagnosticului. În prezent, această atitudine categorică s-a dovedit neîntemeiată; este adevărat că există cancere gastrice care îmbracă forma unor leziuni ulcerate şi se prezintă, macroscopic şi radiologic, similar unei leziuni ulceroase benigne; pe de altă parte s-a stabilit şi s-a înţeles că un ulcer benign nu are predispoziţii particulare de a se canceriza; majoritatea autorilor sînt actualmente de acord că „ulcerul malign“ este malign de la începutul evoluţiei sale! (vezi 2.3.2 şi 2.5.4).

Problema, atît de controversată, ulcer-cancer gastric se găseşte deci în următorul stadiu: nu se cunosc exact care sînt şansele unui ulcer gastric de a se canceriza, dar este absolut obligatoriu de a se face diagnosticul diferenţial între „ulcerul gastric sigur benign" şi „ulcerul gastric malign" sau „cancerul ulcerat". Pentru aceste motive ulcerele gastrice trebuie spitalizate şi explorate clinic cu atenţie, incluzîndu-se citologia gastrică şi gastroscopia cu biopsia leziunii sub vedere directă.

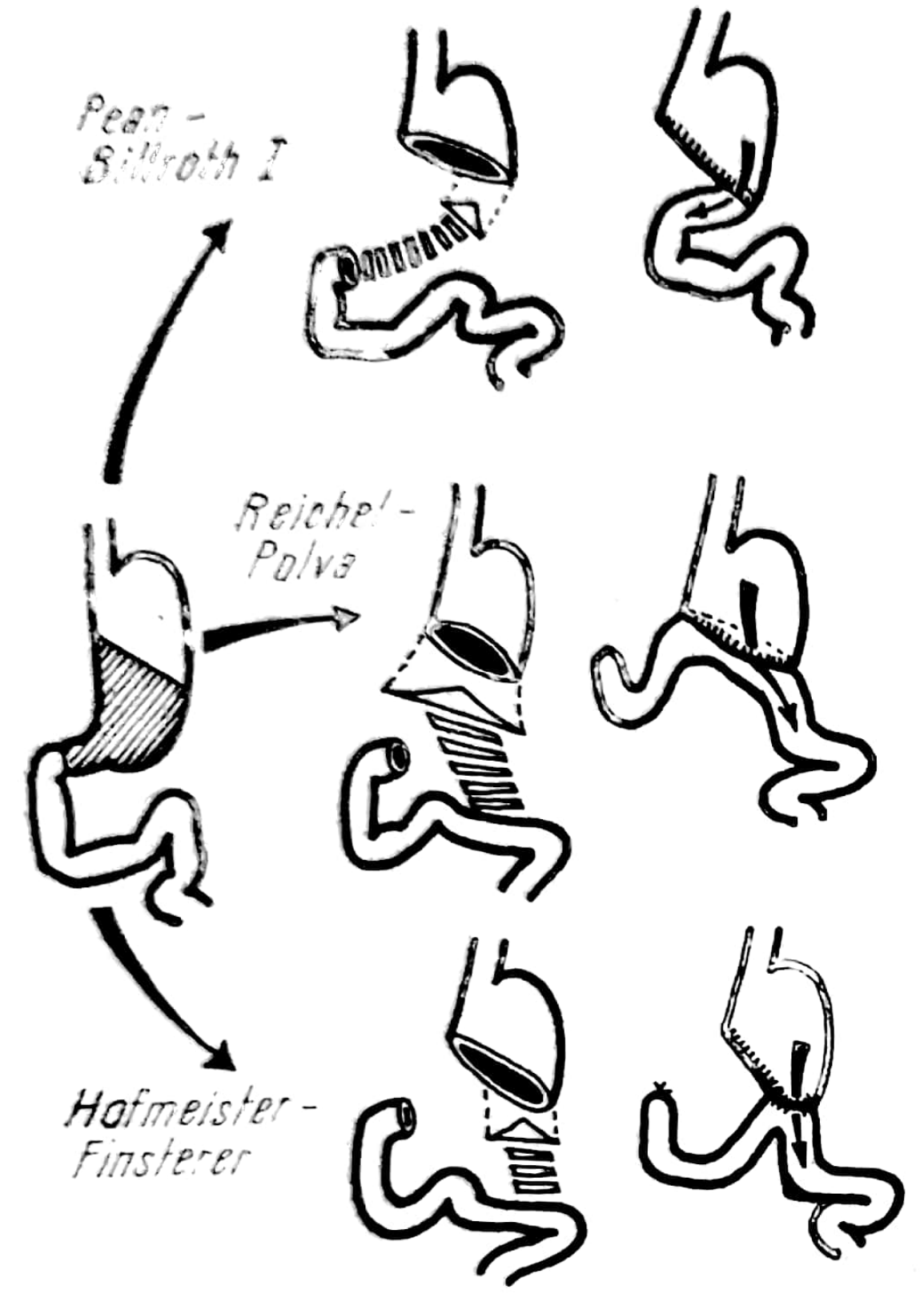

Fig. 2.16 — Rezecţia gastrică clasică şi diversele tipuri de refacere a tranzitului digestiv.

Dacă rezultatul diverselor teste presupune existenţa unui cancer, intervenţia este indicată imediat (indicaţie operatorie absolută). Dacă clinica şi testele paraclinice sînt cert negative pentru o leziune malignă şi dacă, după 2—3 săptămîni de tratament medical complet („de probă") examenul baritat arată o diminuare a diametrului leziunii de peste 50%, iar după 6 săptămîni ulcerul a dispărut, este foarte probabilă benignitatea; o astfel de investigaţie, combinată cu proba tratamentului medical (consumîndu-se timp, este necesar ca dubiile pentru malignitate să fie minime) poate avea un indice de eroare de maximum 3%. Cînd un ulcer gastric, vindecat prin tratamentul de probă, se reactivează precoce, tratamentul chirurgical se impune (indicaţie majoră); pe de o parte malignitatea necunoscută poate fi cauza recidivei precoce a ulcerului, iar pe de altă parte recidiva este prin ea însăşi dovada eşecului tratamentului medical.

Excluzînd problema malignităţii (care nu se pune la ulcerul duodenal) indicaţiile şi procedurile tratamentului chirurgical în ulcerul gastric sînt asemănătoare cu cele utilizate în ulcerul duodenal*.

În ulcerul gastric (în care activitatea neurogenă este normală sau chiar uneori scăzută), dacă există hipersecreţie şi hiperclorhidrie, acestea sînt de tip antral-umoral; operaţia de elecţie este *rezecţia de stomac* (60% sau 2/3) cu extirparea *obligatorie* a ulcerului (examen histopatologic extemporaneu) şi restabilirea tranzitului digestiv prin anastomoză gastro-duodenală în maniera Péan ori de cîte ori aceasta este posibilă; în puţinele cazuri în care anastomoza tip Billroth I nu se poate efectua (duoden îngust, atrezie cu duodenită intensă, diverticul duodenal, implantarea înaltă a coledocului etc.) se execută anastomoză gastro-jejunală de tip Billroth II, de preferat Hofmeister-Finsterer (fig. 2.16). Localizările înalte ulceroase impun rezecţii largi, subtotale sau alte variante tehnice adaptate (fig. 2.17; 2.18).

---

* Sînt înrudite tehnic, dar distincte tactic (n. red.).

În cazul *coexistenței ulcerului gastric cu ulcerul duodenal* operația va urmări extirparea ambelor leziuni; vagotomia tronculară bilaterală cu hemigastrectomie (rezecția poate fi extinsă, de necesitate) și anastomoză tip Péan este operația cu indicație și eficiență maximă.

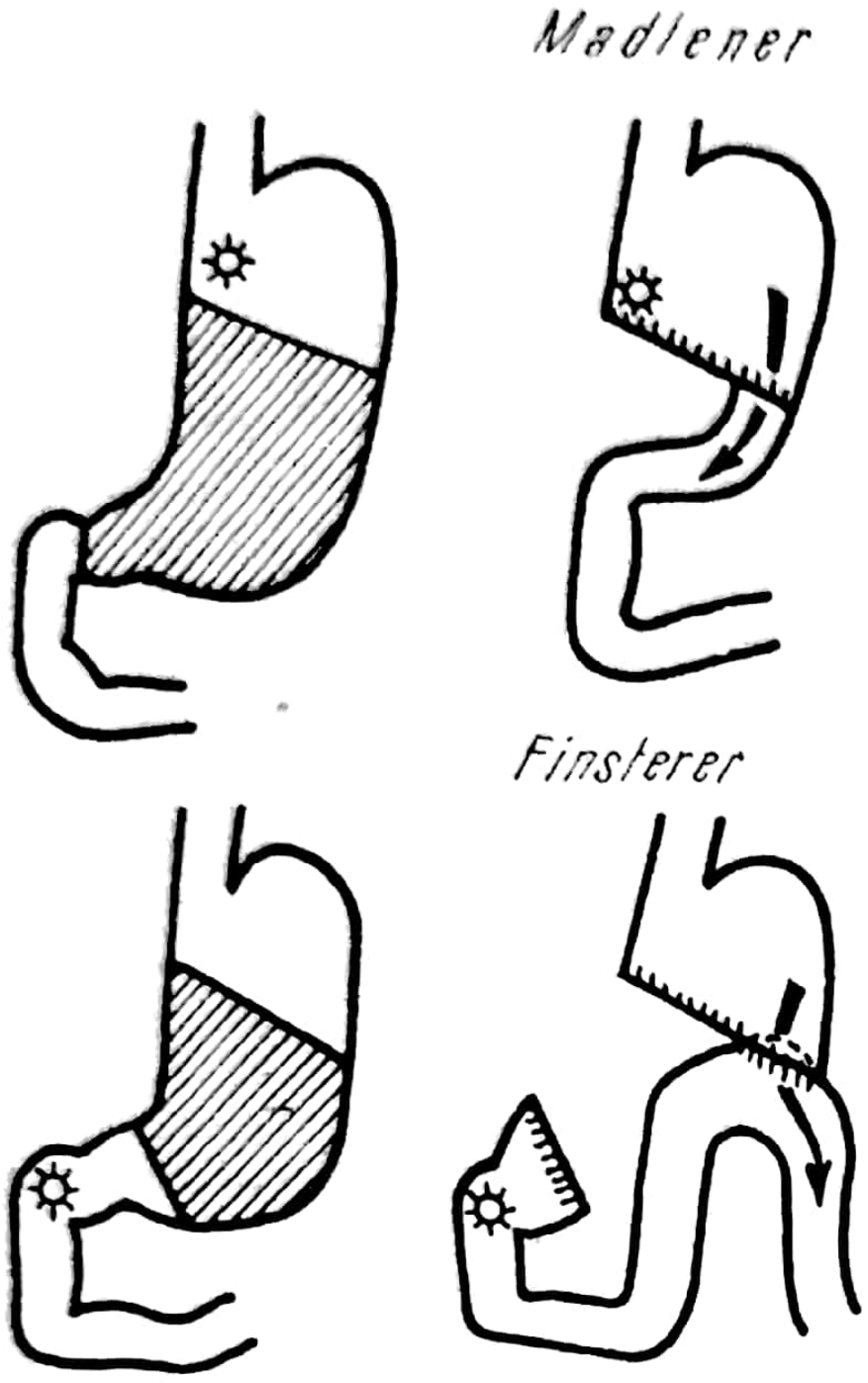

Fig. 2.17 — Excluzio-rezecția gastrică, atît pentru ulcerul gastric „înalt" (Madlener-Kelling), cît și pentru ulcerele duodenale distale (varianta Finsterer sau Bancroft-Plenk).

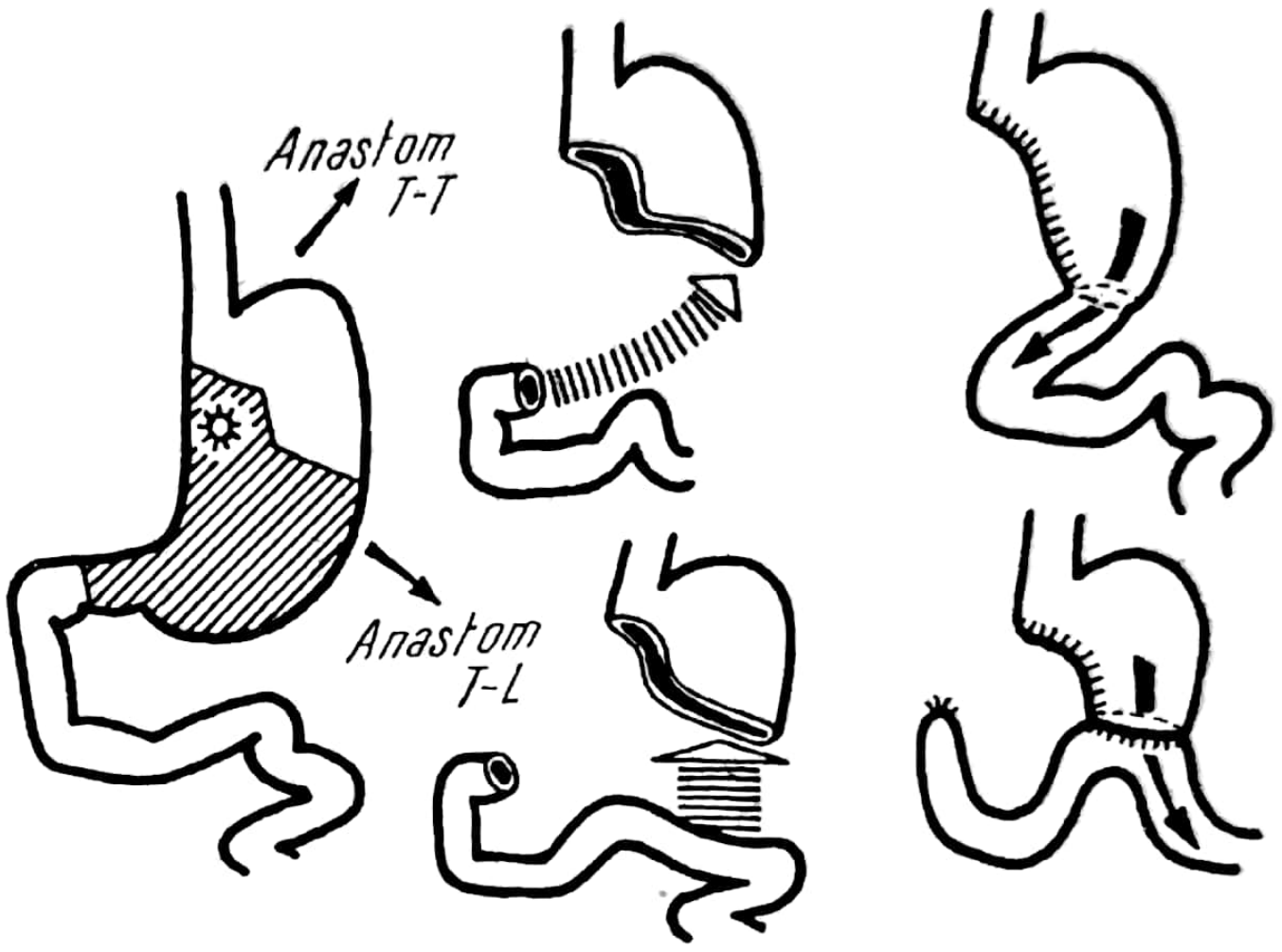

Fig. 2.18 — Rezecția gastrică în scară.

În ultimul timp, s-au propus și executat operații mai conservatoare și în ulcerul gastric. La tineri, în ulcerele suple, recente, necomplicate, sau complicate precoce cu perforație sau/și hemoragie, se poate executa excizia leziunii ulceroase cu închiderea secțiunii conice gastrice, biopsia extemporanee și o operație de drenaj, în scopul evitării stazei gastrice; unii chirurgi adaugă vagotomia tronculară operației mai sus descrise, mai ales dacă există suspiciunea și a unui ulcer duodenal. Modul „conservator" de tratament al ulcerului gastric se bazează pe datele experimentale cît și pe rezultatele bune obținute în cîteva centre chirurgicale; *proba timpului nu este însă făcută pentru a valida această atitudine terapeutică.* Extirpările limitate pot fi justificate și în condițiile de urgență (perforație, hemoragie) la bolnavii vîrstnici, cu stare generală critică.

Argumentele care pledează în continuare *pentru rezecția de stomac în ulcerul gastric,* cu extirparea obligatorie a leziunii și anastomoză gastro-duodenală sînt următoarele: vagotomia este inutilă pentru că secreția clorhidropeptică neurogenă interdigestivă nu este crescută; rezecția antrului și a zonei de tranziție acid-alcalin a stomacului are avantajele suprimării zonei gastrinice cît și a suprafeței cu rezistență diminuată, unde se localizează majoritatea ulcerelor gastrice; extirparea leziunii ulceroase în cadrul unei rezecții este obligatorie, avînd în vedere posibilitatea unei neoplazii microscopice la acest nivel; tulburările tardive morfo-funcţionale după ulcerul gastric, operat prin rezecţie, sînt discrete şi rar întîlnite (sub 2—3%); recidivele ulceroase după gastrectomia pentru ulcer gastric sînt excepţionale (sub 1%); restabilirea tranzitului digestiv prin anastomoză gastro-duodenală este obişnuit facilă, deoarece duodenul este indemn, iar mobilizarea bontului gastric spre duoden, prin scheletizarea înaltă a marii curburi, este tehnic simplă.

BIBLIOGRAFIE SELECTIVĂ

ALEXIU O., FURTUNESCU B., PĂCESCU E. — Les vagotomies, Ed. Masson et Cie, Paris, 1970.

AMDRUP E. *şi colab.* — Clinical results of parietal cell vagotomy, highly selective vagotomy, two to four years after operation, *Ann. Surg.*, 1974, 180, 279—284.

BURLUI D., CONSTANTINESCU C. *şi colab.* — Indicaţiile şi contraindicaţiile vagotomiei şi tipul de drenaj gastric în ulcerul duodenal, *Chirurgia* (Buc.), 1973, XXII, 147.

BURLUI D., CONSTANTINESCU C. *şi colab.* — Ulcerul postbulbar, *Chirurgia* (Buc.), 1977, XXVI, 243.

BERGEGARDH S., NILSON G., OLBE L. — The effect of antral distension on acid secretion and plasma gastrin in duodenal ulcer patients, *Scand. J. Gastroenterol.*, 1976, 11, 475—479.

BRANDSBORG O. *şi colab.* — The effect of insulin on food stimulated secretion of gastrin after parietal cell vagotomy and selective gastric vagotomy, *Scand. J. Gastroenterol.*, 1977, 12, 77—80.

BURLAND W.L., SIMKINS M.A. — Cimetidine: Proceedings of the 2nd International Symposium on histamine H_2 receptor antagonists, London, october 26—27, 1976, Excerpta Medica, Amsterdam, Oxford, 1977.

CONSTANTINESCU C. — Justificarea tratamentului chirurgical în ulcerul duodenal, în lumina ultimelor achiziţii în fiziopatologia şi fiziologia secreţiei gastrice, Comunicare la Simpozionul de Gastroenterologie, Bucureşti, 3.XII.1980.

GAVRILIU D. *şi colab.* — Chirurgia ulcerului gastroduodenal la tineri, *Chirurgia* (Buc.), 1972, XXI, 303.

GRAY G.R. *şi colab.* — Long term cimetidine in the management of severs duodenal ulcer dyspepsia, *Gastroenterol.*, 1978, 74, 397—401.

GRASSI G., GRASSI G.B., ORECCHIA C. — Chirurgia dello stomaco e del duodeno, Ed. Masson, Italia, Milano, 1979.

HOLLENDER L., MARRIE A. — La vagotomie supraselective, Masson, Paris, 1977.

ISENBERG J.I. *şi colab.* — Increased sensivity to stimulation of acid secretion by pentagastrin in duodenal ulcer, *J. Clin. Invest.*, 1975, 55, 330—337.

JUVARA I. *şi colab.* — Ulcerele duodenale postbulbare. Probleme de diagnostic şi tratament. Locul vagotomiei în tratamentul chirurgical, *Chirurgia* (Buc.), 1977, XXVI, 1.

JUVARA I., DRAGOMIRESCU C. — Ulcerul duodenal şi coledocul scurt, *Chirurgia* (Buc.), 1981, XXX, 1,1.

JUVARA I., MUNTEANU M., IVANOVICI FL. — Die Bedeutund der Widerstellung des Wasser und Elektrolytgleichgewichtes fur die Pathologische Hystologie und Klinik des Pylorusstenose, *Zentrallblatt fur Chirurgie*, 1958, 31, 1520—1527.

JOHNSTON D. *şi colab.* — Highly selective vagotomy for duodenal ulcer: do hypersecretors need antrectomy?, *Brit. Med. J.*, 1975, 1, 716—718.

JORDAN P.H., CONDOM R.E. — A prospective evaluation of vagotomy-pyloroplasty and vagotomy, antrectomy for treatment of duodenal ulcer, *Ann. Surg.*, 1970, 172, 547—563.

LYNDON P.P. *şi colab.* — Serial insulin tests over a five-year period after highly selective vagotomy for duodenal ulcer, *Gastroenterology*, 1975, 69, 1188—1195.

MANDACHE FL. *şi colab.* — Chirurgia ulcerului gastroduodenal. Indicaţiile, contraindicaţiile şi limitele vagotomiei, *Chirurgia* (Buc.), 1972, XXI, 597.

McGUIGNAN J.E., CONWELL L.A., FRANKLIN J. — Effect of parathyroidectomy on hypercalcemic, hypersecretory peptic ulcer disease, *Gastroenterology*, 1974, 66, 269—272.

MIGNON M., ACCARY J.P., BONFILS S. — Signification diagnostique du test a la secretine dans le syndrome Zollinger-Ellison, *Gastroenterol. Clin. Biol* (Paris), 1977, 1, 425—434.

PETRESCU C., IONESCU GH., LUCAN M. — Indicaţiile şi limitele vagotomiei ca operaţie conservatoare definitivă în tratamentul hemoragiilor digestive superioare, *Chirurgia* (Buc.), 1970, XIX, 1093.

POLAK J.M., STAGG N., PEARCE A.G.E. — Two types of Zollinger-Ellison syndrome: immunofluorescent cytochemical and ultrastructural studies of the antral and pancreatic gastric cells in different clinical states, *Gut.*, 1972, 13, 501—512.

STOICA T. — Antrectomia asociată cu vagotomia în tratamentul ulcerului gastric şi duodenal, Ed. Medicală, Buc., 1978.

ŞUTEU I., BUCUR AL.I. — Chirurgie generală, I.M.F., Buc., 1983, vol. I, 1—108.

ŞUTEU I. *şi colab.* — Ulcerul postbulbar perforat. Particularităţi anatomo-clinice şi de tratament chirurgical, *Chirurgia* (Buc.), 1981, XXX, 273.

VOICU FL. *şi colab.* — Rezultate tardive în vagotomia asociată cu antrectomie, practicate pentru ulcer gastroduodenal, *Chirurgia* (Buc.), 1974, XXIII, 395.

WALSH J.H., RICHARDSON C.T., FORDTRAN J.S. — pH dependances of acid secretion and gastrin release in normal and ulcer subjects, *J. Clin. Invest.*, 1975, 55, 462—468.

WYLLIE J.H. *şi colab.* — Plasma gastrin and acid secretion in man following stimulation by food, meat extract and insulin, *Gut*, 1972, 13, 887—893.

2.2 ULCERUL DE STRES

C. CONSTANTINESCU

2.2.1 Terminologie şi istoric — 107
2.2.2 Particularităţi anatomopatologice—109
2.2.3 Etiopatogenia ulcerului de stres — 110
- răspunsul predominant adrenergic
- răspunsul predominant colinergic
- răspunsul predominant hormonal

2.2.4 Diagnosticul ulcerului de stres —114
2.2.5 Tratamentul preventiv — 116
2.2.6 Tratamentul curativ — 117
Bibliografie selectivă — 122

2.2.1 TERMINOLOGIE ŞI ISTORIC

Starea de stres reprezintă o reacţie sintetică a organismului la multiple influenţe externe sau/şi interne care tind să-i modifice homeostazia; se manifestă prin tulburări variate şi nespecifice, la început de tip funcţional, putînd evolua însă, treptat, pînă la leziuni morfologice precis conturate.

Gama largă a modificărilor morfofuncţionale diverse de răspuns capătă expresie şi la nivelul *peretelui tubului digestiv*, determinînd leziuni *ultrastructurale*, apoi *microscopice* şi, în final, *macroscopice*, care au ca efect clinic hemoragia sau/şi perforaţia digestivă. Hemoragia digestivă de stres se situează pe primul loc (faţă de perforaţie) în toate statisticile publicate şi reprezintă forma redutabilă de manifestare a ulcerului de stres. Hemoragia poate fi masivă, recidivantă şi dificil de stăpînit prin tratamentul medical, cu o mortalitate de 40—50% în cazurile la care nu s-a intervenit chirurgical. Sediul frecvent al *ulcerelor de stres* (noţiunea generică este *leziuni acute digestive de stres** sau

---

* În stările postagresive, tubul digestiv reacţionează în totalitatea sa, conform reţelei de receptori cu care este echipat; *hipoxia enterală generalizată temporară* afectează în special intestinul subţire (extrem de bogat în recepţie *alfa* adrenergică; în stările critice intestinul „se palidizează şi se răceşte similar tegumentelor") dar *prima verigă vulnerabilă la om* este spaţiul gastroduodenal *(de asemenea bogat în recepţie alfa)* datorită mediului acid „netamponat alimentar". Sporirea succeselor profilaxiei leziunilor acute de stres la polul digestiv superior a şi condus deja la manifestarea clinică a celor entero-colice, în care „agresorul de ordinul doi" nu mai este *aciditatea* ci *septicitatea* endolumenală şi insuficienţa nutriţiei parenterale (n. red.).

LADS) se află pe segmentul gastroduodenal, îndeosebi *mucoasa gastrică* din regiunea fundică şi a corpului stomacului; leziunile se instalează brusc şi sînt de cele mai multe ori superficiale (neinteresînd decît mucoasa sau submucoasa gastrică sau/şi duodenală); pot fi spontan mortale cînd se complică cu hemoragie abundentă sau cu perforaţie, dar pot şi retroceda cu *restitutio ad integrum* dacă agentul stresant a fost îndepărtat în timp util. Din cele 30 milioane celule epiteliale, un mic procent este zilnic distrus cu ocazia fiecărui proces de digestie, dar puterea regeneratoare duce la refacerea mucoasei în 24—48 ore; există însă numeroase situaţii întîlnite în clinica bolnavilor gravi (reproduse şi experimental) care nu mai permit această regenerare rapidă şi deschid bariera mucoasei gastrice pentru procesele de autodigestie.

Condiţiile etiologice ale LADS survin în toate stările postoperatorii încărcate în complicaţii septice sau/şi hemoragice (uneori şi premergătoare actului operator) cît şi în suferinţe respiratorii, constituindu-se terenul predilect al variantei *ulcerului acut postoperator* (UAPO); alte tipologii de LADS se recrutează de la politraumatisme, traumatisme craniene şi chirurgie craniocerebrală, cît şi de la bolnavii cărora li s-a transfuzat sînge în cantitate mare; ulcere de stres de „origine nechirurgicală“ se întîlnesc în marile arsuri şi degerături, în insuficienţa respiratorie acută, în insuficienţa circulatorie, în stările toxiinfecţioase grave, în hemodializele din insuficienţa renală acută cît şi ca urmare a stărilor intense şi prelungite de tensiune psihică.

Nu se includ în categoria ulcerului de stres: forma acută a ulcerului gastroduodenal tipic, ulceraţiile digestive din hipertensiunea portală, ulcerul „medicamentos“ (aspirină, salicilaţi, cortizon), ulcerul de origine alcoolică şi „plesniturile“ de tipul Mallory-Weiss, cît şi ulceraţiile agonice.

În categoria masivă a *ulcerului acut postoperator de stres*, chirurgia generală furnizează peste 60% din cazuri, chirurgia toracică şi cardiacă 10%, chirurgia de urgenţă peste 10%, neurotraumatologia 10—12%, ortopedia, urologia şi ginecologia (împreună) pînă la 10%. În ultimii ani se remarcă o creştere a frecvenţei ulcerului de stres concomitent cu multiplicarea şi accentuarea factorilor etiopatogeni: a sporit procentul de politraumatisme, amploarea operaţiilor şi numărul anesteziilor prelungite; se face o legătură între UAPO şi dezvoltarea actuală a specialităţii de anestezie şi terapie intensivă care prelungeşte viaţa unor cazuri grave şi complicate; utilizarea vasopresoarelor pre-, intra- şi postoperator, corectarea hipovolemiei prin transfuzii masive de sînge, protezarea în insuficienţa respiratorie acută, hemodializa în insuficienţa renală acută sînt metode care, pe de o parte prelungesc viaţa bolnavului, iar pe de altă parte intervin în etiopatogenia ulcerului de stres, oferind timpul necesar (altă dată inexistent) constituirii ulceraţiilor superficiale acute şi apariţiei hemoragiilor masive; se apreciază că 20—25% din toate hemoragiile digestive acute sînt în prezent complicaţii ale ulcerului de stres (Menguy). Gravitatea acestor hemoragii, absenţa unei codificări terapeutice satisfăcătoare, ceea ce explică procentul crescut de mortalitate, justifică interesul actual al cercetătorilor şi clinicienilor asupra acestui nou capitol de patologie digestivă medico-chirurgicală.

Istoric. Ulcerul de stres a fost rar recunoscut *clinic* şi raportat înainte de anii 1965—1970. După ce Curling l-a descris necroptic în 1842 la bolnavi cu arsuri întinse, Billroth relatează în 1867 (citat de Kawarada) o ulceraţie duodenală sîngerîndă la un bolnav cu septicemie. Dieulafoy descrie, în 1898, sub numele de exulcerație simplă* o sîngerare profuză datorită unor eroziuni gastrice multiple. Cushing remarcă şi studiază în 1932 ulcerul gastroduodenal acut la bolnavi cu leziuni craniocerebrale şi după operații neurochirurgicale. Verbank semnalează, în 1957, ulcerații acute superficiale ale mucoasei gastroduodenale la pacienții supuşi hemodializei repetate. Forster raportează, în 1961, cîteva cazuri la marii degerați iar Sadoul, tot în 1961, descrie ulcerul de stres ca o complicație a insuficienței respiratorii acute.

O adevărată explozie de comunicări de cazuri clinice şi de lucrări experimentale se produce după 1970, permițînd o mai bună înțelegere a mecanismelor fiziopatologice; în felul acesta s-au pus imediat bazele unui tratament profilactic care, corect aplicat, a dus repede la scăderea incidenței leziunilor digestive de stres în multe țări.

2.2.2 PARTICULARITĂȚI ANATOMOPATOLOGICE

Ulcerul de stres constă în leziuni acute ale mucoasei digestive, apărute într-un interval de timp care se situează între cîteva ore pînă la cîteva zile, în funcție de tipul de agent stresant: traumatismele psihice sau cerebrale determină cel mai rapid leziunea gastrică acută; ulcerul postoperator apare după o medie de 6 zile, iar septicitatea prelungită, insuficiența respiratorie şi hipovolemiile moderate pot da ulcerații de stres după 8—15 zile, pînă la 3—4 săptămîni.

Ulcerul de stres se defineşte histologic ca o pierdere de substanță apărută pe o mucoasă anterior sănătoasă şi care nu prezintă nici un caracter de leziune inflamatorie tipică. Modificările descrise endoscopic, după gastroduodenotomie exploratorie sau pe piesele de rezecție au valoare ştiințifică, în timp ce leziunile descrise la necropsie au doar o valoare relativă, datorită sumării cu modificările agonice. Nu există o corelație constantă între forma anatomopatologică şi gravitatea hemoragiei; leziuni aproape invizibile la endoscopie sau intraoperator pot da hemoragii mari.

Ca orientare practică, leziunile digestive de stres sînt: mai mult gastrice decît duodenale; mai mult în suprafață decît în profunzime; mai mult multiple decît unice; mai degrabă sîngerează decît să perforeze.

Clasificarea lui Moutier distinge în funcție de extinderea în profunzime a leziunii:

— *abraziunea*, leziune microscopică care distruge doar parțial mucoasa, nu depăşeşte *muscularis mucosae* şi apare frecvent sub formă de focare de necroză superficială, punctiforme, diseminate, putînd interesa întreaga mucoasă gastrică, greu vizibile cu ochiul liber;

— *eroziunea* sau *exulcerația* interesează în întregime mucoasa şi pătrunde în submucoasă, însoțindu-se de edem, hemoragie cu exsudat fibrinos sau leziuni de tromboză venoasă;

— *ulcerația* poate pătrunde în profunzime, străbătînd stratul muscular şi are caracterele unei necroze parietale fără reacție fibropară; ea poate determina hemoragii mari prin fistulă vasculară sau poate să perforeze; localizarea frecventă este pe duoden sau pe antrul gastric.

Extensia în suprafață este extrem de variabilă: leziunile pot apare sub formă de purpură sau peteşii, localizate în regiunea fundică şi corporeală, sau întinse pe toată suprafața mucoasei; alteori, sînt eroziuni sau ulcerații localizate, insulare sau regional diseminate. Coroborarea datelor de endoscopie cu rezultatul explorărilor intraoperatorii (după gastroduodenotomie) şi cu examenul pieselor rezecate, a arătat că leziunile de tip *abraziune* sînt cele mai întinse în suprafaţă, *exulceraţiile* sînt parcelare, nedepăşind mucoasa duodenală din zona ampulei Vater, iar *ulceraţiile* sînt predominant situate distal, pe antru şi duoden.

---

* Dacă se evidențiază, *histologic*, o malformație arteriolo-venulară submucoasă în situația unei exulcerații de „tip Dieulafoy" nu se va include cazul în categoria „ulcerului de stres" (Mortensen, 1984) (n.red.).

Unii autori consideră diversele forme ca stadii evolutive ale aceluiaşi tip de leziune (Moody), iar alţii fac o legătură între factorul etiologic, mecanismul patogenic şi forma anatomopatologică găsită (Menguy). Faptul că de multe ori chirurgul nu găseşte intraoperator leziuni care să explice sîngerări abundente, aspectul macroscopic fiind al unei mucoase intens congestionate, cu peteşii diseminate, a stat la baza denumirii de *gastrită hemoragică difuză*, folosită pe larg în literatura de specialitate; absenţa unei reacţii inflamatorii de tip fibropar a făcut să se considere această denumire ca improprie şi s-au propus termenii de *gastroză hemoragică* şi de *gastropatie hemoragică de stres*; ultima denumire, atrăgînd atenţia asupra complicaţiei hemoragice şi asupra condiţiilor care o generează, a devenit mai expresivă decît „gastrită erozivă", „leziuni acute ale mucoasei gastroduodenale", „sindrom de vasoconstricţie gastrică acută" sau „sindrom de necroză focală gastrică acută".

S-a pus întrebarea dacă particularităţile anatomopatologice variate ale leziunii de stres pot susţine ipotezele patogenice incriminate şi dacă leziunile histologice pot fi diferenţiate şi sistematizate în funcţie de cauza şi de mecanismul de producere. S-a afirmat (E.D. Martin) că aspectele cele mai des întîlnite în cadrul LADS sînt de tip vascular-exsudativ şi trombozant, determinînd focare de ischemie şi infarct, supuse numai ulterior acţiunii clorhidropeptice; acest tip de leziune, care caracterizează mai ales UAPO, este asemănător cu modificările obţinute de Reilly prin excitaţie mecanică sau aplicarea de toxine la nivelul nervilor splanhnici, experiment clasic, ce declanşează la nivelul mucoasei gastrice şi duodenale hiperemie cu puncte sau placarde hemoragice întinse. G. Lagache adaugă la caracterele UAPO existenţa fistulei vasculare submucoase şi sediul predominant gastric al leziunilor. Fenomene asemănătoare s-au constatat în cursul insuficienţei respiratorii acute, iar fibroscopic s-a descris dinamica leziunilor digestive de stres la bolnavii supuşi unei reanimări prelungite: primul stadiu este caracterizat printr-o fragilitate a mucoasei care sîngerează la contact şi prezintă leziuni purpurice; ulterior apar eroziuni a căror profunzime nu depăşeşte 5 mm; al treilea stadiu este cel de ulcer acut, unic sau multiplu, profund, depăşind 5 mm în adîncime (uneori, endoscopia arată hemoragie activă cu sînge roşu, din fundul exulceraţiei sau al ulceraţiei care a erodat o arteriolă sau o arteră; în alte cazuri ulceraţia este acoperită de un cheag).

În practică, alerta începe, în majoritatea cazurilor, printr-o complicaţie hemoragică care plasează bolnavii în rîndul marilor urgenţe. Gastrofibroscopia imediată sau/şi examenul intraoperator al mucoasei gastrice arată diversitatea de forme anatomopatologice descrise, de la simpla ulceraţie cu fistulă vasculară pînă la gastropatia hemoragică, în care mucoasa „lăcrimează cu sînge" şi care ridică probleme dificile de tactică şi tehnică operatorie*.

2.2.3 ETIOPATOGENIA ULCERULUI DE STRES

Frecvenţa apariţiei ulcerului de stres este în funcţie de metoda de cercetare a leziunii şi de evoluţia spre complicaţii hemoragice sau perforative. Majoritatea leziunilor acute digestive de stres apar şi evoluează fără o expresie clinică aparte. Dacă, pînă în ultimul deceniu, se înregistrau doar ulcerele de stres complicate prin hemoragie sau perforaţie, odată cu introducerea fibrogastroscopiei (efectuată sistematic la bolnavii cu factori de risc) frecvenţa raportării a crescut. Din punctul de vedere al sexului predomină cel masculin, iar vîrsta de peste 45 de ani furnizează 60—70% din cazuri; au fost descrise ulcere de stres la vîrste foarte mici (1—2 ani) şi, de asemenea, la celălalt pol al vieţii, spre 85 de ani.

---

* Din experienţa personală sîntem înclinaţi să credem — alături de alţi autori — că există o corelaţie între factorii etiopatogenici, mecanismul fiziopatologic şi diversele stadii evolutive anatomopatologice; era de altfel greu să se admită că multitudinea şi diversitatea factorilor stresanţi, ce acţionează în circumstanţe variabile, ar produce acelaşi tip de leziune, prin acelaşi mecanism şi ar impune, în final, şi un tratament standard (n.a.).

Traumatismele craniene generează procentul cel mai mare de leziuni acute superficiale gastrice, complicate adesea cu hemoragie; Sibilly şi Krivosic au constatat, endoscopic, 61 leziuni gastrice de stres la 62 bolnavi examinaţi, pe baza explorării dinamice făcută între a 3-a şi a 15-a zi de la debut (leziunile iniţiale au fost de tip congestiv, cu mucoasa roşie-cianotică şi capilare dilatate; începînd din a 6-a zi au apărut leziuni hemoragice localizate sau difuze şi leziuni ulcerative).

În varianta UAPO procentul cel mai mare de ulceraţii de stres îl furnizează chirurgia abdominală, apoi chirurgia cardiovasculară şi chirurgia toracică; în cadrul chirurgiei abdominale, UAPO este mai frecvent întîlnit în chirurgia hepatobiliară, colică şi gastro-duodenală.

Dintre numeroasele situaţii întîlnite în clinică (care au permis şi reproducerea experimentală a ulceraţiilor de stres) s-au desprins, ca adevăraţi factori de risc pentru leziunile acute digestive de stres, următorii:

- Hipotensiunea prelungită şi severă este incriminată ca fiind factorul cel mai important generator de ulcer de stres; apare în marile hemoragii, în politraumatismele grave, în stările de şoc de orice altă etiologie, cît şi în cadrul general al UAPO. Examenele endoscopice au depistat în cursul hipovolemiilor prelungite o mucoasă gastrică palidă, punctată de zone albicioase (Levine). Hemoragia se declanşează atunci cînd starea de ischemie prelungită afectează troficitatea mucoasei prin ineficienţa irigaţiei.
- Starea de septicitate (septicemie sau focar septic izolat) determinată mai ales de flora gramnegativă, este întîlnită în peste 50—60% din UAPO; această frecvenţă explică de ce s-a afirmat că apariţia unei hemoragii digestive de stres la bolnavul operat pe abdomen trebuie să conducă la suspiciunea unei colecţii septice intraabdominale!
- Insuficienţa acută respiratorie, cu acidoză, creşte şi secreţia acidă a stomacului şi poate conduce la ulcere de stres, ca şi insuficienţa renală la bolnavul supus, sau nu, dializei.
- Transfuziile masive sau/şi repetate pot fi şi ele uneori urmate de ulceraţii gastrice acute, probabil printr-un mecanism de coagulare intravasculară diseminată cu microtromboze în vasele mucoasei gastrice.
- Suprimarea excesivă a alimentaţiei orale, cît şi prelungirea aspiraţiei gastrice şi a drenajului biliar extern par a facilita ulceraţiile acute ale mucoasei gastroduodenale.
- Corticoterapia de durată (chiar în cantităţi moderate), medicaţia vasopresoare, oxitetraciclinele, şi anticoagulantele au fost incriminate ca factori ce ar favoriza leziunile digestive acute; practic, aceste medicamente ar trebui evitate în perioada postoperatorie, la bolnavii cu risc crescut pentru ulceraţiile de stres.
- Terenul neuropsihic este considerat, din ce în ce mai mult, drept un factor predispozant sau chiar favorizant al leziunilor digestive acute; bolnavii anxioşi, operaţi în urgenţă, cu stări de insomnie prelungită, ţinuţi mult

timp în condiţiile „stresante“ din secţiile de terapie intensivă dezvoltă într-un procent crescut variante de UAPO.

Toţi factorii amintiţi — veritabili factori de risc pentru ulceraţia de stres — trebuie evitaţi sau reduşi, în încercarea de a scădea incidenţa ulcerului de stres. Modul în care ei acţionează asupra mucoasei gastrice şi duodenale este discutat de diversele teorii (neurogenă, vasculară, hormonală), nereuşindu-se încă explicarea unitară şi integrală a fiziopatologiei.

Dinamica lezională depistată la explorarea endoscopică a oferit baza unei concepţii temporale, care presupune o succesiune de mecanisme, generate de cauze favorizante şi predispozante; în final, se ajunge tot la o ruptură a echilibrului dintre factorii de apărare a mucoasei gastroduodenale şi agresiunea clorhidropeptică sau/şi alcalinobiliară.

Lanţul de fenomene este declanşat de ischemie care scade cantitatea de mucus şi nu permite refacerea epiteliului mucoasei gastrice; modificările energetice intracelulare sînt accentuate de retrodifuziunea ionilor de H^+; se secretă histamină prin mecanisme locale paracrine* de autoreglare iar vasdilataţia consecutivă duce la extravazare sanguină datorită leziunilor arteriolocapilare.

Utilizînd terminologia introdusă, de două decenii, de Laborit, în timp ce factorii stresanţi produc un „sindrom lezional primar“ (politraumatism, arsură, septicitate, hipoxie, acidoză), leziunea digestivă acută de stres corespunde „sindromului lezional secundar“ şi se datoreşte specificului reacţiei organismului la agresiune. Mecanismele nervoase şi endocrine de reglaj, care generează global *sindromul de reacţie postagresivă* (Teodorescu-Exarcu) au fost sistematizate în răspunsuri predominant adrenergice, răspunsuri predominant colinergice şi răspunsuri predominant hormonale; ele pot acţiona succesiv, sumativ sau ca mecanisme de sine stătătoare.

(i) **Răspunsul predominant adrenergic.** Hipovolemia, de orice cauză, determină o reacţie promptă din partea organismului, care, în efortul de a menţine funcţiile vitale, sustrage sînge din teritorii „nevitale“; mecanismul este reprezentat de punerea în stare de excitaţie a sistemului simpatoadrenergic, aria splanhnică fiind o zonă de răspuns maxim prin vasoconstricţie (trunchiul celiac este echipat preferenţial cu receptori *alfa*). Practic, are loc excitarea atît a *alfa* cît şi a *beta* receptorilor adrenergici care, în cazul unei reacţii simpatice prelungite, determină vasoconstricţia de lungă durată a mucoasei gastrice şi intestinale. Lipsa de aport energetic duce la ruperea echilibrului dintre factorii de apărare şi cei de agresiune, deschizînd bariera mucoasei gastrice. Aceste „hipovolemii periculoase“ se întîlnesc în şocul hemoragic, în arsurile întinse, în politraumatisme, în ocluzii. O situaţie particulară este cea a şocului septic datorat mai ales infecţiilor cu bacili gramnegativi: dacă apare la un pacient normovolemic, reacţia de răspuns este de tip *hiperdinamic*, cu rezistenţă periferică scăzută şi extremităţi calde (aceşti pacienţi nu fac leziuni digestive de stres); dar dacă şocul septic apare la un pacient hipovolemic (aşa cum se întîmplă în septicemiile de la arşi sau în ocluzii şi peritonite) răspunsul este de tip *hipodinamic* cu vasoconstricţie, creşterea rezistenţei periferice, presiune venoasă centrală scăzută şi extremităţi reci (aceşti pacienţi dau un mare procent de leziuni de stres).

---

* **Pentru mecanismele paracrine de reglare intercelulară vezi şi 11.7.1.**

Reacţia simpatoadrenergică realizează ischemia mucoasei gastrice prin vasoconstricţie arteriolară şi prin deschiderea anastomozelor arteriovenoase. Numeroase lucrări experimentale asupra ulcerului acut şi studiile endoscopice efectuate la om în primele zile după stres, au confirmat ischemia acută a mucoasei gastrice; dacă starea de şoc dispare în scurt timp, alterările circulatorii se amendează rapid; în caz de şoc prelungit, ruperea barierei mucoasei gastrice permite retrodifuziunea ionilor de H^+ şi ieşirea ionului de Na^+ din celulă în lumenul gastric; efectul distructiv al acidozei intracelulare provoacă degranularea mastocitelor cu eliberarea de substanţe vasoactive, care duc la apariţia de infarcte hemoragice în submucoasă şi mucoasă cu hemoragii exteriorizate în lumen; eritrodiapedeza se datoreşte faptului că sîngele nu mai este reţinut în patul microvascular de peretele lezat prin hipoxie şi acidoză. În cazul unei reacţii adrenergice care se prelungeşte şi determină o ischemie de lungă durată, restabilirea circulaţiei sanguine (prin mecanisme de autoreglare locală sau consecutiv terapiei aplicate) duce la apariţia bruscă şi numai aparent paradoxală a hemoragiei; parafrazînd cele ce se observă în reacţia de respingere la o alogrefă de sînge, se poate spune că în acest caz sîngele, care *reperfuzează tardiv mucoasa gastrică aflată după o lungă perioadă de ischemie*, „aduce moartea şi nu viaţa"; acesta este momentul critic cu care sîntem confruntaţi în clinica umană şi în care se impune intervenţia de urgenţă pentru stăpînirea şi controlul hemoragiei.

Datele experimentale arată că momentul de început în dezvoltarea leziunilor acute ale mucoasei gastrice este reprezentat de o descreştere severă şi bruscă a metabolismului energetic în mucoasă; gradul deficitului energetic indus de ischemie este mai mare în zona fundică a stomacului şi descreşte pe antrul gastric. Alte experimente au studiat debitul sanguin gastric pe unitatea de timp, folosind microsfere marcate introduse în atriul stîng; s-a stabilit astfel că în mucoasa normală, deibtul cel mai mare este la nivelul zonei fundice şi a corpului gastric şi descreşte progresiv spre zona antrală. Şocul hemoragic cu hipovolemie marcată reduce de 10—15 ori debitul sanguin al peretelui gastric, în special în zonele care beneficiază normal de o cantitate mai mare de sînge (zona fundică şi corpul gastric) şi unde de altfel, se întîlnesc leziunile digestive de stres la om. Perfuzia selectivă a arterei mezenterice superioare cu sînge oxigenat a împiedicat producerea leziunilor digestive de stres în şocul experimental.

Participarea factorului agresiv clorhidropeptic şi a refluxului biliodnodenal în determinarea microleziunilor mucoasei gastrice ischemice a stimulat o altă serie de cercetări experimentale şi clinice. Relaţia ulcerului de stres cu secreţia clorhidropeptică a suscitat multe discuţii; s-au acumulat date care exprimă mari variaţii ale secreţiei gastrice în şoc, de la valori scăzute la cifre normale sau crescute (C. Constantinescu şi N. Mircea). Nivelurile scăzute ale secreţiei gastrice reflectă fie gravitatea cauzei sau cauzelor declanşatoare (inclusiv asocierea cu boli grave) fie scăderea cantităţii de acid intraluminal, datorită unei retrodifuziuni marcate a protonilor de hidrogen. Majoritatea cercetătorilor sînt de acord că aciditatea gastrică este scăzută în primele zile după instalarea stresului mai ales în condiţiile hipotensiunii cauzată de hipovolemie sau de septicitate; de altfel, la marii arşi s-au găsit microorganisme în criptele mucoasei, ceea ce dovedeşte o hipoacidititate marcată. În acelaşi sens, apariţia ulceraţiilor de stres la pacienţii cu gastrită atrofică sau anemie pernicioasă demonstrează că eroziunile se pot produce şi în condiţiile hipo sau anacidităţii. S-a dovedit că în timpul perioadei de ischemie, cantităţi mici de HCl pot deveni agresive, în condiţiile ruperii barierei mucoepiteliale; astfel, dacă în mod normal o concentraţie de HCl de 50 mEq/l nu determină leziuni datorită funcţionării normale a barierei mucoasei, în cazul ischemiei de stres o cantitate de numai 15 mEq/l HCl poate determina leziuni ulcerative, mai ales în prezenţa refluxului biliodnodenal.

Creşterea bruscă a acidităţii gastrice poate coincide ulterior cu corectarea hipovolemiei şi combaterea tulburărilor hemodinamice ale microcirculaţiei gastrice. Există însă un grup de agenţi etiologici care *de la început provoacă o hipersecreţie cu hiperaciditate accentuată:* este situaţia bolnavilor după intervenţii de neurochirurgie, cu traumatisme craniocerebrale sau în anumite stări de tensiune psihică accentuată şi prelungită. La aceşti bolnavi, care se încadrează patogenic în ulcerul de stres tip Cushing, există o marcată stare de hipervagotonie datorită excitării directe a nucleilor vagali. Valorile HCl ajung repede la cifre de 100—150 mEq/1, determinînd leziuni prin agresiunea clorhidropeptică directă asupra unei mucoase normale sau/şi cu potenţial de apărare depăşit. S-a constatat şi o creştere marcată a gastrinei serice la pacienţii cu leziuni traumatice craniocerebrale în comparaţie cu politraumatizaţii fără leziuni cefalice (Bowen). La această categorie de leziuni de stres provocate prin hiperaciditate, ulceraţiile sînt mai des întîlnite în zona antrală şi uneori în duoden.

Relaţia ulceraţiei de stres cu refluxul biliodnodenal a fost evidenţiată de numeroşi cercetători (Goodman, Guilbert, Rhodes) care au propus chiar termenul de „ulcer acut indus de sărurile biliare“; după ligatura pilorului, ischemia posthemoragică şi instilarea de HCl în stomac nu produce ulceraţie acută decît în prezenţa sărurilor biliare, probîndu-se legătura evidentă între refluxul duodeno-gastric şi ulcerul acut. Sărurile biliare favorizează ruperea barierei mucoasei gastrice ischemiate şi deschid astfel calea retrodifuziunii crescute a ionilor de H^+; enzimele pancreatice (în special tripsina refluată în stomac) au un rol nefast asupra mucoasei ischemiate. În clinică, o parte din pacienţii aflaţi în stare gravă au pareză dinamică, ce accentuează refluxul biliodudenal în stomac provocînd leziuni acute difuze pe mucoasa gastrică ischemiată.

Reiese deci că, în această primă fază, simpatoadrenergică, leziunile mucoasei sînt rezultatul asocierii ischemiei acute cu acţiunea HCl (chiar în concentraţii mici) şi cu refluxul biliodudenal în stomac.*

(ii) **Răspunsul predominant colinergic** reprezintă sau faza secundară în stresul prelungit sau este faza de început în patologia ulcerului de stres apărut după traume cerebrale sau/şi psihice. Stimulii urmează calea parasimpatică, fiind mediaţi în final de nervul vag; hipervagotonia conduce la contracţia tunicii musculare a stomacului şi a muscularei mucoasei, cu stază în microcirculaţia peretelui gastric, generatoare de congestie şi hipoxie; şunturile arteriovenoase închise cresc de asemenea staza mucoasei. Pe de altă parte, tonusul vagal provoacă hipersecreţia clorhidropeptică, creşterea valorilor serice ale gasurinei şi, în final, o hiperaciditate gastrică. În condiţii de hipoxie, mucoasa gastrică devine mai vulnerabilă la acţiunea valorilor crescute de HCl.

Expresia anatomoclinică a acestui lanţ fiziopatologic este iniţial congestia mucoasei şi hemoragia prin diapedeză, iar ulterior se produc microulceraţii diseminate pe mari întinderi, ca rezultat al constituirii leziunilor acute ale mucoasei. Atunci cînd reacţia colinergică reprezintă începutul lanţului patogenic ne aflăm în categoria „hemoragiilor de stres de tip stimulare a hipotalamusului anterior“, manifestate la debut prin extravazarea sanguină la nivelul întregii suprafeţe a mucoasei gastrice (gastropatia hemoragică) apoi prin apariţia leziunilor ulcerative care pot produce fistulă vasculară; în această situaţie, efectul vagotomiei este salutar. În cazul în care reacţia colinergică urmează fazei adrenergice, ischemia acută de debut este înlocuită printr-un aport crescut de sînge arterial, cu stază venoasă, de hiperaciditate; şi în această situaţie, poate fi utilă vagotomia, întrerupînd lanţul patogenic.

(iii) **Răspunsul predominant hormonal** este dominat de axul hipofizo-corticosuprarenal. Valorile serice crescute ale corticoizilor apar după o perioadă de 3—5 zile; ele determină, în primul rînd, perturbările barierei mucoasei gastrice, unde încetinesc ritmul de multiplicare al celulelor epiteliale şi scad cantitatea mucusului protector (alterări ale glicoproteinelor şi mucoproteinelor) iar în al doilea rînd o creştere moderată a secreţiei de HCl (coexistă şi o hipergastrinemie circulantă relativă de retenţie). Hiperaldosteronismul, secundar hipovolemiilor, favorizează la nivel celular procesele de transmineralizare şi edem, agravînd tulburările metabolice în peretele gastric.

2.2.4 DIAGNOSTICUL ULCERULUI DE STRES

Deşi patologia ulcerului de stres este diferită în funcţie de cauza stresantă sau de asocierea mai multor cauze, există posibilitatea de a face uneori legături între aspectele anatomopatologice şi factorii etiopatogenici. Diagnosticul este dificil de stabilit înaintea apariției complicațiilor, dintre care hemoragia digestivă superioară este pe primul loc; în cazul UAPO, maximum de frecvență este între a 8-a și a 15-a zi. Esențial pentru chirurg este să stabilească diagnosticul înainte de producerea hemoragiei sau atunci cînd hemoragia este puțin exprimată. Pentru aceasta este necesar să se efectueze o anamneză foarte atentă, care să depisteze factorii de risc pentru ulcerația de stres; *este obligatoriu să se gîndească la posibilitatea apariției ulcerului de stres în prezența factorilor de risc, și mai ales a asocierii lor, și să se apeleze la fibroscopie încă din perioada necomplicată cu efecte sistemice.*

---

* Reluarea, la timp, a tranzitului digestiv şi a importului alimentar energetic (natural, sau cel puţin artificial enteral sau/şi parenteral) rămîne una din „regulile de aur“ ale chirurgiei abdominale (n. red.).

Apariția unei HDS la numai cîteva zile după o intervenție chirurgicală complexă, mai ales cînd operația a fost executată în afara segmentului gastroduodenal, trebuie, în mod automat, să sugereze un ulcer acut postoperator și impune: restabilirea imediată a volemiei prin cateter venos central; instalarea unei sonde de aspirație gastrică; efectuarea repetată a hematocritului și bilanțul complet al factorilor de coagulare; depistarea septicității prin toate mijloacele, inclusiv efectuarea de hemoculturi în puseu febril; gastrofibroscopia de urgență; uneori, explorarea radiologică gastroduodenală și eventual, arteriografie selectivă.

De la început, trebuie subliniat că tranzitul gastroduodenal furnizează date incerte în majoritatea ulcerațiilor superficiale acute și mai ales în cazul gastropatiei hemoragice și al eroziunilor. Arteriografia selectivă evidențiază adesea imaginea de „pată extravasculară“ și permite, în plus, injectarea „țintită“ de vasopresoare sau embolizările dirijate cu scop hemostatic. Fibroscopia de urgență constituie incontestabil examenul de elecție, care oferă explorarea vizuală a esofagului, a stomacului și a duodenului cel puțin pînă la genunchiul său inferior; pe baza examenului fibroscopic se localizează sîngerarea, se apreciază tipul de leziune, importanța și debitul sîngerării, stabilindu-se indicații topografice de mare valoare pentru actul chirurgical. Rămîn însă un număr important de hemoragii digestive al căror diagnostic etiologic nu poate fi stabilit preoperator. Dacă gravitatea hemoragiei o impune, laparotomia exploratorie, cu gastroduodenotomie largă, permite stabilirea cauzei hemoragiei și tipului de leziune, orientînd tactica și tehnica chirurgicală. Trebuie recunoscut că nici explorarea intraoperatorie nu arată sursa hemoragiei în toate cazurile, chiar și după o explorare minuțioasă; este vorba fie de acele hemoragii în suprafață datorate unor leziuni microscopice, fie de încetare momentană a hemoragiei în condițiile anesteziei generale și ale hipotensiunii posthemoragice; laparotomia cu o gastrotomie prin care nu se decelează cauza hemoragiei este momentul cel mai dificil pentru un chirurg, mai ales că recidiva hemoragică este frecventă.

În cazul apariției, în mod brusc, a unui „abdomen dureros“, în zilele ce urmează actului operator, la bolnavii cu factori de risc, mai ales cînd nu se pot alimenta *per os*, trebuie suspectată o perforație și căutat pneumoperitoneul. Pe plan etiologic, perforația de stres se întîlnește mai ales la bolnavii neurochirurgicali, este localizată antroduodenal și se poate asocia cu hemoragia; este mult mai puțin frecventă decît complicația hemoragică și apare între 10–18 zile postoperator; asocierea hemoragiei cu perforația de stres conduce la o mortalitate de 70–80%!

Trebuie menționat că ulcerul de stres și complicațiile sale se pot asocia cu alte leziuni digestive de stres cum sînt perforațiile intestinale sau pancreatita acută instalată în afara complicaţiilor chirurgiei biliodigestive sau pancreatice.

În concluzie, diagnosticul pozitiv al ulcerului de stres necomplicat se stabileşte rar clinic şi se sprijină îndeosebi pe examenul endoscopic. Diagnosticul este „mai uşor de stabilit" în cazul complicaţiei hemoragice exteriorizată prin hematemeză (cu sau fără melenă) sau al perforaţiei.

2.2.5 TRATAMENTUL PREVENTIV

Tratamentul leziunilor acute digestive de stres este în primul rînd profilactic; odată ce s-a declanşat lanţul fiziopatologic şi s-a instalat ischemia acută a mucoasei (faza simpatoadrenergică), cu sau fără hipersecreţie clorhidropeptică sau/şi stază venulară (faza vagotonică) este mult mai dificilă intervenţia şi controlul evoluţiei leziunilor.

(i) **Detectarea şi corectarea factorilor etiopatogenici.** Asocierea a doi sau mai mulţi factori de risc pentru ulcerul de stres (mai ales cuplul hipovolemie-septicitate) trebuie să alerteze imediat, obligînd la instituirea unor măsuri profilactice. Devine axiomatic că prevenirea sau/şi corectarea promptă a complicaţiilor postoperatorii se înscriu pe primul plan în prevenirea ulcerului de stres. Este importantă instalarea, la aceşti bolnavi, a sondei gastrice de aspiraţie care permite obiectivarea sîngerării, a refluxului biliodudenal şi, eventual, a hipersecreţiei gastrice.

(ii) **Protecţia locală a mucoasei gastrice.** Experimental şi clinic s-a demonstrat că utilizarea substanţelor care tamponează aciditatea gastrică, a substanţelor mucilaginoase ce întăresc acţiunea peliculei de mucus, a pansamentelor gastrice şi a serului glucozat hiperton (care stimulează metabolismul celulelor endoteliale) au ca efect prevenirea leziunilor acute ale mucoasei, sau reducerea semnificativă a procentului de bolnavi care dezvoltă aceste leziuni; s-au propus şi efectuat cu bune rezultate în clinică, perfuzia continuă pe sondă endogastrică cu soluţii alcaline, perfuzia i.v. sau/şi endogastrică a soluţiilor glucozate hipertone, introducerea continuă sau intermitentă de gel de aluminiu etc. În stările de şoc hemoragic a fost utilizată, cu bune rezultate, cholestyramina, care, fixînd sărurile biliare, previne retrodifuziunea ionilor de H^+, iar A. Sibilly şi Ph. Boutelier au obţinut rezultate satisfăcătoare prin perfuzarea lentă, picătură cu picătură, pe sondă gastrică, a următoarei soluţii: Rp/gel de aluminiu 220 g; alginote 2 g; NaCl 2 g; KCl 1 g; glucoză 25% q.s. pentru 1 litru (multiple asemenea combinaţii au fost propuse şi folosite).

(iii) **Tratamentul medicamentos profilactic** dispune de resurse încă nu suficient concretizate sistematic în practică:

a) Blocarea sistemului nervos simpatic în aria splanhnică poate fi obţinută prin infiltraţii efectuate periodic, prin rahianestezie sau prin anestezie peridurală continuă, prin substanţe ganglioplegice şi prin substanţe *alfa* (clorpromazina, hiderginul şi dihidrobenzperidolul) şi *beta*-blocante adrenergic (propranololul) care împiedică acţiunea mediatorilor asupra receptorilor. Trebuie reamintit că, în urmă cu 3–4 decenii, N. Hortolomei şi şcoala sa au accentuat rolul unei anestezii corecte, cu analgezie suficientă şi relaxare satisfăcătoare, care să permită un act operator cît mai puţin traumatizant („executarea unei chirurgii cît mai atraumatice, cu manevre cît mai blînde") şi să împiedice astfel apariţia reacţiei simpatice; în orice operaţie abdominală, se completa rahianestezia sau/şi anestezia generală cu infiltraţii novocainice ale plexului solar şi ale mezourilor ca gest de rutină; este momentul să se reconsidere această tehnică în prevenirea şi atenuarea reacţiei simpatoadrenergice postoperatorii.

b) Substanţele anticolinergice au fost utilizate cu scop preventiv la traumatizaţii cranieni, în neurochirurgie şi la bolnavii cu traume psihice majore; sub medicaţia anticolinergică, hipersecreţia gastrică dispare la aceste categorii de bolnavi şi previne hemoragia gastrică de stres (Stremple).

c) Substanţele cu efect inhibitor asupra porţiunii hipotalamice posterioare ortosimpatice; s-a demonstrat, clinic şi experimental, acţiunea thioperazinei şi a acidului traxenamic, care reduc reacţiile vasomotorii ale mucoasei gastrice şi inhibă eliberarea de histamină (Bel, Giroud, Lareng). Dogmatil-ul inhibă predilect porţiunea posterioară a hipotalamusului şi previne instalarea fazei simpatoadrenergice; sub protecţia acestui medicamet se pot utiliza chiar derivaţii de cortizon şi anticoagulantele în reanimarea stărilor de şoc; doza de dogmatil (sulpirid) este de 300—600 mg/zi, administrat i.m.

d) Dozele farmacologice de steroizi şi ulcerul de stres; deşi a devenit clasică observaţia că administrarea îndelungată a corticoizilor, într-o serie de afecţiuni, poate genera ulcere gastroduodenale, majoritatea autorilor par a fi de acord, în prezent, că administrarea masivă de cortizon, *ca terapie antişoc limitată pentru 24—48 ore,* nu modifică rezistenţa mucoasei gastrice şi nici secreţia clorhidropeptică; dozele masive de corticoizi folosite pentru scurte perioade de timp, la pacienţi în şoc septic sau cu edem cerebral (Kawarada) nu au dus la apariţia ulcerelor de stres, avînd o acţiune antişoc notabilă; se comunică o incidenţă redusă a ulcerelor de stres la pacienţii cu „plămîn de şoc" care au primit doze mari de corticoizi. Experimental, megadozele de corticoizi au prevenit constant apariţia ulcerului de stres (Şuteu); se pare că această acţiune s-ar datora stabilizării membranelor lizozomiale şi celulare, refacerii volemiei şi acţiunii inotrop pozitivă asupra cordului.

e) Cimetidina (tagamet) este un antagonist al receptorilor H tip 2 de la nivelul celulelor oxintice la glandele secretorii gastrice; în urma acţiunilor blocante, secreţia de HCl este inhibată. Dacă utilizarea ei în tratamentul ulcerului cronic gastric şi mai ales duodenal se face pe scară largă, în ulcerul de stres s-au descris atît rezultate favorabile cît şi rezultate indiferente sau agravate; confuzia din confruntarea acestor două opinii, reieşite mai ales din studii experimentale, îşi găseşte rezolvarea pe baza rezultatelor relatate, printre alţii, de Hetzel, în 1980, care, printr-un studiu farmacoclinic dublu orb, dovedeşte convingător că cimetidina previne sîngerarea gastrică la pacienţii cu traumatisme craniocerebrale severe, cimetidina dobîndind astfel o indicaţie clară cel puţin pentru stările de hipervagotonie.

f) Prostaglandina de tip E_1 (PGE_1) contracarează efectele stimulării secreţiei gastrice atunci cînd este administrată în doze mari; ea diminuă vasoconstricţia cauzată de stres, descreşte retrodifuziunea ionilor de H^+, stabilizează membranele lizozomiale; dozele mari, care previn experimental ulceraţia de stres, au dat însă şi cazuri mortale prin alte mecanisme, aşa încît nu pot fi încă administrate în clinică.

g) Secretina incită pancreasul să secrete apă şi bicarbonat şi inhibă secreţia gastrică clorhidropeptică; releul prin care acţionează secretina este scăderea nivelului gastrinei; s-au comunicat rezultatele unui studiu dublu orb, care susţine eficacitatea profilaxiei cu secretină-retard, administrată bicotidian, la pacienţii cu risc crescut pentru ulceraţii de stres (Johnson şi Grossman).

h) Evitarea medicamentelor gastroagresive la bolnavii cu risc crescut pentru leziuni de stres implică renunţarea la cure prelungite de cortizon şi la medicamentele cu acţiune vasoconstrictoare*. Este de subliniat valoarea reluării cît mai rapide a alimentaţiei *per os*, realizarea unui aport energetic suficient în cazul alimentaţiei exclusiv parenterale, refacerea promptă a pierderilor prilejuite de aspiraţia gastrică prelungită, de fistulele digestive cu debit mare sau drenajele biliare de lungă durată.

2.2.6 TRATAMENTUL CURATIV

Tratamentul curativ al ulcerului de stres este reprezentat de suma gesturilor medico-chirurgicale aplicate bolnavului în scopul prevenirii şi/sau tratării complicaţiilor din momentul constituirii leziunilor morfologice şi pînă la vindecarea completă a acestora. Trebuie însă menţionat că momentul constituirii microleziunilor de stres nu poate fi diagnosticat clinic, fiind uneori dificil de stabilit chiar prin gastrofibroscopie sau prin gastrotomie largă;

---

* Vasopresoarele actuale aparţin la patru grupe: levarterenolul (norartrinal, noradrenalină, levophed, norepinephrină, arterenol etc.), metaraminolul (acţiunea alfa şi beta adrenergică este mai difuză şi se instalează mai lent faţă de levarterenol), isoproterenolul (dominant beta adrenergic) şi dopamina (cu efecte alfa dependente de dozaj pînă la obţinerea unor vasodilataţii splanhnice şi renale) (n.red.).

În plus, majoritatea ulceraţiilor de stres dispar imediat ce cauza declanşatoare este înlăturată, mucoasa vindecîndu-se fără sechele; exprimarea clinică a ulcerului de stres este complicaţia sa hemoragică (evidenţiată printr-o anemie acută, prin hematemeză şi/sau melenă) şi mult mai rar complicaţia sa perforativă. Cu excepţia unui eventual diagnostic stabilit endoscopic înainte de complicaţii, tratamentul concret al ulcerului de stres se suprapune cu tratamentul sincron al complicaţiilor sale şi îndeosebi al hemoragiei.

Tratamentul conservator cuprinde un tratament de substituire şi un tratament medical.

a) *Tratamentul de substituire* apelează la transfuzia de sînge izogrup, administrată eventual pe cateterul venos central; cantitatea administrată şi ritmul vor fi condiţionate de tensiunea arterială, PVC, frecvenţa cardiacă, diureza orară şi starea bolnavului; se vor urmări periodic evoluţia hematocritului şi a hemoglobinei; perfuziile cu lichide volemice suprimă şi efectele aldosteronice prevenind declanşarea reacţiei renină-hipertensină-aldosteron.

b) *Tratamentul medical* nu se îmbogăţeşte semnificativ faţă de tratamentul profilactic, împrumutînd mijloacele acestuia. În cazul complicaţiei hemoragice atitudinea de urmat este următoarea:

— spălarea gastrică cu apă bicarbonatată sau cu soluţie clorurosodică de la gheaţă are o acţiune hemostatică, evită formarea de cheaguri şi pregăteşte mucoasa gastrică pentru gastrofibroscopie; metoda are şi o valoare prognostică: bolnavul a cărui hemoragie se opreşte în urma lavajului „la gheaţă“, chiar dacă va sîngera mai tîrziu, are un prognostic mai bun decît bolnavul la care sîngerarea este nemodificată de spălătură;

— refrigerarea gastrică, moderată, reduce debitul sanguin, suprimă aproape total secreţia de HCl şi de pepsină şi diminuă motilitatea stomacului; practic ea nu a dat însă rezultatele scontate (Chapuis); poate fi totuşi utilizată în cazurile de gastropatie hemoragică, sau la bolnavii cu contraindicaţie pentru actul chirurgical;

— terapeutica cu acţiune neurovegetativă este mai puţin eficace pentru tratarea hemoragiei de stres decît pentru prevenirea ei, deoarece blocarea simpatică este indicată în faza de vasoconstricţie arteriolară care, în practică, nu este exprimată clinic; se utilizează însă administrarea de Dogmatil şi s-a propus, ca gest patogenic raţional, splanhnicectomia (Hetzel şi Hase);

— antiacidele şi cimetidina continuă să fie folosite, cu rezultate bune în leziunile de stres provocate prin releu vagal;

— hemostaza pe cale intraarterială se poate face după identificarea sursei de sîngerare prin arteriografie selectivă şi are la bază embolizarea dirijată cu cheag autolog, fragment de muşchi sau gelfoam, sau injectarea de pitresină; această metodă, ca şi administrarea intragastrică, sau intraperitoneală, de levophed, nu a intrat încă în practica curentă.

Tratamentul chirurgical. În prezent există un acord unanim în a admite că leziunile acute de stres cu hemoragie impun un tratament chirurgical de urgenţă în două situaţii:

— continuarea hemoragiei cu tot tratamentul medical intensiv şi complet efectuat;

— în hemoragiile masive „*d'emblée*“ care nu permit instituirea şi aşteptarea rezultatului tratamentului conservator.

Indicaţia operatorie nu trebuie întîrziată, deoarece riscul creşte cu fiecare oră care trece; a nu opera sau a nu opera la timp echivalează cu a lăsa un bolnav să moară. De altfel, media mortalității în ulcerul de stres hemoragic tratat numai conservator este de 40—60% (Berndt).

(i) **Valoarea tratamentului chirurgical** rezultă din următoarele concluzii ale statisticilor actuale:

a) Tratamentul chirurgical permite obținerea hemostazei în aproape 80% din cazuri, cifră net superioară celei de 50% prin metodele conservatoare.

b) Mortalitatea globală prin tratament chirurgical este încă de 40—50% (Menguy) procentul fiind însă obținut, în realitatea clinică, de la bolnavii gravi, care altfel sînt sigur sortiți decesului.

c) Rata mortalității crește în următoarele situații: asocierea a doi sau mai mulți factori de stres (astfel, dacă un factor de stres dă o mortalitate de pînă la 40%, asocierea a doi factori de stres sporește mortalitatea la 60%, iar trei factori de stres urcă mortalitatea pînă aproape de 100%); reluarea sîngerării după o primă operație crește mortalitatea cu 40—60%; reintervențiile agravează prognosticul; continuarea sîngerării și necesitatea unor transfuzii masive crește mortalitatea; apariția și instalarea insuficienței respiratorii acute la bolnavul cu hemoragie de stres semnează aproape fără excepție actul de deces al bolnavului (traduce hipoxia cerebrală); mortalitatea postoperatorie se datorește mai ales nerezolvării factorilor etiologici de stres ce rămîn în acțiune în continuare (șocul hipovolemic, septicemia, arsurile întinse, insuficiența renală acută, traumatismele craniocerebrale și stările de încordare psihică); mortalitatea este cu atît mai ridicată, cu cît intervalul de timp dintre debutul hemoragiei și intervenția operatorie este mai lung.

(ii) **Indicația operatorie este justificată:**

— în cazul hemoragiilor mici sau moderate care nu se opresc în maximum 24 ore de terapie conservatoare corect aplicată;

— în cazurile în care sîngerarea mică se transformă într-o sîngerare masivă sau sîngerarea este mare de la debut (observată în 50% din cazuri);

— în toate cazurile de resîngerare;

— în cazul asocierii a doi sau mai mulți factori stresanți (cea mai frecventă asociere este bolnav operat-insuficiență respiratorie-septicitate);

— în cazul instalării unei insuficiențe respiratorii, indiferent de cantitatea de sînge pierdut;

— în cazul vizualizării prin fibroscopie a unor ulcerații profunde, care sîngerează în jet.

(iii) **Tactica explorării chirurgicale** pretinde maximum de meticulozitate, chiar atunci cînd se consideră descoperite leziunile responsabile de sîngerare. Explorarea intraoperatorie reglată trebuie să respecte următorii timpi:

a) Inspecția și palparea duodenului și a întregului stomac, de la cardia la pilor, după pătrunderea în bursa omentală prin breșa în *pars flaccida* și eventual prin altă breșă în epiploonul gastro-colic.

b) Explorarea endogastrică prin gastrotomie largă, oblică, care pleacă pe mica curbură de la 2—3 cm sub cardie, traversează în diagonală fața anterioară a stomacului pînă la nivelul marii curburi, la locul de elecție a secțiunii de rezecție clasică (limita dintre artera gastroepiploică dreaptă și stîngă sau punctul Demel). Avantajele acestei *gastrotomii oblice* într-o hemoragie de stres sînt următoarele: oferă o lumină largă pentru explorarea fundo-gastrică; prin scheletizarea marii curburi se poate întoarce (eversa) și explora foarte bine mucoasa din această regiune; permite diferenţierea de sindromul Mallory-Weiss sau de varicele eso-cardio-gastrice, cît şi executarea în bune condiţiuni a unor suturi hemostatice pe leziunile sîngerînde; linia de gastrotomie poate deveni tranşă anterioară a unei rezecţii gastrice.

Reiese că, într-o hemoragie digestivă superioară în care nu s-a găsit un ulcer tipic, primul gest care permite o orientare eficace este *gastrotomia largă medio-gastrică;* de altfel, majoritatea sîngerărilor sau resîngerărilor se datoresc unor leziuni de stres localizate în zona fundică şi pe porţiunea verticală a stomacului. Dacă nu s-au găsit leziuni proximale, al doilea gest de explorare endolumenală este *bulbantrotomia orizontală*, printr-o altă incizie, ce traversează segmentul anterior al pilorului (pe această cale nu se poate în nici un caz explora regiunea fundică a stomacului). În unele cazuri, în care explorările menţionate nu au permis evidenţierea unei surse de hemoragie, poate fi indicată, în scop explorator, şi o *duodenotomie longitudinală pe* D_2. În cadrul explorării intraabdominale, se vor inventaria pancreasul (pancreatita acută de stres), ficatul şi splina (pentru eventuale semne de hipertensiune portală) etc.

(iv) **Alegerea tipului de intervenţie chirurgicală** este momentul hotărîtor în care chirurgul trebuie să fie conştient de gravitatea afecţiunii, de recidiva posibilă a hemoragiei şi de marea mortalitate raportată de toţi autorii. Mecanismele fiziopatologice diferite şi aspectele anatomopatologice variate permit afirmaţia că nu există un singur tip de operaţie adaptat la toate cazurile. În alegerea metodei operatorii este obligatoriu să se ţină seama de factorii anatomopatologici şi etiologici:

— ulceraţia duodenală unică se vindecă prin vagotomie-piloroplastie şi sutura ulceraţiei;

— ulceraţia gastrică mică poate fi tratată prin excizie-sutură, la care eventual, se asociază vagotomie-piloroplastie;

— ulceraţiile multiple duodenale pe D_1, cît şi cele gastrice din zona antrală, vor fi soluţionate prin rezecţie gastrică distală, asociată cu vagotomie; întinderea rezecţiei va fi astfel apreciată încît să extirpe toate leziunile hemoragice;

— ulceraţiile gastrice localizate proximal vor putea fi rezolvate prin vagotomie, rezecţie gastrică proximală, cu anastomoză esoantrală şi piloroplastie;

— ulceraţiile diseminate şi sîngerînde, situate pe toată mucoasa gastrică, vor fi tratate diferenţiat, în modul următor: dacă bolnavul este în stare gravă, prezintă doi sau mai mulţi factori de risc şi nu ar mai suporta o reintervenţie, se indică de la început o operaţie definitiv hemostatică de tipul gastrectomiei totale sau „aproape totală“; dacă bolnavul are o stare generală relativ bună, cu o sîngerare moderată şi un singur factor de stres, se recomandă vagotomia cu piloroplastie şi sutura leziunilor sîngerînde; reintervenţia la aceşti bolnavi impune însă gastrectomia totală;

— în cazul asocierii mai multor factori de stres se va alege, inerent, operaţia care să înlăture în cea mai mare parte, sau în totalitate, organul ţintă pentru ulceraţia de stres, deci gastrectomia totală.

Gastropatia difuză hemoragică ridică în faţa chirurgului trei probleme: *recunoaşterea leziunii*, ceea ce necesită uneori biopsie extemporanee sau examenul cu lupa al mucoasei gastrice; *recunoaşterea intraoperatorie a mecanismului fiziopatologic responsabil* (prin executarea vagotomiei se remarcă imediat albirea mucoasei gastrice, congestionate în caz de hipervagotonie); *alegerea* *adaptată a conduitei chirurgicale*, care variază între vagotomia cu piloroplastie şi „nedorita" gastrectomie totală. Fiindcă actul chirurgical trebuie să asigure hemostaza şi să prevină recidiva, sînt puţine afecţiunile chirurgicale încărcate cu sarcini atît de dificile de tactică şi de tehnică operatorie.

Pentru chirurg şi anestezistul-reanimator are importanţă practică sesizarea următoarelor patru (N. Mircea şi C. Constantinescu, 1984) situaţii clinice concrete:

- Toate cazurile cu hipertensiune intracraniană (posttraumatică sau postneurochirurgie) se caracterizează prin apariţia precoce (sub 48 ore) a episodului hemoragic digestiv, avînd ca verigă patogenă hiperaciditatea vagală; la corectarea anemiei acute se asociază gesturile adresate hipertensiunii cerebrale; chirurgul general, cînd este implicat, poate efectua o vagotomie, pe deplin motivată în astfel de situaţii.

- Cazurile cu stări critice (evoluînd la bolnavi încă neoperaţi) amestecate cauzal (polifracturaţi, arsuri, degerături, septicităţi primare, şoc cardiogen, insuficienţe renale şi respiratorii acute etc.) pot dezvolta variante de LADS într-un interval de 3—6 zile de la startul lezional iniţial; mecanismele patogene mixte sînt totuşi dominate de *hipovolemie* şi *hipoxie;* cu excepţia şocului cardiogen, intervenţia chirurgicală este cvasiconstant justificată.

- Toate cazurile de LADS survenite postoperator (forma tipică de UAPO) se recrutează după diverse intervenţii chirurgicale (de obicei majore şi în afara sectorului gastroduodenal propriu-zis), la care se adaugă şi o suficientă parte din categoria imediat anterior menţionată, cînd un gest chirurgical s-a grefat pe starea critică preexistentă; patogenia este derutant de complexă dar pivotul său omniprezent (pe lîngă hipovolemie, durere şi „şoc operator") pare a fi *septicitatea;* exprimarea clinică a LADS începe după 6 zile, cu perioade vulnerabile (zilele 6—7, 9—11, 14—21) şi o extensie pînă la 35 zile (!); intervenţiile (reintervenţiile) chirurgicale au ca obiectiv forma de LADS depistată, dar şi septicitatea.

- Cazurile cu episoade LADS înregistrate în evoluţia terminală a unor boli nechirurgicale sînt specifice secţiilor de terapie intensivă (come ireversibile, ventilaţie mecanică prelungită etc.) şi adeseori nu oferă motivaţii logice unei explorări chirurgicale.

(v) **Studiul critic al intervenţiilor chirurgicale:**

— laparotomia simplă se soldează cu cea mai mare mortalitate, datorită, în realitate, nerecunoaşterii leziunilor;

— sutura izolată a ulceraţiilor sîngerînde oferă şansă de vindecare numai la unul din doi bolnavi;

— vagotomia tronculară reduce semnificativ vascularizaţia mucoasei şi determină frecvent hemostază imediată; resîngerarea apare însă în 30% din cazuri;

— gastrectomia largă sau subtotală are valoare atunci cînd zona extirpată corespunde cu sediul ulceraţiilor de stres;

— gastrectomia totală este motivată, de la început, de gastropatia difuză hemoragică de tip adrenergic, dar îndeosebi în caz de resîngerare după alte intervenţii ce nu au reuşit hemostaza (Menguy);

— vagotomia asociată cu rezecţia gastrică (care extirpă în totalitate ulceraţiile hemoragice) este operaţia care pare a fi cea mai sigură.

În ceea ce privește tratamentul numai a perforației ulcerului de stres situația este suficient de comodă, dar devine extrem de dificilă cînd coexistă și complicația hemoragică, fiindcă trebuie considerată vagotomia tronculară asociată cu o rezecție largă, care, din nou poate ajunge pînă la rezecția totală de stomac.

BIBLIOGRAFIE SELECTIVĂ

ARCHIBALD L.N., MOODY F.G. — Measurement of gastric blood flow with radioactive microspheres, *J. Appl. Physiol.*, 1975, 38, 1951.

BEL A. — Effets de la thiopropérazine, du sulpiride et de certains antienzymes sur des lésions gastriques vaso-motrices et hémorragiques éxperimentales, *J. Méd. Lyon*, 1969, 50, 1093.

BERNDT V. *și colab.* — Das Stressulcus: der zeitiger Stand von Pathogenese, Klinik, Prophylaxie und Therapie, *Prakt. Anaesth.*, 1978, 13, 108.

BOWEN J.C. *și colab.* — Increased gastrin release following penetrating central nervous system injury, *Surg.*, 1974, 75, 720.

CHAPUIS Y., FILLALI O. — Place de la réfrigeration eso-gastrique dans le traitement des hemorragies digestives post-operatoires, *Ann. Chir.*, 1973, 27: C, 1256.

CODY H.S., WICHERN W.A. JR. — Choice of operation for acute gastric mucosal hemorrhage. Report of 36 cases and review of literature, *Amer. J. Surg.*, 1977, 134, 322.

CONSTANTINESCU C., MIRCEA N. *și colab.* — Stres ulcer-etiologie, patologie, terapie (comunicare la Congresul mondial de ATI;. Manila-Filipine, 23—25.I. 1984).

DRAGSTEDT L.R. *și colab.* — Stress and duodenal ulcer, *Ann. Surg.*, 1956, 144, 450.

DUNN D.H. *și colab.* — The treatment of hemorrhagic gastrites with cimetidine, *Surg. Gynec. Obst.*, 1978, 147.

GOODMAN A.A., OSBORNE M.P.: Stress ulcer. Definition, discusion of other stress — associated upper gastrointestinal lesions and an experimental model, *Amer. J. Surg.*, 1973, 125, 461.

HAMZA K.N., DANBESTEN L. — Bile salt producing stress ulcers during experimental shook, *Surgery*, 1972, 71, 161.

HETZEL D. — Prevention or cure for stress-induced gastrointestinal bleeding?, *Brit. med. J.*, 1980, 281, 1384.

HUBERT J.H. *și colab.* — The surgical management of bleeding stress ulcers, *Ann. Surg.*, 1980, 191, 672.

JOHNSON L.R., GROSSMAN M.I. — Characteristics of inhibition of gastric secretion by secretin., *Amer. J. Physiol.*, 1969, 217, 1401.

KAWARADA Y. *și colab.* — Pathophysiology of stress ulcer and its prevention. I. Pharmacologic doses of steroid, *Amer. J. Surg.*, 1975, 129, 249.

KAWARADA Y. *și colab.* — Pathophysiology of stress ulcer and its prevention. II. Prostaglandin E and microcirculatory responses in stress ulcer, *Amer. J. Surg.*, 1975, 129, 217.

LAGACHE C.—Cadre nosologique des ulcères aigus postopératoires, *Ann. Chir.*, 1973, 27: C, 1229.

LARENG L., CATHALA B. — Muqueuse digestive et états de détresse. Efficacité d'un traitement protecteur par le sulpiride, *Sem. Hôp.*, Paris, 1970, 46, 34.

LEVINE B.A. *și colab.* — Cimetidina protects against stress-induced gastric injury augmented by mucosal barrier breakers, *Amer. J. Surg.*, 1979, 137, 328.

LUCAS C.E. *și colab.* — Natural history and surgical dilemma of „stress" gastric bleeding, *Arch. Surg.*, 1971, 102, 266.

MARTIN E.D. — Caractères anatomo-patologiques des ulcères aigus postoperatoires, *Ann. Chir.*, 1973, 27: C, 1231.

MENGUY R. *și colab.* — Mechanisms of stress ulcer. Influences of hypovolemic shock on energy metabolism in the gastric mucosa, *Gastroenterology*, 1974, 66, 46.

MIRCEA N., JIANU E., CONSTANTINESCU C. *și colab.* — Stress ulcers in intensive care, *Resuscitation*, 1984, 12, 59—76.

MOODY F.G. *și colab.* — Stress ulcer: their pathogenesis, diagnosis and treatment, *Surg. Clin. North. Amer.*, 1976, 56, 1469.

PROYE C., DUMONT J.C. — Etiologie des ulcères aigus postopératoires, *Ann. Chir.*, 1973, 27: C., 1233.

RHODES J. *și colab.* — Increased reflux of bile into the stomach with acute gastric ulcer, *Gastroenterology*, 1969, 54, 241.
SKILLMAN J.J. *și colab.* — The gastric mucosal barrier, clinical and experimental studies in critically ill and normal man and in the rabbit, *Ann. Surg.*, 1970, 172, 564.
SAFAILE-SHIRAZI S. *și colab.* — The role of vagotomy in preventing bile salt induced stress ulcers during hemorrhagic shock, *J. Trauma*, 1972, 12, 678.
SIBILLY A., BOUTELIER PH. — Les complications digestives de stress, *J. Chir.* (Paris), 1974, 108, 117.
SPILKER G. *și colab.* — Secretine retard pour la prophilaxie des ulcères de stress en chirurgie, *Nouv. Presse méd.*, 1982, 11, 267.
STREMPLE J.F. *și colab.* — Posttraumatic gastric bleeding. Perspective gastric secretion composition, *Arch. Surg.*, 1972, 105, 1177.
ȘUTEU I. *și colab.* — Șocul, Ed. milit., ed. 2-a, București, 1977.
ȘUTEU I. *și colab.* — Hemoragiile digestive superioare prin ulcer gastroduodenal acut de stres, Chirurgia, 1981, 1, 13.
TEODORESCU-EXARCU I. — Agresologie chirurgicală, Ed. med., București, 1968.

2.3 TUMORILE GASTRICE

C. MIRCIOIU

2.3.1 Tumorile benigne ale stomacului — 123
- Anatomie patologică
- Studiul clinic
- Evoluția și complicațiile
- Diagnosticul diferențial
- Tratamentul

2.3.2 Cancerul gastric — 127
- Definiție și generalități
- Epidemiologia și stările precanceroase
- Elemente de anatomie chirurgicală
- Anatomia patologică macroscopică
- Anatomia patologică microscopică
- Clasificarea și stadializarea
- Studiul clinic
- Evoluția spontană
- Formele clinice
- Diagnosticul diferențial
- Tratamentul cancerului gastric

2.3.3 Sarcoamele gastrice — 154
- Limfoamele maligne
- Leiomiosarcoamele
- Fibrosarcoamele
- Schwanoamele maligne
- Angiosarcoamele

Bibliografie selectivă — 158

2.3.1. TUMORILE BENIGNE ALE STOMACULUI

Tumorile benigne ale stomacului sînt relativ rare, fiind consecința proliferării diferitelor celule constitutive ale țesuturilor gastrice. Din mucoasă se pot dezvolta *polipii* și *adenoamele*, *mixoamele* și *lipoamele;* din țesutul conjunctiv se dezvoltă *fibroamele*, din țesutul muscular apar *mioamele-leiomioamele* și *fibromioamele*, țesutul nervos simpatic generează *schwannoamele*, iar din vasele stomacului provin *hemangioamele* și *limfadenoamele;* s-au descris și tumori gastrice benigne în a căror constituție intră țesut pancreatic.

Simptomatologia tumorilor gastrice benigne este frustă sau chiar absentă, ele fiind descoperite adesea întîmplător, în cursul unui examen radiologic sau a unei intervenții operatorii; alteori, se relevă printr-o creștere însemnată, devenind palpabile și exprimîndu-se prin fenomene de compresiune, sau prin hemoragie digestivă.

Etiologia acestor tumori este neelucidată; s-au invocat factori genetico-familiali predispozanți, iar drept cauze favorizante inflamațiile cronice ale mucoasei gastrice (gastritele de tipul celor preatrofice și atrofice). În anemia Biermer este recunoscută incidența sporită a polipilor cît și a cancerului gastric.

Tumorile gastrice benigne au puncte comune de asemănare: se dezvoltă intragastric, extragastric sau mixt; zona lor de implantaţie este mai mult sau mai puţin largă, realizînd adesea chiar un pedicul care permite deplasarea tumorii, putînd să producă obturaţia pilorului, sau chiar o invaginaţie duodenală; peretele gastric nu este infiltrat, mucoasa din jurul tumorii fiind de aspect normal.

(i) **Anatomie patologică.** Dintre tumorile benigne ale stomacului, cele mai frecvente, pornind din mucoasă, sînt *polipii* şi *adenoamele;* deşi diferenţierea lor nu este încă complet clarificată, aceste formaţiuni se subclasifică în: *polipi adenomatoşi hiperplastici*, *adenomul papilar* (ţinînd prin structura sa glandulară mai mult de categoria adenoamelor şi semănînd foarte bine cu polipul colic vilos) şi *polipul fibroid inflamator* privit ca o formă localizată a gastritei eozinofilice. Dintre tumorile epiteliale benigne gastrice se exclud (necorespunzînd microscopic unui proces proliferativ tumoral tipic) *polipii hiperplazici* (apărînd în cadrul proceselor inflamatorii gastrice vechi) şi *pseudopolipii*, reprezentînd un simplu ţesut de granulaţie în exces.

Macroscopic, sînt adeseori tumori mici, multiple, dezvoltîndu-se în suprafaţă, ceea ce dă mucoasei un aspect mamelonat *(adenomul difuz* sau *polipoza în masă a lui Ménétrier)* sau tumori mai mari, cu tendinţă la pediculizare şi chiar grupare, constituind *polipoza aderentă*, dezvoltată cu predominanţă în vecinătatea regiunii pilorice. Histologic, polipii provin din celulele epiteliale benigne ale gîtului glandelor şi ale epiteliului de înveliş, iar adenoamele sînt datorate proliferării celulelor glandulare ale mucoasei gastrice, sau sînt constituite din celulele glandelor lui Brunner—adenomul brunnerian. Polipii pot degenera şi destul de des se întîlnesc pe unele secţiuni mitoze anarhice sau o netă transformare malignă.

Fibroamele pure sînt constituite din fibre conjunctive mature, abundente, descompuse în fibrile, dispuse concentric în jurul vaselor; văzute submucos, au un aspect alb lucios şi se găsesc mai frecvent pe peretele posterior, putînd atinge mari dimensiuni.

Mioamele şi *fibromioamele* sînt ceva mai frecvente şi apar ca formaţiuni încapsulate, constituite din fibre musculare netede grupate fascicular, orientate în sensuri variate, cu nuclei alungiţi, bogaţi în cromatină.

Lipoamele, *mixoamele*, *hemangioamele*, *limfangioamele*, constituite din celulele ţesuturilor respective, sînt rare, neprezentînd particularităţi histologice, dar cu înclinare spre exulcerare.

Schwannoamele sînt tumori dezvoltate din ţesutul neuro-muscular al stomacului, analog cu structura neuroglioamelor nervilor periferici. Aceste tumori pot fi intragastrice, extragastrice sau mixte. De cele mai multe ori se prezintă ca tumori extragastrice, foarte voluminoase şi pediculate, cu pediculul pornind dintr-o mucoasă sănătoasă; pediculul subţire şi alungit permite uneori tumorii să se deplaseze şi să se fixeze aberant, putînd fi confundate cu tumorile epiploonului. Histologic, aspectul cel mai caracteristic în cazul schwannomului masiv este acela de vîrtejuri pseudoconjunctive, constituite din celule fuziforme anastomozate între ele; vîrtejurile foarte dense sînt izolate între ele printr-o stromă celulo-conjunctivă.

Dintre tumorile gastrice disgenetice se amintesc *hamartoamele* şi *coristoamele.*

Tumorile benigne constituite din țesutul pancreatic (la examenul microscopic se constată grupuri de acini, printre care se găsesc celule aparținînd insulelor lui Langherhans) pot fi plasate submucos, subseros sau în tunica musculară. Localizat mai ales în zona antrului piloric, țesutul pancreatic, care constituie tumoretele, este amestecat intim cu țesutul pereților gastrici, la nivelul stratului muscular, grupurile de acini fiind răspîndite printre fibrele musculare, susținînd astfel explicația heterotopiei embrionare (coristoame).

(ii) **Studiul clinic.** Cu toate că tumorile benigne ale stomacului reprezintă descoperiri mai mult sau mai puțin accidentale, în unele ocazii simptomele dispeptice atrag atenția asupra unor suferințe gastrice. *Durerile* se prezintă ca o senzație de apăsare sau de plenitudine gastrică; spre deosebire de durerile ulceroase, ele apar fără orar, nefiind legate de alimentație, apărînd sau dispărînd fără regularitate, neinfluențate de nici o medicație gastrică. Localizate în regiunea epigastrică, durerile pot iradia dorsal sau în semicentură, și — ceea ce ar trebui să atragă atenția — sînt influențate de schimbarea poziției bolnavilor, decubitul dorsal aducînd reducerea sau liniștirea durerilor. La dureri se adaugă vărsăturile, apărînd de cele mai multe ori după mese; unii autori indică necesitatea cercetării sîngelui în conținutul gastric, prin examinări de laborator.

La *examenul fizic* tumorile gastrice nu se pot palpa, decît dacă ajung la dimensiuni considerabile, diferind după cum sînt intragastrice sau extragastrice. Tumorile intragastrice palpabile se percep în regiunea epigastrică, mai la dreapta liniei mediane, de consistență diferită, cu suprafața regulată sau boselată , după natura tumorii; sînt nedureroase și adesea mobile, ceea ce le deosebește de cancer. Tumorile extragastrice, sesile, au aproape aceeași simptomatologie ca și tumorile intragastrice, fiind aderente de peretele gastric; în cazul tumorilor pediculate, dacă pediculul este lung și subțire (ceea ce se întîmplă cînd tumoarea este mai mare și mai grea) formațiunea poate să ocupe o poziție aberantă, ajungînd chiar pînă în fosa iliacă, cu dificultăți de diagnostic. Starea generală rămîne nealterată, dar s-au descris și cazuri în care tumoarea, încă nedescoperită, determina o stare de slăbire, cu anemie (uneori de tip pernicios) și astenie, simulînd un cancer gastric, chiar avansat; în aceste cazuri, numai examenul radiologic, endoscopia, explorarea operatorie și histologia pot stabili că este vorba de o tumoare benignă cu formă clinică anemică.

Examenul radiologic este examinarea indispensabilă pentru că, de cele mai multe ori, numai acest examen ajută la stabilirea diagnosticului: tumoarea se evidențiază printr-un defect de impregnație baritată la nivelul său, constituind o lacună cu anumite particularități. De fapt, „lacuna benignă“ se prezintă sub trei aspecte principale: lacună unică și medio-gastrică; lacună situată pe marginile stomacului; lacună multiplă. La aceste imagini se mai adaugă: suplețea pereților gastrici, constatată atît la palpare cît și prin urmărirea undelor peristaltice care nu sînt oprite de tumoare; lipsa de durere la presiune; absența deformării pliurilor mucoase. Pentru vizualizarea și mai clară a tumorii, radiologii folosesc și alte metode, printre care examinarea după insuflarea de aer poate să dea indicații suplimentare; de asemenea examenul radiologic cu dublu contrast, în strat subțire, cu compresiune dozată etc.

Introducerea și extinderea examinării endoscopice aduce un surplus de calitate în precizarea diagnosticului, putînd să dea indicații asupra formei, numărului, dimensiunilor, localizării și aspectului de ansamblu al polipilor, iar prin recoltarea de material biopsic, poate să dea indicații nu numai asupra histologiei formațiunii dar și asupra eventualei transformări maligne, ceea ce are și mai mare importanță.

(iii) **Evoluția tumorilor benigne ale stomacului** este caracterizată prin lipsa semnelor locale și generale specifice și prin complicații. Apariția unei *ulcerații*, localizate chiar pe tumoare sau la nivelul mucoasei subiacente, este o complicație ce dă naștere unei simptomatologii pseudoulceroase: durerea ritmată de alimentație, apărînd în crize și calmîndu-se prin pansamente gastrice; durerea la palpare în punct fix; radiologic, nișa deasupra tumorii.

Hemoragiile sînt complicații foarte frecvente în tumorile gastrice benigne, datorate ulcerației unui vas important sau unei hipervascularizații la nivelul tumorii; ele pot fi intragastrice și să se manifeste sub forma de hematemeză sau/și melenă, sau extragastrice cu semnele unei hemoragii interne intraperitoneale. Hemoragiile oculte nu constituie o complicație, ci un simptom, găsit de fiecare dată cînd este insistent căutat prin examinări de laborator.

Ocluzia pilorului se poate instala ca o consecință a obturării orificiului piloric, printr-o tumoare care se plasează pe acest orificiu, astupîndu-l. Obstrucția bruscă și brutală se manifestă acut, cu dureri violente, vărsături, stare sincopală. Dacă manifestările sînt mai puțin violente, se poate presupune că este vorba de prolabarea tumorii în duoden. În aceste cazuri bolnavul se plînge de dureri abdominale violente, localizate epigastric sau în hipocondrul drept, care apar brusc, dar dispar după un timp scurt. Examenul radiologic stabilește diagnosticul și se impune o intervenție chirurgicală de urgență.

Tot în cadrul complicațiilor trebuie trecute alterarea stării generale cu instalarea unei anemii rebele la tratamentele medicamentoase și *transformarea malignă a tumorilor* care, chiar dacă relativ rară, este posibilă, tumorile benigne ale stomacului fiind considerate printre stările precanceroase.

Formele clinice ale tumorilor benigne sînt constituite prin predominanța unui simptom sau a unei complicații: forme dureroase; forme hemoragice; forme anemice sau/și cașectice; forme stenozante, forme tumorale; forme asociate cu ulcerul gastro-duodenal, cu cancerul gastric, cu boala Recklinghausen etc.

(iv) **Diagnosticul diferențial** al tumorilor benigne ale stomacului trebuie făcut în primul rînd cu ulcerul și cu cancerul gastric. Pentru fiecare dintre aceste afecțiuni pledează simptomatologia caracteristică, mai ales pentru ulcerul gastric; în cancer examenul radiologic evidențiază nișa malignă tipică, lacuna sau rigiditatea cu infiltrația pereților, suprimarea undelor peristaltice în regiunea bolnavă, interesarea pliurilor mucoase etc.

(v) **Tratamentul** tumorilor benigne ale stomacului este exclusiv chirurgical, numai îndepărtarea tumorii putînd vindeca bolnavii și preveni complicațiile. Metodele utilizate sînt: excizia tumorii intragastrice pediculate (la care se ajunge prin gastrotomie) împreună cu un „guleraș“ din mucoasa gastrică în jurul pediculului tumoral; rezecția limitată a tumorii și a peretelui gastric în rondelă, la o distanță de cel puțin 2 cm de rădăcina tumorii, urmată de sutura îngrijită a peretelui gastric. Dacă implantarea tumorii în peretele gastric este largă, se recomandă o gastrectomie segmentară, iar pentru tumorile benigne mari ale regiunii pilorice poate fi necesară o gastropilorectomie.

Întrucît biopsia a devenit posibilă prin gastroscopie, cunoaşterea preoperatorie a naturii formaţiunii tumorale va juca un rol important în luarea unei hotărîri privind extinderea rezecţiei gastrice; dacă biopsia nu s-a făcut înaintea operaţiei, este obligatorie o biopsie extemporanee în timpul operaţiei; niciodată nu trebuie uitat că, mai ales polipii gastrici trebuie socotiţi ca o stare precanceroasă cu un risc crescut de malignizare.

2.3.2 CANCERUL GASTRIC

(i) **Definiţie:** cancerul gastric cuprinde toate tumorile maligne care apar şi cresc la nivelul pereţilor stomacului sau lîngă orificiile acestui organ, în primul rînd pilorul, mai rar cardia. În majoritatea cazurilor se întîlnesc epitelioame (96%); restul sînt sarcoame şi alte tumori maligne rare.

Preocuparea pentru diagnosticarea şi cunoaşterea cancerului gastric este justificată de frecvenţa şi gravitatea lui. Toate statisticile subliniază faptul că localizarea viscerală gastrică ocupă primul loc la sexul masculin şi al doilea loc (după cancerul uterin) la femei, reprezentînd, în medie, 1/4 din cancere. S-a subliniat că incidenţa variază mult cu particularităţile epidemiologice şi grupurile etnice, oscilînd mondial între 14—71/10 000 de locuitori. Variabilitatea este ilustrată de prezenţa tumorii gastrice în 60% din totalul localizărilor maligne în Japonia, 10% în SUA, iar în Europa, între 13 şi 35%.

Interesul diagnosticului precoce al cancerului gastric este dovedit, pe statistici mari, prin evoluţia favorabilă a cancerelor „operate în stadiul util"; îndeosebi pentru cancerele superficiale procentul de supravieţuire la 5 şi peste 5 ani, poate să atingă 90—95%! De aceea, în toate lucrările ce se ocupă de această problemă, se găseşte afirmaţia justificată că prognosticul cancerului gastric nu poate fi ameliorat decît prin *depistarea în faza endoscopică de stadiu superficial.* Se consolidează şi părerea dezvoltării cancerului gastric pe un teren particular, acela al *gastritei cronice atrofiante,* pornind de la leziuni de *displazie epitelială,* care stă la baza tuturor stărilor precanceroase; polipii adenomatoşi, anemia de tip Biermer, ulcerul gastric etc. constituie, de asemenea, factori de mare risc, ai căror purtători trebuie supravegheaţi îndeaproape pentru a descoperi la timp apariţia unui focar de cancer superficial.

Cît priveşte profilaxia cancerului gastric, se discută foarte mult despre rolul posibil al carcinogenezei alimentare prin „nitraţi" ca şi despre necesitatea luării unor măsuri generale referitoare la prepararea şi conservarea alimentelor.

(ii) **Epidemiologia cancerului gastric** are un aspect „descriptiv" şi altul „cauzal".

Epidemiologia descriptivă se referă la studiul vîrstei, al sexului, al factorilor ereditari (grupa sanguină), statutului socio-economic şi variaţiilor geografice analizate pe plan internaţional şi chiar în interiorul aceleaişi ţări. Frecvenţa mare a cancerului gastric se întîlneşte între 50—60 de ani; după 40 de ani riscul carcinogen creşte cu vîrsta în mod linear; riscul se multiplică de zece ori de la 45 la 65 de ani. Cancerul gastric se întîlneşte mai frecvent la bărbat decît la femeie; raportul bărbat/femeie, variabil în acelaşi timp şi cu vîrsta, este de 1 sub 35 de ani, 2 către 55 de ani, şi 1,3—1,5 peste 55 de ani. Ca factor genetic, incidența indivizilor din grupa A (II) este cu mult mai ridicată (în mod deosebit pentru localizarea antrală a cancerului gastric). Se remarcă, pe scară internațională, variații geografice importante ale mortalității prin cancer gastric. În țara noastră (ca și în Franța, Germania, Spania etc.) riscul este mediu: 19—20/10 000 locuitori; județele din nord-vestul țării au o morbiditate mai mare prin cancer gastric decît cele din sud (pe întreaga țară se înregistrează, în medie, 128 decese la 100 000 locuitori; în județul Arad sînt 190 decese la 100 000 locuitori, 175 la 100 000 în județul Timiș, respectiv 160 în județul Bihor și 145 în județul Cluj).

Transmutarea populațiilor dintr-o regiune în alta (de exemplu, din Europa sau Japonia în Statele Unite) a arătat că emigranții își păstrează inițial riscurile apariției cancerului de stomac, conform țărilor lor de origină, dar, la descendenți aceste riscuri se modifică, subliniind și rolul important al factorilor de mediu pentru viața individuală. Cercetătorii constată de mai mulți ani o tendință globală de diminuare a frecvenței cancerului gastric; într-o statistică comparativă din Statele Unite, privind mortalitatea la 100 000 locuitori prin cancer gastric la bărbat și femeie, în două perioade (1950—1952 și 1965—1967) se surprinde o scădere de aproape 50%.

Epidemiologia cauzală urmărește agenții carcinogeni incriminați în regimul alimentar, cît și cunoașterea leziunilor ce au relații strînse cu cancerul: ulcerul gastric, polipii gastrici, gastritele cronice cu diferitele lor varietăți, anemia pernicioasă, hernia hiatală sau bontul gastric după gastrectomie (vezi 2.5.4.). Stările precanceroase cuprind acele afecțiuni gastrice cu o mare incidență de malignizare, reprezentînd „leziuni cu risc crescut“ sau „factori de risc locali“. La inflamația evolutivă a mucoasei gastrice se asociază *atrofia* celulelor epiteliale care se reînnoiesc lent, cum sînt cele ale glandelor gastrice și *displazia* celulelor cu reînnoire rapidă, cum sînt cele ale epiteliului de acoperire și ale criptelor; aceeași gastrită se asociază adesea cu o *metaplazie intestinală*.

Ulcerul gastric implică un risc crescut pentru cancerul gastric, legat de apariția și prezența unor focare de displazie epitelială, fie pe marginea ulcerului, fie la distanță. Examenul morfologic minuțios al pieselor operatorii a pus în evidență cancere microscopice la distanță de existența unui ulcer. Chiar dacă elementele clinice de evoluție nu sînt caracteristice pentru „transformarea malignă“ a unui ulcer gastric, se poate ajunge la stabilirea diagnosticului, atunci cînd criteriile radiologice dau unele indicații. Se începe cu stabilirea localizării procesului pe mica curbură și se pot întîlni trei posibilități: un ulcer tipic cu perioade inițiale de regresiune sub tratamentul medical, care suferă ulterior modificări în sensul extensiunii, al rigidității parietale, al aspectului neregulat al marginilor ulceroase; un ulcer persistent care nu reacționează la tratamentul medical; în sfîrșit, o leziune tipic malignă, avînd toate semnele caracteristice, marginile eversate, nișă în platou sau nișă încastrată. Examenul histologic este cel care stabilește transformarea malignă a ulcerului prin prezența în asociere a două elemente: existența unor leziuni indiscutabile de ulcer gastric benign și unul sau mai multe puncte de pe suprafața ulcerului cu semne certe de malignitate. Prin cercetări gastroscopice, realizate anual, s-a depistat apariția cancerului la 0,95% din bolnavii cu ulcer gastric, în interval de 10 ani, ceea ce argumentează în continuare (dar mai nuanțat) și posibilitatea dezvoltării asociate a cancerului pe fondul unui ulcer gastric.

Polipii adenomatoși sînt susceptibili de degenerescență malignă; uneori, polipectomia nu suprimă riscul de malignizare deoarece cancerul se poate dezvolta și la distanță de locul de implantare al polipilor, în focare displazice diseminate. S-a observat, că pentru polipii izolați (mai ales la cei cu diametrul de peste 2 cm) riscul de malignizare este ridicat. Frecvent se utilizează noțiunea de „polipoză gastrică“, cuprinzînd mai multe manifestări morbide a căror caracteristică comună este prezența nodulilor multipli de epiteliu gastric; poliadenomatoza polipoasă tipică corespunde *bolii lui Ménétrier.* În cazul descoperirii unei polipoze malignizate, pot fi luate în considerare două eventualităţi: fie coexistenţa polipilor cu un cancer gastric, fie degenerescenţa polipilor, cum a fost demonstrat în multe situaţii. Afecţiunea, de cele mai multe ori asimptomatică, se poate totuşi manifesta prin dureri epigastrice, greţuri, vărsături, diaree şi astenie; hemoragiile şi anemia sînt relativ rare; imaginile radiologice arată defecte de umplere policiclică, cu dispariţia desenului mucoasei; criteriile histologice de malignitate sînt caracterizate prin numeroase mitoze, ruptura muscularei mucoasei, descoperirea celulelor tumorale în submucoasă şi musculoasă. Pentru polipoza gastrică totală, al cărui risc de transformare malignă este major, se recomandă gastrectomie totală. În cadrul polipilor izolaţi, sau a ariilor polipoase, mai mult sau mai puţin limitate, se poate realiza excizia polipilor cu o suprafaţă largă din peretele gastric, sau gastrectomii subtotale polare inferioare, sau superioare, după predominanţa localizării.

Prezenţa unei *gastrite atrofice* amplifică riscul transformării maligne de 4—5 ori. Frecvenţa gastritei cronice ca şi *metaplazia intestinală* creşte cu vîrsta şi cu gradul de atrofie. Procentul cancerelor gastrice apărute la indivizi cu gastrită cronică atrofică, urmărită timp de 15—20 de ani, este de aproximativ 10%. Leziunea epitelială predispozantă este displazia. Biopsii seriate au demonstrat tranziţia progresivă de la mucoasa metaplazică la cancer. Asocierea *gastritei atrofice cu o anemie pernicioasă* creşte riscul de transformare malignă de 22 de ori mai mult decît la populaţia normală.

Anemia pernicioasă Biermer este o afecţiune cronică, caracterizată printr-o anemie megalocitară cu hiperplazie megaloblastică a măduvei osoase, aclorhidrie gastrică, glosită şi tulburări neurologice sistematizate. În plus, toţi autorii insistă la bolnavii cu anemie Biermer asupra importanţei prezenţei formaţiilor tumorale gastrice, fie că este vorba de polipi (polipii sînt prezenţi în 5—13% dintre bolnavi), de degenerescenţa lor, sau chiar de cancere gastrice. Prezenţa unei megaloblastoze medulare şi a unei achilii gastrice permite raportarea polipilor la originea lor biermeriană, transformarea lor malignă fiind stabilită în 15—35% din cazuri. La bolnavii cu anemie pernicioasă, depistarea cancerului gastric trebuie să fie preocuparea principală a medicului; la cea mai mică bănuială se impune laparotomie exploratorie şi gastrectomie largă.

Gastrita hipertrofică este o inflamaţie cronică a mucoasei gastrice, care se îngroaşă lăsînd glandele intacte. Forma hipertrofică interstiţială este găsită adesea în vecinătatea cancerului gastric, fiind considerată ca o selecţie tisulară la invazia tumorală. Gastrita cronică hipertrofică proliferativă formează noduli mari de celule infiltrative pornind de la mucoasă, dar cu stratul glandular normal; asociaţia cancerului gastric cu gastrita hipertrofică lasă să se întrevadă posibilitatea transformării maligne a acesteia.

Herniile hiatale, prin deschiderea largă şi permanentă a cardiei, sînt la originea unui reflux de lichid acid şi a unei esofagite, a cărei transformare malignă este posibilă prin iritaţia chimică continuă şi metaplazie epitelială. În toate cazurile laparotomia cu intervenţie radicală — gastrectomia polară superioară sau gastrectomie totală — se impune.

Regimul alimentar şi rolul nitrozaminelor reprezintă alţi factori de carcinogeneză ce aparţin epidemiologiei cauzale. Relaţia între cancerul stomacului şi regimul alimentar se pare că nu se referă la un tip sau altul de alimente, care ar fi responsabile, ci mai ales la modul lor de păstrare şi de pregătire (sărarea sau afumarea peştilor şi a cărnurilor, conservarea legumelor şi stocarea lor, coacerea alimentelor). Diferiţi autori au reuşit să producă, la animalele de experienţă, cancer gastric prin administrarea de N-metyl, N-nitrozoguanidină. La om, cancerul gastric ar rezulta din nitrozarea *in vivo*, în stomac, a substanţelor alimentare bogate în nitraţi (ce se transformă în nitriţi sub acţiunea oricăror bacterii) cu apariţia imediată a nitrozaminelor.

Este evidentă importanţa excluderii din alimentaţie a factorilor de carcinogeneză (începînd din copilărie) ca măsură eficientă de profilaxie. Întrucît trecerea de la nitraţi la nitriţi poate fi inhibată prin frig, extinderea şi îmbunătăţirea condiţiilor de stocaj la frig şi, pe cît posibil, o cît mai largă generalizare a refrigeraţiei, la care se adaugă şi utilizarea fructelor, în primul rînd citricele, bogate în vitamina C (acidul ascorbic inhibă producerea de nitrozamine) sînt măsuri menite să aducă modificări în incidenţa bolii canceroase cu localizare gastrică.

Cea de a doua premisă de reducere a gravităţii cancerului gastric constă în intensificarea măsurilor de descoperire a cancerului într-un stadiu precoce (displazia în stadiul IV, cancer confirmat în stadiul microscopic sau cancer superficial, mucos sau submucos) ceea ce permite aplicarea unei terapeutici eficiente. „Displazia epitelială" se defineşte prin stadii crescînde de atipie celulară şi de nediferenţiere cu pierderea caracterelor mucosecretoare, reducerea perioadei vitale a celulelor şi sporirea frecvenţei mitozelor. Displazia cunoaşte în evoluţia sa cinci stadii: stadiul I — mucoasa normală cu displazie benignă; stadiul II şi III — displazie marcată, dar tot benignă; stadiul IV — o adevărată stare precanceroasă; stadiul V — cancer verificat; în 70% cazuri displazia se acompaniază de *metaplazie intestinală* cu apariţia de enterocite şi celule caliciforme. Întrucît în unele ţări europene (printre care şi ţara noastră) există un risc mediu pentru apariţia cancerului gastric, acţiunea descoperirii endoscopice în masă nu se aplică (la subiecţi asimptomatici, cum se întîmplă în Japonia), intensificîndu-se însă atenţia acordată celor ce consultă un medic pentru simptome digestive; metodele de depistare şi diagnosticare activă se vor aplica apoi la cei cu risc mărit de transformare malignă, tehnica de detecţie constînd în generalizarea endoscopiei.

(iii) **Elemente de anatomie chirurgicală.** Stomacul are raporturi, importante anatomolezional, cu ficatul, colonul transvers, pancreasul, splina, marele şi micul epiploon, organe cu rol de seamă în simptomatologia, complicaţiile şi terapeutica chirurgicală a cancerului gastric. Căile de răspîndire limfatică a cancerului gastric rămîn în continuare de mare însemnătate pentru chirurg. Limfaticele stomacului se constituie în cîteva reţele (mucoasă, submucoasă, musculară şi subperitoneală) care, vărsîndu-se în reţeaua subseroasă, colectează toată limfa pereţilor gastrici. *Reţeaua subseroasă este continuă*, aşa încît se poate spune că *nu există în realitate teritorii limfatice gastrice distincte*, tributare unor grupuri ganglionare diferite; totuşi se descriu în reţeaua subseroasă regiuni în care limfa se scurge mai degrabă într-o direcţie decît în alta, ceea ce justifică încă atribuirea fiecărei regiuni limfatice, numele corespunzător grupei de ganglioni de care depinde. Cele trei teritorii limfatice principale gastrice rămîn clasice:

— *Teritoriul lanţului ganglionar al arterei coronare* este cel mai întins. El cuprinde 2/3-imi interne ale porţiunii verticale a stomacului, colectoarele limfatice ale acestei zone dirijîndu-se către ganglionii lanţului arterei coronare, grupaţi toţi în partea superioară a micii curburi, extremitatea cranială a lanţului fiind constituită din ganglionii juxtacardiali (fig. 2.19).

— *Teritoriul lanţului ganglionar al arterei splenice* răspunde acelei părţi a stomacului care se află situată la stînga teritoriului coronarei, de la vîrful marii tuberozităţi pînă la partea mijlocie a marii curburi. Colectoarele limfatice se dirijează spre partea inferioară a hilului splinei, ganglionii în care se varsă fiind situaţi de-a lungul arterei gastro-epiplooice stîngi, în hilul splinei, în epiploonul pancreatico-splenic şi „pe coada" pancreasului (fig. 2.20).

— *Teritoriul lanţului ganglionar al arterei hepatice* ocupă toată partea stomacului ce se află la dreapta arterelor coronară şi splenică. În acest teritoriu se descriu două zone secundare: una superioară (pilorică) situată la dreapta teritoriului lanţului coronar, ce se întinde de-a lungul marginii micii curburi pînă la pilor; una inferioară (gastro-epiplooică) ale cărei

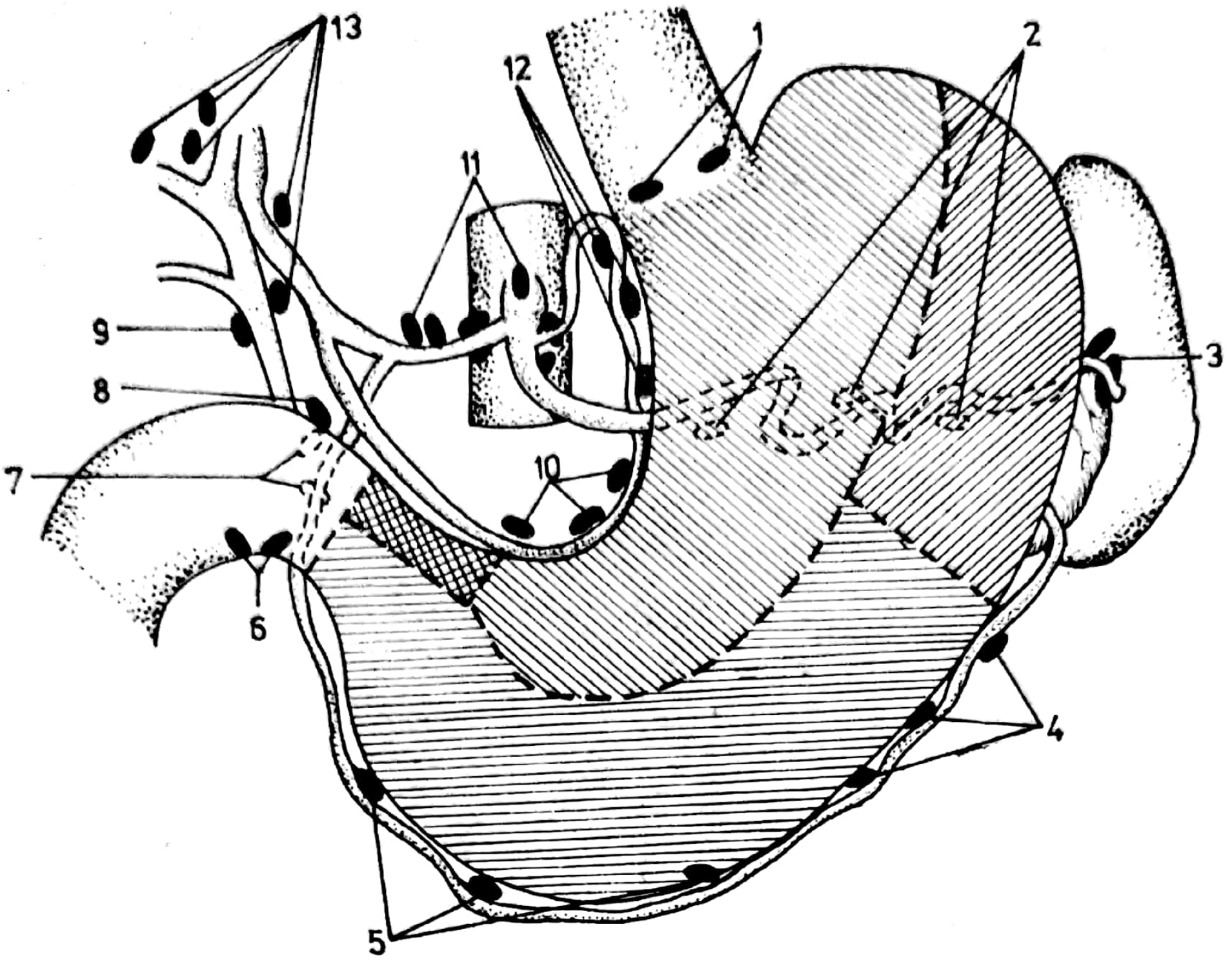

Fig. 2.19 — Ganglionii limfatici ai stomacului:
1 — inelul limfatic al cardiei (gg. cardiali); 2 — gg. pancreatici superiori; 3 — gg. splenici (lienali); 4 — gg. gastroepiploici stîngi; 5 — gg. gastroepiploici drepți; 6 — gg. duodenali inferiori; 7 — gg. retroduodenali; 8 — gg. duodenali superiori; 9 — ganglionul cistic; 10 gg. — gastrici drepți; 11 — gg. celiaci; 12 — gg. gastrici stîngi; 13 — gg. hepatici.

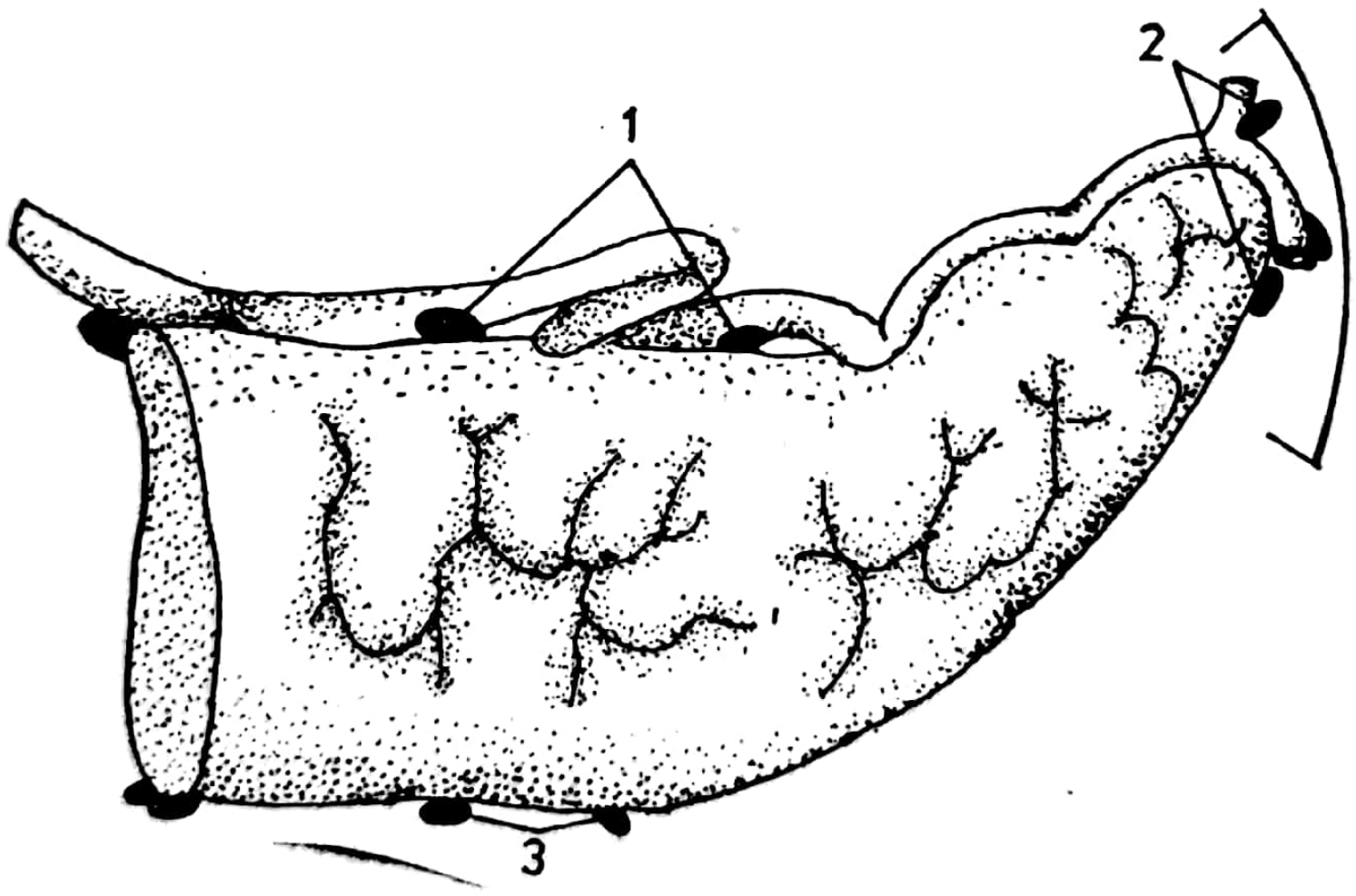

Fig. 2.20 — Ganglionii pancreaticosplenici:
1 — gg. pancreatici superiori; 2 — gg. splenici (lienali); 3 — gg. pancreatici inferiori.

colectoare se varsă în ganglionii gastro-epiplooici drepți, sau în ganglionii parapilorici și subpilorici (fig. 2.21).

(iv) Anatomia patologică macroscopică:

După sediu, localizarea cea mai frecventă a cancerului gastric este antrul piloric (unde se întîlnește în proporție de 51—60%), urmînd apoi mica și marea curbură; la cardie, localizarea pare mai mult consecința propagării unui cancer gastric sau esofagian, decît a localizării primitive la acest orificiu; se mai întîlnesc tumori gastrice localizate la fețele stomacului și la marea tuberozitate; cancerul interesînd stomacul în totalitatea lui este rar.

Aspectul exterior al stomacului canceros este caracterizat, mai ales într-o fază avansată, prin prezența unor plăci albe, sidefii, netede și ferme la palpare; deasupra stenozei neoplazice pilorice se poate surprinde un grad de distensie gastrică, în localizările cardiale stomacul distal este mic (tumoarea întinzîndu-se spre stomac și mai puțin spre esofag) iar în unele cancere de mică curbură se poate „schița“ bilocularea gastrică.

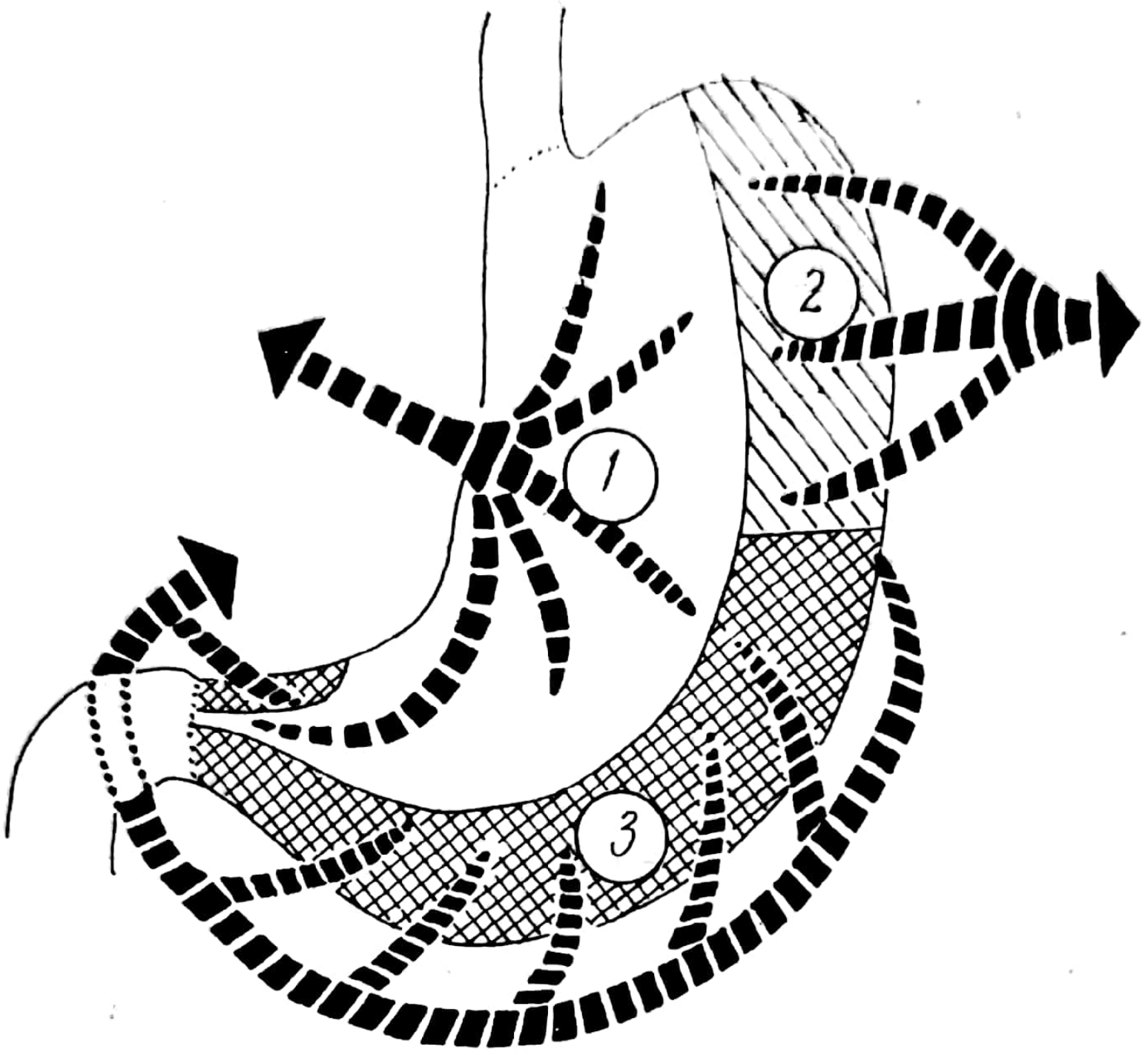

Fig. 2.21. — Teritoriile limfatice ale stomacului cu sensul circulației limfatice eferente:
1 — teritoriul micii curburi; 2 — teritoriul lienal; 3 — teritoriul corpului și al zonei antropilorice.

Sub aspectul endogastric (la deschiderea stomacului) cancerul poate să apară difuz sau circumscris. *Cancerul difuz* are limite imprecise în grosimea peretelui gastric, mergînd pînă la orificii, pe care le respectă de cele mai multe ori. *Cancerul circumscris*, cu leziunea net delimitată, se prezintă sub cîteva forme macroscopice:

— *Forma vegetantă*, conopidiformă, apare ca o masă de muguri cărnoși de volum variabil, cu o suprafață mamelonată plină de anfractuozități, constituind proeminențe în interiorul cavității.

— *Forma ulcero-vegetantă* este reprezentată printr-o ulcerație crateriformă, scobind în mijloc tumoarea, plină de muguri cărnoși.

— *Forma ulceroasă propriu-zisă* este constituită dintr-o ulcerație de dimensiuni variabile, mai adesea întinsă, cu marginile ridicate, eversate; baza ulcerației este indurată, marginile prezintă muguri cărnoși, care trădează natura canceroasă a procesului.

— *Forma infiltrantă* se manifestă printr-o îngroșare a peretelui gastric, făcînd să dispară pliurile mucoasei, care se imobilizează, făcînd corp comun cu întreg peretele gastric; cea mai gravă este forma *infiltrantă difuză*, transformînd stomacul într-un tub rigid și realizînd imaginea *linitei plastice*.

— *Forma schiroasă* (în inel, în diafragmă, în pîlnie) este proprie localizărilor orificiale.

— *Forma coloidă;* prezența celulelor coloide transformă regiunea invadată într-un bloc alburiu, moale, gelatiniform.

— *Cancerul teleangiectazic* sau *hematoid*, cu rețea vasculară foarte complexă, este foarte rar.

Aspectul cancerului gastric pe secțiune diferă după tipul endogastric (vegetant, ulceros, infiltrant), dar, în permanență, infiltrația canceroasă se întinde în submucoasă dincolo de limitele pe care le prezintă leziunea mucoasei.

(v) **Anatomia patologică microscopică** pune în evidență trei mari varietăți de cancer gastric: *cancerele tipice* (cu dispunerea celulară glandulară, ampulară, tubulară, în grămadă, în panglică etc.) sînt epitelioamele cilindrice; *cancerele atipice* sînt „carcinoamele“ sau cancerele difuze (difuz comun, coloid, schiros) numite astfel din cauza tendinței lor la extensiune; *cancerele mixte* (în care cele două forme se asociază) sînt epitelio-carcinoamele.

În toate aceste varietăți sînt caracteristice două elemente: a) ruptura prin efracțiune, a muscularei mucoasei de către celulele aparatului epitelial și glandular al mucoasei, pentru a pătrunde în profunzimea peretelui gastric, din interior spre exterior, și b) modificările morfologice și structurale ale elementelor atinse de transformări neoplazice; celulele prezintă alterații atît ale nucleului cît și ale protoplasmei.

(vi) **Extensia cancerului gastric** se face, macroscopic, de-a lungul tubului digestiv, cu ușurință dinspre cardie înspre esofag și mult mai rar dinspre pilor spre duoden, unde se pare că este oprit de versantul duodenal al orificiului piloric. Extensia la organele vecine se face prin contact direct, pe cale limfatică și, mai rar, vasculară. Extensia prin contact direct determină „aderențele“ și „perigastrita“, organele abdominale fiind invadate în ordinea următoare: pancreasul, colonul, fața inferioară a ficatului, epiplooanele și mezourile, mai rar splina, diafragmul și peretele abdominal anterior. Extensiunea pe cale arterială sau venoasă este posibilă cînd celulele canceroase proliferează în lumenul vascular.

Pe cale limfatică, într-o primă etapă, ganglionii „prinși“ sînt, pentru cancerul piloric, cei retropilorici în 100% cazuri, cei ai micii curburi (prin lanțul coronarei stomacului) și cei retropilorici în 90% din cazuri, cei ai marii curburi (prin ganglionii lanțului splenic și gastro-epiplooic drept) în 60% din cazuri (Cunéo). În cancerul cardiei sînt prinși mai întîi ganglionii gastrici superiori. Într-o a doua etapă, extensivă, urmează cancerizarea grupelor ganglionare suprapancreatice, cei ai hilului ficatului, ai mezocolonului transvers și, mai tîrziu, ganglionii lombo-aortici, iliaci, toracici, cervicali (ganglionul Virchow-Troisier). Calea limfatică favorizează generalizarea canceroasă, diseminarea făcîndu-se apoi prin întreg sistemul circulator, invadarea trecînd în ficat prin vena portă, în peritoneu, în aparatul pleuro-pulmonar, în ovar, și, mai rar, în splină, oase, mușchi, tegumente.

(vii) **Cancerul superficial al stomacului.** În ultima vreme se insistă foarte mult asupra cunoașterii și depistării acestor forme de cancer, al căror diagnostic, bazat înainte de 1970 numai pe examenul radiologic, nu depășea 6%. Cunoscut de Gutmann încă din 1939 (sub numele de *cancer incipient)* noțiunea a luat amploare, fiind descrisă de autorii englezi ca *„early gastric carcinoma“*. Stout lansează termenul de *„cancer superficial“ (superficial spreading* *carcinoma)* noţiune acceptată ulterior pentru toate formele de cancer gastric limitate la mucoasă și submucoasă, fără invadare ganglionară (fig. 2.22).

Cancerul gastric incipient presupune numai interesarea mucoasei *(cancer intramucos* sau cancerul *in situ)* şi cel mult atingerea parţială a submucoasei *(cancer gastric precoce)*. Aceste forme de cancer se prezintă macroscopic ca o ulceraţie superficială, neregulată, cu tendinţă la extindere. Autorilor japonezi le revine meritul cunoaşterii acestor forme, datorită aprofundării aspectelor endoscopice ale cancerului superficial și stăpînirii recoltării materialului bioptic, datorită cărora pot depista 25—30% cancere gastrice superficiale. Japonezii îşi bazează studiile pe o *clasificare a cancerului superficial* în trei tipuri: tipul I exofitic, tipul II superficial, tipul III ulcerat (fig. 2.23).

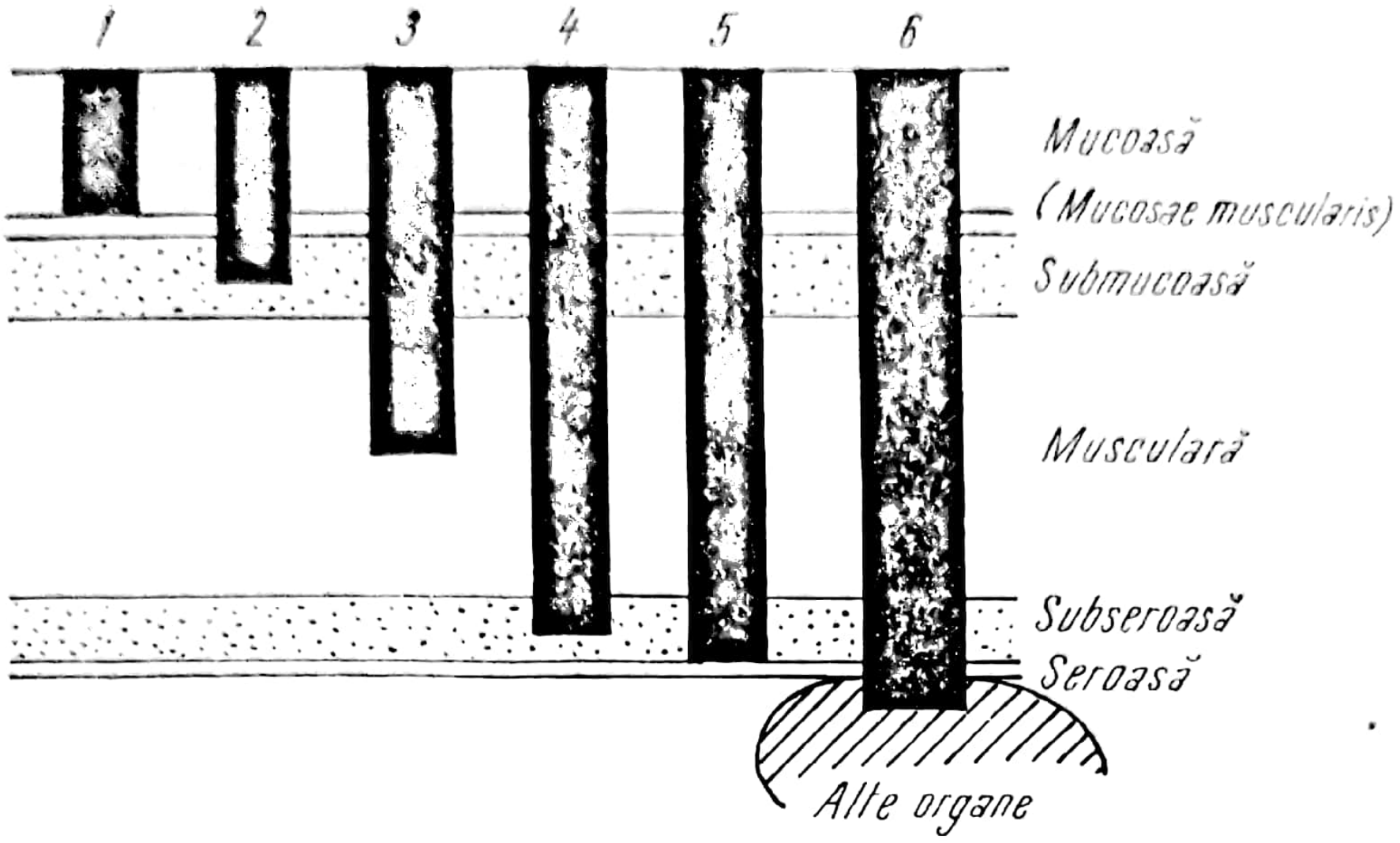

Fig. 2.22 — Întinderea în profunzime a tumorii:
tumoarea limitată la mucoasă (1) atinge submucoasa (2) pătrunde în tunica musculară (3) atinge subseroasa (4) invadează seroasa (5) şi depăşeşte seroasa (6).

— În tipul exofitic se cuprind polipii rezultaţi din malignizarea poliadenomului gastric; această formă reprezintă 13—15% din cancerul superficial şi se asociază adesea cu atrofia gastrică.

— În cel de al doilea tip intră cancerul muco-eroziv descris ca o formă ce evoluează mult timp în suprafaţă; poate să fie vorba de o simplă pierdere a luciului mucoasei uşor ridicate sau plată (tip IIa sau IIb) sau poate să se prezinte ca o exulceraţie netă (tip IIc) cu marginile plate, a căror limită este constituită de un versant al mucoasei sau de pliurile radiare ale mucoasei; conturul este neregulat, policiclic, serpiginos; dimensiunile leziunilor variază între 3 şi 40 mm².

— Cel de al treilea tip este ulcero-cancerul, care reprezintă între 20—25% din cazuri; se defineşte ca asocierea dintre o leziune ulceroasă cronică şi una de cancer marginal fără atingerea soclului scleros (F. Potet).

(viii) **Clasificarea şi stadializarea** cancerului gastric mai comportă încă discuţii, avînd în vedere diversitatea proteică morfologică. O primă clasificare, mai veche, cea a lui Borrmann (1926) este încă utilizată, deoarece se bazează pe observaţiile macroscopice intraoperatorii, pe care fiecare chirurg şi le face la timpul său. După Borrmann, cancerul gastric cuprinde patru tipuri: procese circumscrise, solitare (adenocarcinoame polipoide fără ulceraţii importante); procese ulcerate, cu ridicătură marginală asemănătoare unui zid, cu

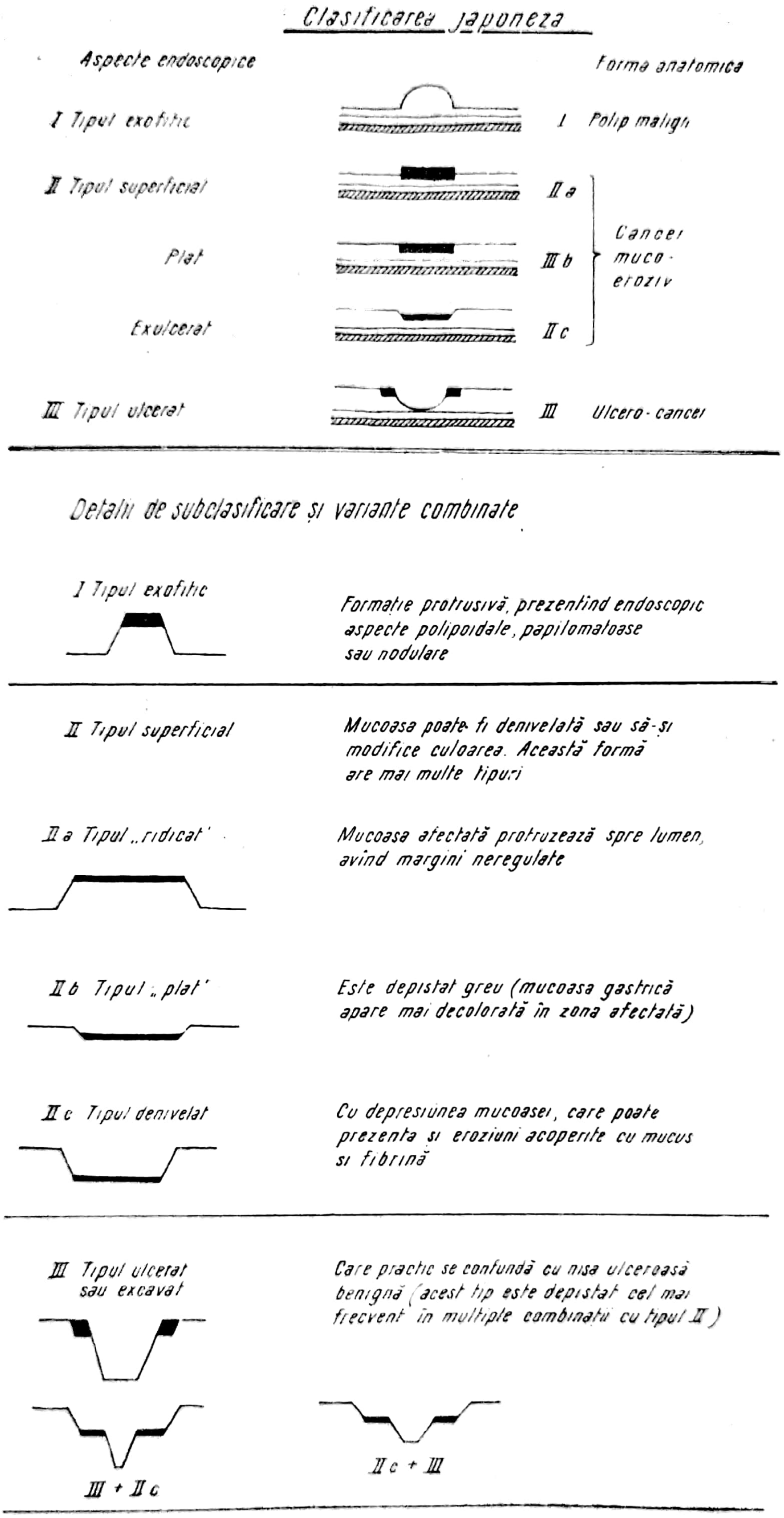
Clasificarea japoneza
Aspecte endoscopice
Forma anatomica
I Tipul exofitic
I Polip malign
II Tipul superficial
II a
Plat
II b
Exulcerat
II c
Cancer muco-eroziv
III Tipul ulcerat
III Ulcero-cancer
Detalii de subclasificare și variante combinate
I Tipul exofitic
II Tipul superficial
II a Tipul „ridicat"
II b Tipul „plat"
II c Tipul denivelat
III Tipul ulcerat sau excavat
III + II c
II c + III

Formație protrusivă, prezentînd endoscopic aspecte polipoidale, papilomatoase sau nodulare

Mucoasa poate fi denivelată sau să-și modifice culoarea. Această formă are mai multe tipuri

Mucoasa afectată protruzează spre lumen, avînd margini neregulate

Este depistat greu (mucoasa gastrică apare mai decolorată în zona afectată)

Cu depresiunea mucoasei, care poate prezenta și eroziuni acoperite cu mucus și fibrină

Care practic se confundă cu nișa ulceroasă benignă (acest tip este depistat cel mai frecvent în multiple combinații cu tipul II)

Fig. 2.23 — Clasificarea japoneză; aspecte endoscopice combinate cu forma anatomică.

margini netede, bine stabilite; tumori parţial ulcerate, cu ridicătură marginală şi răspîndire difuză, dar parţială; cancere complet difuze.

Clasificarea macroscopică-endoscopică a cancerului gastric, reactualizată de japonezii Tusako şi Murakami după o clasificare mai veche din 1962, are caracter practic, deoarece se ocupă şi de cancerele de debut, formînd baza stadializării stabilită de UICC (Geneva 1979) după codul TNM. Tumoarea (T) se prezintă cu patru grade de gravitate: T_1-tumoarea situată intramucos; T_2-tumoarea atinge submucoasa; T_3-tumoarea pătrunde în stratul muscular; T_4-tumoarea încadrează peretele gastric în întregime, atingînd şi seroasa sau este o linită plastică. La ganglionii limfatici (N) sînt următoarele grade: N_0-fără prinderea ganglionilor; N_1-metastaze prin invazie limfatică de vecinătate; N_2-N_3-invazie regională în creştere; N_4-invazie ganglionară în afara regiunii. Metastazele (M) se notează astfel: M_0-fără metastaze; M_1-cu metastaze la distanţă de tumoarea regională; M_x-metastaze incerte.

Cancerul gastric intramucos *(in situ)* se codifică în *stadiul I* cu formula $T_1N_0M_0$; *stadiul II* se codifică: $T_{1-4}N_0$ sau $T_{1-4}N_1M_0$; $T_{1-4}N_2M_0$ semnifică *stadiul III; stadiul IV* are formula: $T_{1-4}N_{1-2}M_1$ sau $T_4N_4M_1$, ceea ce înseamnă cancer gastric extins, adeseori inoperabil.

(ix) **Studiul clinic.** Simptomele atrag atenţia asupra localizărilor orificiale, prin evocarea insuficienţei evacuatorii pentru stenoza pilorică sau cea cardială; în celelalte localizări (curburi, suprafeţe) simptomatologia difuză îngreuiază foarte mult diagnosticul, mai ales în fazele de debut. Evolutiv, dezvoltarea cancerului gastric cunoaşte trei perioade: *perioada de debut*, dominant dispeptică, în cadrul căreia depistarea este deosebit de importantă, dar cu atît mai grea cu cît semnele sînt mai puţin semnificative; a doua perioadă, a tumorii gastrice, este *perioada de stare*, în care, pe lîngă palparea eventuală a tumorii, sînt percepute şi semnele particularizate tocmai de localizarea acesteia; ultima, este *perioada terminală*, dominată de complicaţiile dezvoltării tumorale şi de caşexia consumpţiei neoplazice.

Debutul afecţiunii se caracterizează prin tulburări dispeptice vagi, diminuarea progresivă a poftei de mîncare, slăbirea în greutate, indispoziţie permanentă, refuzul tutunului (la fumători inveteraţi). Adesea, din cauza perioadei de latenţă foarte lungi, la prezentarea la medic, pentru simptomele amintite, examenul clinic pune în evidenţă o tumoare uneori inoperabilă. În cazuri rare, debutul se manifestă printr-un episod acut, o gastroragie, sau o indigestie; alteori, o anemie progresivă nelinişteşte bolnavul. Cancerul se poate acompania şi de greţuri postprandiale, eructaţii şi regurgitări.

Anorexia este unul din simptomele cele mai constante, caracteristică, dezvoltîndu-se progresiv, adesea electivă, mai întîi pentru carne şi apoi pentru grăsimi.

Durerile, la început manifestate ca o senzaţie de greutate, de plenitudine gastrică, sînt localizate în regiunea epigastrică, mai rar în hipocondrul drept, cu iradieri interscapulare. Mai tîrziu, durerile au caracter algic propriu-zis, sînt continue sau intermitente, apar imediat după alimentaţie, sau la scurt interval, dar nu se calmează după vărsătură, ca cele din ulcer, ceea ce constituie un semn diferenţial important; durerile se accentuează prin palpare şi sînt rebele la tratament.

Vărsăturile sînt de asemenea un simptom frecvent al cancerului stomacului, constante în cancerul antropiloric, cu caracterul vărsăturilor de stază, apărînd tîrziu după ingestia alimentelor; în cancerul cardiei se manifestă repede după alimentaţie, sub formă de regurgitări; în cancerul corpului stomacului, la începutul bolii sînt mai rare; devin apoi frecvente, mucoase, filante, inodore, aşa-numitele „vărsături pituitare“ sau „ape de cancer“. Uneori, vărsăturile sînt însoţite de sînge negru, alterat, consecinţa persistenţei sîngelui în stomac vreme mai îndelungată; se ştie că, în timp ce hemoragiile din cancerul gastric sînt puţin abundente, continue, lente şi de cantitate mică, cele din boala ulceroasă sînt abundente, proaspete, cu caracter paroxistic, alt semn diferenţial important. De aceea, chiar în absenţa unor hemoragii evidente, se impune cercetarea lor prin probele clasice de laborator.

Tulburările intestinale, expresia hipo sau nealimentaţiei, se manifestă prin constipaţie, alteori diaree în urma insuficienţei peptice.

Semnele generale sînt puţin marcate în perioada de debut, dar, căutate cu atenţie, se descoperă ca o slăbire ritmică, progresivă, putînd să constituie, dacă este urmărită, un simptom valoros. Uneori, pierderea ponderală este precoce şi importantă, atrăgînd atenţia atît bolnavului cît şi aparţinătorilor. Astenia, de asemenea prezentă, se poate manifesta net, făcînd bolnavul incapabil de efort. Modificarea culorii tegumentelor atrage atenţia prin pierderea culorii normale, cu apariţia unei nuanţe cenuşii; trebuie deosebită de culoarea „galbenă ca paiul“, caracteristică caşexiei canceroase prezentă în faza terminală.

În perioada de debut şi chiar mult timp după startul bolii, *semnele fizice* sînt total absente. Palparea epigastrului poate să releve o uşoară sensibilitate, dar aceasta nu este regulă. Prezenţa tumorii este un semn valoros, dar tardiv; se percepe o formaţie tumorală epigastrică cu suprafaţa neregulată, de consistenţă dură, la început mobilă sub peretele abdominal; ulterior, prin evoluţia procesului, devine fixă pe planurile profunde şi, mai tîrziu, chiar pe cele superficiale; în această fază de depistare a tumorii, se pot percepe în profunzime şi unii noduli, expresia adenopatiei tumorale.

În prezenţa unora din simptomele şi semnele amintite, la un bolnav mai vîrstnic, pînă atunci fără nici o suferinţă gastrică, la care se instalează o inapetenţă fără cauză aparentă, slăbire, repulsie faţă de tutun, cît şi unele modificări de caracter, medicul va trebui să ia în considerare, între primele eventualităţi prezenţa *unui cancer gastric, pentru diagnosticarea căruia se impun o serie de examinări paraclinice.*

Studiul conţinutului gastric obţinut prin sondaj poate să ofere unele indicii asupra anaclorhidriei (prezentă numai în 25% din cazuri). Hipoaciditatea este valoroasă, dar numai asociată altor semne concordante. Studiul enzimatic al lichidului gastric dă rezultate pozitive în privinţa diagnosticului de cancer, dacă se constată mărirea lacticdehidrogenazei şi a 3-glicuronidazei, celelalte enzime fiind normale sau uşor mărite. De cîţiva ani se studiază prezenţa unei *fluorescenţe la tetraciclină* în conţinutul gastric, fără însă ca rezultatele să fie concludente. Se mai utilizează *captarea electivă a fosforului radioactiv* de către celulele canceroase: după injecţia de ^{32}P pe cale intravenoasă, la 18 pînă la 20 de ore după administrare, se introduce o sondă Geiger, prin gastroscop, care permite măsurarea radioactivităţii parietale; procentajul rezultatelor exacte este însă de sub 75%; s-a observat că şi o afecţiune inflatorie acută poate simula captarea de tip neoplazic. S-a propus şi metoda utilizării albuminei marcate cu ^{131}I cunoscută fiind afinitatea țesutului tumoral pentru această substanță; injecția substanței în trunchiul celiac, în cadrul unui cateterism selectiv, permite să se obțină, dar după 4—10 zile, imaginea pozitivă a țesutului tumoral, ca urmare a fixării albuminei pe celulele canceroase; rezultatele pozitive sînt de 70%, rezultatele fals-negative de 5%, iar cele fals-pozitive de 25%!

Antigenul carcinoembrionar (ACE), inițial un marker plasmatic al cancerului rectocolic, s-a dovedit ulterior util și în diagnosticul cancerului gastric. Incidența reacțiilor pozitive este însă redusă (40—60%), procent dat numai de stadiile avansate, cu metastaze loco-regionale și la distanță. În ultimii ani, determinarea ACE s-a dovedit utilă în aprecierea stadiului evolutiv al cancerului gastric, monitorizarea efectelor exerezei chirurgicale și aprecierea momentului pentru *second-look*. Normalizarea nivelelor ACE după îndepărtarea chirurgicală a tumorii, indică un prognostic bun, în timp ce menținerea concentrațiilor ridicate postoperator sugerează exereza incompletă a tumorii sau/și a metastazelor. Determinarea periodică, postoperatorie, a ACE constituie o posibilitate valoroasă de apreciere a recidivei locale sau la distanță și poate fi folosită la aprecierea oportunității reintervenției. Recent, s-a dovedit deosebit de valoroasă dozarea ACE-ului în sucul gastric; astfel, la 92% din bolnavii cu cancer gastric s-au găsit concentrații mult ridicate ale ACE-ului, chiar în stadiile incipiente.

Rămîne utilă — deoarece „mini-melena canceroasă“ este constantă, ocultă, rebelă la orice tratament — *cercetarea zilnică a hemoragiilor oculte în scaun*, printr-una din reacțiile clasice, după ținerea bolnavului la un regim special timp de 3 zile.

Datele de laborator sînt adjuvante: VSH mult crescut, cu valori de pînă la 100 mm/24 ore, sau și mai mult; anemie normo- sau microcitară; hipoprotei-

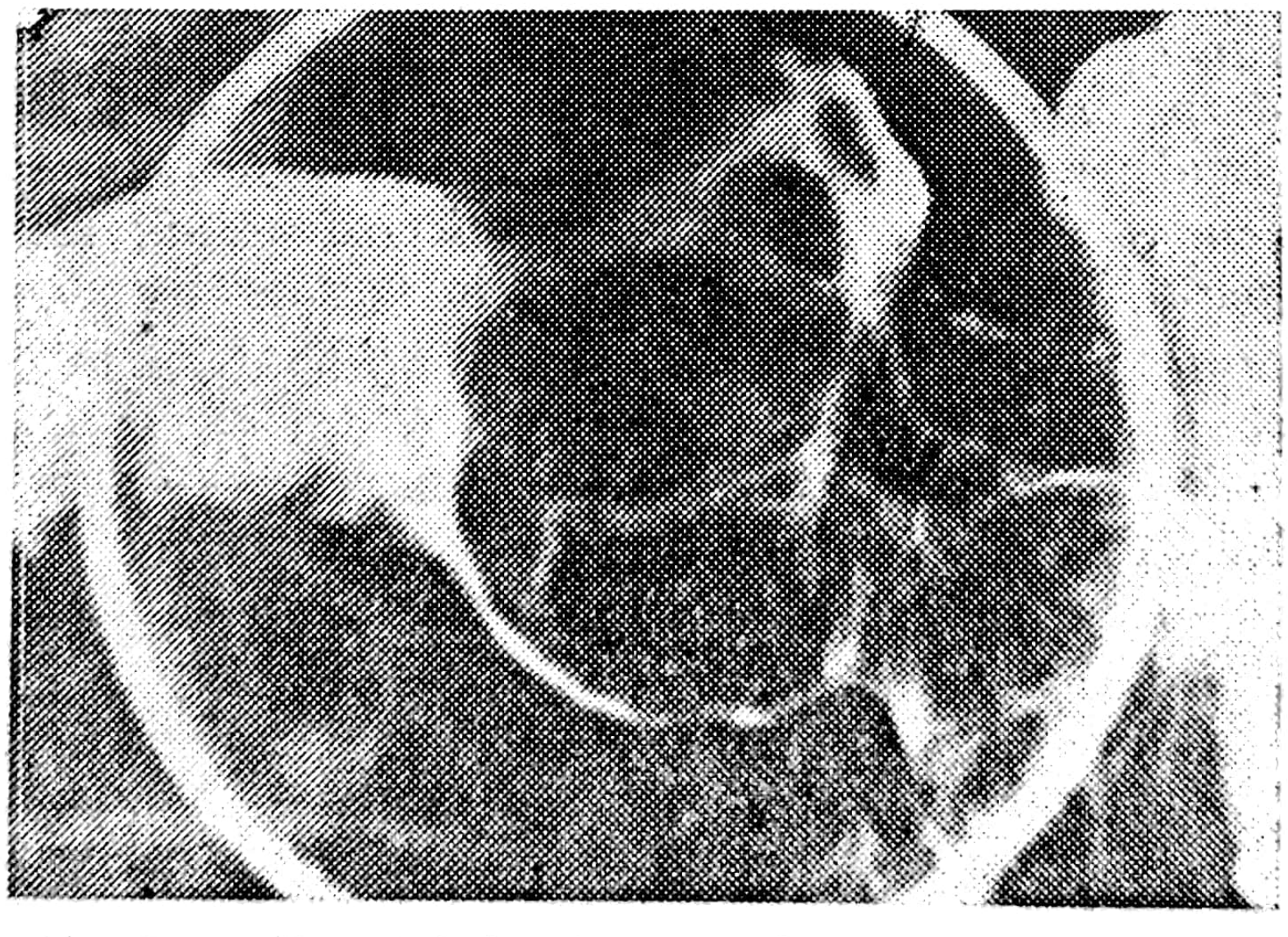

Fig. 2.24 — **Investigația radiologică în strat subțire, cu compresiune dozată a regiunii antral-prepilorice, evidențiază o aglomerare de polipi de diferite mărimi; relieful înconjurător (dispariția pliurilor; pliurile persistente apar infiltrate neoplazic și distorsionate; tendința la ștergere a conturilor) denotă transformarea malignă (Col. Inst. Onc. Cluj-Napoca — dr. Ordeanu).**

nemie cu scăderea în special a fracțiunii albuminice, creșterea IgG și a haptoglobinei etc.

Examinarea radiologică minuțioasă este indispensabilă; examenul, radioscopic și radiografic, obține rezultate valoroase în toate formele (vegentante, tumorale, infiltrante și ulceroase) cancerului gastric (fig. 2.24; 2.25; 2.26, 2.27).

În formele vegetante elementul capital al imaginii radiografice este *lacuna*, produsă de prezența tumorii și a vegetațiilor sale care împiedică răspîndirea substanței de contrast în zona respectivă. În prezența tumorii, lichidul opac acoperă tumoarea, lipindu-se de conturile ei, infiltrîndu-se între vegetații, dîndu-i un aspect policiclic dintre cele mai caracteristice, convexitatea marginii lacunare fiind dirijată spre interiorul cavității gastrice. Un element important al lacunei este constanța și fixitatea sa. La orice examen se găsește în același loc, cu aceleași caractere de permanență și neregularitate la periferie, considerate drept tipice pentru tumorile gastrice. *Alte semne*, (fig.

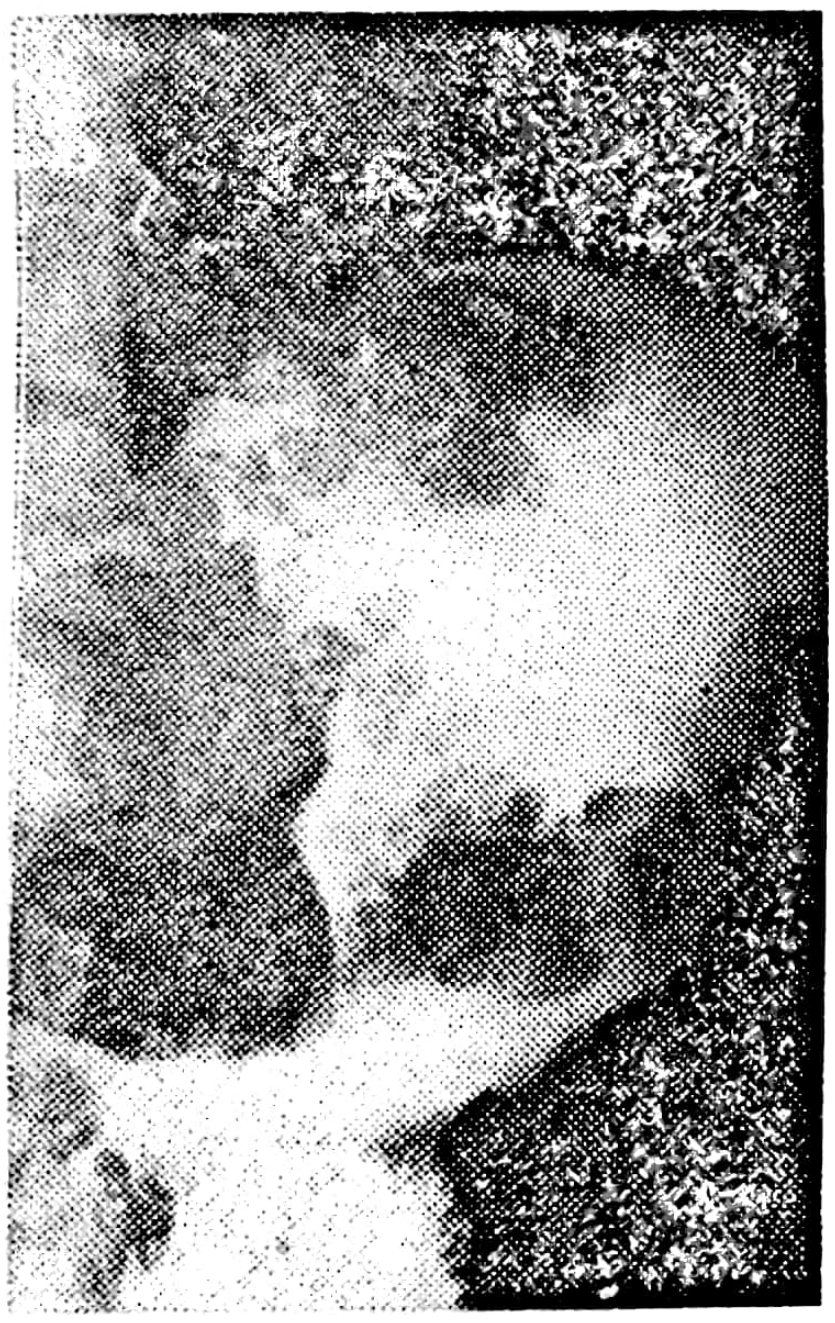

Fig. 2.25 — Radiografia de ansamblu a celor două treimi superioare ale stomacului, în repleţiune totală, reliefează o formaţiune tumorală care interesează polul superior, corpul și sinus-ul gastric,cu caracter predominant vegetant (multiple imagini lacunare) și infiltrant (fond de pliuri infiltrate neoplazic). Se constată și invazia treimii inferioare a esofagului abdominal (caz inoperabil) (Col. Inst. Onc. Cluj-Napoca — dr. Ordeanu).

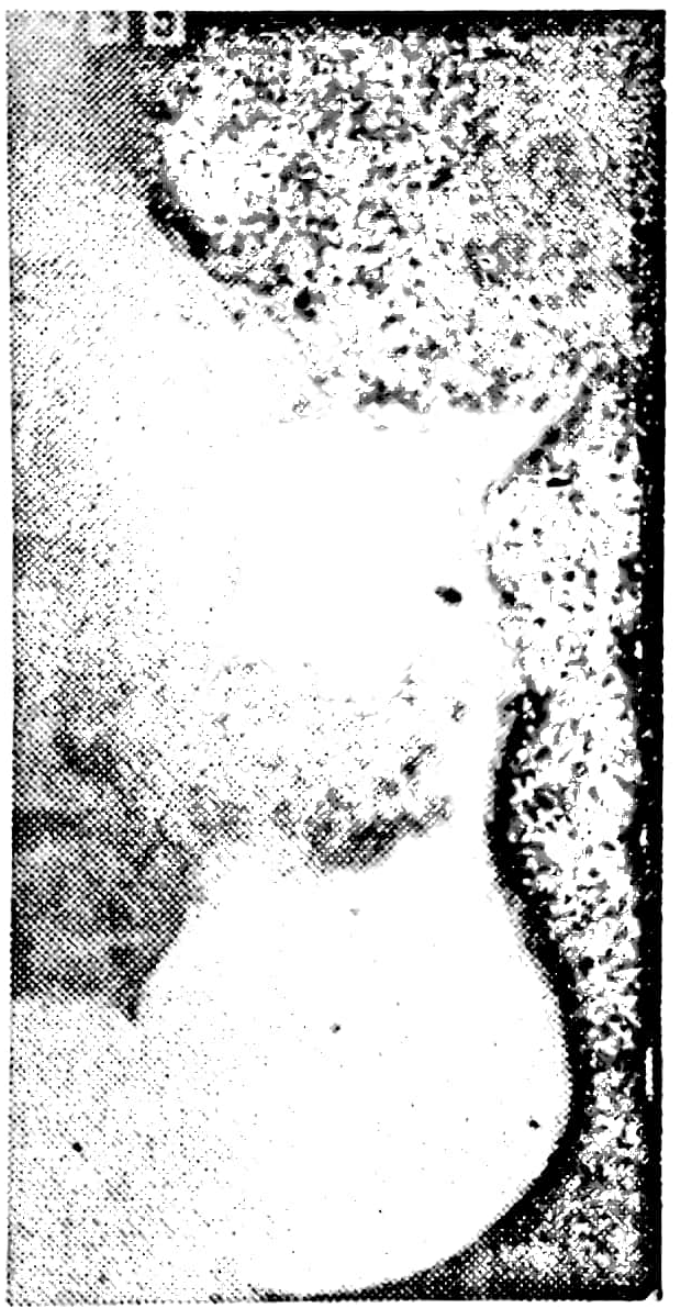

Fig. 2.26 — Radiografia celor două treimi superioare ale stomacului, în repleţiune, demonstrează o formaţiune tumorală extinsă a treimii mijlocii a corpului gastric: interesează mica curbură verticală cu extindere spre peretele anterior și posterior (intraoperator și histopatologic: adenocarcinom) (Col. Inst. Onc. Cluj-Napoca — dr. Ordeanu).

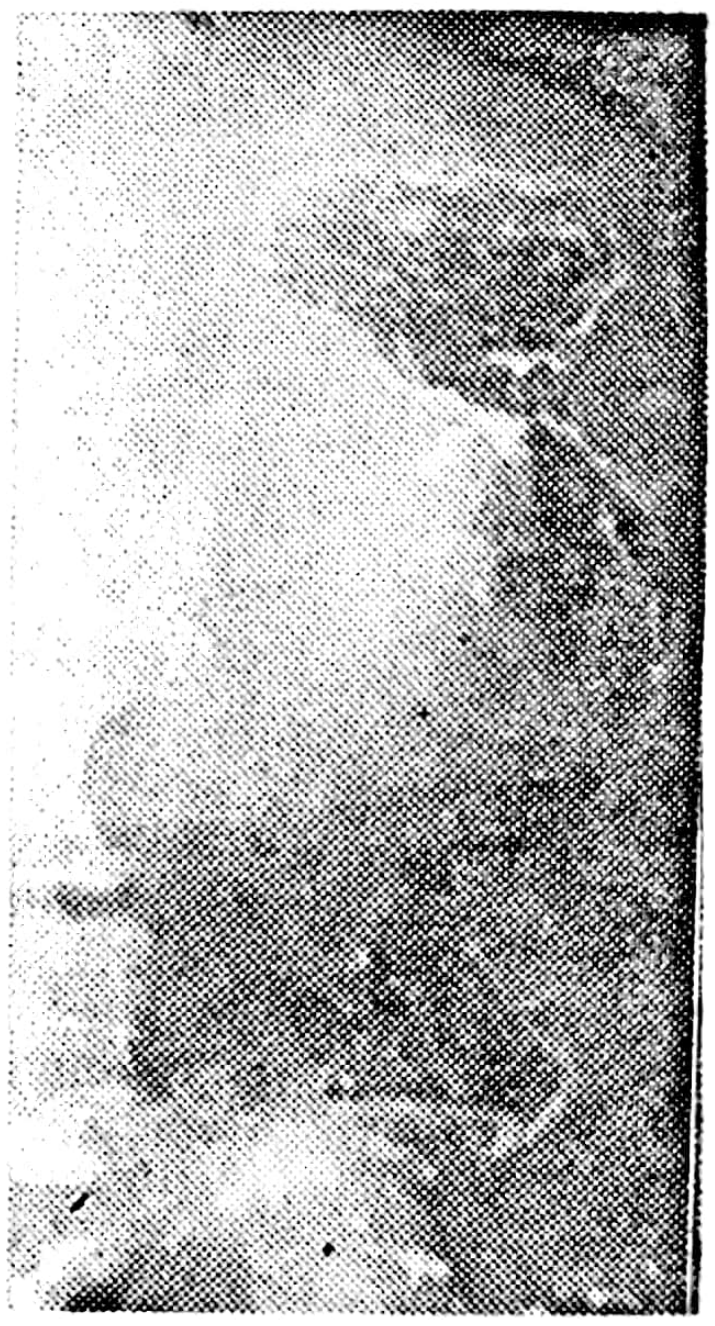

Fig. 2.27 — Radiografia de ansamblu a celor două treimi superioare ale stomacului, în dublu contrast, scoate în evidență caracterele imaginii lacunare descrise în fig. 2.26.: caracterul vegetant și pliurile infiltrate neoplazic; este sugestivă și extensia neoplazică în pereții gastrici (Col. Inst. Onc., Cluj-Napoca — dr. Ordeanu).

2.28; 2.29) de care specialistul trebuie să țină seama sînt: rigiditatea peretelui gastric cu dispariția undelor peristalice pe o porțiune mai mare sau mai mică din aria gastrică, sau numai unde peristaltice, slabe, rare și neregulate; diminuarea capacității gastrice și a extensibilității stomacului, într-o regiune determinată, totdeauna aceeași; diminuarea mobilității gastrice; prezența

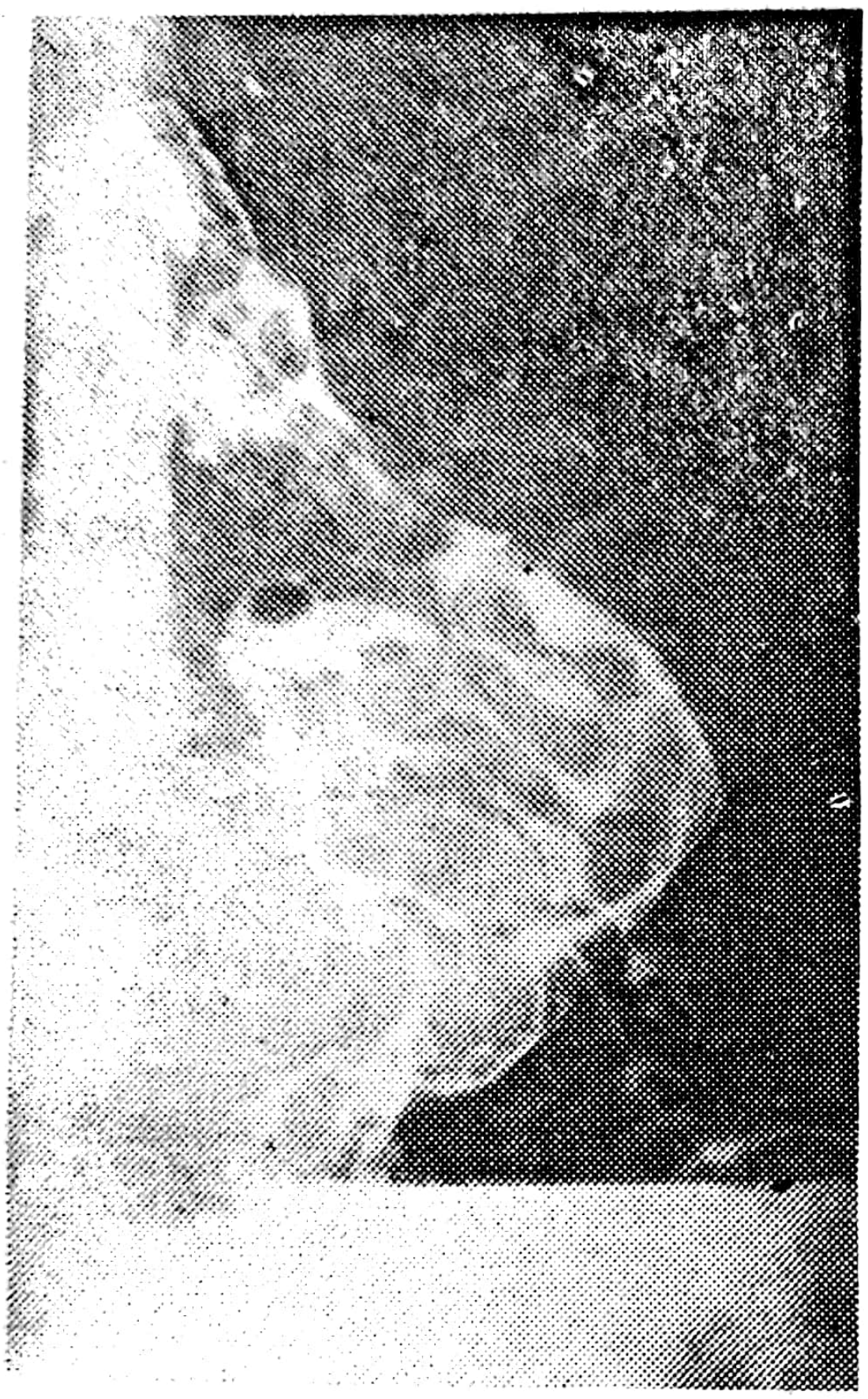

Fig. 2.28 — Proces tumoral malign al jumătății superioare a corpului gastric și esofagului abdominal (examen radiologic în strat subțire) predominant vegetant: fond de imagini lacunare cu pliuri infiltrate neoplazic; infiltrația malignă masivă a joncțiunii eso-gastrice cu beanța persistentă a sfincterului esofagian inferior (caz inoperabil) (Col. Inst. Onc. Cluj-Napoca — dr. Ordeanu).

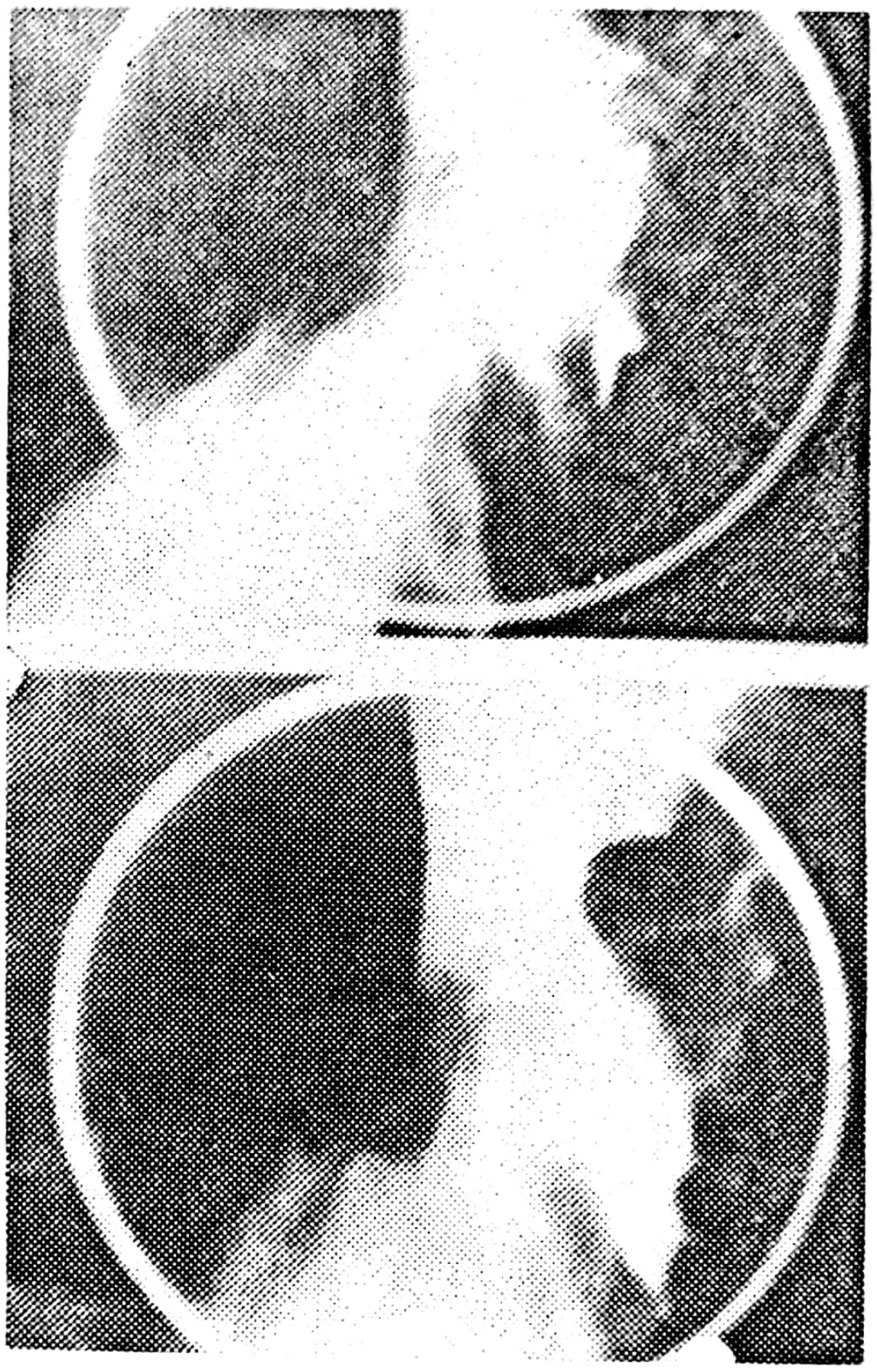

Fig. 2.29 — Seriografia treimii mijlocii a corpului gastric arată un proces tumoral limitat al micii curburi gastrice verticale, predominant infiltrant și vegetant: imagine lacunară „în șa“ la nivelul micii curburi verticale cu retracție și încastrare (Col. Inst. Onc. Cluj-Napoca — dr. Ordeanu).

unei imagini „tigrate“ explicată prin pătrunderea parțială a substanței baritate în peretele tumoral.

În formele infiltrative, semnul caracteristic și important este diminuarea supleții stomacului. Prin reducerea posibilităților de expansionare a pereților gastrici, se produce o strîmtare a cavității gastrice, stomacul este retractat, cu o formă alungită și rămîne nemodificat prin apăsare. Localizat în mica curbură, cancerul infiltrativ determină o rigiditate și rectitudine caracteristice, vizibile în special la curburi, ale căror contururi rămîn încețoșate (fig.

2.30). Compresiunea manuală sau instrumentală poate pune în evidenţă persistenţa deformaţiilor, oricare ar fi localizarea leziunilor infiltrative, şi lipsa de supleţe a pereţilor. Undele peristaltice se opresc la nivelul leziunilor şi reîncep sub ele. Adesea, infiltraţia pereţilor gastrici determină şi o insuficienţă orificială: pilorică (diagnosticabilă în ortostatism) sau/şi a cardiei (vizibilă în decubit dorsal, cînd bariul refluează în esofag). În evoluţia sa, forma infiltrativă realizează tipul de „linită plastică“ (fig. 2.31) în care stomacul ia forma unui tub inextensibil, cu dispariţia completă a peristalticii (fig. 2.32; 2.33).

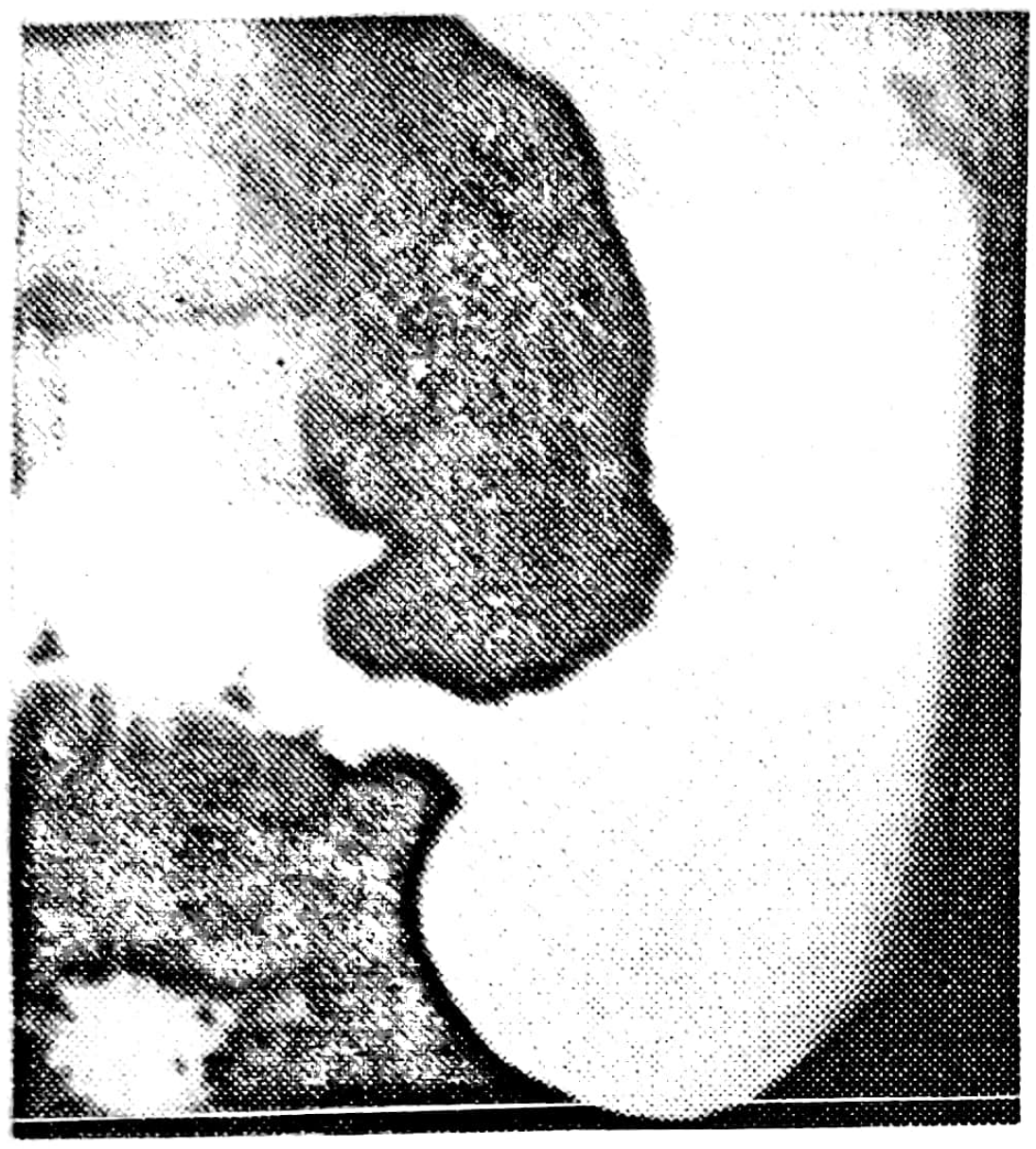

Fig. 2.30 — Proces tumoral malign antral; prepiloric şi piloric, predominant infiltrant şi stenozant: strîmtarea accentuată a antrului şi pilorului cu contur neregulat-anfractuos, stază în amonte cu început de dilatare a polului inferior gastric; procesul infiltrativ malign interesează şi mica curbură a unghiului gastric (Col. Cl. Chir. I. Cluj-Napoca — dr. Belteag).

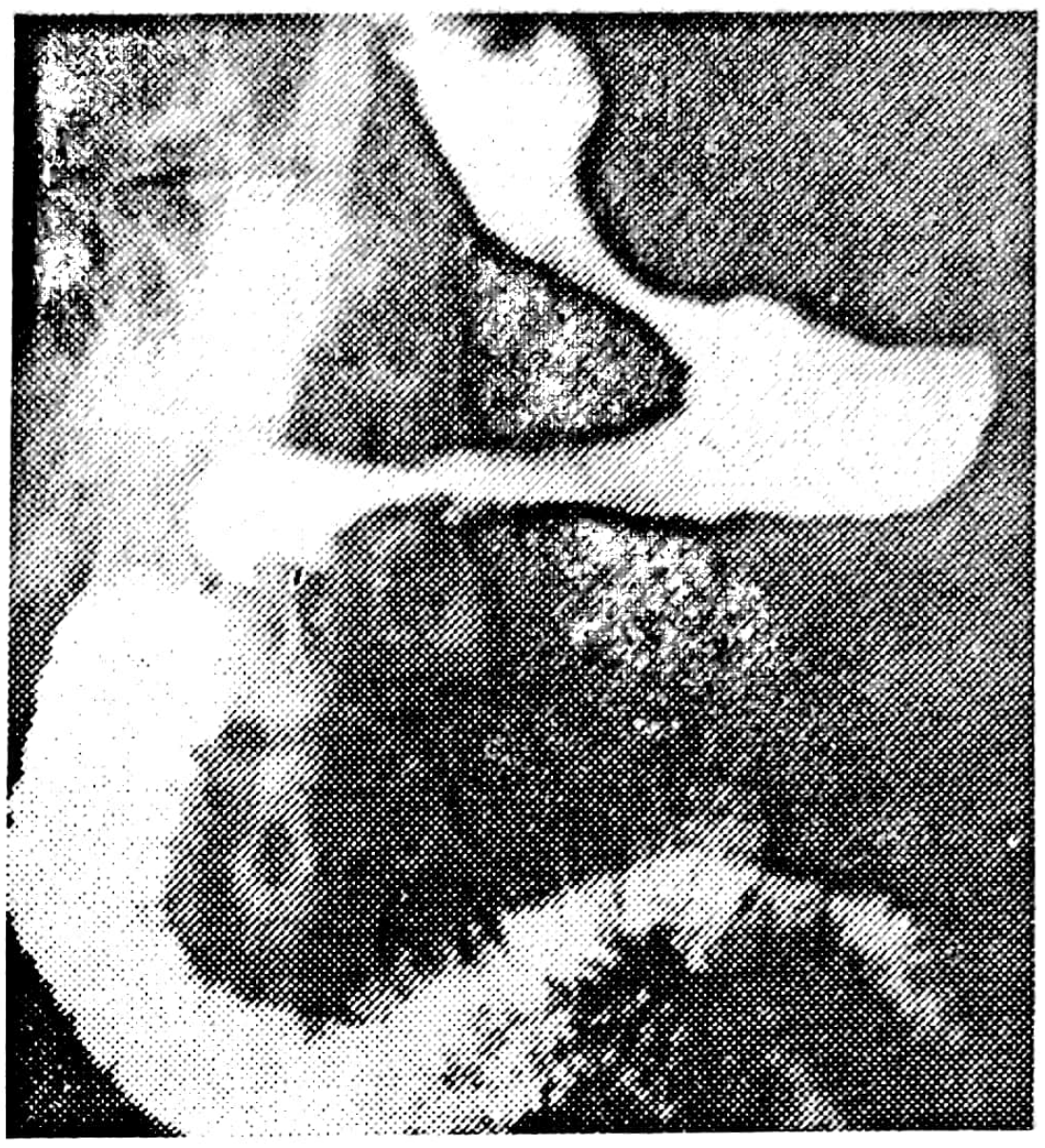

Fig. 2.31 — Proces tumoral malign care interesează întreg stomacul (aspect radiologic de „schir“ gastric) preponderent infiltrant şi stenozant: întreg stomacul este tubular, de la nivelul cardiei pînă în regiunea antral-prepilorică; se constată şi invazia pancreasului (lărgirea cadrului duodenal, compresiuni şi dublu contur la nivelul marginii interne) (Col. Cl. Chir. I. Cluj-Napoca— dr. Belteag).

În formele ulceroase semnul cel mai important este *nişa*, care se deosebeşte de cea ulceroasă prin dimensiunile sale ample, largi, cu pediculul de comunicare larg şi prin retracţia şi deformarea peretelui în jurul nişei. S-a observat că nişa canceroasă se înscrie în interiorul liniei exterioare a profilului gastric, în timp ce nişa ulceroasă se desenează la exteriorul acestei linii (Haudek) (fig.2.34; 2.35; 2.36).

Trebuie însă spus că pentru depistarea radiologică a cancerului superficial „trebuie“ o mare experienţă şi specializare, întrucît procesul este limitat, iar „surplusul de substanţă“, „lipsa de substanţă“ sau chiar ulceraţia, nu pot fi „văzute“ la un examen de rutină. Din acest punct de vedere utilizarea radiocinematografului, a tehnicilor în strat subţire şi a tehnicilor cu dublu contrast au amplificat mult modalităţile de diagnostic.

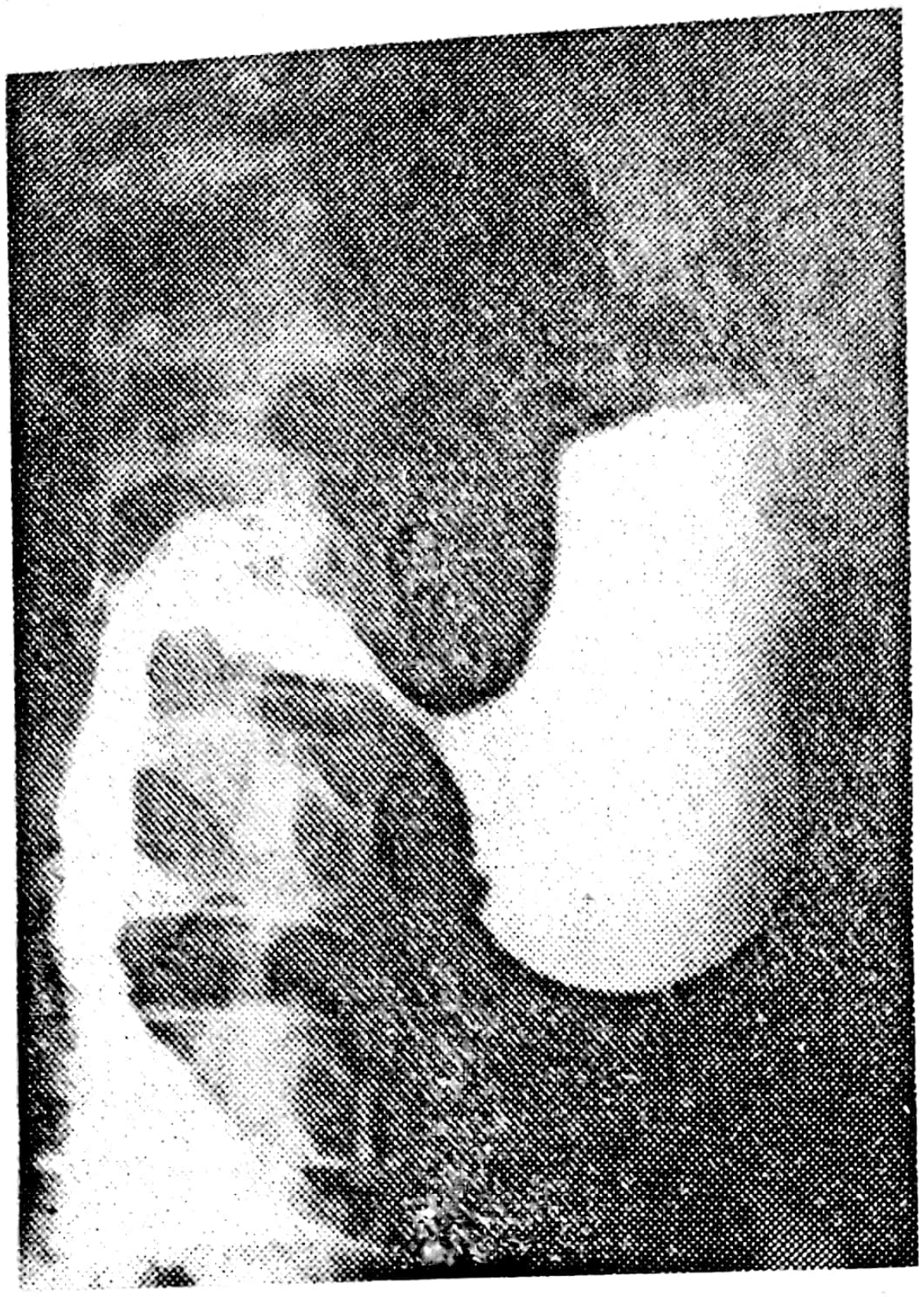

Fig. 2.32 — Proces tumoral malign gastric care interesează antrul, pilorul şi bulbul duodenal, predominant infiltrant şi stenozant: stenoză strînsă, antral-pilorică şi bulbară, cu stază în amonte şi început de dilatare a polului inferior gastric; se constată invazia regiunii pancreatice (cadru duodenal lărgit craniocaudal, conturul intern prezintă imagini de compresiune segmentară şi proces de periviscerită malignă) (Col. Cl. Chir. I. Cluj-Napoca — dr. Belteag).

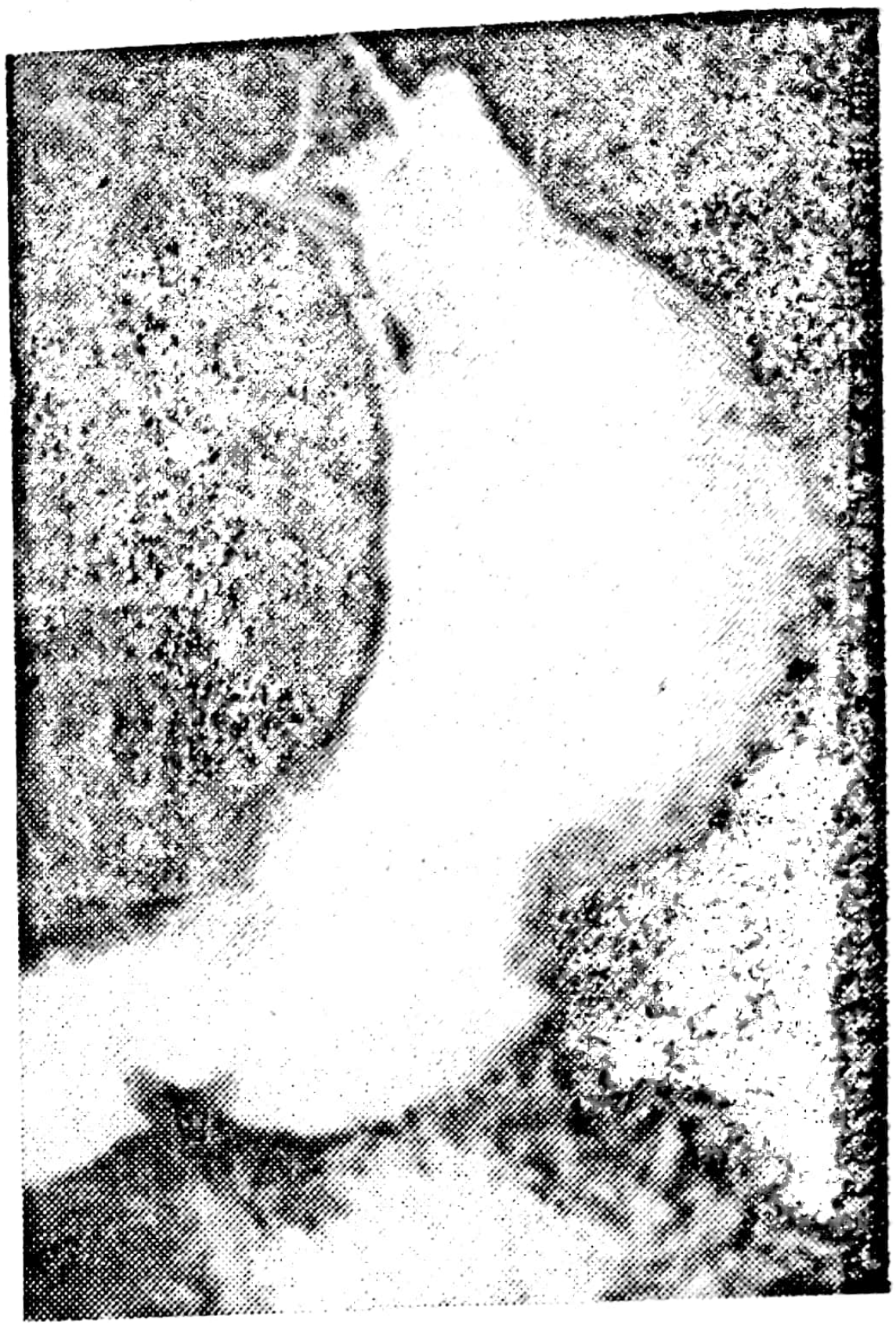

Fig. 2.33 — Proces tumoral malign extins al polului superior gastric şi al treimii superioare a corpului, predominant infiltrant şi stenozant: polul superior redus la un bont masiv infiltrat, dispariţia pungii de aer a stomacului, pliuri infiltrate neoplazic, rigiditatea micii curburi gastrice verticale (caz inoperabil) (Col. Inst. Onc. Cluj-Napoca, — dr. Ordeanu).

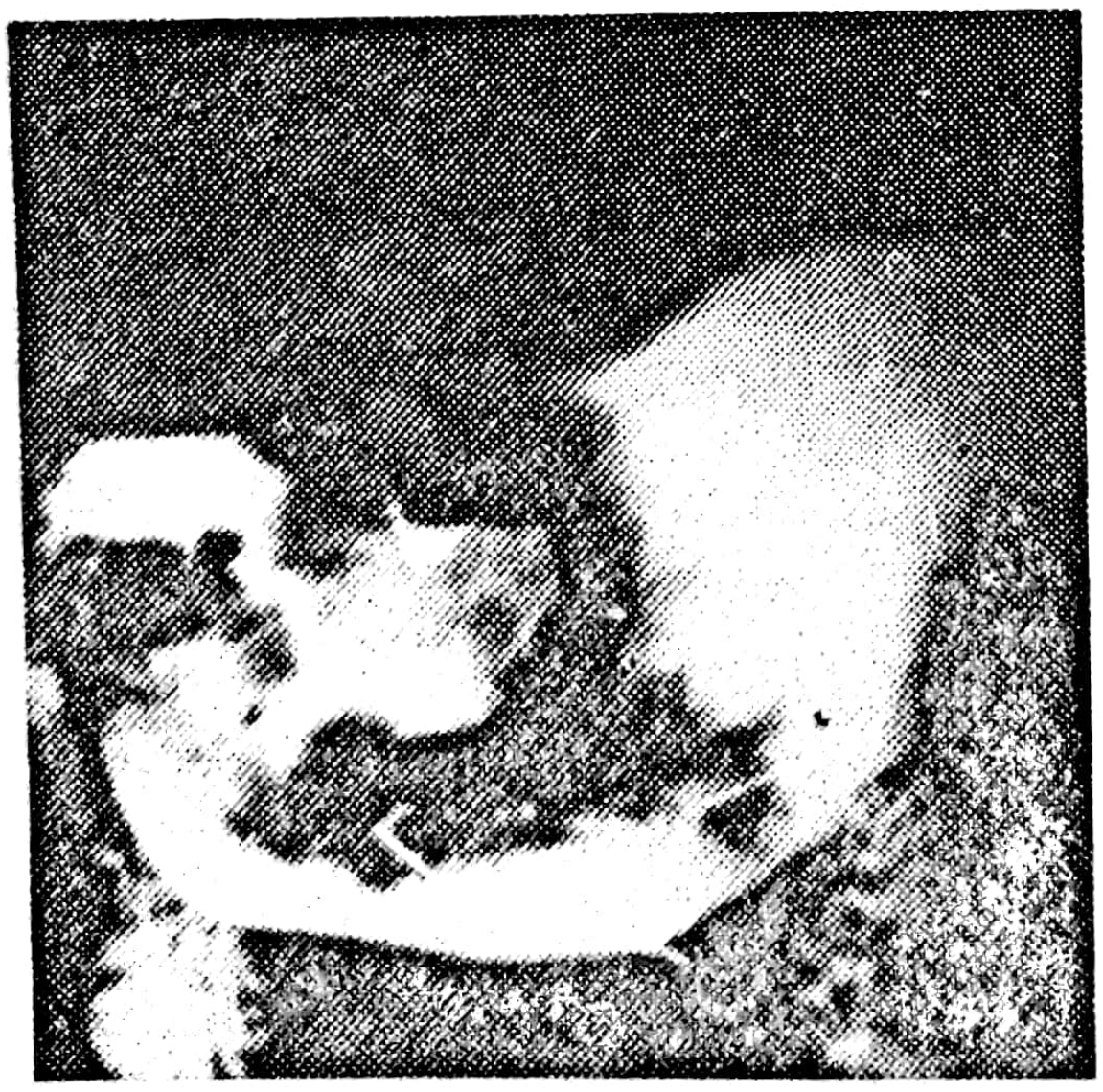

Fig. 2.34 — Formaţiune tumorală extinsă a polului inferior al stomacului, predominant vegetantă şi exulcerată: aspect radiologic de nişă enormă, cu lacună „în şa" la nivelul micii curburi gastrice orizontale, infiltraţia regiunii pilorice şi a bazei bulbului duodenal cu tendinţă la stenoză pilorică (Col. Cl. Chir. I. Cluj-Napoca — dr. Belteag).

Un mare progres, cu beneficii directe pentru cancerul gastric, s-a obţinut prin introducerea pe scară largă a *examinării gastroscopice*, după realizarea, în 1958, a fibroscopului optic flexibil de către Hirschowitz. Datorită fibrogastroscopului, prin vizionare directă, se pot lua biopsii din orice punct al stomacului şi, prin periaje şi spălături, se pot obţine produse ale peretelui gastric pentru examinare citologică, ceea ce favorizează stabilirea diagnosticului chiar pentru acele mici cancere gastrice peste care examinarea radiologică trece uşor. Datorită examinărilor endoscopice multiple şi a citologiei gastrice, diferenţierea dintre ulcerul gastric benign şi ulceraţia neoplazică malignă a fost realizată în cca 97% cazuri.

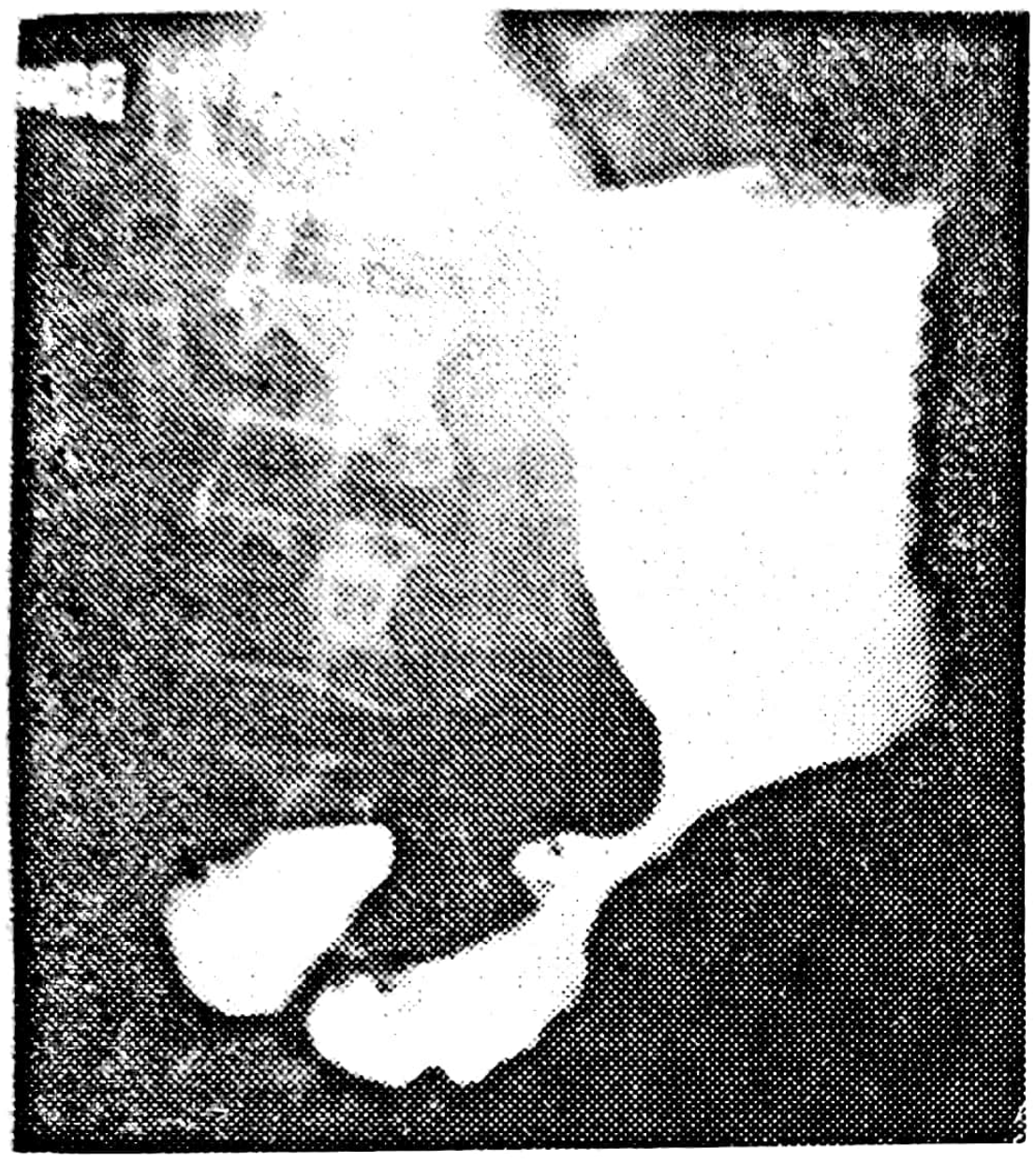

Fig. 2.35 — Proces tumoral malign al jumătăţii inferioare a stomacului, predominant infiltrant-stenozant şi ulcerat: strîmtare accentuată a regiunii antrale neregulat-anfractuoasă, nişă cu contur neregulat al micii curburi orizontale, stază în amonte; infiltrarea neoplazică a micii curburi gastrice depăşeşte unghiul gastric, înaintînd în realitate mult cranial şi „înălţînd" limita rezecţiei gastrice. (Col. Inst. Onc. Cluj-Napoca — dr. Ordeanu).



Fig. 2.36 — Formaţiune tumorală rotundă, boselată, situată în treimea superioară a corpului gastric. Fornixul gastric prezintă o cascadă, parţial blocată. Caracterele radiologice ale tumorii (bine delimitată) şi morfologia perilezională scoate în evidenţă caracterul benign al formaţiunii. Gastroscopul nu a reuşit depăşirea joncţiunii esogastrice şi a sugerat malignitatea formaţiunii tumorale. Intervenţia chirurgicală a descoperit o formaţiune cu caractere de benignitate, în submucoasă, reuşind enuclearea acesteia. Examenul histologic a relevat un fibrom, fără semne de malignitate (Col. Inst. Onc. Cluj-Napoca — dr. Ordeanu).

Examinarea citologică gastrică a venit să completeze (prin cercetarea de către specialişti a conţinutului gastric obţinut după spălătură) rezultatele obţinute prin radiologie şi fotografie endogastrică, metodele dovedindu-se complementare. Deşi s-au dezvoltat tehnici speciale pentru amplificarea obţinerii de celule gastrice (cum ar fi perierea abrazivă a mucoasei gastrice, spălături cu substanţe mucolitice, colorarea fluorescentă), totuşi în majoritatea serviciilor, unde se practică metoda, se folosește numai spălătura gastrică cu o soluție salină. Întrucît gastroscopia și biopsia prin vizualizare directă cîștigă tot mai mult teren, tinzînd să devină o examinare de rutină, fără îndoială că asocierea examinării citologice a produsului obținut prin periere din zona inspectată, va intra de asemenea în uzul curent.

Laparoscopia permite să se apreciеze starea ficatului și a cavității peritoneale, putîndu-se recunoaște cancerul, cît și aprecierea exterioară a extensiunii sale intragastrice și diseminarea sa în cavitatea abdominală.

(x) **Evoluția spontană a cancerului gastric** (dacă nu se stabilește diagnosticul în timp util pentru a fi operat) se desfășoară în timp de luni pînă la doi ani, trecînd prin etapele amintite, de tulburări dispeptice cu slăbire și astenie, la care se adaugă, mai curînd sau mai tîrziu, semnele clinice ale tumorii gastrice. Se subliniază că frecvența „apariției" tumorii este apreciabilă între 50—60% din cazuri și că prezența clinică a tumorii nu reprezintă nerezecabilitatea cancerului, ce nu se poate stabili decît după laparotomie exploratorie; este adevărat că prezența tumorii, chiar operabilă, oferă posibilitatea numai a unei intervenții paliative ca rezultat. La început mobilă (spontan, prin mișcările respiratorii sau provocată prin palparea manuală) tumoarea devine fixă prin extinderea la organele sau formațiunile anatomice de vecinătate.

Boala evoluează și în funcție de vîrstă, mai repede la tineri, mai lent la vîrstnici; pentru cancerul localizat la orificii, mai ales la cardie, evoluția este mai rapidă, degradarea provenind și prin denutriția determinată de insuficiența alimentării, tulburările gastrice și mai ales de autointoxicația canceroasă, care antrenează starea de cașexie, caracteristică fazei terminale a cancerului, în care, din nefericire, chirurgia nu mai poate fi de nici un folos. Bolnavul de cancer gastric, în această ultimă fază, este foarte slăbit, cu o colorație a tegumentelor „galbenă ca paiul", cu edeme la extermități, oligurie și diaree; pielea este flască, ridată, se strînge în mînă, lipsită de tonus, proeminențele osoase mult vizibile; bolnavul capătă un aspect scheletic, anunțînd moartea apropiată, grăbită de apariția unor complicații, foarte frecvente în această perioadă.

Stabilirea prezenței metastazelor, prin palpare sau prin examinări complementare, afirmă generalizarea cancerului. Metastazele se pot întîlni:

— la nivelul ficatului: prin palpare se percep, pe marginea liberă sau pe fața convexă, nodozități de volum variabil; în unele cazuri, cancerul secundar al ficatului, luînd proporții, poate masca punctul de plecare (cancerul gastric) realizînd „forma hepatică" a cancerului gastric;

— la peritoneu: se percep nodozități subparietale (masa infiltrantă, boselată a marelui epiploon) sau nodulii terminali în Douglas, depistați prin tușeu rectal sau vaginal (semnul lui Blumer) cu sau fără ascită hemoragică;

— la ombilic, care prezintă o indurație a feței profunde, proeminînd în afară;

— apariția metastazelor la nivelul aparatului pleuro-pulmonar se desfășoară insidios, cu apariția unui revărsat pleural hemoragic, localizat inițial în stînga;

— la nivelul intestinului, metastazele manifestîndu-se adesea prin stenoze mergînd pînă la ocluzia intestinală, devenită uneori „semnul revelator" al unui cancer gastric; sînt cunoscute metastazele rectale ale cancerului gastric;

— în cancerul gastric mai pot fi întîlnite metastaze la ovare (tumorile Krukenberg), creier, la rahis, la tegumente;

— pentru ultima fază sînt descrise și adenopatiile la distanță cu semnificație de generalizare limfatică: inghinală, axilară, supraclaviculară (semnul Virchow-Troisier), pararectale (semnul lui Strauss); cu toate acestea, se întîlnesc de multe ori bolnavi cu o stare generală bună, la care prima manifestare este tocmai prezența acestor ganglioni la distanță.

Complicațiile evolutive sînt severe:

— *perforația procesului neoplazic* se poate produce în peritoneul liber, cu peritonită generalizată, dar de multe ori în peritoneul cloazonat, cu peritonită localizată, sau într-un organ din vecinătate, mai frecvent în colonul transvers cu instituirea unei fistule gastro-colice;

— în evoluția cancerelor gastrice pot apărea *hemoragii masive*, care să determine un asemenea grad de anemie, încît să oblige la intervenție de urgență pentru hemostază;

— *complicațiile infecțioase* pot grăbi evoluția unui cancer gastric avansat; s-au descris perigastrite supurate sau colecții și abcese hepatice, pleurale, pericardice, flebite ale membrelor inferioare, pileflebite, flebite ale venelor intrahepatice.

(xi) **Formele clinice** ale cancerului gastric sînt foarte numeroase, variind după localizare, sex, vîrstă, simptome și evoluție. După localizare se disting formele orificiale și neorificiale, ale fețelor și curburilor; în cadrul cancerelor gastrice neorificiale se descriu și cancerele cu stenoză mediogastrică, ca și cancerele totale.

Cancerul antrului piloric este localizarea cea mai frecventă a cancerului gastric, reprezentînd jumătate pînă la 2/3 din cazuri. În cadrul acestei localizări sînt forme cu tumoarea localizată inițial la orificiul piloric, ajungînd rapid la instalarea unor stenoze primitive și forme juxtaorificiale, care invadează secundar orificiul piloric, realizînd mai tîrziu strîmtarea orificiului printr-o stenoză secundară. Durerile și tulburările dispeptice (în primul rînd vărsăturile) sînt mai frecvente și apar tardiv după alimentație. Ca semn fizic, se poate obține un clapotaj „*à jeune*“ sau se observă crize peristaltice, ca în cazurile stenozelor pilorice postulceroase. Tumoarea se palpează mult mai tîrziu, dar la palparea profundă se constată accentuarea durerii la dreapta liniei mediane și chiar o împăstare a regiunii epigastrice, însoțită de o contractură care împiedică pătrunderea în profunzime. Studiul conținutului gastric arată prezența unui lichid de stază mai abundent, cu resturi alimentare cel puțin din ajunul sondajului, dacă nu chiar de 2—3 zile. Examinarea radiologică permite diagnosticul și într-o perioadă de debut relativ; cancerul pilorului se traduce prin „lacuna“ regiunii pilorice, cu sau fără rigiditatea regiunii pilorice și a curburilor, cu absența sau reducerea mobilității; urmărirea bolnavului în timp, la interval de ore, pune în evidență o întîrziere a evacuării și elemente de stenoză.

Cancerul cardiei, sau al *regiunii subcardiale* este mai rar și de un diagnostic dificil; dacă produce de la început stenoza orificiului gastric superior îmbracă forma cancerului extremității inferioare a esofagului: disfagie precoce, vărsături imediat după alimentație, regurgitări, absența tumorii la palpare, uneori hematemeză. Radiografia, executată în poziția Trendelenburg, pune în evidență semnele stazei esofagiene dar și prezența unei tumori ocolite de fluidul opac; în poziția amintită se poate constata insuficiența cardiei (refluxul bariului în esofag) datorită infiltrației neoplazice. În aceste forme, inaniția forțată grăbește instalarea cașexiei, iar intervenția paliativă, gastrostomia, chiar dacă prelungește viața bolnavului prin posibilitatea de alimentare, îi dă o serie de servituți, prin care se plătește greu această prelungire.

Cancerele neorificiale alcătuiesc un grupaj de topografii sărace semiologic:

— cancerul fețelor este forma comună în care s-a enunțat prezentarea generală a cancerului gastric;

— cancerul curburilor se trădează îndeosebi prin modificări radiologice (la examinări atente) și are o mare latență clinică;

— cancerul cu stenoză mediogastrică este o formă cu biloculare, în care cele două pungi, superioară și inferioară, sînt reunite printr-un canal de comunicare lung, neregulat și central, așezat axial, expresia localizării procesului neoplazic în zona mediogastrică; examenul radiologic dă imaginea caracteristică „în clepsidră", ușor de pus în evidență;

— cancerul total al stomacului îmbracă forma „linitei plastice" caracterizată morfologic printr-o strîmtare progresivă, tubulară, a calibrului stomacului în totalitate, sau în parte, cu hipertrofia și scleroza pereților gastrici. Invadarea orificiilor gastrice dă fenomene de insuficiență pilorică sau cardială cu manifestări caracteristice și grăbirea instalării cașexiei. După administrarea substanței baritate, cavitatea gastrică apare foarte redusă, sub forma unei „umbre" epigastrice, situată sus, continuîndu-se cu „umbra" esofagiană, cu care se confundă; nu se constată prezența contracțiilor peristaltice.

Formele clinice simptomatice:

— Forma anemică se caracterizează prin instalarea precoce a unei anemii, constituind multă vreme singurul simptom evident, uneori avînd aspectul unei anemii pernicioase; pe acest fond se instalează mai tîrziu semnele canceroase caracteristice.

— Forma edematoasă se manifestă prin prezența unui edem localizat sau generalizat (anasarcă) care îngrijorează bolnavul și-l îndeamnă să se prezinte la consultație; uneori se adaugă și anemia, dînd imaginea unei anemii de tip Biermer; boala evoluează rapid spre faza terminală, cu o durată pînă la un an, simptomatologia gastrică apărînd tardiv.

— Forma latentă-cașectică este constituită printr-o slăbire progresivă și o anemie marcată.

— Forma gastralgică semnifică neoplasmele cu metastaze dureroase, posterioare, invadate pancreatic și celiac.

— Formele dispeptice (cu manfestări nespecifice dar accentuate) împrumută aspecte pseudoulceroase și pseudohepatobiliopancreatice.

— Forma febrilă este frecventă la tineri, gravide, în evoluțiile rapid metastazante (se mai numește, evolutiv, și „cancerul gastric acut").

(xii) **Diagnosticul diferențial** se face ținînd seama de diferitele etape ale bolii canceroase, dar cu preocuparea de a-l stabili înaintea apariției acelor simptome care, pe lîngă diagnosticul de certitudine, îl dau și pe acela de inoperabilitate.

În faza de debut trebuie să se evite punerea tulburărilor dispeptice pe seama unei dispepsii banale sau toxice, a unei gastrite etilice, a unei ptoze gastrice, a unei ciroze în faza preascitică sau a unor suferințe ale veziculei biliare (calculoză, inflamație). Dacă este vorba de un bolnav vechi ulceros, însă cu ulcerul în evoluție, diagnosticul nu va da loc la îndoieli, în fața caracteristicilor bolii ulceroase, în care ritmicitatea fenomenelor dureroase se află pe primul plan și în care examinarea radiologică aduce certitudinea; mai delicată este problema unui ulcer mai vechi, cu localizare gastrică, în care ritmicitatea este estompată sau se pune problema unei transformări maligne.

Utilizarea gastrofibroscopiei, cu recoltarea de material biopsic, sau a citologiei exfoliative, tinzînd să devină metode de rutină, stabilesc diagnosticul.

În faza de stare diagnosticul devine „mai uşor" la un bolnav la care, pe lîngă sindromul gastro-canceros, se poate chiar percepe prezenţa unei tumori, a cărei materialitate, devenită probantă, trebuie pusă în evidenţă, precizat sediul şi stabilite caracterele, urmînd a o diferenţia de o tumoare hepatică, benignă sau malignă, de o veziculă biliară litiazică sau neoplazică, de o tumoare colică, a marelui epiploon, sau chiar o splenomegalie. De altfel, imaginea radiologică, mai mult sau mai puţin caracteristică, este suficientă în cazurile tipice, iar gastrofibroscopia, cu biopsie consecutivă, dă certitudine. Se impune de asemenea luarea în considerare a altor tumori gastrice maligne (sarcom, limfoadenomul etc.) pentru care numai examinarea biopsică poate să ofere precizări.

(xiii) **Tratamentul cancerului gastric** rămîne axat pe gestul chirurgical, obiectivul operaţiei fiind extirparea completă a tumorii cu extinderile ei limfatice şi viscerale intra şi extragastrice; se impune, ca principiu, îndepărtarea oricărei porţiuni sau fracţiuni neoplazice capabilă să genereze reapariţia tumorii prin înmulţirea celulară (din celulele rămase după intervenţie) aşa-zisele recidive şi metastaze la distanţă, întîlnite cel mai frecvent în ficat.

Indicaţiile tratamentului chirurgical pot fi *de urgenţă şi de necesitate* (perforaţia neoplasmului cu peritonită generalizată şi hemoragia digestivă neoplazică masivă, fără tendinţă la hemostază), sau pot fi *elective*, cu efect paliativ sau radical. În înţelesul practic, indicaţia obişnuită de tratament chirurgical pentru cancerul gastric, în afara complicaţiilor acute severe, este constant absolută şi cel mult nu imediată. Contraindicaţiile tratamentului chirurgical cu scop curativ rămîn carcinomatoza peritoneală difuză şi prezenţa metastazelor hepatice multiple, deşi existenţa uneia sau a cîtorva metastaze hepatice izolate şi de volum redus, nu mai este considerată astăzi ca o contraindicaţie formală, putînd face obiectul unei exereze secundare, eventual după un tratament polichimioterapic regional.

Adevărata conduită decizională aparţine chirurgului numai după deschiderea abdomenului şi explorarea completă şi minuţioasă a cavităţii abdominale; după întinderea leziunilor, mobilitatea lor şi prezenţa sau lipsa metastazelor, operatorul are de hotărît între o abţinere totală de la orice fel de operaţie, o operaţie paliativă (care, lăsînd tumoarea pe loc, urmează să asigure drenajul conţinutului gastric sau/şi al căilor biliare) *sau o operaţie radicală cu viză oncologică.*

Producerile tehnice chirurgicale

În cadrul *operaţiilor paliative* se includ: gastroenterostomiile (indicate în stenozele antropilorice); derivaţiile biliare asociate (duodeno-colecistostomia sau duodenocoledocostomia); gastrostomiile (indicate să asigure distal alimentaţia bolnavului, cînd tumoarea gastrică este situată în porţiunea proximală a stomacului).

Din punctul de vedere terapeutic, trebuie considerate două modalităţi de *gastrectomii:*

— gastrectomia zisă „radicală" care urmăreşte îndepărtarea oricărui ţesut neoplazic, oferind bolnavului posibilitatea unei vindecări definitive, şi

— gastrectomia zisă „paliativă“ care, prin îndepărtarea anatomică (nu neapărat și în limite oncologice) a tumorii (sursă de hemoragie, infecție, durere și de metastaze) tentează obținerea unei supraviețuiri cît mai lungi, sau în orice caz de mai bună calitate.

Principiile care stau la baza gastrectomiei radicale sînt: secțiunea stomacului în țesut sănătos, la cel puțin 8–10 cm de limitele perceptibile ale tumorii; realizarea unei curățiri ganglionare metodice și complete, indiferent de mărimea tumorii; îndepărtarea marelui epiploon, invadat de la începutul bolii în mai mult de jumătatea cazurilor; îndepărtarea tuturor celorlalte țesuturi interesate (grăsime, țesut conjuctiv) și chiar organe vecine sau o parte din cele care pot fi atinse (colonul transvers cu mezocolonul, pancreasul, splina); pe cît posibil, îndepărtarea stomacului, a limfaticelor, a marelui epiploon și a celorlalte țesuturi trebuie făcută în bloc; bineînțeles că după îndepărtarea tumorii o revizie a situației se impune pentru îndepărtarea tuturor ganglionilor rămași; continuitatea se restabilește după un procedeu corespunzător sediului leziunii și extinderii exerezei tumorale.

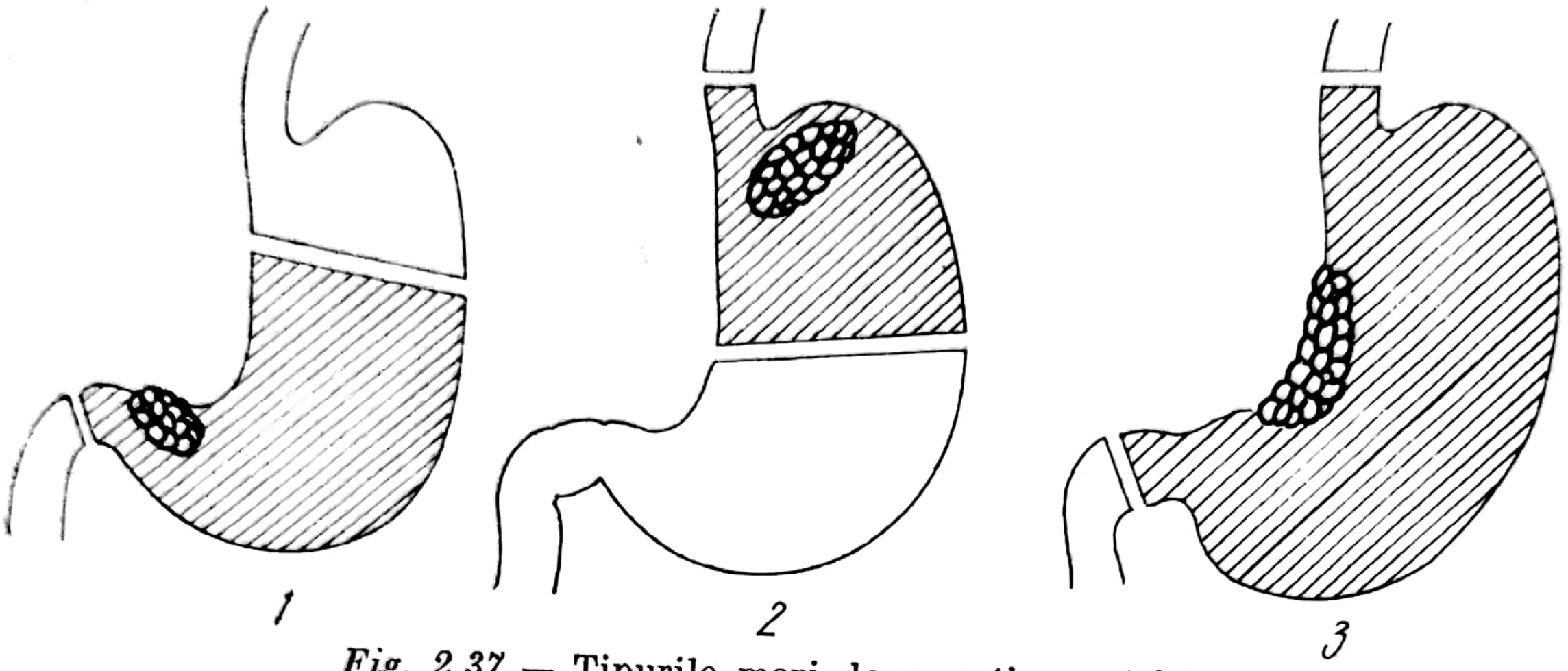

Fig. 2.37 — Tipurile mari de rezecție gastrică:
1 — polară inferioară; 2 — polară superioară; 3 — gastrectomie totală.

În funcție de localizarea tumorii pe stomac (fig. 2.37; 2.38) se descriu următoarele feluri de gastrectomii:

a) *Gastrectomia subtotală distală polară inferioară* este indicată în cancerele regiunii antropilorice. Restabilirea continuității, după rezecția de stomac pentru cancer gastric, se va face printr-unul din procedeele Billroth II (de preferință procedeul Reichel-Polya) întrucît urmărirea realizării unei anastomoze terminoterminale ar diminua din „radicalitatea“ rezecției (atît din partea stomacului deasupra tumorii, cît și a duodenului, sub tumoră). Invadarea organelor din vecinătatea stomacului impune gastrectomii lărgite (asocierea, la îndepărtarea tumorii gastrice, a colonului transvers cu mezoul său, a unor părți din pancreas sau din parenchimul hepatic).

b) *Gastrectomia subtotală proximală polară superioară gastro-esofagiană* îndepărtează porțiunea superioară verticală a stomacului, mergînd supracardial la esofag și conservînd antrul piloric; această formă de gastrectomie se adresează tumorilor cardiei și ale fundus-ului gastric. Gastrectomia polară superioară trebuie să se întindă deasupra leziunii cu cel puțin 4 cm pe esofag și cu cel puțin 5 cm pe stomac sănătos, sub leziune. Odată cu stomacul, trebuie îndepărtate, în bloc, partea stîngă a ligamentului gastro-colic și ganglionii lanțului coronar, ai celui splenic și ai regiunii pericardiale subdiafragmatice;

îndepărtarea splinei va fi luată în considerare în cazurile în care tumoarea este localizată în zona marii tuberozităţi. Realizată în aceste condiţii (abordul abdomino-toracic permite cel mai bine o operaţie largă), rezultatele funcţionale ale gastrectomiei proximale polare superioare sînt cu mult mai bune decît cele ale gastrectomiei totale, deoarece conservarea unui bont gastric, chiar numai a antrului, evită urmările grave ale îndepărtării totale a stomacului; restabilirea continuităţii se poate face printr-o anastomoză eso-antrală.

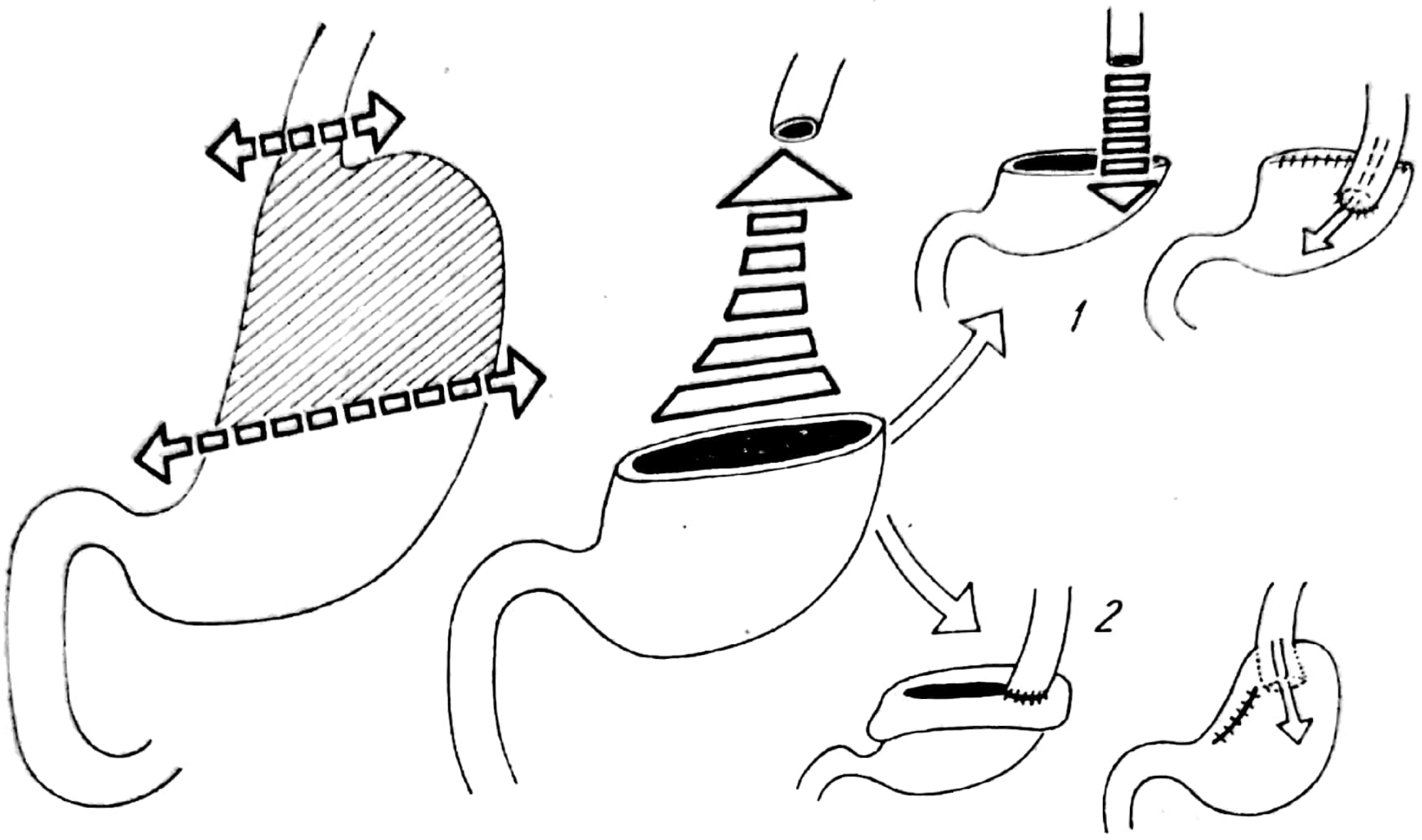

Fig. 2.38 — Rezecţia polară superioară cu anastomoză:
1 — termino-laterală (Sweet); 2 — termino-terminală „cu gulераş" (Graham; Nana).

c) *Gastrectomia totală* îndepărtează stomacul în întregime, impunînd o secţiune înaltă deasupra cardiei şi o alta joasă, sub pilor; se adresează cancerelor care interesează corpul stomacului în întregime sau depăşesc cranial unghiul gastric pe mica curbură. Gastrectomia totală se poate realiza: pe cale abdominală, incizia mediană fiind, mărită în sus prin rezecţia apendicelui xifoid; pe cale toracică, care dă un acces foarte bun asupra părţii superioare a stomacului şi asupra esofagului (pe această cale se poate realiza secţiunea esofagului cît mai departe de marginea leziunilor, executîndu-se o anastomoză esojejunală, între segmente digestive „scoase la lumină"); sau pe cale abdomino-toracică reunind avantajele celorlalte căi descrise anterior.

În legătură cu indicaţia gastrectomiei totale, două concepţii îşi dispută întîietatea: cea a *gastrectomiei totale de principiu* (sau „de rutină") si cea a *gastrectomiei totale de necesitate*. Concepţia gastrectomiei totale de principiu prevede pentru cancerul de stomac (oricare ar fi sediul şi întinderea lui) gastrectomia totală ca singură atitudine logică şi conformă principiilor generale ablastice şi antiblastice ale chirurgiei cancerelor viscerale; prin larga îndepărtare a ţesuturilor tumorale şi peritumorale bolnavul este, mai sigur decît în gastrectomiile subtotale, la adăpostul apariţiei recidivelor un pe bont gastric. Această atitudine nu este adoptată de toţi chirurgii, deoarece, pe lîngă dificultăţile tehnice a căror depăşire impune un grad avansat de tehnicitate, mortalitatea operatorie, chiar dacă în scădere, rămîne cu mult superioară celei din gastrectomiile subtotale; îndepărtarea stomacului în totalitate constituie o gravă mutilare anatomică şi funcţională; pînă în prezent, după intervenţiile pe stomac pentru cancer nici o statistică n-a dovedit obţinerea de rezultate tardive mai bune în gastrectomiile totale faţă de cele subtotale, realizate eclectic în funcţie de sediul şi întinderea leziunii; în plus, experienţa a arătat că după gastrectomiile totale, recidivele, la fel ca şi în cele subtotale, nu apar pe bonturile gastric sau duodenal, ci mai ales în „patul stomacului neoplazic“, în ţesuturile perigastrice, ariile limfatice locale sau chiar în pancreas.

Din toate aceste puncte de vedere „gastrectomia de principiu“ nu şi-a făcut proba eficienţei, cei mai mulţi dintre chirurgi (în orice caz, cei din ţara noastră) fiind „de principiul“ *gastrectomiei totale de necesitate* pentru care indicaţiile rămîn următoarele: cancerele gastrice ale căror dimensiuni împiedică realizarea unei gastrectomii subtotale; cancerele difuze, de tipul linitei plastice; limfosarcoamele; leiomioamele maligne sau leiomiosarcoamele; polipoza multiplă difuză, în masă, sau gastrita polipoidă (cu sau fără degenerare).

În privinţa diferitelor modalităţi de restabilire a continuităţii digestive după gastrectomia totală, în afara răspînditei *anastomoze zise în „Y“*, se mai utilizează, cu bune rezultate, *anastomoza pe convexitatea unei anse jejunale* ridicată „în omega“, transmezocolic sau precolic (deci o anastomoză eso-jejunală termino-laterală, completată cu o anastomoză latero-laterală la piciorul ansei, tehnică iniţiată încă de von Schlatter în 1897), *anastomoza zisă în sandvici* (mult susţinută de Graham, cît şi de J. Lefèvre) şi chiar *anastomoza eso-duodenală* (care se practică din ce în ce mai mult, dar care trebuie privită cu rezervă, fiindcă, pentru a o realiza fără pericolul dehiscenţelor şi a neviabilităţii capetelor esofagian şi duodenal, trebuie să se facă concesii principiilor ablastic şi antiblastic). În 1954, I. Juvara a publicat un procedeu de *restabilire a tranzitului digestiv după gastrectomie totală prin plastie jejunală*, în care, după gastrectomia totală, se izolează o ansă jejunală ce se trece supramezocolic şi se montează izoperistaltic interesofagoduodenal (fig. 2.39).

În ultimii ani, pornindu-se de la ideea că tulburările care survin după gastrectomia totală (constituind sindromul *agastriei*) ar putea fi, în parte, evitate prin realizarea unei „camere alimentare“, s-au imaginat numeroase procedee pentru reconstrucţia unei pungi pseudogastrice. În fig.2.40 este ilustrat un procedeu personal cu care am obţinut rezultate stabile în timp; gastroplastia se obţine prin interpoziţia eso-duodenală a primei anse jejunale, plasată în buclă, astfel încît se execută şi o jejuno-jejunostomie între aferenta şi eferenta ansei transpuse, obţinîndu-se un rezervor, a cărui evacuare este facilitată de implantarea ramurei eferente în cea aferentă a buclei jejunale transpuse.

d) *Gastrectomia totală lărgită* se impune, în anumite situaţii, din cauza extinderii procesului tumoral; se lărgeşte gastrectomia totală (de necesitate şi nu de principiu) ridicînd în bloc, odată cu stomacul, splina şi epiploonul gastro-splenic, coada şi corpul pancreasului, chiar o parte din colonul transvers; se înţelege că o asemenea operaţie comportă o şi mai mare atenţie în cercetarea, disecţia şi îndepărtarea grupurilor ganglionare.

Rezultatele tratamentului chirurgical al cancerului gastric diferă după cum sînt luate în considerare cele imediat postoperatorii sau cele la distanţă. Rezultatele imediate sînt în funcţie de perfecţionarea chirurgiei la momentul dat (pregătirea preoperatorie, tehnica chirurgicală, tratamentul postoperator cu elementele de terapie intensivă corespunzătoare) la care trebuie adăugaţi factorii de risc determinaţi constant de terenul canceros. Pentru cancerele inoperabile (sau la care se realizează numai o operaţie paliativă) mortalitatea

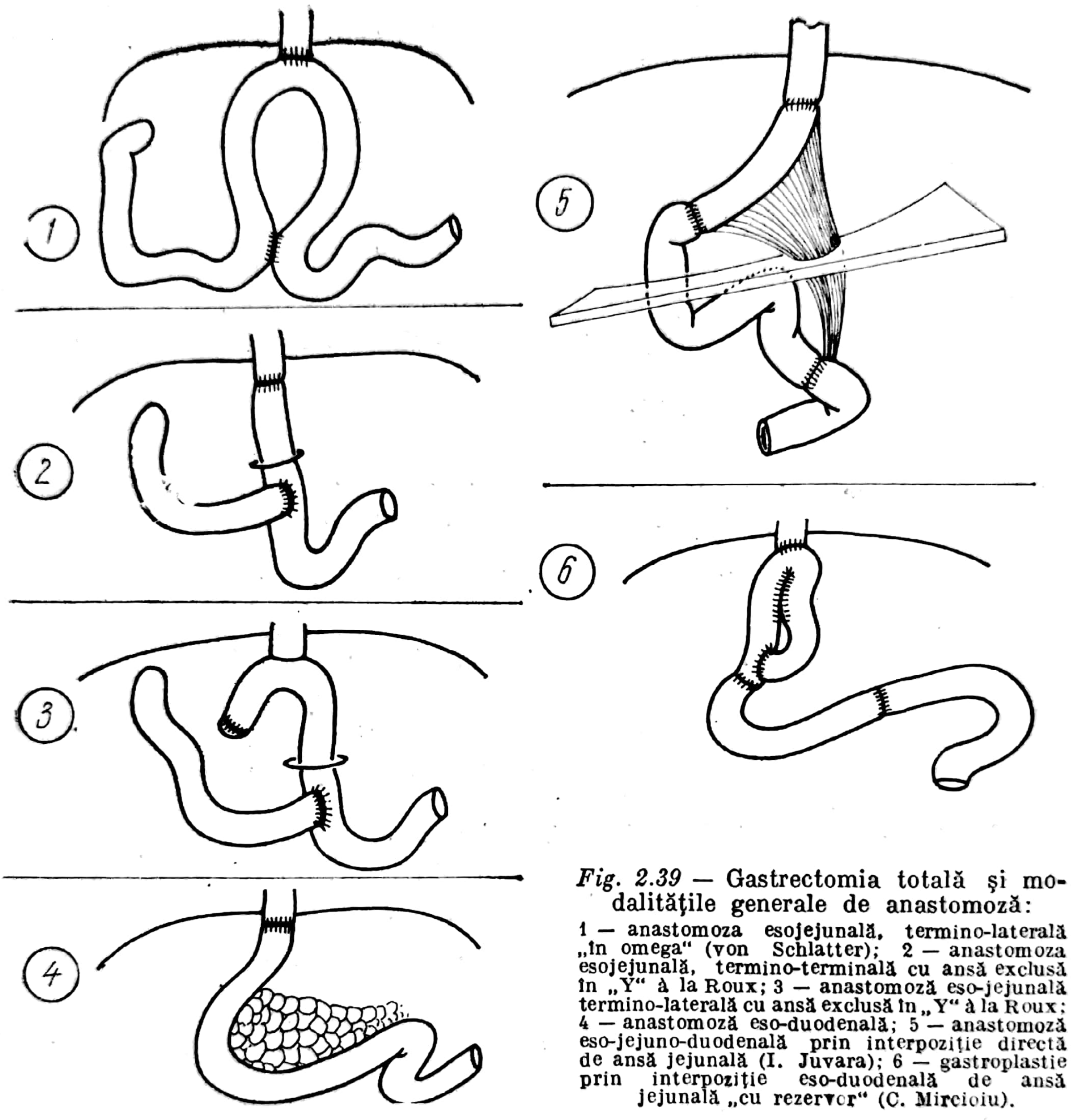

Fig. 2.39 — Gastrectomia totală şi modalităţile generale de anastomoză:
1 — anastomoza esojejunală, termino-laterală „în omega" (von Schlatter); 2 — anastomoza esojejunală, termino-terminală cu ansă exclusă în „Y" à la Roux; 3 — anastomoză eso-jejunală termino-laterală cu ansă exclusă în „Y" à la Roux; 4 — anastomoză eso-duodenală; 5 — anastomoză eso-jejuno-duodenală prin interpoziţie directă de ansă jejunală (I. Juvara); 6 — gastroplastie prin interpoziţie eso-duodenală de ansă jejunală „cu rezervor" (C. Mircioiu).

operatorie este mare, iar supravieţuirea se socoteşte în luni; unele intervenţii paliative derivative (gastroenteroanastomoze în cancerele gastrice cu localizare polară inferioară) permit, pentru un interval de cîteva luni, o alimentaţie mai mult sau mai puţin normală, chiar aparenţa unei vindecări, avînd pentru bolnav un efect psihologic deosebit. În ceea ce priveşte gastrostomiile plasate sub cancerele polare superioare inoperabile, chiar dacă se prelungeşte supravieţuirea prin oferirea unei posibilităţi de alimentaţie, ea este grevată de servituţile acestei derivaţii externe (incontinenţa stomei, iritarea tegumentelor, pierderea de lichide, disconfort) agravînd și multiplicînd adeseori suferințele bolnavului.

În gastrectomiile polare inferioare, mortalitatea postoperatorie este cea mai scăzută dintre toate formele de gastrectomie, iar complicațiile postoperatorii sînt reduse. În gastrectomiile polare superioare mortalitatea imediată postoperatorie este cu atît mai mare cu cît operația este impusă de extinderea

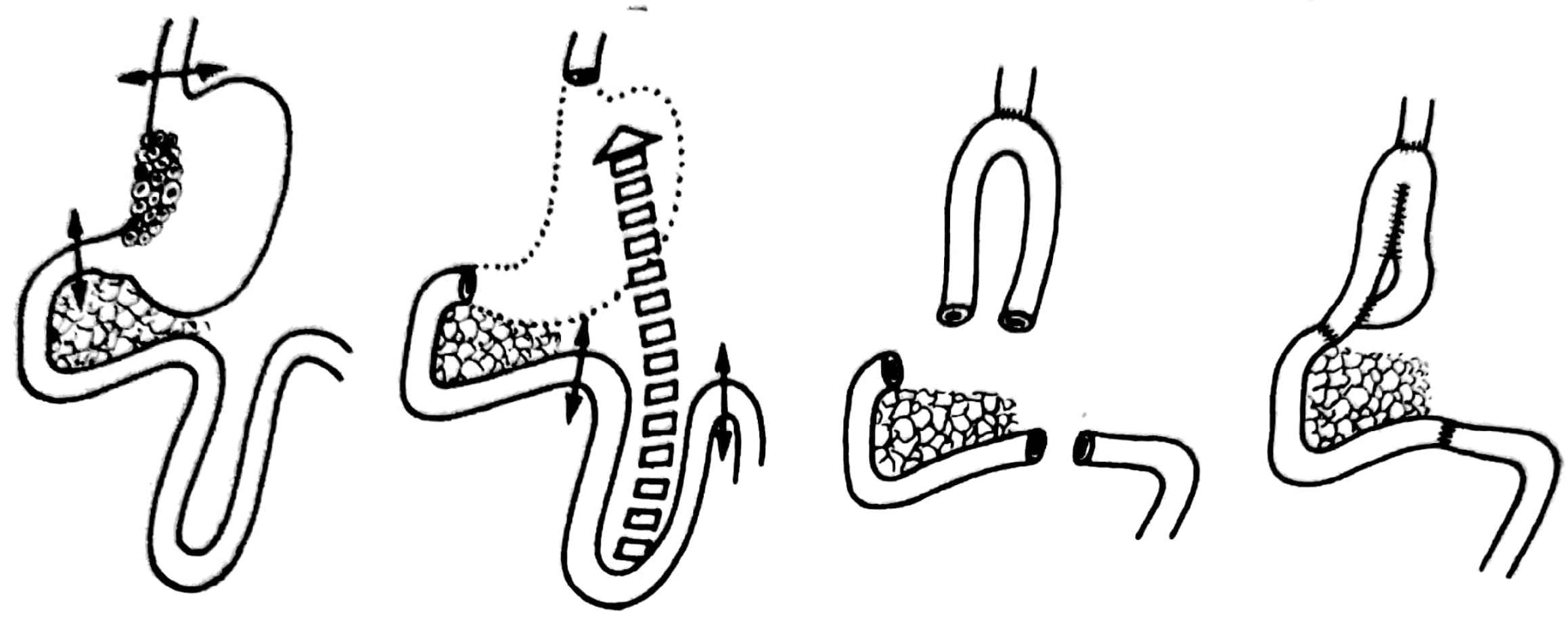

Fig. 2.40 — Gastrectomie totală: gastroplastie prin interpoziție eso-duodenală de ansă jejunală „cu rezervor" (C. Mircioiu).

leziunilor (deci de necesitate și nu de principiu); complicațiile cele mai frecvente sînt desfacerea anastomozei (esofagul este un țesut necorespunzător anastomozei) cu mediastinită și pleurezie septică sau/și peritonită generalizată; cînd gastrectomia polară superioară este efectuată de principiu beneficiază de mai multă „radicalitate" și de mai puține complicații. Pentru gastrectomiile totale lărgite de necesitate, mortalitatea este cel puțin de două ori mai ridicată decît în gastrectomiile totale, fie de necesitate fie de principiu, complicațiile fiind numeroase.

În timp ce în statistica lui L.W. Guiss (1950) rezecabilitatea a fost de numai 25,40%, mortalitatea de 27,93%, iar supraviețuirea la 5 ani de 13%, în seria lui M. Muto și T. Maki (1970) rezecabilitatea a fost de aproape 80%, mortalitatea de 8,70%, iar supraviețuirea la 5 ani de 28%; între anii 1966—1981 s-au înregistrat 1 128 bolnavi cu cancer gastric în Clinica chirurgicală I Cluj-Napoca, efectuîndu-se în 52,40% cazuri operații radicale cu o mortalitate de 21,70% (din care mortalitatea pentru gastrectomie subtotală polară inferioară este de numai 9,20%). Complexitatea rezultatelor tratamentului chirurgical în cancerul gastric face dificilă comparația între statistici; supraviețuirea la 5 ani poate să oscileze între 5% și 50%, după cum se consideră toți bolnavii tratați sau numai aceia cărora li s-a făcut o rezecție radicală cu scop curativ.

De altfel, mulți factori trebuie luați în considerare, în vederea judecării rezultatelor tardive:

- *vîrsta bolnavului:* la bolnavii tineri malignitatea tumorii este cu mult mai mare decît la bolnavii vîrstnici;
- *timpul scurt între primele simptome, semnele majore și intervenția chirurgicală:* cu cît acest timp este mai scurt, prognosticul este mai grav, numărul de metastaze fiind mai mare;

- cu cît *localizarea este mai spre dreapta şi în jos spre regiunea antropilorică*, cu atît rezultatele sînt mai bune, rezecabilitatea variază în acelaşi sens, iar mortalitatea este cea mai mică;
- *volumul tumorii* măreşte riscul postoperator, întrucît o tumoare mare, sau foarte mare, poate să ridice dificultăţi în încercarea de îndepărtare chirurgicală, care să compromită chiar rezultatul imediat;
- *extensia parietală* a tumorii gastrice (element chirurgical subliniat demult de Borrmann) este direct proporţională cu gravitatea prognosticului; pentru cancerele „*in situ*" rezultatele postoperatorii tardive sînt cele mai bune, în timp ce extensiunea tumorii la seroasă, anunţă un prognostic grav; o tumoare de volum mic, cu penetraţie intramurală limitată la primele straturi ale stomacului, are un prognostic similar cu tumorile benigne degenerate;
- *după tipul histologic*, epitelioamele nediferenţiate infiltrative au prognosticul cel mai grav;
- *extensia limfatică* condiţionează atît indicaţia operatorie cît şi prognosticul (ganglionii sînt atinşi în ordinea frecvenţei: cei coronarieni, splenici, pilorici, pancreatici, hepatici şi gastroepiploici); prinderea extensivă a ganglionilor lanţului piloric şi coronar este de prognostic grav; prezenţa ganglionilor limfatici masiv invadaţi transformă, în realitate, rezecţia de principiu într-una de necesitate;
- *extensia procesului tumoral la distanţă* are prognostic grav imediat, pentru că limitează înseşi posibilităţile de exereză; metastazele hepatice multiple contraindică de regulă exerezele, iar extensia regională permite numai exereza zisă „de curăţenie";
- în sfîrşit, *tipul de intervenţie* este important în obţinerea rezultatelor, fiindcă alegerea intervenţiei este în funcţie de toţi factorii amintiţi anterior, orientarea către gastrectomia de principiu sau de necesitate avînd fiecare partizanii săi, *practica impunînd de fapt intervenţia după necesitate, conformă condiţiilor anatomopatologice concrete.*

Alte proceduri terapeutice adjuvante

Tratamentul chimioterapic rămîne un tratament de asociere la cel chirurgical. În tratamentul cancerelor digestive, alegerea citostaticelor este făcută de cele mai multe ori empiric, pe baza rezultatelor clinice obţinute anterior (vezi vol. I). Administrarea citostaticelor se face pe cale orală sau intravenoasă; ca adjuvant, injecţiile antimitotice pot fi introduse în peritoneu, prin vena portă sau prin irigarea cîmpului operator. Sînt considerate contraindicaţii relative ale tratamentului chimioterapic: vîrsta înaintată; stările preterminale; stările psihice intens modificate; intervenţiile chirurgicale recente; un proces infecţios grav; o stare generală alterată, cu malnutriţie, anorexie şi vărsături frecvente; o iradiere abdominală prealabilă cu leucopenie sau trombopenie etc. Rezultatele tratamentului chimioterapic sînt greu de apreciat întrucît nu există încă criterii obiective de analiză riguros ştiinţifică; s-au propus (într-o statistică a Clinicii Mayo) drept criterii de eficienţă: reducerea diametrului zonelor canceroase accesibile unei evaluări obiective (de 30% pentru leziunile cu mai mult de 5 cm în diametru şi de 50% pentru leziunile mai mici); absenţa dezvoltării de metastaze; neapariţia localizărilor secundare (rezultatele sînt luate în considerare numai la două luni după începerea tratamentului). Complicaţiile tratamentului chimioterapic sînt greţurile şi vărsăturile, diareea („enteropatie prin oprirea mitozelor"), stomatitele şi, mai rar, esofagita, dermatita, căderea părului. Leucopenia sub $3500/mm^3$ stopează continuarea tratamentului. Rezultatul obiectiv se judecă după durata supravieţuirii, după evoluţia imaginii radiologice, a adenopatiilor şi a volumului ficatului, dacă există metastaze. Stadiul evolutiv al cancerului influenţează efectele tratamentului cu chimioterapice: chirurgia în asociere cu substanţele antimitotice dă rezultate mai bune în cancerele neavansate; pentru cele avansate, chimioterapia este, sub raportul supravieţuirii, de un efect redus (poate însă permite o supravieţuire cu mai mult confort).

Radioterapia n-a fost încă practic omologată în epiteliomul gastric; încercările făcute n-au dat rezultate satisfăcătoare.

Imunoterapia ca tratament adjuvant în cancerul gastric pare să dobîndească un cîmp larg de aplicare, imunologia fiind una din speranțele viitorului în cancerologie (vezi vol. I). Primele încercări de imunostimulare s-au făcut cu BCG. În ultimul timp se utilizează pe scară largă „levamisolul" (un antihelmintic) care se aplică, imunostimulator, în doze de 150 mg timp de trei zile preoperator și apoi postoperator, tot cîte trei zile, cu pauze de 11 zile între cure; rezultatele nu sînt încă concludente.

2.3.3 SARCOAMELE GASTRICE

Sarcoamele stomacului (tumori maligne de origine mezenchimatoasă) nu depășesc 1—3% din totalitatea tumorilor gastrice; au malignitate accentuată, cu extensiunea în primul rînd pe cale sanguină (ceea ce le mărește gravitatea) și sînt greu de diagnosticat în fazele inițiale. Tumorile pot fi localizate, sau cuprind întreg stomacul, sînt endogastrice sau exogastrice, moi sau dure, chistice sau cu o vascularizație foarte bogată, cu tendință spre creștere la dimensiuni mari și la exulcerare cu sîngerare. Sarcoamele endogastrice, sesile sau pediculate, cresc rapid, se ulcerează și se infectează. Cele exogastrice pornesc în general de la marea curbură, de care sînt prinse prin pediculi, luînd poziții aberante (cu atît mai evidente cu cît tumoare devine mai voluminoasă) și modificînd prin tracțiune stomacul. Se notează că perforația sarcomului gastric este mai frecventă decît aceea a cancerului gastric.

Tumorile mezenchimatoase maligne ale stomacului sînt clasificabile după structura din care pornesc, ținîndu-se însă seama și de frecvența lor relativă:

Limfomul malign (nonhodgkin-ian), se dezvoltă din celulele limfoide și elementele reticulare de susținere.

Leiomiosarcoamele, pornesc din straturile circulare sau/și longitudinale netede ale musculaturii gastrice, sau din *muscularis mucosae*.

Fibrosarcoamele, dezvoltate în dauna țesutului conjunctiv comun.

Neurosarcoamele, provenite din țesutul nervos (schwannomele maligne).

Angiosarcoamele, pornesc de la elementele țesuturilor vasculare.

(i) **Limfoamele maligne** se pot manifesta ca tumori primitive localizate la stomac, sau ca localizări în cadrul bolilor generale (boala Hodgkin; boala Brill-Symmers; boala Kundrat) o diferențiere capitală de care trebuie ținut seama la tratament și prognostic.

Ca forme izolate se descriu: *limfosarcoamele*, formate din celule mici, rotunde, de mărimea și aspectul limfocitelor mature sau limfoblaștilor, realizînd o tumoare de consistență moale, de volum mare, uneori necrozată; *reticulosarcoamele* formate din elementele reticulare de susținere, constituite din celule mari, cu citoplasmă pală și nuclei alungiți, săraci în cromatină; între aceste două tipuri de tumori există multe forme intermediare. Macroscopic, tumorile se dezvoltă masiv submucos, la nivelul fețelor și curburilor. Sînt descrise (McNeer) cîteva forme anatomice: infiltrație difuză (în „valuri moi"), ca mase de aspect encefalic întinse pe întreg stomacul; noduli multipli lobulați; tumori polipoide care ridică mucoasa sănătoasă gastrică; tumori ulcerate; uneori tumori hemoragice. Extensia limfatică se face la lanțurile celiac, hepatic, coronar, splenic iar metastazele hepatice sînt excepționale. Criteriile histologice de malignitate se referă la proliferarea celulelor monomorfe, clare, ovale și veziculare, cu nuclei giganți, invadarea ganglionilor regionali și la distanță, invazia seroasei și a organelor vecine prin contiguitate, caractere prin care se poate face cu certitudine diagnosticul diferențial cu *pseudolimfomul benign*, caracterizat printr-un infiltrat celular polimorf difuz, sau nodular, cu fibroză a țesuturilor adiacente, o gastrită foliculară de vecinătate și absența invadării limfatice (Berry).

Pe plan clinic, durerile epigastrice sînt frecvente, cu manifestare variată: arsuri, crampe, senzație de greutate, dureri pseudo-ulceroase și chiar dureri brutale ca cele întîlnite în ulcerul perforat. Hematemezele și melenele sînt frecvente (acestea din urmă oculte) urmate și însoțite de anemie. Starea generală se alterează lent; la palpare se percepe adesea o masă epigastrică greu de definit. Examenele complementare (tranzitul baritat gastro-duodenal, gastroscopia și gastrobiopsia, tubajul gastric, limfografia) ajută la stabilirea eventuală a diagnosticului de tumoare limfoidă cu localizare gastrică; depistarea unui grup ganglionar palpabil obligă la o biopsie. Tratamentul radioterapic și chimioterapic este indicat după laparotomie și cunoaște dozele utilizate în tratamentul bolii Hodgkin.

Pentru toate tumorile izolate, fără metastaze și fără extensie, se recomandă o gastrectomie subtotală cu ablația ganglionilor sau o gastrectomie totală pentru localizările întinse. Dacă sînt invadate organele vecine, se va încerca și îndepărtarea chirurgicală a zonelor respective, urmată de un tratament radioterapic sau chimioterapic complementar. În eventualitatea unor leziuni difuze, fixate posterior, după prelevarea unei biopsii se va începe un tratament radioterapic (dacă adenopatia este localizată) sau/și chimioterapic (pentru însămînțările la distanță) preferința generală mergînd spre radioterapie.

Tratamentul radioterapic este în general indicat în completarea tratamentului operator; izolat, se aplică la tumorile total inextirpabile, cele cu localizare multiplă, în adenopatiile multiple și voluminoase; contraindicațiile absolute ale radioterapiei sînt precaritatea stării generale, pericolul de necroză parietală a tumorii ulcerate și riscul fistulelor postoperatorii.

Tratamentul chimioterapic se impune în primul rînd în cazurile în care este contraindicată radioterapia, mai ales în formele diseminate; se recomandă și utilizarea complementară a celor două forme de tratament. Rezultatele sînt în general greu de apreciat, deoarece multe tumori cu comportament favorabil sînt în realitate numai pseudolimfoame; pentru limforeticulosarcoame supraviețuirea la 5 ani și peste merge pînă la 50% pentru tratamentul chirurgical completat cu cel radioterapic în cele mai optimiste comunicări.

Localizările gastrice ale tumorilor limfoide difuze:

a) *Limfosarcomatoza sau boala Kundrat* constă într-o proliferare malignă care pornește de la ganglionii limfatici și din țesutul limfatic al mucoaselor (în primul rînd digestive) caracterizată prin adenopatii cu infiltrații ale țesuturilor înconjurătoare și propagare limfatică regională; cunoaște un tratament radioterapic, chimioterapic sau combinat.

b) *Limfogranulomatoza malignă sau boala Hodgkin* rămîne o afecțiune cronică, de etiologie necunoscută, manifestată printr-o mărire nedureroasă și progresivă a ganglionilor limfatici, cu interesarea frecventă a ficatului și splinei; într-o fază avansată se instalează febra, anemia și cașexia progresivă. Anatomopatologic este vorba de o hiperplazie a sistemului reticulo-endotelial cu prezența celulelor Sternberg-Paltauf patognomonice. Tratamentul combină radioterapia și chimioterapia; splenectomia se recomandă în unele dintre formele acestei afecțiuni (Mathé). În formele gastrice localizate se indică exereza chirurgicală largă a stomacului și a maselor ganglionare.

c) *Limfoblastomul giganto-celular sau boala Brill-Simmers* este o afecțiune malignă caracterizată printr-o hipertrofie considerabilă a foliculilor limfatici ai ganglionilor și splinei; celulele au o structură foliculară organizată, cu hiperplazie monstruoasă a centrilor germinativi. Deși localizările digestive ale acestei afecțiuni nu sînt excepționale, tratamentul chirurgical nu este aplicat nici în formele localizate. Tratamentul este radioterapic pentru formele localizate și chimioterapic pentru cele generalizate, la care se adaugă și corticoterapia.

În concluzie, tratamentul formelor foarte variate anatomoclinic ale difuziunii tumorale limfoide poate fi chirurgical pentru formele localizate (completat sau nu printr-un tratament radio- şi chimioterapic), pentru formele generalizate fiind justificate preponderent radioterapia şi chimioterapia.

(ii) **Leiomiosarcoamele** reprezintă 25% din totalul sarcoamelor gastrice; sînt tumori sesile sau pediculate care cresc din stratul muscular şi se pot dezvolta ca forme endogastrice sau exogastrice. Tumorile pot conţine formaţiuni chistice cu necroze intrachistice, ulceraţii şi hemoragii consecutive. Clinic, manifestările depind de mărimea tumorii, de locul de dezvoltare, de extensia şi de ulceraţiile care interesează mucoasa. Localizarea cea mai frecventă este la corpul stomacului, cînd, la examenul fizic, se percepe o tumoare palpabilă în 50% din cazuri. Destul de obişnuit, leiomiosarcomul se manifestă prin complicaţii hemoragice (hemoragii uşoare dar continue, cu anemie; hematemeze şi melene propriu-zise; rar, hemoperitoneu).

a) *Leiomiosarcomul* tipic este histologic format din celule musculare alungite cu citoplasmă abundentă, cu nuclei mari, ovalari; aceste celule se înlănţuiesc, fiind organizate în vîrtejuri sau în palisadă. Examenele complementare (radiologie, examinări de laborator, gastroscopia) nu dau rezultatele aşeptate, nefiind nici un semn patognomonic pentru leiomiosarcom; chiar gastro-biopsia este adesea negativă fiindcă tumoarea este submucoasă.

Tratamentul leiomiosarcoamelor este chirurgical, indicaţiile tipului de gastrectomie fiind dictate de sediul şi de extensiunea tumorii. În cîteva serii importante de bolnavi se descriu supravieţuiri de 50% la 5 ani, dar recidivele frecvente apar la un interval de 15—20 luni.

b) *Leiomioblastomul* (tumoarea mioidă a stomacului) este la startul său o formaţiune benignă, avînd histologic celule mari, globuloase, cu o membrană netă, cu citoplasma clară la periferie, în care se constată nucleii neregulaţi, dar fără mitoze sau monstruozităţi; cu toate acestea, unele se manifestă şi ca tumori maligne, prin mutaţii histologice, prin prezenţa metastazelor, prin evoluţia rapidă şi adesea mortală. În cazul unei evoluţii maligne apar, relativ rar, metastaze localizate numai hepatic. Tratamentul, exclusiv chirurgical, adaugă la gastrectomie, atunci cînd este cazul şi hepatectomii mai mult sau mai puţin reglate.

c) *Rabdomiosarcomul* gastric este o tumoare de excepţie şi foarte probabil cu debut în enclave congenitale; constituţia histologică are stromă puţină, cu celule în suveică dispuse în pînză sau în aglomerări (cu nuclei mari, hipercoloraţi) în amestec cu celule rotunde, sărace în citoplasmă. Tratamentul chirurgical radical dă rezultate, iar asocierea radioterapiei se pare că le ameliorează.

(iii) **Fibrosarcoamele** sînt tumori gastrice maligne, dezvoltate în dauna ţesutului conjunctiv gastric de susţinere, avînd punctul de plecare în submucoasă, unde şi rămîn localizate fără extindere intragastrică sau extragastrică; aceste tumori pot fi sesile sau pediculate şi cînd, prin creştere, capătă dimensiuni mai mari, se ulcerează în suprafaţă. Histologic sînt formate din celule alungite, dispuse în placarde înlănţuite (sarcom fuzocelular) sau din celule sferice şi poligonale (sarcom globocelular). Tratamentul este exclusiv chirurgical, fiind singurul eficient, celelalte forme de tratament nedînd pînă în prezent rezultate. Alte variante histologice cu tratament ablativ chirurgical sînt:

- *fibroliposarcoamele*, formate din celule lipoblastice şi fibroblastice; lipoblaştii sînt numeroşi, fiind incluşi în ţesutul fibroblastic; tumoarea poate deveni voluminoasă cu zone de necroză, hemoragie şi infiltrate inflamatorii; fibroliposarcoamele evoluează lent, tratîndu-se numai chirurgical; prognosticul este incert (se pare că rezultatul este mai bun în formele pediculate decît în cele infiltrative);

- *liposarcoamele* cu localizare gastrică sînt rare; apar situate în submucoasă, constituite din celule stelate şi fuziforme cu citoplasma eozinofilă, cu multe vacuole ce împing nucleii hipercromatici la periferie; sînt septate printr-o stromă fibroasă şi numeroase dilataţii vasculare cu hematii;
- *mixoliposarcoamele* sînt caracterizate prin prezenţa mucusului intercelular.

(iv) **Schwannoamele maligne** reprezintă cca 10% din totalul tumorilor de proliferare endo- sau extragastrică a ţesutului nervos (9/10 din schwannoame sînt tumori benigne). La aceste tumori se cunosc două aspecte ale evoluţiei malignităţii: o formă foarte malignă, cu evoluţie rapidă şi un prognostic grav şi o formă cu malignitate slabă, la care se poate obţine vindecarea chiar după o simplă exereză. Indicaţiile operatorii diferă în funcţie de gravitatea evolutivă a malignităţii. Pentru schwannoamele cu malignitate foarte mare, evoluînd repede, cele mai multe de tip sarcomatos, orice încercare de tratament (cu obţinere de remisiuni minime) este pînă în prezent fără rezultate; şi totuşi, se încearcă gastrectomii largi, chiar gastrectomii totale cu evidări ganglionare, deşi sarcomul nu difuzează pe cale limfatică; în aceste cazuri pericolul stă mai mult în difuzarea metastatică şi mai puţin în recidivele locale. Pentru formele cu malignitate moderată sau slabă rezecţia gastrică limitată este satisfăcătoare, dar rezultatele rămîn slabe sub raportul supravieţuirii la distanţă.

(v) **Angiosarcoamele** gastrice reprezintă o mică parte din totalul tumorilor de origine mezenchimatoasă, fiind cunoscute:

a) *Sarcomul Kaposi* se caracterizează prin leziuni viscerale multiple (printre care cele gastrice sînt rare) precedate sau urmate de leziuni cutanate caracteristice, făcînd ca afecţiunea să ţină de dermatologie. Prezenţa leziunilor cutanate impune şi căutarea unei eventuale localizări digestive, pentru care au fost descrise imagini rotunde ulcerate la mijloc, fără interesarea peristaltismului gastric şi fără rigiditatea curburilor; s-au mai comunicat şi hemoragii digestive cu anemie. Histologic, tumoarea este constituită din numeroase vase de neoformaţie şi dintr-o complexitate de proliferări celulare foarte diverse: celule conjunctive, endoteliale şi adventiceale, histiocite fagocitare, fibroblaste, elemente limfoide etc., ceea ce i-a făcut pe unii cercetători să discute apropierea de tumorile limfoide, mai ales că s-au raportat cazuri de boala Kaposi asociată cu limfosarcoame, boala Brill-Symmers sau cu boala Hodgkin. Pentru localizările gastrice (a căror malignitate este descrisă ca moderată) tratamentul este chirurgical, radioterapia şi citostaticele neavînd reazultate concludente din cauza numărului mic de cazuri.

b) *Angiosarcoamele tipice* au o localizare digestivă excepţională; histologic sînt compuse din celule fuziforme, rotunde sau poligonale, formînd cavităţi vasculare (pseudorozele din sarcomul Ewing) sau vaste mase celulare, legate între ele printr-o tramă fină de fibre reticulare.

c) *Hemangiopericitomul* (studiat de Stout şi Murray, 1942) se caracterizează prin proliferarea celulelor periferice (pericitele lui Rougiet), celule epitelioide sau fuziforme, plasate în reţeaua capilară arterio-venoasă. Pericitele proliferează în afara membranei bazale, formînd o tumoare, ce are înăuntrul ei o mulţime de capilare cu perete normal; prezenţa unei frontiere reticulinice pericapilare constituie criteriul malignităţii, considerată în cazul depăşirii acestei bariere; malignitatea este determinată numai de prezenţa celulelor tumorale în capilare. Localizarea gastrică pare să fie de un prognostic mai bun decît altele (de exemplu localizările retroperitoneale) şi se manifestă clinic prin hemoragii digestive minime (dar permanente şi generatoare de anemie) sau masive (hematemeze sau/şi melene) sau chiar neexteriorizate, cînd realizează un chist hematic. Tratamentul hemangiopericitomului este chirurgical; avînd în vedere „benignitatea" sa, unii chirurgi cu experienţă recomandă (ca şi în cazul unor schwanoame) numai enucleerea tumorii, deşi mai judicioasă este cel puţin o exereză gastrică minimă, urmată de o supraveghere atentă şi prelungită.

2.4 ALTE AFECȚIUNI CHIRURGICALE ALE STOMACULUI

M. SOARE

2.4.1 Traumatismele stomacului — 159
2.4.2 Corpii străini ai stomacului și duodenului — 161
2.4.3 Diverticulul gastric — 165
2.4.4 Volvulusul gastric — 167
2.4.5 Stenoza hipertrofică a pilorului la adult — 171
2.4.6 Prolapsul mucoasei gastrice — 172
2.4.7 Dilatația acută a stomacului — 173
2.4.8 Afecțiuni gastrice chirurgicale de natură inflamatorie — 176
- Gastrita flegmonoasă
- Tuberculoza gastrică
- Sifilisul gastric

Bibliografie selectivă — 179

2.4.1 TRAUMATISMELE STOMACULUI

Leziunile traumatice ale stomacului sînt relativ rare în comparație cu celelalte organe intraabdominale. În timp de pace aceste leziuni cuprind aproximativ 3% din bolnavii cu traumatisme abdominale (Țurai și Cerchez la 1 000 cazuri cu traumatism abdominal). În timp de război, la răniții cu plăgi penetrante abdominale s-a constatat că stomacul a fost lezat mai frecvent, ajungînd la 13% (Wolf). Frecvența redusă se datorește unor factori anatomici; stomacul, protejat de grilajul costal, este un organ mobil, cu un perete mai îngroșat și elastic, iar cele două orificii, cardial și piloric, permit evacuarea conținutului în timpul impactului.

Adesea, leziunea stomacului se însoțește și de interesări ale altor organe cu care are raporturi de vecinătate: diafragm, splină, pancreas, ficat, rinichi, duoden, intestin subțire și colon. Mortalitatea generală în plăgile gastrice este ridicată, oscilînd în jur de 50% (Vajko) gravitatea fiind dată în primul rînd de coexistența leziunilor altor organe; la 85 bolnavi cu leziuni traumatice ale stomacului tratați în Spitalul Clinic de Urgență București într-o perioadă de 15 ani s-a înregistrat o mortalitate de 17,41%; la 29 pacienți la care s-au găsit numai leziuni gastrice nu s-a înregistrat nici un deces, iar la ceilalți 56 mortalitatea a crescut proporțional cu numărul de organe asociat lezate.

Caracterul anatomic al rănilor variază cu tipul agentului vulnerant. Glontele care pătrunde într-o direcție perpendiculară pe suprafața stomacului produce de obicei o plagă mică ce se poate acoperi imediat prin protruzia mucoasei; cînd acesta intră făcînd un unghi ascuțit cu suprafața organului, determină largi dilacerări (întîlnite și în cazul actualelor plăgi prin bolț) însoțite de peritonită și stare de șoc. În cele mai multe situații cauza traumatismului gastric este plaga; rar, traumatismul abdominal închis produce ruptura stomacului. Leziunile pereților stomacului sînt cele mai variate, mergînd de la leziuni incomplete ale mucoasei și submucoasei pînă la leziuni complete, de la simple contuzii la adevărate dilacerații.

Plăgile pot fi liniare sau rupturi neregulate cu marginile devitalizate, uneori zdrobiri complete în funcție de felul și intensitatea agentului cauzal. Localizarea este diferită, pe fața anterioară sau posterioară, în regiunea piloroantrală, corporeală fundică, esogastrică sau de-a lungul marii sau micii curburi. O plagă de perete anterior se poate însoți de o soluție de continuitate pe peretele posterior, fapt important de care trebuie să se țină seama în cursul intervenţiei operatorii. Plăgile stomacului interesează mai frecvent feţele şi marea curbură, în timp ce traumatismele închise determină rupturi gastrice în apropierea punctelor fixe ale stomacului, la nivelul cardiei, micii curburi şi pilorului. Accidentele pe care le determină sînt de două feluri: peritonita şi hemoragia.

Diagnostic. Plăgile penetrante ale stomacului trebuie să fie suspectate cînd există o plagă toracoabdominală stîngă care a interesat diafragmul, o plagă penetrantă epigastrică cu exteriorizarea de alimente nedigerate şi evidenţierea stomacului printr-o evisceraţie traumatică. De asemenea, emfizemul subcutanat, sau bolborosirea de gaze prin plagă, pot indica o leziune gastrică. Hematemeza şi uneori melena, prezenţa sîngelui în aspiratul gastric sînt semne importante în caz de leziuni gastrice incomplete.

Pe de altă parte, durerea locală, apărarea musculară, dispariţia matităţii hepatice sînt semne preţioase ale peritonitei ca o consecinţă a efracţiunii peretelui stomacului în traumatismele închise. În aceste cazuri puncţia abdominală pozitivă care prelevează conţinut gastric, constituie un argument major, în sprijinul diagnosticului şi oportunitatea intervenţiei. Radioscopia abdominală pe gol poate indica imaginea de pneumoperitoneu produsă de accident sau prin insuflaţia stomacului de medicul curant. Radioscopia esogastrică, după ingestia de substanţe radioopace ca odistonul sau pobilanul, poate arăta fuga substanţei de contrast în cavitatea peritoneală. Un mijloc important de a depista leziunile greu decelabile intraoperator este folosirea soluţiei de albastru de metilen care se va introduce în stomac pe sonda instalată în perioada preoperatorie. Unii autori recomandă şi asocierea la această metodă, a insuflaţiei gastrice cu ocluzionarea pilorului, avînd drept scop depistarea soluţiei de continuitate a stomacului greu decelabilă cu mijloacele obişnuite.

Tratamentul. Orice leziune traumatică trebuie să fie rezolvată chirurgical. Calea de abord cea mai indicată pentru tratamentul leziunilor gastrice este laparotomia mediană supraombilicală. În plăgile toracoabdominale se poate recurge la toracotomie şi laparotomie sau chiar toracofrenolaparotomie pentru rezolvarea leziunilor intratoracice, ale diafragmului şi stomacului. Intraoperator se va examina cu grijă stomacul, curburile şi feţele sale. În cazul în care explorarea feţei posterioare este insuficientă prin efracţiunea micului epiploon, se va recurge întotdeauna la secţionarea ligamentului gastrocolic, după procedeul descris de Lardennois şi Okinczyc sau la decolarea coloepiploică (Pauchet) care ne dă un acces larg asupra feţei posterioare a stomacului, pancreasului şi vaselor splenice.

Descoperirea unei plăgi sau dilacerări importante a peretelui anterior indică şi explorarea feţei posterioare. În acest scop se impune prelungirea plăgii de pe faţa anterioară pentru a se executa o bună gastrotomie exploratorie şi controlul minuţios al rezervorului gastric.

În plăgile gastrice este indicată sutura în două planuri, unul total cu catgut cromat şi altul sero-muscular cu fire neresorbabile. Sutura în bursă în plăgile mici nu este recomandabilă deoarece mucoasa nesuturată se poate retracta în perioada postoperatorie şi să favorizeze apariţia unei sîngerări locale însoţită de hematemeză sau melenă. În rare cazuri de zdrobiri ale peretelui gastric este indicată rezecţia parţială sau chiar o rezecţie gastrică adevărată de necesitate. Postoperator sînt posibile cîteva complicaţii: peritonita, hemoragia secundară şi fistula gastrică.

2.4.2 CORPII STRĂINI AI STOMACULUI ŞI DUODENULUI

În practica medicală se întîlnesc diferiţi corpi străini înghiţiţi cu localizare gastrică sau duodenală ce pot fi împărţiţi în trei categorii: corpii străini înghiţiţi; bezoarii; corpii străini care pătrund transmural în lumenul gastroduodenal. În comparaţie cu ultimile două categorii, corpii străini înghiţiţi se întîlnesc cel mai frecvent.

(i) **Corpii străini înghiţiţi.** Adeseori copilul şi mai rar persoanele adulte se întîmplă să înghită anumite corpuri străine; multe statistici arată o incidenţă de trei copii la un adult. Înghiţirea poate fi accidentală sau voluntară, în scop de sinucidere. Copiii au tendinţa de a introduce în gură şi de a înghiţi nasturi, jucării mici, monede. Persoanele adulte, în funcţie de meserie, au tendinţa de a ţine în gură, cuie, şuruburi, ace de croitorie, ace de siguranţă etc., pe care le înghit involuntar în cursul unui moment de neatenţie. De asemenea sînt descrise cazuri care au înghiţit în timpul mesei, involuntar, proteza dentară, oase de pasăre sau de peşte, scobitori. Pacienţii cu tulburări de comportament, cu tendinţe masochiste sau în scop de sinucidere, recurg adesea la înghiţirea celor mai variate obiecte, ca formă, dimensiune şi număr. De asemenea jongleurii înghit obiecte în aparenţă periculoase, cuţite, cioburi de sticlă, lame de ras, cuie sau ace. Unii deţinuţi recurg la înghiţirea de cozi de lingură sau de furculiţă, lame de ras etc.

Dintre factorii cei mai importanţi care determină un efect nociv asupra tractului digestiv este de menţionat volumul şi forma obiectelor ingerate. În timp ce obiectele netede pot trece prin pilor chiar la dimensiuni mai mari, obiectele cu suprafeţe neregulate, cu asperităţi, acele de cusut, acele cu gămălie, acele de siguranţă deschise se pot opri la acest nivel sau pe traiectul cadrului duodenal.

Anatomie patologică. Corpii străini cu localizare gastrică sau duodenală pot să producă fie un accident obstructiv, fie o dilacerare de mucoasă urmată de hemoragie, fie perforaţia peretelui avînd drept consecinţă peritonita. Fenomenele de stenoză pilorică apar după ingestia corpilor voluminoşi, iar ulceraţia mucoasei şi perforaţia se datoresc corpilor cu forme neregulate, ascuţite. Acestea se pot opri în regiunile mai strîmtorate, cum este pilorul, în zonele de spasm sau de compresiune printr-o bridă şi la nivelul unghiurilor duodenului. Un corp ascuţit străbătînd peretele stomacului sau duodenului (ace, oasele de peşte sau de pasăre) mai poate determina o peritonită localizată, fistule gastroduodenocolice, sau migrarea acestora în parenchimul hepatic şi renal, determinînd abcese greu de diagnosticat şi tratat (au fost raportate trei cazuri la care s-au extras din rinichiul drept, la unul mai multe ace, la al doilea un cui şi la ultimul un şurub, care au ajuns în acest organ după ce au perforat duodenul).

Diagnostic. Diagnosticul se pune pe anamneză şi examenul radiologic. Anamneza poate releva circumstanţele în care s-a produs înghiţirea obiectului, poate preciza ora şi natura corpului străin, dacă accidentul s-a produs voluntar sau involuntar, dacă individul este un psihopat sau o persoană normală. Corpii străini se evacuează uneori fără a crea nici un accident. Cînd se opresc, provoacă adesea greţuri, vărsături, uneori hematemeze, dureri epigastrice banale care se exagerează în cursul respiraţiei. Palparea poate releva o durere localizată. Dacă s-a produs perforaţia viscerală, se instalează fie semnele unei peritonite localizate sau generalizate, fie accidentul febril care poate fi consecinţa dezvoltării unui abces în organele din vecinătate. În afara obstrucţiei sau perforaţiei se găsesc puţine semne clinice. În general aceşti pacienţi sînt anxioşi, acuză vagi dureri abdominale. La bolnavii slabi sau emaciaţi se poate simţi în epigastru, masa corpului străin cînd aceasta este de dimensiuni mai însemnate. Examenul radiologic este mijlocul cel mai valoros în precizarea diagnosticului, bineînţeles dacă obiectul este radioopac (fig. 2.41; 2.42).



Fig. 2.41—Coadă de lingură intragastrică. Corp radioopac cu aspect de coadă de lingură situat intragastric, asociat cu o agrafă.

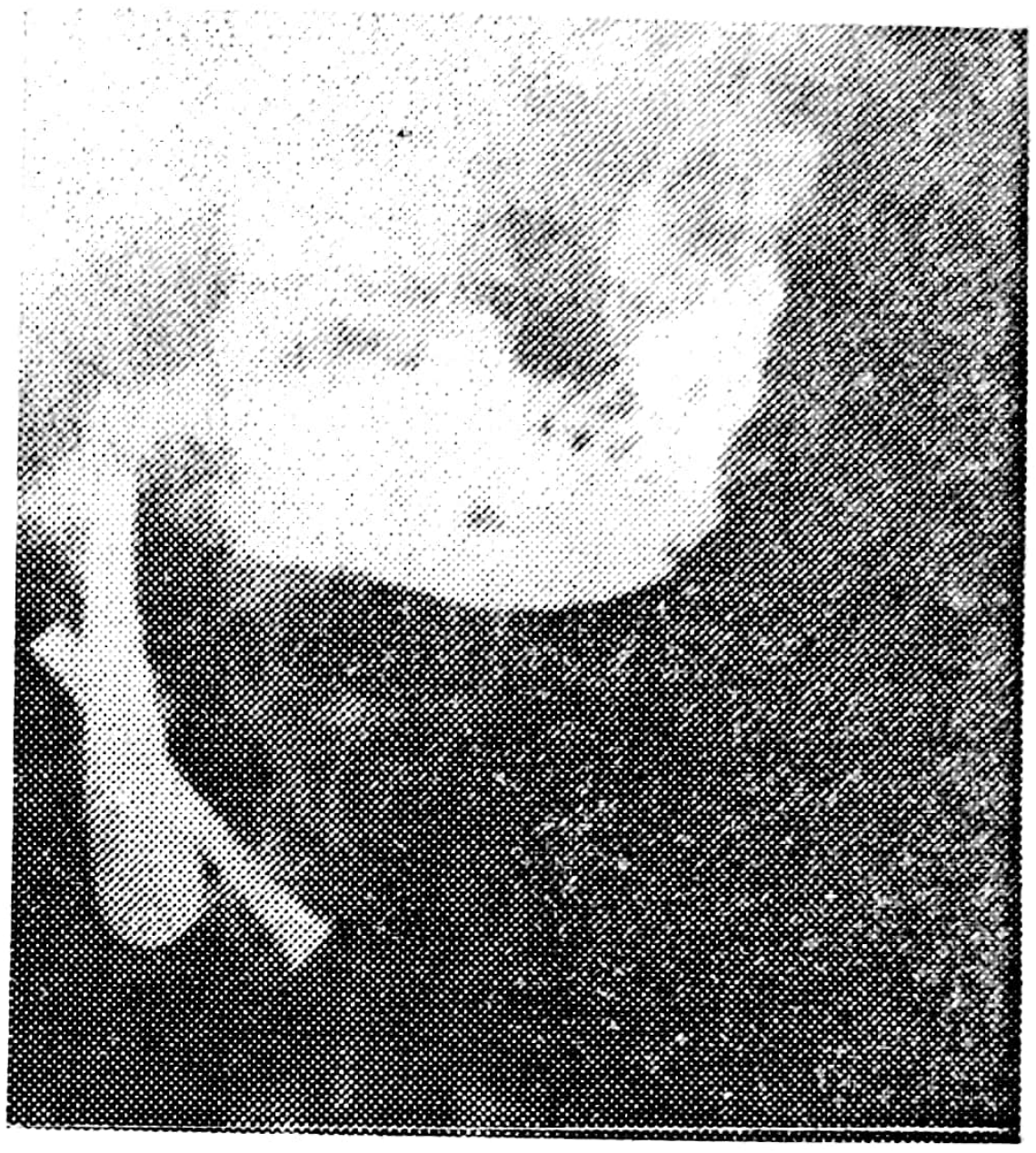

Fig. 2.42 — Două cozi de lingură oprite la nivelul duodenului, din care la una capătul cranial se găseşte în stomac.

Radiografia abdominală pe gol şi radiografia gastroduodenală cu bariu sau substanţe iodate uleioase pot arăta felul, forma, volumul, numărul şi localizarea obiectelor într-o anumită regiune a stomacului sau duodenului.

Tratamentul. Un mic corp străin neted din stomac sau duoden nu este deloc periculos. Expulsia sa va fi uşurată dacă se administrează antispastice şi individul este aşezat în decubit ventral. S-a constatat că orice corp străin care a trecut de cardia şi nu prezintă asperităţi marcante, dacă el nu este mai lung de 6 cm, are aproape întotdeauna şansa de a se evacua pe cale naturală. În celelalte cazuri, cînd corpul străin este lung, ascuţit sau prezintă asperităţi accentuate, el devine periculos. Din corpii străini înghiţiţi aproximativ 10% rămîn în esofag şi numai aproximativ 1% se opresc la nivelul stomacului; Clerf a raportat o trecere spontană de corpi străini în 827 dintr-o serie de 834 bolnavi, iar Ladd şi Gross au arătat această incidenţă la 323 din 337 cazuri.

Cînd obiectele înghiţite sînt mici şi netede cum sînt nasturii, monedele, acele de siguranţă închise, bolnavul poate fi urmărit ambulator prin examene clinice şi radiologice repetate. În cazul obiectelor lungi, rugoase, ascuţite se va interna bolnavul în spital şi zilnic se va practica examenul clinic şi radiologic pentru a surprinde la timp manifestările eventualelor complicaţii, precum şi progresia corpilor străini în tractul digestiv. Corpii străini înghiţiţi se pot elimina într-un interval maxim de 3—4 săptămîni. Ingestia de ceai sau lapte în care se introduc mici flocoane de vată, dieta cu legume bogate în celuloză şi purgativele nu sînt recomandate. Pacienţii vor fi instruiţi să-şi examineze toate scaunele pentru corpii străini şi să raporteze imediat orice simptom care apare. Metodele de tratament sînt variate. Dintre metodele conservatoare, menţionăm extragerea acestor obiecte cu ajutorul gastroscopului sau tubului gastric. Acesta din urmă prezintă inserat la capătul introdus în stomac un magnet permanent (Himadi şi Fischer, 1977). Succesul acestor metode este îndoielnic şi pot da naştere unor complicaţii cum sînt: impactarea corpului străin la nivelul esofagului, perforaţia acestuia şi desfacerea magnetului.

Intervenţia chirurgicală se recomandă în următoarele circumstanţe: cînd obiectul nu progresează şi rămîne localizat timp de 1—2 săptămîni; în cazul instalării fenomenelor obstructive, de penetraţie sau perforaţie; dacă obiectele sînt foarte lungi sau largi, cînd suprafaţa obiectului este neregulată, cu marginile ascuţite; în situaţia în care sînt acumulate mai multe obiecte şi la bolnavii cu hemoragie digestivă importantă sau pierderi de sînge mici, dar repetate. Operaţia cea mai indicată este gastrotomia prin care se extrage corpul străin din stomac sau/şi din duoden; obiectul localizat în duoden va fi mobilizat transpiloric, ori de cîte ori este posibil, pînă ajunge în stomac. Obiectele subţiri şi ascuţite, cum sînt acele sau boldurile, se pot scoate împingîndu-le prin peretele gastric sau duodenal şi apoi, aplicînd un fir în „X“, se închide mica soluţie de continuitate. Corpii străini multipli impun o gastrotomie largă, necesară cercetării amănunţite a cavităţii gastrice şi examenul radiologic pe masa de operaţie, înainte de a se închide breşa gastrică pentru a depista eventualii corpi străini ascunşi care au scăpat controlului vizual şi palpatoriu.

(ii) **Bezoarii.** Termenul de bezoar se referă la alimente sau anumite materiale ajunse în stomac, care se amestecă cu mucus şi dau naştere unor formaţiuni nedigerabile din cauza unei reduse cantităţi a acidului clorhidric sau a absenţei acestuia. Bezoarii se împart în *tricobezoari* (rezultaţi din înghiţirea părului) şi *fitobezoari* (datoraţi prezenţei fibrelor bogate în celuloză conţinute de anumite alimente folosite în alimentaţie); pe lîngă aceste două feluri de bezoari se mai descrie şi grupa *corpilor micşti intragastrici* în care se includ concreţiunile chimice, micobezoarii (aglomerare de ciuperci) şi boluşii alimentari complet insolubili (de exemplu fructe înghiţite nemestecate).

Diagnostic. Anamneza orientează asupra înghiţirii părului sau a unor alimente vegetale bogate în celuloză. Semnele clinice nu sînt specifice; bolnavii purtători de bezoari se plîng de o stare de plenitudine şi durere localizată în etajul superior abdominal la care se asociază greţurile şi vărsăturile. Palparea poate evidenţia o masă tumorală, mai frecvent la cei cu tricobezoar decît la bolnavii cu fitobezoar. Bezoarii pot da naştere şi unor complicaţii de tip stenoză pilorică, ocluzie intestinală şi ulceraţii abrazive, mai des întîlnite la pacienţii cu fitobezoar; în cca 10% din cazuri poate apare perforaţia şi peritonita care sînt de o gravitate deosebită.

Tranzitul baritat şi gastrofibroscopia sînt examenele cele mai utile în precizarea diagnosticului. Imaginea radiologică arată defecte de umplere neclare, inegal delimitate, mobile, deplasabile. Soluţia de bariu pătrunde mai bine în masa fitobezoarului decît în cea a tricobezoarului, fapt ce constituie un element de diferențiere între acești doi bezoari (fig. 2.43). După golirea de bariu a stomacului, tricobezoarul sau fitobezoarul rămîn înconjurați de o cochilie subțire de bariu (fig. 2.44). Gastroscopia poate arăta aceste mase de culoare neagră, ca păcura; biopsia endoscopică este revelatorie, dacă se recoltează păr sau fibre vegetale.

a) *Fitobezoarul* este întîlnit mai frecvent în clinică decît tricobezoarul. Comparativ cu femeile, bărbații sînt afectați într-un număr mai mare și se pare că predomină la persoanele cu gastrectomii parțiale, în special cele la care s-a aplicat și un procedeu de vagotomie. După părerea celor mai mulți autori cauzele principale care favorizează dezvoltarea fitobezoarilor sînt: drenajul insuficient al gurii de anastomoză, scăderea secreției de acid clor-

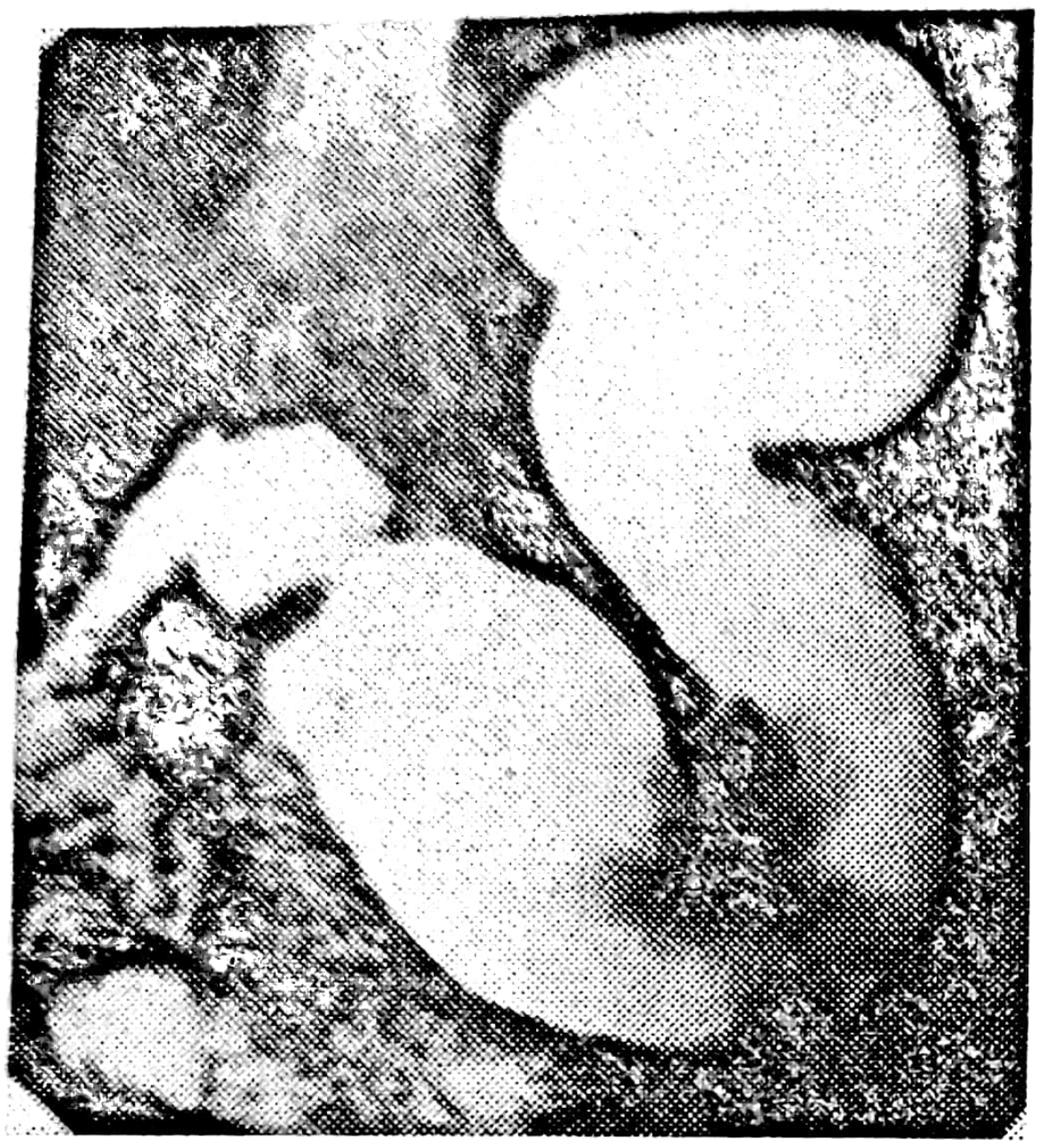

Fig. 2.43 — Fitobezoar intragastric. Imagine lacunară bine conturată cu pereții supli și cu tranzit prezent.

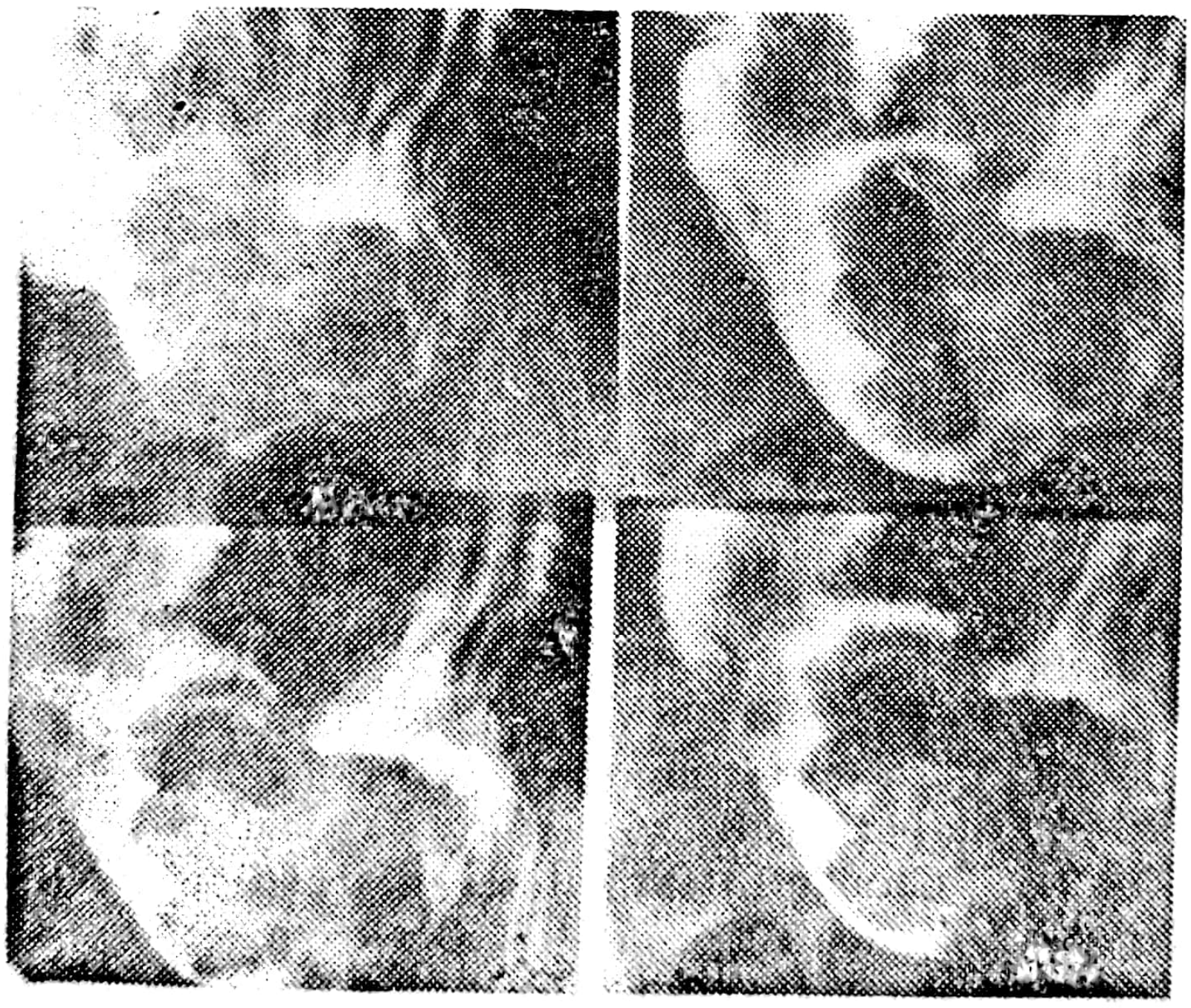

Fig. 2.44 — Fitobezoar intragastric (serie) după eliminarea bariului din stomac. Imagine multilobată situată sinoantral cu pereții gastrici supli.

hidric, masticaţia incompletă, dietă bogată în celuloză şi gastrectomia parţială cu vagotomie.

b) *Tricobezoarul* este aproape întotdeauna de culoare neagră, cu miros fetid ce emană din alimentele nedigerate şi flora microbiană. Este consecinţa înghiţirii de păr care, acumulîndu-se treptat, produce adevărate gheme ce pot ocupa întreaga cavitate gastrică ajungînd în unele cazuri pînă la o greutate de aproximativ 3 kg. Afectează în primul rînd persoanele de sex feminin în 90% cazuri şi înainte de 30 de ani.

c) *Concreţiunile* sînt cele mai rare tipuri de bezoari, ajungînd doar la 5%. Acestea rezultă din înghiţirea de şerlac sau răşine. Mai rar însă apar concreţiuni după ingestia unor medicamente aşa cum este carbonatul de bismut, utilizat în tranzitul intestinal, salolul în tratamentul cistitei, magneziul şi bicarbonatul de sodiu pentru tratamentul ulcerului gastroduodenal şi parafina administrată cu scop laxativ.

Tratamentul. Bolnavii cu fitobezoar se pot trata prin metode conservatoare: lavajul-spălătură gastrică şi fragmentarea endoscopică; în caz de eşec, se recurge la gastrotomie, cu o mortalitate de 5%. În ultimul timp se încearcă un tratament cu enzime specifice care distrug substratul fibros în 2—3 zile. Dacă fitobezoarul nu se tratează în timp util, mortalitatea poate ajunge la 60—70%. În caz de tricobezoar, tratamentul este exclusiv chirurgical, deoarece nu s-a găsit pînă în prezent calea de dizolvare a materialului păros. Operaţia va respecta cu stricteţe regulile de asepsie, deoarece stomacul conţine o bogată floră microbiană şi material putrid.

(iii) **Corpii străini care pătrund transmural în lumenul gastroduodenal** traversează ocazional peretele printr-un traumatism sau datorită unei ulceraţii. Circumstanţa este întîlnită după plăgile prin arme de foc, datorită gloanţelor sau schijelor rămase pe loc şi care n-au fost extrase imediat după accident. Corpii străini lăsaţi fie în stomac, fie în duoden, pot migra din tubul digestiv în cavitatea peritoneală (de aici pot să pătrundă în alte organe) sau, dimpotrivă, dacă aceştia au rămas în cavitatea peritoneală ei pot perfora peretele şi astfel intră ulterior în cavitatea gastrică sau lumenul duodenal; corpii străini sînt reprezentaţi şi de instrumente chirurgicale, cîmpuri abdominale şi comprese care întîmplător au rămas uitate cu ocazia unei operaţii abdominale anterioare. Tratamentul, cu aspect dominant profilactic, constă în extragerea din cavitatea abdominală a corpilor străini în cel mai scurt timp, iar actul operator trebuie să se desfăşoare de fiecare dată atent şi ordonat.

2.4.3 DIVERTICULUL GASTRIC

Diverticulul gastric este o neoformaţie anatomică în formă de sac sau buzunar care se deschide în cavitatea gastrică. După mecanismul de formare se cunosc diverticuli de pulsiune şi diverticuli de tracţiune. Din punct de vedere etiologic pot fi diverticuli gastrici congenitali sau cîştigaţi. În ordinea descrescîndă a localizării diverticulilor digestivi, diverticulul gastric ocupă locul patru după diverticulul colic, cel duodenal şi cel esofagian. În general, este o rară descoperire roentgenologică cu o incidenţă de 1 la 600 sau 1 la 400 persoane la care s-a executat tranzitul gastrointestinal. Alţi autori menţionează o incidenţă de 0,0043% din totalul bolnavilor internaţi. S-a constatat că majoritatea celor cu diverticul gastric au vîrsta cuprinsă între 40 şi

60 de ani şi se constată o răspîndire egală în ceea ce priveşte sexul. În poziţie înaltă, diverticulul are localizarea cea mai frecventă ajungînd pînă la o proporţie de 76% (fig. 2.45; 2.46). Punga diverticulară se dezvoltă adesea pe peretele posterior al stomacului, la 2 cm sub joncţiunea esogastrică şi la 2 cm de mica curbură. Aceşti diverticuli nu se asociază niciodată cu alte leziuni cum ar fi ulcerul gastric, procesele neoplazice sau alte afecţiuni gastrice. La aproximativ 15% din totalul purtătorilor de diverticul gastric se constată o localizare prepilorică (fig. 2.47) ca o consecinţă a unui ulcer sau neoplasm gastric; restul de 8—10% diverticuli se pot localiza şi în alte regiuni ale stomacului.

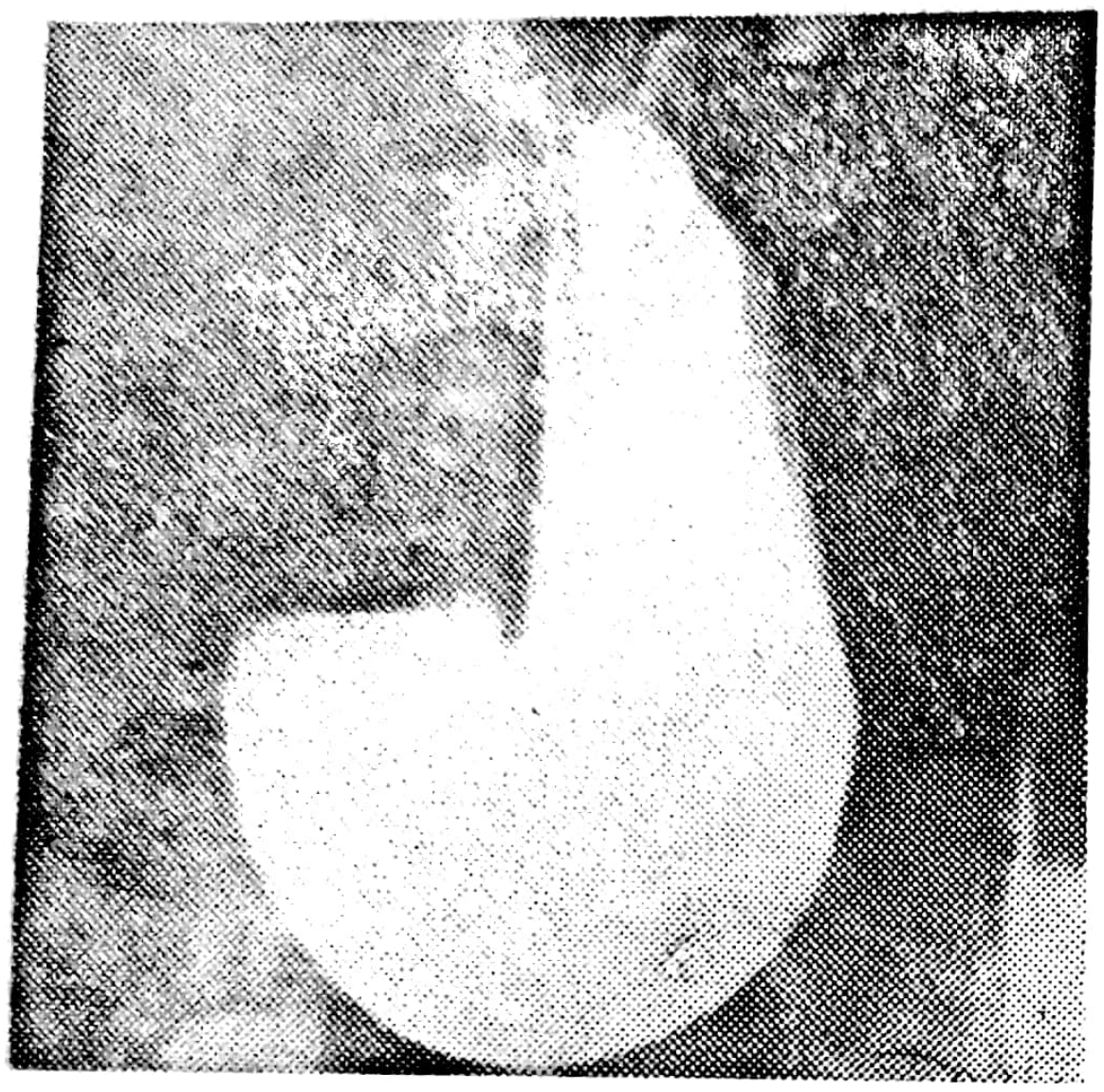

Fig. 2.45 — Pungă diverticulară mare, fornix sub tensiune, opacifiere omogenă net conturată.

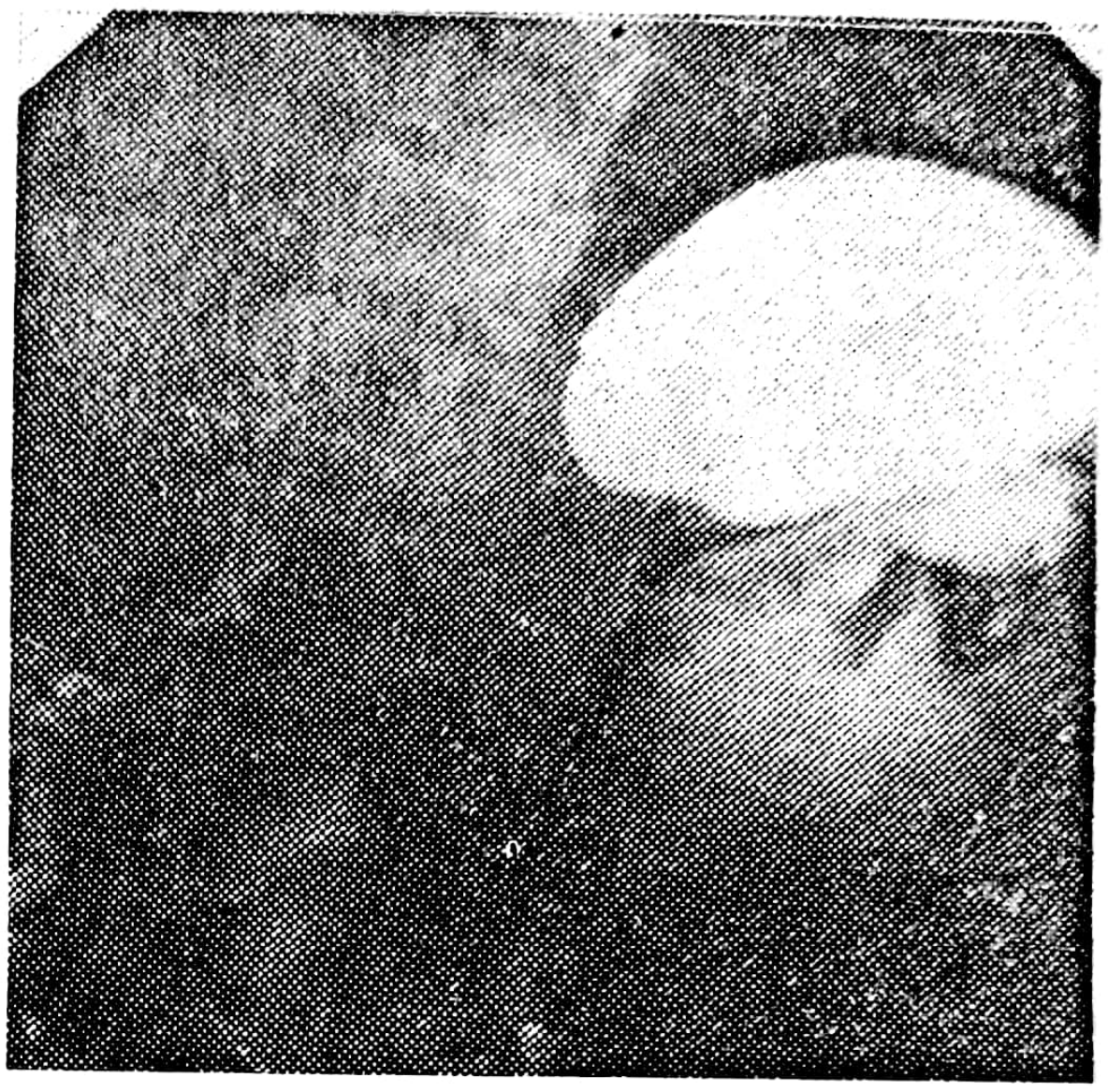

Fig. 2.46 — Diverticul de fornix în decubit ventral la acelaşi caz din figura 45.

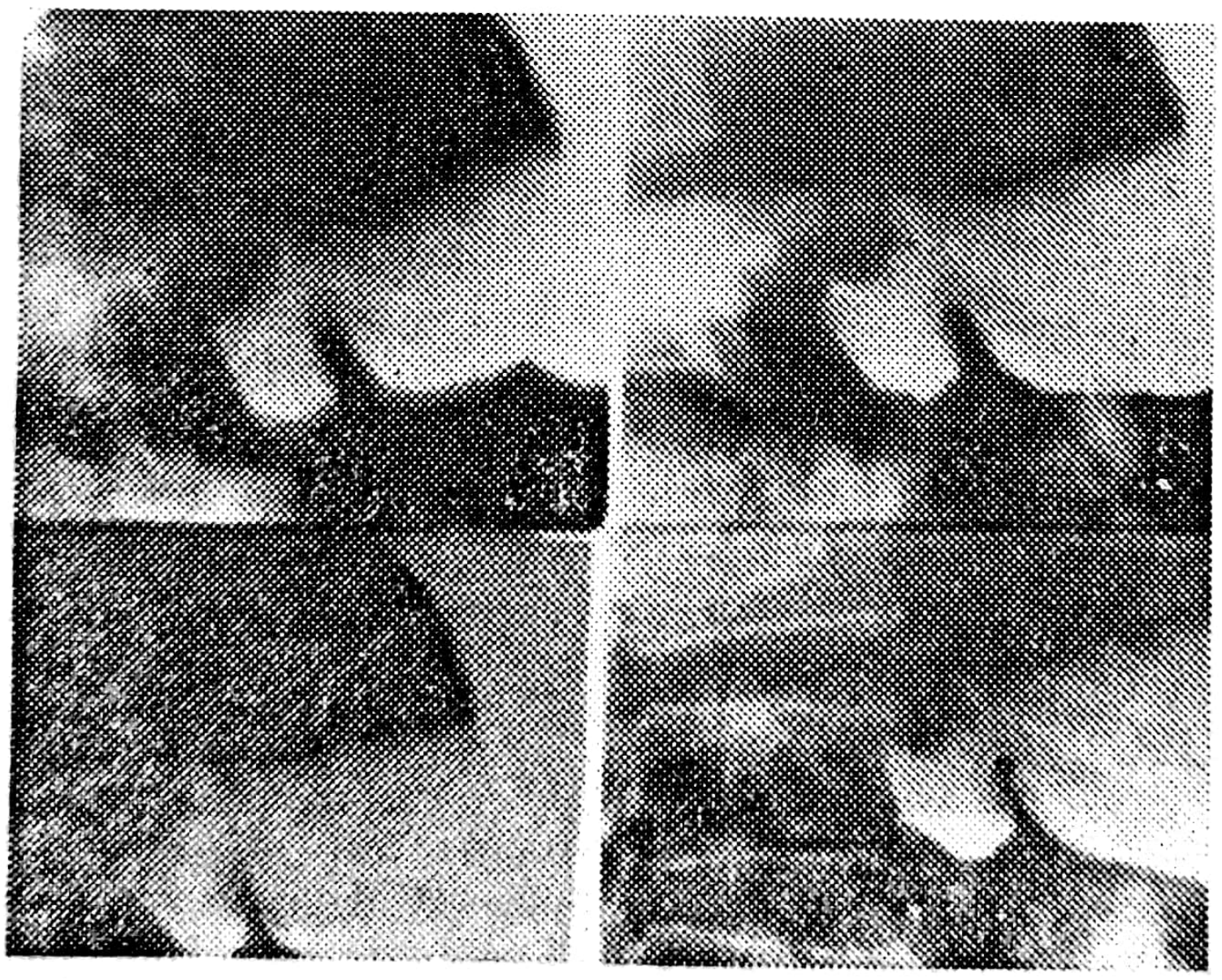

Fig. 2.47 — Diverticul al regiunii prepilorice. Pungă diverticulară retractată, fixată, asociată cu nişă pe porţiunea orizontală a micii curburi.

Din punct de vedere patogenic diverticulii juxtapilorici poartă denumirea şi de diverticuli de tracţiune şi pot apare după anumite operaţii pe stomac, după un ulcer cicatriceal, un proces inflamator sau neoplazic antral. Diverticulul juxtacardial are de obicei perete propriu şi poate să se producă fie printr-un defect al peretelui gastric din zona juxtacardială posterioară a stomacului sau datorită unei hiperpresiuni într-un singur punct de minoră rezistenţă a peretelui gastric. Majoritatea autorilor consideră diverticulul juxtacardial ca diverticul congenital primar sau adevărat care conţine toate straturile peretelui gastric, iar pe cel cu sediu în regiunea juxtapilorică diverticul secundar sau cîştigat.

Diagnostic. Aproximativ 50% dintre bolnavii cu diverticul gastric sînt asimptomatici. Unii dintre pacienţi prezintă o durere epigastrică de tip ulceros şi vărsături, simptome care lipsesc la alţii. Majoritatea autorilor subliniază caracterul nespecific al simptomatologiei, caracterizat de dureri vagi epigastrice înalte determinate de ingestia de alimente care se remit în perioada postprandială, dacă pacientul se aşază în decubit dorsal. În alte cazuri, dimpotrivă, durerea apare înaintea ingestiei de alimente şi dacă bolnavul se aşază în decubit dorsal. Durerea se ameliorează sau dispare în timpul meselor. Aceste tulburări dispeptice nespecifice sînt în strînsă corelaţie cu inflamaţia mucoasei diverticulare din cauza stazei şi infecţiei.

Diagnosticul pozitiv şi diferenţial este dificil de pus dacă ne bazăm numai pe anamneză şi semnele clinice. Examenul radiologic şi endoscopic are un rol deosebit în diagnosticul diferenţial al diverticulului gastric, de ulcerul gastric sau alte afecţiuni hepatobiliare. Radioscopia esogastrică poate pune în evidenţă diverticulul gastric, localizarea acestuia, forma şi volumul său. De obicei diverticulul gastric apare ca o imagine solitară plină de bariu, cu un contur rotunjit, neted, depresibil, cu diametrul de 2—4 cm, proiectat în afara lumenului gastric.

Gastrofibroscopia poate confirma un diverticul gastric, poate evidenţia orificiul lui de comunicare cu stomacul, care este rotund, cu marginile ascuţite şi care îşi poate modifica conturul în funcţie de mişcările peristaltice.

În evoluţia diverticulului gastric pot apare şi complicaţii: diverticulita, perforaţia, hemoragia şi cancerizarea. Sînt citate cazuri la care în punga diverticulară s-au descoperit enteroliţi sau corpi străini.

Tratamentul. Bolnavii cu diverticul gastric asimptomatic, descoperiţi întîmplător cu ocazia unui tranzit baritat, vor fi dispensarizaţi fără tratament. Cei cu sindrom dispeptic minor vor primi un regim dietetic şi medicamentos ca pentru boala ulceroasă şi vor adopta o poziţie posturală favorabilă evacuării conţinutului cu alimente a pungii diverticulare. O serie de bolnavi care prezintă semnele complicaţiei diverticulului vor fi supuşi intervenţiei chirurgicale. Aceasta, în principiu, constă în diverticulectomie pentru diverticulul juxtacardial sau rezecţie gastrică pentru diverticulul din regiunea prepilorică.

2.4.4 VOLVULUSUL GASTRIC

Definiţie: se numeşte volvulus gastric anomalia poziţională a stomacului care este consecinţa unei rotaţii a acestuia în jurul uneia din axe; ca urmare a rotaţiei faţa posterioară a stomacului va privi ventral.

Etiopatogenie. În general sînt recunoscute trei cauze anatomice favorizante: o primă cauză o constituie hiperlaxitatea mezourilor de fixare ale stomacului care determină instalarea stazei gastrice, principalul factor al volvulării stomacului (în unele cazuri s-a constatat absenţa acolării mezogastrului posterior de la nivelul marii tuberozităţi a stomacului); a doua cauză este reprezentată de herniile şi eventraţiile diafragmatice în care caz, în breşele astfel formate, se poate angaja faţa anterioară a stomacului; cea de a treia cauză este favorizată de prezenţa aderenţelor, care fixează stomacul, acestea putînd constitui puncte fixe ale unei axe de rotaţie a rezervorului gastric.

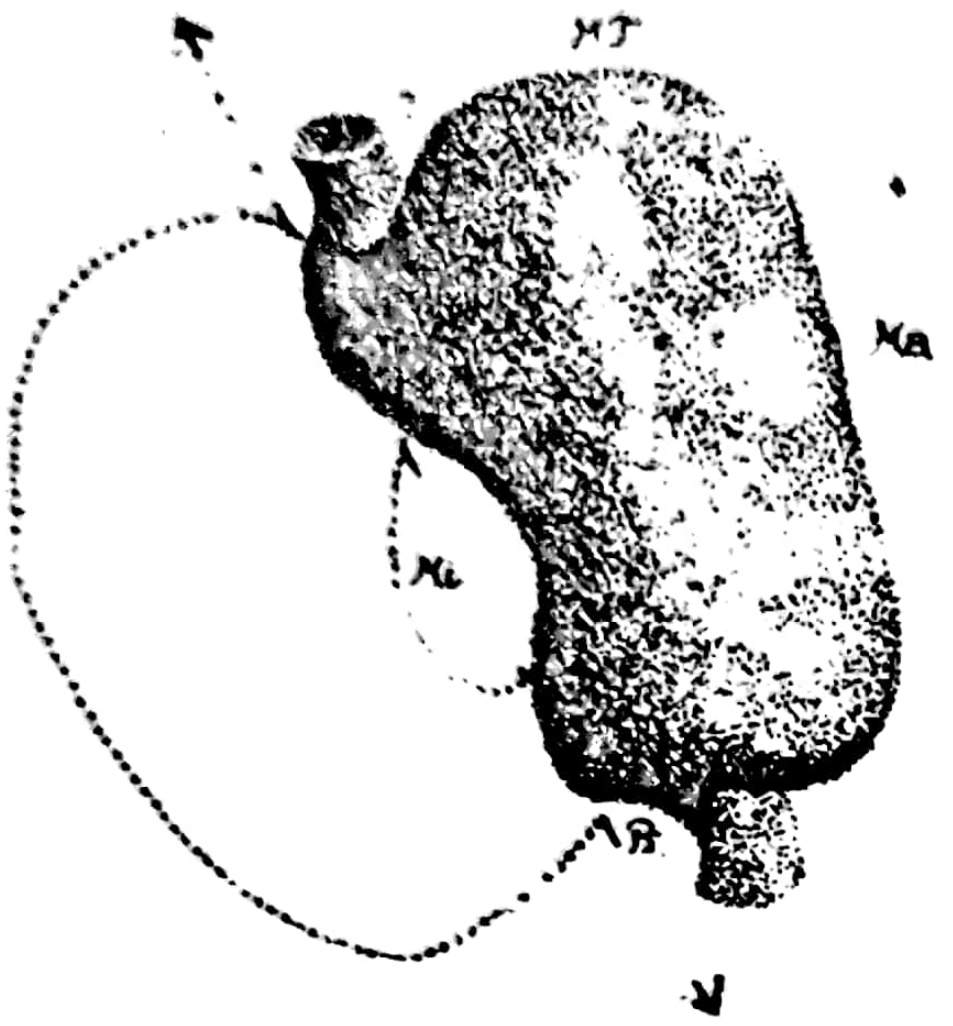

Fig. 2.48 —Volvulus organoaxial total.

La volvularea stomacului mai pot contribui şi alţi factori: creşterea presiunii extra- sau intragastrice, tulburări ale peristalticii gastrice, inserţia joasă a joncţiunii esogastrice. Presiunea extragastrică asupra stomacului se poate datora dezvoltării tumorale a organelor adiacente, în timp ce presiunea intragastrică poate fi dezvoltată de procese tumorale, sau ulcere stenozante.

Excursiile gastrice sînt limitate de cele două puncte fixe, unul superior (reprezentat de ligamentul gastro-frenic ce-l fixează la diafragm) şi altul inferior (reprezentat de pilor şi duoden acolate la planul parietal posterior). Ca urmare a acestui fapt, stomacul nu poate fi deplasat decît în interiorul limitelor pe care le oferă lungimea micului epiploon şi a micii curburi. Volvularea aproape totală a stomacului este rar întîlnită; pînă în prezent sînt publicate doar 300 de cazuri autentice (Maingot). Gradul de răsucire pare să fie variabil: majoritatea autorilor consideră că este de aproximativ 180°, Thorek şi Kocher menţionează 270°, iar Niosi raportează 360°!

Clasic sînt descrise două tipuri de volvulus gastric: organo-axial şi mezenterico-axial.

Volvulusul organo-axial se produce atunci cînd stomacul se răsuceşte în lungul axei sale longitudinale (fig. 2.48), situată pe linia cardiopilorică; joncţiunile cardioesofagiană şi duodenală, ambele fiind fixate, acţionează ca nişte ancore, iar stomacul se răsuceşte în jurul axei sale longitudinale de la stînga la dreapta, de jos în sus şi dinapoi înainte, reproducînd una din modalităţile cele mai frecvente de volvulus gastric complet. În unele cazuri rotaţia rămîne incompletă, caz în care este vorba de un volvulus organo-axial segmentar (incomplet) deoarece, în procesul de răsucire este antrenată numai regiunea antropilorică, în timp ce marea tuberozitate rămîne fixată (fig. 2.49 A şi B).

Volvulusul mezenterico-axial (fig. 2.50 A şi B) apare atunci cînd răsucirea stomacului se produce în jurul unei axe imaginare care porneşte de la nivelul micii curburi la mijlocul marii curburi, linie care este aproximativ perpendiculară pe axa cardiopilorică. Prin acest tip de volvulare se produce frecvent volvulusul cronic, fără leziuni ischemice vasculare.

În afara celor două tipuri de volvulus, organo-axial şi mezenterico-axial, se mai descrie şi volvulusul gastric mixt, care se pare că este cel mai frecvent întîlnit în practică.

Simptomatologia. În cazurile cronice simptomele cele mai frecvente sînt cele dispeptice, de tip ulceros. Unii pacienţi (cu volvulus mezenterico-axial) se plîng de vagi dureri epigastrice sau balonări în cursul meselor sau la scurt timp după ingestia de alimente, în timp ce alţii prezintă atacuri mai scurte sau mai îndelungate de crampe dureroase epigastrice însoţite de greţuri sau vărsături.

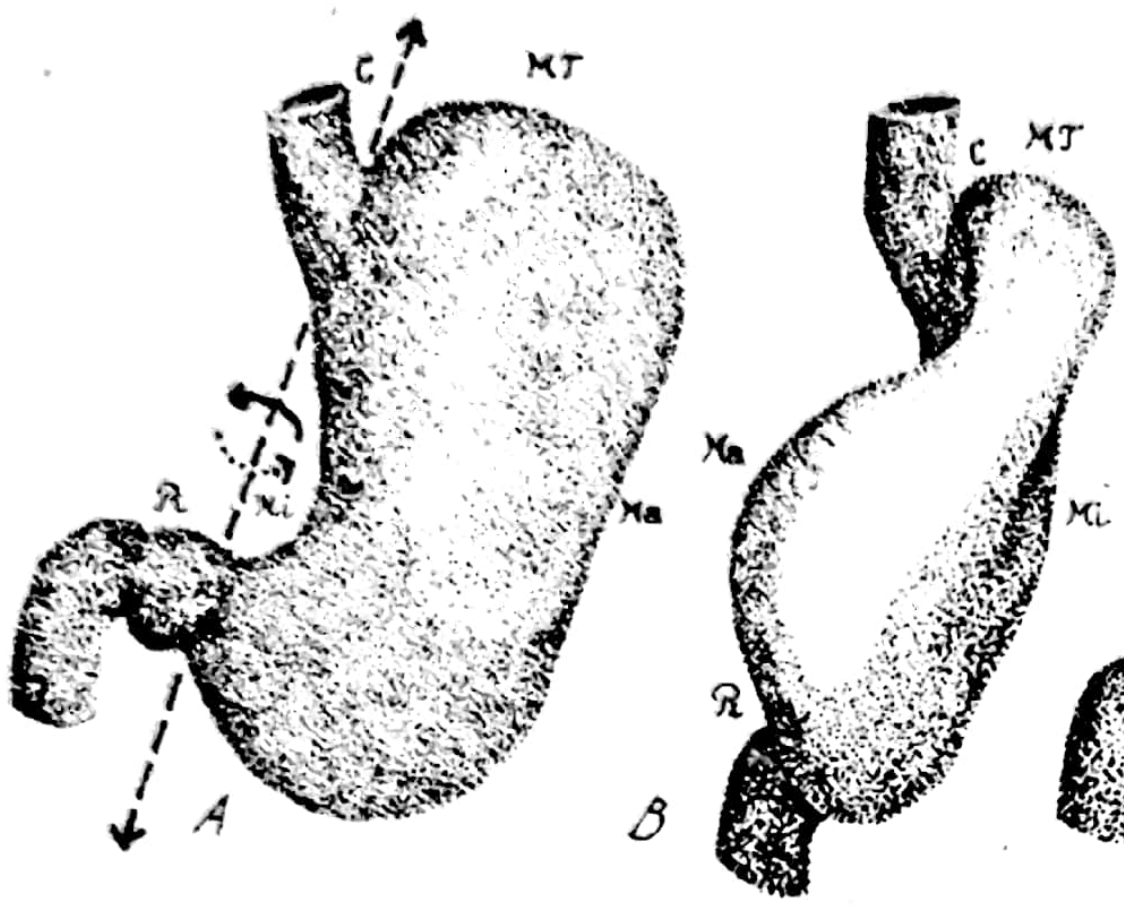

Fig. 2.49 (A şi B) — Volvulusul organo-axial parţial; MT = marea tuberozitate, Mi = mica curbură, Ma = marea curbură.

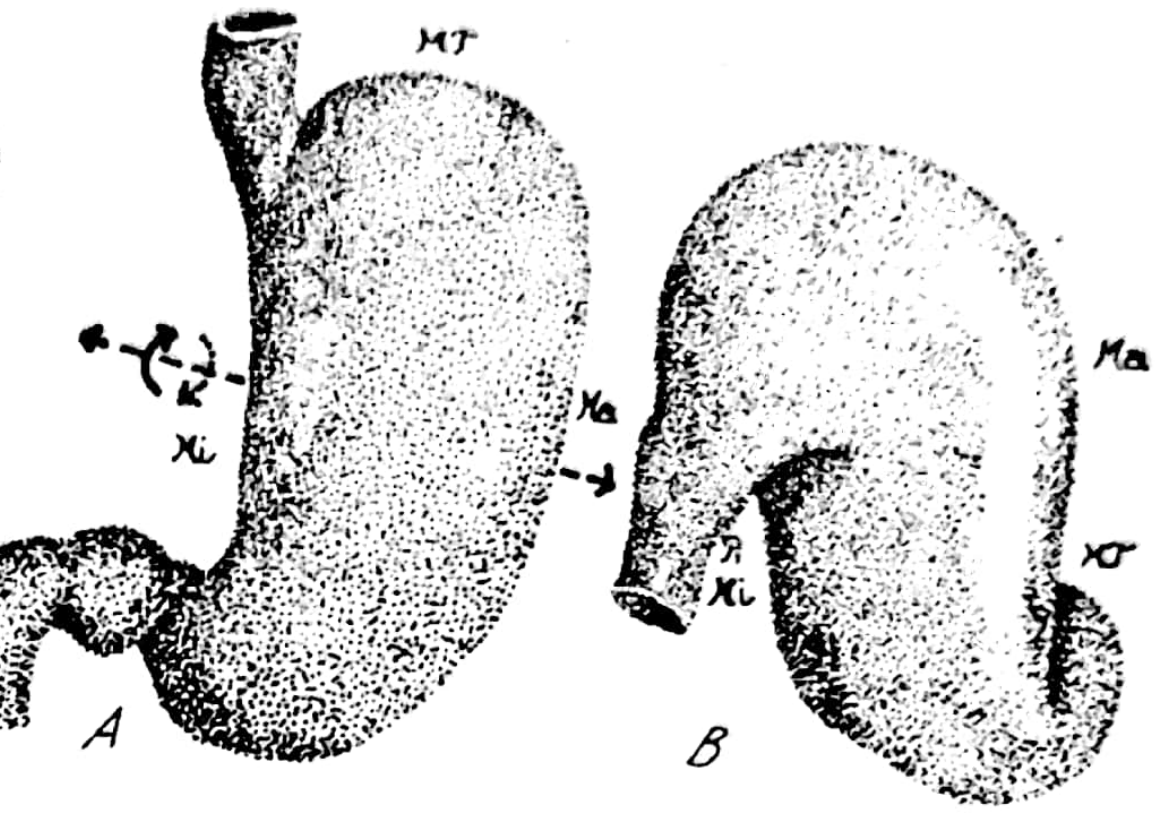

Fig. 2.50 (A şi B) — Volvulus mezentericoaxial; Pi = pilor, C = cardia.

În cazurile acute, au fost descrise de către Borchardt următoarele trei semne: vărsături timpurii urmate de greţuri incoercibile şi imposibilitatea de a vărsa; dureri epigastrice asociate distensiei epigastrice care creşte rapid, în timp ce fosele iliace rămîn plate; imposibilitatea de a efectua tubajul gastric. La aceste semne se adaugă alterarea rapidă a stării generale şi instalarea stării de şoc. În cursul producerii volvulusului acut apar următoarele secvenţe care explică simptomatologia descrisă: întîi se instalează stenoza pilorică caracterizată prin vărsăturile incoercibile de la început; se instalează apoi obstrucţia de la nivelul cardiei care face imposibilă vărsătura şi introducerea sondei în stomac şi în sfîrşit, se dezvoltă distensia epigastrică, ca urmare a acumulării de gaze şi secreţii, în rezervorul gastric volvulat.

Diagnosticul se va pune pe semnele clinice descrise şi pe rezultatele examenului radiologic. Radiografia abdominală pe gol în volvulusul acut poate orienta diagnosticul: pe clişeul de faţă se remarcă fie un important nivel de lichid care barează epigastrul, fie o enormă distensie gazoasă care uneori poate desena o buclă sau un corn; rareori însă, în locul acestor imagini pot fi descoperite două nivele de lichid în bisac. În situaţia în care simptomatologia clinică pledează în favoarea unui volvulus cronic, se recomandă tranzitul baritat gastroduodenal; cu această ocazie, se va avea în vedere şi examinarea din profil a esofagului. Pe clişeele standard în volvulusul gastric se va urmări anomalia poziţională a stomacului, volvulusul organo-axial sau mezenterico-axial (fig. 2.51; 2.52) şi afecţiunea cauzală, care poate fi o hernie sau o eventraţie diafragmatică sau o leziune ulceroasă de mică curbură, ce poate retracta şi antrena în sus şi la stînga pilorul.

Formele clinice. Se cunosc trei aspecte clinice ale volvulării gastrice: volvulusul acut, cel intermitent şi cel cronic. Simptomatologia clinică şi datele de laborator sînt elemente importante în precizarea formei clinice. Dacă în volvulusul acut se constată semne şi simptome care indică o catastrofă ce se desfăşoară în etajul superior al abdomenului, în volvulusul cronic, simptomatologia clinică persistentă şi recurentă este mai degrabă sugestivă ulcerului gastric sau herniei hiatale. Volvulusul cronic este forma clinică întîlnită cel mai frecvent în practică, după care urmează volvulusul intermitent şi volvulusul acut.

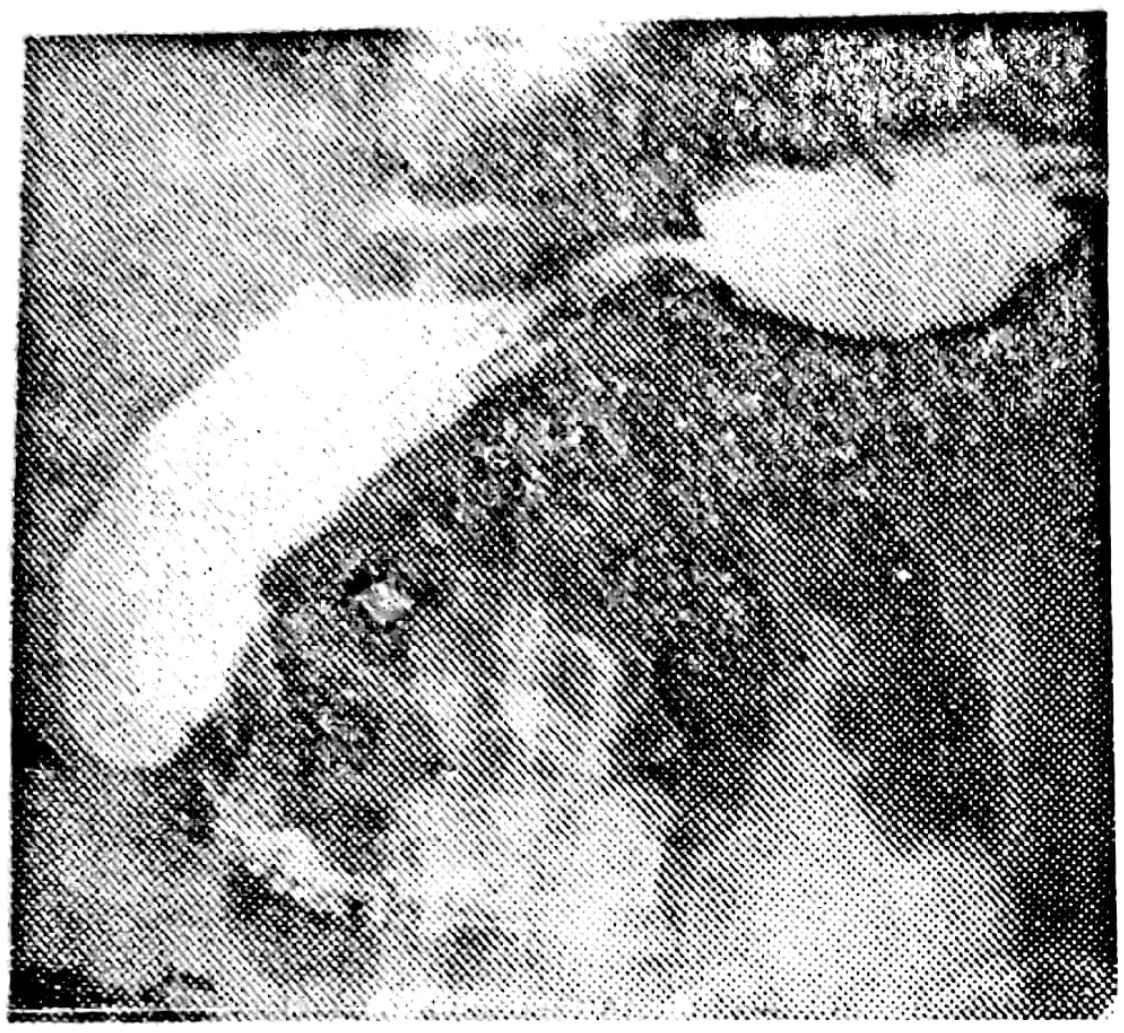

Fig. 2.51 — Volvulus gastric organoaxial. Stomac etalat subfrenic cu prezenţa a două pungi de aer. Răsucirea marii curburi a stomacului. Verticalizarea bulbului şi descoperirea cadrului duodenal.

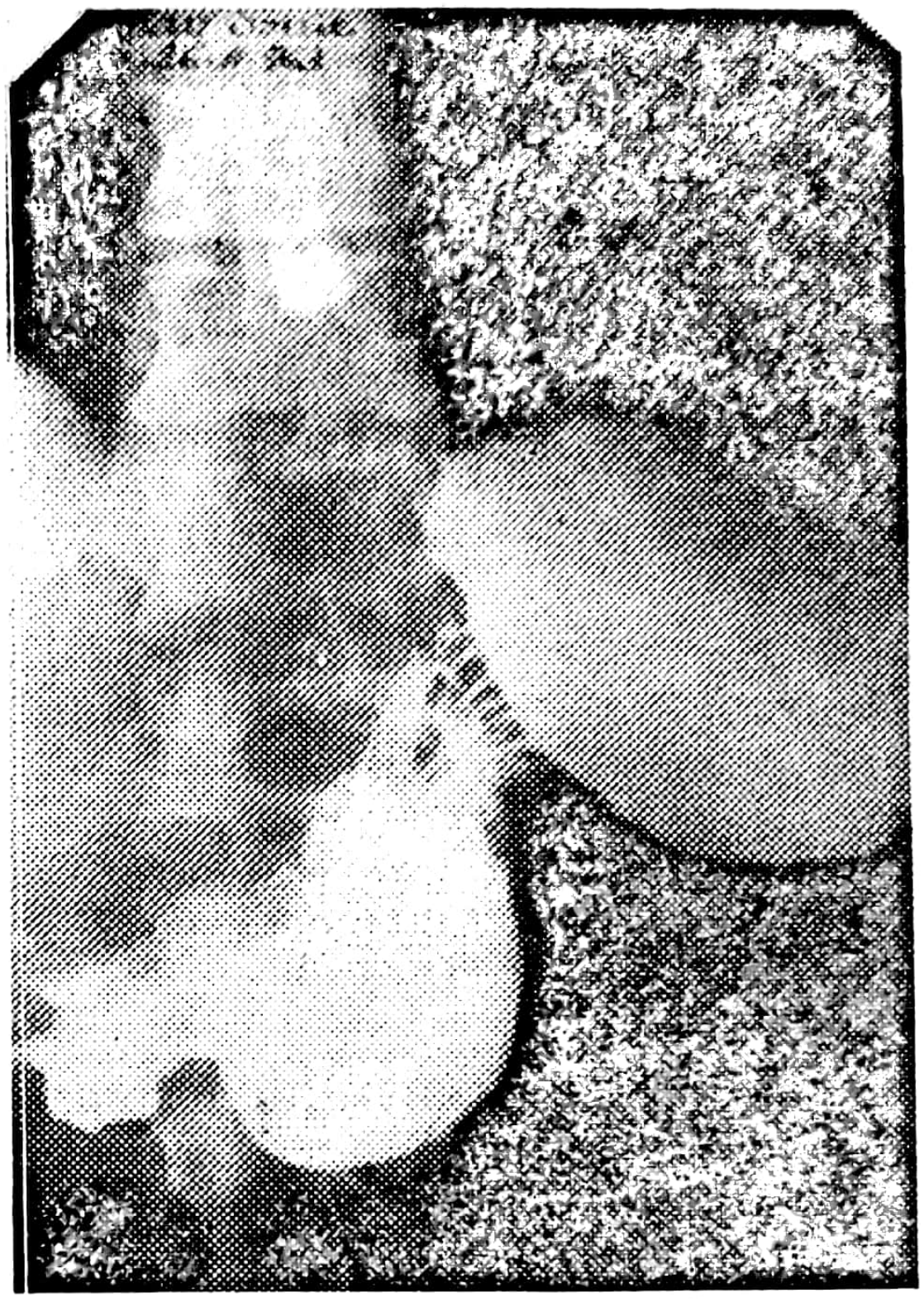

Fig. 2.52 — Volvulus gastric mezentericoaxial. Stomac basculat pe axa mezenterică cu aspect de ceas de nisip. →

Consecinţele volvulării acute a stomacului sînt caracterizate prin alterarea stării generale cu stare de şoc şi modificări profunde hidroelectrolitice iar la nivelul peretelui gastric pot să apară leziuni ischemice gangrenoase întinse, urmate de perforaţie şi peritonită.

Tratamentul. Bolnavii cu simptomatologie caracteristică volvulusului cronic sau intermitent vor fi supuşi unor intervenţii operatorii pentru a îndepărta cauza; în această direcţie este bine cunoscut efectul pozitiv pe care îl prezintă intervenţia chirurgicală pentru cura unei hernii hiatale sau operaţiile pentru îndepărtarea unui obstacol obstructiv piloroduodenal. Pentru pacienţii cu eventraţii ale diafragmului, se recomandă variate metode de tratament aşa cum sînt gastropexia, secţionarea ligamentului gastrocolic (Tanner) la care se asociază un procedeu de gastropexie, gastrectomia parţială şi gastrojejunostomia. Dacă volvulusul cronic se asociază unei leziuni benigne sau maligne a polului inferior al stomacului sau primei porţiuni a duodenului, procedeul chirurgical de ales este rezecţia gastrică subtotală cu gastroduodeno- sau gastrojejunoanastomoză.

În caz de volvulus acut, dacă nu este posibilă intubaţia gastrică, se recomandă intervenţia chirurgicală de maximă urgenţă sub tratament intensiv de combatere a stării de şoc. Operaţia făcută în urgenţă constă din golirea, detorsionarea şi corijarea poziţiei stomacului. Golirea stomacului se poate realiza fie prin intubaţia stomacului sau prin puncţionarea lui cu ajutorul unui trocar. Dacă peretele stomacului nu prezintă leziuni ischemice se poate recurge la un procedeu de gastroomfalopexie; dacă peretele gastric prezintă leziuni de gangrenă ischemică se recurge la un procedeu de rezecţie.

2.4.5 STENOZA HIPERTROFICĂ A PILORULUI LA ADULT

Etiopatogenic. Stenoza hipertrofică a pilorului la adult are o incidenţă de 5 la 1 000 persoane de sex masculin şi 1 la 1 000 persoane de sex feminin. Majoritatea autorilor atrag atenţia asupra dificultăţilor în punerea diagnosticului ca şi în privinţa clasificărilor care se pot da acestei afecţiuni. Din punct de vedere etiologic se impun două cauze care pot favoriza apariţia stenozei hipertrofice la adult. Unii autori susţin că afecţiunea este secundară unei afecţiuni locale aşa cum este boala ulceroasă, cancerul, gastrita şi mai rar, un spasm prelungit care poate determina hipertrofia muşchiului circular piloric. Alţii susţin că stenoza hipertrofică a pilorului la adult reprezintă aceeaşi entitate care s-a observat la sugar, dar apare mai tîrziu, la persoanele adulte, însoţită de o simptomatologie mai puţin zgomotoasă. În istoricul bolnavilor se constată uneori caracterul congenital al bolii. Indivizii cu stenoză hipertrofică a adultului pot relata prezenţa simptomelor afecţiunii care a început încă din copilărie.

Anatomie patologică. Examenul anatomo-patologic poate pune în evidenţă fie o hipertrofie a musculoasei pilorului, fie o hipertrofie a mucoasei pilorice sau prepilorice. La bolnavii cu hipertrofia muşchiului circular al pilorului, canalul piloric se alungeşte, se strîmtorează, iar, la capete, marginile apar concave ca şi cum ar fi delimitate de paranteze inversate. Muşchiul piloric hipertrofiat se alungeşte cranial spre versantul antral. Uneori se evidenţiază o atrezie fibroasă a antrului care contrastează cu stomacul normal din amonte. Alteori, în regiunea antrală se descoperă leziuni de gastrită atrofică cu scleroză şi congestia submucoasei. În cazul stenozei mucoasei pilorice sau prepilorice, mucoasa apare ca un diafragm al cărui orificiu este de aproximativ 2 mm. Diafragmul prepiloric se poate situa la aproximativ 3 cm cranial de orificiul piloric. Ulcerul gastric este prezent în aproape jumătate din cazurile cu stenoza mucoasei prepilorice sau pilorice şi este secundar acestora. Cauzele stenozei mucoasei pilorice sînt în număr de două: congenitală sau secundară. Stenoza mucoasei pilorice se instalează secundar după cicatrizarea unui ulcer piloric inelar sau prin traumatism local al alimentelor solide ingerate care produc ulceraţie superficială asupra unui diafragm congenital.

Simptomatologie. La unii indivizi simptomatologia de intensitate mai redusă se înregistrează din copilărie. Simptomele caracteristice ale stenozei pilorice hipertrofice la adult se caracterizează prin greţuri, vărsături, arsuri epigastrice, balonare postprandială, pierdere în greutate şi anorexie. Aceste simptome pot fi persistente sau periodice. În unele cazuri simptomatologia este de intensitate redusă, iar în altele poate lipsi. Disconfortul digestiv apare mai intens după prînzuri copioase şi ingestia de alimente solide. Disconfortul se ameliorează cu vărsătura. Cu timpul, pentru ameliorarea simptomatologiei, bolnavul renunţă la alimentaţia cu carne, legume şi fructe, folosind numai o alimentaţie semisolidă.

Diagnosticul se pune pe baza simptomatologiei şi radioscopiei gastrointestinale. Canalul piloric apare evident alungit şi strîmtorat, frecvent cu dantelare circumferenţială în jurul pilorului care se deschide în prima parte a duodenului. Evacuarea bariului din stomac apare întîrziată. În stenoza mucoasei pilorice se poate ca radioscopia gastroduodenală să nu indice nici o anomalie în

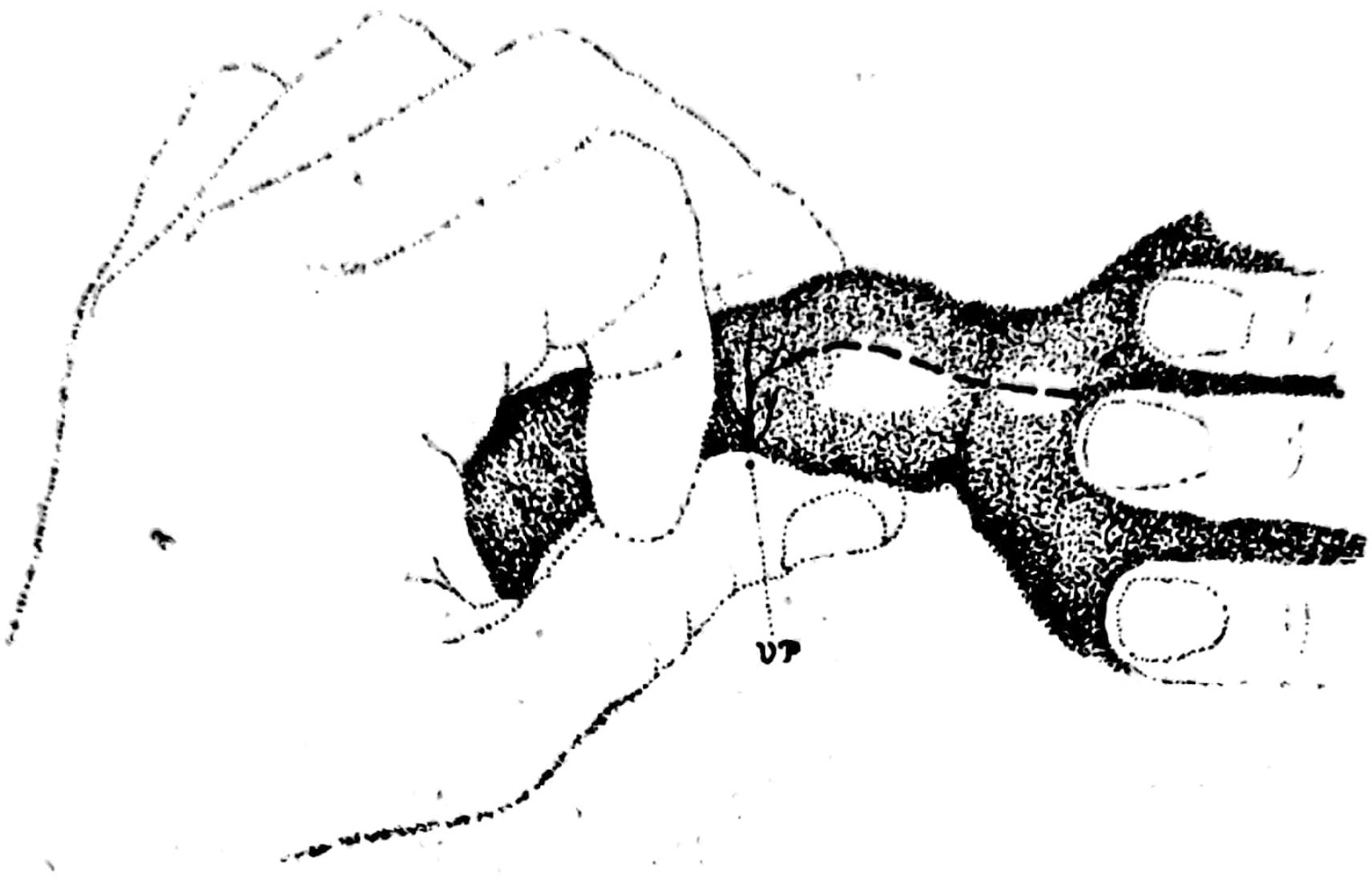

Fig. 2.53 — Piloromiotomia Ramstedt. Stomacul este ţinut cu mîna stîngă de către asistent. Vena pilorică în faţa indexului flectat. Linia punctată indică incizia de pilorotomie pe faţa anterioară avasculară a pilorului, cranial de vena pilorică (după Rodney Maingot).

absenţa unui ulcer gastric. De cele mai multe ori, stomacul apare uşor dilatat, cu reziduu lichidian, cu evacuarea aproape normală prin deschizătura diafragmului stenozant al mucoasei pilorice sau prepilorice. În stenoza mucoasei prepilorice, tranzitul baritat poate indica incizura produsă de diafragmul stenozant şi alta de orificiul piloric. Gastroscopia poate confirma sau infirma prezumţia clinică sau radiologică a existenţei diafragmei stenozante.

Tratamentul stenozei hipertrofice a pilorului la adult poate fi medical în formele cu simptomatologie minimă. În celelalte cazuri se recomandă tratamentul chirurgical. În stenoza hipertrofică a musculaturii circulare a pilorului este indicată pilorotomia extramucoasă a lui Ramstedt (fig. 2.53, 2.54 A şi B) sau o rezecţie gastrică de tip Péan—Billroth I cînd se asociază şi ulcerul gastric. În stenoza hipertrofică a mucoasei pilorice sau prepilorice cu semne clinice severe de stenoză şi ulcer gastric este indicată rezecţia gastrică subtotală. În lipsa ulcerului, se va efectua incizia sau/şi excizia diafragmului cu piloroplastie.

2.4.6 PROLAPSUL MUCOASEI GASTRICE

Prolapsul mucoasei gastrice în duoden se instalează în condiţiile existenţei laxităţii submucoasei antrului la care se asociază creşterea presiunii intragastrice. Această afecţiune are o etiologie mai puţin cunoscută. Totuşi lucrările radiologice ale lui Ellison şi Wright şi apoi cercetările histopatologice ale lui Schmieden au conturat mai precis entitatea acestei afecţiuni.

Etiopatogenie. Laxitatea submucoasei gastrice ţine de terenul individului şi este congenitală. În condiţiile existenţei unor stimuli chimici sau nervoşi, se pare că se declanşează un hiperperistaltism care face să crească presiunea gastrică, determinînd în cele din urmă hernierea mucoasei prin canalul piloric.



Fig. 2.54 (A şi B) — Stenoză pilorică. În figura din dreapta se observă cum herniază mucoasa pilorică după executarea piloromiotomiei (după Rodney Maingot).

Simptomatologie. Manifestările clinice majore constau din întîrzierea evacuării stomacului şi vărsături intermitente însoţite de senzaţia de plenitudine gastrică. În cele mai multe cazuri apare o simptomatologie de împrumut cu caracter pseudoulceros sau pseudocolecistic. Prolapsul mucoasei gastrice se prezintă sub două forme clinice: prolapsul primar şi prolapsul secundar, care se asociază ulcerului, tumorilor gastrice, hipoproteinemiilor, după gastroduodenoanastomoză etc.

Examenul radiologic poate confirma diagnosticul de prolaps şi să pună în evidenţă leziunea gastrică asociată. În clişeul radiologic apare o imagine de paraşută, de conopidă sau ciupercă cu pliuri proeminente, de aspect lobat cu umbre liniare care converg spre pilor. Gastroscopia poate evidenţia prolapsul sau leziunile de gastrită ale mucoasei antrale.

Netratat, prolapsul mucoasei poate evolua dînd naştere unor complicaţii: stenoză cu stază gastrică, hemoragie, anemie, tulburări hidroelectrolitice, hipocalcemie, hipoproteinemie şi excepţional procese maligne.

Tratamentul este medical şi chirurgical. Cel medical constă din administrarea unei diete şi tratament medical antiulceros cu antispastice, prafuri alcaline, vitaminoterapie şi alimente bogate în proteine. În cazurile rebele la tratament medical se va recurge la tratament chirurgical care constă din antrectomie cu gastroduodenoanastomoză tip Péan.

2.4.7 DILATAŢIA ACUTĂ A STOMACULUI

Definiţie. Dilataţia acută a stomacului se caracterizează prin trei elemente principale: enorma şi rapida distensie a stomacului, vărsături abundente şi alterarea profundă a stării generale. Afecţiunea a fost descrisă pentru prima dată în 1842 de Rokitansky şi a purtat în decursul timpului mai multe denumiri: „ectazia primară a stomacului", „gastroree", „paralizie gastrică", „dilataţie acută postoperatorie a stomacului" etc. (vezi şi 2.5.1).

Etiologie. Dilataţia acută a stomacului este un accident care apare în două circumstanţe: fie imediat postoperator, fie spontan, la un subiect care n-a prezentat anterior vreo afecţiune predispozantă, dar care a abuzat de un prînz copios, cu ingestie rapidă de alimente.

Dilataţia acută postoperatorie era mult mai frecventă pe vremea cînd nu se practica aspiraţia gastrică şi nu se cunoşteau metodele reechilibrării hidroelectrolitice. În condiţiile actuale, anestezia generală, prin manevrele de intubaţie, favorizează introducerea de aer şi bioxid de azot în stomac, factori care pot contribui la declanşarea unei dilataţii acute. Administrarea oxigenului, în perioada postoperatorie, contribuie şi ea la creşterea volumului de aer înghiţit. Afecţiunea apare mai frecvent la traumatizaţi şi politraumatizaţi, la pacienţii cu traheostomie sau intubaţie orotraheală, la cei cu acidoză diabetică, la vagotomizaţi, la cei cărora li s-a efectuat o duodenografie hipotonă, sau la subiecţii sănătoşi, după o ingestie abundentă de alimente sau de lichide reci, mai ales după anumite afecţiuni debilitante etc. Morris C.R. şi colaboratorii au descris, într-un studiu valoros, 47 de condiţii predispozante dilataţiei acute gastrice; în realitate ele sînt cu mult mai numeroase.

Fiziopatologie. Se pare că stomacul foarte destins, pe de o parte, exercită o presiune directă asupra duodenului, iar pe de altă parte, împinge mezenterul şi intestinul subţire în pelvis, întinzînd pediculul vascular, care, la rîndul lui, comprimă duodenul trei (Lecène). Astăzi sînt adunate numeroase date experimentale care demonstrează corelaţia existentă dintre dilataţia acută gastrică şi prezenţa tulburărilor hemodinamice şi cardiace asociate. S-a demonstrat că scăderea tensiunii arteriale sistemice este rezultatul scăderii debitului venos de întoarcere secundar compresiunii venei cave inferioare abdominale de către stomacul destins sau strîmtorării şi angulării progresive a venei cave inferioare la nivelul diafragmului, printr-o presiune abdominală ridicată. Distensia stomacului determină şi o creştere marcată a presiunii în sistemul port, fie direct, fie indirect prin creşterea presiunii din vena cavă inferioară. Hipoxia, acidoza metabolică, prezenţa unor metaboliţi intermediari toxici din sîngele splanhnic, secundar hipertensiunii portale, pot constitui factori adiţionali în patogeneza şocului din cursul dilataţiei gastrice acute. Pierderea de lichide în tractul gastrointestinal superior este de obicei considerabilă, sugerînd că hipovolemia ar fi cauza primară a şocului. Administrarea lichidelor nu constituie un mijloc de apărare împotriva şocului declanşat de dilataţia acută gastrică, dar s-a dovedit necesară în vederea menţinerii volumului sanguin după instalarea acestei afecţiuni. S-a mai constatat de asemenea că decompresiunea stomacului a generat o transsudaţie de lichid în stomac consecutiv unei reacţii hiperemice a mucoasei. Dilataţia acută gastrică produce tulburări hemodinamice şi prin intermediul unor reflexe vago-simpatice. S-a dovedit că vagotomia înlătură bradicardia şi prelungirea intervalului P-R, la pisicile şi şoarecii cărora li s-a produs experimental o dilataţie acută de stomac (Koley şi Roy). Acumularea unor cantităţi enorme de gaze în stomac se datoreşte scăderii tonusului sfincterului esofagian superior, care se produce în cursul anesteziei, în anumite stări patologice sau ca rezultat al unui mecanism reflex. La bolnavii cu dilataţie acută gastrică se constată şi o ischemie a mucoasei şi submucoasei consecutivă distensiei prin lichide şi gaze. Aceasta are drept urmare constituirea unor leziuni de gastrită hemoragică, leziuni ce explică la rîndul lor acele vărsături „în zaţ de cafea". Din descrierea cauzelor şi mecanismelor de producere a dilataţiei acute a stomacului se poate constata că această afecţiune este, cel mai frecvent, consecinţa altor afecţiuni.

Simptomatologie. Dilataţia acută a stomacului se caracterizează printr-o evoluţie rapidă, cu grade diferite de severitate care poate duce la exitus în cîteva zile. Bolnavul este apatic, cu tentă teroasă, acoperit de transpiraţii reci. Pulsul este rapid, tensiunea arterială adesea scăzută. Setea vie este mărturia unei deshidratări intense. La aceste semne generale se adaugă oliguria sau anuria. Primul semn este vărsătura, frecventă şi abundentă, ajungînd la 4—6 litri în 24 ore. Lichidul de vărsătură este de aspect brun sau negricios, cu miros greţos, fetid. Vărsătura spontană nu este întotdeauna obligatorie; lichidul gastric aspirat prezintă însă acelaşi aspect ca şi cel rezultat din vărsătură. Durerea este adesea prezentă, rareori severă. Examenul fizic al abdomenului relevă o distensie abdominală adesea considerabilă şi asimetrică; la început ocupă epigastrul, apoi hipocondrul stîng şi hipogastrul. De obicei se constată un balonament inert, fără peristaltism, dînd senzaţie de tensiune, de rezistenţă elastică, sonoră în epigastru şi mată în hipogastru. Zgomotele intestinale sînt asurzite, în timp ce hipertimpanismul şi clapotajul apar foarte evident. Acest tablou clinic a dat naştere în trecut la numeroase erori care s-au soldat cu indicaţii chirurgicale inoportune.

Diagnostic. Diagnosticul clinic poate fi confirmat radiologic. Radiografia abdominală pe gol relevă o dilataţie gastrică imensă; stomacul ocupă întreg abdomenul, de la cupola diafragmatică pînă în pelvis. Tranzitul baritat poate indica o obstrucţie parţială a duodenului III şi dilataţia duodenului proximal (ocluzie arteriomezenterică). Examenele de laborator sînt concordante cu starea clinică. Rezultatele pot scoate în evidenţă ureea sanguină crescută, scăderea concentraţiei principalilor electroliţi din plasmă, acidoză sau alcaloză, hemoconcentraţie, hipoproteinemie şi uneori hipoglicemie.

Diagnosticul diferenţial. Astăzi se recunoaşte fără echivoc importanţa diagnosticului diferenţial al dilataţiei acute gastrice cu afecţiunile care cer fără întîrziere intervenţia chirurgicală aşa cum sînt: peritonitele, ocluziile mecanice, infarctul intestino-mezenteric. Prezenţa zgomotelor intestinale, absenţa apărării musculare abdominale şi radiografia abdominală pe gol pot deosebi dilataţia acută a stomacului de peritonită şi de ocluzia intestinală. Stenoza pilorică prezintă în istoric semnele unui ulcer iar stenoza malignă a ocluziei pilorice în rare situaţii se însoţeşte de un grad de distensie gastrică. În toate circumstanţele, dilataţia gastrică, vărsăturile şi aspectul caracteristic al radiografiei abdominale pe gol sînt suficiente pentru precizarea diagnosticului; dacă tratamentul întîrzie, apar complicaţiile: ruptura stomacului, şocul, hiperazotemia, pneumonia aspirativă etc.

Tratamentul. În lipsa cunoaşterii mecanismului exact, sîntem obligaţi şi astăzi să apelăm la un tratament simptomatic. Intervenţia chirurgicală, la aceşti bolnavi cu stare generală alterată, nu poate decît să agraveze prognosticul. Dacă din eroare s-a recurs la intervenţie, gestul operator se va limita la o laparotomie exploratorie; nu se va recurge în nici un caz la gastrostomie, gastrojejunostomie sau jejunostomie, deoarece agravează situaţia şi aşa destul de precară a bolnavilor. Tratamentul dilataţiei acute a stomacului constă numai din tratament medical: se va începe cu aspiraţia gastrică, introducîndu-se în stomac un tub Faucher sau Levin pentru a evacua conţinutul foarte bogat în secreţii gastroduodenale şi aer şi pentru a se înlătura jena mecanică produsă de distensie asupra funcţiei respiratorii cît şi şocul nervos produs de tracţiunea pe pediculul mezenteric. Evacuarea stomacului antrenează o rapidă redresare a pacientului. Pentru a se înlătura pensajul mezenteric pe duoden, se va recomanda şi poziţia în decubit ventral sau aşezarea în poziţie Trendelenburg. Se va efectua, în acelaşi timp, reechilibrarea hidroelectrolitică, corijarea dezechilibrului acidobazic, înlăturarea atoniei gastrice prin administrarea de doze repetate de retrohipofiză, prostigmină, ezerină, metoclopramidă; hidrocortizonul are un efect salutar în restabilirea unui echilibru metabolic pozitiv. Infiltraţia splanhnicului cu novocaină are indicaţie mai ales după sedarea accidentului acut, în caz de atonie gastrică reziduală. Cu toate rezultatele bune care se înregistrează astăzi în privinţa diagnosticului şi aplicării unui tratament adecvat, eşecurile pot totuşi depăşi 50% din cazuri.

2.4.8 AFECŢIUNI GASTRICE CHIRURGICALE DE NATURĂ INFLAMATORIE

(i) **Gastrita flegmonoasă** este o afecţiune rară şi de gravitate excepţională; a fost descrisă pentru prima dată de Galen în anul 160 î.e.n. şi studiată apoi de numeroşi autori din care se pot cita: Finsterer (1928), Bergeret şi Oliver (1946), Smith (1972), Valencia-Parparcen (1974). În literatura de specialitate au fost raportate pînă în prezent aproximativ 400 cazuri de gastrită flegmonoasă; în ţara noastră au fost publicate trei cazuri de Şeicaru T. şi colaboratorii (1978) şi două de Popovici Gh. şi Georgescu M. (1980).

Etiologie. Dintre factorii predispozanţi se pot menţiona gastrita cronică, ulcerul sau cancerul gastric, consumul de alcool şi traumatismul. Unele gastrite flegmonoase pot fi secundare febrei puerperale, osteomielitei, erizipelului, scarlatinei, febrei tifoide. Streptocócul alfa-hemolitic s-a găsit la peste 70% din pacienţii cu gastrită flegmonoasă. În restul cazurilor, culturile microbiene au evidenţiat E. coli, stafilococul auriu, pneumococul, C. Welchi, Proteus vulgaris şi Bacilus subtilis. Pătrunderea germenilor microbieni în submucoasa gastrică poate fi directă (printr-o soluţie de continuitate a mucoasei, produsă de o leziune ulceroasă, de gastrita erozivă, de o leziune neoplazică) sau indirectă, pe cale hematogenă, în cursul unei infecţii sistemice asociate.

Anatomie patologică. În evoluţia unei gastrite flegmonoase cavitatea peritoneală este adesea sediul unei peritonite. Stomacul este acoperit de false membrane, apare mărit de volum, cu peretele îngroşat, turgescent, uneori de consistenţă moale, flască, dar infiltrat de edem. Procesul purulent se poate extinde rapid prin submucoasă şi poate cuprinde peretele gastric în întregime, dar, în cele mai multe cazuri, procesul septic se localizează în jumătatea distală a stomacului. La secţiune, din peretele gastric se scurge un lichid serosanguinolent, amestecat cu puroi, ca într-un flegmon difuz. Mucoasa este intens turgescentă, cu false membrane purulente, prezentînd exulceraţii şi zone necrotice. Submucoasa apare edemaţiată, cu zone de hemoragii, tromboză sau necroză. În formele circumscrise, leziunea apare sub forma unui abces al peretelui gastric, bine colectat.

Simptomatologie. Debutul este brutal, marcat de dureri epigastrice vii şi vărsături incoercibile. Febra ridicată, frisoanele, tahicardia şi starea de prostraţie denotă starea septicemică. Semnele iritaţiei peritoneale, apărarea şi contractura abdominală sînt prezente în 80% din cazuri. La aşezarea pacientului în şezut durerea abdominală dispare; acest semn este patognomonic pentru gastrita flegmonoasă (semnul Dieninger). Radioscopia gastroduodenală cu bariu este mai rar indicată. Prin această metodă se poate obţine o imagine de infiltraţie a peretelui gastric, asemănătoare cancerului sau linitei plastice (fig. 2.55; 2.56). Gastroscopia este contraindicată de numeroşi autori. În perioada preoperatorie diagnosticul se pune numai într-un număr redus de cazuri. Gastrita flegmonoasă rămîne o boală care se descoperă de cele mai multe ori numai cu ocazia operaţiei. Ea se confundă adesea cu alte cauze ale abdomenului acut, pentru care se intervine chirurgical: ulcerul perforat, pancreatita acută, colecistita acută, peritonita biliară etc.

Tratamentul constă în combaterea infecţiei, înlăturarea tulburărilor hidroelectrolitice şi intervenţia chirurgicală. Cele mai adecvate antibiotice sînt ampicilina şi keflinul. Ele acţionează eficient împotriva streptococului şi, în oarecare măsură, şi împotriva bacilului coli. Tipul de intervenţie operatorie indicat diferă de la caz la caz, de la simpla incizie şi drenajul unui abces parietal, la rezecţia gastrică subtotală pentru o gastrită flegmonoasă localizată spre polul distal sau gastrectomie totală în gastritele flegmonoase generalizate. Antibioterapia intensivă şi intervenţia chirurgicală precoce au scăzut mortalitatea de la 84% la 33%.

(ii) **Tuberculoza gastrică** este o afecţiune foarte rar întîlnită în practica medicală; de cele mai multe ori ea este secundară unei tuberculoze pulmonare sau cu o altă localizare. Numeroase statistici confirmă raritatea localizării gastrice a tuberculozei. Cercetînd întreaga literatură apărută pînă în 1917, Brosers A.C. a găsit numai 49 de cazuri certe şi 118 cazuri probabile de tuberculoză gastrică; în 1933 Benjamin J. a reuşit să selecteze din toată literatura medicală doar 225 de cazuri de tuberculoză gastrică; în 1952, pe 20 585 necropsii pentru tuberculoză primară, Palmer E. a descoperit 117 (0,57%) cazuri de tuberculoză gastrică. Majoritatea autorilor subliniază că raritatea tuberculozei gastrice se datorează mai multor factori: proprietăţii bactericide a chimului gastric, integrităţii mucoasei gastrice, rarităţii ganglionilor limfatici în pereţii stomacului şi golirii relativ rapide a rezervorului gastric. Tuberculoza gastrică poate coexista cu ulcerul sau cancerul gastric, ea putînd să se extindă în 10% din cazuri şi asupra duodenului.

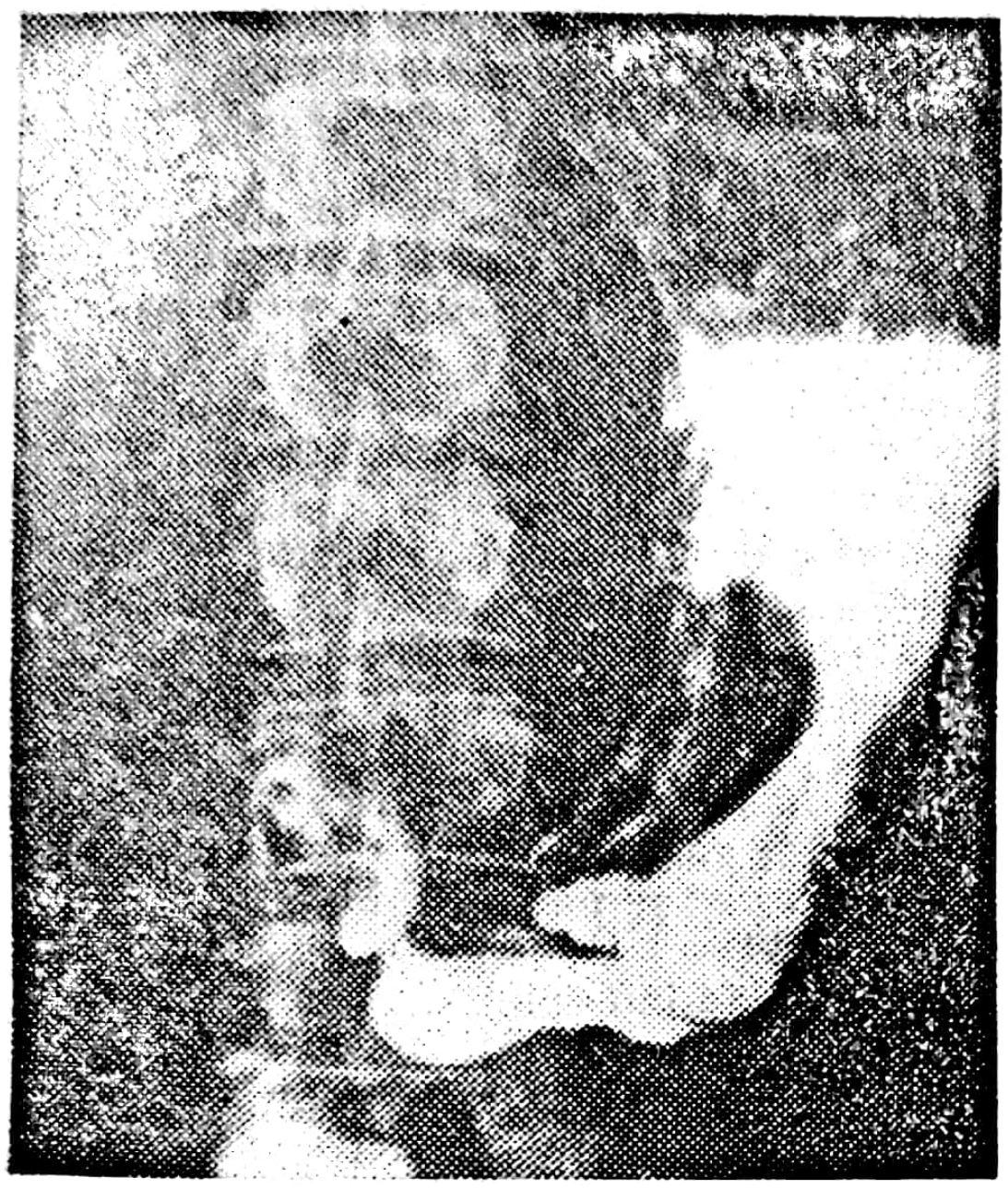

Fig. 2.55 — Gastrita flegmonoasă cu aspect de linită plastică.

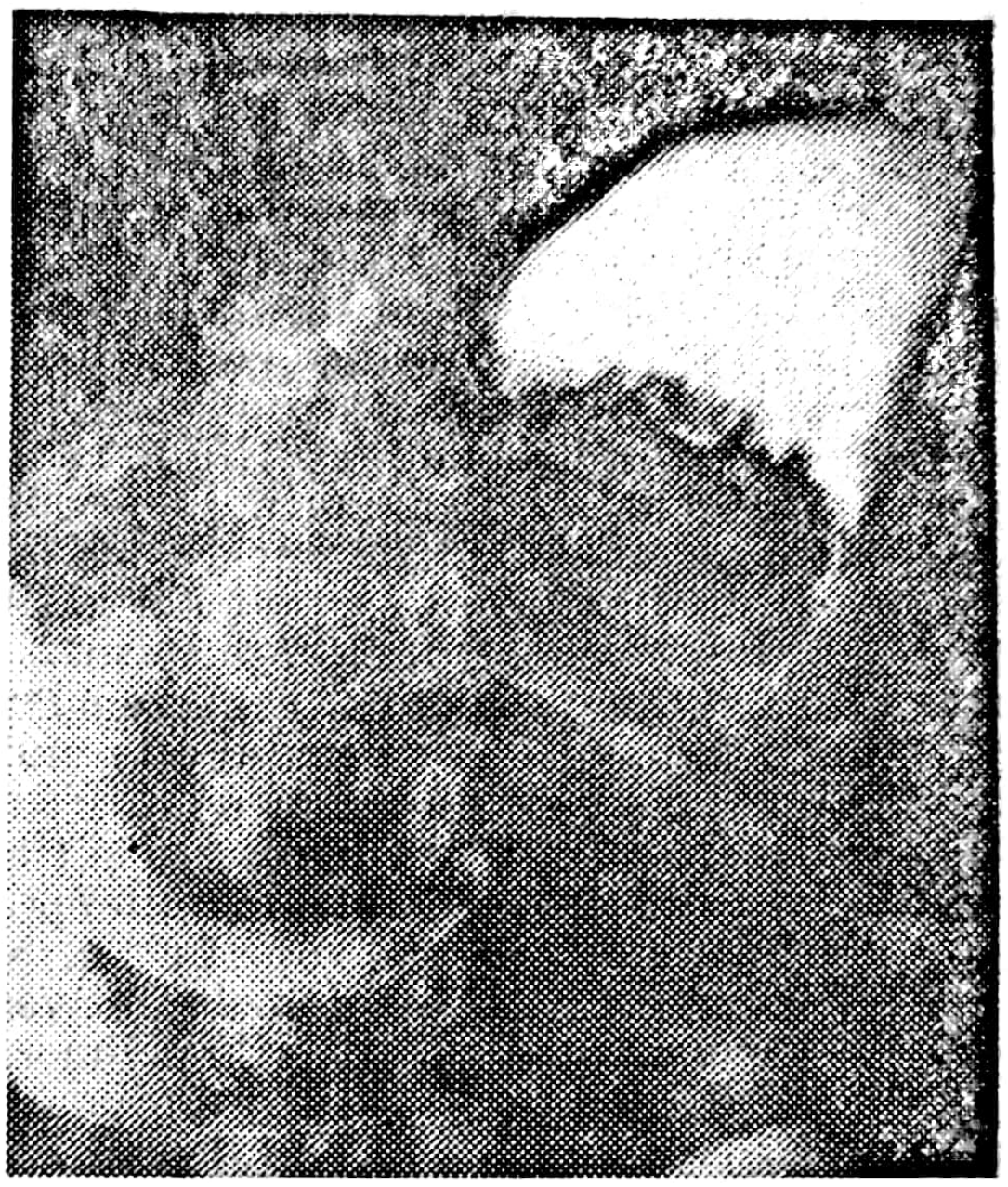

Fig. 2.56 — Gastrită flegmonoasă cu aspect de cancer al corpului gastric.

Anatomie patologică. Tuberculoza gastrică se prezintă anatomo-patologic fie sub forma unui ulcer gastric simplu sau multiplu, fie ca o tuberculoză miliară, fie sub forma unui tubercul solitar sau a unei stenoze pilorice. Leziunile ulceroase se întîlnesc în peste 80% din cazuri şi sînt localizate adesea la nivelul micii curburi. Sînt descrise cinci căi prin care bacilul Koch pătrunde în peretele gastric, şi anume: invazia directă a mucoasei gastrice, invazia pe cale sanguină, pe cale limfatică, prin extensie directă sau prin suprainfectarea unei leziuni erozive ulceroase sau tumorale.

Simptomatologie. Uneori boala evoluează asimptomatic, leziunea descoperindu-se numai la autopsie; în alte cazuri se constată o simptomatologie mascată de prezenţa altor leziuni cum ar fi ulcerul sau sifilisul gastric. În cele mai multe situaţii, bolnavii prezintă dureri epigastrice de tip ulceros, vărsături, scădere ponderală, astenie fizică marcată, febră şi hemoragie exteriorizată prin hematemeză sau/şi melenă. La palpare se poate descoperi o formaţiune epigastrică în aproximativ 50% din cazuri. Rezultatul radioscopiei gastroduodenale poate fi sugestiv tuberculozei gastrice în 77% din cazuri. Rigiditatea, nişa sau lacuna situate în mod curent la nivelul micii curburi sau în regiunea antropilorică pot pleda în favoarea infecţiei tuberculoase; stenoza pilorică la un asemenea bolnav poate fi diferenţiată cu dificultate de cea neoplazică; dacă acestor imagini li se asociază rigiditatea duodenului I şi II, atunci putem fi siguri de diagnosticul tuberculozei gastrice. Adesea imaginile radiologice descoperite se pot confunda cu cele ale ulcerului, cancerului sau sifilisului gastric.

Explorarea endoscopică constituie mijlocul cel mai preţios în confirmarea diagnosticului. Leziunea tuberculoasă apare sub forma unor abcese mici cu marginile neregulate, zdrenţuite, localizate cel mai frecvent pe mica curbură. Marginile apar îngroşate din cauza nodulilor cenuşii, iar fundul este granulos sau acoperit de cazeum. Diagnosticul pozitiv se bazează pe datele examenului clinic, care evidenţiază la un individ cu suferinţă gastrică o infecţie tuberculoasă în altă regiune decît în cea gastrică; reacţie intensă la tuberculină în absența tuberculozei decelabilă la alte organe; tumoarea epigastrică palpabilă; semne radiologice sugestive infecției tuberculoase a stomacului. Diagnosticul este confirmat prin evidențierea bacilului Koch în spălătura gastrică și prin prezența foliculilor sau a granulomului tuberculos la examenul histopatologic al piesei de biopsie.

Tratamentul. Tuberculoza gastrică beneficiază de tratament medical și chirurgical. Se va recurge la administrarea antibioticelor și a chimioterapicelor (rifadinul, izoniazida, piridoxina, acidul paraaminosalicilic). În caz de eșec se va recurge la tratament chirurgical. Intervenția operatorie recomandată este gastroenteroanastomoza, iar rezecția gastrică numai în cazul în care intraoperator se descoperă leziuni ulcerative gastrice hipertrofice cu traiecte fistuloase. Dacă tuberculoza gastrică a fost o descoperire intraoperatorie, bolnavul va fi ulterior supus obligatoriu tratamentului cu tuberculostatice indiferent de procedeul chirurgical aplicat.

(iii) **Sifilisul gastric** este o afecțiune rar întîlnită. Majoritatea autorilor indică un procent de 0,1 % a leziunilor luetice gastrice. Invazia luetică a stomacului a fost înregistrată cel mai frecvent în stadiul terțiar al bolii; în stadiul primar sau secundar s-au descoperit extrem de rar leziuni sifilitice cu localizare gastrică.

Anatomie patologică. Leziunea sifilitică a stomacului cuprinde trei zone: un centru cazeos, o zonă mijlocie de țesut fibros și un strat extern de țesut de granulație mai tînăr, bogat în elemente inflamatorii. În perioada sifilisului terțiar în submucoasa gastrică se constată o reacție inflamatorie caracterizată prin marcate transformări proliferative endarteritice și panflebitice. Constant s-a găsit un proces de panflebită care adesea a distrus întregul perete venos cu excepția țesutului elastic. Jena irigației sanguine și dezvoltarea țesutului de granulație pot să cauzeze o leziune gastrică nodulară asemănătoare unei gome. Frecvent însă invazia stomacului este mult mai difuză, producîndu-se tumefierea și îngroșarea peretelui stomacului, asemănătoare carcinomului sau sarcomului gastric. Acest proces invaziv are drept rezultat îngroșarea și rigiditatea pereților gastrici cu stenozarea concomitentă a lumenului, asemănătoare linitei plastice. În alte cazuri se pot întîlni ulcerații unice, sau multiple, serpiginoase, superficiale.

Simptomatologie. Simptomele sînt variate și nespecifice fiind comune și altor afecțiuni gastrice. Acest fapt se explică prin polimorfismul leziunilor anatomo-patologice ale sifilisului gastric terțiar. De cele mai multe ori sifilisul gastric poate prezenta manifestări clinice și radiologice ce corespund ulcerului gastric, stenozei antrale, cancerului schiros al stomacului, gastritei anacide sau afecțiunilor care antrenează deformarea duodenului. Majoritatea bolnavilor au o simptomatologie specifică neoplasmului gastric caracterizată prin durere epigastrică postprandială, frecvente grețuri și vărsături, senzația de sațietate timpurie, pierdere treptată în greutate și forță fizică. Totuși, la unul din cinci pacienți, se constată o durere epigastrică de tip ulceros. Tabloul clinic al sifilisului gastric variază cu localizarea, extinderea și caracterul leziunii luetice.

Radioscopia gastro-duodenală poate releva imagini de stenoză antrală sau pilorică, stenoză medio-gastrică (stomac în ceas de nisip), o infiltrație difuză a peretelui gastric care se confundă cu linita gastrică sau ulcerație superficială întinsă. Gastrofibroscopia poate să găsească o mare leziune ulceroasă superficială cu fundul gălbui și cu marginile zdrențuite, de culoare roșie-violacee.

Criteriile esențiale care pot fi luate în considerare în favoarea diagnosticului clinic al sifilisului gastric sînt următoarele: sifilis terțiar netratat, defect radiologic evident, prezența unor simptome de suferință gastrică, imposibilitatea de a obține ameliorarea simptomelor sau reducerea în volum a imaginilor radiologice după un tratament adecvat, înafara tratamentului antiluetic sau dimpotrivă, ameliorarea suferinței cu dispariția imaginii radiologice după aplicarea unui tratament specific. Modificările histologice luetice (în biopsia prelevată gastroscopic) caracterizate printr-un proces de fibroză și panvascularită întăresc de asemenea diagnosticul.

Tratamentul sifilisului gastric va ține seama de caracteristicele acestei boli. În fața unui pacient cu ulcer gastric, cu teste serologice pozitive pentru sifilis care nu cedează la un tratament ulceros corect aplicat, se va trece de îndată la tratamentul antiluetic cu antibiotice. Penicilina constituie medicamentul antiluetic de elecție, indiferent de stadiul evolutiv al sifilisului. Se recomandă să se administreze o doză de 6 000 000 — 10 000 000 u.i. de procain-penicilină pe o perioadă de trei săptămîni sau se vor efectua injecții cu penicilină G a cîte 2 400 000 u.i. pe zi pe un interval de 21 zile. Dacă simptomatologia ulceroasă și imaginea radiologică dispar, iar prin gastrofibroscopie se confirmă cicatrizarea ulcerului sub tratament antiluetic, atunci se poate considera confirmat diagnosticul de sifilis gastric. Dacă ulcerul este refractar tratamentului antiluetic, se va recurge la operație, aplicînd un procedeu de rezecție gastrică adecvat cazului. În formele aparent neoplazice ale sifilisului gastric timpul de urmărire a evoluției leziunilor sub tratament antiluetic nu va depăși mai mult de 3 săptămîni; dacă la controlul radiologic şi endoscopic al stomacului (care sînt obligatorii să se efectueze după aplicarea tratamentului antiluetic) leziunile proliferative nu au tendinţă de vindecare, se va interveni chirurgical, ca şi în cazul unei leziuni neoplazice.

BIBLIOGRAFIE SELECTIVĂ

ANDREOIU C. *şi colab.* — *Chirurgia* (Bucureşti), 1971, 6, 537;
BURLUI D. *şi colab.* — *Chirurgia* (Bucureşti), 1973, 1, 1.
CHAMBERS R.T. *şi colab.* — *J. Trauma*, 1975, 15, 714.
CONTE M., BONFILS S. — Gastrologie, Flammarion, 1975.
MAINGOT R. — Abdominal Operations, vol. I, Appleton-Century-Crofts, New-York, 1980.
MANDACHE F. *şi colab.* — *Chirurgia* (Bucureşti) 1969, 2, 137.
MAULL K., LALLAKZADEN H., MAYS E.T. — *Surg. Gyn. Obst.*, 1978, 101, 417.
NAUDI P., ONG G.B. — *Brit. J. Surg.*, 1978, 5, 65.
NYHUS M. — Surgery of the Stomach and Duodenum, Churchill, London, 1970.
OANCEA T., TRÎNCĂ D., VOICU GH. — *Chirurgia* (Bucureşti), 1978, 6, 427.
POPOVICI GH., SOARE M., VINTILĂ I. — *Chirurgia* (Bucureşti), 1978, 4, 269.
POPOVICI GH. , SOARE M., TIRON I. — *Chirurgia* (Bucureşti), 1978, 4, 417.
ROSEN Y. *şi colab.* — *Am. J. Gastroent.*, 1977, 67, 497.
SLEISINGER H.M., FORDTRAN S.G. — Gastrointestinal Disease, W.B. Saunders Co., Philadelphia, London, Toronto, 1973.
ŞEICARU T. *şi colab.* — *Chirurgia* (Bucureşti), 1978, 3, 177.
TANSKY E.V., WEISMANN R.E. — *Am. J. Surg.*, 1971, 121, 426.
ŢURAI I., CERCHEZ E. — *Chirurgia* (Bucureşti), 1968, 17, 995.
VAYKO R.D., SEYDEL F., TRIMBLE C. — *J. Trauma.*, 1975, 15, 177.

2.5 PATOLOGIA STOMACULUI OPERAT

D. RĂDULESCU

2.5.1 Complicaţii acute intra- şi postoperatorii precoce — 180
2.5.2 Tulburări mecanice şi funcţionale tardive — 188
- Tulburări ale joncţiunii esogastrice
- Inflamaţii ale complexului anastomotic
- Disfuncţii mecanice ale complexului anastomotic
- Tulburări funcţionale

2.5.3 Ulcerul recidivat — 211
2.5.4 Cancerul de bont gastric — 220
Bibliografie selectivă — 224

Prin varietatea şi frecvenţa afecţiunilor cărora i se adresează (tabelul 2.1), chirurgia gastroduodenală ocupă un loc important în cadrul general al chirurgiei digestive. De tipul operaţiilor şi de întinderea lor (tabelul 2.2) dar şi de sensibilitatea individuală depind efectele pe care chirurgia stomacului le poate avea asupra numeroaselor funcţii digestive şi extradigestive îndeplinite de un stomac anatomic şi fiziologic integru (tabelul 2.3).

Este foarte greu de propus o cifră globală care să redea, măcar aproximativ, proporţia de efecte nefavorabile ale chirurgiei gastroduodenale, ce pot fi privite sub mai multe laturi referitoare la cauze, la mecanismele de producere, la momentul manifestării, la gravitatea şi la posibilităţile terapeutice; cel mult, se poate doar încerca sistematizarea acestora.

TABELUL 2.1

Indicațiile generale ale chirurgiei gastro-duodenale

Ulcer gastric; ulcer duodenal
Tumori benigne și maligne ale stomacului
Hemoragii digestive superioare neulceroase și netumorale
Diverticuli gastrici sau/și duodenali
Reflux gastroesofagian; hernie hiatală
Leziuni traumatice
Stenoze benigne și maligne (antrită corozivă, pancreas inelar, neoplasm cefalo-pancreatic ampulom vaterian etc.)

TABELUL 2.2

Tipul principalelor operații gastrice

Operații de exereză

- Gastrectomie parțială
  - — proximală
  - — distală
  - — mediogastrică
- Gastrectomie subtotală
- Gastrectomie totală

Operații de secțiune nervoasă

- Vagotomie tronculară / Vagotomie selectivă asociată cu
  - drenaj gastric
    - piloroplastie
    - gastroanastomoză cu
      - — jejun
      - — duoden
  - gastrectomie parțială
- Vagotomie supraselectivă (proximal selectivă) asociată, sau nu, cu piloroplastie

Operații conservatoare

- Excizie-sutură de ulcer
- Piloroplastie izolată
- Derivații gastro
  - — duodenale
  - — jejunale
- Esocardiomiotomie
- Fundoplicatură
  - — completă
  - — parțială
- Tumorectomie
- Laparotomie exploratoare
  - — „albă"
  - — leziuni inoperabile

2.5.1 COMPLICAȚII ACUTE INTRA- ȘI POSTOPERATORII PRECOCE

Unele sînt specifice chirurgiei gastrice (tabelul 2.4), altele sînt comune pentru chirurgia digestivă abdominală sau orice altă chirurgie majoră. Diagnosticul acestor complicații se pune uneori intraoperator, alteori în perioada postoperatorie, prin constatarea unor anomalii în evoluția precoce a operațiilor, iar tratamentul lor este de cele mai multe ori chirurgical, printr-o reintervenție de urgență, imediată sau amînată.

(i) **Hemoragiile digestive** (în majoritate pot fi prevenite prin hemostază corectă) se manifestă prin hematemeză (aspirat gastric hemoragic dacă stomacul este drenat) și semne generale de anemie acută. Tratamentul medical

TABELUL 2.3

Funcțiile principale ale stomacului

Funcție motorie

- rezervor
- transport
- triturare, amestec

Funcție secretorie

- HCl, pepsină
- lipază
- labferment
- factor antianemic intrinsec
- gastrină

Funcție absorbtivă

- apă, cristaloide
- glucide
- alcool

Funcție antiseptică

TABELUL 2.4

Complicațiile acute intra- și postoperatorii specifice chirurgiei gastrice

Hemoragia digestivă:

- din ulcer/cancer restant
- din tranșa de secțiune gastrică
- din bontul duodenal

Dehiscența anastomozei:

- peritonită
- fistulă externă

Dehiscența bontului duodenal:

- peritonita
- fistula externă

Pancreatita acută postoperatorie

Icterul mecanic prin stenoza traumatică a coledocului

Ocluzia înaltă precoce:

- dilatația acută de stomac
- stenoza organică precoce

Atonia gastrică „firească" după vagotomie

Disfagia precoce

(spălătură gastrică cu lichide reci, trombină, pungă cu gheață, hemostatice, echilibrare volemică, transfuzii sanguine) este urmat de oprirea hemoragiei în 1/2—2/3 din cazuri; în celelalte va fi nevoie de o reintervenție de hemostază.

(ii) **Hemoragiile intraperitoneale** după chirurgia gastrică se datoresc în special derapării ligaturilor de pe bonturile vasculare sau hemostazei defectuoase, neglijente. O cauză de hemoragie intra- şi postoperatorie particulară intervenţiilor în regiune este fisurarea capsulei splenice prin tracţiune asupra bridelor epiploice aderente la splină sau prin manevrele de punere în evidenţă a esofagului abdominal; constatarea intraoperatorie a acestui accident impune splenectomie dacă tentativele de reparaţie conservatoare nu reuşesc (gelaspon, splenorafie). Postoperator, hemoragia peritoneală se manifestă prin semnele generale ale sîngerării şi mai puţin prin semne locale; tuburile de dren din cavitatea peritoneală nu traduc în toate cazurile hemoragia, deoarece pot fi colmatate cu cheaguri. Puncţia peritoneală poate depista hemoperitoneul; constatarea acestuia comandă reintervenţie urgentă de hemostază.

(iii) **Dehiscenţele bontului duodenal** sau ale **anastomozelor esofagiene** ori **gastrice** pot fi urmate de peritonite, dacă sînt mari şi se produc în primele zile după operaţie sau de fistule externe, în cazul cînd perforaţiile sînt mici şi apar după 4—5 zile de la intervenţie. Peritonita difuză necesită reintervenţia de mare urgenţă pentru toaleta şi drenajul cavităţii peritoneale, însoţită de o tentativă de sutură a perforaţiei (cu şanse problematice de reuşită) sau de un drenaj corect în vecinătatea dehiscenţei. Peritonita generalizată şi fistula externă pot fi tratate medical prin aspiraţie externă, antibiotice, alimentaţie parenterală, contînd pe rezoluţia procesului inflamator localizat şi pe închiderea spontană a fistulei, care se poate produce în 2—3 săptămîni *dacă tranzitul digestiv subiacent este corect.* Dehiscenţa bontului duodenal poate fi consecinţa unei ocluzii mecanice sau inflamatorii pe ansa aferentă a anastomozei gastrojejunale (sindromul acut de ansă aferentă), în care acumularea secreţiilor bilioduodenopancreatice duce la distensia enormă a duodenului (fig. 2.57 a) cu desfacerea consecutivă a suturii bontului duodenal.

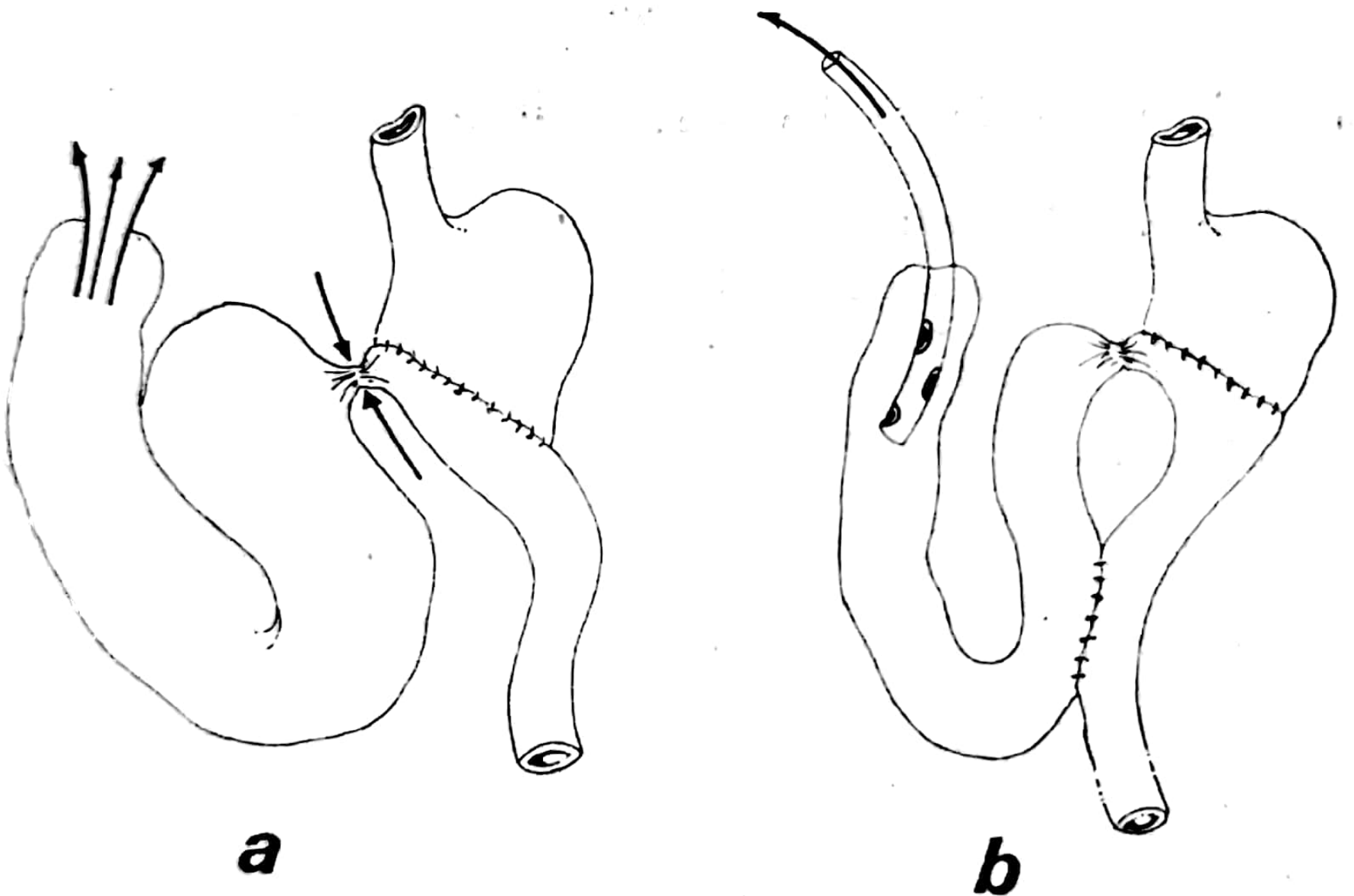

Fig. 2.57 — Ocluzia acută a ansei aferente după o rezecţie gastrică cu gastrojejunoanastomoză.

a — stenoza ansei aferente cu dilataţia retrogradă enormă a duodenului şi dehiscenţa secundară a bontului duodenal; b — tratament chirurgical prin anastomoză între ansa aferentă şi ansa eferentă (fistulă Braun) şi drenajul extern al bontului duodenal.

O fistulă a bontului duodenal provocată prin ocluzia ansei aferente nu are nici o posibilitate de închidere spontană sau sub tratament medical, de aceea este totdeauna nevoie de o reintervenţie care asigură drenajul corect al duodenului prin anastomoza între ansa aferentă dilatată şi ansa eferentă (fig. 2.57 b).

(iv) **Pancreatita acută postoperatorie** este o complicaţie rară, dar foarte severă, provocată de traumatismul operator al disecţiei ulcerului duodenal la nivelul cefalopancreasului. Survine mai ales în ulcerele cu localizare joasă, postbulbară, sau în anume variante ale anatomiei canalelor pancreatice (Santorini fără anastomoză wirsungiană sau vărsarea wirsung-ului în duodenul proximal). Poate fi evitată prin rezecţia gastrică fără exereza ulcerului (gastrectomie de excludere). Durerile vii în abdomenul superior, staza gastroduodenală prelungită, febra, subicterul sînt semnele obişnuite ale unei pancreatite acute postoperatorii; relaparotomia ajută mai mult la stabilirea diagnosticului acestei complicaţii decît la rezolvarea ei chirurgicală, care de multe ori este imposibilă în formele necroticohemoragice, destul de frecvente. Dimpotrivă, secreţia abundentă prin tuburile de dren de lichid clar, de origine pancreatică (pH alcalin, amilază abundentă, iritaţie cutanată) este o complicaţie benignă, datorită deschiderii operatorii a unor canale pancreatice fistulizate în craterul ulceros.

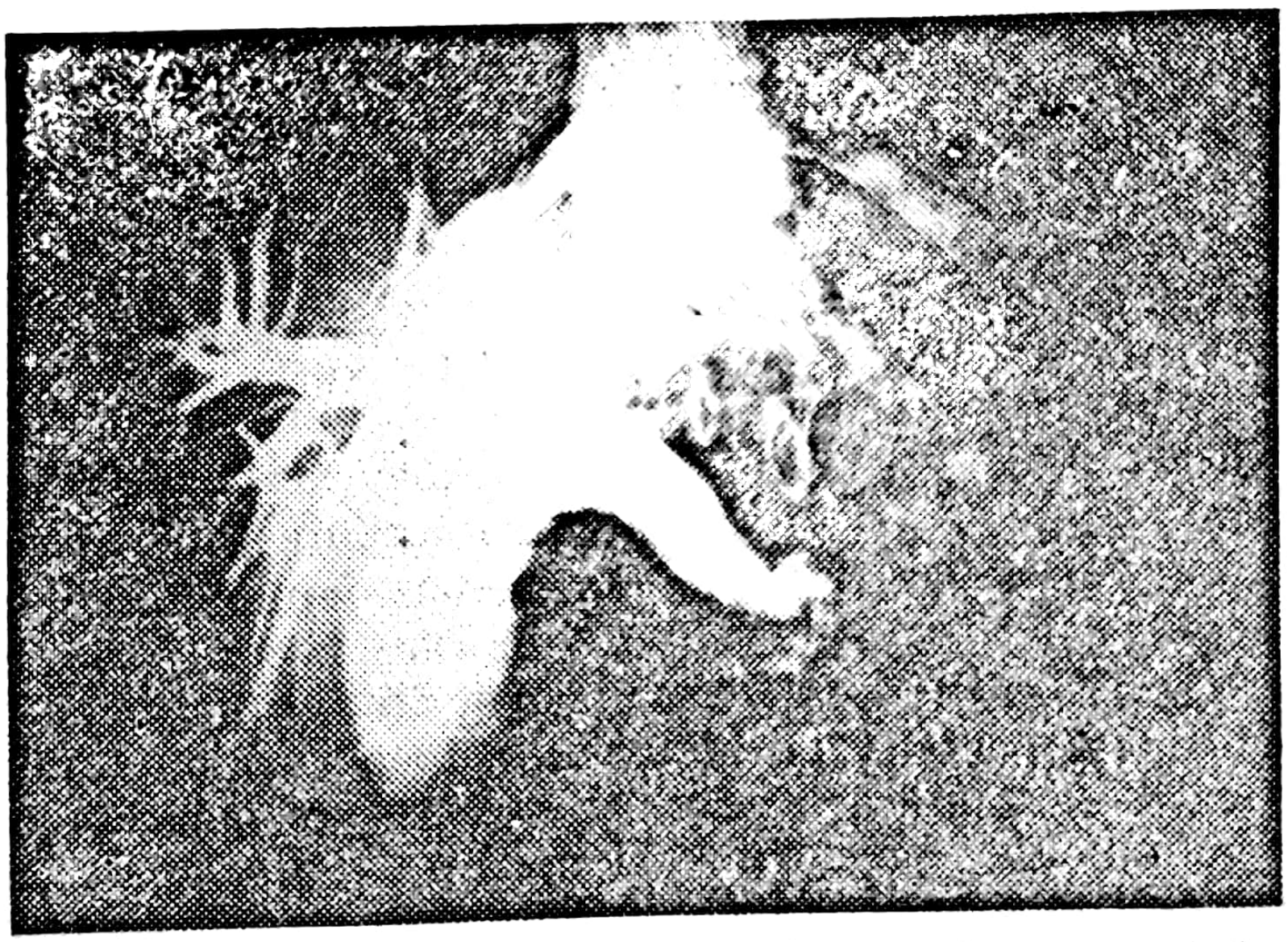

Fig. 2.58 — Stenoza coledocului terminal prin disecţia unui ulcer postbulbar, urmată de icter mecanic postoperator precoce. Colangiografie operatorie la reintervenţie. Din colecţia Clinicii de Chirurgie Cantacuzino (prof. dr. I. Juvara).

(v) **Icterul mecanic postoperator,** apărut la 2—3 zile după intervenţiile care interesează duodenul ulceros, este o complicaţie serioasă care semnifică stenoza traumatică, parţială sau completă, a coledocului retroduodenal prins în sutura bontului duodenal sau chiar dezinserţia şi ligatura papilară printr-o disecţie prea joasă a duodenului (fig. 2.58). Ca şi pancreatita acută, stenoza traumatică a coledocului poate fi prevenită renunţînd la disecţia cu orice preţ a duodenului ulceros. Va fi nevoie de o reintervenţie după 7—10 zile, timp minim de aşteptare (dacă nu coexistă şi o pancreatită acută) pentru o dilataţie a căii biliare principale deasupra ligaturii; dilataţia este necesară pentru a se putea executa o restabilire a fluxului bilio-digestiv folosind coledocul suprastenotic (coledocojejunoanastomoză) şi nu vezicula biliară, care nu convine pentru o anastomoză cu funcţie îndelungată.

(vi) **Dilataţia acută a stomacului** este o ocluzie înaltă, cu caracter funcţional, care prelungeşte inerţia motorie gastrică a primelor 24—48 ore postoperatorii. Poate apărea după orice operaţie gastrică (ca şi de altfel după alte operaţii: colon, rect, decolări retroperitoneale) dar este mai frecventă după vagotomie, mai ales dacă la fondul patologic se asociază o stenoză pilorică cu dilataţia gastrică preexistentă operaţiei. Dilataţia gastrică postoperatorie este de asemenea mai întîlnită la oamenii vîrstnici, cu stare generală deteriorată, neoplazici, anemici, hipoproteinemici; exemplu tipic este atonia gastrică care întîrzie considerabil intrarea în funcţie a derivaţiilor gastrojejunale paliative executate pentru stenozele antropilorice neoplazice.



Fig. 2.59 — Dilataţia gastrică acută postoperatorie după vagotomie cu piloroplastie. Radiografia postoperatorie. Se remarcă dilataţia enormă a stomacului aton care ajunge în cavitatea pelviană. Din Colecţia Clinicii de Chirurgie Cantacuzino (prof. dr. I. Juvara).

Atonia gastrică se însoţeşte de hipersecreţie şi se manifestă prin cantităţi foarte mari (3—6 litri zilnic, deseori şi mai mult) de aspirat gastric, cu caracter bilios dacă există o anastomoză gastrojejunală, şi printr-un dezechilibru volemic, electrolitic şi acidobazic, care necesită reanimare. Radiologic, stomacul sau bontul gastric apar enorm dilatate (fig. 2.59) iar indicele opac nu trece mai departe. Cînd stomacul este permanent drenat, dilataţia poate lipsi. Gastrostaza precoce poate fi, în oarecare măsură, prevenită prin nefolosirea vagotomiei la purtătorii de stenoză piloroduodenală decompensată. Odată apărută este nevoie de o reechilibrare parenterală riguroasă a pierderilor enorme de lichid şi electroliţi, ceea ce poate pune probleme delicate la bolnavii vîrstnici cu funcţie renală nesigură (pericol de supraîncărcare circulatorie cu edem pulmonar acut). Medicaţia blocantă a receptorilor adrenergici poate aduce uneori servicii. În forma specială a dilataţiei gastrice după vagotomie proximal selectivă (întinsă prea mult către antrul piloric) spasmul piloric, care stă la baza dilataţiei, poate fi combătut prin metoclopramidă. Numai în rarele forme rezistente la tratamentul medical va fi nevoie de o reintervenţie care constă în rezecţie gastrică cu o întindere ce depinde de operaţia primară: rezecţie distală după o operaţie conservatoare (piloroplastie, derivaţie gastrojejunală) sau rezecţia subtotală după o rezecţie distală prealabilă.

Dilatația acută funcțională a stomacului trebuie diferențiată de alte două situații postoperatorii caracterizate de asemenea prin tulburări precoce de evacuare gastrică: stenoza organică și atonia „firească“ a stomacului, ambele putînd surveni și ele după proceduri inițiale în care a fost inclusă și vagotomia.



Fig. 2.60 — Stenoză organică precoce de anastomoză gastroduodenală după rezecție gastrică. Radiografie postoperatorie. Din colecția Clinicii de Chirurgie Cantacuzino (prof. dr. I. Juvara).

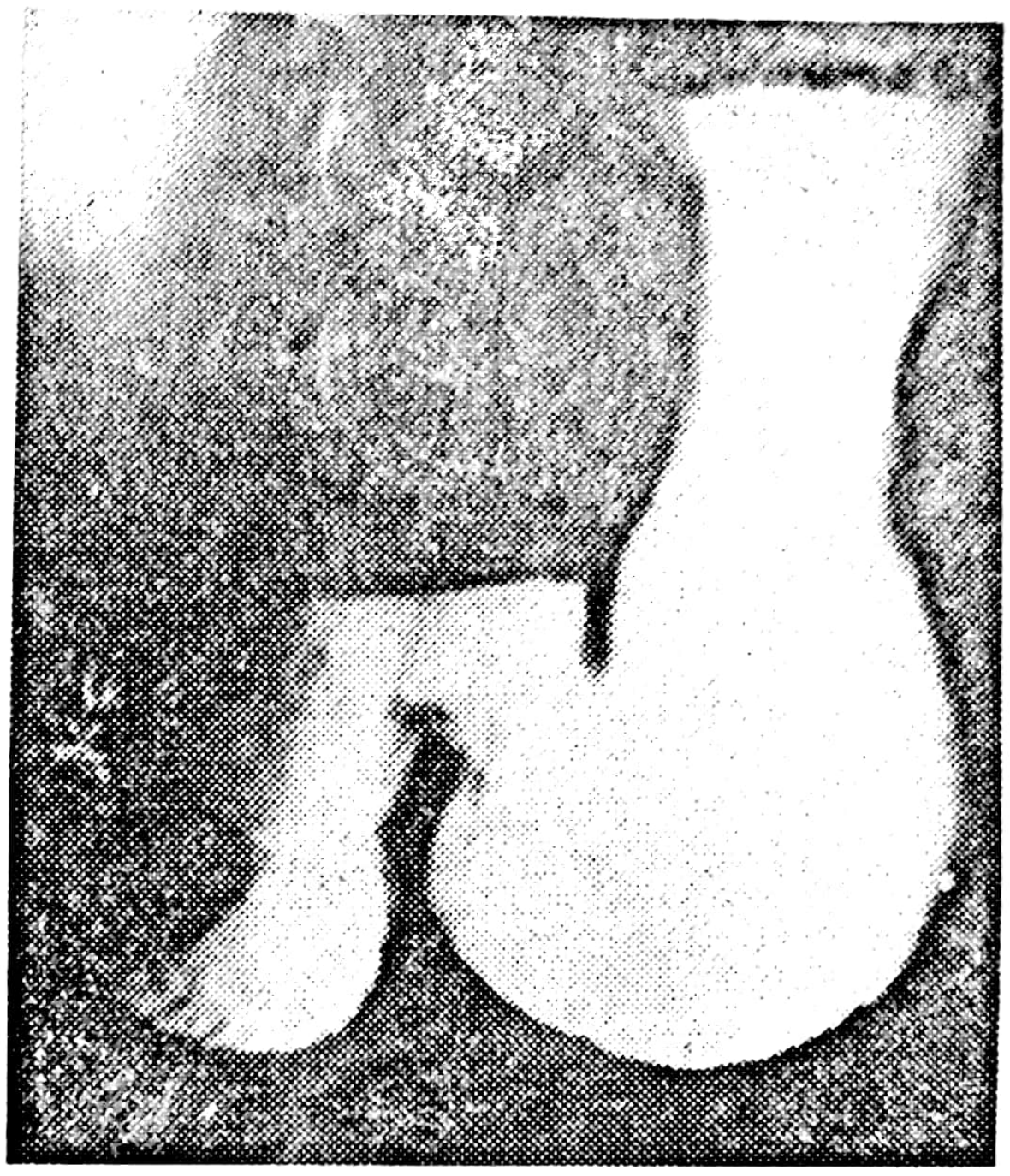

Fig. 2.61 — Stenoză organică precoce după piloroplastie și vagotomie. Radiografie postoperatorie. Din colecția Clinicii de Chirurgie Cantacuzino (prof. dr. I. Juvara).

(vii) **Stenoza organică precoce** este urmarea unei operații de drenaj insuficient sau neglijent, așa cum se întîmplă îndeosebi în piloroplastiile sau în anastomozele gastroduodenale făcute în țesutul sclero-inflamator din jurul unui ulcer calos stenozant. Operatul acuză senzații de prea plin, vărsături alimentare, deshidratare rapidă, pierdere ponderală. Radiografia pune în evidență dilatația stomacului și obstacolul organic (fig. 2.60, 2.61) confirmat eventual de examenul endoscopic. O stenoză organică precoce necesită reintervenție chirurgicală, de obicei la 3—6 săptămîni după operația primară. În stenozele de piloroplastie reintervenția va consta într-o rezecție gastrică distală, în stenozele de anastomoză gastroduodenală va trebui desfăcută gura de anastomoză. În ambele situații este preferabilă încheierea reintervenției printr-un montaj anastomotic gastrojejunal, care drenează mai sigur bontul gastric.

(viii) **Atonia gastrică „firească“ după vagotomie** este un fenomen postoperator frecvent, benign, reversibil, putînd surveni după orice tip de vagotomie și de operație de drenaj asociată, mai ales dacă preexistă o stenoză.

Atonia postvagotomie nu depinde de calitatea drenajului gastric, ci de modificările fiziologiei motorii a stomacului. Vagotomia modifică relaxarea receptivă a stomacului proximal, influențează *pace-maker*-ul fundic al motilității gastrice și abolește funcția motorie a stomacului distal; ca urmare lichidele se evacuează mai repede, în timp ce alimentele solide întîrzie în stomac mult

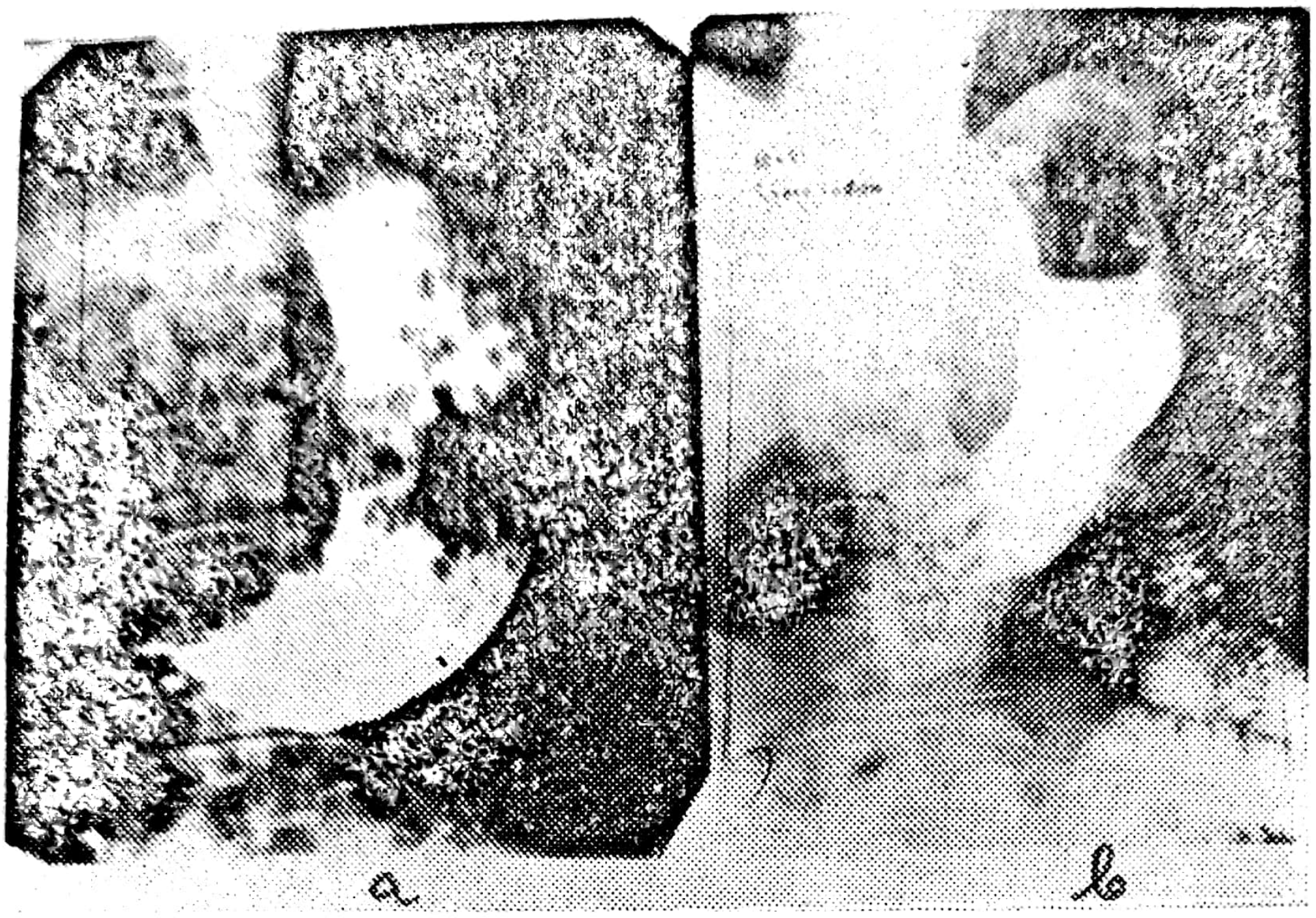

Fig. 2.62 — Atonie pasageră a bontului gastric după vagotomie și rezecție gastrică cu anastomoză gastroduodenală:
a — la 14 zile după operație bontul gastric este dilatat, cu stază alimentară și baritată, care se evacuează greu; b — la 3 luni după operație bontul gastric s-a micșorat, iar evacuarea se face cu ușurință. Radiografii postoperatorii. Din colecția Clinicii de Chirurgie Cantacuzino (Prof. dr. I. Juvara).

timp peste durata fiziologică. Clinic, apare senzația de prea-plin postprandial, cu dureri vagi de distensie în hipocondrul stîng, eructații, *dar digestia și nutriția se mențin în limite satisfăcătoare*. La examenul obiectiv percuția va găsi un stomac (sau un bont gastric) foarte dilatat, corespunzător de altfel aspectului radiologic (fig. 2.62 a, b). Sondajul gastric va găsi resturi alimentare solide în stomac după 12—24 ore de la ingestie, fără hipersecreție. Atonia gastrică postvagotomie nu are nevoie de tratament în cazurile obișnuite; de regulă este reversibilă după 3—6 luni de la operație prin mecanismele normale de adaptare. Tratamentul chirurgical este contraindicat dacă drenajul gastric (verificat obiectiv) nu este stenozat.

(ix) **Disfagia precoce** este o urmare posibilă după toate variantele vagotomiei, cu patogenie discutată: mecanism nervos prin denervarea sfincterului esofagian inferior (puțin probabil) sau compresiune prin edem (sau chiar hematom) parietal urmînd preparării esofagului pentru vagotomie. Frecvența este foarte variabilă după statistici (1—40%!) trădîndu-se o dependență de tehnica vagotomiei. Clinica este tipică: la 7—14 zile postoperator apare o senzație de constricție în timpul cardial al deglutiției, ca un spasm dureros; disfagia este progresivă pentru solide, lichide și chiar pentru salivă. Radiologic se constată o alungire-îngustare a esofagului distal, asemănătoare cu aspectul din achalazie (fig. 2.63) cu pasaj întîrziat, dar cu peristaltică menţinută. Endoscopia e normală, cardia se lasă trecută şi e nemodificată. Simptomele disfagice cedează de obicei fără tratament în 3—8 săptămîni, odată cu resorbţia edemului sau/şi hematomului. Spasmoliticele (nitriţii) şi anestezicele locale nu au efecte evidente. În disfagiile grave, progresive şi persistente, endoscopia poate arăta o esofagită sau constituirea unei stenoze cicatriceale. Dilataţiile cu sondă pneumatică sau cu bujii pot deseori rezolva asemenea cazuri (fig. 2.64). Unii chirurgi propun o relaparotomie precoce cu îndepărtarea ţesutului fibros periesofagian, pentru prevenirea unei eventuale stenoze organice ulterioare, de altfel rar întîlnită.

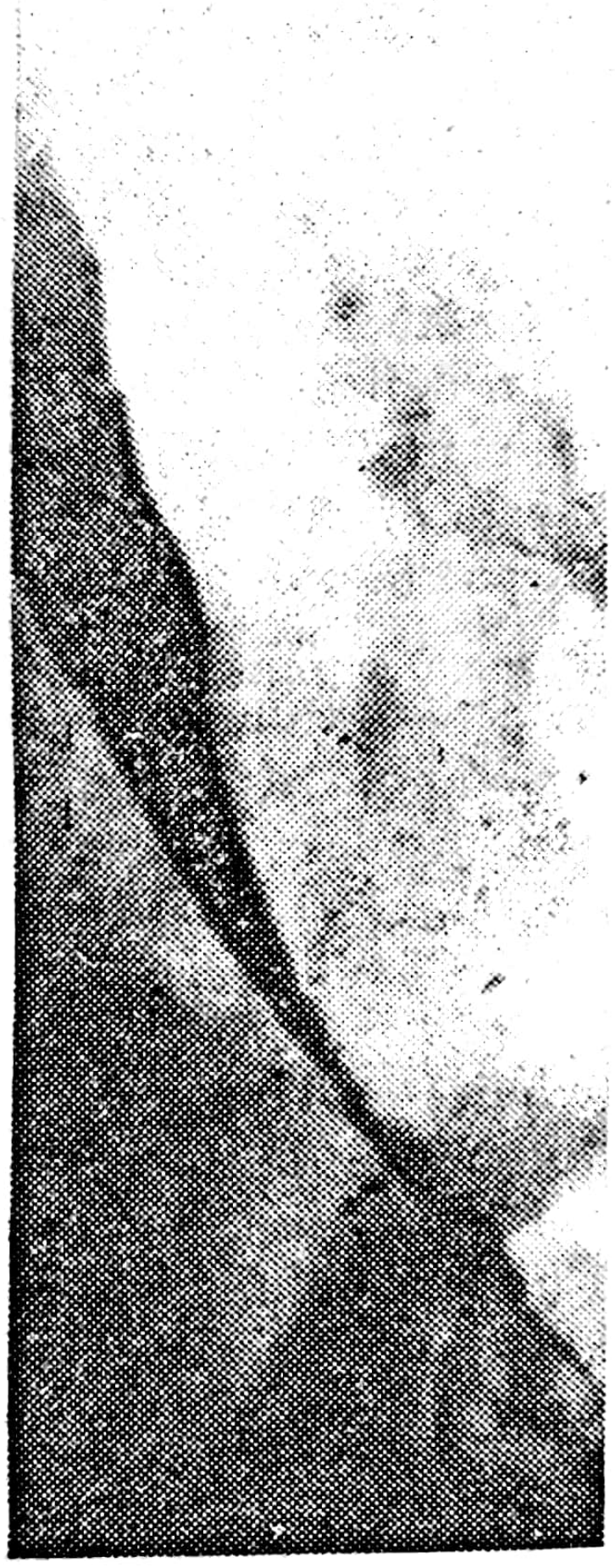

Fig. 2.63 — Stenoză esofagiană precoce după vagotomie. Radiografie postoperatorie la 14 zile. Din colecţia Clinicii de Chirurgie Cantacuzino (prof. dr. I. Juvara).

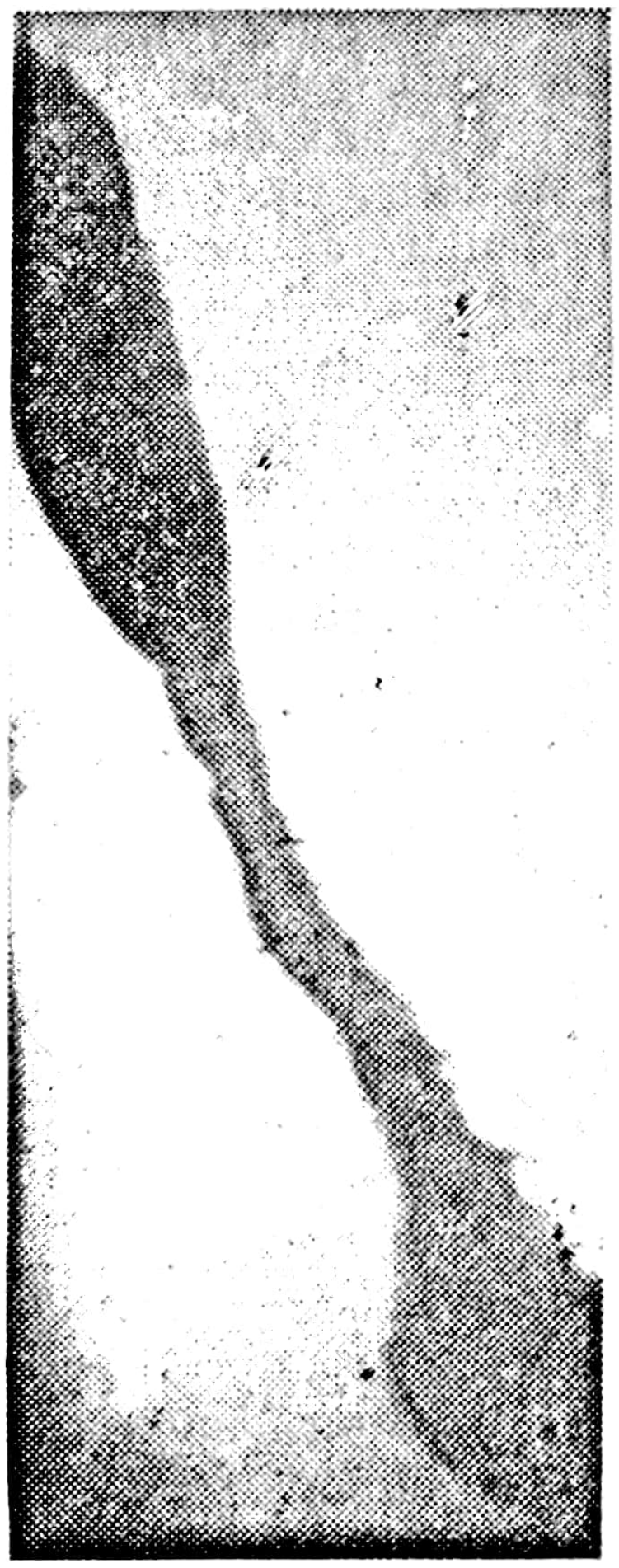

Fig. 2.64 — Stenoză esofagiană precoce după vagotomie, calibrată prin dilataţii esofagiene (acelaşi caz din fig. 63). Din colecţia Clinicii de Chirurgie Cantacuzino (prof. dr. I. Juvara).

2.5.2 TULBURĂRI MECANICE ȘI FUNCȚIONALE TARDIVE

În această categorie intră stările morbide tardive pe care le poate genera chirurgia gastrică prin două mari tipuri de mecanisme. Primul tip este constituit de tulburările de origine *mecanică* ale tranzitului digestiv înalt (esogastric, gastroduodenal, gastrojejunal), ca urmare a unor montaje defectuoase de la bun început sau care se defectează cu timpul (stenoze anastomotice, sindrom de ansă aferentă sau eferentă, hernii interne, anastomoze gastro-ileale, reflux bilio-gastric sau esofagian etc.). Aceste disfuncții de origine mecanică sînt obișnuit ușor de corectat, totdeauna printr-o reintervenție chirurgicală. Al doilea tip de tulburări sînt cele pur *funcționale* legate de incapacitatea particulară a anumitor indivizi de a nu se putea adapta la modificările fiziologiei create de operații corecte sub raport tehnic (sindromul *dumping*, hipoglicemia postprandială, tulburările metabolice, diareea etc.). Disfuncțiile de acest tip ridică probleme mult mai delicate decît cele mecanice, atît ca diagnostic, dar mai ales ca terapeutică, prin dificultățile stabilirii indicației de tratament medical sau chirurgical, prin eficacitatea limitată a celui din urmă, grevat nu rareori de insuccese care pot lăsa după ele o invaliditate permanentă.

În afară de originea lor evident iatrogenă, toate tulburările tardive după chirurgia gastrică au și alte cîteva caractere comune. Cele mai multe suferințe din această categorie apar după operațiile pentru ulcer duodenal; mai puțin sînt cele care apar după operațiile pentru ulcer gastric sau cancer gastric. Stadiul evolutiv al bolii contează mai puțin, întrucît tulburările pot apare după operații pentru leziuni avansate (complicate prin inflamație și stenoză) dar și după operații pentru ulcere simple, necomplicate. Tipul operației influențează de asemenea proporția în care apar tulburările postoperatorii; acestea sînt cu atît mai numeroase și mai grave cu cît operația a modificat mai profund anatomia și fiziologia gastroduodenală (de exemplu, gastrectomia totală este bine tolerată de un număr mai mic de operați decît gastrectomia parțială). În fine, un alt caracter comun al acestor suferințe postoperatorii este că sînt deseori multiple, cumulate, intricate, asociate între ele, cît și cu alte tipuri de urmări nefavorabile ale chirurgiei gastrice cum ar fi recidivele ulceroase. De aici, probleme derutante de diagnostic, de interpretare a simptomatologiei și a rezultatelor investigațiilor paraclinice. Numeroasele complicații tardive ale chirurgiei gastroduodenale (tabelul 2.5) se pot manifesta sub formă de tulburări locale, generale sau combinate.

A. TULBURĂRI ALE JONCȚIUNII ESOGASTRICE

(i) **Esofagita de reflux.** Alterarea mecanismelor de continență cardială prin actul operator constituie *cauza* refluării conținutului gastric, duodenal sau jejunal în esofag, a cărui mucoasă tolerează greu atît prezența sucului acid, cît și, mai ales, a celui alcalin.

Gastrectomia totală și gastrectomia proximală înlătură complet cardia, refluxul postoperator fiind inerent și complet. Dar și gastrectomiile distale

TABELUL 2.5

Complicații mecanice și funcționale tardive ale chirurgiei gastro-duodenale

A. *Tulburări ale joncțiunii esogastrice*

(i) Esofagita de reflux
(ii) Urmările nefavorabile după operațiile antireflux
  a. Disfagia trecătoare
  b. Distensia gazoasă a stomacului
  c. Telescoparea
  d. Vagotomia accidentală
  e. Recidiva refluxului esofagian

B. *Inflamații ale complexului anastomotic*

(i) Gastrita alcalină a bontului
(ii) Stomita
(iii) Stenoza benignă a gurii de anastomoză

C. *Disfuncții mecanice ale complexului anastomotic*

(i) Sindromul de ansă aferentă
(ii) Sindromul de ansă eferentă
(iii) Invaginațiile jejunogastrice
(iv) Herniile interne, volvulusul
(v) Anastomozele gastroileale sau gastrojejunale joase

D. *Tulburări funcționale*

(i) Sindromul postprandial precoce *(dumping)*
(ii) Sindromul postprandial tardiv (hipoglicemic)
(iii) Tulburările de nutriție
  a. Sindromul pluricarențial complex
  b. Anemia postoperatorie
  c. Tulburările osoase
(iv) Diareea

pot crea un reflux prin desfacerea unghiului gastro-esofagian ca urmare a devascularizării înalte a marii curburi și a tracțiunii executate de anastomoză asupra bontului gastric (mai frecvent după anastomoza gastroduodenală decît după cea gastrojejunală). Vagotomia, în toate variantele ei, poate perturba continența cardială printr-o disecție periesofagiană prea insistentă, care deschide unghiul cardio-tuberozitar și dezinseră esofagul din hiatul diafragmatic. Un drenaj defectuos al bontului gastric printr-o anastomoză cu funcție proastă poate accentua refluxul postoperator în esofag. În fine, există argumente presometrice și experimentale pentru a afirma că scăderea acidității conținutului gastric (efectul urmărit de majoritatea operațiilor pe stomac) favorizează refluxul prin reducerea tonusului sfincterului esofagian inferior, oponent principal al refluxului esofagian. Nu este exclusă și posibilitatea unor leziuni preexistente operației și rămase nerecunoscute: o mică hernie hiatală, o malpoziție cardio-tuberozitară sau alte anomalii hiatale, pe care manevrele operatorii le pot agrava și aduce într-o fază simptomatică.

Debutul *clinic* al esofagitei de reflux poate fi precoce, imediat după operație, sau tardiv (1—5 ani). Latența se poate explica prin deteriorarea secundară a tranzitului subesofagian sau prin timpul necesar pentru ca leziunile mucoasei să ajungă la nivelul critic al simptomatologiei dureroase. În formele cu reflux temporar, tabloul clinic este dominat de arsurile retroxifoidiene și retrosternale, pirozisul avînd un caracter net postural: arsurile apar sau se intensifică în poziție decubitală și precubitală. Se adaugă regurgitările acide sau bilioase, eructațiile, restricția voluntară a alimentației pe care bolnavul o recunoaște ca provocînd apariția simptomelor. În formele cu reflux permanent apar leziunile de esofagită, cu ulcerații mucoase sau ulcer profund, cu semiologie disfagică și dureroasă continuă, eventual cu anemie hipocromă prin sîngerări repetate. Cu timpul, se poate instala stenoza peptică, cu disfagie progresivă severă, pierdere ponderală, cașexie.

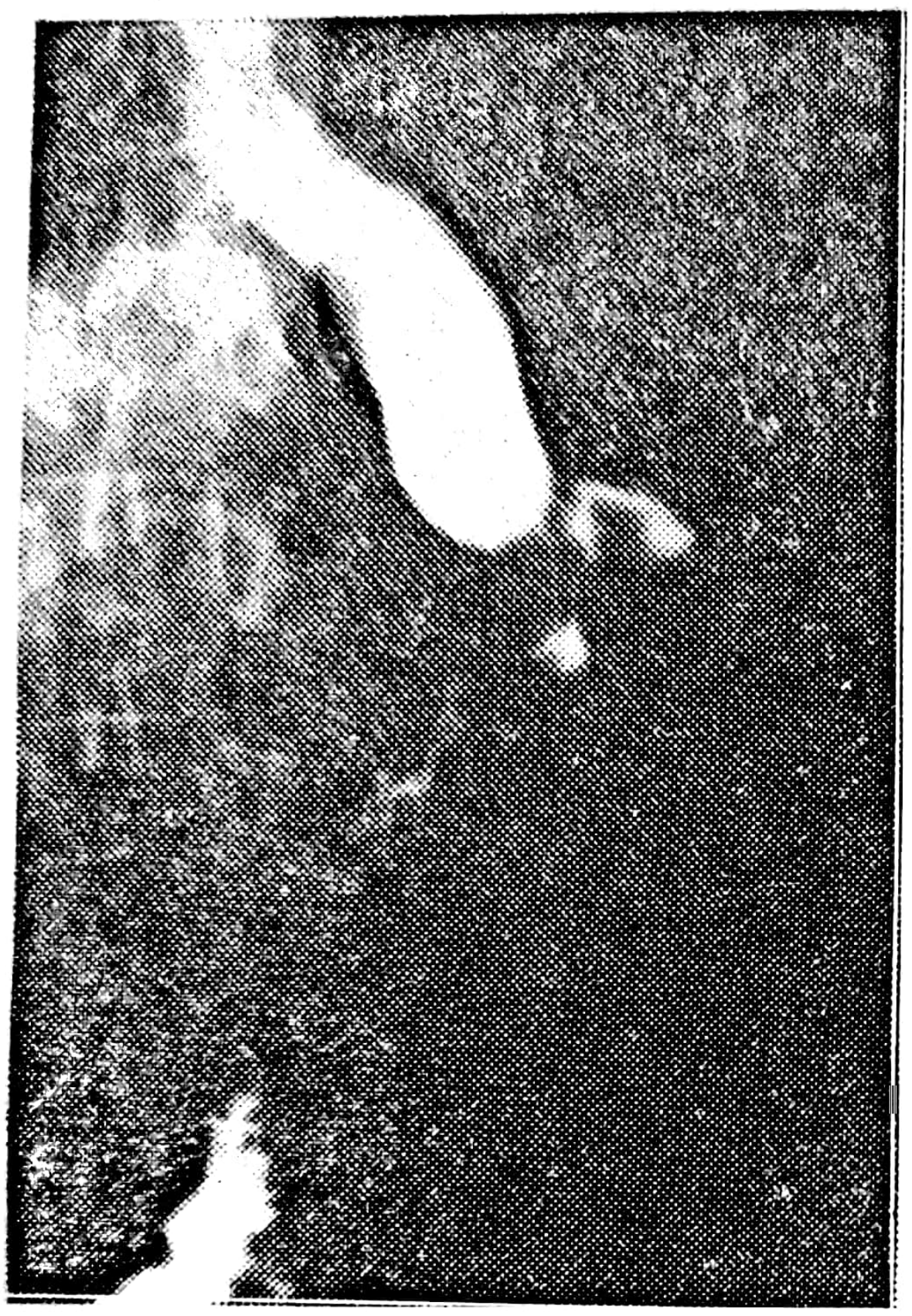

Fig. 2.65 — Reflux esofagian masiv și sever după rezecție gastrică polară superioară cu anastomoză esoantrală. Radiografie la 10 ani după operație. Din colecția Clinicii de Chirurgie Cantacuzino (prof. dr. I. Juvara).

Diagnosticul esofagitei de reflux se bazează mult pe radiologie, cu testele de provocare a refluxului (poziție Trendelenburg, manevră Brombart) și de control a persistenței acestuia în ortostatism (fig. 2.65). Endoscopia poate pune în evidență prezența lichidului bilios în esofag și leziunile ulcerative ale mucoasei ca și stenoza.

Tratamentul esofagitei de reflux are un aspect profilactic si unul curativ. *Profilactic* trebuie evitate toate manevrele delabrante pentru mecanismele continenței cardiale în cursul execuției vagotomiilor și a rezecțiilor distale de stomac. După gastrectomiile totale trebuie evitate montajele anastomotice care mențin duodenul în circuitul alimentar (fig. 2.66) pentru că toate predispun la refluxul bilios iritant. În plus, aceste tipuri de reconstrucție sînt și laborioase ca execuție tehnică, iar avantajele menținerii tranzitului prin duoden sînt mai mult teoretice decît reale. Un bun montaj antireflux după gastrectomie totală este cel pe ansă în „Y“ sau pe ansă continuă (în acest caz cu stricțiune pe ansa aferentă) și cu o distanță de cel puțin 40—45 cm între anastomoza cu esofagul și fistula Braun de la piciorul ansei anastomotice (fig. 2.67). De asemenea, este bine să se evite gastrectomia proximală („polară superioară“) pentru că, indiferent dacă se execută sau nu o piloroplastie, refluxul duodenoantroesofagian după acest tip de operație este frecvent și sever (fig. 2.65).

Tratamentul *curativ* al esofagitei postoperatorii de reflux printr-o reintervenție este indicat în cazurile cînd simptomatologia este gravă și nu cedează la măsuri medicale simple, ca evitarea pozițiilor decubitale în timpul alimentației și somnului, „pansamente“ cu pulberi inerte, medicație antisecretorie. Tipul operației corectoare depinde de operația primară și de mecanismul

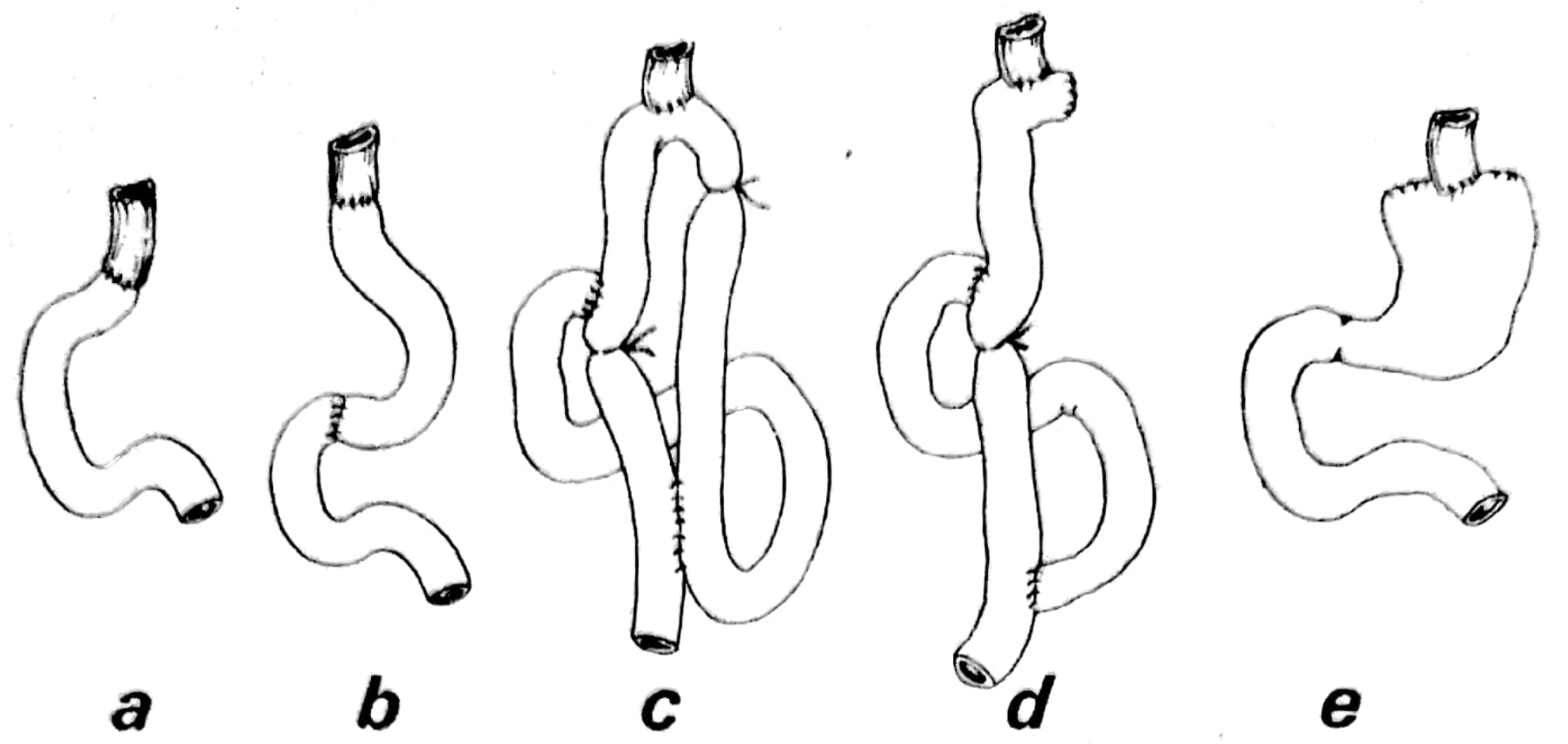

Fig. 2.66 — Montaje anastomotice care predispun la esofagită de reflux după gastrectomie totală şi polară superioară:

a — anastomoză esoduodenală; b — interpoziţie jejunală esoduodenală; c — montaj de tip Tomoda; d — montaj de tip Rosanov; e — anastomoză esoantrală după rezecţia stomacului proximal.

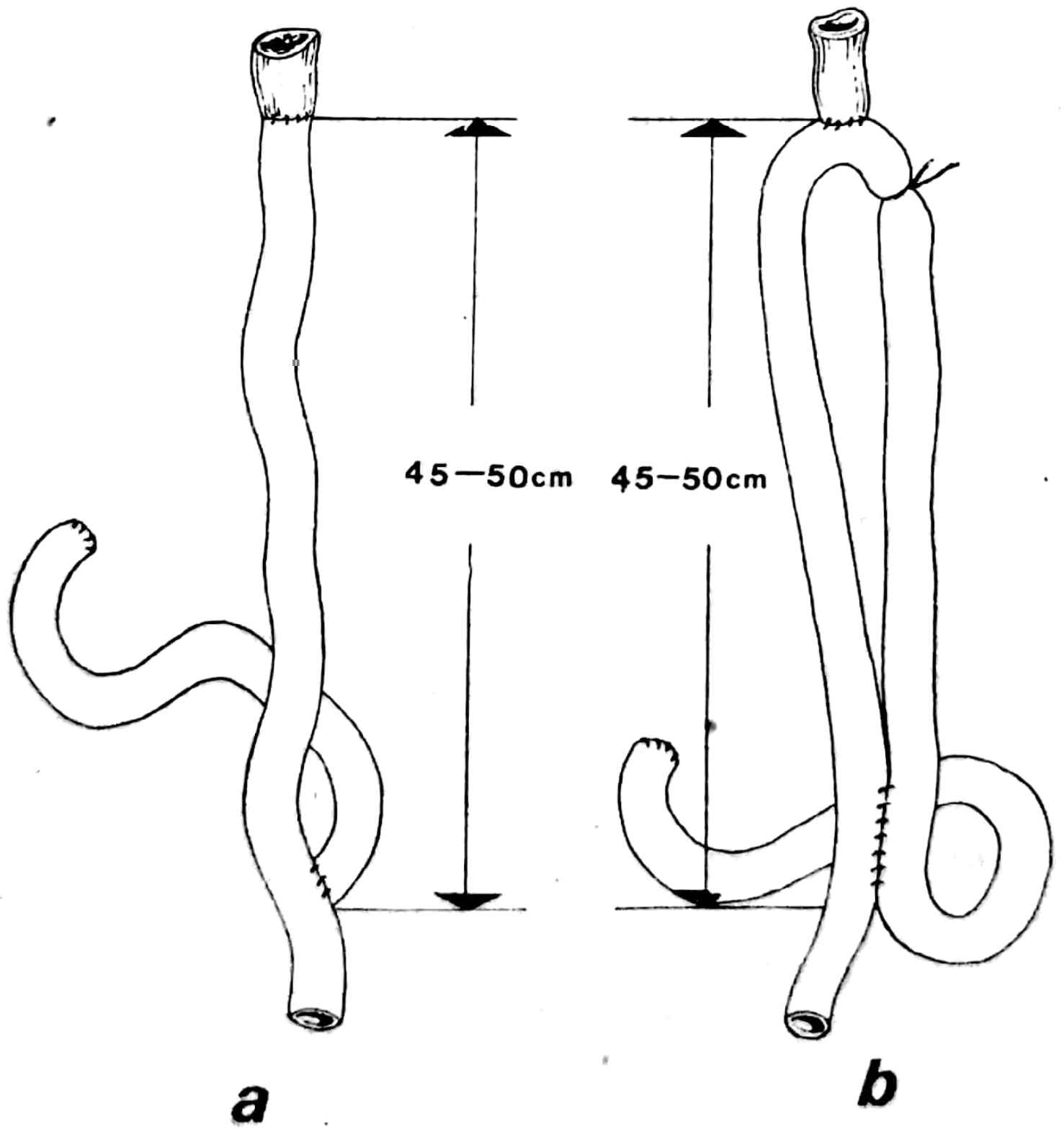

Fig. 2.67 — Tipuri de montaje anastomotice esojejunale antireflux după gastrectomia totală:

a — ansă în „Y"; b — ansă continuă cu stricţiunea eferentei şi anastomoză jejunojejunală.

refluxului. După gastrectomia distală, un reflux, asociat sau nu cu o hernie hiatală, poate fi corectat printr-o fundoplicatură completă sau parţială a bontului gastric în jurul esofagului abdominal sau prin transformarea montajului într-o gastrojejunoanastomoză pe ansă în „Y“ (fig. 2.68). După gastrectomia proximală este recomandabilă o pilorectomie urmată de antrojejunoanastomoză pe ansă în „Y“ (fig. 2.69). După gastrectomia totală, dispariţia refluxului poate fi obţinută prin desfacerea montajului iniţial (esoduodenal sau esojejunal, cu încadrarea duodenului prin diverse procedee) şi construirea unui montaj care să elimine duodenul din tranzit (fig. 2.67).

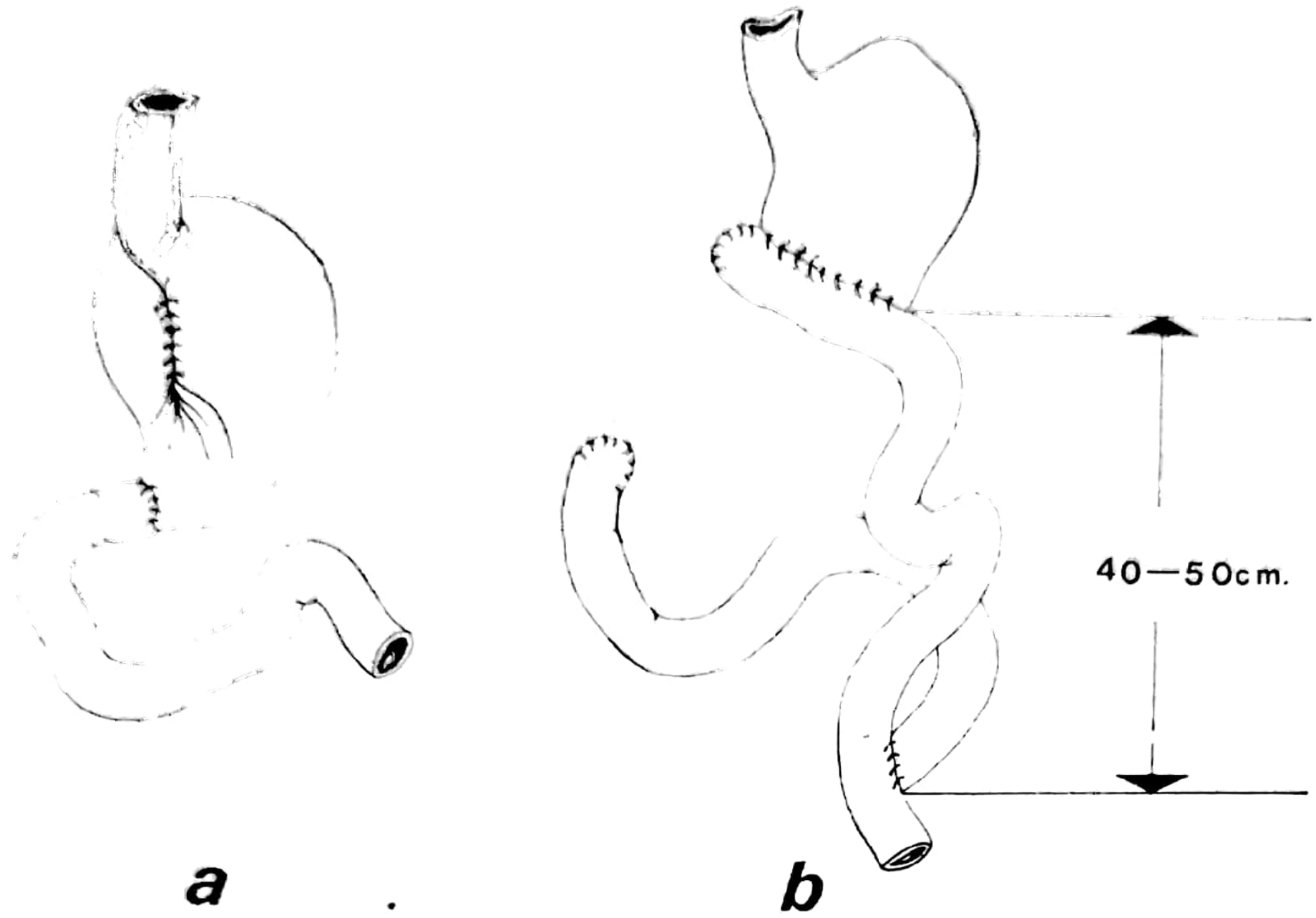

Fig. 2.68 — Corectarea chirurgicală a refluxului duodeno-gastro-esofagian după rezecţia gastrică.

a — fundoplicatură de tip Nissen; b — montaj anastomotic gastrojejunal pe ansă în „Y“.

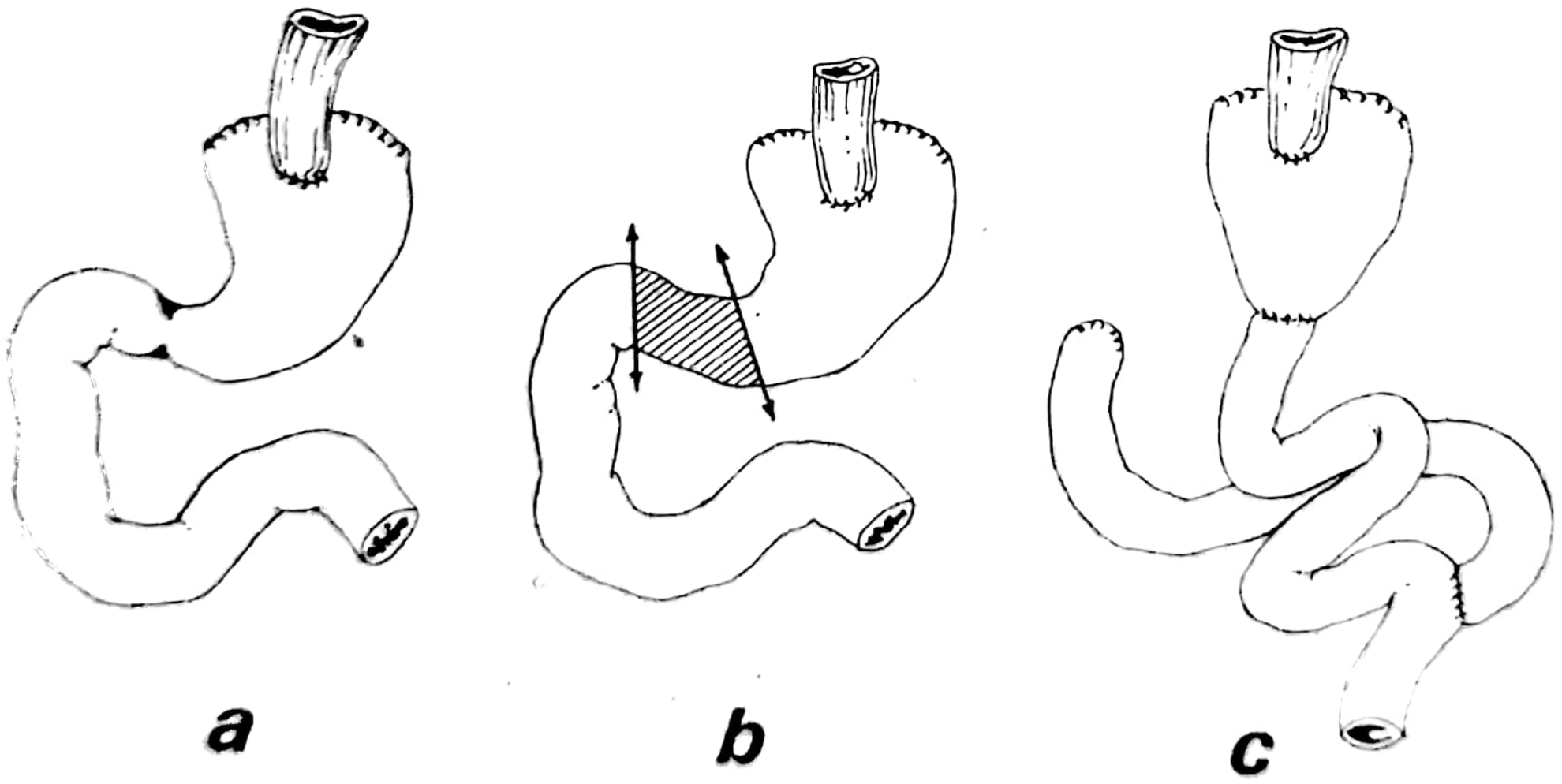

Fig. 2.69 — Corectarea chirurgicală a refluxului duodenoantroesofagian după gastrectomia proximală. Rezecţia pilorului urmată de antrojejunoanastomoză pe ansă în „Y“.

În formele cu disfagie și tendință la stenoză esofagiană se poate încerca la început o dilatație cu bujii Hurst, dar rezultatul este rareori durabil. În stenozele constituite va fi nevoie de o rezecție esofagiană cu plastie după una din tehnicile curente ale chirurgiei de înlocuire a esofagului.

(ii) **Urmările nefavorabile după operațiile antireflux.** Lăsînd la o parte recidivele, care se întîlnesc mai ales după reconstrucțiile anatomice, luăm în considerare în special sindroamele postoperatorii care pot apare după operațiile antireflux de tipul fundoplicaturilor Nissen, larg folosite în momentul de față.

a) *Disfagia trecătoare* apare destul de frecvent (în cca 20—25% din cazuri) și este lipsită de semnificație patologică, pentru că dispare, de regulă, spontan în 3—4 luni.

b) *Distensia gazoasă a stomacului (gas-bloat syndrome)* are drept cauză o fundoplicatură care realizează o „manșetă“ periesofagiană prea strînsă, împiedicînd eructarea aerului înghițit, care se acumulează astfel în stomac. Se manifestă prin distensia gastrică, percepută dezagreabil de către bolnav printr-o senzație de opresiune în abdomenul superior și prin disfagie durabilă. Radiologic se constată stenoza esofagului inferior la nivelul manșetei și distensia gazoasă a stomacului (fig. 2.70). Sindromul „manșetei prea strînse“ poate fi prevenit printr-o indicație corectă a fundoplicaturii (care nu trebuie executată decît în cazurile cînd există o zonă de presiune scăzută în esofagul inferior) și prin confecționarea, de la bun început, a unui manșon suficient de larg, calibrat în timpul execuției printr-o sondă groasă intraesofagiană. Curativ, va fi nevoie de o reintervenție pentru desfacerea fundoplicaturii, dar momentul operator nu trebuie precipitat, pentru a aștepta o eventuală retrocesiune spontană a tulburărilor (cel puțin un an de la operația primară).

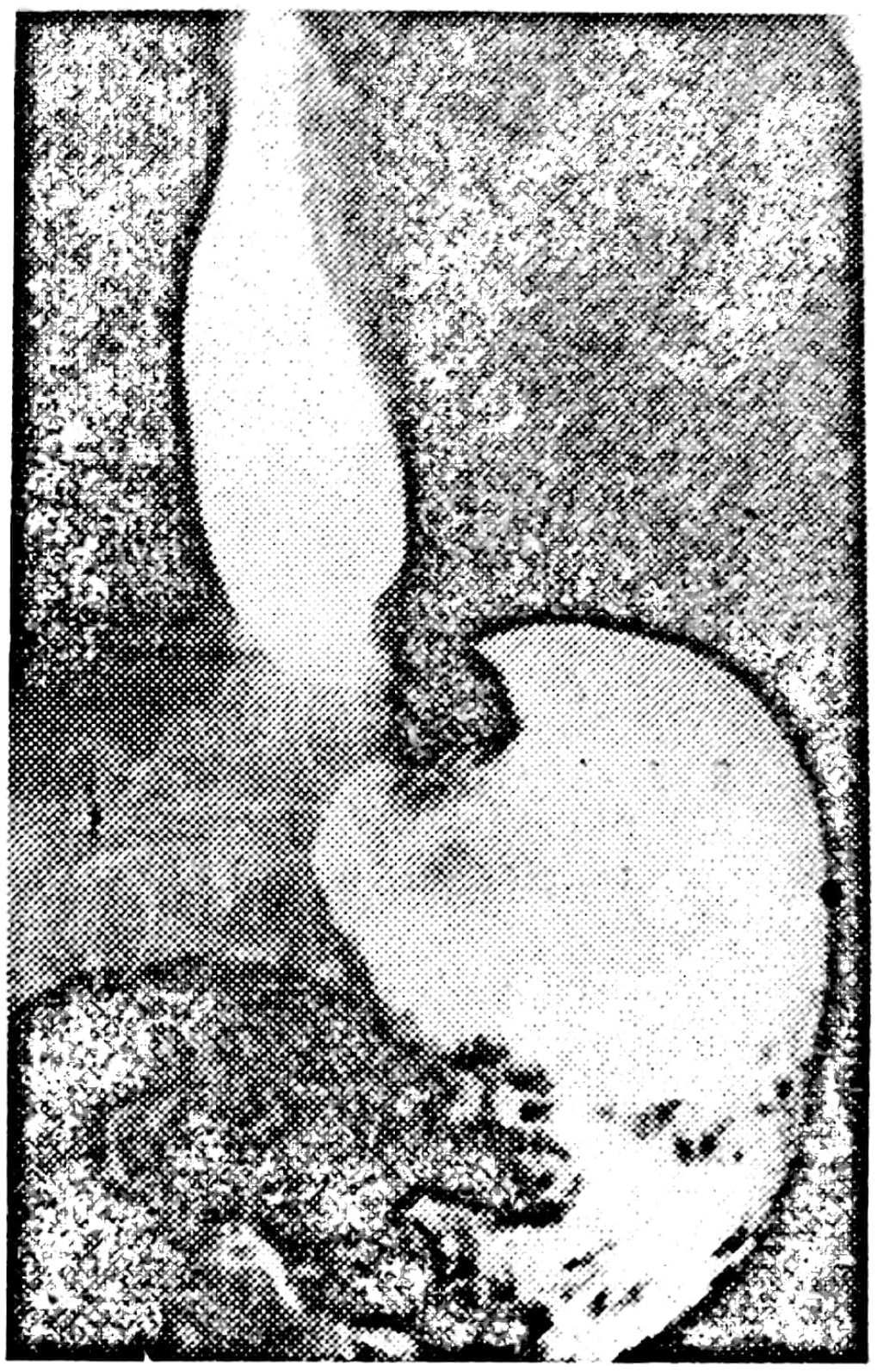

Fig. 2.70 — Sindromul „manșetei prea strînse“ după fundoplicatură de tip Nissen. Radiografie postoperatorie. Din colecția Clinicii de Chirurgie (prof. dr. I. Juvara).

c) *Telescoparea* apare după fundoplicaturile fixate defectuos la esofag. Prin alunecarea manșetei în jos, peste stomac, o porțiune din acesta rămîne deasupra și reapare refluxul gastroesofagian cu esofagită consecutivă, care poate ajunge la stenoză peptică (fig. 2.71). Diagnosticul este radiologic. Tratamentul constă în reintervenție corectoare cu desfacerea fundoplicaturii și o nouă operație antireflux.

d) *Vagotomia accidentală* în cursul mobilizării esofagului pentru fundoplicatură poate duce la spasm piloric cu tulburări în evacuarea stomacului. Necesită o piloroplastie.

e) *Recidiva refluxului esofagian* are multe cauze posibile. Eşecul operaţiilor de repoziţie anatomică sau a celor cu intenţie antirefux necesită un studiu complex radiologic, pH-metric, manometric, eventual chiar histologic (biopsie din mucoasa esofagiană) pentru a depista un eventual *sindrom Barrett* cu endobrahiesofag, în care secreţia clorhidropeptică este produsă local. În aceste cazuri toate operaţiile antireflux nu-şi au indicaţie. Va fi nevoie de o *vagotomie toracică* pentru a micşora secreţia acidă în esofag şi de un tratament medical antisecretor continuu cu reprezentanţii cimetidinei.

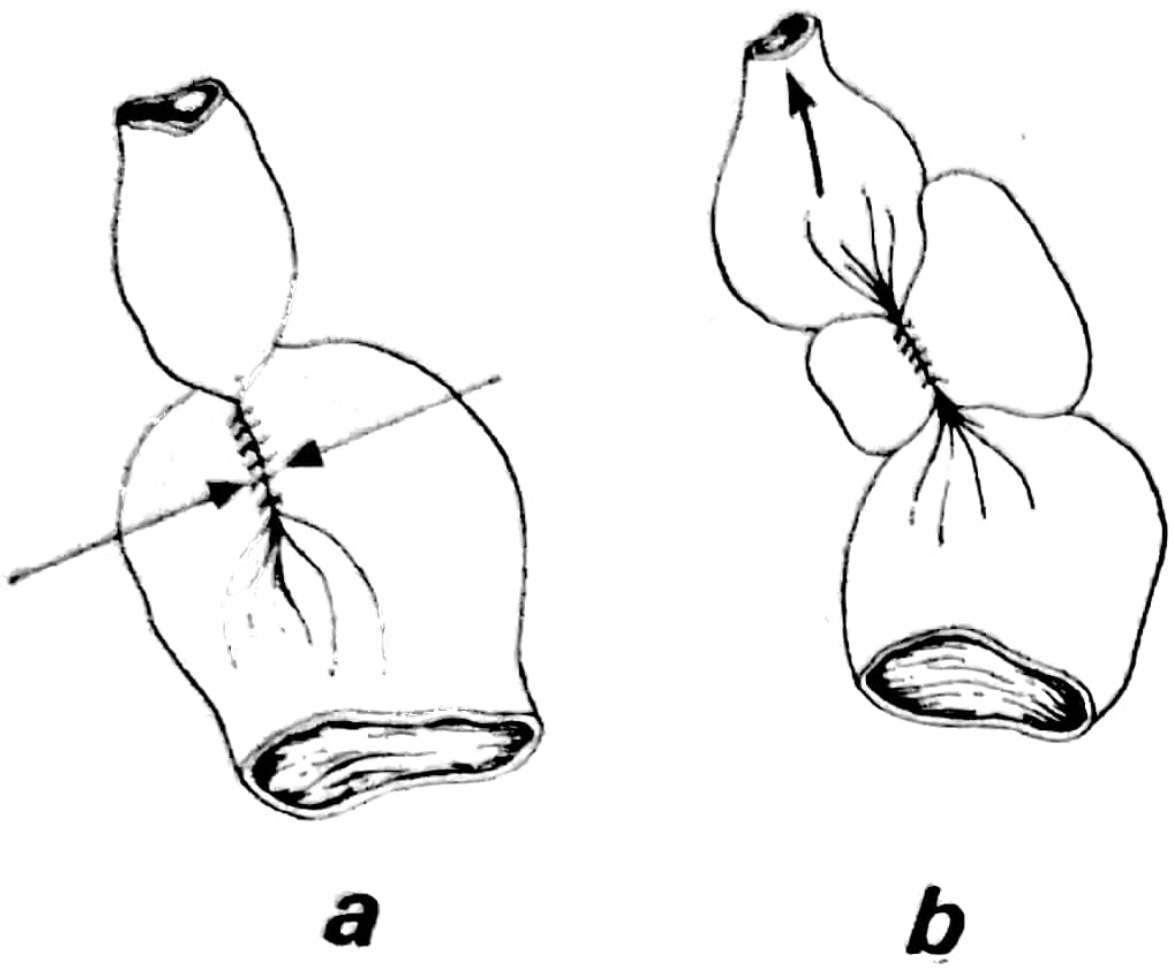

Fig. 2.71 — Complicaţii după fundoplicatură defectuoasă:
a — „manşeta prea strînsă"; b — telescoparea.

B. INFLAMAŢII ALE COMPLEXULUI ANASTOMOTIC

Patologia stomacului operat cuprinde o serie de suferinţe tardive în producerea cărora inflamaţia elementelor complexului anastomatic (bont gastric, stomă, duoden, ansă jejunală) pare a juca rolul principal. Leziunile inflamatorii se pot manifesta prin hemoragii sau prin tulburări în tranzitul înalt, complicîndu-se nu rareori cu disfuncţii mecanice, ca stenozele sau hipertrofiile pseudopolipoase ale gurii de anastomoză. După localizarea predominantă a inflamaţiei se disting cîteva entităţi patologice.

(i) **Gastrita bontului** este inflamaţia mucoasei stomacului restant după rezecţie. Cauza ei este foarte probabil iritaţia produsă prin refluxul biliodudenopancreatic inerent tuturor operaţiilor care permit sau impun acest reflux: rezecţia cu anastomoză duodenală sau gastrojejunală în primul rînd. Factorul iritativ, greu de precizat, ţine fie de acţiunea chimică a sărurilor biliare şi lizolecitinei asupra mucoasei, fie de creşterea pH-ului şi aportul de germeni intestinali în bont. Ca şi pentru multe alte suferinţe postoperatorii există un factor individual de sensibilitate care explică apariţia simptomelor numai la o parte din bolnavii operaţi. Anatomopatologic, gastrita poate fi hipertrofică (cu edem şi îngroşarea pliurilor mucoasei), atrofică şi ulcerativă, ultima formă fiind responsabilă de hemoragiile digestive care apar la cca 20% din purtătorii de gastrite postoperatorii. Celelalte simptome (durerile epigastrice, eructaţiile, „greutatea" postprandială, vărsăturile) sînt puţin specifice şi greu de interpretat în cadrul patologiei stomacului operat. Diagnosticul radiologic este incert, pliurile voluminoase nefiind neapărat un semn de gastrită; endoscopia este examenul de elecţie, putînd depista aspectul edematos-hiperemic-ulcerativ al mucoasei în zona predilectă a gastritei, care este peretele posterior al bontului în vecinătatea anastomozei. Biopsia endoscopică precizează tipul histologic, care poate ajunge la forme variate: hiperplazia foveolară, metaplazia intestinală, displazii de diverse grade.

Unele din aceste modificări au fost considerate de unii autori ca dovada unui risc crescut pentru apariţia cancerului de bont după operaţiile tradiţionale cu reflux biliar inerent.

Fenomen frecvent, şi fără semnificaţie patologică severă în majoritatea cazurilor, cedînd de multe ori la tratamentul cu cholestyramină, gastrita devine o problemă chirurgicală în formele hemoragice, care au dus uneori forţat la totalizarea gastrectomiei. Soluţii mai puţin radicale sînt conversia anastomozei gastrojejunală în gastroduodenală sau interpoziţia unui segment izoperistaltic între bontul gastric şi duoden, ambele asociate cu vagotomie. De asemenea se poate folosi transformarea montajului anastomotic într-o gastrojejunoanastomoză pe ansă în „Y“ (fig. 2.72) fireşte asociată cu vagotomia, chiar dacă există „aclorhidrie“.

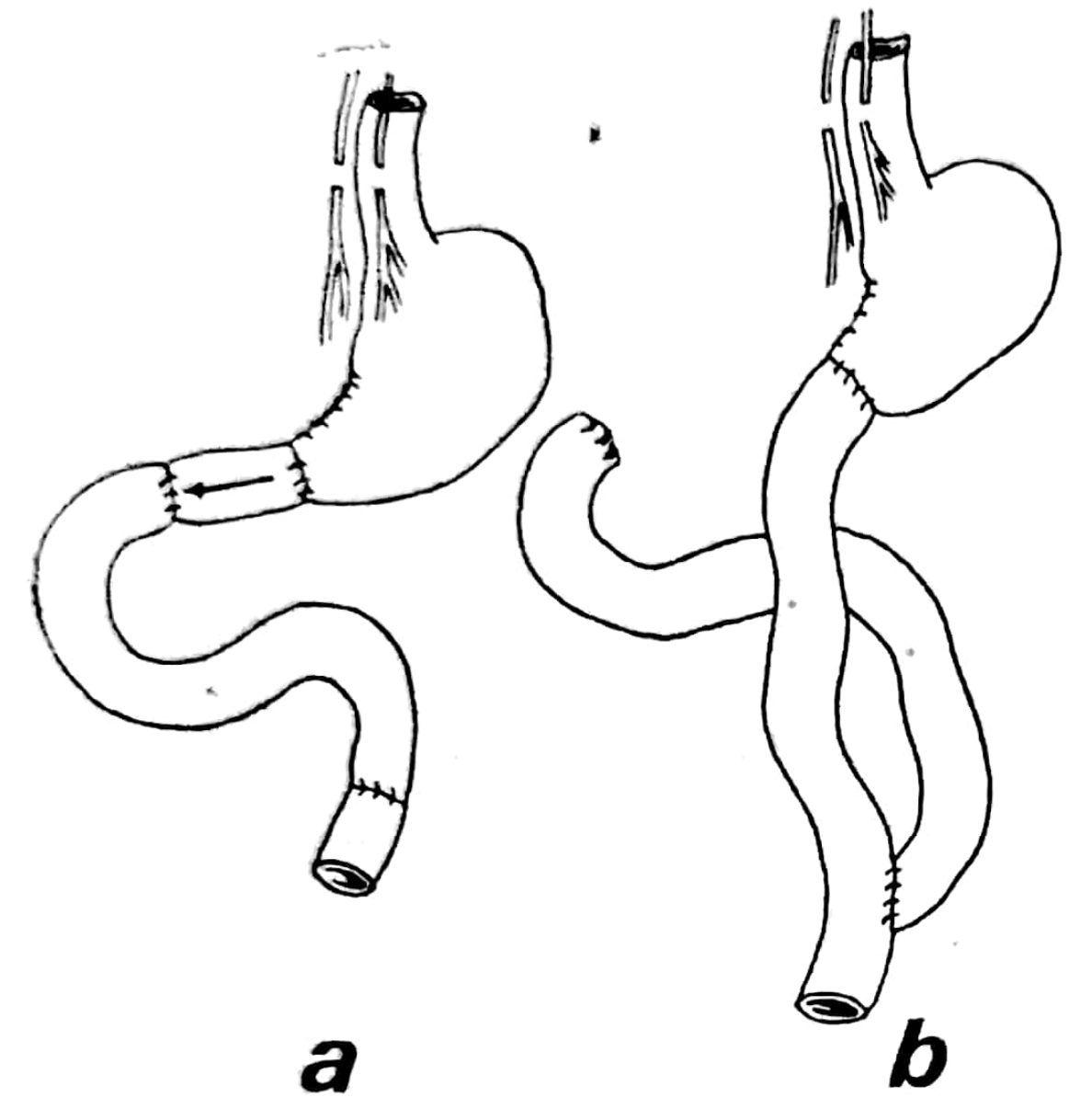

Fig. 2.72 — Tratament chirurgical al gastritei alcaline de reflux postoperator:
a — interpoziţie gastroduodenală de ansă jejunală izolată; b — montaj gastrojejunal pe ansă în „Y“.

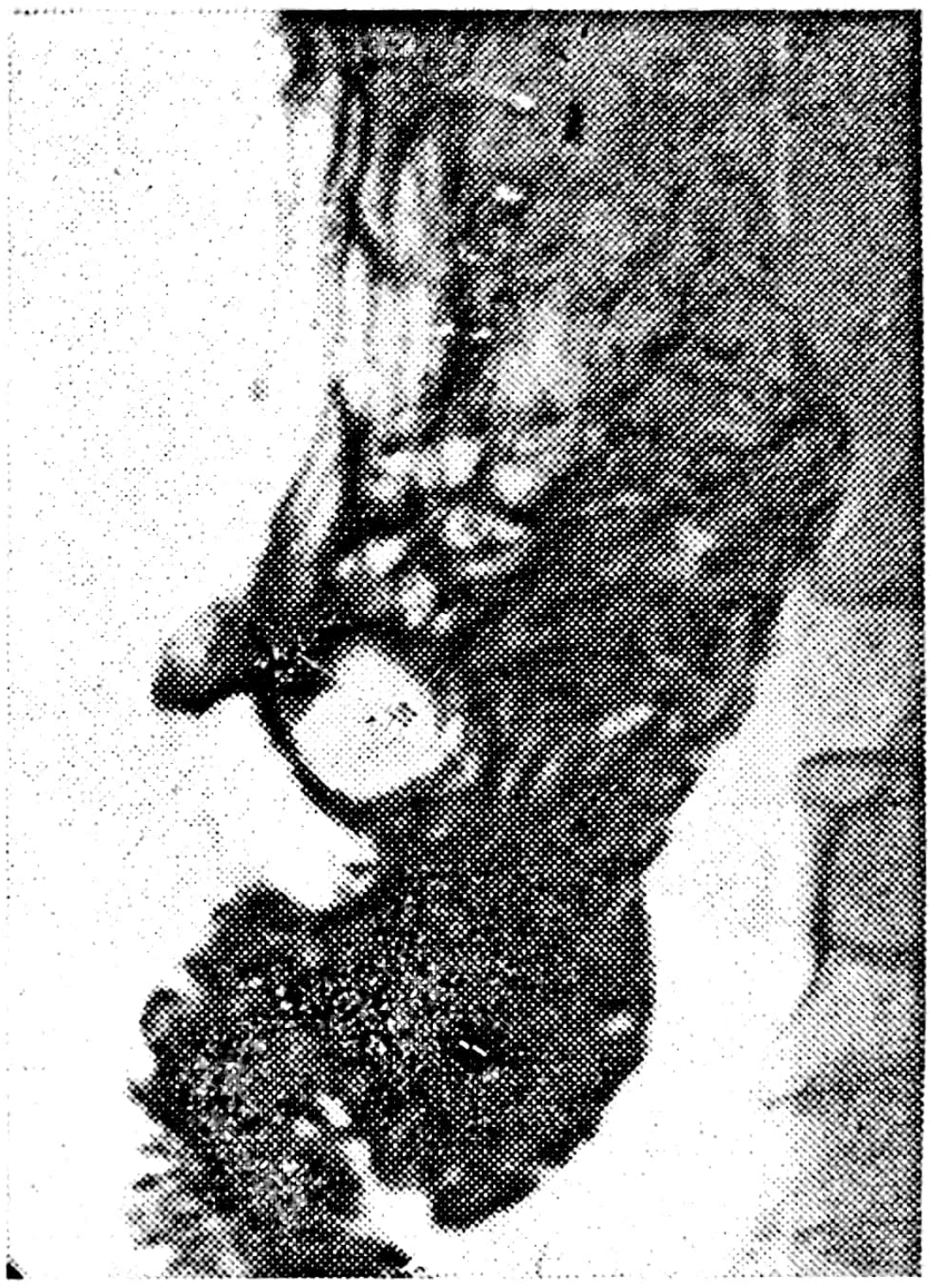

Fig. 2.73 — Hipertrofie pseudopolipoasă a gurii de anastomoză după rezecţie gastrică cu anastomoză gastrojejunală. Radiografie postoperatorie. Din colecţia Clinicii de Chirurgie Cantacuzino (prof. dr. I. Juvara).

(ii) **Stomita** este reacţia inflamatorie intensă în zona anastomotică, deseori centrată de firele neresorbabile folosite la suturile digestive. Ulceraţiile mucoasei stomale sînt situate în jurul firelor care proemină în lumen la examenul endoscopic şi intraoperator. S-a discutat mult dacă firele de sutură, care tind să se elimine în lumen, provoacă ulceraţiile, sau dacă ulceraţiile sînt iniţiale şi descoperă doar firele de sutură. O formă specială de stomită este hipertrofia pseudopolipoasă a mucoasei gastrice la gura de anastomoză, unde se formează pliuri foarte groase care jenează tranzitul stomal (fig. 2.73, 2.74). Clinica stomitelor este necaracteristică: tulburări dispeptice, vărsături alimentare sau bilioase. Sînt frecvente hemoragiile mici şi repetate, putînd determina anemii secundare feriprive. Stomitele „de fir" au puţine şanse de vindecare medicală, necesitînd de cele mai multe ori o reintervenţie: rezecţia anastomozei inflamate cu refacerea tranzitului prin diverse modalităţi tehnice, preferabil asociate cu o vagotomie în cazurile cînd nu a fost deja executată.

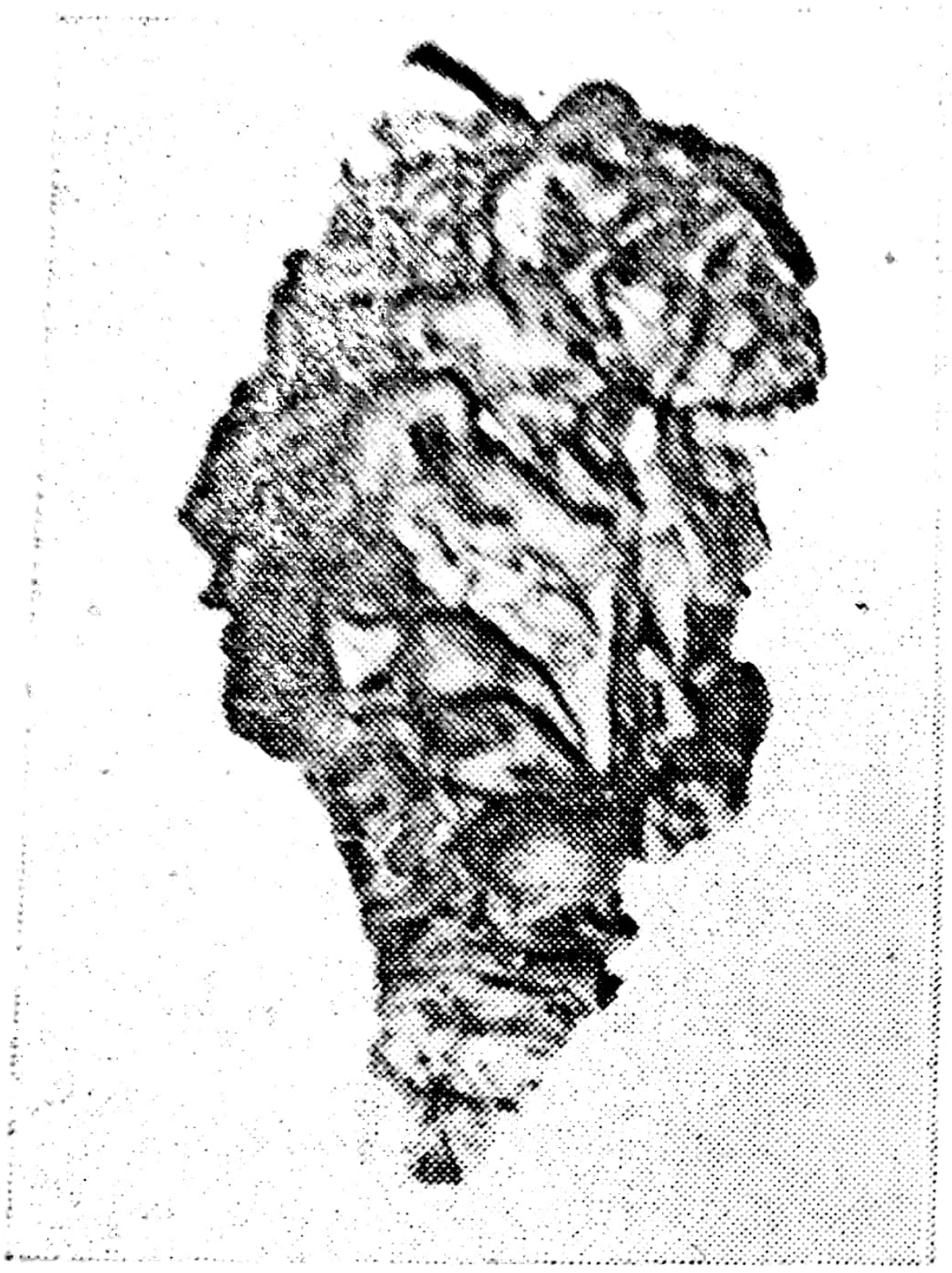

Fig. 2.74 — Hipertrofie pseudopolipoasă a gurii de anastomoză gastrojejunală după rezecţia gastrică. Piesă operatorie. Din colecţia Clinicii de Chirurgie Cantacuzino (prof. dr. I. Juvara).

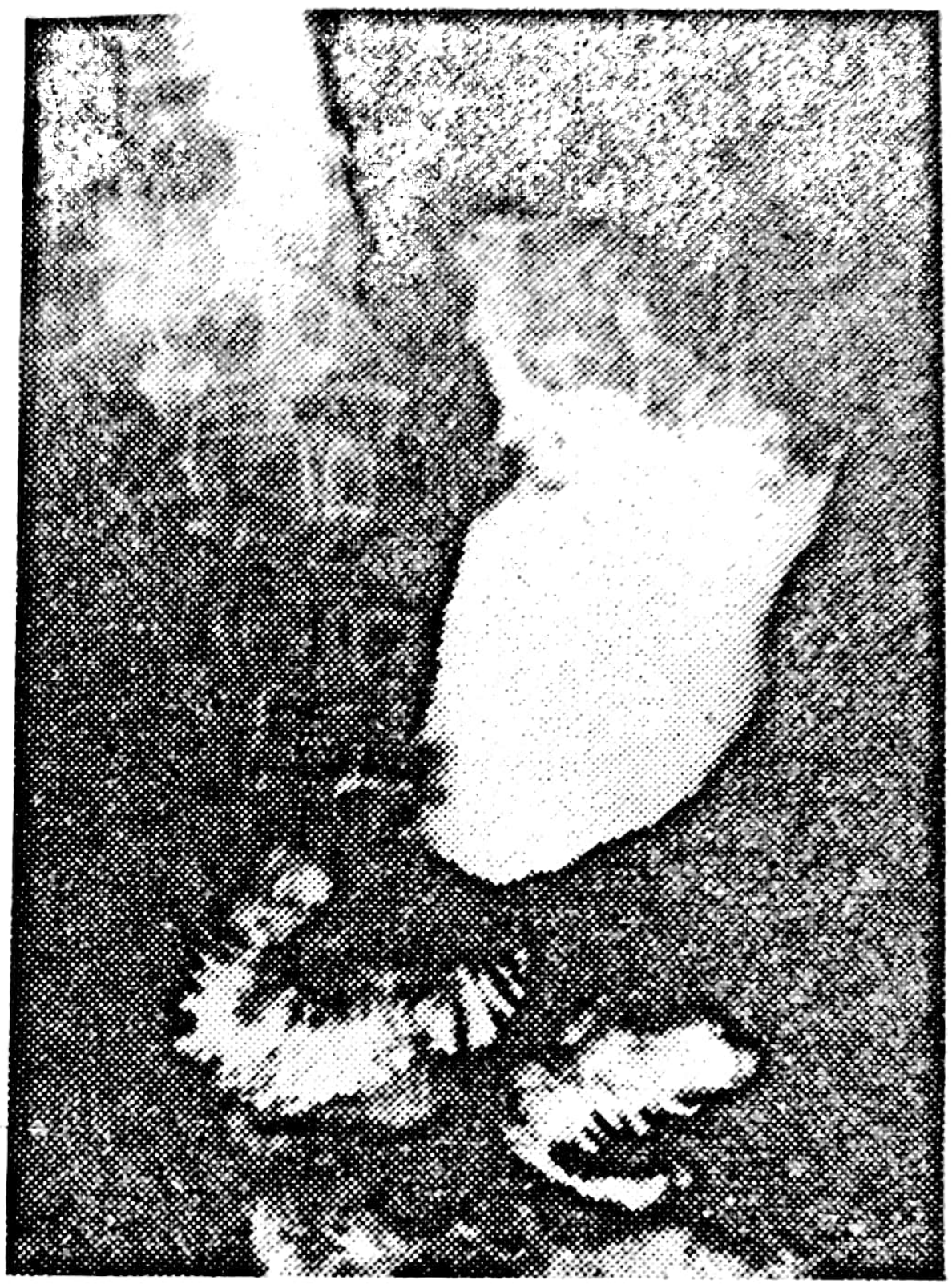

Fig. 2.75 — Stenoza gurii de anastomoză după rezecţie gastrică cu anastomoză gastroduodenală. Radiografie la 2 ani după rezecţie. Din colecţia Clinicii de Chirurgie Cantacuzino (prof. dr. I. Juvara).

(iii) **Stenoza benignă a gurii de anastomoză** este rezultatul final al unui proces inflamator intrinsec sau extrinsec. Se întîlneşte mai des după anastomozele gastroduodenale decît după cele gastrojejunale, dar poate apare şi după o simplă piloroplastie. Cauza stenozei este un defect de indicaţie (anastomoză gastroduodenală sau piloroplastie pe un duoden inflamat, infiltrat) sau un defect de tehnică (fire de sutură groase, mucoasele neafrontate, anastomoze butucănoase, rigide, de la început prea înguste). Apariţia tardivă a stenozei, mai ales de gură gastrojejunală, ridică însă totdeauna bănuiala unui ulcer recidivant anastomotic, care, prin retracţia cicatriceală periulceroasă, produce stenoza stomală. Clinic, stenoza gurii de anastomoză apare după luni sau ani de la operaţie, manifestîndu-se printr-un sindrom stenotic sau substenotic, cu aspect radiologic de dilataţie a bontului gastric şi de stenoză diafragmatică sau canalară la nivelul anastomozei (fig. 2.75). Stenozele stomale benigne trebuie deosebite de stenozele maligne prin neoplasm de bont gastric, care se manifestă nu rareori prin obstrucţia progresivă a anastomozei: endoscopia şi biopsia endoscopică pot aduce clarificarea diagnosticului. Profilaxia stenozelor inflamatorii tardive presupune evitarea anastomozelor în zonă inflamată, scleroasă, îngustată; o tactică bună este renunţarea la anastomoza stomacului restant în „terminal" cu un bont duodenal stenotic sau inflamat şi practicarea unei anastomoze termino-laterale pe faţa anterioară a duodenului II, în perete suplu, neinfiltrat (fig. 2.76). Odată produsă, stenoza gurii de anastomoză necesită reintervenţia chirurgicală, care depinde de cauza stenozei. Stenozele prin ulcer recidivant impun, în afară de desfiinţarea anastomozei, tratamentul patogenic al recidivei ulceroase (vezi 2.5.3). Pentru celelalte s-au încercat intervenţii de tip plastic (secţiunea longitudinală a stenozei cu sutură transversală) dar soluţia preferabilă este rezecţia anastomozei stenozate cu reconstrucţia tranzitului printr-o anastomoză gastrojejunală, largă de la început şi deci mai puţin supusă riscului unei restenozări. Asocierea unei vagotomii este recomandabilă — în cazul cînd nu era deja executată — pentru reducerea unui eventual exces secretor, care poate avea o contribuţie la întreţinerea inflamaţiei generatoare de stenoză.



Fig. 2.76 — Anastomoză gastroduodenală termino-laterală după rezecţie gastrică. Radiografie postoperatorie la 3 luni. Din colecţia Clinicii de Chirurgie Cantacuzino (prof. dr. I. Juvara).

C. DISFUNCŢII MECANICE ALE COMPLEXULUI ANASTOMOTIC

(i) **Sindromul de ansă aferentă** constă în acumularea de secreţii bilioduodenopancreatice, eventual şi de conţinut gastric, în segmentul intestinal care rămîne în amonte de anastomoza gastrojejunală după o rezecţie gastrică de tip Billroth II. Odată cu scăderea proporţiei de operaţii cu anastomoză gastrojejunală (prin folosirea largă a altor tipuri de intervenţii) sindromul de ansă aferentă se vede astăzi din ce în ce mai rar.

Formele acute apar de obicei la cîteva săptămîni după operaţie, avînd drept cauză ocluzia mecanică a ansei aferente prin hernia ei înapoia anastomozei, prin volvulus sau torsiune, cudură, bridă. Distensia, uneori enormă, a ansei aferente deasupra obstacolului poate produce dehiscenţa bontului duodenal, cu fistulă sau peritonită (fig. 2.57 a şi b).

Formele cronice ale sindromului de ansă aferentă au ca substrat acumulările intermitente de secreţii şi/sau alimente în ansa aferentă, urmate de golirea ei brutală în bontul gastric, de unde materialul se evacuează prin vărsătură bilioasă sau alimentară. Cauzele sindromului cronic de ansă aferentă pot fi pur mecanice (montaje defectuoase cu gură de anastomoză orizontală sau, mai ales, cu ansa aferentă prea lungă, torsionată, cudată), dar s-au incriminat de multe ori şi fenomene funcţionale de dischinezie duodenală (legate de vagotomie) sau de dissinergia între tranzitul alimentar care ocoleşte duodenul şi mecanismele care acţionează secreţia şi excreţia biliară şi pancreatică. Staza în ansa aferentă şi duoden poate exalta microbismul intestinal local realizînd un sindrom de contaminare bacteriană („sindrom de ansă oarbă“) cu malabsorbţie lipido-proteică şi anemie macrocitară prin hipovitaminoză B_{12}.

Clinica sindromului cronic de ansă aferentă este marcată printr-o secvenţă bifazică: postprandial apare o senzaţie de distensie epigastrică, dureroasă, cu tulburări neurovegetative (tahicardie, paloare, transpiraţii) corespunzătoare distensiei ansei aferente; în faza următoare se produce vărsătura bilioasă sau bilioalimentară, care anunţă şi cedarea fenomenelor dureroase şi vegetative. Contaminarea bacteriană a ansei stagnante cu germeni coliformi poate adăuga o semiologie de malabsorbţie cu diaree şi steatoree, de altfel comună şi altor suferinţe care apar după chirurgia gastrică.

Radiologia poate demonstra (uneori) un reflux baritat „adînc“ într-o ansă aferentă lungă, care nu este semnificativ decît dacă este persistent (1—2 ore) şi dacă este asociat unui context clinic caracteristic. Endoscopia poate oferi o confirmare a datelor clinice prin descoperirea unei carene în anastomoză („stomă în ţevi de puşcă“) sau printr-o viziune directă în ansa aferentă în axul bontului gastric. Valoarea diagnostică a rezultatelor investigaţiilor paraclinice poate fi considerabilă, deoarece clinica, singură, individualizează uneori greu sindromul de ansă aferentă între celelalte suferinţe postoperatorii (*dumping*-sindrom, malabsorbţie, diaree, denutriţie).

Prevenirea sindromului de ansă aferentă presupune respectarea unor detalii tehnice în confecţionarea anastomozelor gastrojejunale: stabilirea judicioasă a lungimii ansei aferente, secţiunea oblic-verticală a stomacului şi strict longitudinală a jejunului, suspendarea corectă a ansei aferente la mica curbură a bontului, fixarea la distanţă de anastomoză a mezocolonului pe stomac.

Recuperarea chirurgicală printr-o aferento-eferento anastomoză este urgentă în sindromul acut de ansă aferentă. În sindromul cronic, reintervenţia este indicată în formele severe cu vărsături bilioalimentare care duc la pierdere ponderală, în formele care rezistă unui tratament medical complet ce asociază măsuri dietetice (evitarea grăsimilor) şi medicamentoase (metoclopramidă, antibioterapie intestinală, sedative neuropsihice şi vegetative), în formele unde există sigur un defect de montaj anastomotic sau o obstrucţie organică a ansei aferente. S-au propus operaţii conservatoare (fig. 2.77) care păstrează vechiul montaj, încercînd corectarea circuitului prin diverse modalităţi tehnice: suspendarea sau resuspendarea ansei aferente la mica curbură a bontului gastric, jejunojejunoanastomoză latero-laterală (fistulă Braun), secţiunea ansei aferente cu reimplantarea ambelor capete în ansa eferentă (Tanner-Roux). Sînt preferabile însă operaţiile radicale, mai ales dacă există defecte evidente de montaj sau asocierea altor sechele postoperatorii ca bont gastric mic, sindrom *dumping*, denutriţie sau ulcer postoperator. Principiul acestor reintervenţii radicale este desfiinţarea ansei aferente cu refacerea unei noi anastomoze gastrojejunale (corecte de astădată) sau, mai bine, cu repunerea duodenului în circuitul digestiv, care se poate realiza prin mai multe procedee, cu sau fără conservarea vechii anastomoze (fig. 2.78). Asocierea vagotomiei este indicată.

(ii) **Sindromul de ansă eferentă** este rar întîlnit şi se datoreşte tranzitului defectuos prin ansa eferentă, printr-o anastomoză de la bun început incorectă sau prin aderenţe ori cuduri diverse, eventual secundare cicatrizării unui ulcer postoperator pe ansa eferentă. Manifestările clinice sînt de ocluzie înaltă, cu acumulare şi vărsături de bilă şi alimente în bontul gastric dilatat. Radiologia precizează sediul obstacolului care va trebui îndepărtat chirurgical de urgenţă.

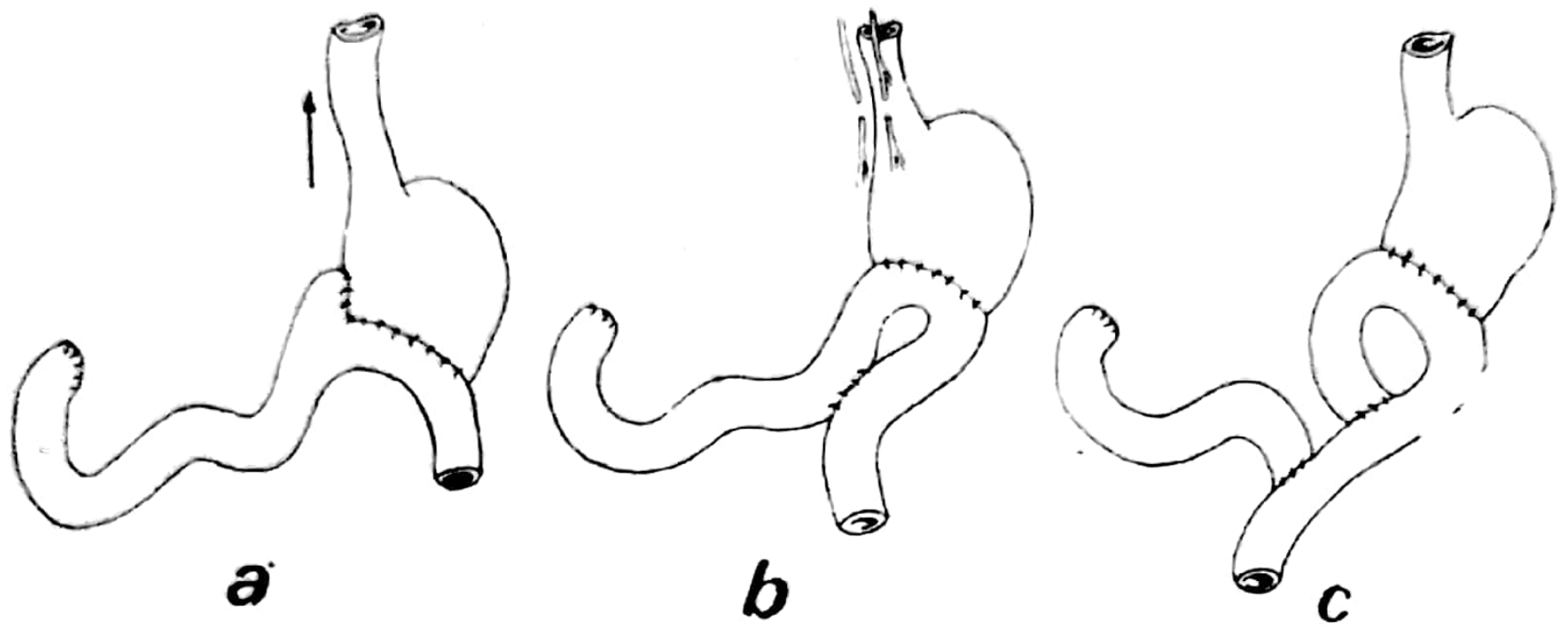

Fig. 2.77 — **Metode chirurgicale conservatoare pentru tratarea sindromului de ansă aferentă.**

a — suspendarea ansei aferente la bontul gastric; b — fistula Braun; c — operaţie Tanner-Roux.

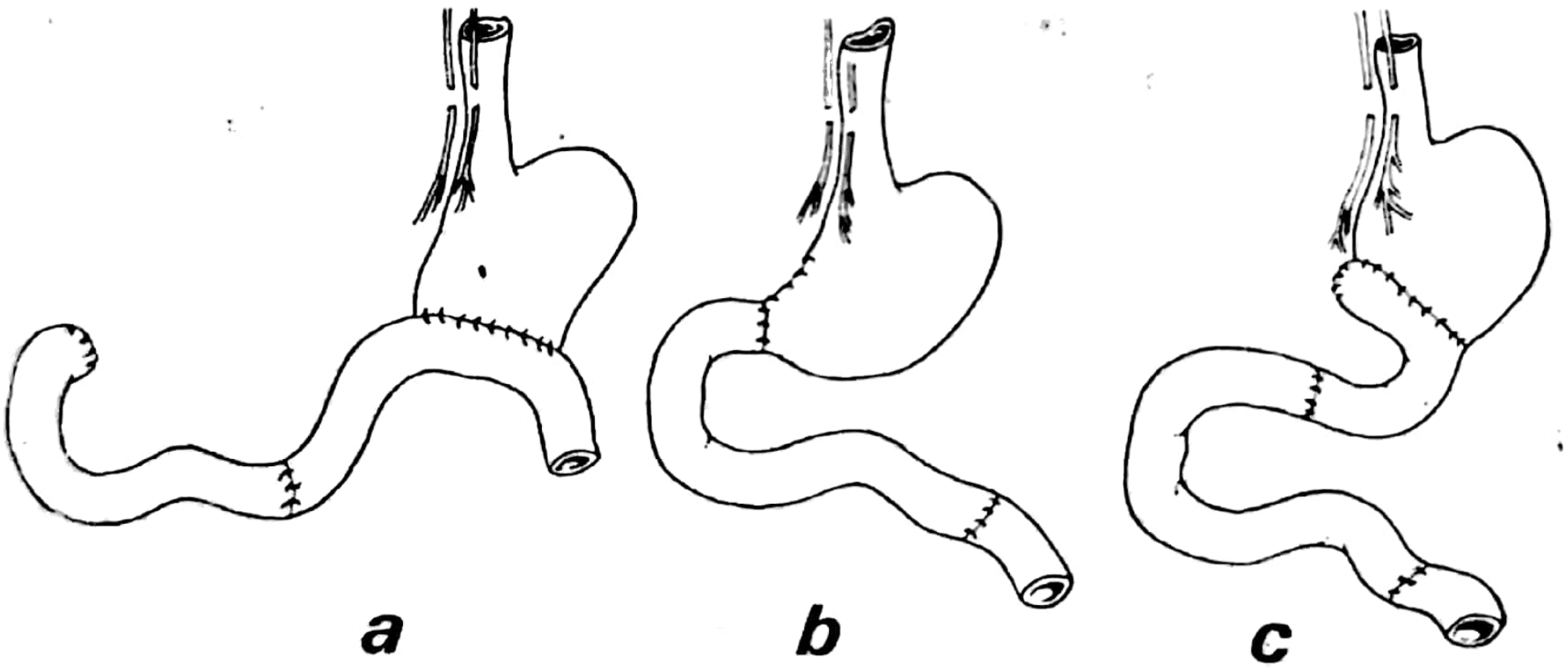

Fig. 2.78 — **Metode chirurgicale radicale în tratamentul sindromului de ansă aferentă.**

a — refacerea unei noi anastomoze gastrojejunale corecte; b — transformarea montajului în gastroduodenal; c — transpoziţia ansei eferente la duoden.

(iii) **Invaginaţiile jejunogastrice** sînt rare complicaţii după gastroenteroanastomoze sau după rezecţiile cu anastomoză gastrojejunală, apărînd de obicei tardiv, la cîţiva ani după operaţie. Cauzele determinante sînt necunoscute, dar se citează ca factori favorizanţi ansa aferentă prea lungă, retracţiile mezocolice şi mezenterice, orizontalitatea şi lărgimea mare a gurii anastomotice, ulcerul anastomotic şi stenoza jejunală. Invaginaţia interesează de cele mai multe ori ansa aferentă (3/4 din cazuri), mai rar ansa eferentă sau ambele picioare ale anastomozei. Simptomatologia formelor cronice constă în crize dureroase abdominale superioare, cu vărsături și senzație de tensiune, în cursul cărora se poate palpa o „tumoare“ epigastrică. Evoluția formelor cronice culminează deseori cu invaginația acută, cu strangularea și necroza ansei telescopate.

Tranzitul baritat poate depista existența „lacunei intragastrice striate“ semn radiologic patognomonic în timpul episoadelor de invaginație. În afara acestora pot apare aspecte de inflamație și edem ale ansei anastomotice, uneori interpretate eronat ca semne de ulcer anastomotic. Endoscopia recunoaște invaginațiile sub forma protruziilor de mucoasă jejunală edemațiată în unul sau ambele orificii anastomotice, de obicei reductibilă prin insuflație.

Demonstrația paraclinică a invaginațiilor cronice impune un tratament chirurgical înainte de producerea accidentului acut care agravează considerabil prognosticul. Confirmarea intraoperatorie a diagnosticului de invaginație cronică se face prin regăsirea urmelor lăsate de episoadele antecedente pe ansa anastomotică: dilatația și îngroșarea pereților pe o distanță de 20—30 cm de la marginile stomei. Tratamentul conservator prin diverse modalități de fixare a anselor are puține șanse de reușită; este preferabil recursul la o intervenție de corectură radicală, care să ridice în bloc vechea anastomoză și să refacă un nou montaj gastrojejunal corect sau, mai bine, un montaj gastroduodenal. În formele acute cu necroză de ansă este necesară rezecția acesteia pînă la nivelul intestinului sănătos și reconstrucția tranzitului gastrointestinal.

(iv) **Herniile interne** și **volvulările anselor anastomotice** sînt — ca și invaginațiile jejunogastrice — accidente postoperatorii cunoscute mai ales prin formele lor acute ocluzive prin strangulare, frecvent asociată cu necroza anselor interesate. Există însă și forme cronice în care herniile se reduc și volvulusurile se devolvulează spontan, fiecare episod dînd naștere la crize dureroase și tulburări de tranzit pasager. Herniile retroanastomotice se întîlnesc în special după montajele precolice de gastroenteroanastomoză simple sau după rezecția gastrică, putînd interesa mai rar o ansă aferentă prea lungă și mai des ansa eferentă, care poate atrage în continuarea ei și o parte din restul jejunului. Herniile transmezocolice se datoresc fixării incorecte a breșei mezocolice la stomac, după gastroenteroanastomoză sau rezecție.

Diagnosticul se stabilește de obicei intraoperator, în cursul reintervențiilor motivate de manifestări dureroase și ocluzive. Rezolvarea operatorie poate fi conservatoare (reducerea anselor herniate cu fixarea lor submezocolică și închiderea spațiilor de herniere) dar, pentru prevenirea recidivelor, este mai bine să se desființeze vechea anastomoză printr-o rezecție (în bloc) urmată de reconstituirea tranzitului, gastroduodenal dacă este posibil, sau gastrojejunal retrocolic cu închiderea corectă a breșei din mezocolon.

(v) **Anastomozele gastroileale** sau **gastrojejunale joase** constituie prototipul erorii de tehnică chirurgicală, determinînd o gravă invaliditate digestivă, nutrițională și metabolică ce nu poate fi recuperată decît printr-o reintervenție. Experiența chirurgului joacă un rol important în evitarea acestui montaj defectuos, ca și a altor greșeli grosolane de tehnică cum sînt, de pildă, anastomozele gastrocolice. Lipsa unei anestezii corespunzătoare și unele condiții anatomice locale (malrotații de intestin, periviscerită) pot favoriza, fără să scuze, defectul de montaj.

Tulburările digestive apar precoce: diareea lienterică, cu steatoree și resturi alimentare nedigerate, vărsături frecvente, uneori cu caracter intestinal (semn aproape patognomonic în absența unei ocluzii). Hemoragia digestivă e posibilă, datorită unui ulcer peptic ileal sau tulburărilor de coagulare secundare alterării rezorbției vitaminice și deficitului proteic. Tulburările nutriționale și metabolice apar în scurtă vreme (cîteva săptămîni) constînd într-un sindrom complex pluricarențial, cu pierdere ponderală rapidă și masivă, edeme, ascită, hidrotorax, tulburări neuropsihice mergînd pînă la delir și comă. Hipoproteinemia este impresionantă (sub 4 g%) iar anemia de regulă prezentă, posibil de tip macrocitar prin sindromul de „ansă oarbă" secundar scurt-circuitării jejunoileale. Evoluția obișnuită spre cașexie și deces este uneori mai puțin rapidă decît ar fi de așteptat, datorită refluxului pe mare distanță în ansa aferentă, ceea ce suplinește parțial defectul de resorbție rezultat prin derivație.

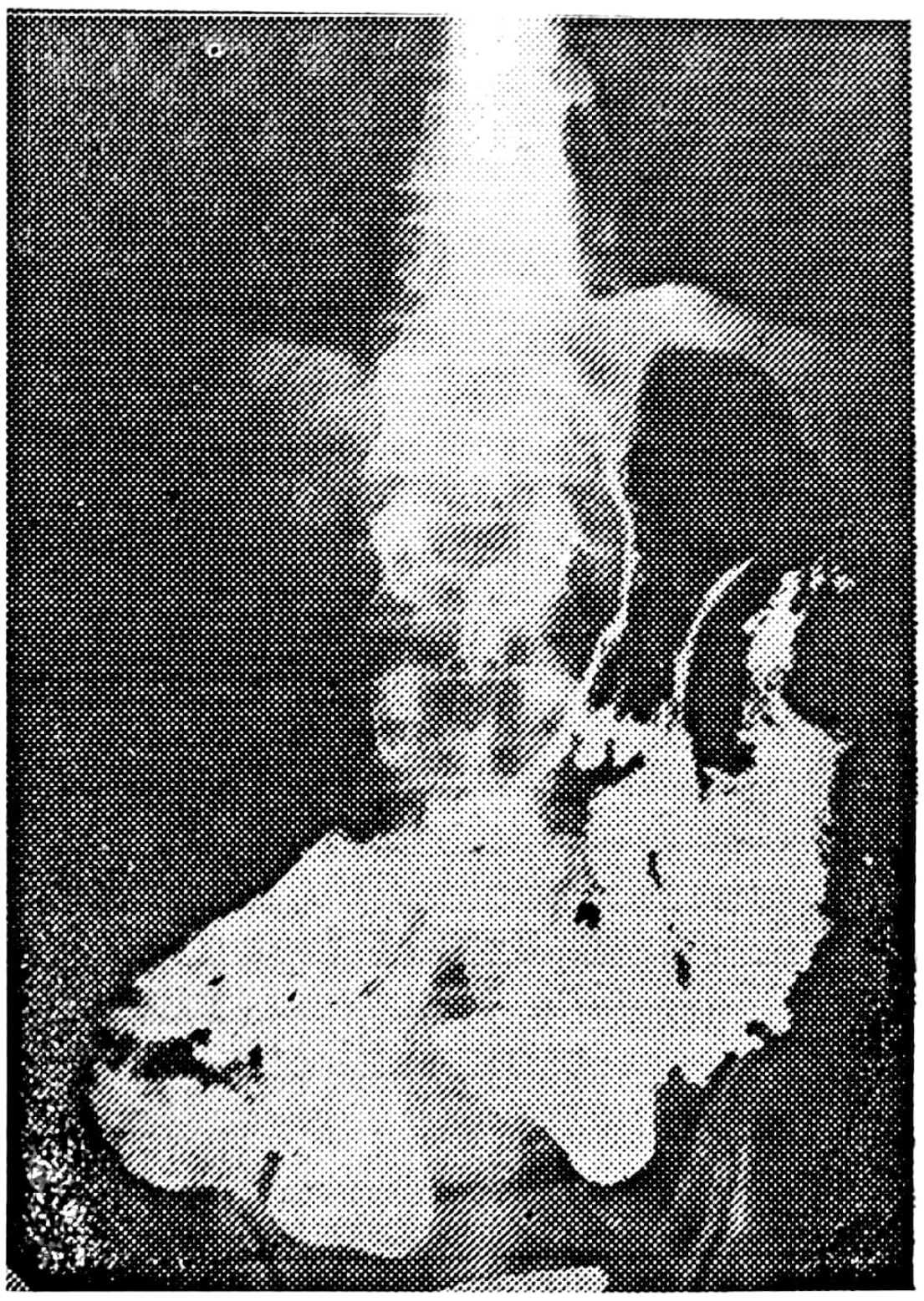

Fig. 2.79 — Rezecție gastrică cu anastomoză gastro-ileală. Substanța opacă pătrunde din bontul gastric în ileon și de aici în intestinul gros. Radiografie postoperatorie. Din colecția Clinicii de Chirurgie Cantacuzino (prof. dr. I. Juvara).

Examenul radiologic baritat recunoaște în cele mai multe cazuri originea tulburărilor clinice, punînd în evidență trecerea directă a substanței opace din stomac în ileonul distal, de obicei dilatat (compensator) și de aici, după un scurt traiect, în cec (fig. 2.79). Eliminînd astfel ipoteza unei enterocolite acute sau a unei fistule gastrojejunocolice, constatarea radiologică a defectului de montaj impune reintervenția corectoare pentru restabilirea circuitului digestiv în intestinul proximal, înainte de prăbușirea rezervelor organismului. Tratamentul parenteral substitutiv, cu proteine, lipide, glucide, sînge (administrate printr-un cateter venos central) nu poate reuși decît o compensare parțială a deficitelor, mai ales cînd anastomoza este foarte joasă; asocierea de medicație anabolizantă și de antibiotice intestinale (pentru reducerea contaminării bacteriene ascendente) poate fi utilă în pregătirea bolnavului pentru reoperație. Modalitatea acesteia depinde de tipul operației primare, de stadiul leziunii inițiale și de starea bolnavului. În principiu, pentru acești bolnavi foarte fragili trebuie aleasă soluția cea mai simplă de suprimare a scurt-circuitului, lăsînd eventual tratamentul bolii ulceroase în seama unei intervenții ulterioare. În gastroileostomiile fără rezecție și cu pilor permabil se poate realiza o simplă degastroenteroanastomoză cu gastrorafie și enterorafie. În gastroileostomiile după rezecții gastrice operația corectoare nu poate consta decît într-o rezecție în bloc a vechii anastomoze cu realizarea unei noi anastomoze gastroduodenale, sau gastrojejunale, la nivel corect pe intestin și cu restabilirea tranzitului intestinal prin ileoileoanastomoză. Deși nu comportă greutăți tehnice deosebite, aceste intervenții sînt ample şi presupun multiple suturi digestive, a căror cicatrizare reprezintă una din problemele postoperatorii la aceşti bolnavi, mari denutriţi şi hipoproteici, totdeauna expuşi riscului dezunirii precoce a suturilor, cu peritonită consecutivă. Cel de al doilea risc este legat de reluarea postoperatorie a alimentaţiei orale: inhibat în activitatea sa secretorie, resorbtivă şi metabolică datorită postului prelungit, organismul poate fi înecat printr-un aport masiv de lichide, sare şi proteine, care poate declanşa un edem cerebral ireversibil; de aceea reluarea alimentaţiei trebuie să fie precaută, progresivă, diluată pentru proteine şi electroliţi.

D. TULBURĂRI FUNCŢIONALE

(i) **Sindromul postprandial precoce** *(dumping-syndrome)* poate urma după toate tipurile de operaţii care interferează cu digestia şi cu evacuarea gastrică, dar este sigur că incidenţa acestor tulburări este cu atît mai mare cu cît operaţia a denaturat mai multe din elementele fiziologiei locoregionale. Proporţia cea mai mare este semnalată după rezecţia largă cu anastomoză gastrojejunală (10—30% din operaţi), scade pentru rezecţia cu anastomoză gastroduodenală (3—10%) şi devine foarte redusă — dar totuşi prezentă — pentru vagotomiile asociate cu drenaj gastric prin gastrojejunoanastomoză sau piloroplastie (1—3%). Valoarea acestor cifre este însă cu totul relativă, deoarece în aprecierea frecvenţei sindromului intervin, la diverşi observatori, o serie de diferenţe legate de intensitatea simptomatologiei, de intervalul postoperator şi chiar de accepţia acordată elementelor definitorii ale sindromului. Aşa se explică faptul că incidenţa sindromului postprandial precoce după operaţiile gastrice a fost raportată de la 5 pînă la 80%, ceea ce subliniază caracterul subiectiv al criteriilor folosite pentru diagnostic. Cîteva lucruri sînt însă recunoscute în mod general: este astfel notat faptul că tulburările apar mai des la femei decît la bărbaţi şi mai des după operaţiile pentru ulcer duodenal decît după cele pentru ulcer sau cancer gastric; momentul apariţiei simptomelor este de regulă la cîteva săptămîni după intervenţie (cînd bolnavul începe să se hrănească normal) şi de cele mai multe ori se atenuează, sau dispar, după alte cîteva săptămîni, luni sau, dacă tulburările au fost severe, abia după un an sau chiar mai mult; mai rar, sindromul postprandial poate apare la intervale mari postoperatorii — luni sau ani — uneori în legătură cu perturbări psihonevrotice intercurente.

Sindromul *dumping* reuneşte două categorii de simptome: digestive şi generale. La cîteva minute după ingestia alimentară apare o senzaţie dezagreabilă de prea-plin epigastric, însoţită de greaţă, eructaţii, eventual regurgitaţii şi vărsături; de multe ori apar şi colici intestinale, urmate de o eliminare forţată de scaune diareice. Mai importante pentru diagnostic sînt fenomenele generale: senzaţie de slăbiciune cu ameţeală mergînd pînă la lipotimie, transpiraţii profuze cu paloare sau *flush* al feţii, nelinişte, palpitaţii, oscilaţii de puls şi tensiune arterială. Trebuie reţinută raritatea prezenţei simultane a tuturor simptomelor care de obicei se asociază în diverse combinaţii şi foarte frecvent cu manifestările altor suferinţe postoperatorii (denutriţie, disbacterioze, sindrom de ansă aferentă). După intensitatea simptomatologiei se descriu forme uşoare, medii şi grave.

Mecanismul prin care operaţiile gastrice determină aceste tulburări este incomplet cunoscut dar există totuşi cîteva date sigure. În primul rînd trebuie amintită o predispoziţie individuală, o sensibilitate specială a anumitor oameni faţă de modificările create prin operaţie. Stomacul se goleşte întotdeauna repede după intervenţiile gastrice, dar numai o parte din operaţi dezvoltă cortegiul simptomatic caracteristic sindromului *dumping*. Particularităţile acestui teren defavorabil coincid cu o anumită instabilitate vasomotorie, poate şi cu anumite tendinţe nevrotice şi cu dificultăţi psihologice de adaptare la o fiziologie modificată prin operaţie. Această predispoziţie poate fi recunoscută şi înainte de operaţie prin urmărirea reacţiilor bolnavului la administrarea prin sondă duodenală de glucoză concentrată („*dumping*-test“) sau la administrarea unor doze subvomitive de apomorfină. Un al doilea fapt cert este că sindromul apare numai după ingestia de alimente, în momentul cînd acestea ajung în jejunul postanastomotic. Nu orice substanţă ingerată poate provoca simptomele caracteristice, stimulul alimentar trebuind să îndeplinească trei condiţii: să fie hipertonic, absorbabil şi metabolic activ. Distensia jejunală brutală şi hiperosmolaritatea conţinutului, sosit în trombă, ar produce, după diverse teorii: un aflux masiv de lichid vascular spre lumenul intestinului pentru izotonizarea conţinutului, ceea ce ar determina o hipovolemie bruscă cu anoxia centrilor nervoşi superiori; o redistribuţie sanguină cu aflux locoregional în teritoriul splanhnic şi cu hipoirigarea centrilor vitali; o excitare brutală a receptorilor sistemului nervos autonom simpatic cu descărcare reflexă de catecolamie în circulaţie; un efect umoral care a fost atribuit pe rînd hiperglicemiei, hipoproteinemiei, hiperserotoninemiei sau supraproducţiei de kinine cu efect vasomotor şi hipotensiv. Dintre toate ipotezele, aceea a mecanismului hipovolemic pare a fi mai plauzibilă, deşi patogenia sindromului comportă încă multe puncte obscure. Oricare ar fi punctul de plecare, elementul etiopatogenic dominant rămîne sensibilitatea particulară a anumitor indivizi, pentru explicarea căreia s-a propus conceptul de „hiperreacţie homeostatică“ (un răspuns vasomotor exagerat la stimuli care pentru majoritatea oamenilor nu creează modificări notabile).

Diagnosticul sindromului *dumping* este în special clinic; în cazurile dubioase se poate recurge la testul administrării orale de glucoză concentrată (100—150 ml de soluţie 50%) care reproduce manifestările subiective postprandiale, a căror apartenenţă vasculară poate fi obiectivată prin înregistrarea modificărilor sincrone de puls (tahicardie) şi de scăderea tensiunii arteriale. Radiologia este puţin caracteristică, deoarece stomacul operat se evacuează rapid şi la bolnavii care nu au *dumping*.

Tratamentul sindromului postprandial precoce are o latură profilactică care comportă mai multe aspecte. În primul rînd se pune problema indicaţiei chirurgicale iniţiale: experienţa arată că mulţi dintre cei care dezvoltă acest sindrom sînt bolnavi cu indicaţie operatorie discutabilă, bazată mai ales pe o motivaţie subiectivă, ceea ce contrastează cu raritatea apariţiei *dumping*-sindromului după ulcerele duodenale operate în stadiu complicat. De asemenea se poate recomanda restrîngerea indicaţiei operatorii în favoarea continuării tratamentului medical la femeile tinere şi la oamenii cu o evidentă instabilitate vasomotorie, bineînţeles dacă nu este vorba de ulcere complicate. Un al doilea aspect profilactic este legat de tipul operaţiei. Există anumite intervenţii antiulceroase care conservă sfincterul piloric, ca vagotomia supraselectivă sau rezecţia mediogastrică, dar este adevărat că folosirea lor poate atrage alte urmări nefavorabile, în special o proporţie ridicată de recidive ulceroase. Dintre operațiile obișnuite s-a amintit că rezecțiile cu anastomoză gastroduodenală generează mai puține tulburări funcționale decît cele cu anastomoză gastrojejunală, fapt contestat însă de unii autori. S-au propus o serie de modificări tehnice pentru micșorarea stomelor sau întîrzierea evacuării stomacului, prin restrîngerea diametrului gurii anastomotice (Hofmeister-Finsterer, Abbott) sau plasarea înaltă a acesteia, spre mica curbură (Tomoda) dar rezultatele sînt îndoielnice*.

Tratamentul curativ poate face apel la unele resurse dietetice și farmacologice înainte de a se pune problema unei indicații chirurgicale. Terapia dietetică este bine cunoscută: mese mici și dese cu restricția glucidelor, fără lichide hipertonice (laptele dulce și zahărul rapid hidrolizabil proscrise!) și culcarea după mese; bolnavul trebuie sfătuit să-și stabilească singur propriul său regim alimentar, prin eliminarea alimentelor care-i provoacă simptomele. Terapia medicamentoasă a încercat succesiv o gamă vastă de droguri: atropină, anticolinergice diverse, spasmolitice, potasiu, insulină, tolbutamid, antiserotoninice (methysergide, deseril, cyproheptadina), procaină per os; efectele acestor medicamente sînt departe de a fi constante, dar posibilitatea unei acțiuni ocazionale justifică o încercare. Măsurile dietetico-medicale pot controla cca 80—90% din cazurile de sindrom *dumping* izolat, minor sau moderat (fără alte sindroame asociate) adăugîndu-și efectul la tendința de ameliorare spontană în timp a tulburărilor.

Tratamentul chirurgical este în final rezervat puținelor cazuri în care simptomatologia rezistă la tratamentul medical, se prelungește peste un interval minim de 6—12 luni de la operația primară și este severă, ducînd la denutriție, la limitarea activității și la schimbarea vieții de relație a bolnavului (probabil nu mai mult de 1—2% din bolnavii operați pe stomac). Metodele propuse pentru corectarea prin reintervenție chirurgicală a *dumping*-sindromului sînt foarte numeroase, ceea ce arată că eficacitatea lor nu este absolută. Scopul operației corectoare este de a prelungi timpul de golire a stomacului și/sau de a reinsera duodenul în circuitul alimentar. Modalitățile tehnice pentru realizarea acestor obiective sînt însă variate, depinzînd de mai multe elemente: tipul operației primare, prezența sau absența altor suferințe postoperatorii asociate *dumping*-sindromului, concepția fiziologică acceptată a determinismului acestuia.

- Un prim grup de procedee vizează *șicanarea evacuării bontului gastric* prin îngustarea gurii de anastomoză (sub 2 cm), refacerea pilorului sau plicatura ansei eferente (Juvara) în diverse modalități tehnice. Rezultatele acestor tipuri de operații sînt inconstante și nici una din ele nu s-a impus în practică (fig. 2.80 a, b, c, d).

- *Reîncadrarea duodenului în circuitul alimentar* constituie principiul de bază al unei serii de procedee operatorii folosite pentru tratamentul sindromului *dumping* după rezecțiile cu anastomoză gastrojejunală. Există numeroase variante tehnice de reintroducere a duodenului în tranzit. Conversia anastomozei gastrojejunale în gastroduodenală presupune rezecția vechii anastomoze, ceea ce este indicat cînd bontul gastric nu are dimensiuni prea mici sau cînd există alte leziuni ca ulcerul stomal sau inflamaţia gurii de anastomoză. În absenţa unor asemenea leziuni asociate locale, mai ales dacă bontul gastric este mic, precum şi în cazurile cu denutriţie prin sindrom carenţial, se folosesc transpoziţiile la duoden ale anselor eferentă sau aferentă, care păstrează anastomoza preexistentă, schimbînd însă circulaţia digestivă spre duoden (fig. 2.81 a, b, c). Cea mai folosită este transpoziţia ansei eferente (Henley-Soupault-Bucaille), dar în anumite condiţii se

---

* În experiența noastră, vagotomia asociată cu hemigastrectomie și anastomoză gastroduodenală produce foarte rar simptomele caracteristice *dumping*-ului, poate pentru că, în cele mai multe cazuri, acest tip de operație este urmat de o întîrziere a golirii tubului gastric ce se prelungește de regulă în primele luni după intervenție, adică exact în perioada cînd apar de obicei manifestările sindromului *dumping* după alte tipuri de operații (n.a).

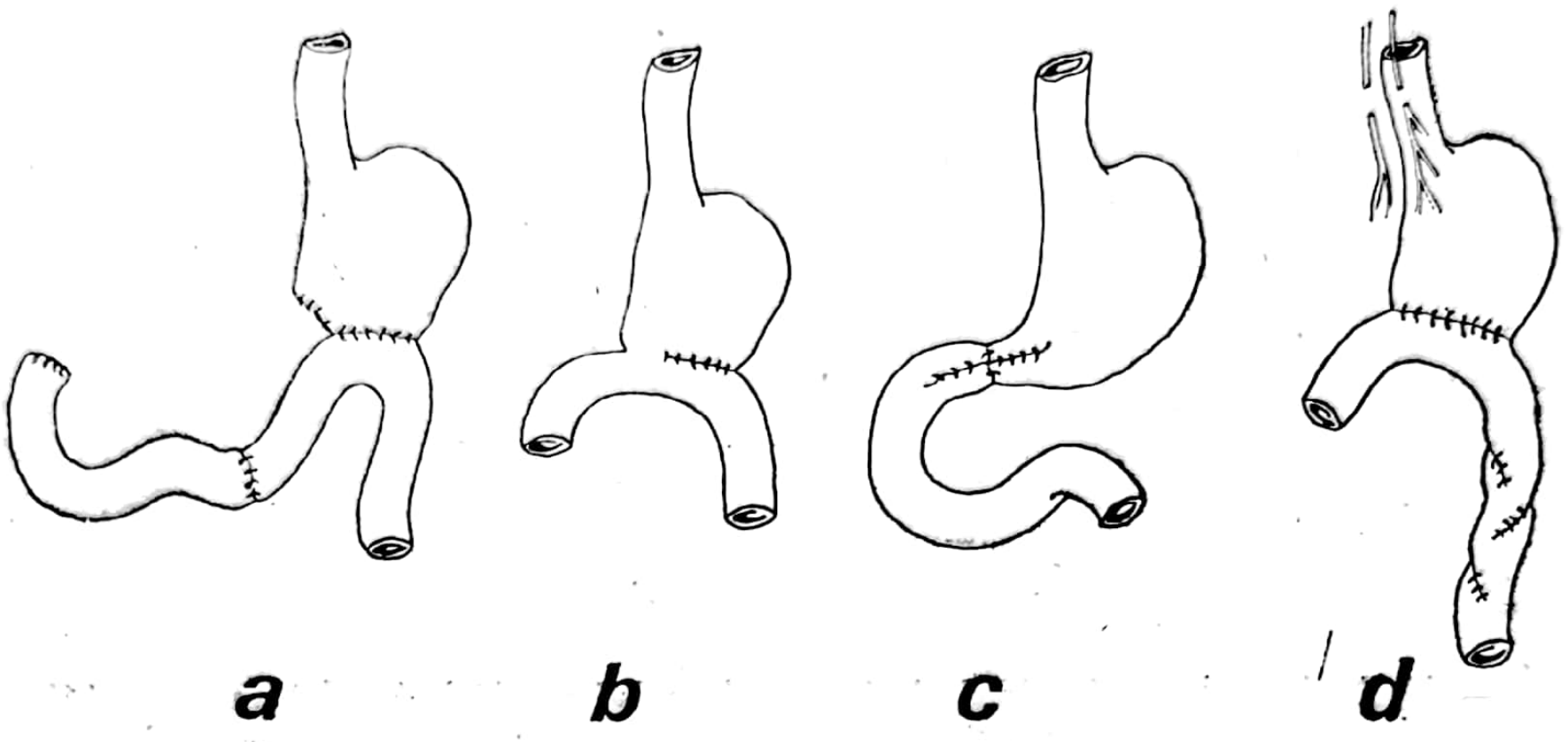

Fig. 2.80 — Metode chirurgicale conservatoare pentru tratamentul sindromului *dumping* prin şicanarea evacuării stomacului:

a — transformarea în anastomoză gastrojejunală Hofmeister-Finsterer; **b** — micşorarea stomei gastrojejunale; **c** — micşorarea stomei gastroduodenale; **d** — plicatura etajată a ansei eferente şi vagotomie (I. Juvara).

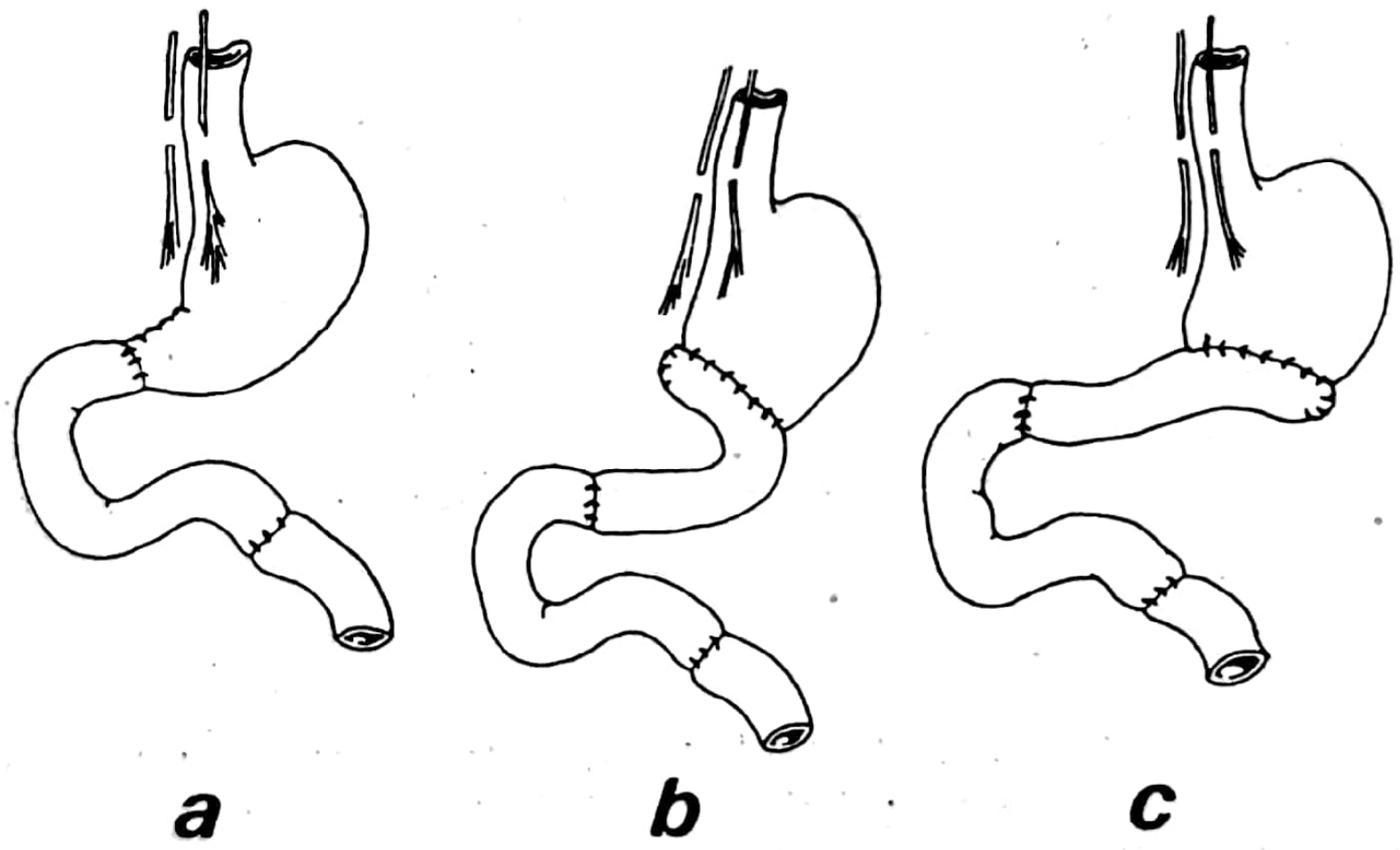

Fig. 2.81 — Metode chirurgicale de reîncadrare a duodenului în tranzit pentru tratamentul sindromului *dumping:*

a — transformarea din anastomoză gastrojejunală în gastroduodenală; **b** — transpoziţia ansei eferente la duoden; **c** — transpoziţia ansei aferente la duoden.

poate transpune la duoden ansa aferentă, în cazul cînd aceasta era suficient de lungă (Henley-Benedini); transpoziţia ansei aferente echivalează cu interpoziţia unui segment intestinal antiperistaltic între bontul gastric şi duoden.

● *Interpoziţiile gastroduodenale de ansă jejunală izolată* sînt operaţii corectoare folosite mai ales după rezecţiile cu anastomoză gastroduodenală sau după vagotomie cu piloroplastie. Există mai multe variante: interpoziţia de ansă *izoperistaltică* sau de ansă *anizoperistaltică*, eventual cu crearea unor pungi-rezervoare din intestin (Poth) sau şicane pe traiectul ansei interpuse (Lawrence, Woodward) (fig. 2.82 a, b, c, d).

● În fine, *interpoziţiile antiperistaltice gastrojejunale* sau *jejunojejunale* urmăresc încetinirea tranzitului stomac-jejun fără reîncadrarea duodenului în circuit. Există şi aici mai multe variante: demontarea anastomozei gastro-jejunale cu plasarea unui segment antiperistaltic *între stomac şi jejun* (Jordan) sau *inversarea unui segment din ansa eferentă* (Herrington) sau *inversarea unui segment din prima ansă jejunală* după operaţia Péan sau după vagotomie cu piloroplastie (fig. 2.83 a, b, c).

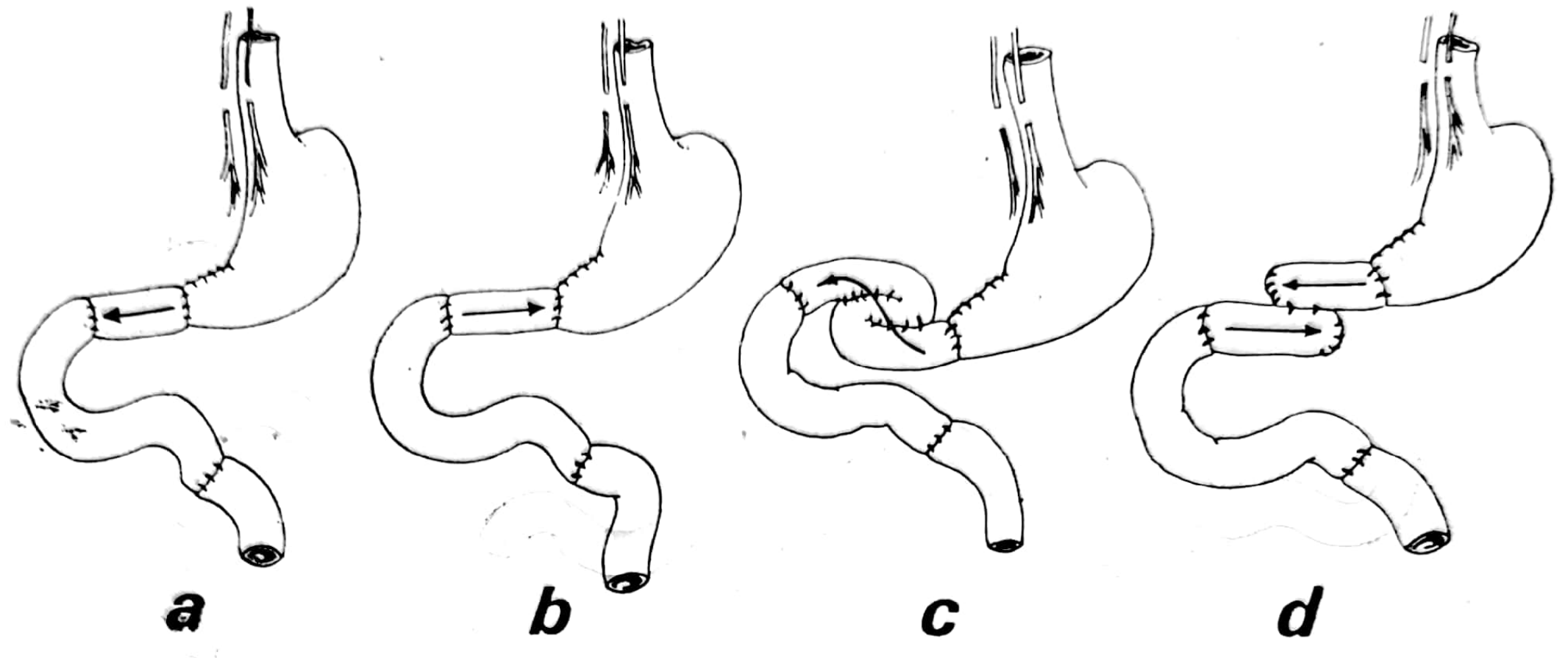

Fig. 2.82 — Metode chirurgicale de interpoziţie jejunală între bontul gastric şi duoden pentru tratamentul sindromului *dumping:*

a — interpoziţie de ansă jejunală izolată izoperistaltică; b — interpoziţie de ansă jejunală izolată antiperistaltică; c, d — pungă jejunală — rezervor.

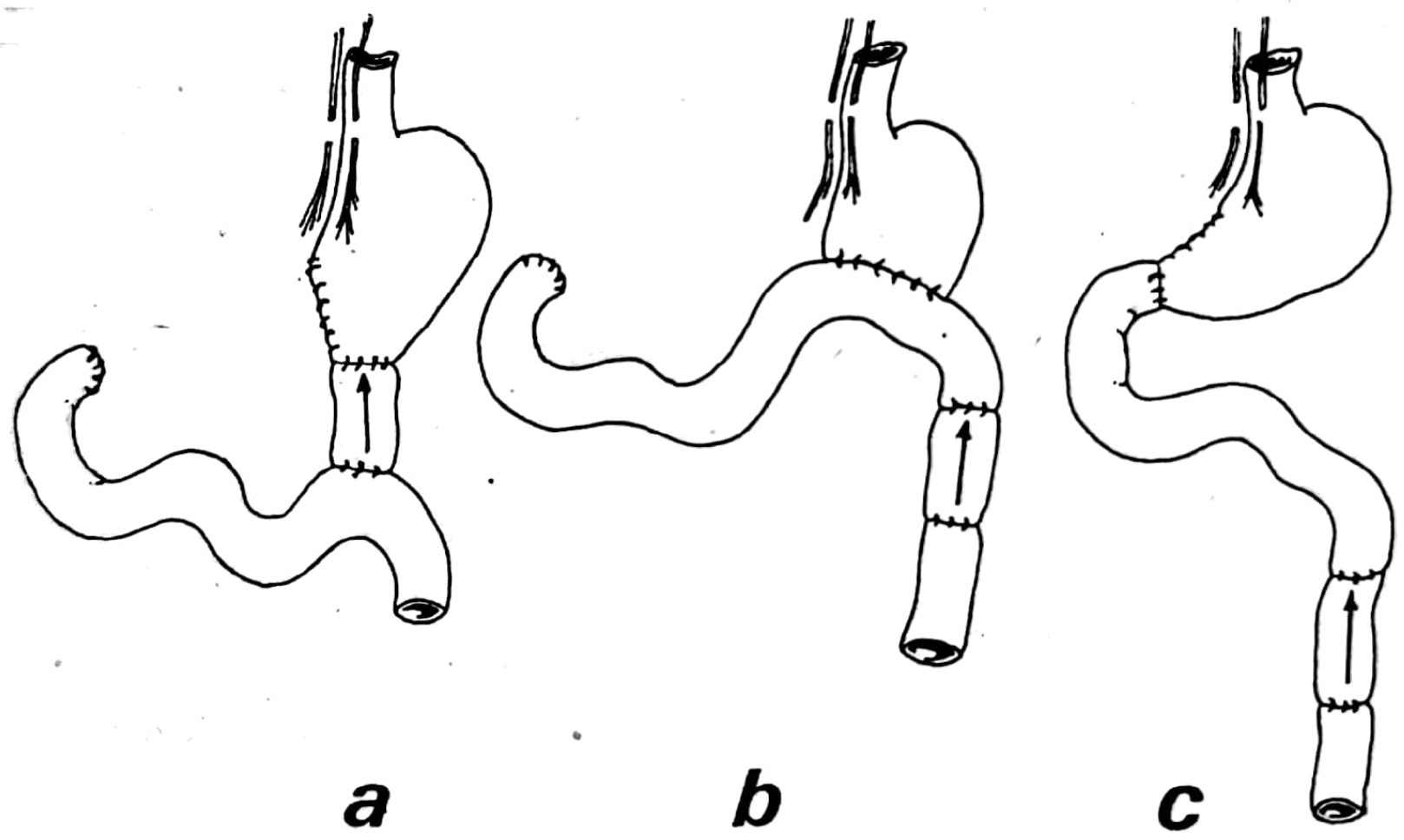

Fig. 2.83 — Metode chirurgicale de interpoziţie antiperistaltică pentru tratamentul sindromului *dumping:*

a — interpoziţie gastrojejunală de ansă izolată antiperistaltică; b, c — inversarea unui segment de ansă jejunală.

Toţi autorii sînt de acord în privinţa necesităţii asocierii *vagotomiei*, sau a completării unei vagotomii prealabile dar insuficiente, la toate aceste tipuri de operaţii corectoare. Vagotomia este indicată indiferent de gradul acidităţii reziduale a bontului gastric, rostul ei fiind dublu: de a proteja împotriva apariției unui ulcer recidivat (produs prin creşterea secreției clorhidropeptice ca urmare a conversiei tranzitului sau a încetinirii evacuării stomacului, dar și de a contribui la micșorarea vitezei de golire a bontului gastric. În această ultimă idee s-a propus şi chiar utilizat vagotomia ca gest izolat de reintervenție pentru tratamentul sindromului postprandial precoce, dar rezultatele nu au fost încurajatoare. Efectul global al operațiilor anti-*dumping* este în general bun, deşi pot persista unele suferinţe legate de o adaptare greoaie a segmentelor digestive folosite pentru reconstrucție, sau de o remanență a unor leziuni asociate tulburării funcționale. Apariția unui reflux gastroesofagian secundar conversiei duodenale (Gavriliu) sau transpoziției de ansă eferentă (Setlacec) poate obliga la o nouă reintervenție pentru corectarea refluxului determinat de îngreunarea evacuării bontului gastric.

(ii) **Sindromul postprandial tardiv** sau **hipoglicemic** se caracterizează prin apariția tardivă, în genere la 2—4 ore după ingestia de alimente, a unui complex de simptome oarecum asemănătoare cu un atac minor de *dumping*, eventual însoțit de senzația de foame dureroasă. Ingestia de glucide reduce simptomatologia. Frecvența sindromului hipoglicemic este apreciată de diverşi autori între 0,8 şi 10%, survenind în special după rezecții cu anastomoză gastrojejunală, dar și după celelalte tipuri de operații gastrice. Sindromul hipoglicemic poate coexista cu sindromul postprandial precoce, de care se deosebeşte însă, atît prin orarul său mai întîrziat, cît şi prin apariția tulburărilor la un interval mai mare după operație: cîteva luni sau chiar cîțiva ani.

Cauza hipoglicemiei postrezecționale rezidă probabil tot în desființarea modulării pilorice care duce la absorbția rapidă de glucide din jejun cu o hiperglicemie inițială urmată de o hipoglicemie tardivă, cu caracter funcțional. Mecanismul intim al fenomenului pare a fi o perturbare în procesul de glicoreglare, în sensul că efectul hiperglicemic de stimulare a secreției de insulină depășește în timp necesitățile de metabolizare a surplusului glucidic. Ca urmare, se produce hipoglicemia, al cărei efect se manifestă în special asupra medulosuprarenalei cu eliberarea de catecolamine şi apariția sindromului adrenergic: slăbiciune, tremurături, amețeală, transpirații, palpitații. De fapt, declanșarea semiologiei este mai puțin legată de nivelul absolut al glicemiei, cît de sensibilitatea deosebită a bolnavului la răspunsul adrenergic. Evoluția sindromului hipoglicemic este de regulă benignă, cu remisiune spontană sau sub influența unui tratament mai ales dietetic: mese mici şi repetate cu reducerea conținutului glucidic şi creşterea celui proteic. În momentul apariției simptomelor o priză orală de zahăr rapid asimilabil le face să dispară. Cu timpul însă, potențialul secretor al celulelor insulino-secretoare se poate epuiza, ajungîndu-se la un diabet insulinopriv, cu semnele şi urmările cunoscute.

(iii) **Tulburările de nutriție** însumează un set de suferințe funcțional metabolice ce ating, în timp, contururi clinice distincte.

a) *Sindromul pluricarențial complex*, pînă la denutriția severă postrezecțională, este rezultatul unui ansamblu de tulburări digestive, nutriționale şi metabolice care se manifestă esențial prin degradarea stării generale a bolnavului în urma modificărilor fiziologice create prin operație. În forma lui „curată“ sindromul pluricarențial trebuie deosebit de toate situațiile patologice postoperatorii în care alterarea stării generale survine ca urmare a unor cauze locale ce împiedică nutriția bolnavului: recidiva ulceroasă, defecte de montaj, inflamații, stenoze, cancer al bontului gastric.

Frecvența sindromului carențial grav — care va necesita o reintervenție corectoare — este redusă. Dacă aproximativ 1/3 din gastrorezecați rămîn sub greutatea lor ideală, numai o proporție mică (variabilă după diverse statistici, în orice caz sub 1%) dezvoltă un adevărat sindrom pluricarențial sever. Ca și celelalte tulburări funcționale, acesta apare mai ales după rezecțiile cu anastomoză gastrojejunală, în special cînd întinderea rezecției a fost mare (peste 75%).

Mecanismul tulburărilor care afectează îndeosebi metabolismele protidic și lipidic este foarte complex: deficitul digestiei gastrice, pierderea sincronismului între bolul alimentar și fluxul sucurilor biliopancreatice, diminuarea stimulilor secretori biliopancreatici, contaminarea ascendentă a tubului digestiv (disbacteria) cu consecințele malabsorbtive și inhibitoare pentru sinteza hepatică de proteine sînt numai o parte din multiplele perturbări incriminate. Se adaugă tulburări de rezorbție și sinteză vitaminică, tulburări hematologice (anemii proteiprive, feriprive sau megalocitare) ale metabolismului fosfocalcic și altele. Cauze particulare ale denutriției pot fi manifestările postoperatorii ale unor defecte de absorbție pînă atunci latente, subclinice, cum ar fi sensibilitatea la gluten sau la lactoză.

În general, sindromul pluricarențial apare tardiv după operație, la 2—5—10 ani, evoluînd însă progresiv și putîndu-se însoți de apariția unor boli intercurente (tuberculoză ganglionară sau respiratorie, de exemplu). Clinica sindromului carențial este dominată de pierderea ponderală masivă, cu topirea țesutului adipos și muscular. Astenia fizică și psihică, diareea uneori incoercibilă, demineralizarea osoasă, semnele hipovitaminozelor, tulburările endocrine variate (insuficiență suprarenală, gonadică, tiroidiană, hipofizară) pot alcătui combinații de forme și intensități diferite, mergînd pînă la „marele sindrom carențial complex al gastrectomizaților“ descris în 1949 de Lambling și Conte. Diagnosticul sindromului pluricarențial necesită eliminarea tuturor celorlalte cauze de suferințe digestive care pot surveni la un operat gastric.

Profilaxia sindromului carențial constă în limitarea judicioasă a întinderii gastrectomiei — mai cu seamă la ulceroșii constituțional subponderali — și în folosirea preferențială a metodelor de reconstrucție care mențin duodenul în circuitul alimentar. Tratamentul curativ este medical și dietetic în primul rînd. Un regim alimentar fracționat, hipercaloric și hiperproteic, vitaminele, fermenții pancreatici, medicația anabolizantă sînt măsuri care de multe ori asigură un echilibru nutrițional acceptabil la majoritatea operaților, chiar dacă greutatea nu poate fi adusă la cifrele ideale. Recuperarea chirurgicală devine indicată în cazurile — rare — în care denutriția progresează sub tratamentul dietetic și medical. Este însă important ca în formele severe și rapid progresive să nu se aștepte prea mult înainte de reintervenția chirurgicală, pentru că deficitul proteic exagerat predispune la complicații postoperatorii ce pot compromite rezultatul operației (dehiscența anastomotică, peritonita). Scopul operațiilor corectoare este dublu: repunerea duodenului în circuit și ameliorarea funcției de rezervor gastric. De aceea nu este indicată rezecția anastomozei gastrojejunale cu transformarea directă în anastomoză gastroduodenală (fig. 2.81 a) procedeu care mai reduce încă ceva din bontul gastric, de obicei mic la bolnavii din această categorie. Sînt indicate procedeele de reconversiune duodenală prin transpoziția ansei eferente (fig. 2.81 b), eventual a ansei aferente, cînd condițiile sînt îndeplinite (fig. 2.81 c). Cînd ansele anastomotice nu pot fi folosite, se poate pune problema interpoziției gastroduodenale a unei anse izolate, izo sau anizoperistaltică (fig. 2.82 a, b). Asocierea vagotomiei poate fi indicată.

b) *Anemia postoperatorie*, în general tardivă, este de mai multe tipuri: *hipocromă* (normo sau microcitară), *megalocitară* sau de aspect *mixt.* Înainte de a afirma originea nutrițională postrezecțională a oricăreia din forme trebuie eliminate anemiile prin pierdere cronică de sînge, totdeauna posibile după operațiile gastrice, prin ulcer postoperator sau restant, gastrită erozivă, stomită sau prin cauze nelegate de operație.

Cea mai comună din anemiile nutriționale este cea *hipocromă* prin lipsă de fier datorită tulburărilor de absorbție. Cauza principală este tranzitul prea rapid sau chiar scurtcircuitarea segmentelor în care se produce în mod normal absorbția fierului, adică duodenul și jejunul. Reducerea acidității are doar un efect secundar. Bolnavii acuză stări de apatie, anorexie, dureri epigastrice, pierdere ponderală, modificări ale fanerelor. Tratamentul suficient este administrarea orală de preparate de fier.

Anemia macrocitară este mai rară, urmează aproape invariabil după gastrectomia totală (prin dispariția factorului intrinsec) dar poate apare și după rezecțiile parțiale, ca efect al modificărilor inflamatorii ale mucoasei secundare refluxului alcalin în stomacul restant. Depozitele hepatice de vitamină B_{12} asigură rezerve pentru mulți ani și numai unii dintre bolnavi ajung să dezvolte o anemie megaloblastică severă. Diagnosticul se pune prin aspectul clinic, hemogramă, puncția medulară, iar tratamentul comportă administrarea parenterală substitutivă de vitamina B_{12}; în cazurile rezistente poate fi nevoie și de acid folic. O cauză specială de anemie hipercromă postoperatorie este *disbacteria* cu contaminarea ascendentă a tractului digestiv superior, jejun, duoden, eventual stomac. Populația microbiană crește enorm și se modifică, determinînd tulburări de malabsorbție a grăsimilor și a vitaminei B_{12}, cu diaree și anemie macrocitară. Diagnosticul beneficiază de determinările cantitative și calitative ale florei bacteriene, de constatarea prezenței sărurilor biliare deconjugate în conținutul intestinal. Tratamentul necesită o antibioterapie cu agenți activi pe germenii intestinali (de exemplu tetraciclină, metronidazol) și substituția parenterală de vitamină B_{12}.

Formele mixte de anemii postoperatorii se tratează prin administrare concomitentă de fier și vitamină B_{12}. Anemiile postrezecționale nu constituie indicații de reintervenție chirurgicală, cu excepția cazurilor în care sînt asociate și alte tulburări postoperatorii, ca sindromul de ansă aferentă sau sindromul *dumping;* s-a constatat însă că transpozițiile jejunale și conversiile gastroduodenale ameliorează absorbția fierului.

c) *Tulburările osoase*, osteomalacia și osteoporoza, sînt tulburări scheletice care pot apare tardiv după operațiile gastrice, mai cu seamă la oamenii vîrstnici și mai des la femei. Cauza rezidă atît în consumul prea scăzut de calciu și de vitamină D, cît și în tulburările de absorbție ale acestora. Hipocalcemia, creșterea fosfatazei alcaline serice și scăderea calciuriei sînt de multe ori prezente la bolnavii operați pe stomac, dar manifestările clinic semnificative sînt rare. *Osteoporoza* apare mai cu seamă la bolnavii denutriți ca urmare a restricției voluntare a alimentației pentru evitarea sindroamelor postprandiale dezagreabile; tratamentul necesită firește îndepărtarea acestor cauze. *Osteomalacia* pare a fi mai degrabă urmarea unei alimentații inadecvate și a unui viciu de absorbție a grăsimilor și respectiv a vitaminei liposolubile D. Tratamentul constă în administrarea orală de vitamină D, cu precauțiile necesare evitării unei supradozări.

(iv) **Diareea.** Accelerarea tranzitului intestinal este un fenomen frecvent după operațiile gastrice care intervin în mecanismul golirii stomacului. Interpretarea creșterii frecvenței scaunelor este însă foarte variată, în funcție de definiția acordată diareei, de numărul bolnavilor observați, de situația postoperatorie a tranzitului intestinal. Frecvența apariției diareei este semnalată de diverși autori între 0 și 50%, mai rar după rezecțiile gastrice largi și mai des după vagotomie asociată cu rezecție limitată și mai ales cu drenaj gastric. Colecistectomia pare a fi un factor favorizant. Proporția operaților care au tulburări severe de tranzit, invalidante, este însă redusă: sub 1% bolnavi au 10—25 scaune pe zi, apoase, explozive, fără avertisment, putînd duce la tulburări grave de denutriție, cînd diareea este continuă; de obicei însă diareea este periodică.

Cauza diareei este încă incomplet cunoscută. Aclorhidria postoperatorie singură nu explică diareea, scăderea acidității fiind mai mare după rezecția largă decît după vagotomie. Disfuncția pancreatică sau biliară, modificarea mucoasei intestinale cu atrofia vilozităților, scăderea aportului sanguin intestinal sînt ipoteze propuse dar neverificate. Cauza cea mai probabilă este o tulburare în circulația sărurilor biliare care ajung în colon într-o concentrație prea mare, producînd o creștere a secreției de apă și electroliți.

În diagnosticul diareilor postoperatorii trebuie luate în considerare toate cauzele posibile ale accelerării tranzitului: o lipsă de lactază care devine manifestă după operație, sindromul Zollinger-Ellison, o diaree bacteriană favorizată de carența imunoglobulinei A, o predispoziție preoperatorie la tranzit rapid. Profilaxia diareei postoperatorii presupune evitarea vagotomiei la bolnavii cu tendință la scaune multiple și neformate, steatoreice, în general la cei etichetați drept „colitici“. Tratamentul medical reușește de cele mai multe ori să rezolve diareile sporadice prin măsuri relativ simple: mese mici și frecvente, reducerea lichidelor, a laptelui și a glucidelor din alimentație, extracte pancreatice, eubiotice intestinale, medicație care încetinește tranzitul (metoclopramida). Cholestyramina, o rășină captatoare de săruri biliare, neutralizează efectul laxativ al afluxului acestora în colon. Sînt de asemenea utile antiacidele cu hidroxid de aluminiu.

În cazurile rare necontrolabile medical, care afectează starea generală și perturbă existența bolnavului, poate fi nevoie de o reintervenție chirurgicală care depinde de tipul operației primare. Astfel, în diareea după vagotomie cu drenaj gastric se poate desființa drenajul cu restabilirea tranzitului piloric; după vagotomie cu antrectomie și montaj gastroduodenal se poate interpune o ansă jejunală anizoperistaltică între bontul gastric și duoden (fig. 2.82 b). După orice tip de operație se poate inversa un segment jejunal lung de 10 cm la distanță mare (100 cm) sub unghiul duodenojejunal (fig. 2.84). Efectul acestui tip de operație este dublu: întrerupe unda peristaltică pentru aval și favorizează retenția în amonte a bolului alimentar, realizînd un amestec biliopancreatic mai bun și ameliorarea rezorbției de proteine, glucide, calciu, fier și chiar de grăsimi.

2.5.3 ULCERUL RECIDIVAT

Recidiva ulceroasă este poate cea mai penibilă dintre urmările nefavorabile ale chirurgiei ulcerului, atît pentru bolnav, care-și vede irosite speranțele vindecării prin operație, cît și pentru chirurg, pus în fața unui eșec care se traduce printr-o boală gravă și deseori complicată. În fapt, eșecul aparține *formulei operatorii* aplicată la intervenția sau intervențiile anterioare, care n-au reușit să rezolve problema mecanismului ulcerogenic pentru cazul dat.

Frecvența generală a ulcerului recidivat este greu de apreciat din numeroase motive: greutățile de urmărire a tuturor bolnavilor operați, timpul de urmărire care de multe ori este insuficient față de caracterul îndelungat și natural ondulant al bolii ulceroase, diferențele structurale ale populației studiate și chiar criteriile pentru recunoașterea și certificarea prezenței recidivei ulceroase.

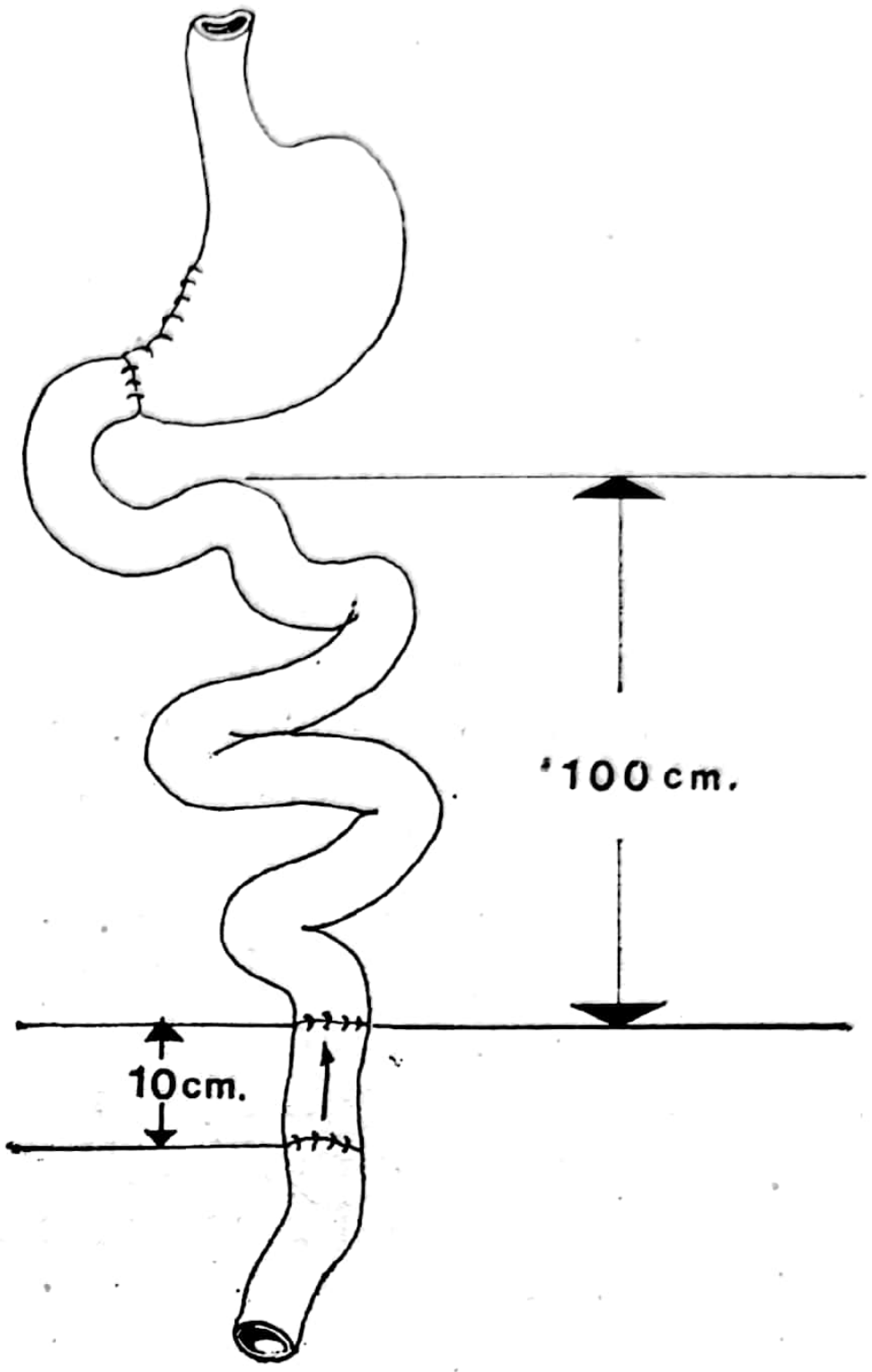

Fig. 2.84 — **Metodă pentru corectarea diareei postoperatorii prin inversarea unui segment de ansă jejunală la 100 cm sub unghiul duodenojejunal.**

Se cunosc totuși anumite date *etiologice* care permit o conturare a frecvenței ulcerului recidivat după operație în raport cu anumiți factori. Se știe astfel că recidivele apar după operațiile pentru ulcer duodenal, fiind practic inexistente după intervențiile pentru ulcer gastric; nivelul ridicat al acidităților preoperatorii (70—100 mEq/l și peste) favorizează de asemenea apariția recidivelor. Sexul masculin predomină, chiar mai mult decît în etiologia ulcerului duodenal neoperat. Un factor hotărîtor pentru incidența recidivelor este tipul operației inițiale (tabelul 2.6). Operația cea mai generatoare de recidive este gastrojejunoanastomoza simplă, iar recidivele cele mai puține se întîlnesc după vagotomia asociată cu rezecția limitată a stomacului. Nefolosirea vagotomiei, nefolosirea rezecției gastrice și restrîngerea dimensiunilor acestora sînt factori favorizanți ai recidivelor. Intervalul de urmărire după operația inițială are importanță: rata cumulativă a recidivelor crește în general pe măsura trecerii timpului, dar și aici există o influență a tipului de operație: recidivele apar mai precoce după rezecție (medie cca 2 ani) decît după gastrojejunoanastomoză (medie cca 6 ani). În orice caz, concluzii serioase cu privire la frecvența recidivelor ulceroase nu pot fi trase decît după o urmărire de cel puțin 5 ani de la operație.

TABELUL 2.6

Frecvenţa recidivelor în raport cu tipul operaţiei*

Gastroenteroanastomoză	30—35%
Rezecţie largă cu gastroduodenoanastomoză	cca 8%
Rezecţie largă cu gastrojejunoanastomoză	2— 5%
Vagotomie cu piloroplastie	4—27%
Vagotomie cu gastrojejunoanastomoză	7—10%
Vagotomie cu hemigastrectomie	sub 1%
Vagotomie supraselectivă	peste 10%

* Proporţia recidivelor variază în limite largi pentru diverse statistici, dar în linii mari cifrele permit o orientare.

Patogenia recidivei ulceroase este similară cu a ulcerogenezei iniţiale, elementul hotărîtor fiind dezechilibrul dintre factorul agresiv — secreţia acidopeptică a stomacului — şi rezistenţa mucoasei la acţiunea autodigestivă a acestuia. Ulcerul recidivează pentru că operaţia iniţială nu a rezolvat acest dezechilibru, lăsînd să persiste o aciditate *reziduală* care, pentru bolnavul în cauză, este încă prea ridicată. Cercetări sistematice ale valorilor secreţiei gastrice arată că bolnavii cu ulcer recidivat au aciditate mai mare decît operaţii la care ulcerul nu recidivează (tabelul 2.7.). Nu toţi bolnavii cu o aciditate reziduală postoperatorie vor dezvolta o recidivă ulceroasă, dar există date care corelează demonstrativ valorile secreţiei gastrice postoperatorii cu probabilitatea recidivei. Ulcerul recidivat este foarte improbabil dacă debitul acid maximal este sub 1 mEq/oră şi dimpotrivă foarte probabil cînd debitul acid bazal este mai mare ca 5 mEq/oră, iar debitul acid maximal depăşeşte 15 mEq/oră.

TABELUL 2.7

Valorile secreţiei gastrice în ulcerul recidivat

	Debit acid bazal	Debit acid maximal (histamină)
Recidive ulceroase*	4,5 mEq/oră	cca 16 mEq/oră
Operaţi fără recidivă	0,6 mEq/oră	4,5 mEq/oră

Cauzele hiperacidităţii reziduale postoperatorii ţin fie de un defect tehnic al operaţiei, fie de un defect de indicaţie al acesteia, fie de un abuz de medicamente ulcerogene (fig. 2.85). După vagotomie cauza cea mai obişnuită a recidivelor ulceroase este secţiunea nervoasă incompletă, dar persistenţa acidităţii se poate datora şi unui mecanism gastrinic prin tulburări în golirea stomacului, determinate de insuficienţa operaţiei asociate vagotomiei (piloroplastie, gastrojejuno sau gastroduodenoanastomoză). După rezecţie, aciditatea reziduală ridicată poate avea drept cauză o întindere insuficientă a rezecţiei spre stînga, lăsînd pe loc un bont gastric mare cu masă celulară parietală neredusă, sau o întindere insuficientă spre dreapta, lăsînd să persiste un bont antral şi/sau duodenal gastrinic secretor, aşa cum se întîmplă în rezecţii pentru excluderea ulcerului şi cu atît mai mult a pilorului. Lungimea exagerată a ansei aferente în montajele gastrojejunale este de asemenea socotită o cauză de hiperaciditate postoperatorie.

Defectele de indicație ale operațiilor primare sînt legate de prezența unor mecanisme ulcerogenice altele decît cele curabile printr-o intervenție obișnuită. Este vorba de ulcerul „endocrin“ apărut în cazul unui „gastrinom“ pancreatic, a unei hiperplazii de celule gastrinosecretoare sau a unei hiperparatiroidii primare, cu sau fără adenom paratiroidian. În aceste condiții recidiva ulceroasă este de regulă precoce, violentă, multiplă, complicată. În fine, recidiva ulcerului poate avea drept cauză folosirea prelungită a unor medicamente cu acțiune ulcerogenică, de tipul salicilaților, corticoizilor și altora. Este evident că patogenia reapariției ulcerului trebuie elucidată înainte de a lua măsurile terapeutice.

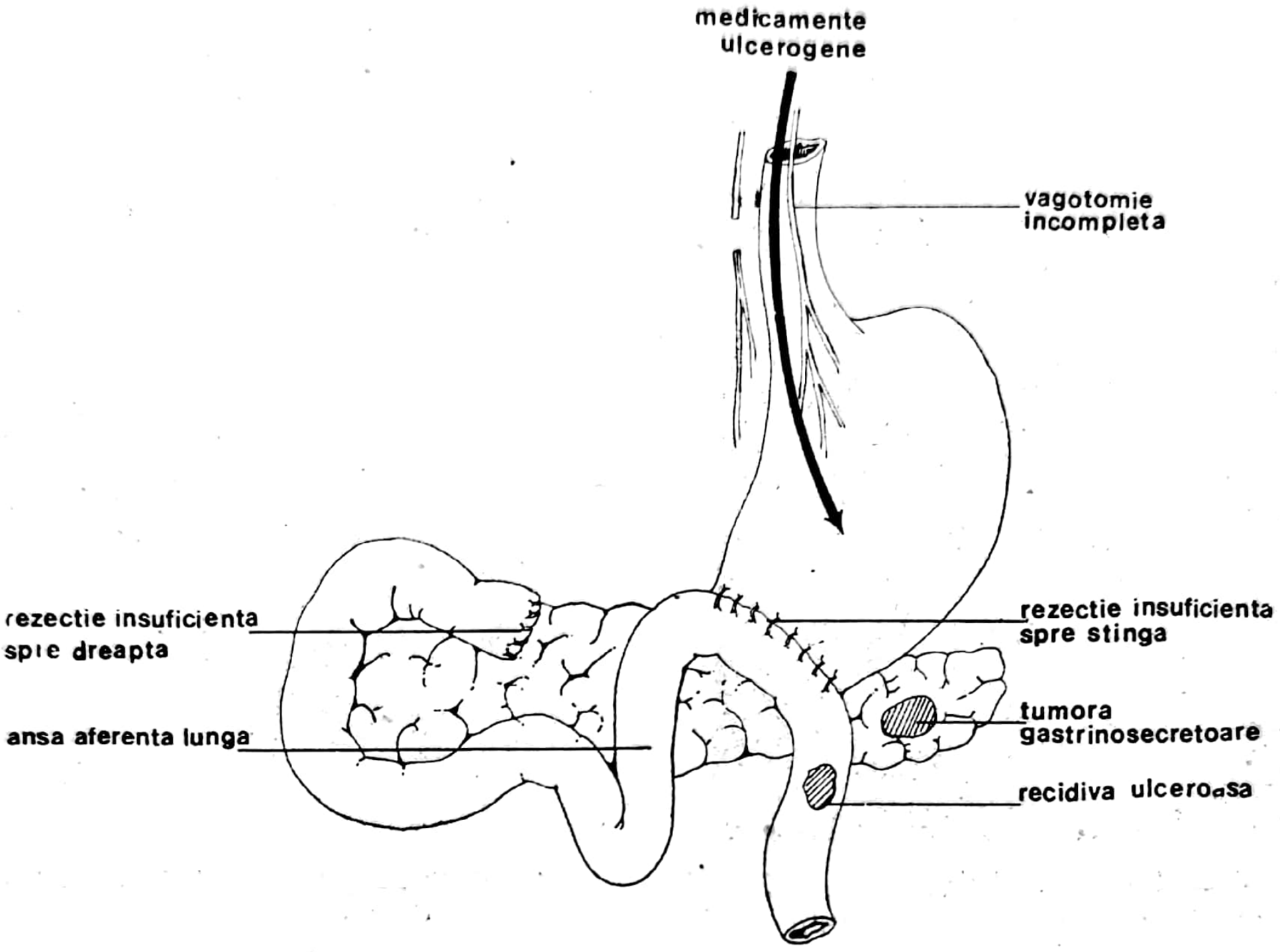
medicamente ulcerogene
vagotomie incompleta
rezectie insuficienta spre dreapta
rezectie insuficienta spre stinga
ansa aferenta lunga
tumora gastrinosecretoare
recidiva ulceroasa

Fig. 2.85 — Cauzele ulcerului recidivat postoperator.

Anatomic, ulcerul recidivat este situat de obicei pe duoden sau pe jejun, la mică distanță de gura anastomotică. Mai rar ulcerul are sediul chiar pe stomă, apărînd în acest caz pe locul firelor de sutură neresorbabile. Foarte rar ulcerul recidivat se dezvoltă la nivelul bontului gastric. Recidivele cu mecanism endocrin pot fi multiple și pot avea sediul la distanță mare de stomă, pe primele anse jejunale. Ulcerul recidivat este deseori terebrant, depășind peretele digestiv și erodînd structurile învecinate: penetrație pancreatică în cele duodenale, mezocolică în cele jejunale, perforație acoperită de ficat sau vezicula biliară. O formă specială de perforație este *fistula gastrojejunocolică*, care complică mai ales ulcerele recidivate după gastrojejunoanastomoză, dar și pe cele care apar după rezecție cu anastomoză gastrojejunală. Penetrația în colon este favorizată de plasarea retrocolică a anastomozelor gastrojejunale și constituirea acestei comunicări anormale între colon, stomac și intestinul subțire are implicații fiziopatologice extrem de serioase.

Diagnosticul ulcerului recidivat este în genere greu. Simptomatologia e mai puțin precisă decît a ulcerului inițial, pe care nu o reproduce decît în parte. Durerile, frecvent nocturne, au cel mai ades un sediu periombilical sau chiar pe partea stîngă, cu iradiere dorsală. Ingestia de alimente şi medicaţia antiacidă pot aduce ameliorări trecătoare. Uneori, mai ales după vagotomie

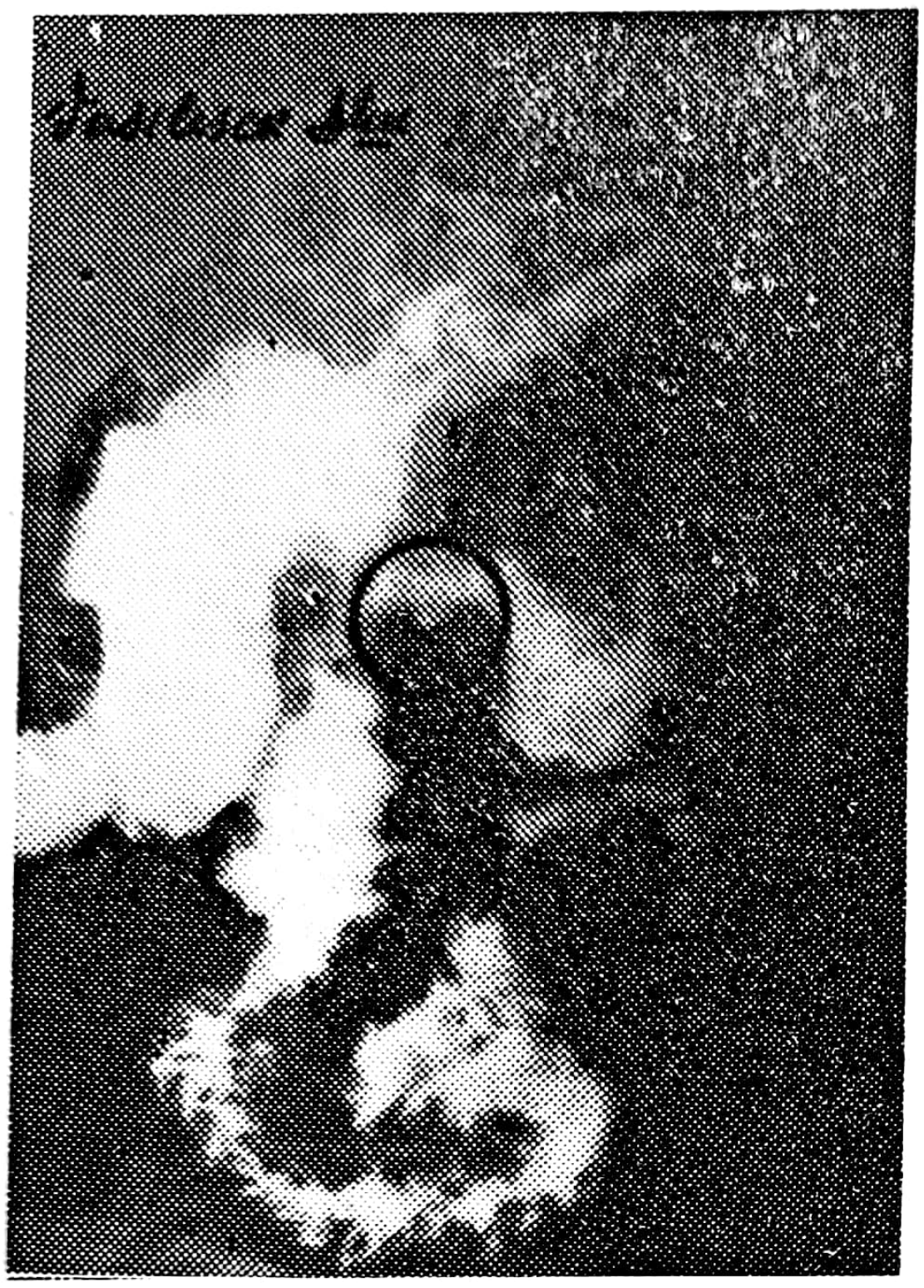

Fig. 2.86 — Ulcer recidivat la 27 ani după gastrojejunoanastomoză. Radiografie din colecţia Clinicii de Chirurgie Cantacuzino (prof. dr. I. Juvara).

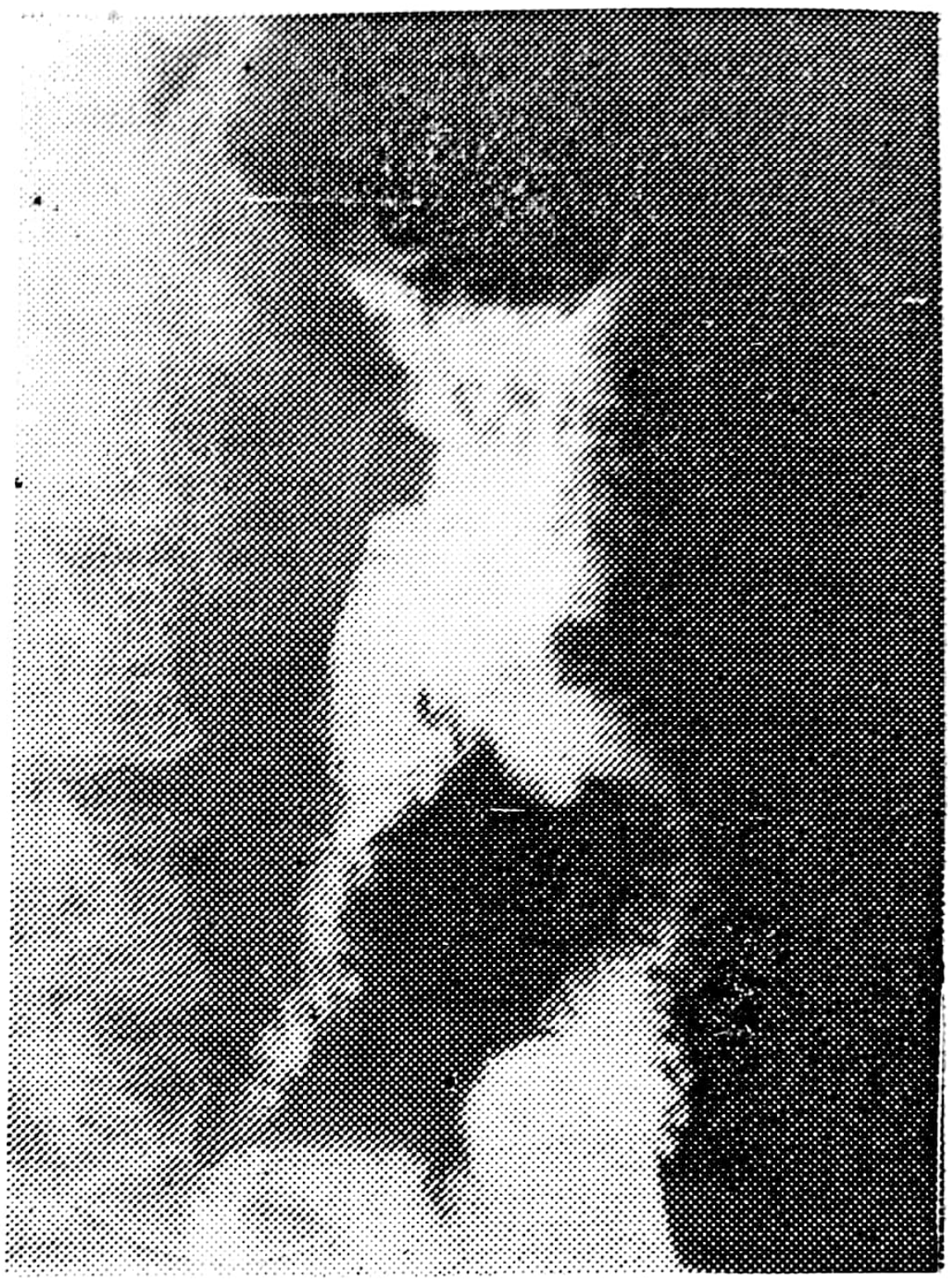

Fig. 2.87 — Ulcer recidivat la 5 ani după rezecţie gastrică cu anastomoză gastrojejunală. Se observă nişa ulceroasă la începutul ansei eferente. Radiografie din colecţia Clinicii de Chirurgie Cantacuzino (prof. dr. I. Juvara).

ulcerul poate evolua indolor. Greţurile şi vărsăturile sînt frecvente, dar, chiar dacă se instalează o stenoză organică, volumul vărsăturilor este mic pentru că bontul gastric este de volum redus. La indivizii slabi palparea abdominală poate depista o „masă pseudotumorală" dacă există un proces inflamator periulceros polivisceral.

De multe ori, ulcerul recidivat se recunoaşte de abia prin apariţia complicaţiilor, care sînt mai frecvente decît pentru ulcerele neoperate. Hemoragia digestivă este deseori semnul revelator şi singular al unui ulcer recidivat. Perforaţia liberă, cu semne de peritonită difuză, foarte gravă, este mai rară. Fistula gastrojejunocolică, care complică cca 15—20% din ulcerele recidivate după gastrojejunoanastomoză şi aproximativ 5—6% din cele după rezecţie, are ca semne esenţiale diareea lienterică, vărsăturile fecaloide şi pierderea ponderală, secundară malabsorbţiei determinate de infectarea tractului digestiv superior (stomac şi jejun).

Examenele paraclinice sînt importante pentru diagnosticul recidivei ulceroase. Radiologia poate constata prezenţa şi localizarea nişei ulcerului, mai uşor după gastrojejunoanastomoză (fig. 2.86) şi rezecţiile cu anastomoză gastrojejunală (fig. 2.87) sau gastroduodenală (fig. 2.88) decît după piloroplastii sau derivații gastroduodenale (fig. 2.89) în care operația inițială produce modificări morfologice regionale care pretează la confuzii. Se poate de asemenea identifica stenoza secundară evoluției ulcerului (fig. 2.90). Modi-



Fig. 2.88 — Ulcer recidivat la 2 ani după rezecție gastrică cu anastomoză gastroduodenală. Radiografie din colecția Clinicii de Chirurgie Cantacuzino (prof. dr. I. Juvara).



Fig. 2.89 — Ulcer recidivat la 2 ani după vagotomie cu derivație gastroduodenală. Nișa ulceroasă este pe D_2 în fața anastomozei gastroduodenale. Radiografie din colecția Clinicii de Chirurgie Cantacuzino (prof. dr. I. Juvara).

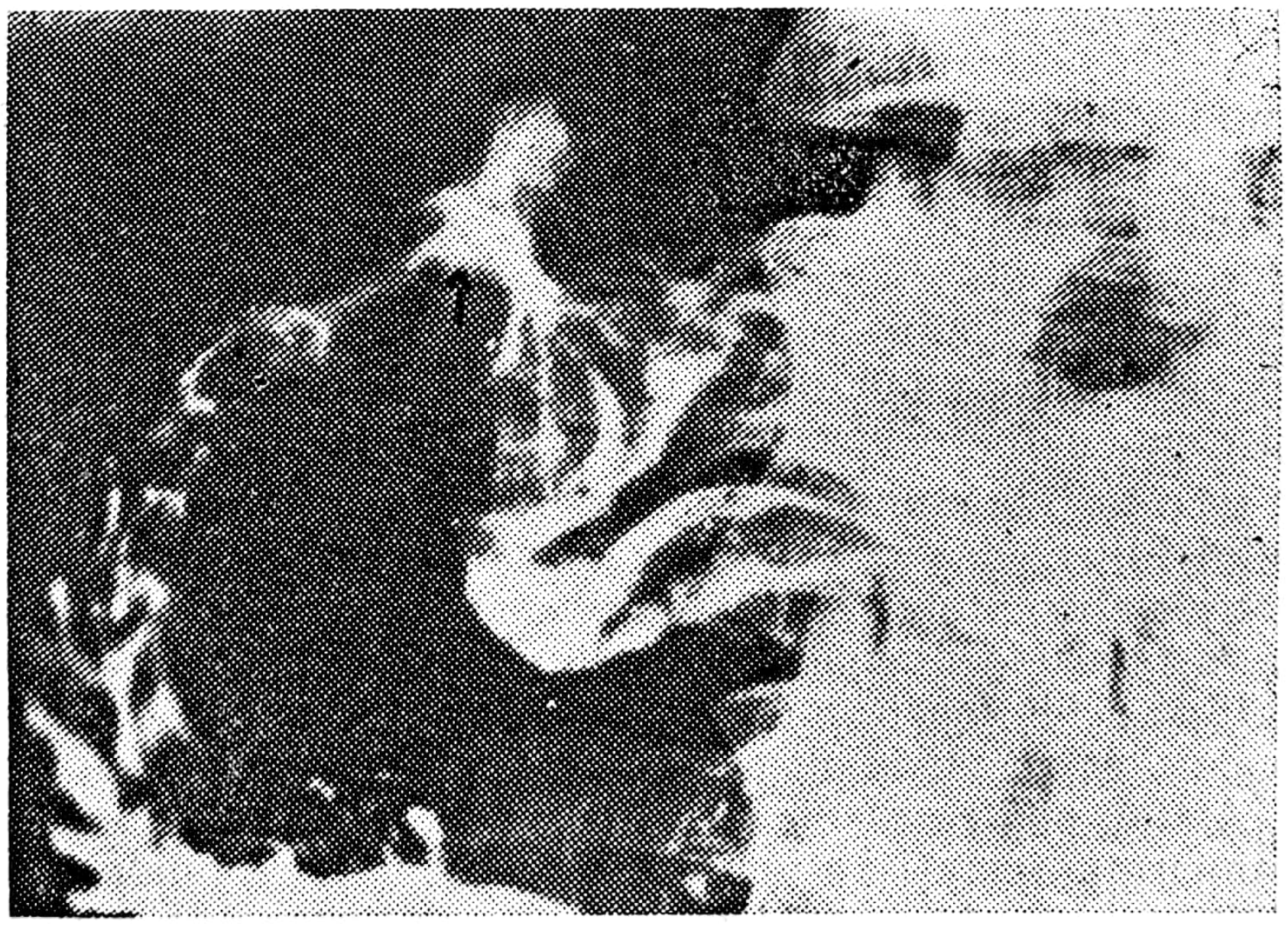

Fig. 2.90 — Ulcer recidivat la 1 an și 6 luni după vagotomie cu piloroplastie. Se observă nișa ulceroasă și stenoza piloroplastiei. Radiografie din colecția Clinicii de Chirurgie Cantacuzino (prof. dr. I. Juvara).

ficările retractile ale gurii anastomotice pot crea un reflux masiv şi persistent în ansa aferentă, semn de valoare diagnostică dacă există radiografii anterioare în care nu se constată refluxul (Juvara) (fig. 2.91). Examenul baritat poate pune de asemenea în evidenţă unele greşeli de tehnică chirurgicală şi — mai greu — prezenţa unor fistule interne. Pentru fistula gastrojejunocolică examenul radiologic de elecţie este irigografia (fig. 2.92). Limitele examenului radiologic subliniază valoarea considerabilă a endoscopiei care permite vederea ulcerului, localizarea lui, constatarea unei eventuale stenoze. Biopsia dirijată endoscopic poate diagnostica *remanenţa de mucoasă antrală* (cauză de recidivă ulceroasă) şi elimina ipoteza malignităţii, adică a unui neoplasm de bont gastric, ca şi a altor modificări capabile de a produce o semiologie pînă la un punct asemănătoare ulcerului: gastrită, stomită, jejunită.



Fig. 2.91 — Reflux baritat, adînc şi persistent, în ansa aferentă, secundar unui ulcer postoperator anastomotic după rezecţie gastrică cu anastomoză gastrojejunală. Substanţa opacă impregnează întreg duodenul dilatat, pînă la bontul duodenal. Radiografie din colecţia Clinicii de Chirurgie Cantacuzino (prof. dr. I. Juvara).

Testele secretorii la stomacul operat sînt greu interpretabile datorită mai ales refluxului biliar, dar şi evacuării rapide a stomacului sau dimpotrivă retenţiei gastrice alimentare. Totuşi, cifrele ridicate semnificativ sînt un argument serios în favoarea diagnosticului de ulcer recidivat care devine improbabil la debituri acide foarte mici. În ceea ce priveşte identificarea mecanismului patogenic al recidivei ulceroase prin probele secretorii, există unele posibilităţi. Astfel, pentru diagnosticul de vagotomie incompletă cel mai bun test ar fi comparaţia secreţiei stimulate cu pentagastrină înainte şi după operaţie, o scădere cu peste 60% indicînd o vagotomie adecvată. Chimismul gastric poate oferi dovezi ale cauzei endocrine a recidivei ulceroase: în cazul cînd raportul între debitul acid bazal şi cel maximal este mare (peste 0,75) trebuie suspectată o hipersecreţie gastrică prin hipergastrinemie (sindrom

Zollinger-Ellison sau persistență de mucoasă antrală); invers, dacă debitul acid bazal este scăzut și cel maximal foarte ridicat, este mai probabilă o persistență de masă celulară parietală excesivă.

Dozările gastrinemiei (repetate trei zile consecutiv, după administrarea de prînzuri-test) pot aduce informații utile pentru recunoașterea cauzei recidivei. Nivelurile obișnuite ale gastrinemiei postoperatorii sînt în jur de 20—30 pg/ml, chiar după o antrectomie completă. Valori ale gastrinemiei peste 200 pg/ml sînt o prezumție de tumoră langerhansiană gastrinosecretoare sau de mucoasă antrală restantă. În genere, prezența triadei ulcer recidivat-hiperaciditate-hipergastrinemie ridică bănuiala unei tumori gastrinosecretoare, care poate fi verificată prin testele cu secretină și cu perfuzie de calciu: dacă valoarea gastrinemiei crește cu peste 200% față de nivelul inițial, sindromul Zollinger-Ellison este probabil.

În ansamblu, diagnosticul ulcerului recidivat rămîne dificil, atît ca prezență, cît mai ales ca mecanism patogenic, problemă de care depinde însă direct adoptarea unei atitudini terapeutice adecvate.

Tratamentul ulcerului recidivat poate fi medical în formele necomplicate, cu simptomatologie modestă, de apariție recentă, cu leziuni mici, cu valori reduse ale secreției gastrice și ale gastrinemiei. Repausul prin spitalizare este indicat, alături de tratamentul dietetic și medicamentos antiacid, dar achiziția cea mai importantă a ultimului deceniu este cimetidina, care, în administrare prelungită, cu doze de 1 g/zi, poate aduce dispariția simptomelor în 75% din cazuri și vindecarea radiologică a cca 40% din recidivele ulceroase. Din păcate șansele de reapariție după „vindecare“ sînt mai mari în ulcerele recidivate decît în ulcerele inițiale.

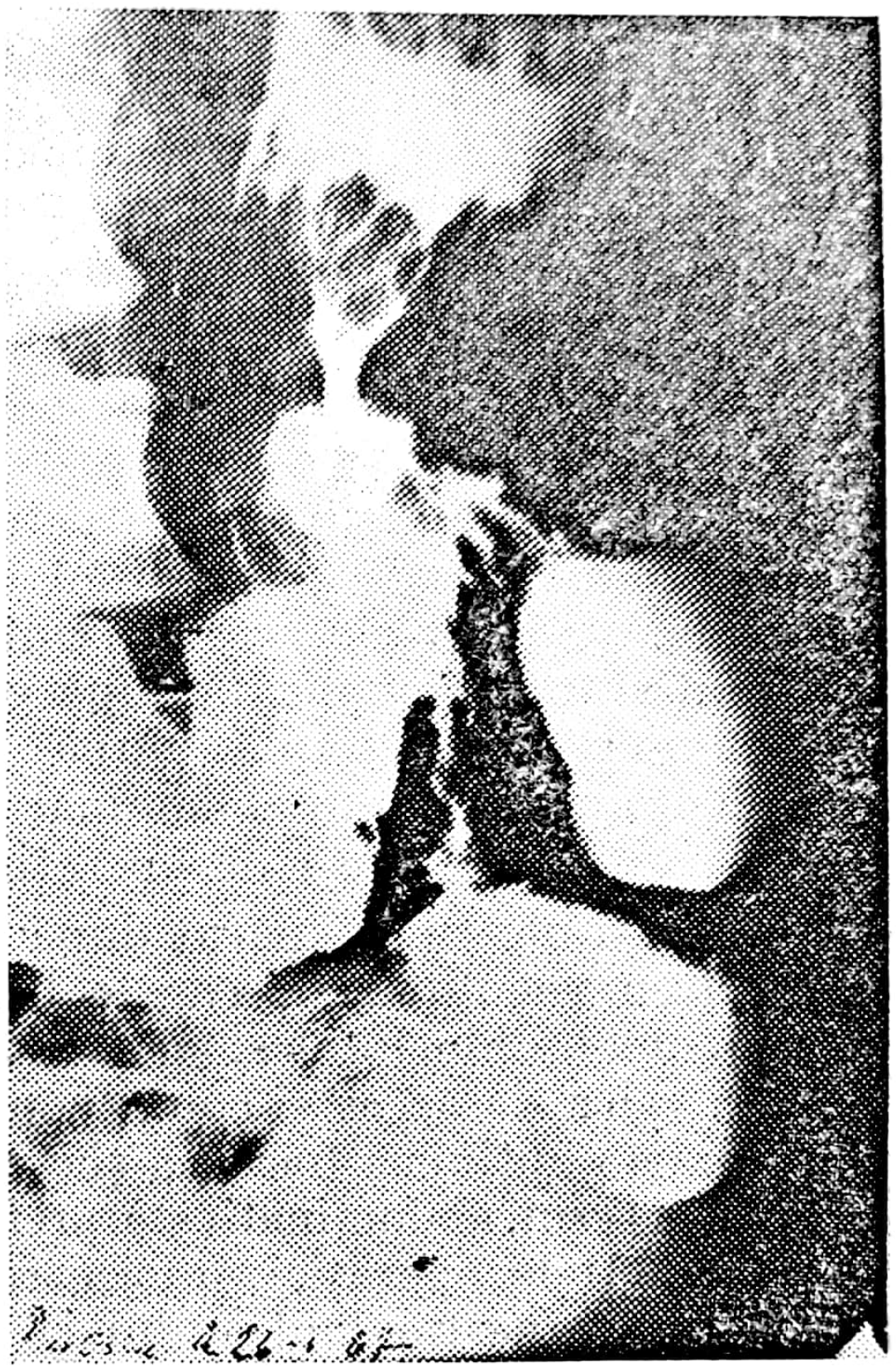

Fig. 2.92 — Fistulă gastrojejunocolică prin ulcer recidivat la 1 an după rezecție gastrică cu anastomoză gastrojejunală. Irigografie din colecția Clinicii de Chirurgie Cantacuzino (prof. dr. I. Juvara).

Tratamentul chirurgical are o indicație mai largă în ulcerele recidivate decît în cele neoperate. Alături de rezistența ulcerului la tratamentul medical (sau de recidiva lui după medicație) sînt indicații categorice pentru chirurgie toate complicațiile ulcerelor (prin hemoragie, stenoză, perforație, fistulă internă) ca și cazurile cînd există probe bioptice de antru restant sau probe de hipersecreție gastrică sau hipergastrinemie. În total, dintr-un motiv sau altul, peste 50% din recidivele ulceroase nu pot fi rezolvate medical și vor necesita o reintervenție. Ideea generală a acestor reintervenții este de a completa efectul antiulceros al operației anterioare prin neutralizarea mecanismelor ulcerogenice restante. Această acțiune trebuie să fie cît mai eficientă pentru a evita o nouă recidivă şi o nouă reintervenţie, ale căror riscuri nu doar se adaugă, dar sînt şi mărite prin efectele operaţiilor prealabile. Actul operator al reintervenţiei pentru recidiva ulceroasă este totdeauna mai greu, mai complex decît intervenţia primară, datorită remanierilor locale secundare leziunii ulceroase şi operaţiilor precedente. În consecinţă, morbiditatea şi mortalitatea postoperatorie sînt mai ridicate decît după operaţiile pentru ulcer nerecidivat. Este firesc ca acest risc crescut să fie trecut la pasivul unor operaţii primare care, prin ele înşile sînt cu risc mic, dar care, prin numărul mare de recidive, expun bolnavul la necesitatea unor operaţii iterative cu pericole mult mai serioase (de exemplu, vagotomia cu piloroplastie sau cu derivaţie, sau vagotomia supraselectivă).

Modalitatea tactică şi tehnică a reintervenţiei depinde de tipul operaţiei iniţiale şi de identificarea corectă a cauzei recidivei.

- După vagotomia fără rezecţie este indicată asocierea unei rezecţii distale a stomacului (hemigastrectomie) cu controlul concomitent al acurateţei secţiunii vagale şi eventual cu completarea acesteia („revagotomie"). Problemele tehnice ale acestei reintervenţii sînt legate de desfacerea montajului iniţial (mai complicată după gastroduodenoanastomoze de tip Jaboulay sau Finney, mai simplă după gastrojejunoanastomoză) şi de punerea în evidenţă a esofagului abdominal şi a filetelor vagale restante (uneori dificil prin periviscerita lăsată de operaţia prealabilă).

- Dacă ulcerul a apărut după rezecţie fără vagotomie sau după rezecţie asociată cu vagotomie pe care o bănuim incompletă, este indicată (re)vagotomia (corectă, bineînţeles, adică completă), de care sînt legate două probleme tactice: calea de acces şi comportarea faţă de ulcer. Pentru accesul la vagotomie există opţiunea toracică şi cea abdominală. Deşi calea toracică este mai simplă, accesul abdominal este preferabil — cu toate piedicile pe care le ridică aderenţele operaţiei anterioare — pentru că pe această cale se poate confirma diagnosticul ulcerului şi al vagotomiei incomplete şi se pot găsi eventuale alte cauze ale recidivei, ce pot fi îndepărtate odată cu leziunea ulceroasă.

- În recidivele care apar după rezecţie distală cu persistenţă antrală sau/şi o rezecţie proximală insuficientă, sau dacă există probele unei mase celulare parietale excesive, trebuie făcută *rerezecţia* de întindere corectă cu *reanastomoză*, dar o prudenţă deloc exagerată impune şi asocierea unei vagotomii.

Pe căi diferite, dependente de varianta operatorie primară, se va ajunge în final la o soluţie comună, care este de fapt asocierea între o *vagotomie completă* şi o *rezecţie gastrică corectă* ce ridică între 1/2 şi 2/3 din stomac. Această soluţie convine unei proporţii de 60—70% dintre ulcerele recidivate, care nu mai reapar după acest tip de reintervenţie; celelalte însă recidivează repetat şi între aceste cazuri se numără şi unele la care un defect al operaţiei primare a părut a fi foarte evident şi sigur corectat prin reintervenţie. Ce este de făcut în asemenea situaţii?

În cazurile — excepţionale — cînd se poate pune în evidenţă o secreţie clorhidropeptică foarte abundentă şi cînd există probele unui nivel ridicat de gastrină serică recidiva ulceroasă poate fi atribuită unei tumori pancreatice insulare, mai ales dacă nu se demonstrează remanenţa unui segment de antru gastric. Tratamentul chirurgical adecvat este gastrectomia totală, care are dublul avantaj de a îndepărta sigur posibilitatea unei noi recidive, ca şi de a influența în sens regresiv evoluția tumorii gastrinosecretoare și a eventualelor sale metastaze.

La o soluție asemănătoare se va ajunge în cazul recidivelor multiple, care se succed uneori după reintervenții repetate în care s-a epuizat pe rînd tot arsenalul chirurgical al luptei antiulceroase: rezecții din ce în ce mai largi, vagotomii și revagotomii pe cale abdominală și toracică. Deși în unele asemenea cazuri nu există probe ale mecanismului endocrin al ulcerogenezei, experiența arată că singura posibilitate de rezolvare definitivă pentru acești bolnavi rămîne gastrectomia totală. Ținînd seama de faptul că, pe măsura repetării lor, reintervențiile devin din ce în ce mai dificile tehnic și mai riscante, este de dorit ca decizia de a trece la totalizarea gastrectomiei să fie luată nu foarte tîrziu, după 5—6 operații dintre care unele repetă inutil aceeași tactică, ci mai devreme, adică după primele 2—3 intervenții corect gîndite și executate, ce au demonstrat ineficacitatea metodelor obișnuite de tratament antiulceroase pentru cazul dat.

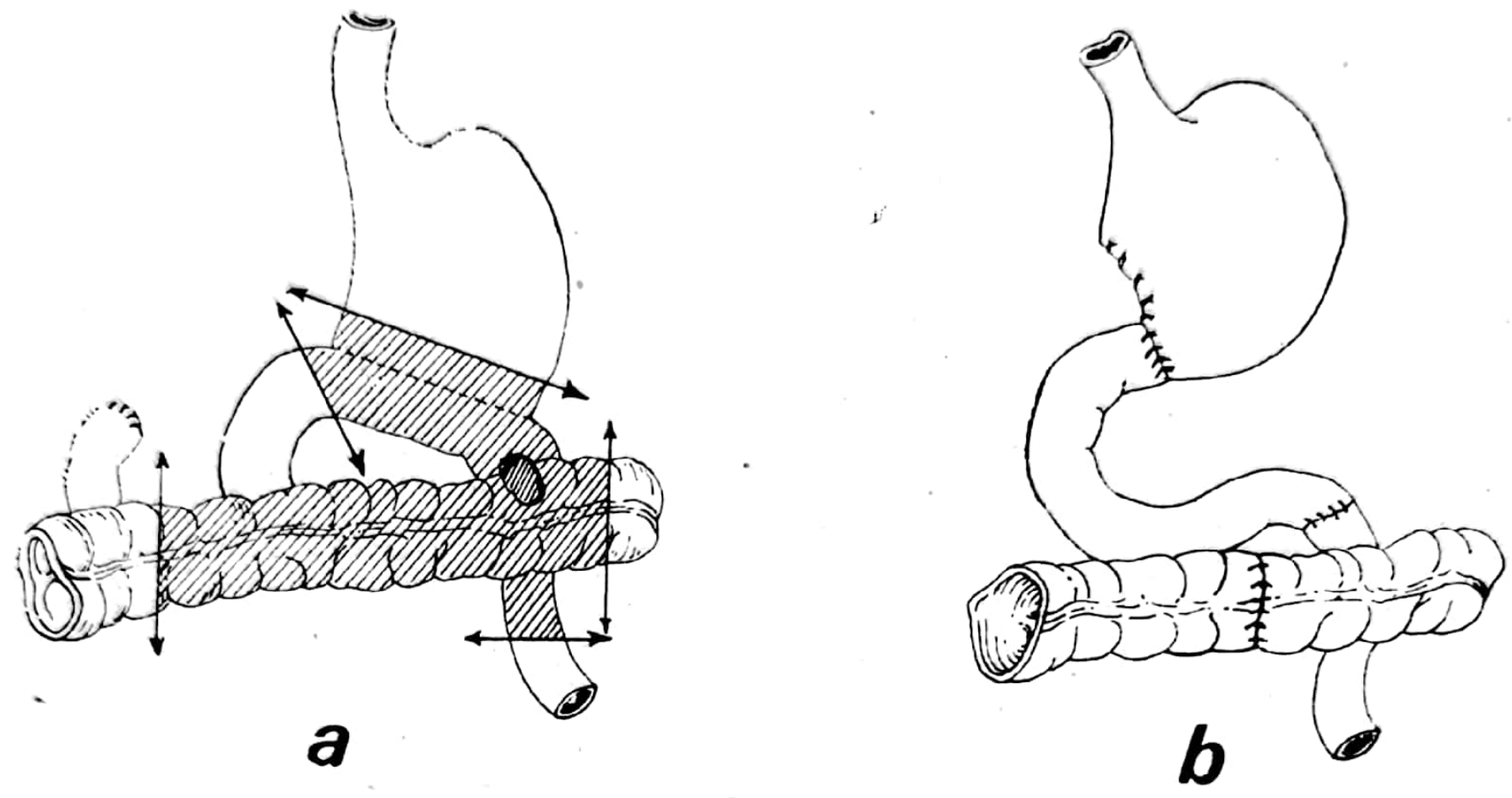

Fig. 2.93 — Rezecție complexă de anastomoză gastrojejunală și de colon transvers pentru tratamentul unei fistule gastrojejunocolice prin ulcer recidivat.
a — întinderea exerezei; d — refacerea continuității digestive.

Probleme tehnice deosebite ridică tratamentul chirurgical al *fistulei gastrojejunocolice.* Starea generală deseori deficitară a acestor bolnavi impune o refacere preoperatorie, iar colonul trebuie pregătit mecanic și chimioterapic, conform cerințelor chirurgiei colice. Excepțional, starea foarte rea a bolnavului poate indica o intervenție în doi sau chiar trei timpi, în care timpul preliminar este o colostomie în amonte de fistulă. Cele mai multe cazuri se pot însă rezolva printr-o operație într-un singur timp care va trebui să trateze atît recidiva ulceroasă, cît și fistula colică. Tactica tratamentului ulcerelor recidivate a fost expusă mai sus. Fistula colică poate fi rezolvată printr-o simplă excizie-sutură, cînd dimensiunile ei sînt mici și peretele colonului nu este inflamat masiv și pe mare întindere; în caz contrar va trebui executată o colectomie segmentară de transvers, cu mobilizarea suficientă a capetelor colice restante pentru a permite o anastomoză corectă, fără tracțiune (fig. 2.93).

2.5.4 CANCERUL DE BONT GASTRIC

În mod obişnuit şi în cele ce urmează noţiunea de *cancer al bontului gastric* se referă la tumori maligne dezvoltate *primar* pe un *stomac rezecat în prealabil pentru ulcer* (totul — respectiv etiopatogenia, anatomia patologică şi chiar tratamentul — separă aceste tumori de cancerul *recidivat* pe bontul gastric rămas după o operaţie făcută pentru neoplasm).

Frecvenţa generală a apariţiei unui neoplasm primar de bont după o rezecţie gastrică este greu de apreciat, mai ales că există şi mari diferenţe regionale, care reproduc de altfel şi distribuţia geografică generală a cancerului gastric. Astfel, în ţările nordice şi în Japonia cancerul primar de bont este mai frecvent decît în alte ţări (ca şi cancerul stomacului, de altfel) atingînd o incidenţă care a fost apreciată pînă la 1/20 şi chiar 1/10 din rezecţiile gastrice. Toate statisticile semnalează că intervenţiile gastrice prealabile aduc un risc crescut de apariţie a unui cancer gastric faţă de stomacul neoperat; importanţa creşterii riscului este însă variabil apreciată, de la 2 pînă la 5 şi chiar 8 ori mai mare faţă de riscul apariţiei cancerului gastric la bolnavi neoperaţi. Raportat la localizarea iniţială a ulcerului, riscul cancerizării stomacului restant este mai mare după operaţiile pentru ulcer gastric decît după cele pentru ulcer duodenal.

Influenţa tipului de operaţie asupra cancerizării bontului gastric este foarte discutată. Majoritatea neoplasmelor primare de bont apar după rezecţiile gastrice cu anastomoză gastrojejunală (Polya, Billroth II, Hofmeister-Finsterer). Proporţia cancerelor de bont după operaţia de tip Péan-Billroth I nu depăşeşte 8—10% din totalul cancerelor de bont. Aceste cifre trebuie însă interpretate prudent, pentru că este foarte posibil ca diferenţele să fie doar aparente, fiind condiţionate de proporţia operaţiilor antiulceroase executate la *timpul respectiv*. Este bine cunoscut faptul că în urmă cu cîteva decenii operaţia radicală, care predomina în chirurgia ulcerului, era rezecţia cu anastomoză gastrojejunală. Întrucît cancerul primar al bontului gastric apare tardiv după operaţia iniţială (10—40 de ani, cu o medie de cca 20 de ani) predilecţia cancerului de bont pentru rezecţiile cu anastomoză gastrojejunală rămîne discutabilă pînă cînd celelalte tipuri de operaţie nu vor avea o perioadă de urmărire postoperatorie similară.

În ceea ce priveşte factorii determinanţi ai cancerizării bontului gastric există numeroase ipoteze, dintre care unele mai vechi care postulează efectul carcinogen al refluxului duodenogastric, cu producerea unei gastrite „biliare" în care lisolecitina din bilă ar avea rolul cel mai important. Actualmente se discută despre disbacteria intestinală secundară dezacidificării stomacului prin operaţie, cu producerea bacteriană de compuşi nitrozaminici cancerigeni sau despre rolul tulburărilor imunologice postoperatorii. Precizarea efectului cancerigen al diverselor tipuri de operaţii antiulceroase şi lămurirea mecanismului acestui efect rămîne încă o problemă nerezolvată, mai ales din cauza timpului îndelungat care trece între operaţiile iniţiale şi apariţia cancerului.

Anatomia patologică a neoplasmului de bont recunoaşte trei tipuri de localizări macroscopice: cancerul din vecinătatea gurii anastomotice, eventual chiar la nivelul stomei, cu predilecţie pentru versantul posterior al acesteia, este frecvent, fiind de altfel considerat ca tipic pentru cancerizarea produsă de poluarea permanentă a bontului cu afluxul biliar care vine din duoden şi traversează regiunea anastomotică a stomacului; cancerul înalt, situat la distanţă de stomă, în fornix sau subcardial, este mai rar şi este considerat ca un neoplasm coincident cu rezecţia prealabilă, fără legătură patogenică cu aceasta; în fine, există cancere întinse, care cuprind tot bontul şi anastomoza, nedînd posibilitatea recunoaşterii punctului de plecare. Propagarea limfatică extragastrică este des întîlnită, sub forma de adenopatii neoplazice, care, în afara releelor ganglionare obişnuite pot interesa şi limfonodulii din mezenterul ansei jejunale anastomotice. Este de asemenea posibilă invazia neoplazică a structurilor învecinate, dintre care trebuie menţionate special mezocolonul transvers şi chiar peretele colonului, mai ales dacă operaţia primară a fost rezecţia cu anastomoză gastrojejunală transmezocolică. Ca şi în cancerele stomacului neoperat, şi poate ceva mai precoce decît în acestea, metastazele hepatice şi/sau peritoneale însoţesc stadiile evolutive tardive ale cancerului de bont.

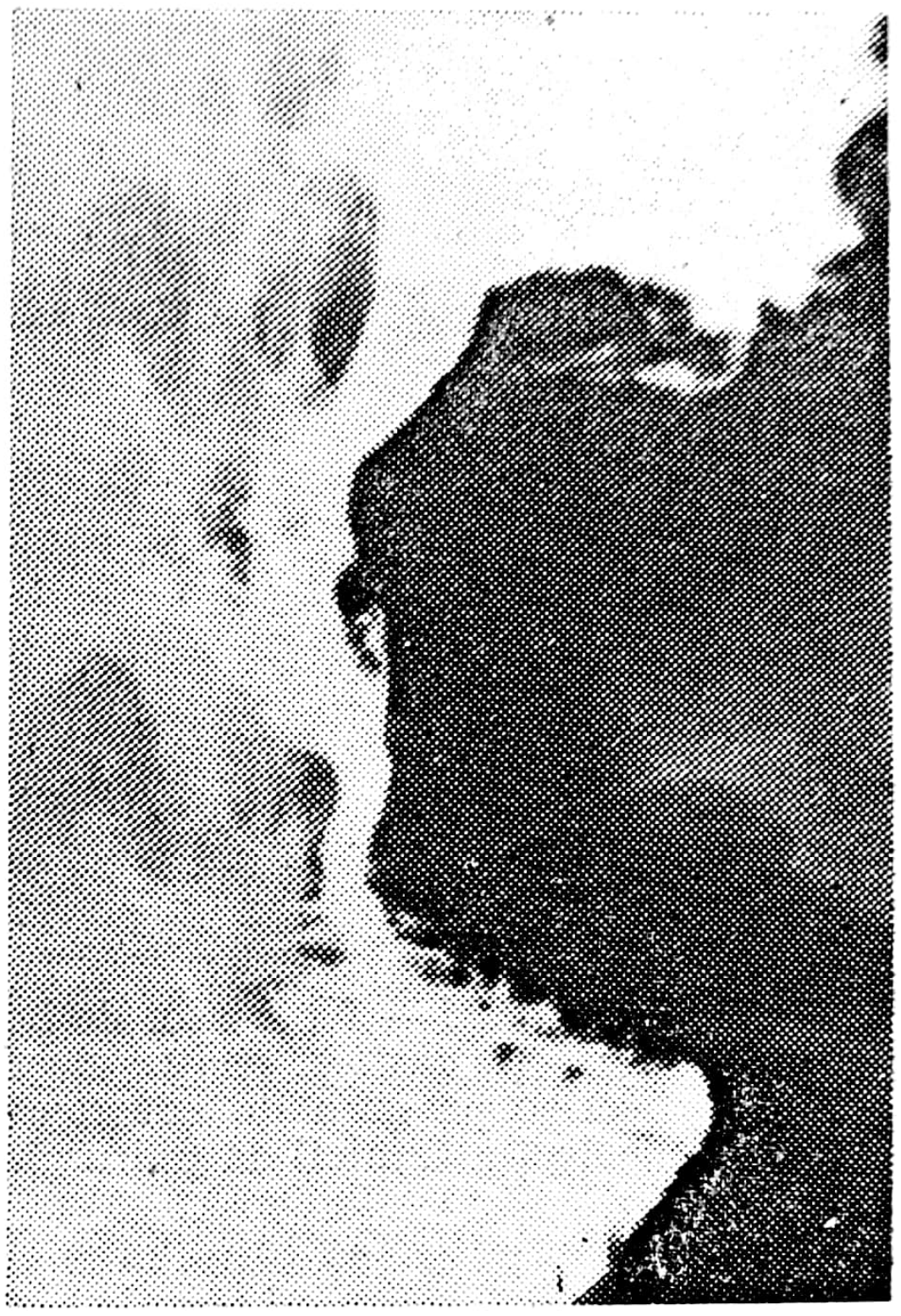
Fig. 2.94 — Stenoză neoplazică a anastomozei gastrojejunale printr-un neoplasm al bontului gastric dezvoltat la 16 ani după o rezecţie gastrică pentru ulcer. Radiografie din colecţia Clinicii de Chirurgie Cantacuzino (prof. dr. I. Juvara).

Debutul simptomatic al neoplasmului de bont gastric nu este totdeauna uşor de recunoscut, deoarece suferinţele iniţiale se pot suprapune peste un fond de tulburări funcţionale mai vechi şi persistente, generate de gastrectomie. Majoritatea bolnavilor situează debutul aparent cu 2—3 luni înainte de stabilirea diagnosticului. Cel mai des simptomatologia este legată de disfuncţia mecanică a gurii de anastomoză prin care tranzitul alimentar se face din ce în ce mai greu (fig. 2.94) datorită stenozei neoplazice. Bolnavul acuză o saţietate precoce, cu senzaţie de distensie epigastrică — nu rareori dureroasă — cu vărsături alimentare sau bilioalimentare. Ca urmare a greutăţilor în alimentaţie pierderea ponderală este un semn cvasiconstant, progresînd uneori în ritm foarte rapid (10—15 kg în cîteva luni).

În aproximativ 1/3 din cazuri semnul inaugural sau semnul predominant al neoplasmului de bont este hemoragia digestivă, frecvent cu expresie acută (hematemeză-melenă sau melenă abundentă) mai rară cu aspect cronic, relevată printr-o anemie cronică secundară feriprivă. Sub raport evolutiv aceste hemoragii diferă de hemoragiile intermitente ale celorlalte cauze de sîngerări ale stomacului rezecat (ulcer recidivat, stomite, gastrite) prin caracterul lor mai degrabă continuu, eventual precipitat, care poate uneori obliga la o intervenţie de urgenţă pentru hemostază.

Tumoarea palpabilă este rareori întîlnită în cancerul bontului gastric; un neoplasm care devine palpabil şi produce dureri continue este de obicei asociat cu invazia regională sau cu o diseminare carcinomatoasă peritoneo-hepatică. De asemenea este foarte rară, deşi posibilă, fistula gastrojejunocolică sau gastroduodenocolică de origine neoplazică.

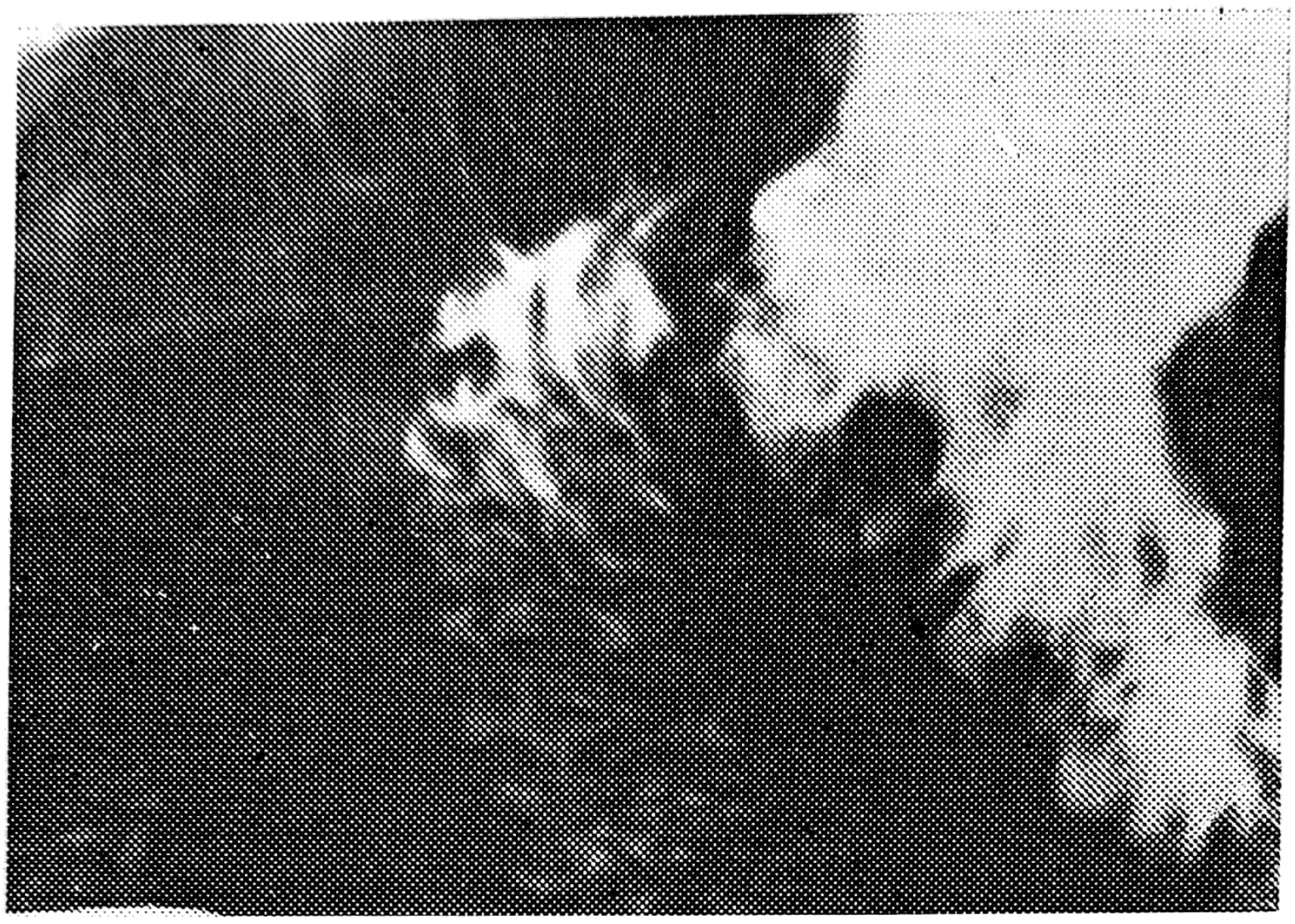

Fig. 2.95 — Neoplasm de bont gastric apărut la 12 ani după o rezecţie gastrică pentru ulcer duodenal. Imagini lacunare circumscrise pe gura de anastomoză gastrojejunală. Radiografie din colecţia Clinicii de Chirurgie Cantacuzino (prof. dr. I. Juvara).

În general, în neoplasmele primare de bont gastric semiologia iniţială este discretă şi puţin specifică, ceea ce explică în bună măsură întîrzierea diagnosticului şi, prin aceasta, limitarea posibilităţilor tratamentului chirurgical. Dificultăţile clinice subliniază valoarea metodelor de diagnostic extraclinic, în special a radiologiei şi endoscopiei.

Tranzitul baritat este deosebit de important. Imaginile cele mai sugestive sînt cele lacunare şi cele de stenoză. Lacunele pot ocupa în întregime bontul gastric, ceea ce evocă extensia şi inoperabilitatea. Sînt însă destul de frecvente lacunele mici ale gurii de anastomoză, cu sau fără infiltraţia rapidă a uneia din curburile bontului (fig. 2.95). Există posibilitatea confuziei lacunelor circumscrise ale stomei cu hipertrofiile pseudopolipoase ale stomitelor inflamatorii, leziuni benigne dar capabile de a determina şi ele tulburări ale tranzitului anastomotic (fig. 2.73). Imaginile stenotice pot afecta gura de anastomoză, uneori şi ansa eferentă (fig. 2.94) dar, spre deosebire de stomacul neoperat, nu se însoţesc de o retrodilatație notabilă a bontului gastric, posibil din cauza rigidităţii infiltraţiei neoplazice a peretelui stomacului. Uneori aspectul radiologic este de nişă înconjurată de o zonă clară (de fapt o nişă lacunară) confundabilă pînă la un punct cu o nişă de ulcer anastomotic recidivat, înconjurată de o zonă de calozitate şi edem (fig. 2.96). Un detaliu radiologic semnificativ şi relativ frecvent întîlnit este apariţia unui reflux adînc şi persistent în ansa aferentă, care traduce dezorganizarea tranzitului anastomotic datorită neoplasmului care modifică prin retracţie şi stenoză orientarea iniţială a gurii. Acest reflux de origină mecanică este analog cu cel care poate apare în recidivele ulceroase care distorsionează stoma. Confuzia cu sindromul de ansă aferentă este de asemenea posibilă, mai ales dacă bolnavul prezintă vărsături bilioalimentare şi nu are alte semne radiologice (fig. 2.97).



Fig. 2.96 — Nişă mare în lacună într-un cancer de bont gastric dezvoltat la 22 de ani după o rezecţie gastrică pentru ulcer duodenal. Radiografie din colecţia Clinicii de Chirurgie Cantacuzino (prof. dr. I. Juvara).

Cu tot aportul său diagnostic esenţial, examenul radiologic are anumite limite, mai ales în ceea ce priveşte corespondenţa între întinderea radiologică a leziunilor neoplazice şi cea constatată intraoperator: imagini radiologice localizate pot fi uneori cancere deja foarte invazive, cu extindere la organele vecine, inoperabile. În cazurile dubioase, fibrogastroscopia poate avea un aport substanţial, demonstrînd aspectele caracteristice de vegetaţii, cu sau fără zone de necroză şi ulceraţii. Examenul endoscopic poate preciza extensia endogastrică a leziunilor şi poate preleva biopsii edificatoare.

Tratamentul chirurgical al cancerului de bont gastric tinde către o rezecţie cu intenţie de radicalitate oncologică sau cel puţin paliativă, posibilitate pe care constatările intraoperatorii asupra propagării neoplazice o limitează, din păcate, la numai cca 40—50% din cazuri. În aceste cazuri, rezecabile, exereza interesează de obicei bontul gastric în totalitate, împreună cu ansa jejunală anastomotică, la care se adaugă frecvent splenectomia (pentru motive mai des tactice decît oncologice) şi nu foarte rar o colectomie segmentară de transvers, motivată de invazia neoplazică a colonului sau a mezocolonului. Mai rar şi mai paliativ, exereza se limitează la o gastrectomie subtotală. La sfîrşitul timpului de exereză, operatorul se găseşte în faţa unui capăt esofagian sau gastric superior şi a două capete intestinale, a fostelor anse aferentă şi eferentă. Soluţia cea mai simplă pentru reconstrucţie este montajul esojejunal pe ansă în „Y“ (fig. 2.67 a) dar există şi alte posibilităţi de montaj.

În cazurile în care inventarul operator constată prezenţa unor metastaze hepatice numeroase sau a unei carcinomatoze peritoneale, deseori concomitentă cu o invazie locoregională masivă, operatorul se vede nevoit a se mărgini la o laparotomie exploratoare. Un caz special îl reprezintă asocierea între elementele inoperabilităţii sus-menţionate şi stenoza neoplazică limitată la gura anastomotică: va fi nevoie în această situaţie de o derivaţie între porţiunea înaltă a bontului gastric şi o ansă jejunală, pentru a asigura o paliaţie contra inaniţiei.

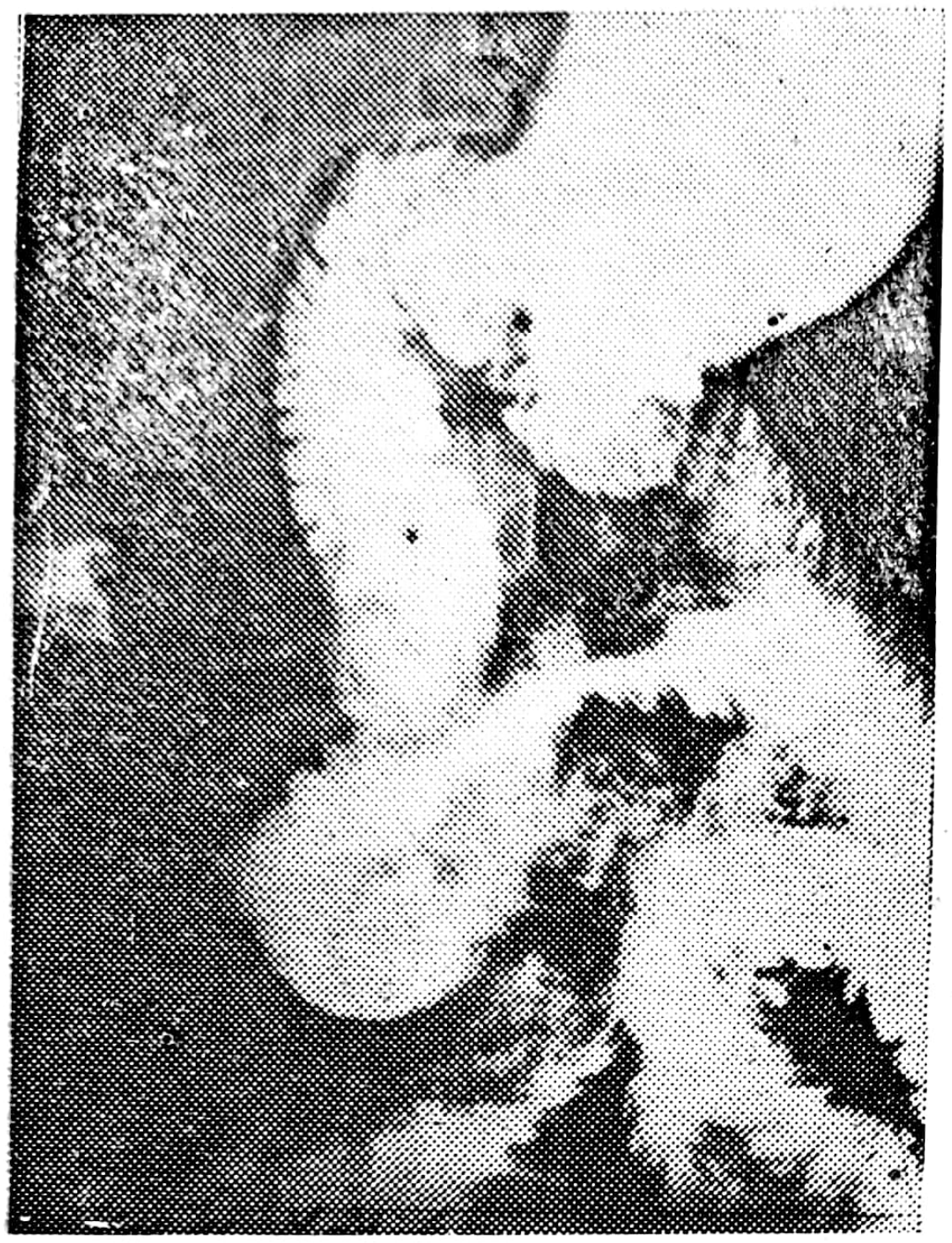
Fig. 2.97 — Reflux masiv şi persistent în ansa aferentă prin modificarea gurii de anastomoză datorită prezenţei unui neoplasm de bont gastric. Radiografie din colecţia Clinicii de Chirurgie Cantacuzino (prof. dr. I. Juvara).

Chirurgia cancerului de bont gastric este grevată de numeroase complicaţii postoperatorii precoce, legate în special de fistulizarea frecventă a anastomozelor esojojunale, explicabile la aceşti bolnavi neoplazici, cu pierdere ponderală de regulă importantă, anemici şi hipoprotidici.

Rezultatele la distanţă sub raport oncologic par a fi ceva mai slabe decît după chirurgia cancerului pe stomacul neoperat. Cauzele acestei gravităţi deosebite a neoplasmului de bont sînt probabil multiple. Propagarea rapidă a cancerului poate fi favorizată de condiţiile anatomice create prin operaţia anterioară: teritoriul de invazie directă a neoplasmului a fost micşorat prin rezecţia prealabilă a organului-gazdă, s-au creat noi relaţii vasculo-limfatice cu mezenterul ansei anastomotice şi cu mezocolonul transvers, au dispărut, odată cu stomacul rezecat, o serie de relee ganglionare — bariere în calea diseminării neoplazice. Pe de altă parte, operabilitatea redusă şi rezultatele tardive slabe pot fi atribuite într-o măsură şi depistării întîrziate a cancerului de bont, datorită dificultăţilor clinice şi a celorlalte mijloace de diagnostic. Actualizarea cunoştinţelor cu privire la datele etiologice — cu referinţă specială la tipurile operaţiilor antiulceroase — şi creşterea eficienţei şi răspîndirii investigaţiilor endoscopice (inclusiv biopsia dirijată) ar putea ameliora diagnosticul şi urmarea firească a acestuia, adică rezultatul terapeutic.

BIBLIOGRAFIE SELECTIVĂ

ALEXIU O., FURTUNESCU B. — Recidiva ulceroasă după vogotomie, *Chirurgia*, 1976, 25, 3, 189—192.

ATANASESCU I., RĂDUCANU D. — Gastrita alcalină postoperatorie de reflux, *Chirurgia*, 1978, 27, 4, 297.

BOCKUS H.L. — Gastroenterology, vol. 1, Ed. W. B. Saunders, Philadelphia, London, Toronto, 1974, 906—935.

3.

PATOLOGIA CHIRURGICALĂ A DUODENULUI*

3.1 Malformaţiile congenitale duodenale — 227
3.1.1 Anomaliile de calibru — 227
3.1.2 Anomaliile de poziţie — 228
3.2 Traumatismele duodenului — 228
3.3 Diverticulii duodenali — 233
3.4 Tumorile duodenale — 239
3.4.1 Tumorile duodenale benigne — 239
3.4.2 Tumorile duodenale maligne primitive — 241
3.5 Stenozele duodenale cronice — 244
Bibliografie selectivă — 247

3.1 MALFORMAŢIILE CONGENITALE DUODENALE

Mare parte din anomaliile congenitale ale duodenului devin aparente încă de la naştere sau din copilărie (atreziile duodenale şi stenozele duodenale congenitale complete aparţin chirurgiei pediatrice). Anomaliile congenitale duodenale compatibile cu viaţa şi care antrenează suferinţe cronice, de ani de zile, sînt destul de variate şi pot fi descoperite cu totul întîmplător la vîrsta adultă sau chiar numai la necropsie.

3.1.1 ANOMALIILE DE CALIBRU

- *Atrezia duodenală* poate fi completă sau incompletă (vezi vol. IX).
- *Stenozele duodenale* au cauze diferite: diafragm mucos intraduodenal, bride duodeno-jejunale, pancreas inelar, duoden mobil, mezenter comun, ligament hepato-duodenal scurt etc. Multe stenoze incomplete rămîn nedepistate pînă la vîrsta adultă cînd sindromul dispeptic şi subocluziv ridică problema tratamentului chirurgical. Clinica se caracterizează prin vărsături cu sau fără bilă (în funcţie de nivelul supra sau sub-vaterian al stenozei), dureri postprandiale, meteorism epigastric, tulburări hidroelectrolitice. Examenul radiologic abdominal, pe gol, pune în evidenţă o distensie hidroaerică importantă gastrică şi duodenală iar tranzitul baritat arată duodenul mult destins cu pilorul beant şi larg deschis. Tratamentul este chirurgical şi adaptat etiologiei.
- *Megaduodenul congenital* (funcţional sau esenţial) constă dintr-o dilataţie exagerată a duodenului; este rarisim şi are acelaşi mecanism patogen ca acalazia de cardie sau ca boala Hirschprung; mult timp latent, se manifestă activ prin vărsături alimentare şi bilioase abundente, cefalee, constipaţie. Radiologic se evidenţiază un duoden enorm dilatat, cu

---

* Se comentează patologia chirurgicală duodenală în afara leziunilor ulceroase.

importantă întîrziere a tranzitului, cu nivel hidro-aeric și cu perete aton sau cu unde peristaltice lente; rezidiul baritat duodenal depășește 12 ore. Diagnosticul se bazează pe noțiunea de caz familial, existența altor megaorgane, pe datele clinice și radiologice de mai sus, pe excluderea megaduodenului secundar unui obstacol organic, dar mai ales pe baza examenului biopsic, care demonstrează absența *celulelor ganglionare mienterice.* Tratamentul medical ineficient este urmat de sancțiunea chirurgicală ce constă într-o derivație duodeno-jejunală (pentru drenajul secrețiilor bilio-duodeno-pancreatice) sau/și gastrectomie complementară cu gastrojejunostomie (pentru derivarea în întregime a bolului alimentar).

3.1.2 ANOMALIILE DE POZIȚIE

Anomaliile de poziție (de formă și fixație) ale duodenului sînt urmarea tulburărilor fie de rotație a ansei primitive duodenale în jurul axei vaselor mezenterice, fie de fixare a mezoduodenului. Din perturbarea fenomenului de rotație (diagnosticul se face radiologic sau numai intraoperator, cînd se intervine pentru accidente de ocluzie intestinală) pot să apară următoarele varietăți:

- *Absența rotației duodenului* caracterizată prin dispoziția embrionară a acestuia (cu concavitatea situată posterior).
- *Rotația în sens invers* și *situs inversus abdominal.*
- *Rotația incompletă de 90°* este varietatea cea mai frecventă și se caracterizează prin tabloul de mezenter comun: intestinul subțire în dreapta și colonul în stînga vaselor mezenterice, iar mezenterul în plan frontal (vezi 4.1.2 și 10.1.1).
- *Rotația incompletă de 180°*, mai rară decît precedenta, prezintă: cec subhepatic și deasupra originii mezenterice, intestinul subțire la dreapta coloanei.

Din perturbarea fenomenului de acolare a mezoduodenului la peretele posterior al abdomenului, rezultă anomaliile de fixare:

- *Duodenul total mobil;* este varietatea în care întreg duodenul rămîne liber; anomalia este rară și descoperită întîmplător.
- *Duodenul parțial mobil;* varietate mai frecventă, cuprinzînd numai o porțiune a duodenului (D_1, D_2 etc.).

Ambele varietăți sînt bine suportate și cel mai adesea se descoperă întîmplător, dar mai ales prin accidente de ocluzie digestivă înaltă. În cazul complicațiilor (stază, ocluzie) tratamentul este numai chirurgical, constînd în derivații de tip duodenojejunostomie (vezi și 11.12.1).

3.2 TRAUMATISMELE DUODENULUI

Leziunile traumatice duodenale (LTD) sînt importante nu prin frecvență (10% din leziunile traumatice ale tractului gastro-intestinal) ci prin gravitate (mortalitate 60% pentru rupturile retroperitoneale) și dificultate de diagnostic (pre- și chiar intraoperator) și de terapeutică chirurgicală. Toate acestea sînt consecințele particularităților anatomo-funcționale ale acestui organ: profund situat, fix, lipsit de peritoneu posterior, cu rapoarte deosebit de complexe, adevărat rezervor de fermenți proteolitici.

(i) **Etiopatogenia** este dominată de cauze exogene; majoritatea LTD sînt urmarea traumatismelor abdominale închise (80%) și deschise (20%). În principiu, orice forță fizică de o anumită intensitate, care se exercită pe peretele abdominal relaxat, în zona de proiecție a duodenului poate să cauzeze o leziune a acestuia.

Factorii favorizanți: elasticitatea peretelui abdominal (important în traumatologia copilului și adultului tînăr); situația prevertebrală a D_3 (cele mai frecvente rupturi au această localizare); fixitatea duodenului; starea de repleție a organului; gradul de relaxare a musculaturii peretelui abdominal; patologia preexistentă a duodenului (scade rezistența peretelui).

Factorii declanșanți: accidente de circulație, de muncă, de sport, agresiuni, căderi, lovituri de copită de cal etc.

Cauze iatrogene: LTD pot fi urmarea accidentală a explorărilor chirurgicale şi a endoscopiei (antero sau retrograde, pre sau intraoperatorii) cît şi a unor intervenţii chirurgicale (nefrectomie, colecistectomie, papilosfincterotomie, colectomie dreaptă etc.).

(ii) **Mecanismele de producere a LTD.** *Zdrobirea* între corpul vulnerant şi coloana vertebrală. Cel mai comun accident este proiectarea pilotului cu abdomenul pe volan *(„steering-wheel injury“)*, mecanism ce explică frecvenţa mare a rupturilor de D_3.

Explozia prin masa aero-lichidiană în hipertensiune, într-un duoden închis la ambele capete în momentul contuziei abdominale.

Ruptura, fie prin tracţiunea exercitată de stomac sau de jejun, producîndu-se rupturi complete şi totale numai la ambele capete mobile ale duodenului, fie prin hiperextensia coloanei vertebrale în traumatismul rahidian.

Penetraţia este proprie plăgilor penetrante abdominale şi are uneori ca particularitate leziunea „în oglindă“ (pe ambele feţe ale duodenului).

(iii) **Anatomie patologică.** LTD sînt variabile cu gradul de alterare traumatică a ţesuturilor, de aici necesitatea unei sistematizări şi clasificări a lor:

- *Contuzia simplă* a peretelui duodenal constă într-un edem al zonei de impact, o echimoză mai mult sau mai puţin întinsă; nu prezintă întrerupere de continuitate a ţesuturilor.
- *Contuzia cu hematom intramural* este o leziune de perete duodenal care, pe lîngă elementele de mai sus, prezintă ruptură de vase (dar nu întreruperea vreunui strat duodenal); survine constituirea unui hematom, circumscris sau difuz, care poate bomba în lumenul organului generînd obstrucţie înaltă digestivă; cînd hematomul este voluminos şi produce obstrucţie, rezorbţia fazei solide este foarte lentă şi necesită adeseori intervenţie chirurgicală.
- *Rupturile incomplete* constau în întreruperea continuităţii numai anumitor straturi din grosimea peretelui duodenal; sînt variante foarte rare şi se vindecă spontan; uneori se pot asocia cu eliminare de escară şi peritonită consecutivă după o evoluţie benignă de 5–6 zile.
- *Rupturile complete parietal-parţiale circumferenţial* sînt cele mai numeroase (peste 80% după Gh. Neagoe); întreruperea continuităţii interesează toate straturile peretelui duodenal, dar se localizează numai la o parte din circumferinţa organului. Rupturile sînt mai frecvente pe faţa ventrală şi variate ca mărime: de la punctiforme pînă lă sfîşieri, plăgi contuze de centimetrii, paralele sau perpendiculare pe axul longitudinal. Leziunile pot fi unice (peste 60%) sau duble; cele duble pot fi „în oglindă“, mai ales cele care survin în cadrul plăgilor abdominale (de aici necesitatea unei explorări complete, minuţioase şi rezolvării lor la intervenţia chirurgicală primară).
- *Rupturile complete totale* interesează toată grosimea peretelui duodenal şi toată circumferinţa organului; sînt rare şi se produc mai ales la cele două capete libere ale duodenului (D_1 şi unghi duodeno-jejunal).

Dar cea mai importantă *clasificare* (cu care este de acord majoritatea autorilor) bazată pe *criterii anatomolezionale* complete şi unitare (topografice, fiziopatologice, clinice şi terapeutice) este următoarea:

a) *Rupturile intraperitoneale;* reprezintă peste jumătate din situaţii; sînt rupturi complete (parţiale sau totale) care lasă conţinutul duodenal să se scurgă în cavitatea peritoneală dînd sindromul de iritaţie peritoneală.

b) *Rupturile duodenale retroperitoneale;* apar majoritar în contuziile abdominale şi se situează pe peretele posterior al duodenului, revărsatul bilio-duodeno-pancreatic infiltrîndu-se în spaţiul retroperitoneal. După mărimea rupturii şi abundenţa revărsatului, lichidul se poate localiza strict la nivelul lojei duodeno-pancreatice sau poate migra în baza mezenterului, mezocolon, spaţiul mezenterico-colic drept, loja renală dreaptă etc.; revărsatul este alcătuit din bilă, sînge şi gaze (triada lui Winiwarter); în cantităţi moderate este recunoscut intraoperator ca un hematom cu emfizem şi coloraţie galben-verzuie în spaţiul periduodenal („pata lui Winiwarter"). Revărsatul netratat sau neidentificat la operaţie evoluează căte abces retroperitoneal cu toate consecinţele: retroperitonită, peritonită difuză (prin deschiderea secundară în cavitatea peritoneală), septicemie, şoc toxico-septic.

c) *Rupturile duodenale mixte* (intra şi retroperitoneale) sînt cazurile de rupturi izolate, dar concomitent, ale pereţilor anterior şi posterior, cu scurgerea conţinutului duodenal atît intraperitoneal cît şi retroperitoneal.

În toate cele trei variante pot coexista şi *leziuni asociate* ale altor organe intraabdominale: pancreas, rinichi drept, colon, stomac, intestin subţire, ficat, căi biliare etc. Leziunile asociate îngreunează şi mai mult diagnosticul, reanimarea, explorarea intraoperatorie, tratamentul şi mai ales evoluţia.

(iv) **Diagnosticul clinic şi paraclinic.** Orice bolnav care a suferit un traumatism, mai mult sau mai puţin puternic, direct în etajul superior al abdomenului, poate fi bănuit de o leziune duodenală. Tabloul clinic nu are însă nimic caracteristic, iar polimorfismul acestuia, legat de tipul de leziune traumatică, de stadiul de evoluţie, dar mai ales de concomitenţa altor leziuni ale organelor vecine, face ca diagnosticul să fie adeseori o descoperire intraoperatorie. Reconstituirea retrospectivă a simptomatologiei şi necesitatea unui diagnostic precoce a condus la sistematizarea formelor anatomoclinice a rupturilor de duoden.

● *Rupturile duodenale intraperitoneale*, cele mai frecvente dintre LTD, evoluează cu şoc iniţial (mai ales în contuziile abdominale) şi semne abdominale (durere, imobilitate a peretelui abdominal la respiraţie, contractură abdominală, pneumoperitoneu, matitate deplasabilă). Intensitatea şi localizarea acestor semne sînt în raport cu nivelul rupturii (supra sau inframezocolic), mărimea acesteia, perioada digestivă. Diagnosticul unei rupturi duodenale intraperitoneale este, în general, similar cu cel pentru ulcerul duodenal perforat. Semnele abdominale sînt de apariţie precoce în caz de hemoragie intraperitoneală, continuînd şocul iniţial, sau apar după un interval liber (de cîteva ore) în sindromul de iritaţie peritoneală. *Examenul radiologic* pe gol poate evidenţia pneumoperitoneu sau semne de revărsat intraperitoneal. Examenul cu substanţă de contrast (chiar bariu) este util. *Puncţia abdominală*, mai ales în cadranul drept superior, cu sau fără lavaj peritoneal, poate fi edificatoare. Amilazele, leucocitoza, Hb sau Ht sînt dozări obligatorii.

● *Rupturile duodenale retroperitoneale*, mai puţin frecvente (20%) decît cele intraperitoneale, se manifestă la început prin stare sincopală (ca urmare a rupturii de organ) sau prin şoc traumatic. Ulterior, apare o stare de linişte (intervalul liber) a cărui durată este în raport cu timpul necesar contaminării spaţiului retroperitoneal cu lichidul bilio-duodeno-pancreatic. Desigur că debitul acestuia este direct proporţional cu mărimea rupturii şi perioada ce s-a scurs de la accident. După cîteva ore se instalează, cel mai adesea, o durere de intensitate crescîndă cu sediul lombar superior sau la baza toracelui cu iradieri variabile: umeri, piept, regiunea funiculară, în funcţie de gradul şi de vectorul de difuziune. Vărsăturile, febra, leucocitoza, creşterea amilazelor şi peritonismul persistent completează tabloul clinic.

Sindromul Kanavel (agitaţie pînă la delirium tremens, tahicardie, alterare progresivă a stării generale) este de apariţie curentă în acest tip de rupturi, fiind legat atît de intoxicația enzimatică, cît și de iritația plexului solar; el se integrează de fapt în clinica formelor medii și grave ale rupturilor duodenale posterioare. Pentru cazurile netratate, sau tratate nesatisfăcător, evoluția îmbracă caracterul supurației profunde (abces retroperitoneal) sau chiar a deschiderii în peritoneu, fie a revărsatului duodenal, fie a puroiului din abces, ambele fiind circumstanțe de apariție a peritonitelor în doi timpi.

Examenul radiologic pe gol poate descoperi o acumulare de aer perirenală dreaptă și, uneori, aer pe marginea externă a psoasului drept (retropneumoperitoneu). Administrarea duodenală a unei substanțe de contrast (lipiodol) și scurgerea acesteia în spațiul retroperitoneal, este un semn radiologic cert; de asemenea, introducerea de aer prin sonda nazo-duodenală face evidențiabil retropneumoperitoneul.

- *Rupturile duodenale mixte* (intra și retroperitoneale) la început sînt dominate de simptomatologia similară ulcerului duodenal perforat, adăugîndu-se treptat elemente clinice și radiologice de ruptură duodenală retroperitoneală. Tabloul clinic este foarte complex și nu trebuie privit ca o sumă aritmetică a celor două forme anatomoclinice descrise mai sus. Circumstanțele traumatismului, tipul de traumatism abdominal, ca și complexitatea tabloului clinic trebuie să conducă cît mai precoce la decizia explorării chirurgicale.
- *Contuzia duodenală cu hematom intramural* (hematomul intramural); recent descris, acest sindrom posttraumatic interesant apare mai des la copiii căzuți de pe bicicletă, care au primit o lovitură de ghidon în pătratul abdominal superior drept. Bolnavul este aparent asimptomatic imediat după accident; la cca 48 ore apare sensibilitatea în hipocondrul drept și semne de obstrucție înaltă digestivă. Radiologic, defectul neted al peretelui duodenal explică stenoza parțială; la adult poate mima cancerul duodenal.
- *Tabloul clinic de leziune duodenală posttraumatică cu evoluție în doi timpi, prin eliminare de escară* a unei contuzii parietale este foarte rar, și, peritonita, sau revărsatul retroperitoneal (după localizare) pot să apară după un interval liber de 5—6 zile.
- *Leziunile asociate* fac și mai dificil diagnosticul și tratamentul chirurgical al LTD, dar mai ales agravează prognosticul. În funcție de tipul viscerului coafectat, bolnavul prezintă, în plus, fie fenomene de hemoperitoneu (ruptura organelor pline, mezouri etc.), fie fenomene de iritație peritoneală mai evidente (leziuni gastrice), fie fenomene de peritonită septică de la început (leziune colică) etc.

(v) **Evoluție și prognostic.** Leziunile ușoare (microperforațiile, hematomul intramural, contuziile simple, multe precizate de fapt prin laparatomie) au și șansa vindecării spontane sau numai cu tratament conservator. Din contra, restul LTD (rupturi incomplete urmate de escară, rupturi complete, parțiale sau totale, dar mai ales cele asociate altor leziuni traumatice) au în general un prognostic grav: netratate duc la deces, tratate dau o mortalitate de pînă la 35%.

(vi) **Tratamentul LTD.** *Tratamentul medical* nu se ia în discuție decît ca pregătire preoperatorie sau pentru leziuni minore (contuzie simplă, hematom intramural neobstructiv) diagnosticate radiologic, endoscopic sau cu ocazia laparatomiei exploratorii. Cei mai mulți autori au afirmat că diagnosticul cert preoperator al LTD este practic imposibil, mai ales în traumatismele abdominale închise; de aici necesitatea laparatomiei exploratorii.

Tratamentul chirurgical are patru etape importante:

a) *Explorarea cavităţii peritoneale şi a tuturor viscerelor intraperitoneale.*

- ***Ruptura intraperitoneală*** poate fi depistată fără dificultate la deschiderea peritoneului, după evacuarea lichidului duodenal gălbui, amestecat cu sînge, gaze, eventual cu alimente.

- ***Ruptura retroperitoneală***, mult mai greu de diagnosticat (15—25% sînt leziuni descoperite la reintervenţii) poate fi presupusă în următoarele circumstanţe: revărsare de bilă, sînge şi aer înapoia peritoneului (triada Winiwarter); hematom în baza mezocolonului sau în jurul capului pancreasului; edem sticlos, lucios al peritoneului periduodenal; edem al lojei pancreatice; emfizem mezenteric; edem hemoragic şi gelatinos al epiploonului gastro-colic; în unele cazuri ruptura poate fi palpată prin peretele duodenal anterior.

- ***Rupturile duodenale mixte*** pun probleme deosebite de diagnostic complet; chirurgul trebuie să aibă în vedere posibilitatea asocierii unei rupturi cu sediu posterior la ruptura duodenală anterioară cu manifestare intraperitoneală certă.

- ***Contuziile simple şi contuziile cu hematom intramural*** cu sediul anterior pot fi de asemenea identificate la deschiderea peritoneului.

b) *Explorarea completă a duodenului.* Legat de particularităţile lui anatomice, acest organ nu poate fi explorat în întregime, pe ambele feţe, decît după practicarea unor manevre chirurgicale speciale, şi anume: manevra Duboucher pentru D_1; mobilizarea unghiului drept al colonului şi decolarea inserţiei posterioare a jumătăţii drepte a mezocolonului transvers; decolarea largă duodeno-pancreatică. Aceste manevre permit acces către faţa posterioară a D_1, D_2 şi D_3 (porţiunea din dreapta vaselor mezenterice); accesul pentru D_3, ca şi pentru D_4, se face prin manevra Cattell şi prin mobilizarea unghiului duodeno-jejunal.

c) *Tratamentul chirurgical propriu-zis dispune de cîteva metode operatorii:*

- *Sutura plăgii după avivare* (sau după evacuarea unui hematom) este metoda curentă pentru majoritatea leziunilor; este practicabilă şi pentru leziunile de perete posterior (fie direct, fie transduodenal); se poate asocia gastroenteroanastomoza.

- *Fistulizarea dirijată a duodenului*, asociată cu gastroenteroanastomoză, se adaptează cazurilor cu risc chirurgical mare şi rupturilor periampulare.

- *Procedeele plastice* apelează la *patch*-ul preconizat şi experimentat de Kobold şi Thal; ruptura nu trebuie să depăşească 50% din circumferinţă; I. Juvara practică, la om, un *patch* seros, cu ansă jejunală. Pentru rupturi care depăşesc 50% din circumferinţă, se practică *patch*-ul mucos (duodeno-jejunostomia L-L) pe ansă exclusă à la Roux. În ambele situaţii se asociază şi operaţii de decompresiune gastrică, biliară etc.

- *Anastomoza T-T* este posibilă în rupturile complete totale fără pierdere importantă de substanţă; este practicabilă mai ales la cele două extremităţi ale duodenului.

- *Închiderea ambelor capete duodenale* cu gastro-entero-anastomoză şi duodeno-jejunostomie este rezervată rupturilor complete cu pierdere mare de substanţă.

- *Diverticulizarea duodenului* (Donovan și Hagen) constă în antrectomie, vagotomie, gastrojejunostomie, eventual și duodenostomie.
- *Duodenopancreatectomia* se practică foarte rar și numai în distrucția importantă a D_2 și D_3 cu leziuni asociate de pancreas (vezi și 16.1).

d) *Măsurile intraoperatorii de protecție a suturilor duodenale:*

- *Mijloacele conservatoare* constau în introducerea intraoperatorie de sonde de aspirație gastrică și duodenală pentru decompresiunea supra și subiacentă suturii duodenale.
- *Mijloacele chirurgicale* constau în: gastrostomie pentru decompresiune și pentru alimentație; gastroenteroanastomoză de derivație cu aspirația și decompresiunea ansei aferente și alimentația pe sonda din ansa eferentă; jejunostomie de aspirație (prin sondă retrogradă) și de alimentație temporară enterală; drenaj larg al peritoneului și lojei pancreatice.

Complicațiile postoperatorii sînt numeroase: fistula duodenală laterală apare în 15% din cazuri; pancreatita acută; retroperitonita biliară și enzimatică; ocluzii; hemoragii secundare etc.

Mortalitatea în leziunile traumatice ale duodenului este foarte variabilă (5%—33%); cu toate mijloacele de reanimare actuale, rămîne ridicată și depinde esențialmente de momentul diagnosticului, de severitatea leziunilor asociate și de individualizarea tratamentului.

3.3 DIVERTICULII DUODENALI

Diverticulii duodenali sînt dilatații saculare unice sau multiple, dezvoltate pe seama peretelui duodenal, formate din una sau mai multe tunici ale acestuia, comunicînd cu interiorul duodenului printr-un orificiu mai mic sau mai mare.

(i) **Clasificări.** Majoritatea autorilor deosebesc două categorii etiologice de diverticuli: *diverticuli primitivi* (esențiali) care sînt fără legătură aparentă cu altă boală; *diverticuli secundari* care însoțesc sau urmează unei afecțiuni duodenale sau extraduodenale; aceștia sînt fără individualitate clinică și au o terapeutică comună cu boala care i-a generat.

După criteriul *topografic* se împart în:

- diverticuli pe D_1 (4%)
- diverticuli pe D_2 (66%) cu subdiviziunea:
  - — diverticuli propriu-ziși de D_2 (fig. 3.1)
  - — diverticuli de fereastră duodenală (juxta-vaterieni sau perivaterieni) ce pot fi interpuși sau „de alunecare" (fig. 3.2) și juxtapuși sau „de rostogolire" (fig. 3.3)
- diverticuli de D_3 (20%) (fig. 3.4)
- diverticuli de D_4 (10%).

Diverticulii cu sediul pe D_2, D_3 și D_4 pot să se dezvolte ventropancreatic, intrapancreatic sau retropancreatic; cei de la nivelul D_3 și D_4 se pot dezvolta și în rădăcina mezenterului.

După criteriul *structural* se împart în:

- diverticuli totali (diverticuli adevăraţi) alcătuiţi din toate tunicile duodenului;
- diverticuli mucoşi (herniile de mucoasă sau diverticulii falşi) alcătuiţi din mucoasă şi submucoasă şi, în funcţie de sediu, acoperiţi sau nu de seroasă; este de fapt diverticulul cel mai des întîlnit.

După *numărul* lor diverticulii pot fi unici (90%) sau multipli (10%).

După *mecanismul de producere* se disting diverticuli de *tracţiune*, de *pulsiune* şi diverticuli *micşti*.

Diverticulii duodenali rămîn în continuare pe locul doi (după diverticulii colici) în cadrul diverticulozei digestive, deşi, datorită perfecţionării examenelor radiologice şi punerii în practică a tehnicilor de endoscopie, descoperirea lor este tot mai frecventă.

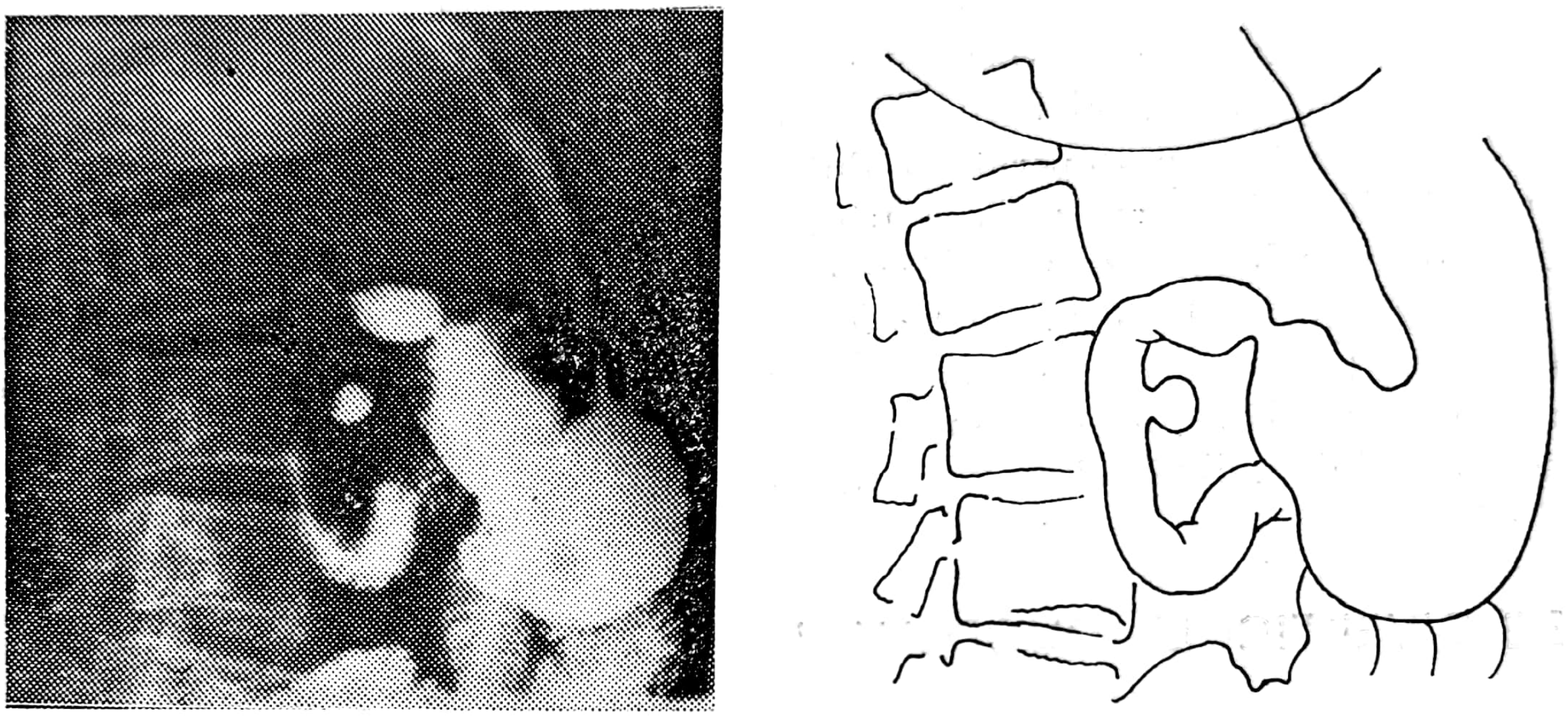

Fig. 3.1 — **Diverticul propriu pe D₂ (tranzit baritat, colecţia prof. I. Juvara).**

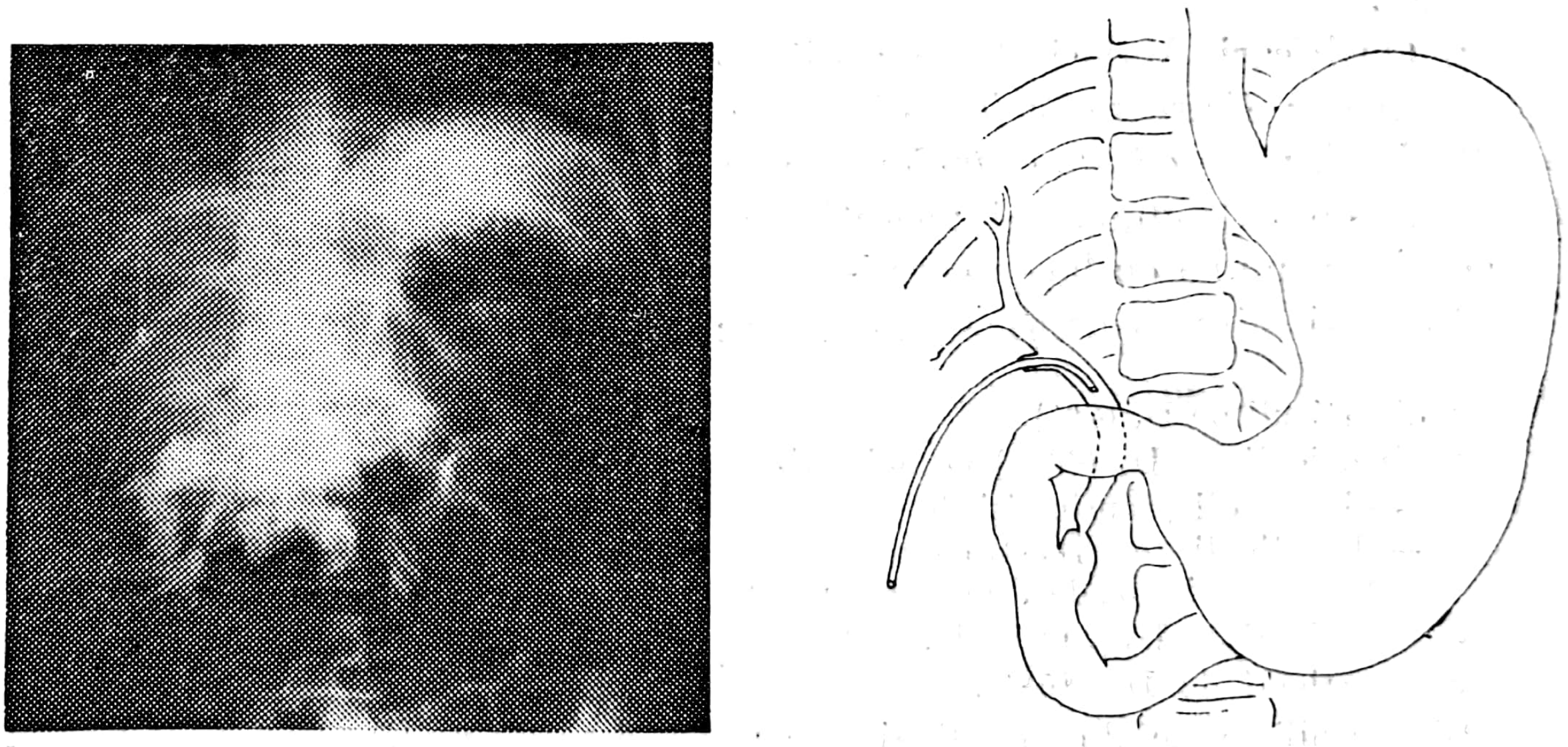

Fig. 3.2 — **Diverticul interpus de fereastră duodenală (colangiografie directă plus tranzit baritat duodenal) (colecţia prof. I. Juvara).**

(ii) **Etiopatogenie.** Diverticulii apar mai frecvent la femei, foarte rar sub 40 de ani, cel mai des între 50—60 ani. Ca toţi diverticulii digestivi, şi cei duodenali sînt legaţi de o predispoziţie congenitală; pe fondul acesteia, creşterea presiunii intraduodenale într-o regiune de mai mică rezistenţă a peretelui (la locul de trecere a vaselor, la butoniera duodenală, heterotopii pancreatice etc.) sau tracţiunea pe peretele duodenal (în procesele inflamatorii de veci-

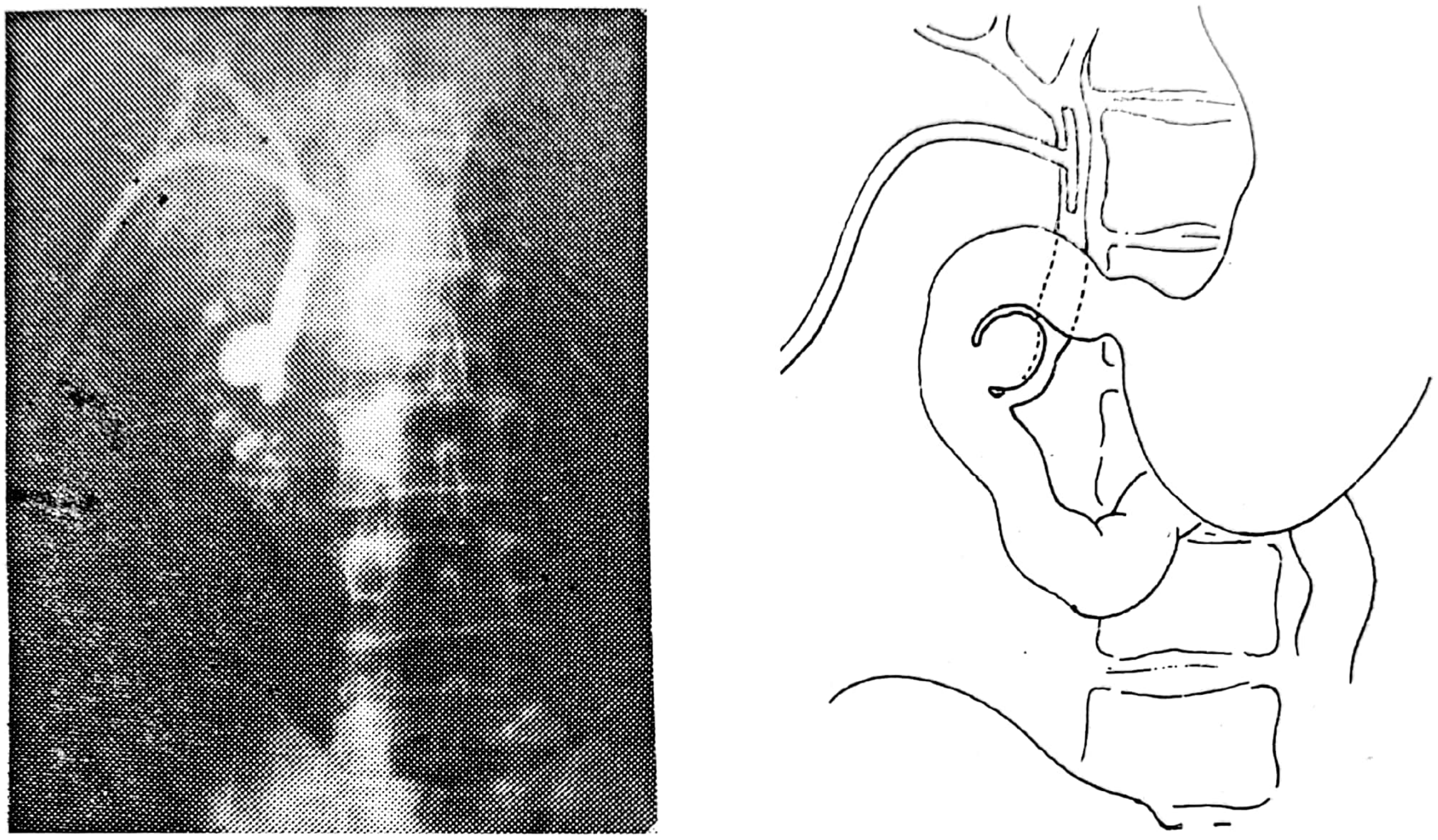

Fig. 3.3 — Diverticul juxtapus de fereastră duodenală (colangiografie directă, colecţia prof. I. Juvara).

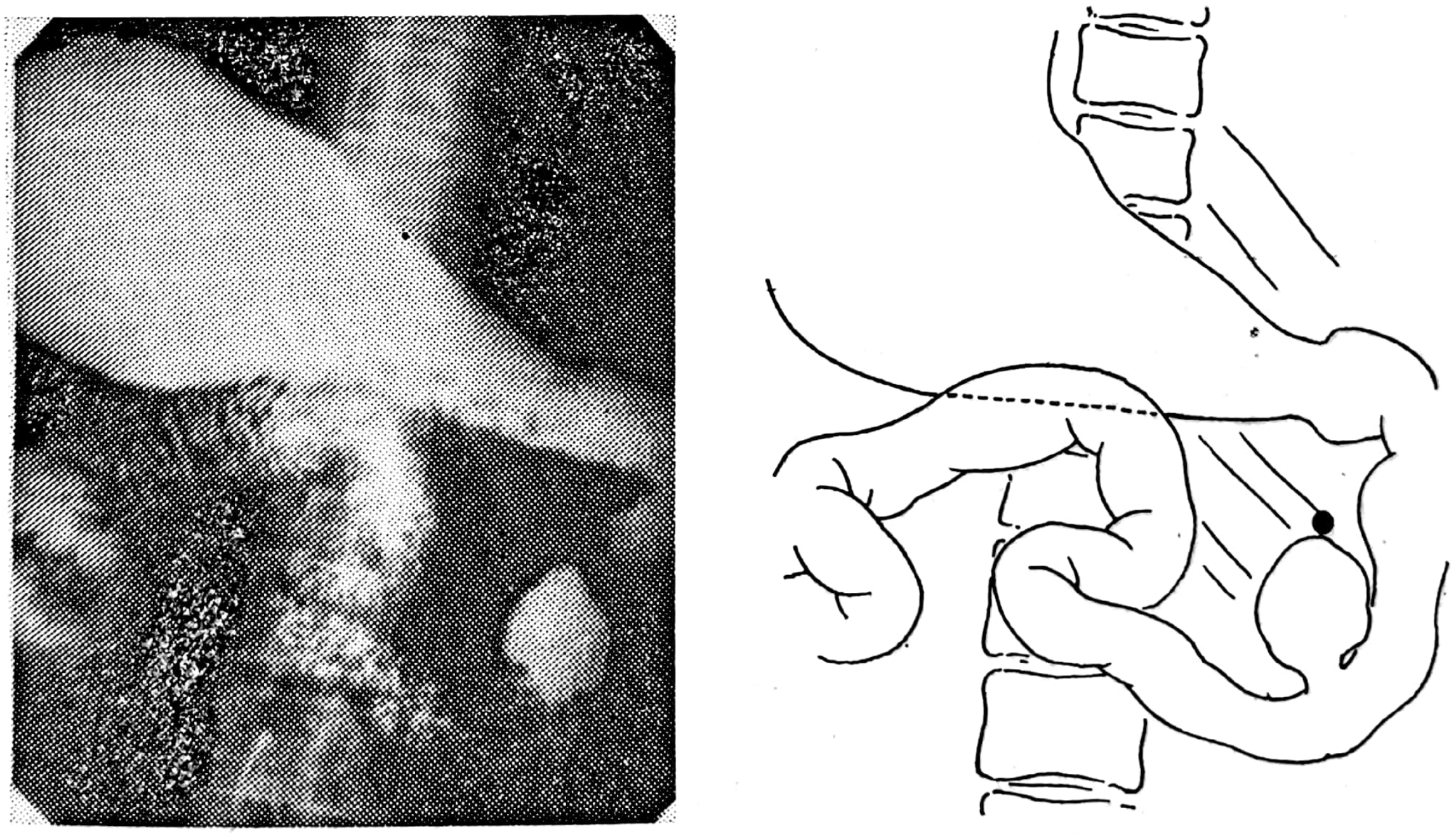

Fig. 3.4 — Diverticul pe D_3 (tranzit baritat, decubit ventral, colecţia prof. I. Juvara).

nătate) dau naştere celor două categorii de diverticuli duodenali: de pulsiune şi respectiv de tracţiune; din combinarea celor două mecanisme pot lua naştere diverticulii micşti.

(iii) **Anatomie patologică.** De formă rotundă, hemisferică, ovalară sau în deget de mănuşă, diverticulul duodenal poate să aibă mărimi variabile, de la 0,5 la 10 cm (fig. 3.5.). Punga diverticulară comunică cu lumenul duodenal printr-un orificiu mai strîmt sau mai larg cu implicaţii clinice şi radiologice particulare. Diverticulul se localizează preferenţial în concavitatea duodenului (90—95%) la locul de penetraţie a vaselor, aproape de ampula Vater, de obicei intra- sau retropancreatic, sau este cuprins în dedublarea mezocolonului şi mezenterului, explicînd dificultatea de punere în evidenţă în timpul operaţiei. Uneori, wirsung-ul şi coledocul au vărsare intradiverticulară (diverticul interpus). Peretele diverticular este alcătuit din toate tunicile (mai rar) sau numai de mucoasă şi submucoasă şi, după sediu, este acoperit sau nu de seroasă. Mucoasa diverticulului se continuă cu cea a duodenului, dar este mai subţire (glandele Lieberkühn şi Brunner sînt reduse ca număr şi atrofiate) uneori ulcerată sau inflamată, dacă diverticulul este complicat.

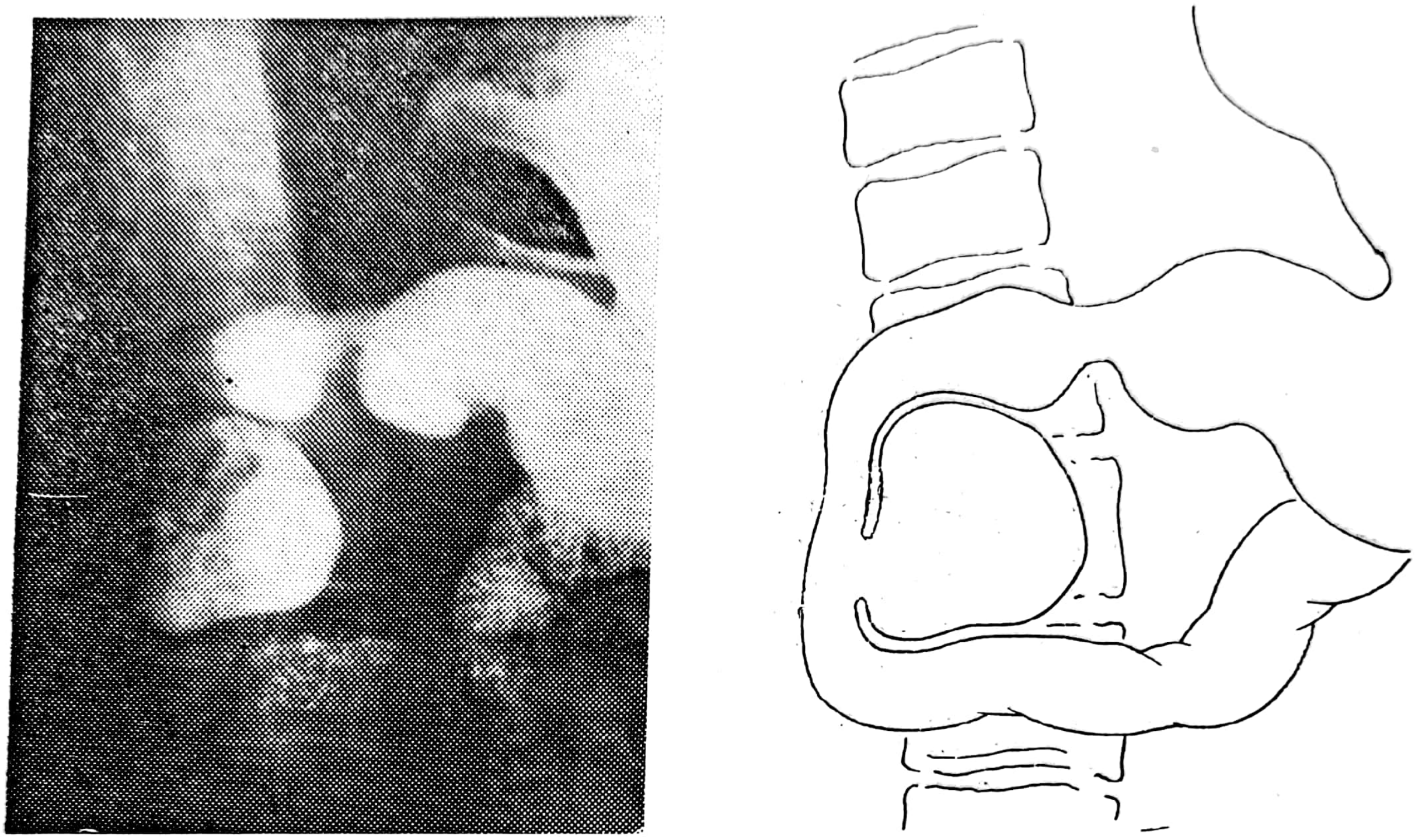
Fig. 3.5 — Diverticul duodenal gigant (tranzit baritat, colecţia prof. I. Juvara).

(iv) **Simptomatologie şi diagnostic.** Diverticulii duodenali sînt de regulă latenţi; provoacă tulburări clinice numai în 10—20% din cazuri. Simptomatologia, deşi nespecifică, poate fi relativ sistematizată în cîteva situaţii practice:

a) *sindromul dispeptic gastro-duodenal* constă în jenă postprandială epigastrică sau în hipocondrul drept, eructaţii, pirozis, acuze ce pot să dispară mai ales după decubit lateral drept;

b) *sindromul pseudoulceros* corespunde inflamaţiei diverticulului şi poate să se manifeste de la tabloul clinic obişnuit al ulcerului duodenal pînă la acela de stenoză pilorică;

c) *sindromul pancreato-biliar* este caracterizat printr-o simptomatologie pseudobiliară sau pseudopancreatică și corespunde diverticulilor cu localizare în aria vateriană și perivateriană (fig. 3.6);

d) *manifestările acute* sînt generate de complicațiile grave ale diverticulului: hemoragie digestivă superioară și perforația cu peritonită consecutivă.

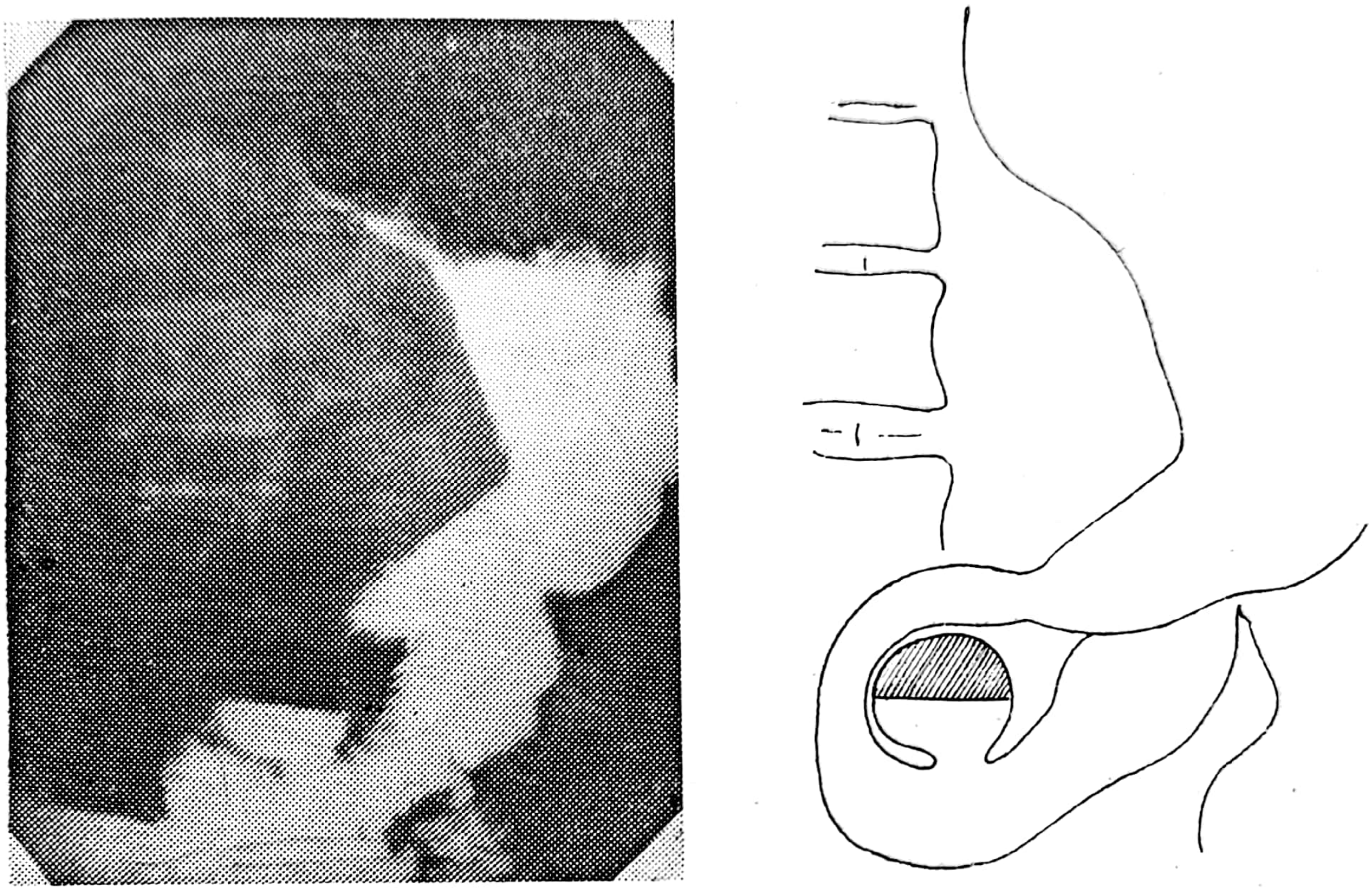

Fig. 3.6 — Diverticul duodenal cu simptome pseudo-biliare (tranzit baritat).

Examenul fizic este cu atît mai bogat cu cît fenomenele anterior enumerate sînt mai evidente și numeroase.

Examenul radiologic surprinde, la tranzitul baritat gastro-intestinal, o imagine diverticulară, juxtaduodenală, cu contur regulat, rotundă sau ovalară, sensibilă la palpare (sub ecran), persistentă uneori peste șase ore de la ingestia de bariu. Adesea, se poate constata nivel hidroaeric sau margini neregulate, dințate (diverticulită). Examenul în strat subțire permite să se observe continuitatea pliurilor de mucoasă de la duoden la diverticuli. Radiografiile, în incidențe variate, precizează sediul, numărul și talia diverticulilor. Duodenografia hipotonă evidențiază și mai bine diverticulul, dar de obicei nu și raportul acestuia cu papila. Foarte rar, refluxul bariului din diverticul în hepato-coledoc (la unii diverticuli interpuși) clarifică diagnosticul (Juvara).

Colangiografia retrogradă endoscopică este de mare indicație, precizînd adesea raporturile diverticulului de fereastră duodenală cu papila.

Duodenofibroscopia este foarte utilă, dar în anumite cazuri (orificiu diverticular strîmt, orificiu diverticular deschis între pliurile de mucoasă) chiar fibroscopul cu vedere laterală nu permite vizualizarea.

Diagnosticul preoperator este incontestabil legat de tranzitul baritat gastro-duodenal, duodenografia hipotonă și duodenoscopie (Maingot).

(v) **Complicații.** Manifestările clinice sînt intermitente, dar cu cît suferința devine mai intensă și mai persistentă, cu atît este mai probabilă complicația diverticulului:

Diverticulita acută, cu un tablou clinic asemănător apendicitei acute, poate să evolueze către supurație (prin obstrucția gurii de comunicare), perforație și peritonită generalizată, mai rar către o supurație localizată cu fistulizare în organele cavitare vecine (colon, veziculă biliară).



Fig. 3.7 — Diverticul de D_2 cu pancreatite acute repetate (tranzit baritat).

Hemoragia digestivă superioară survine mai ales în diverticulul retropancreatic de D_3.

Ulcerația apare datorită inflamației mucoasei sau prezenței mucoasei gastrice ectopice.

Complicațiile bilio-pancreatice sînt apanajul diverticulilor de fereastră duodenală și celor cu dezvoltare intrapancreatică, putînd să apară pancreatita acută recidivantă (fig. 3.7.), angiocolită, icter etc.

Degenerarea malignă este excepțională.

(vi) **Tratamentul** are etape medicale și chirurgicale.

Tratamentul medical este simptomatic și constă în regim igieno-dietetic, antispastice, drenaj postural; este suficient în majoritatea cazurilor necomplicate (Cattell).

Tratamentul chirurgical este indicat în cazurile simptomatice numai după eșecul tratamentului conservator și în mod absolut se adresează complicațiilor. Pentru identificarea intraoperatorie a diverticulului, mai ales dacă are sediul în concavitatea duodenului, pe lîngă coborîrea unghiului hepatic al colonului și decolarea duodeno-pancreatică este necesară și o colangiografie intraoperatorie care va indica raporturile diverticulului cu papila (Juvara).

Operaţiile posibile sînt:

Operaţiile directe:

a) diverticulectomia extraduodenală urmată de sutură este operaţia de alegere pentru orice diverticul duodenal care nu aparţine ferestrei duodenale şi nu are dezvoltare intrapancreatică;

b) diverticulectomia transduodenală (sub protecţia reperării papilei) sau diverticulectomia extraduodenală (cu verificarea papilei prin duodenotomie) sînt operaţii de alegere pentru diverticulii periampulari.

Operaţiile indirecte (după Juvara):

a) excluderea duodenului: rezecţie gastrică parţială cu anastomoză gastro-jejunală, operaţie cu indicaţie în anumite complicaţii ale diverticulului;

b) derivaţii bilio-digestive pentru diverticulii însoţiţi de complicaţii bilio-pancreatice; rezolvă drenajul biliar dar nu şi pe cel pancreatic;

c) derivaţia biliară externă transcistică sau à la Kehr dă rezultate temporare;

d) sfincterotomia se practică numai în diverticulul juxtapus.

Cu toate condiţiile actuale de tehnică chirurgicală şi reanimare, mortalitatea postoperatorie în diverticulii duodenali rămîne importantă (5—10%)*.

3.4 TUMORILE DUODENALE

Tumorile segmentului duodenal rămîn relativ rare în comparaţie cu alte localizări digestive, mai ales că, prin tradiţie, se exclud tumorile ampulei Vater.

3.4.1 TUMORILE DUODENALE BENIGNE

Mai puţin frecvente în general (vezi şi 4.10) decît cele maligne, tumorile benigne au ca localizare de elecţie prima porţiune a duodenului. Prin dezvoltarea lor intra sau extraduodenală devin importante în special prin complicaţiile pe care le generează: hemoragii digestive, obstrucţii, degenerare malignă.

(i) **Clasificarea anatomopatologică** are drept criteriu ţesutul de provenienţă:

a) *tumorile epitelio-glandulare* au ca expresie macroscopică aspectul de polipi adevăraţi, adesea în număr mare, păstrînd culoarea mucoasei normale, sau aceea de pseudopolipi, roşii, cu microulceraţii în vîrf; se descriu cîteva variante:

- *adenomul brunnerian* este totdeauna benign;
- *adenomul lieberkühnian* poate să degenereze;
- *adenomul vilos*, cu concomitenţă malignă de 35%, este o formă particulară foarte rară de adenom al duodenului;

---

* Operaţiile directe sînt radicale, dar sînt şi încărcate de numeroase complicaţii (pancreatită acută, fistule bibliopancreatoduodenale etc.); operaţiile indirecte sînt incomplete dar mai sigure şi preferabile în localizări anatomic periculoase (n. red.).

- *chistele enterogene* (disembrioplazie excepţională) aderă intim la peretele duodenal, au în structură aceleaşi elemente ca duodenul, conţin lichid mucos şi nu comunică cu lumenul organului, constituind de fapt o duplicaţie duodenală;

b) *tumorile conjunctive (neepiteliale)* însumează schwannoamele (tumori acoperite de mucoasă ulcerată), leiomioamele, fibroamele, lipoamele (cu dezvoltare subseroasă sau submucoasă), hemangioamele şi limfangioamele;

c) *tumorile heterotopice;* din punctul de vedere strict anatomopatologic, pancreasul aberant (accesoriu) nu este de fapt o tumoare ci o heterotopie de ţesut pancreatic, de dimensiuni mici, mai frecvent pe D_2, care se prezintă clinic şi radiologic ca o tumoare benignă.

(ii) **Diagnosticul clinic şi paraclinic.** Multe dintre tumorile benigne sînt asimptomatice, fiind descoperite întîmplător, cu ocazia unei explorări pentru o altă leziune, concomitentă, a tubului digestiv superior. Tumorile care ating evidenţa clinică (foarte rar se poate palpa o tumoare subhepatică) nu au nimic specific în evoluţie, traducîndu-se fie printr-un sindrom dispeptic (greutate postprandială, dureri de tip ulceros) fie prin una din complicaţiile obişnuite (hemoragia digestivă şi/sau obstrucţia înaltă).

Radiologia pune în evidenţă două tipuri de imagini: lacună rotundă (ovalară) cu margini perfect conturate; imagine în cocardă realizată de o tumoare ulcerată (adenom, schwannom etc.). Astfel de imagini, cu sediul într-un bulb nedeformat, cu perete suplu, nedureros la presiunea zonei lacunare, cu absenţa convergenţei pliurilor de mucoasă, constituie elementele de bază pentru un eventual diagnostic preoperator. Cînd imaginea nu este suficient de netă se recurge la modificări de poziţie a bolnavului, modificări farmacodinamice, duodenografie hipotonă şi radiocinematografie pentru decelarea unor semne de suspiciune: o mică deviaţie sau o uşoară împingere a pliurilor de mucoasă, sau o dispoziţie circulară a acestora (Way-Laurence). Diagnosticul diferenţial al imaginii radiologice se face cu ulcerul bulbar (pliurile converg, bulbul este deformat), cu prolapsul mucoasei antrale (imagine de umbrelă sau paraşută în care pliurile se continuă cu cele antrale), cu corpii străini alimentari, cu bula de aer bulbar, cu un calcul biliar (prezenţa fistulei colecisto-duodenale demonstrată prin aerobilie şi refluxul baritat în căile biliare), cu o tumoare antrală pediculată şi prolabată prin pilor, cu hematomul intramural posttraumatic sau extemporaneu tratamentului cu anticoagulante, cu sarcomul duodenal incipient, cu compresiunile extrinseci etc.

Duodenofibroscopia a devenit o investigaţie indispensabilă pentru precizarea diagnosticului suspectat radiologic şi, cel mai adesea, pentru biopsie şi examen histopatologic.

În tumorile duodenale benigne ulcerate se mai poate evidenţia sînge în lichidul aspirat din duoden, hemoragii oculte pozitive şi chiar o anemie hipocromă.

(iii) **Complicaţiile** sînt zgomotoase: hemoragia digestivă este proprie tumorilor ulcerate (adenoame, schwannoame, tumori viloase) şi se poate exterioriza net prin hematemeză sau/şi melenă; adeseori se pot identifica microhemoragii în aspiratul duodenal sau în fecale; obstrucţia duodenală înaltă este uşor de identificat clinic şi radiologic; degenerarea malignă este un timp insidioasă (cel mai des degenerează adenomul lieberkühnian şi adenomul vilos).

(iv) **Tratamentul** este în exclusivitate chirurgical şi are drept obiectiv extirparea tumorii cu controlul histopatologic extemporaneu. Tipul operaţiei va fi în raport cu sediul tumorii şi mărimea acesteia. În faţa unei tumori benigne de duoden este necesar să se facă cea mai modestă operaţie, dar compatibilă cu exereza completă a tumorii şi cu o închidere satisfăcătoare a duodenului.

Tumoarea plasată pe D_1 se rezolvă prin exereză limitată, cu un mic coleret parietal, dacă talia tumorii este mică iar pediculul este strîmt; într-o tumoare de volum important se practică gastroduodenectomie cu anastomoză gastrojejunală sau chiar gastro-duodenală.

Tumoarea de D_2 şi porţiunea dreaptă a D_3 este excizată (dar numai după reperarea papilei) dacă talia tumorală este mică; tumoarea mai voluminoasă, cu sediul pe feţele periferice ale duodenului, se extirpă şi, dacă nu se poate practica sutura transversală, se ventuzează defectul parietal cu ansă jejunală à la Roux realizînd o duodeno-jejunostomie; tumoarea voluminoasă dezvoltată pe faţa pancreatică a duodenului se extirpă prin duodenopancreatectomie cefalică.

Tumoarea porţiunii stîngi a D_3 şi a unghiului Treitz nu pune probleme particulare decît dacă este situată în spatele vaselor mezenterice necesitînd descrucişarea.

3.4.2 TUMORILE DUODENALE MALIGNE PRIMITIVE

Tumorile maligne ale întregului intestin subţire reprezintă numai 0,3—1% din totalitatea neoplasmelor, 1—3% din cancerele aparatului digestiv şi 1—5% din cancerul tubului digestiv; incidenţa cancerelor primitive cu originea în elementele anatomice ale peretelui duodenal este şi mai redusă, constituind 22—24% din totalul cancerelor de intestin subţire (se exclud invadările duodenale secundare unui neoplasm pancreatic sau antropiloric, ca şi cancerele ampulei Vater). Cancerul duodenal primitiv apare electiv pe D_2 şi mai ales pe segmentul subvaterian.

(i) **Etiopatogenia.** Natura alcalină a lichidului duodenal, absenţa stazei şi proprietăţile speciale ale mucoasei duodenale sînt argumente care ar explica imunitatea locală pentru cancer şi implicit raritatea lui faţă de frecvenţa vecină a cancerului gastric. Leziunile precanceroase (tumorile viloase, adenomul lieberkühnian, pancreasul aberant cu sediul perivaterian, insulele ectopice de mucoasă gastrică) sînt incriminate de mulţi autori (mai ales Dixon) în etiologia cancerului duodenal. Leziunea este de trei ori mai frecventă la bărbat şi apare predilect după 60 de ani (Kleinerman).

(ii) **Anatomia patologică.** Sînt două forme macroscopice:

- *forma infiltrantă* se extinde circular, constituind „virola neoplazică“ stenozantă; mucoasa prezintă ulceraţii cu margini neregulate;
- *forma vegetantă*, mai rară decît prima, realizează o tumoare distinctă, ulcerată şi necrozată, care predispune la hemoragii.

Microscopic se deosebesc: *adenocarcinoame lieberkühniene* cu celule cilindrice; *adenocarcinoame brunneriene* cu celule sferoide; *epitelioame* cu punct de plecare în ţesut pancreatic aberant (duodenal) sau în insule ectopice de mucoasă gastrică.

Extensia tumorală este predominant circumferenţială şi nu în axul organului. Dintre organele vecine, pancreasul este cel mai frecvent invadat, dar şi acesta tîrziu. Invadarea ganglionară apare în schimb relativ precoce şi este în raport direct cu sediul tumorii, putînd fi invadaţi ganglionii din pediculul hepatic, cei retropilorici şi subpilorici, ganglionii mezenterici superiori şi cei retropancreatici. Metastazele la distanţă sînt rare şi tardive.

(iii) **Diagnosticul clinic.** Cancerul duodenal nu are semne proprii, dar se pot remarca cinci sindroame majore:

- *sindromul obstructiv:* anorexie, senzaţie de plenitudine epigastrică şi vărsături al căror caracter este variabil cu sediul supra sau subvaterian al stenozei;
- *sindromul dureros:* pirozis, dureri postprandiale, sau *à jeune*, care nu răspund la tratament antiulceros, acompaniind frecvent o stenoză;
- *sindromul hemoragic:* hemoragiile sînt frecvente, dar întotdeauna moderate ca debit; hemoragiile oculte persistente trebuie cercetate în fecale; prezenţa sîngelui în lichidul obţinut prin tubaj duodenal conturează de asemenea sindromul;
- *sindromul icteric:* icterul este de obicei variabil, dureros şi fără accese febrile mari; dar poate să apară şi icter persistent (cu semnul Courvoisier-Terrier prezent) prin invadarea coledocului şi pancreasului sau prin compresiuni ganglionare sau/şi metastatice ale CBP;
- *sindromul de alterare a stării generale:* este de apariţie tardivă şi constă în pierdere ponderală marcată, astenie, semne de deshidratare şi sindrom umoral specific stenozelor digestive înalte (hipovolemie, hipocloremie, hipopotasemie, hipoproteinemie, azotemie etc.).

Conturarea unuia din aceste sindroame, dar mai ales asocierea unora dintre ele, orientează diagnosticul, însă precizarea nu se poate face decît radiologic, endoscopic sau/şi angiografic.

(iv) **Explorarea paraclinică.** Prin *examen radiologic* se poate constata, în formele incipiente, strîmtorarea rigidă, rareori în axul organului, între segmente normale, îngroşarea pliurilor mucoasei şi infiltraţie parietală localizată. În formele mai evoluate se observă două aspecte principale: *megaduoden* deasupra unei imagini de stenoză cu dilataţie mai mult sau mai puţin voluminoasă, contracţii mai mult sau mai puţin violente şi reflux duodeno-gastric; *imagine lacunară*, neregulată, cu canal îngustat, zdrenţuit sau cu oprirea completă a tranzitului. *Colangiografia* este utilă pentru răsunetul tumorii asupra CBP. *Duodenoscopia* permite aprecierea formei macroscopice a cancerului duodenal iar prin prelevarea de fragmente tumorale, permite diagnosticul histopatologic; totuşi, în formele infiltrative diagnosticul endoscopic este greu de făcut datorită stenozării lumenului şi dificultăţii de prelevare biopsică. *Angiografiile selective* ale trunchiului celiac şi arterei mezenterice superioare, pot arăta originea duodenală a unei hemoragii şi semnele unei leziuni maligne (hipervascularizaţie cu arteriole anormale, neregulate, cu terminarea bruscă şi retur venos precoce).

(v) **Formele anatomoclinice:**

- *Cancerul bulbului duodenal* se caracterizează prin sindrom dureros de tip ulceros şi, în stadiul mai avansat, îmbracă caracterele unei stenoze pilorice; diagnosticul se face de obicei radiologic, sau numai intraoperator.
- *Cancerul supravaterian şi de genunchi superior* se manifestă prin vărsături alimentare, nebilioase şi rareori prin icter.
- *Cancerul periampular* are tabloul clinic identic cu ampulomul vaterian.
- *Cancerul subvaterian* se trădează prin vărsături abundente, bilioase cu evoluţie mai rapidă şi mai gravă decît a localizărilor enunţate mai sus (fig. 3.8).
- *Cancerul unghiului duodeno-jejunal* se caracterizează printr-o latenţă clinică extremă, pînă la ocluzia revelatoare, iar radiologic nu apare leziunea fără manevrele de degajare a regiunii duodeno-jejunale.

(vi) **Diagnosticul diferenţial.** În faţa unui megaduoden se elimină stenozele prin compresiune de vecinătate, pensa aorto-mezenterică, megaduodenul funcțional etc. Imaginea lacunară pune problema diferențierii de o tumoare benignă, fapt care se tranșează endoscopic sau intraoperator. În forma icterică confuzia se poate face cu ampulomul vaterian, cancerul de cap de pancreas, litiaza coledociană, toate fiind însă leziuni cu sancțiune chirurgicală.

(vii) **Tratamentul** este numai chirurgical. Ca evoluție, cancerul duodenal netratat duce la deces în $1^1/_2$—2 ani; hemoragia digestivă și perforația sînt complicații foarte rare, dar icterul este mai frecvent. După stadiul evolutiv, se pot face operații radicale sau paliative.

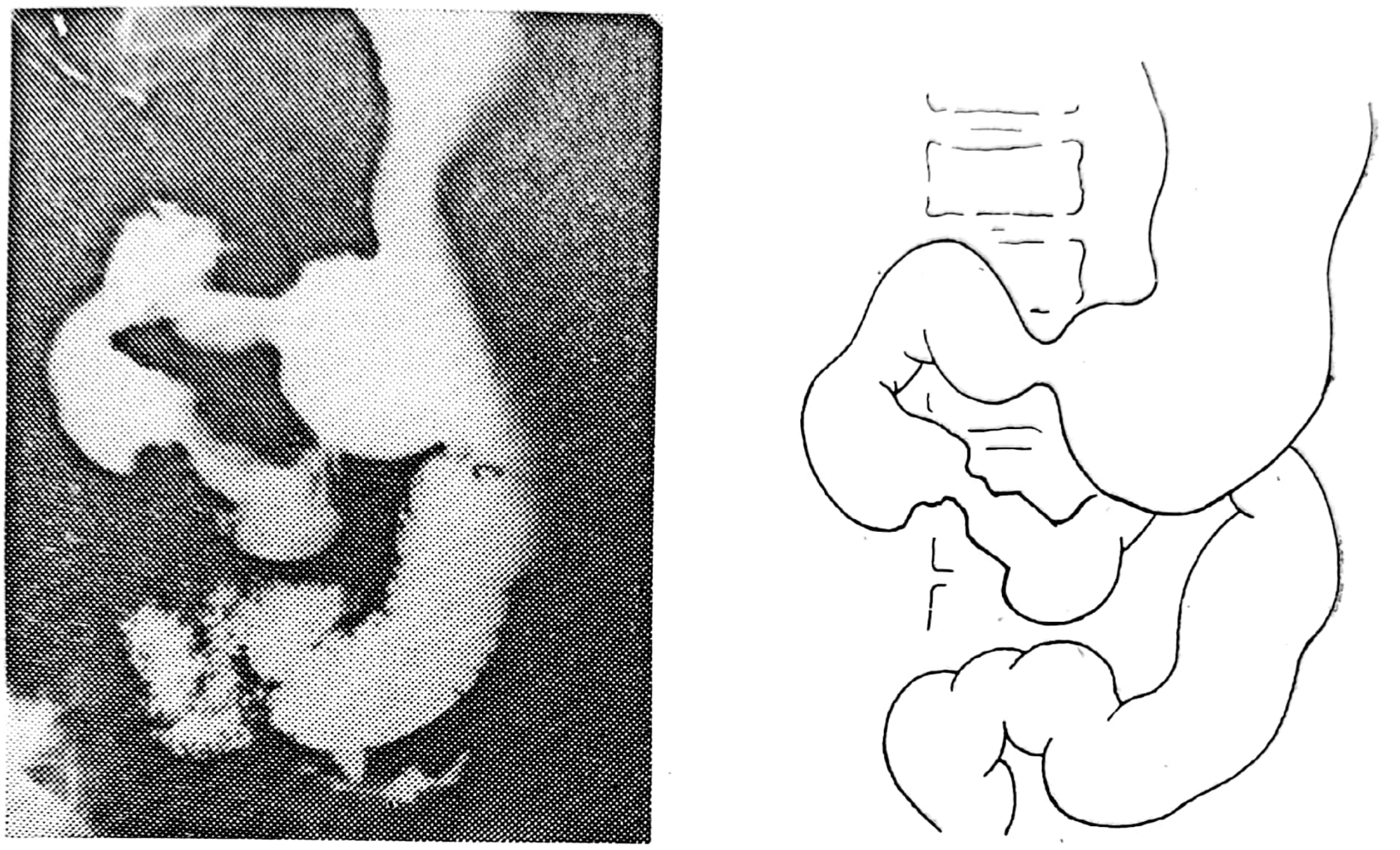

Fig. 3.8 — Cancer duodenal subvaterian (tranzit baritat, colecția prof. I. Juvara).

Operațiile radicale trebuie să fie executate după principiile generale ale chirurgiei oncologice:

— duodenectomia segmentară este posibilă numai pe segmentele independente de capul pancreasului: duodenectomia bulbară (care va fi de fapt o gastro-duodenectomie cu limfadenectomie) urmată, cel mai adesea, de anastomoză gastro-jejunală pentru tumorile pe D_1; duodenectomia terminală (duodeno-jejunectomie) urmată de duodeno-jejunostomie pentru tumorile pe D_4;

— duodenopancreatectomia cefalică pentru tumorile de D_2, D_3 și pentru cancerele de duoden care invadează pancreasul.

Operațiile paliative se aplică tumorilor inextirpabile sau bolnavilor cu risc biologic crescut:

— gastro-jejunostomie pentru cancerele de D_1 și D_2;

— duodeno-jejunostomie pentru tumorile mai jos situate;

— derivații bilio-digestive asociate pentru cancerele cu icter prin retenție.

Supraviețuirile peste 5 ani sînt rarisime, datorită diagnosticului tardiv și a dificultăților tehnice ale operațiilor radicale.

(viii) **Sarcomul duodenal** este o tumoare excepțional de rară: 13 % sarcoame față de 87 % epitelioame duodenale. Din punctul de vedere histologic se disting limfosarcoame, leiomiosarcoame, reticulosarcoame, fibrosarcoame. Tumoarea este adesea voluminoasă, neîncapsulată şi se întinde pe un segment duodenal mai lung decît în epitelioame. Extensia se face esenţialmente pe cale sanguină afectînd cu predilecţie ficatul; ganglionii limfatici regionali sînt însă şi ei adesea prinşi. Metastazele sînt mai tardive în leiomiosarcom decît în limfosarcom.

Clinic se manifestă prin stenoză, hemoragie digestivă superioară, perforaţie, icter, uneori febră; examenul fizic poate să pună în evidenţă tumoarea. Examenul radiologic (dezorganizare considerabilă a D_2 cu imagini lacunare multiple) şi cel endoscopic sînt de mare utilitate.

Tratamentul chirurgical constă în duodeno-pancreatectomie cefalică sau o operaţie de derivaţie. Radioterapia este utilă în limfosarcom. Supravieţuirea peste 5 ani, la bolnavii operaţi, este excepţională.

3.5 STENOZELE DUODENALE CRONICE

Stenoza duodenală cronică constă în întîrzierea tranzitului duodenal (peste 15 minute) ca urmare a unui obstacol mecanic (intrinsec sau extrinsec) cu sediul între joncţiunile piloro-duodenală şi duodeno-jejunală şi cu manifestare clinică continuă sau intermitentă.

(i) **Etiopatogenia** permite o clasificare cauzală:

Cauze intrinsece:

- *congenitale* cu manifestare clinică tardivă, necesitînd tratament chirurgical în viaţa adultă: diafragm duodenal incomplet (fig. 3.9) sau atrezie duodenală parţială;

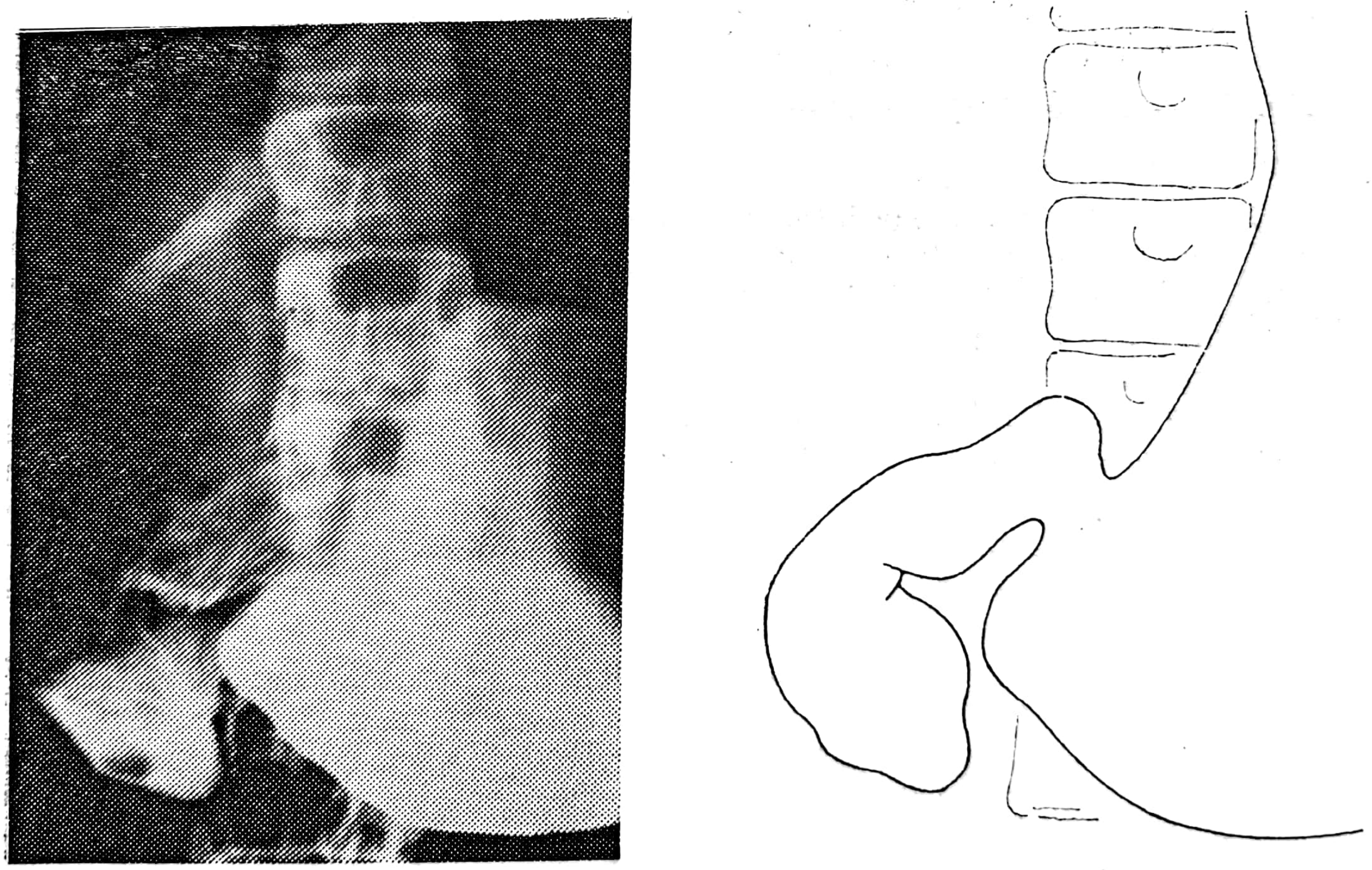

Fig. 3.9 — Diafragm duodenal incomplet (tranzit baritat).

- *tumorile duodenale* benigne sau maligne;
- *hematomul intraparietal* poate apare în timpul tratamentului cu anticoagulante, posttraumatic sau în discraziile sanguine;

- *obstrucţiile intralumenale* prin corpi străini, fitobezoar, trichobezoar, ghem de ascarizi, calcul biliar (consecinţa unei fistule colecisto-duodenale);
- *afecţiunile parietale cicatriceale* sînt reprezentate de ulcerul duodenal sau duodeno-jejunal, boala Crohn cu localizare duodenală, plagă chirurgicală sau accidentală cicatrizată etc.

Cauze extrinsece:

- *anomaliile congenitale* sînt reprezentate, de această dată, de bridele peritoneale, rotaţia incompletă a ansei duodenale, lipsa de coalescenţă a mezoduodenului, dolicoduodenul şi pancreasul inelar (complet sau incomplet), ultimul cu apariţie mai frecventă la bărbaţi şi cu maximum de manifestare clinică între 20—50 ani (Maingot);
- *cauzele inflamatorii* sînt periduodenitele, aderenţele postoperatorii (mai ales după chirurgia gastroduodenală) şi adenopatiile mezenterice netumorale;
- *cauzele tumorale* sînt cancerul gastric, cancerul de veziculă biliară dar mai ales cancerul pancreatic, cel de colon transvers şi adenopatia mezenterică tumorală;
- *cauzele vasculare* sînt anevrismul de aortă abdominală sau cel de arteră mezenterică superioară;
- *pensa aorto-mezenterică* este una dintre cele mai frecvente cauze extrinsece; apare mai ales la femei cu habitus astenic, cu ptoză viscerală, cu pierderi ponderale importante şi după repaus prelungit la pat; aceste condiţii, în prezenţa anumitor factori anatomici (mezenter scurt, ligament Treitz scurt, mezocolon transvers lung, hiperlordoză, perete abdominal excesiv de relaxat) duc atît la accentuarea unghiului aorto-mezenteric (sub 50°) cît şi la micşorarea distanţei (sub 10 mm) dintre cele două structuri vasculare; de aici compresiunea D_3 cu fenomene clinice de stenoză.

(ii) **Anatomia patologică şi fiziopatologia.** Indiferent de etiologie, toate stenozele duodenale se caracterizează prin strîmtorarea lumenului organului şi dilataţie suprastricturală; îngustarea este variabilă cu cauza care a produs-o, dilataţia este direct proporţională cu gradul strîmtorării, iar lungimea segmentului duodenal dilatat este în funcţie de sediul stricturii. Peretele duodenal al segmentului dilatat este hiper sau hipotrofic, în raport cu stadiul evolutiv; tardiv se dilată mult şi stomacul.

Sediul, supra sau subvaterian al stenozei, determină importante particularităţi fiziopatologice. În *stenozele supravateriene* denutriţia şi pierderile de secreţii gastrice duc la un important dezechilibru hidroelectrolitic care constă în deshidratare, hipocloremie, hipopotasemie, hipoproteinemie, hipovolemie cu alcaloză hipocloremică (ca şi în stenoza pilorică). În *stenozele subvateriene* dezechilibrul hidroelectrolitic este şi mai sever, hipoprotasemia mai accentuată, bolnavul prezentînd fenomene de „intoxicaţie duodenală". În ambele forme de stenoze duodenale, deficitul energetic ca şi alcaloza metabolică finală sînt comune.

(iii) **Clinica** stenozelor duodenale cronice este în raport cu forma lor anatomotopografică.

În *stenozele supravateriene* pe prim plan se situează deficitul energetic prin jena mecanică a importului gastric. Bolnavul prezintă dureri epigastrice de intensitate variabilă, de apariţie post-prandială, necalmate de alimentaţie, dar calmate de poziţia genupectorală. Vărsăturile, mai mult sau mai puţin abundente, cu conţinut strict alimentar, cu alimente vechi (uneori de 24—48 ore) imită perfect stenoza pilorică; diagnosticul poate fi afirmat numai la examenul radiologic.

În *stenozele subvateriene*, pe lîngă deficitul energetic şi spolierea electrolitică mai gravă decît în formele precedente, alterarea stării generale survine precoce prin intoxicaţia cu conţinutul duodenal stagnant (bilă, suc pancreatic, alimente în parte digerate). Durerile epigastrice sînt mai puţin accentuate şi apar tardiv postprandial; dispar tot în urma schimbării de poziţie şi mai ales la manevra Hayse (ascensiunea masei intestinale cu ajutorul mîinilor). Greţurile sînt de apariţie curentă, după fiecare masă şi pun amprenta de suferinţă duodenală. Tulburările vasomotorii şi cele neuromusculare sînt generate, ca şi greţurile, de staza duodenală, care este cu atît mai gravă cu cît obstacolul este mai distal. Vărsăturile, a căror abundenţă este strîns legată de gradul stenozei, sînt de regulă bilioase, se produc în majoritatea cazurilor fără efort, ca regurgitaţia; acest tip de vărsătură, fără efort şi supraabundentă, este legată de un pilor deschis, incompetent. Diareea postprandială poate să apară uneori în crize paroxistice, însă constipaţia este regula obişnuită în tabloul semeiologic al acestor bolnavi. Cefaleea este una din plîngerile majore (clasica „migrenă duodenală acută" a lui Duval şi Roux) şi are valoare diagnostică cînd este asociată cu greaţa, vărsătura, oboseala extremă, cu anorexia şi pierderea ponderală marcată.

Examenul fizic poate fi negativ sau pune în evidenţă numai un habitus astenic şi un abdomen cu perete flasc; alteori, se surprinde clapotajul *à jeune*, undele peristaltice la bolnavii cu perete subţire, sensibilitate în partea dreaptă a epigastrului şi în hipocondrul drept; rareori se poate palpa duodenul dilatat sau un proces tumoral extensiv (sarcomul duodenal). În faţa unui astfel de tablou clinic diagnosticul de stenoză duodenală poate fi cel mult suspectat, precizarea fiind strict radiologică.

Tranzitul baritat gastro-duodenal evidenţiază o dilataţie importantă a bulbului duodenal şi a întregului duoden în amonte de stenoză. Dilataţia poate să intereseze şi stomacul, apărînd o umbră în formă de halteră sau două umbre cu nivele hidroaerice *(duble-bubble)**. Retenţia bariului peste timpul limită, hiperperistaltismul duodenal, sau antiperistaltismul cu reflux duodeno-gastric sînt semne radiologice curente în stenozele duodenale cronice. La nivelul stenozei aspectul radiologic variază după cauză: strîmtorare simplă, lacună, compresiune (fig. 3.10). În anumite cazuri (pensă aorto-mezenterică) examenul radiologic este edificator numai în episoadele acute.

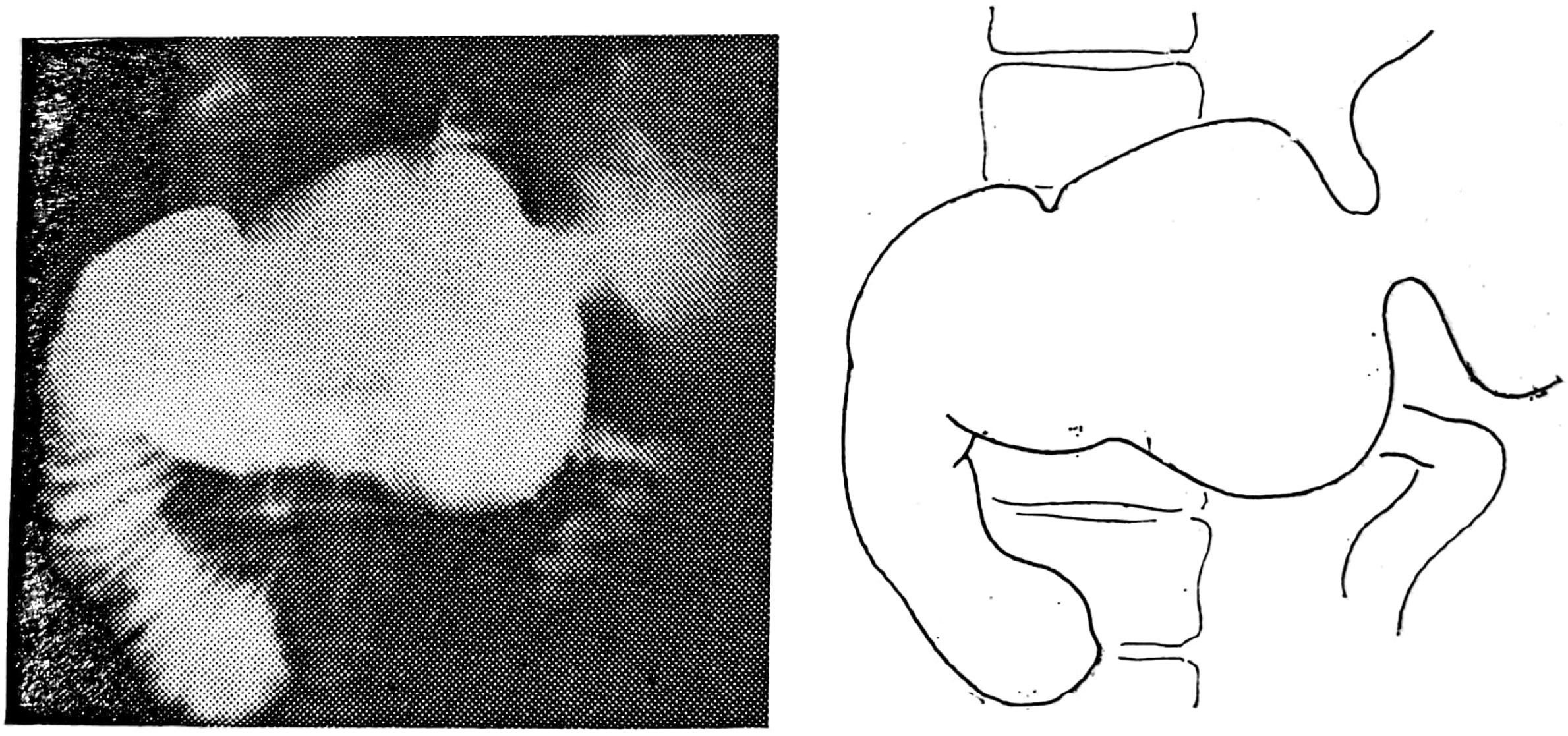

Fig. 3.10 — Cancer pancreatic cu stenoză duodenală extrinsecă (tranzit baritat).

---

* Semnul radiologic poartă şi numele lui Kiesewetter şi Koop (vezi fig. 11.33. e) (n. red.).

Duodenografia hipotonă relevă sediul exact al stricturii (1/2 superioară D_2 în cazul pancreasului inelar, D_3 în cazul compresiunii aorto-mezenterice etc.). Duodenoscopia cu fibroscopul nu numai că poate confirma nivelul obstacolului dar precizează şi natura acestuia. Arteriografia selectivă şi aortograma, conjugate cu examenul baritat gastro-duodenal, sînt examene costisitoare şi nu se pot face de rutină; sînt totuşi cvasiobligatorii în stabilirea diagnosticului de pensă aortomezenterică. Tubajul duodenal permite cercetarea prezenţei reziduului alimentar *à jeune*, bilei, sîngelui, sau/şi a celulelor neoplazice în lichidul duodenal suprastenotic. Examenele de laborator pot evidenţia anemie, hemoragii oculte, deficite ionice, azotemie, dezechilibru acido-bazic, hipoproteinemie etc.

Diagnosticul diferenţial clinic trebuie făcut cu majoritatea bolilor abdominale, iar diagnosticul diferenţial radiologic impune în special eliminarea megaduodenului funcţional.

Evoluţia stenozelor duodenale cronice este întotdeauna în raport cu cauza lor, cu stadiul evolutiv şi, în funcţie de acestea, cu posibilităţile terapeutice; astfel, stenozele maligne (intrinseci sau extrinseci) diagnosticate tardiv nu pot benficia decît cel mult de un tratament chirurgical paliativ; aceleaşi stenoze, diagnosticate în perioada terapeutic utilă, pot fi tratate cu şanse importante de supravieţuire. Stenozele benigne supuse unui tratament medical, chirurgical sau medico-chirurgical au un prognostic vital bun.

Complicaţiile însumează infecţii biliare (în stenozele subvateriene), pancreatite acute şi cronice, icter obstructiv, ulcer duodenal şi hemoragii digestive superioare (prin duodenita de stază).

(iv) **Tratamentul:**

- *medical* se poate aplica în cazurile uşoare, sigur benigne şi constă în spitalizare, repaus la pat, regim igieno-dietetic, sedative, tranchilizante, exerciţii posturale etc.; este esenţial ca în perioada preoperatorie să se asigure reechilibrarea umorală, nutritivă şi vitaminică prin spălături gastro-duodenale cu urmărirea curbei aspiraţiei digestive şi a diurezei (exact ca în stenoza pilorică decompensată);
- *chirurgical* se urmăreşte suprimarea cauzei stenozei: secţionarea bridelor, viscerolizä, ablaţia unei tumori benigne, secţionarea sau rezecţia unui pancreas inelar, gastrectomia polară inferioară cu gastro-jejunostomie în anumite stenoze supravateriene, operaţii de derivaţie de tip duodeno-duodenostomie sau duodeno-jejunostomie (operaţia de elecţie pentru stenozele duodenale subvateriene) (vezi fig. 11.23.) şi duodenopancreatectomia cefalică în tumorile maligne extirpabile.

BIBLIOGRAFIE SELECTIVĂ

ANDRIU V., CÂRMACIU D., LERNER CLARA — Chirurgia duodenului, Ed. medicală, Bucureşti, 1973.
ANGELESCU N., PETRARU D. — *Chirurgia*, 1980, *XXIX*, 5, 385—388.
BOCKUS H.L. — *Gastroenterology*, vol. I, 417—431, Ed. W.B. Saunders Co., 1976.
EVERETT D.G. *şi colab.* — *Am. J. Gastroent.*, 1981, *75*, 2, 376—379.
IIDA F. — *World J. Surg.*, 1979, *3*, 1, 103—106.
JUVARA I. *şi colab.* — *Chirurgia*, 1979, *XXVIII*, 1, 1—11.

4.

PATOLOGIA CHIRURGICALĂ A INTESTINULUI SUBȚIRE

AL. PRIȘCU

4.1 Bolile congenitale ale intestinului subțire — 249
4.1.1 Anomaliile de calibru — 249
4.1.2 Anomaliile de poziție — 259
4.1.3 Boala diverticulară a intestinului subțire — 254
4.1.4 Diverticulul Meckel — 258
4.2 Volvulusurile intestinului subțire — 263
4.3 Invaginațiile intestinale — 266
4.3.1 Invaginațiile intestinale la sugari — 268
4.3.2 Invaginațiile intestinale la copii — 270
4.3.3 Invaginațiile intestinale la adulți — 270
4.4 Tuberculoza intestinului subțire—272
4.5 Enteritele regionale (boala Crohn) — 277
4.6 Enteritele de iradiație — 283
4.7 Ulcerele intestinului subțire — 285
4.8 Perforațiile intestinale tifice — 287
4.9 Fistulele externe ale intestinului subțire — 289
4.10 Tumorile intestinului subțire — 293
4.10.1 Tumorile maligne ale intestinului subțire — 296
4.10.2 Carcinoidele intestinului subțire — 300
4.10.3 Tumorile benigne ale intestinului subțire — 302
4.10.4 Tumorile și malformațiile vasculare benigne — 306
4.10.5 Tumorile și malformațiile vasculare maligne — 307
4.10.6 Tumorile chistice ale intestinului subțire — 308
4.11 Insuficiențele vasculare mezenterice — 309
4.11.1 Infarctele enteromezenterice — 310
4.11.2 Ischemia cronică intestinală — 318
4.12 Insuficiențele intestinului subțire de cauze chirurgicale — 322
4.12.1 Intestinul scurt chirurgical —322
4.12.2 Sindromul de ansă oarbă — 325
Bibliografie selectivă — 327

4.1 BOLILE CONGENITALE ALE INTESTINULUI SUBȚIRE

4.1.1 ANOMALIILE DE CALIBRU

Malformațiile intestinale aparțin patologiei infantile (vezi și vol. IX). La adult, ele se întîlnesc extrem de rar, și numai în anumite forme originea embrionară poate fi discutată. Malformațiile intestinale infantile se referă la defecte de permeabilitate întîlnite sub două aspecte: stenozele și absența congenitală segmentară; aceste tipuri de anomalie intestinală provoacă un sindrom sever ocluziv imediat după naștere.

Etiologie. Originea anomaliilor, legată de o perturbare în embriogeneza intestinului, trebuie căutată în stadiile timpurii ale dezvoltării intrauterine. Obişnuit, tubul endodermic, reprezentînd intestinul embrionar, se obstruează progresiv, printr-un proces de proliferare epitelială, între a 40-a şi a 60-a zi a vieţii intrauterine. Începînd din luna a patra are loc un proces invers, de resorbţie, care reface lumenul intestinal. Perturbaţiile procesului de resorbţie determină malformaţiile intestinale: absenţa totală a resorbţiei pe un segment intestinal, produce *atrezia*, iar resorbţia incompletă o *stenoză* intestinală de dimensiuni variabile. Uneori, resorbţia incompletă poate realiza două lumene intestinale (duplicitate intestinală). Anumite forme particulare de duplicitate intestinală ar explica dezvoltarea la adult a enterochistoamelor (vezi 4.10.6 şi 10.3.1) şi a unor diverticuli intestinali (cu excepţia diverticulului Meckel). Intestinul supraiacent zonei de resorbţie vicioasă se dilată, în timp ce intestinul situat distal se atrofiază.

Au fost luate în discuţie şi alte ipoteze privind explicarea acestor anomalii intestinale şi anume: peritonita fetală meconială secundară unei perforaţii intestinale intrauterine, endarterita mezenterică segmentară sau excesul de coalescenţă a canalului vitelin. Constatările intraoperatorii şi necroptice, cum ar fi bridele peritoneale, adenopatiile inflamatorii mezenterice şi leziunile de scleroză ale peretelui arterei mezenterice sînt argumentele aduse în favoarea uneia sau alteia din ipotezele de mai sus.

Varietăţi morfologice. Sînt cunoscute trei varietăţi de anomalii intestinale de calibru: *stenozele membranoase*, *aplaziile cordonale* şi *atreziile*.

Stenozele membranoase se caracterizează prin prezenţa unui diafragm complet sau incomplet, care obstruează lumenul intestinal, formînd un pliu mucos fără participarea celorlalte straturi ale peretelui intestinal. Stenozele membranoase se întîlnesc adeseori pe duoden (vezi 3.1.1.) şi mai rar pe jejun şi ileon. Localizările ileale sau la nivelul valvulei ileocecale sînt mult mai frecvente decît cele jejunale.

Aplaziile cordonale sînt malformaţiile cele mai des întîlnite. Ele constau dintr-un cordon interpus în continuitatea intestinală între segmentele normale, mai ales pe ileon. Lumenul intestinal la nivelul cordonului este parţial sau total astupat; se pot întîlni stenoze cordonale multiple. Obstacolul cordonal determină acumulare de gaze şi lichide de deglutiţie în intestinul proximal, care se dilată, în timp ce segmentele situate distal de obtacol sînt turtite sub forma unui cordon în aparenţă atrofic; în realitate, aceste segmente sînt normale şi utilizabile pentru refacerea tranzitului digestiv.

Absenţa unui segment intestinal sau *atrezia:* în mod obişnuit se constată două capete intestinale închise, unul proximal, dilatat şi altul distal, turtit, unite prin marginea liberă a mezenterului. Uneori, mezenterul din această zonă este atrezic, astfel încît cele două capete de intestin apar independente. Se pot întîlni şi forme intermediare între atrezia intestinală şi stenoza cordonală.

Malformaţiile intestinale descrise, indiferent de tipul lor, se pot complica, în viaţa intrauterină sau imediat după naştere, cu o perforaţie diastazică a intestinului situat deasupra obtacolului sau cu volvulări. Relicvatele peritonitei meconiale secundare perforaţiilor intestinale în viaţa intrauterină apar sub formă de bride, aderenţe sau lichid în peritoneu.

Diagnostic. Manifestarea clinică comună în toate anomaliile de permeabilitate intestinală este sindromul ocluziv. Aspectul ocluziei este diferit, în raport cu gradul şi localizarea obstrucţiei (completă sau incompletă, jejunală sau ileală). Ocluzia completă devine evidentă imediat după naştere.

Vărsăturile instantanee precoce, la început biliare, iau repede aspectul meconial. Eliminarea meconiului prin anus lipseşte; în cazul obstacolelor pe jejun pot exista însă scaune meconiale colorate biliar (bilirubina ajunge în intestinul situat sub obstacol pe cale hematogenă). Tabloul clinic de ocluzie la nou-născut impune examinarea regiunii anale şi tuşeul rectal, pentru a exclude de la început imperforaţia anală sau aplazia rectosigmoidiană. Examinarea abdominală sugerează adeseori sediul ocluziei. În ocluzia joasă, ileală, abdomenul este meteorizat, uneori cu unde peristaltice evidente; în cazul obstacolelor înalte, pe lîngă vărsăturile precoce postprandiale cu caracter biliar, se remarcă aspectul plat al abdomenului (ultima eventualitate indică o formă gravă de ocluzie).

Subocluzia, produsă de stenozele intestinale incomplete, se descoperă după cîteva săptămîni sau luni de la naştere. Se caracterizează clinic prin crize dureroase abdominale, însoţite de vărsături intermitente şi întîrziere în creşterea ponderală.

Examen radiologic. Radiografia „pe gol", în poziţie verticală, singurul examen radiologic permis în caz de ocluzie completă, poate arăta imagini sugestive: distensia gazoasă a unei anse intestinale, adesea voluminoasă, situată în etajul superior abdominal, în contrast cu opacitatea difuză din restul ariei abdominale, este caracteristică; acest examen trebuie practicat în toate cazurile dubioase, chiar în lipsa unor semne clinice absolut precise. Evoluţia mai lentă din subocluzii oferă posibilitatea unui examen baritat ce precizează sediul şi caracterele morfologice ale obstacolului intestinal.

Tratament. Intervenţia chirurgicală este singura atitudine eficientă în anomaliile de permeabilitate intestinală; ea trebuie executată de îndată ce s-a stabilit diagnosticul, deoarece copilul este deosebit de sensibil la deshidratare şi denutriţie. Precocitatea intervenţiei este dictată de faptul că, alături de gravitatea sindromului ocluziv, pot surveni şi complicaţii: perforaţia intestinală diastazică, bronhopneumonia de deglutiţie etc. Cu toate că indicaţia operatorie este fermă, nu trebuie neglijată pregătirea preoperatorie riguroasă şi eficientă; se recomandă ca, timp de cîteva ore înaintea intervenţiei, să se execute aspiraţia gastrică şi rehidratarea ; oxigenoterapia şi vitamina K sînt măsuri ajutătoare de pregătire, foarte utile.

După laparotomia mediană, explorarea rapidă completă a întregii cavităţi abdominale va stabili cu exactitate sediul obstacolului, natura şi eventualele anomalii asociate; o atenţie deosebită va fi acordată explorării tractului digestiv situat distal de obstacol, care, obişnuit fiind lipsit de conţinut, este turtit. Restabilirea continuităţii digestive se face prin enterostomie laterolaterală, între intestinul proximal şi cel distal, ocolind astfel obstacolul. Înainte de executarea derivaţiei intestinale, trebuie obţinută certitudinea că segmentele intestinale distale sînt permeabile; deseori, sînt necesare manevre suplimentare de evacuare a meconiului prin exprimare blîndă, de sus în jos, instilaţii de soluţie salină izotonică în lumenul intestinal, la nevoie enterotomie pentru evacuarea meconiului şi dilatarea instrumentală a intestinului. În cazurile favorabile, după aceste manevre complementare se va executa derivaţia intestinală latero-laterală; alteori, intervenţia se termină cu o enterostomie de necesitate. Capătul intestinal proximal, mult dilatat, poate prezenta leziuni ischemice, chiar perforaţii, care fac necesară rezecţia sa. Mortalitatea postoperatorie, indiferent de tipul intervenţiei, este mare cu toate mijloacele actuale de terapie intensivă.

4.1.2 ANOMALIILE DE POZIŢIE

Anomaliile de poziţie intestinală se produc în urma tulburării a două procese normale pe care le suferă ansa ombilicală primitivă: *rotaţia* şi *alipirea* (vezi şi 10.1). Ansa ombilicală primitivă, interpusă între ansa duodenală şi intestinul terminal, este fixată pe planul posterior, prin mezenterul său, între două puncte fixe (unghiul duodenojejunal şi cel splenic). Canalul vitelin împarte ansa ombilicală în două segmente: cel previtelin sau proximal (din care se dezvoltă jejunul) şi cel postvitelin sau distal (din care se formează ileonul, cecoascendentul şi colonul transvers) (fig. 4.1). Discordanţa între creşterea rapidă în lungime a intestinului, dimensiunile relativ mici ale mezenterului şi creşterea lentă în volum a cavităţii abdominale produce modificări însemnate în topografia ansei ombilicale, în urma procesului complex de rotaţie şi de alipire; rotaţia se face în sensul invers de mişcare al acelor de ceasornic, astfel încît segmentul proximal intestinal se deplasează la dreapta şi în jos, în timp ce segmentul distal la stînga şi în sus (fig. 4.2). După rotaţia completă urmează alipirea mezoului, ajungîndu-se la situaţia cunoscută de la adult (fig. 4.3).

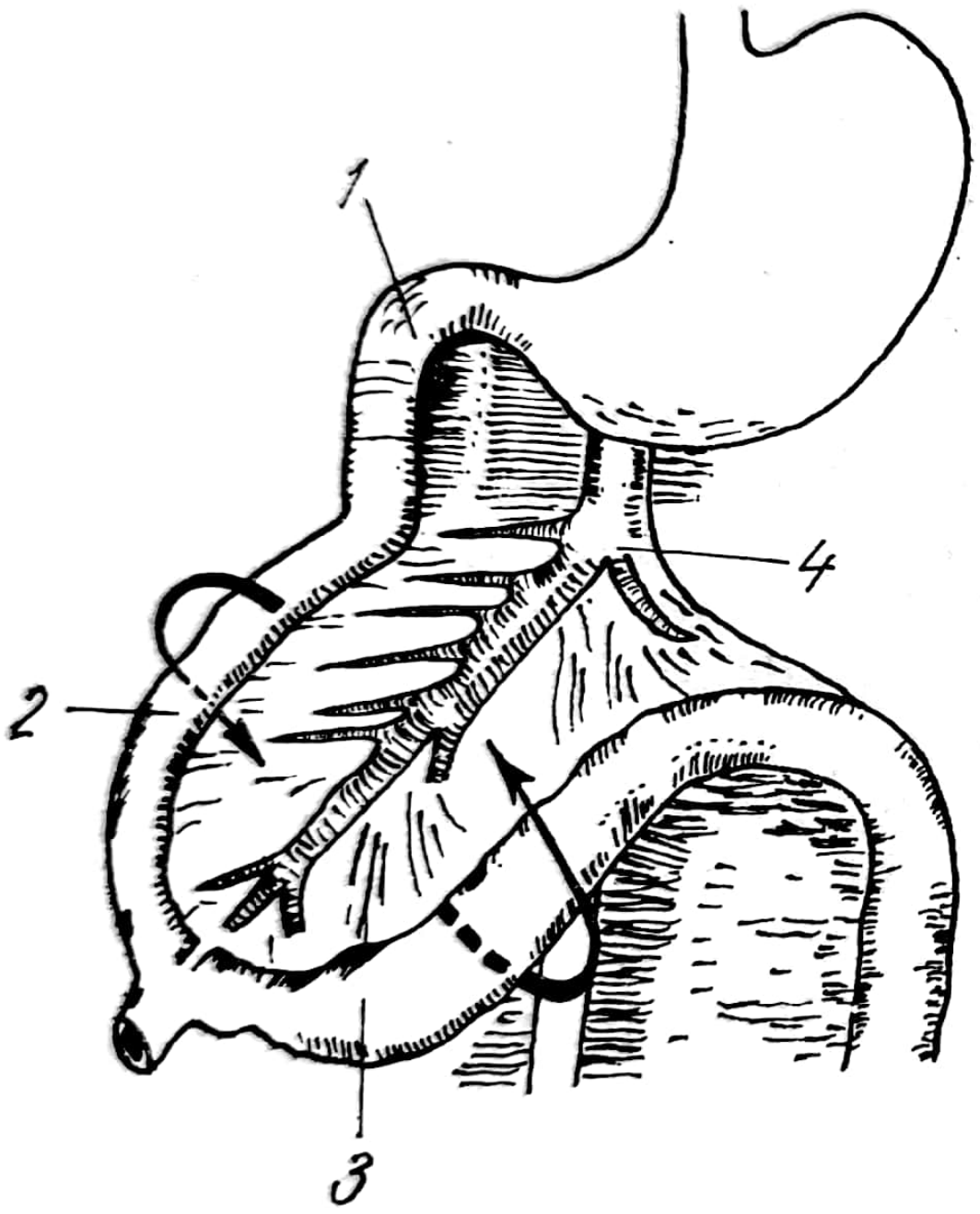

Fig. 4.1 — Ansa ombilicală primitivă. Săgeţile indică sensul rotaţiei (după F. Paitre D. Giroud, S. Dupret):
1 — duodenul; 2 — segmentul previtelin; 3 — segmentul postvitelin; 4 — artera mezenterică.

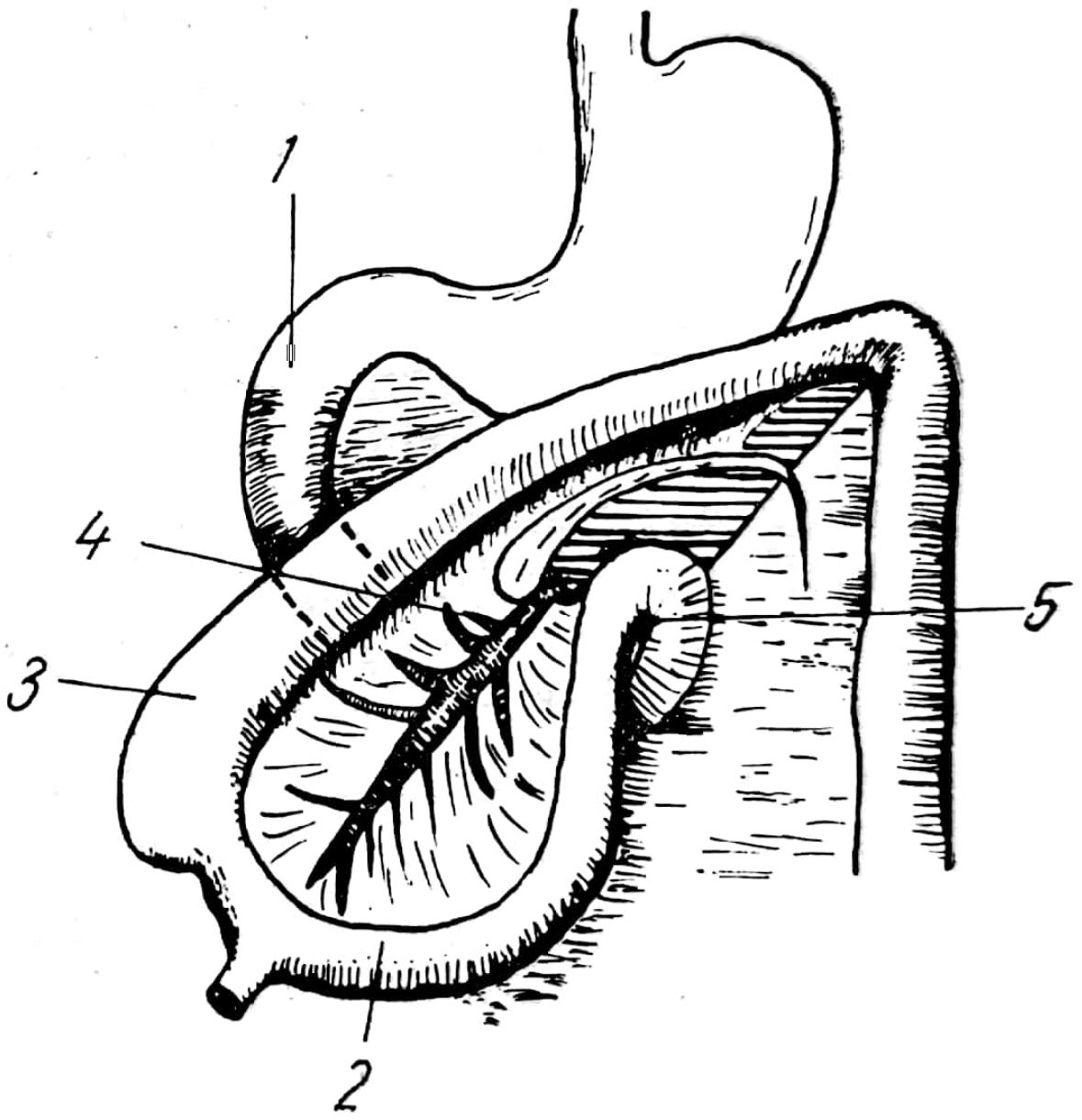

Fig. 4.2 — Rotaţia ansei ombilicale se apropie de sfîrşit; colonul ascendent nu s-a dezvoltat încă (după F. Paitre, D. Giroud, S. Dupret):
1 — duodenul; 2 — segmentul previtelin; 3 — segmentul postvitelin; 4 — artera mezenterică; 5. unghiul duodenojejunal. Se remarcă poziţia porţiunii a treia duodenale înapoia arterei mezenterice.

Clasificarea perturbărilor proceselor de rotaţie şi alipire:

— *mezenterul comun primitiv* prin absenţa rotaţiei (fig. 4.4);

— *caecum recurvatum* (fig. 4.5) se întîlneşte după rotaţiile limitate la 180°; cecocolonul este în poziţie înaltă, subhepatică; anomalia mai este numită şi cec ectopic şi apare în mai multe grade, secundare dezvoltării incomplete a colonului ascendent;

— *mezenterul comun* prin defect de alipire; în această formă rotația ansei ombilicale este completă dar lipsește alipirea mezourilor colonului drept, astfel încît segmentele digestive, derivate din ansa primitivă ombilicală, au o mobilitate anormală.

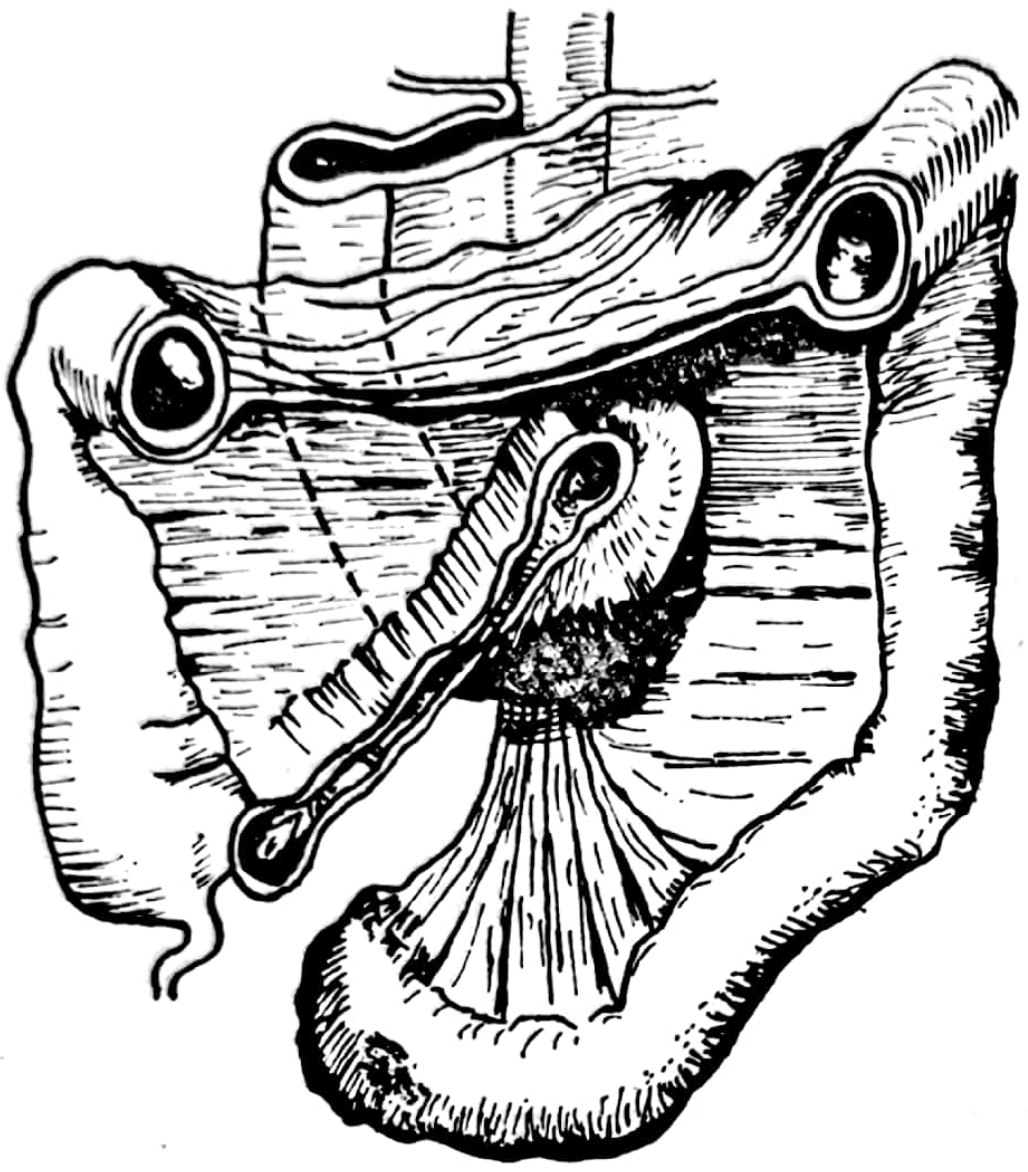

Fig. 4.3 — Rotația ansei ombilicale s-a terminat; urmează procesul de alipire (după F. Paitre, D. Giroud, S. Dupret).

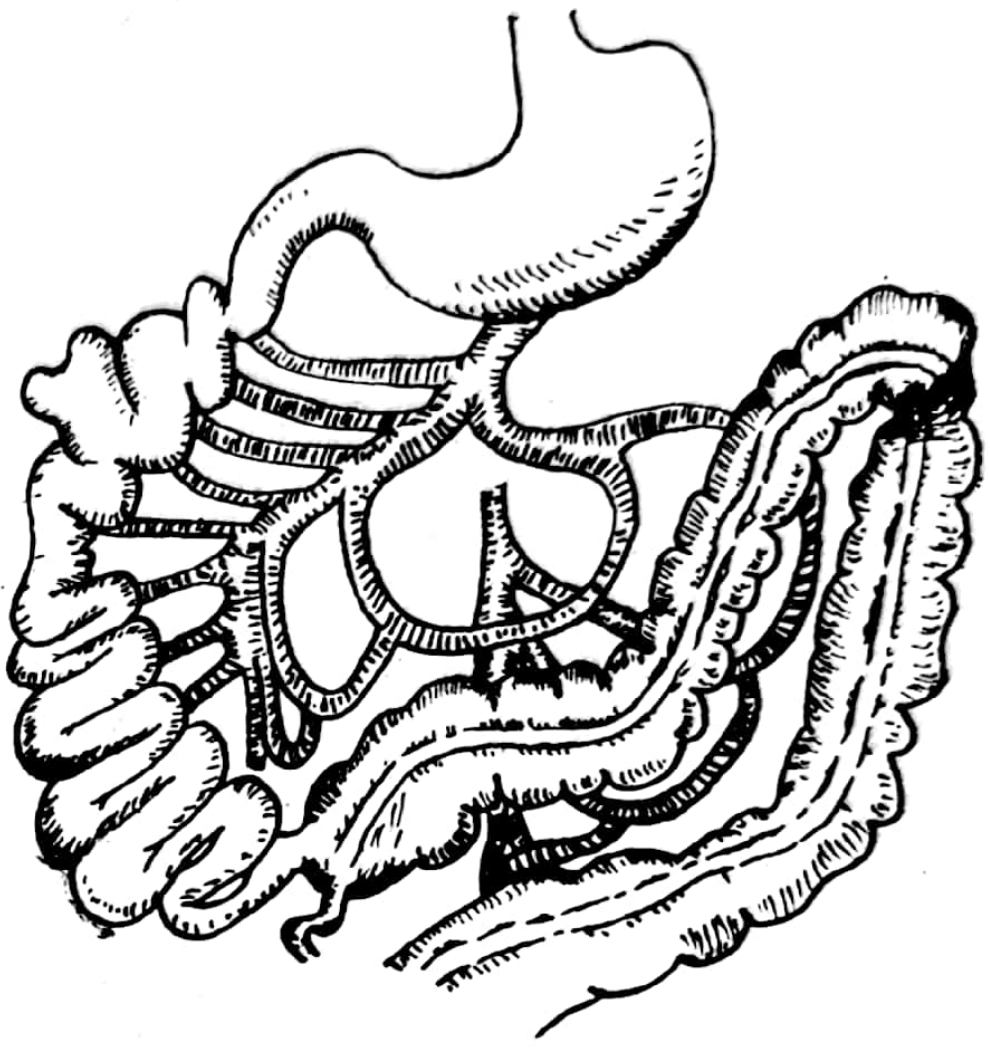

Fig. 4.4 — Mezenter comun prin absența completă a rotației (după F. Paitre, D. Giroud, S. Dupret).

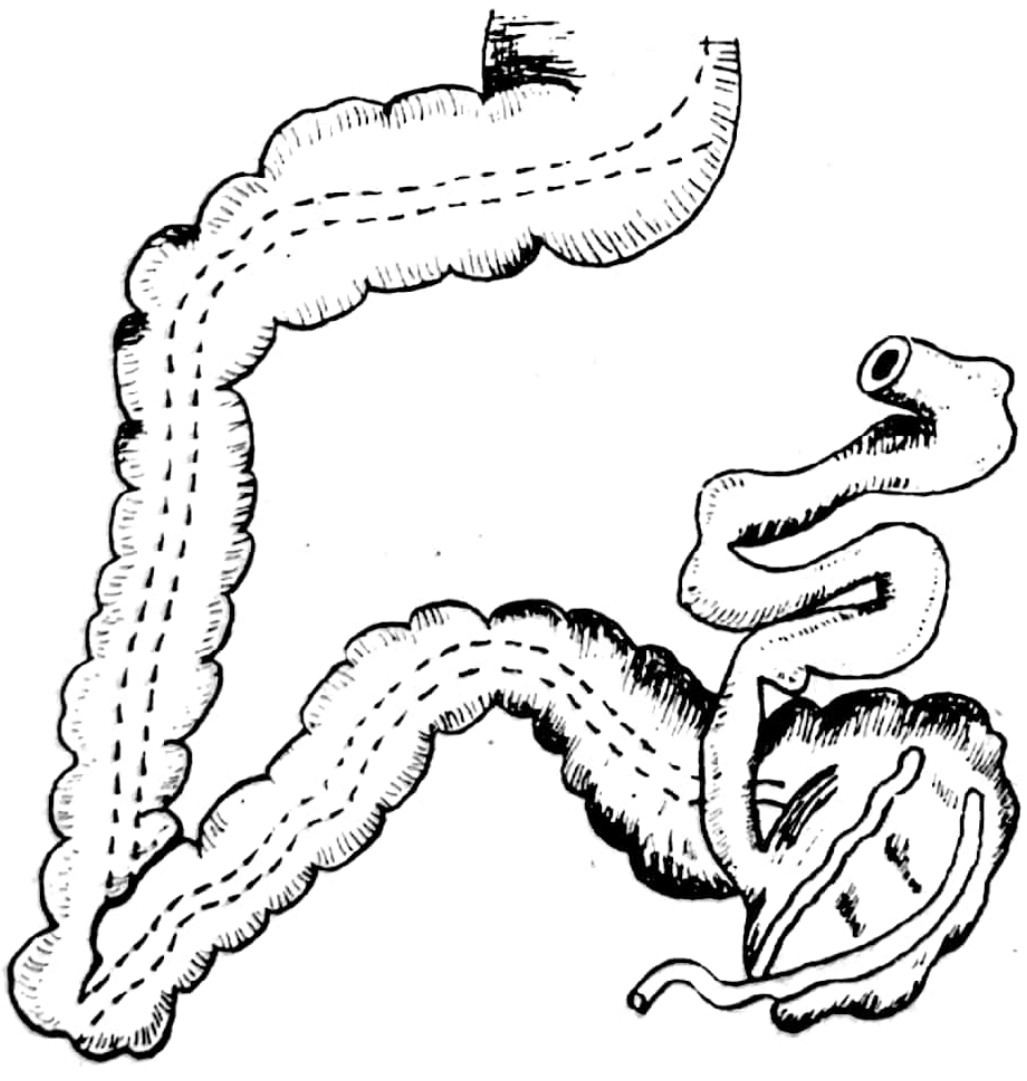

Fig. 4.5 — Coecum recurvatum (cec ectopic); rotația ansei ombilicale s-a oprit la 180° (după F. Paitre, D. Giroud, S. Dupret).

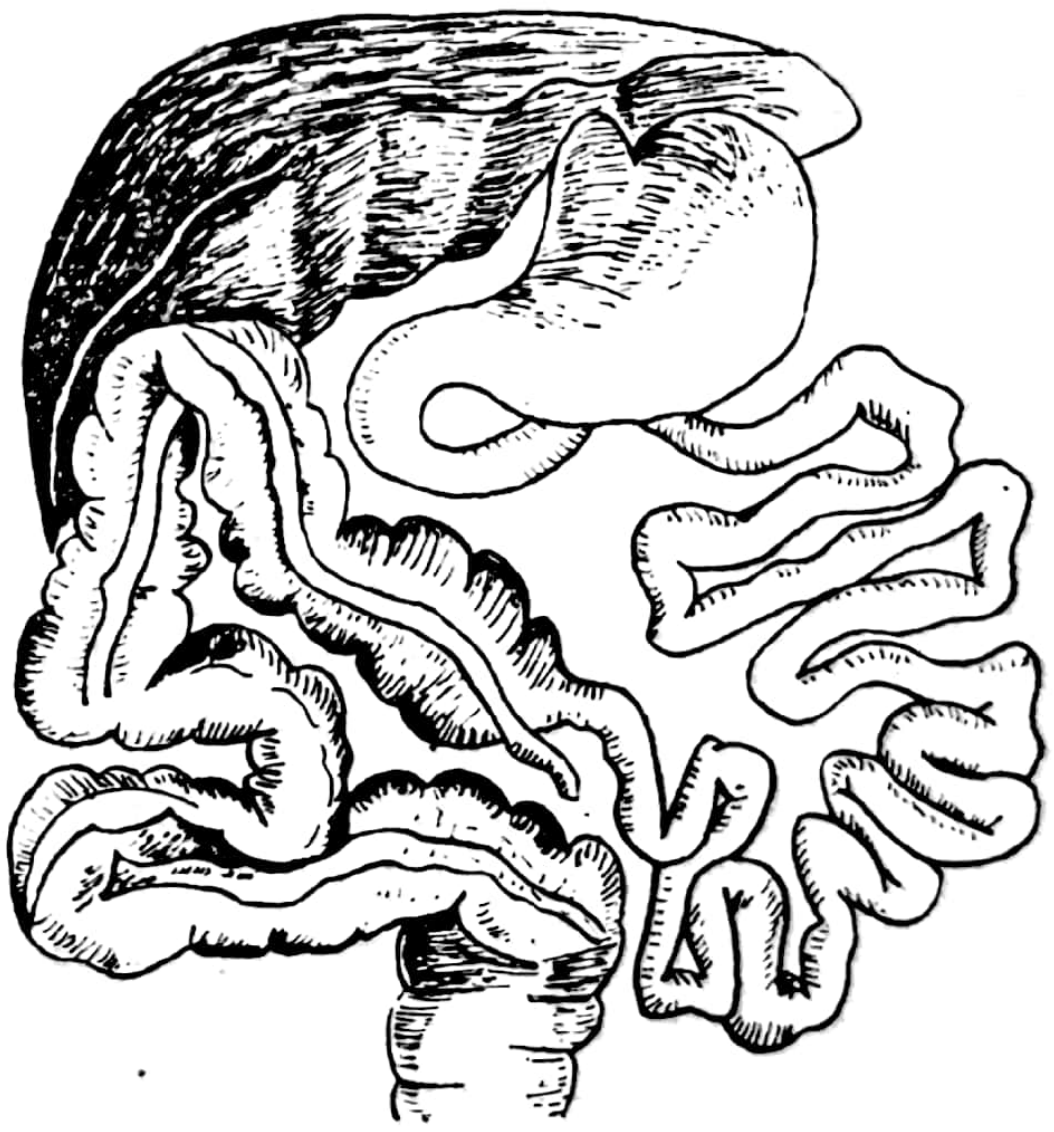

Fig. 4.6 — Situs inversus prin rotația inversă a ansei ombilicale (după F. Paitre, D. Giroud, S. Dupret).

Alături de anomaliile rezultate din rotația sau alipirea incompletă, se pot întîlni și cazuri de rotație inversă *(situs inversus)* în diverse grade (fig. 4.6). În multe din distopiile intestinale enumerate, se constată și bride congenitale anormale, care produc diverse stenoze digestive extrinseci sau favorizează apariția volvulusului intestinal.

Tabloul clinic cunoaşte forme asimptomatice, forme cu tulburări digestive necaracteristice şi forme complicate. Tulburările digestive, în general vagi, constau din dureri abdominale, greţuri, vărsături, diaree (sugerînd o subocluzie).

Examenul radiologic baritat, atît pe cale orală cît şi irigografic, precizează de cele mai multe ori diagnosticul de anomalie de poziţie intestinală.

Complicaţiile favorizate de mezenterul comun sînt volvulusul intestinal şi invaginaţia. Bridele care coexistă, cît şi unele fosete peritoneale rezultate din acolarea anormală a mezenterului, generează apariţia unor hernii interne particulare cu ocluzie intestinală prin strangulare (vezi 11.12.2).

Tratamentul distopiilor intestinale este diferit, în raport cu forma clinică; în formele asimptomatice sau oligosimptomatice nu este necesară intervenţia chirurgicală; în formele complicate cu volvulus, invaginaţie, hernie internă sau strangulare prin bride, intervenţia chirurgicală se adresează accidentelor acute pe care trebuie să le rezolve. Viscerele abdominale vor fi repuse în cavitatea peritoneală în poziţia lor preoperatorie, evitîndu-se orice tentativă de corectare chirurgicală a viciilor de rotaţie sau de acolare.

4.1.3 BOALA DIVERTICULARĂ A INTESTINULUI SUBŢIRE

Afecţiune relativ rară, diverticuloza intestinului subţire se caracterizează prin dezvoltarea unor evaginaţii ale peretelui, numite diverticule. Această boală este mai rară decît diverticuloza altor segmente* ale tractului digestiv (colon, duoden, esofag, stomac) şi apare mult mai frecvent pe prima porţiune a intestinului sub forma *diverticulozei jejunale*. Formaţiunile diverticulare sînt situate pe marginea mezenterică a intestinului, mult mai rar pe marginea antimezostenică. În mod obişnuit, diverticulul situat pe marginea mezenterică apare în locurile de pătrundere ale vaselor în intestin; în raport cu mezenterul, formaţiunea diverticulară se poate dezvolta între cele două foiţe seroase sau poate fi exteriorizată pe una din feţe. Diverticulul se prezintă sub forma unui „buzunar" rotund, neted, care comunică larg cu lumenul intestinal sau printr-un pedicul al cărui orificiu de comunicare este strîmt, dispoziţie ce favorizează staza în interiorul pungii diverticulare, urmată de inflamaţia peretelui. Dimensiunile diverticulilor sînt variabile, dar cu cît sînt mai numeroşi cu atît sînt mai mici. Diverticulul solitar este în general mai mare.

Structura microscopică a peretelui diverticular se prezintă sub două forme: *varietatea completă* în care se recunosc toate straturile peretelui intestinal şi *varietatea incompletă*, în care există numai mucoasa şi seroasa. Unii autori, numesc varietatea completă diverticul „adevărat", iar pe cea incompletă diverticul „fals"; cei adevăraţi sînt consideraţi, după această concepţie, congenitali, iar cei falşi, dobîndiţi. Astăzi, se admite mai curînd că diverticuloza, în general, este o *boală dobîndită*, atrofia stratului muscular din varietatea incompletă datorîndu-se degenerării senile sau inflamaţiei cronice.

După mecanismul de producere se pot distinge două forme: *diverticul de pulsiune*, care presupune existenţa unui obstacol distal şi *diverticul de tracţiune*, care este secundar unei inflamaţii extrinseci.

---

* Vezi şi subcapitolele: 2.4.3.; 3.3. şi 6.1 (n. red.).

La nivelul segmentului jejunal interesat de procesul de diverticuloză se constată o hipertrofie a peretelui intestinal şi o dilataţie a lumenului. Anomalia morfologică se însoţeşte de o hipermotilitate anormală, dar cu o putere de propulsie deficitară; în acest fel se poate realiza o obstrucţie intestinală cronică incompletă, fără obstacol organic; constatarea nu este lipsită de interes practic, deoarece poate explica fiziopatologia şi manifestările clinice ale dischineziilor jejunale în diverticuloză.

Diagnostic şi forme clinice. Simptomatologia diverticulozei intestinale constă, în general, din tulburări digestive nesistematice, care „sugerează“ suferinţa intestinului subţire; în unele cazuri, prima manifestare clinică este o complicaţie acută de tip hemoragic, ocluziv sau inflamator; alteori, diverticuloza, fără nici o tulburare clinică, se descoperă cu ocazia examenului radiologic sau a intervenţiei chirurgicale, practicate pentru alte afecţiuni.

În raport cu caracterul şi cu intensitatea suferinţei, se pot diferenţia cîteva forme clinice de diverticuloză:

- *Diverticuloza oligosimptomatică* este de cele mai multe ori o descoperire întîmplătoare radiologică sau în cursul unei intervenţii chirurgicale; unele tulburări digestive minore şi nesistematizate (dureri abdominale, greţuri, borborisme, diaree sau constipaţie) pot fi atribuite diverticulozei.
- *Diverticuloza însoţită de dischinezie jejunală nespecifică* este forma cea mai frecventă. Sindromul de dischinezie jejunală constă din tulburări digestive variabile ca intensitate; durerile periombilicale sau epigastrice intermitente, cu o durată de cîteva ore sau zile, sînt o manifestare curentă a acestui sindrom; diareea capricioasă şi repetată însoţeşte deseori crizele dureroase abdominale; greţurile, vărsăturile şi balonarea se pot asocia ocazional la celelalte semne. Uneori, sindromul intestinal cu caracter cronic poate fi dominat de o pierdere ponderală însemnată.
- *Diverticuloza asociată cu sindrom de malabsorbţie* este o formă mai rară, individualizată în urmă cu mai puţin de două decenii prin trei elemente majore definitorii: diverticuloza intestinului subţire, anemia megaloblastică şi steatoreea (Bedford şi Bodenach). În unele observaţii, cu evoluţie severă, sînt citate manifestări neurologice asociate: nevrite periferice, paraplegie progresivă, degenerare subacută medulară. Aceste tulburări sînt urmare a anemiei cronice, a carenţei de vit. B_{12} şi a denutriţiei. După autorii citaţi, diverticuloza, favorizînd staza şi creşterea populaţiei microbiene intestinale, perturbă procesele de digestie şi mai ales de resorbţie; în atari cazuri, testările de laborator au arătat o scădere a absorbţiei vit. B_{12}, a acidului folic, a grăsimilor şi a proteinelor, explicîndu-se anemia cu caracter megaloblastic, steatoreea, hipoalbuminemia şi sindromul secundar de denutriţie. În sprijinul acestei concepţii sînt menţionate cazurile de diverticuloză asociată cu malabsorbţie în care s-a obţinut ameliorarea evidentă a sindromului clinic după un tratament oral cu antibiotice.
- *Formele cu complicaţii acute.* Diverticuloza intestinală poate da naştere la trei complicaţii cu caracter acut: ***hemoragia, diverticulita*** şi ***ocluzia.*** Accidentele hemoragice de tipul melenei, macroscopice sau microscopice, pot surveni oricînd în cursul evoluţiei unei diverticuloze intestinale (în general, accidentul hemoragic nu este major). Diverticulita acută este o complicaţie foarte asemănătoare cu un proces apendicular acut: în mecanismul de producere intervine exacerbarea florei microbiene intestinale; evoluţia diverticulitei acute poate reproduce toate formele anatomoclinice ale apendicitei acute (inflamaţii acute catarale, perforaţia cu peritonită generalizată, plastroane diverticulare care ulterior abcedează). Ocluzia intestinului subţire este o altă complicaţie posibilă în diverticuloză; diferite mecanisme pot determina acest accident mecanic acut: bridele de peridiverticulită, invaginaţia şi volvularea ansei jejunale diverticulare.

Explorarea radiologică a intestinului subţire, indicată pentru unele manifestări clinice ca cele descrise, poate pune în evidenţă imagini caracteristice diverticulozei. Aceste imagini sînt diferite în raport cu numărul, dimensiunea şi situaţia topografică a diverticulelor: în *clinostatism*, punga diverticulară umplută cu substanţă de contrast apare ca o opacitate (fig. 4.7.) lipită de lumenul intestinal dar în afara conturului; în ortostatism, aceeaşi imagine devine hidroaerică; în mod obişnuit, opacitatea diverticulului se proiectează pe marginea mezenterică a intestinului (fig. 4.8). După evacuarea intestinului de bariu, opacitatea diverticulară poate persista un timp mai îndelungat, ceea ce demonstrează caracterul retentiv al acestuia*. Pediculul subţire şi lung, care leagă uneori punga diverticulară de lumenul intestinal, poate fi opacifiat (fig. 4.9.). Diverticuloza multiplă se prezintă radiologic ca nişte „cuiburi de porumbel" dispuse în ciorchini (fig. 4.10), imaginea fiind asemănătoare cu cea din bronşiectazie.

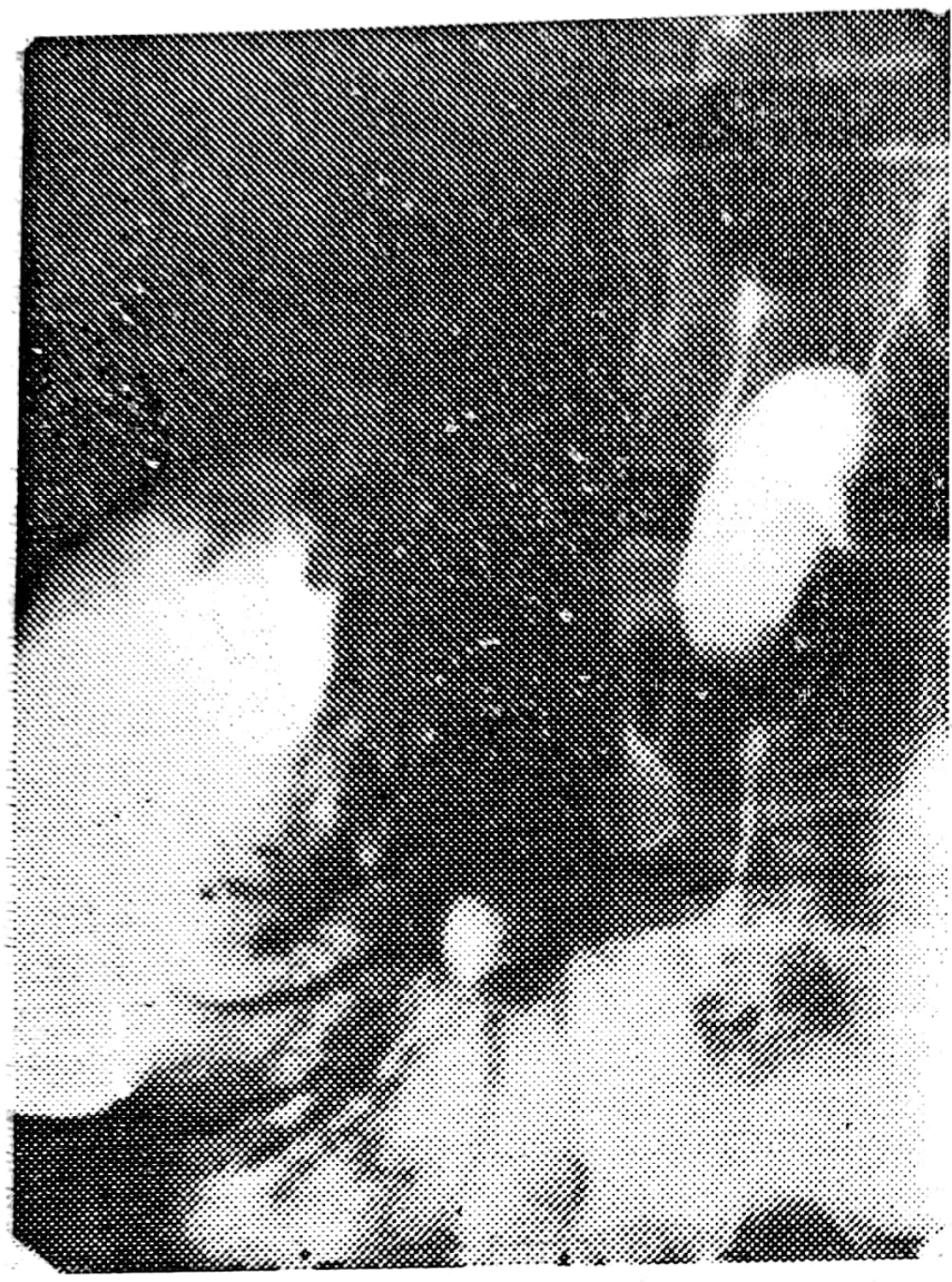

Fig. 4.7 — Diverticuloză multiplă jejunală. Formaţiune diverticulară la nivelul unghiului duodenojejunal (examen baritat gastroduodenal) (colecţia prof. I. Juvara).

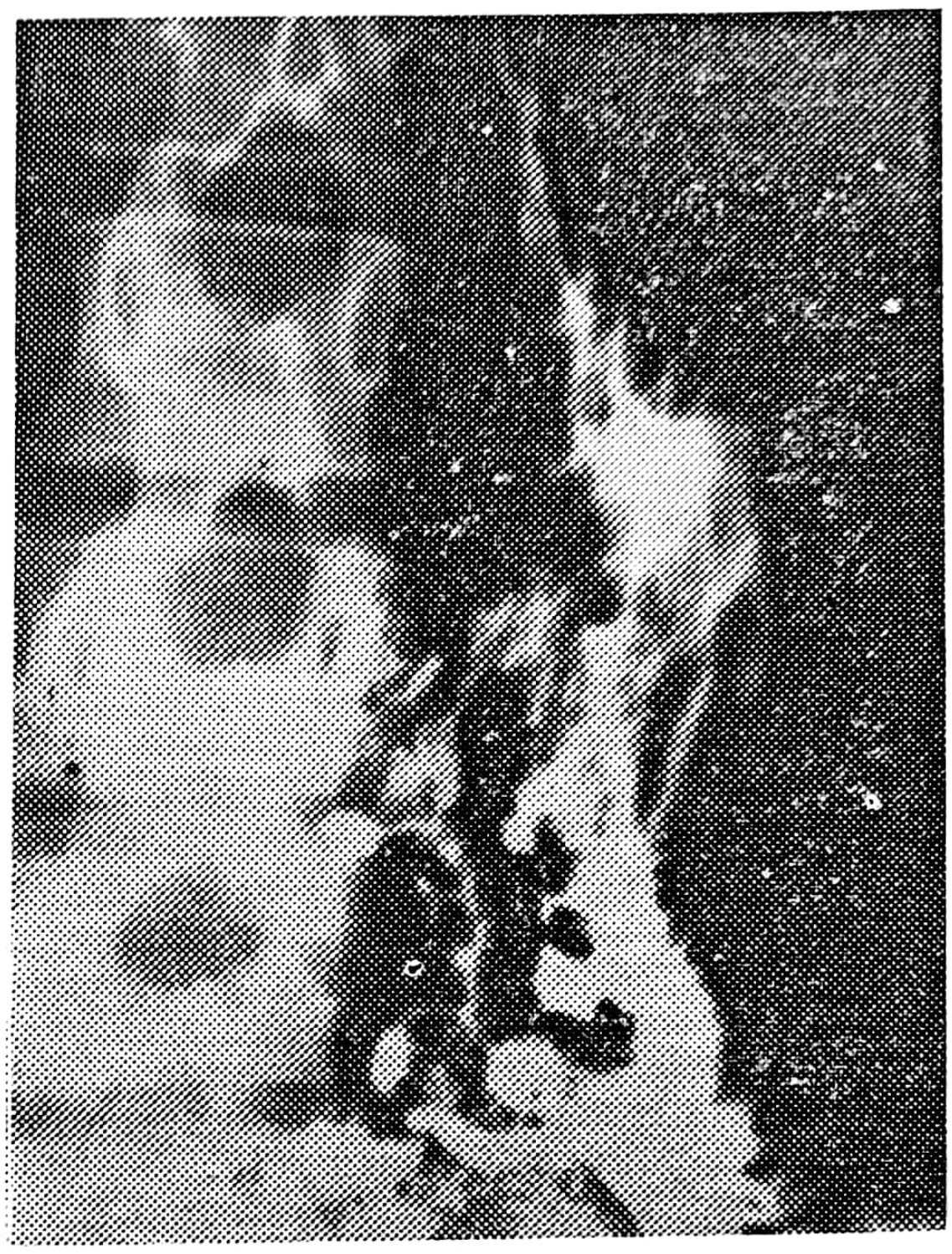

Fig. 4.8 — Diverticuloză multiplă jejunală; rezecţie gastrică cu anastomoză gastrojejunală (radiografie gastrojejunală). Se remarcă multiple imagini opace (diverticule) situate pe marginea mezenterică a jejunului (colecţia prof. I. Juvara).

Tratamentul. Indicaţiile tratamentului medical sau chirurgical în diverticuloza intestinului subţire trebuiesc stabilite în raport cu forma clinică şi cu întinderea leziunilor intestinale. Formele oligosimptomatice nu comportă nici un tratament particular, decît cel mult un regim alimentar adecvat şi o medicaţie simptomatică. În formele de dischinezie jejunală, intensitatea manifestărilor clinice abdominale şi modificările secundare ale stării generale pot pune problema rezecţiei segmentului intestinal afectat de diverticuloză. Această decizie trebuie luată cu mult discernămînt şi numai după epuizarea mijloacelor de tratament medical; de asemenea, în stabilirea indicaţiei operatorii trebuie ţinut seama de faptul că întinderea prea mare a diverticulozei poate opri de la o rezecţie de intestin, cu toate că ea apare necesară. Tratamentul medical al sindromului de malabsorbţie se bazează pe administrarea vit. B_{12}, a acidului folic, a fierului şi a unor cure repetate de antibiotice.

---

* Poate fi utilă şi exemplificarea din fig. 11.33 a, b şi c. (n. red.).

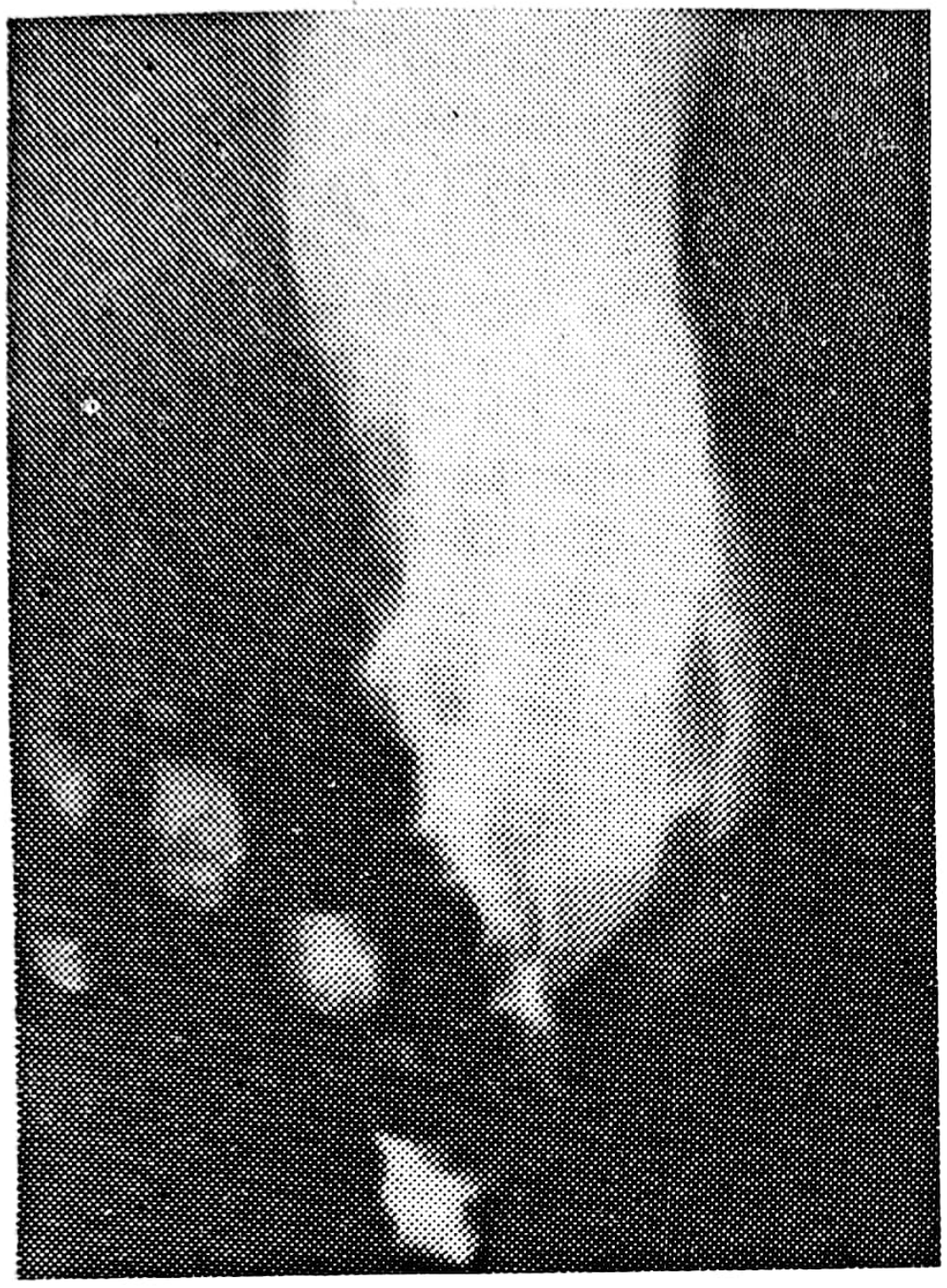

Fig. 4.9. — Formaţiunile diverticulare sînt legate de lumenul jejunal prin pedicule subţiri şi lungi. Imagine hidroaerică în una din imaginile diverticulare (colecţia prof. I. Juvara).

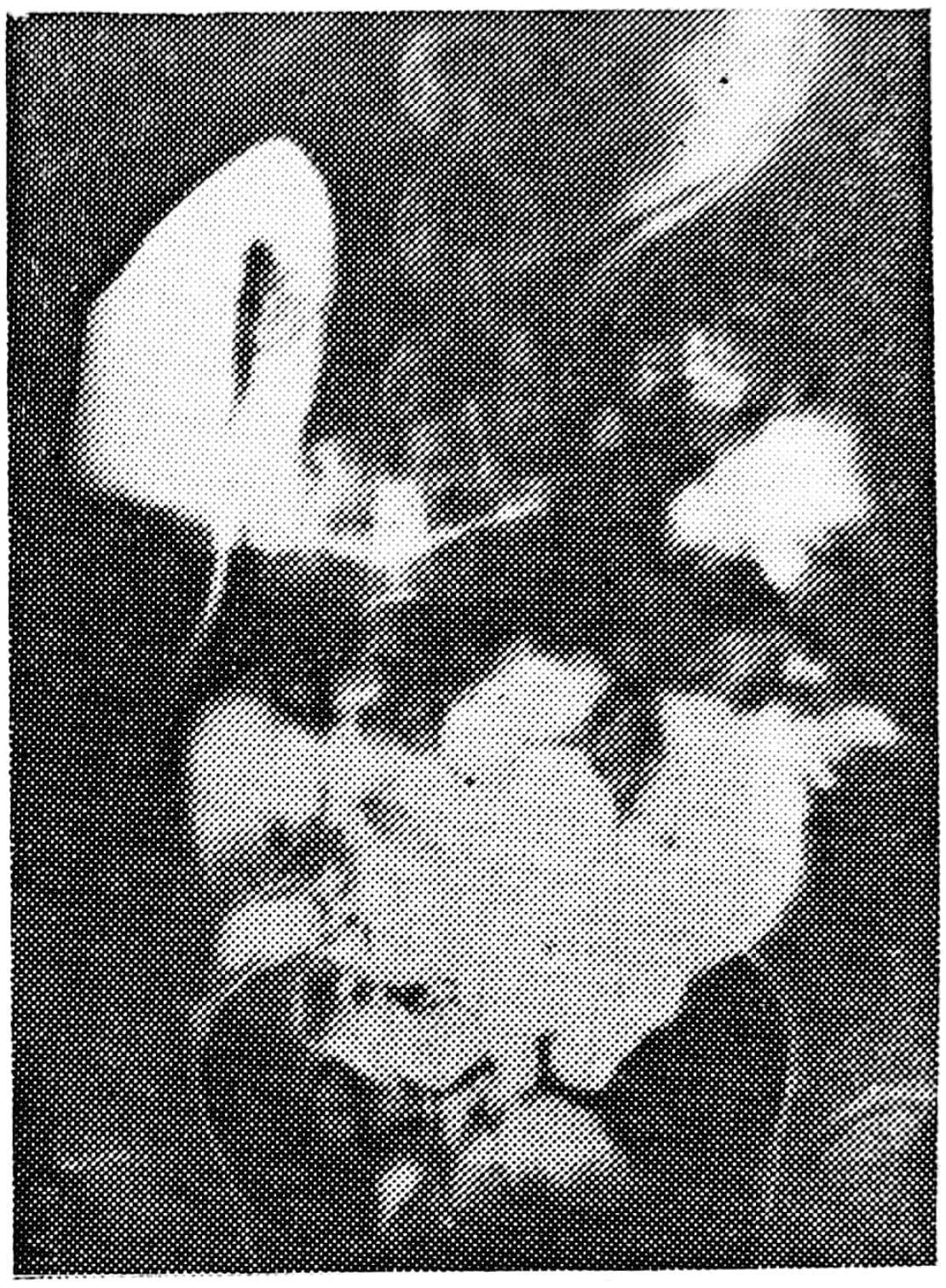

Fig. 4.10 — Diverticuloză multiplă jejunală (radiografie de ansamblu); se remarcă opacităţi multiple dispuse în ciorchini (colecţia prof. I. Juvara).

Tratamentul diverticulitei acute şi al ocluziei intestinale, secundare diverticulozei, este chirurgical. În principiu, rezecţia intestinului patologic cu restabilirea continuităţii digestive este singura soluţie chirurgicală raţională; în caz de diverticulită perforată cu peritonită difuză se va soluţiona leziunea intestinală prin enterectomie şi se va trata peritonita după principiile cunoscute. Plastronul de origine diverticulară se va trata după aceleaşi reguli ca şi cel apendicular. În cazul ocluziilor nu este totdeauna posibilă rezecţia de intestin şi poate apare necesară executarea unei derivaţii interne intestinale*. În diverticuloza multiplă complicată cu melene este foarte greu de stabilit intraoperator sursa exactă a hemoragiei; în astfel de cazuri este de preferat tratamentul medical, rezervînd intervenţiei chirurgicale numai eşecurile acestuia.

---

* Posibilităţile actuale ale alimentaţiei parenterale permit şi executarea unor enterostomii temporare (vezi fig. 11.24) urmate de relaparotomii cu soluţionări definitive; îndeosebi pentru o diverticuloză-diverticulită de intestin subţire, derivaţia internă generează una dintre cele mai „nedorite" anse oarbe (n. red.).

4.1.4 DIVERTICULUL MECKEL

Diverticulul Meckel apare localizat pe marginea antimezostenică a intestinului subţire, la circa 70—100 cm proximal de cec; este un diverticul adevărat, întîlnit într-o proporţie de 0,3—3%, mai frecvent la bărbat.

Embriogeneză. Diverticulul Meckel rezultă dintr-o anomalie de involuţie a canalului omfalomezenteric; în mod obişnuit, acest canal se obliterează complet în a doua lună de viaţă intrauterină, astfel încît la naştere nu se mai constată nici un relicvat al său. Viciile de involuţie ale canalului omfalomezenteric pot face să persiste anomalii morfologice care dau, după naştere, suferinţe legate de aceste relicvate (fig. 4.11). Fistula ombilicală congenitală, întîlnită în unele cazuri, rezultă din persistenţa întregului canal; alteori, se produce doar o obliterare parţială, fie a segmentului ombilical al canalului (acesta este cazul cînd „rămîne" un diverticul Meckel), fie a segmentului intestinal (rezultă o fistulă ombilicală oarbă); în cazul obliterării numai a celor două extremităţi, din porţiunea mijlocie a canalului se poate forma o tumoare solidă sau chistică, situată juxtaombilical sau juxtaintestinal. Anomaliile prin exces de involuţie sînt foarte rare şi produc o stenoză a intestinului, fie în formă de inel, fie sub forma unui diafragm.

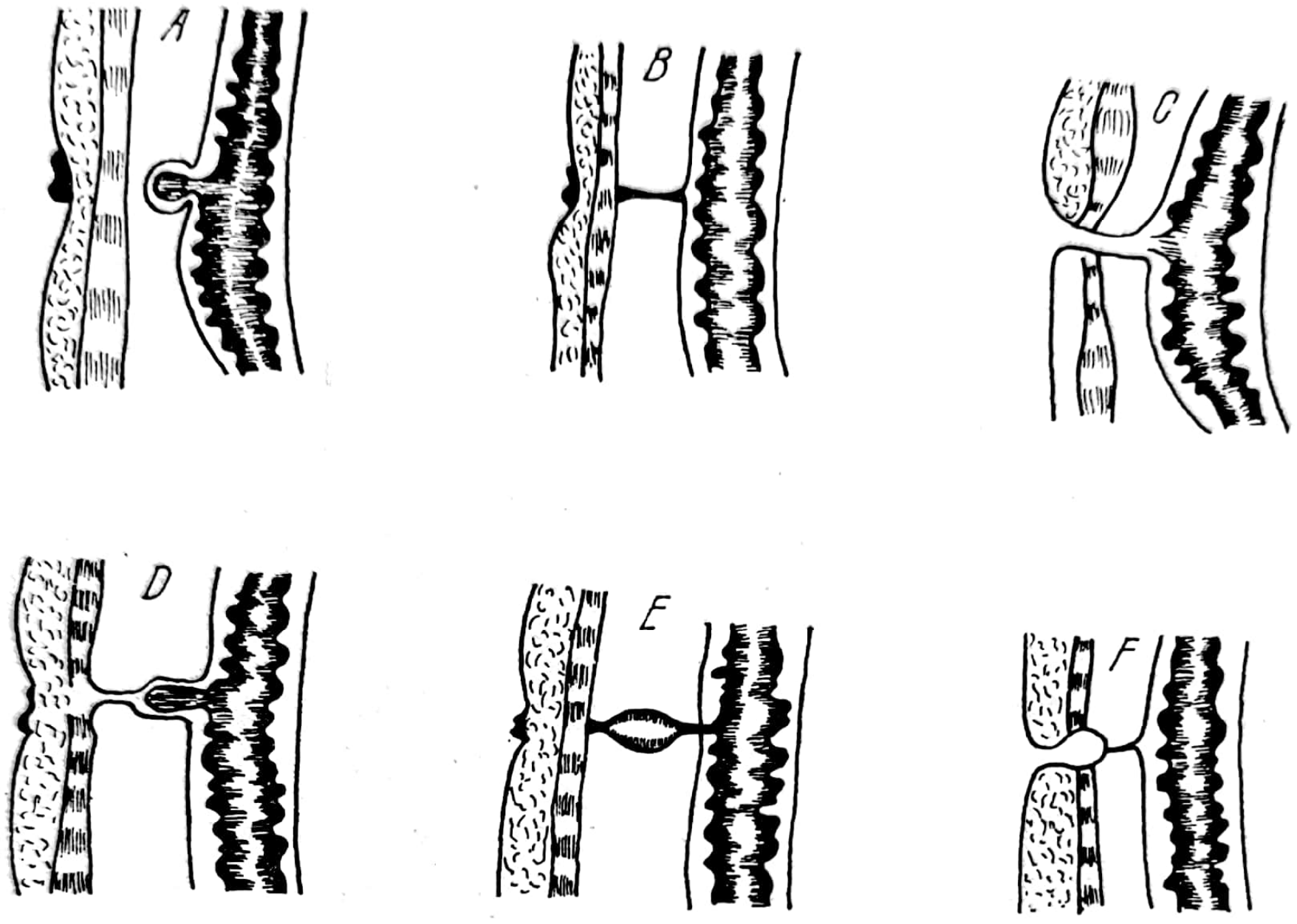

Fig. 4.11 — Relicvatele canalului omfalo-mezenteric (după B. Colcock şi J. Braasch):

A — diverticul Meckel; B — cordon obliterat; C — fistulă completă; D — diverticul Meckel — legat de ombilic printr-un cordon; E — enterochistom; F — fistulă oarbă ombilicală.

Noţiuni de anatomie. Formaţiune unică, diverticulul Meckel este situat pe ileon acolo unde artera mezenterică superioară trimite ramurile terminale; inserat de obicei pe marginea intestinală opusă mezenterului, poate fi găsit alteori pe una din feţe sau imediat vecin cu mezenterul. Dimensiunile şi forma diverticulului Meckel sînt variabile; se pot întîlni diverticule foarte mici, abia vizibile, după cum există şi diverticule mari, al căror calibru depăşeşte o ansă intestinală; lungimea obişnuită este între 4—10 cm, forma mai des întîlnită este de „deget de mănuşă“, dar există şi diverticule conice, cu bază largă de implantare în intestin; unele diverticule, lungi şi subţiri, se aseamănă cu apendicele cecal. Irigaţia diverticulului este asigurată de cîteva ramuri din artera mezenterică superioară, formîndu-se uneori un mezou propriu. Extremitatea diverticulului, obişnuit liberă, se poate continua cu un cordon fibros care se fixează la ombilic, de mezenter sau de o ansă intestinală.

Peretele diverticulului este format din aceleaşi structuri ca şi peretele intestinal; singura deosebire constă în faptul că formaţiunile limfoide sînt rare şi de dimensiuni foarte mici, din acest punct de vedere diferenţa faţă de apendicele cecal fiind evidentă. În o treime din cazuri se pot găsi în structura peretelui diverticular insule de ţesut heterotopic: gastric, duodenal, jejunal, pancreatic sau colic. Insulele heterotopice de mucoasă gastrică, întîlnite mai frecvent, ocupă pe o întindere variabilă baza diverticulului; în această mucoasă gastrică s-au identificat glande de tip fundic sau piloric (analiza lichidului dintr-un diverticul cu incluzie heterotopică de mucoasă gastrică a constatat existenţa acidităţii libere şi totale). Prezenţa mucoasei gastrice, cu activitate secretorie păstrată, este considerată ca un factor etiopatogenic de prim ordin în apariţia ulcerelor cu caracter peptic la acest nivel. Celelalte incluzii heterotope nu par să aibă consecinţe patologice expresive.

Bolile diverticulului Meckel. Deşi, în majoritatea cazurilor, diverticulul Meckel rămîne o descoperire operatorie sau necroptică lipsită de semnificaţie clinică, într-o proporţie suficientă de situaţii el devine sediul unor procese patologice cu caracter acut sau cronic.

a) *Ulcerul diverticulului Meckel* se întîlneşte mai des la indivizii de sex masculin, sub 20 ani, dar nu este o raritate apariţia ulcerului la sugari sau la copii mici; statisticile indică o aglomerare constantă a cazurilor în copilărie şi în adolescenţă. Ulceraţia, cu margini abrupte şi regulate, se localizează la baza diverticulului, în zona de contact a mucoasei heterotopice gastrice cu mucoasa de tip intestinal; peretele diverticulului la acest nivel este îngroşat.

Simptomatologia este dominată de accidente hemoragice de tip intestinal şi de crize dureroase abdominale. Hemoragia digestivă inferioară, semnul întîlnit în cele mai multe cazuri, apare fără o cauză evidentă. Unele hemoragii sînt de intensitate mare şi, în acest caz, sîngele eliminat în scaun este de culoare roşie; alteori, hemoragiile sînt modeste şi se exteriorizează prin mici scaune melenice, caracteristice. În ambele situaţii, pierderea sanguină este urmată de o stare de anemie importantă; în mod obişnuit, hemoragia durează cîteva zile, dispare spontan şi reapare la intervale neregulate de timp. Caracterul „capricios şi repetativ“ al hemoragiei digestive, survenită la un copil sau adolescent, fără altă cauză evidentă, este un semn prezumtiv de mare valoare în diagnosticul ulcerului diverticulului Meckel. În faţa unei melene este necesară explorarea radiologică gastro-duodenală şi colo-rectală, ca şi cea hematologică, pentru a exclude o altă sursă de hemoragie (ulcer gastric sau duodenal, polipoză rectocolică, invaginaţie, boli sanguine prin vicii de coagulare); în multe cazuri de hemoragii intestinale de cauză neprecizată, survenite la copii, laparotomia exploratorie a diagnosticat un ulcer hemoragic al diverticulului Meckel.

Durerea, sub formă de crampe, mai uşoare sau mai puternice, survenind fără un orar precis, alteori ritmată de mese, nu lipseşte niciodată din simptomatologia ulcerului diverticulului Meckel. Sediul durerii este variabil, dar mai frecvent pare proiectat periombilical; se întîlnesc şi manifestări dureroase localizate, sau iradiate în epigastru, în fosa iliacă dreaptă şi în regiunea sacrată. În raport cu accidentele hemoragice, durerea apare mai curînd după hemoragie decît înaintea ei. Greţurile, vărsăturile şi alternanţa diaree-constipaţie pot fi întîlnite inconstant în ulcerul peptic diverticular.

În concluzie, simptomatologia ulcerului meckelian este dominată de crize dureroase abdominale, asociate cu hemoragii digestive capricioase, care survin la un copil sau adolescent afebril. Examinarea clinică nu aduce, decît rareori, elemente în favoarea diagnosticului; se notează uneori, la palparea abdominală, prezenţa unei „mici mase tumorale" situată periombilical, care ar putea fi interpretată ca diverticul Meckel; unele anomalii morfologice asociate, constatate la nivelul ombilicului, sugerează existenţa şi a diverticulului Meckel. Diagnosticul radiologic al ulcerului meckelian nu este practic posibil, opacifierea diverticulului Meckel fiind o eventualitate excepţională.

Evoluţia ulcerului meckelian, nediagnosticat şi netratat, se complică în majoritatea cazurilor cu hemoragii grave sau cu preforaţii. Perforaţia, cu peritonită generalizată, survine în peste 50% din cazurile de ulcer meckelian; apare uneori după o criză dureroasă sau după un accident hemoragic, dar se pot produce perforaţii ca primă manifestare a ulcerului. Ca o raritate, sînt citate cazuri de perforaţii prin ascarid. Sînt posibile şi perforaţii acoperite sau peritonite circumscrise; se pot forma abcese interviscerale, care se deschid secundar în cavitatea peritoneală (peritonită în doi timpi) sau într-un organ vecin (fistulă internă diverticulo-colică, vezicală etc.).

Tratamentul ulcerului diverticulului Meckel, complicat sau necomplicat, este diverticulectomia. Tehnic, această operaţie diferă de apendicectomie în sensul că la baza diverticulului se va face o rezecţie cuneiformă a peretelui intestinal, sau mai bine o rezecţie segmentară, pentru siguranţa că s-a extirpat în totalitate mucoasa gastrică aberantă şi leziunea ulceroasă. În cazurile de rezecţie cuneiformă, înainte de a se face sutura transversală (sutura longitudinală a breşei intestinale este contraindicată deoarece predispune la stenoză) cu fire separate a peretelui intestinal, se va examina mucoasa ileală pentru certitudinea că nu a rămas pe loc o porţiune din ulceraţie sau din incluzia heterotopică de mucoasă gastrică.

b) *Diverticulita* este rezultatul unui proces inflamator cu caracter acut sau subacut; în trecut, se considera că diverticulita ocupă o proporţie mai mare în patologia diverticulului Meckel. Există multe elemente anatomopatologice şi clinice de asemănare între diverticulită şi apendicită. Leziunile acute întîlnite în diverticulite pot fi congestii simple, inflamaţii flegmonoase, gangrene, cu sau fără perforaţie; asemenea leziuni se întîlnesc în diverticulul liber, cu o conformaţie apropiată de apendicele cecal. Infecţia diverticulului se face pe cale intestinală; în unele cazuri, corpii străini din fecale, sau ascarizii care pătrund în diverticul, favorizează constituirea unei cavităţi septice prin obstrucţia parţială a lumenului.

Evoluţia diverticulitei acute, tratată conservator, se poate face spre rezoluţie; alteori, ea se complică cu perforaţie şi peritonită generalizată sau circumscrisă (sînt descrise cazuri de plastron de origine meckeliană asemănătoare cu plastronul apendicular). Diverticulita acută necomplicată, rezolvată prin tratament medical conservator, poate fi urmată de constituirea unui proces aderenţial intervisceral sau visceroparietal, care reprezintă ulterior cauza unei ocluzii. Simptomatologia diverticulitei acute diferă clinic foarte puțin de aceea a apendicitei acute; sediul periombilical al durerii inițiale ar pleda mai curînd pentru diverticulită decît pentru apendicită. În practică, rareori se stabilește preoperator diagnosticul și indicația intervenției „pentru diverticulită meckeliană". Din motivele expuse rezultă obligația operatorului de a căuta diverticulul Meckel în toate cazurile în care leziunea apendiculară găsită la o intervenție (executată „pentru apendicită") nu justifică tabloul clinic acut. Tratamentul diverticulitei acute, cu excepția plastronului, este diverticulectomia; pentru celelalte forme anatomopatologice și clinice se vor aplica aceleași indicații ca în apendicita acută (vezi 5.2.6.).

c) *Ocluzia intestinală* ocupă al doilea loc (după hemoragie) în patologia diverticulului Meckel. Din totalul cauzelor de ocluzie intestinală reprezintă o proporție (depinzînd însă de categoriile de vîrstă la care este raportată ocluzia) de pînă la 5% (vezi și 11.12.1). Accidentul se întîlnește la adolescenți și adulți tineri. Obișnuit, complicația ocluzivă survine după mai multe episoade inflamatorii diverticulare cu evoluție subacută care au format un proces aderențial. Obstrucțiile intestinale se datorează unor mecanisme combinate; astfel, bride complexe diverticuloviscerale pot strangula unele anse intestinale, în timp ce alte anse se volvulează.

În patogenie se întîlnesc și cîteva mecanisme distincte:

- *ocluzia prin strangulare:* uneori, un diverticul lung se înfășoară circular în jurul unei anse intestinale, realizînd astfel o stenoză extrinsecă; alteori, un cordon fibros, pornit de la vîrful diverticulului și fixat la mezenter sau la o ansă intestinală, turtește sau cudează intestinul;
- *ocluzia prin volvulus:* un diverticul Meckel voluminos se torsionează, în unele cazuri, în jurul axului propriu; volvulusul diverticular simplu se poate soluționa prin diverticulectomie; alteori, torsiunea diverticulului antrenează și ansa intestinală purtătoare, realizînd volvulusul enterodiverticular; tratamentul acestei forme necesită detorsionarea și, uneori, enterectomie împreună cu diverticulul;
- *ocluzia prin invaginare:* în primul timp, diverticulul se invaginează ca un deget de mănușă în interiorul intestinului; ulterior (ca și în cazul polipilor intestinali) el antrenează invaginația ileoileală sau/și ileocolică (fig. 4.12 și fig. 4.13); complicația este severă și deseori urmată de sfacelarea intestinului, datorită strangulării strînse, produsă de prezența diverticulului în lumenul intestinal; în puține cazuri este posibilă dezinvaginarea și conservarea ansei intestinale; de cele mai multe ori, trebuie să se recurgă la enterectomie.

În ceea ce privește simptomatologia obstrucției intestinale nu există semne caracteristice care să indice originea diverticulară; se poate cel mult bănui această etiologie la copiii cu ocluzie, la care se constată și o anomalie ombilicală. Ocluziile de etiologie meckeliană au în general o evoluție rapidă și gravă, fiind tipice ocluzii de intestin subțire.

d) *Herniile meckeliene.* Diverticulul Meckel, singur sau însoțit și de ansa intestinală pe care se implantează, poate fi găsit în sacul unei hernii, de obicei inghinală sau femurală dreaptă; alteori, diverticulul pătrunde într-o hernie ombilicală. Aceste forme de hernii, care conțin diverticulul Meckel sînt denumite generic „herniile Littré" (vezi și 11.12.2). În interiorul sacului herniar, diverticulul poate fi liber sau fixat; în ultima eventualitate hernia este numai parțial reductibilă și, la palpare, se poate simți diverticulul ca un al doilea cordon, pe lîngă cel spermatic, în herniile inghinale („semnul cordonului dublu"). Strangularea herniară este posibilă și în aceste varietăți neobișnuite. De asemenea, se întîlnesc cazuri de diverticulită acută în interiorul sacului herniar. Diagnosticul herniilor Littré se stabilește, aproape totdeauna, în cursul intervențiilor chirurgicale pentru hernie. Tratamentul comportă rezolvarea chirurgicală a herniei și diverticulectomia, cu sau fără rezecție intestinală segmentară.

e) *Neoformațiile meckeliene;* toate tipurile de tumori, benigne sau/și maligne, intestinale pot fi găsite la nivelul diverticulului Meckel. Dintre tumorile benigne sînt citate lipoamele, mioamele, fibroamele, neurofibroamele, angioamele (fig. 4.14), leiomioamele, adenoamele etc., iar dintre tumorile maligne carcinoide, carcinoamele și sarcoamele. Un interes particular prezintă carcinoidele, datorită simptomatologiei specifice și evoluției lor cu metastaze

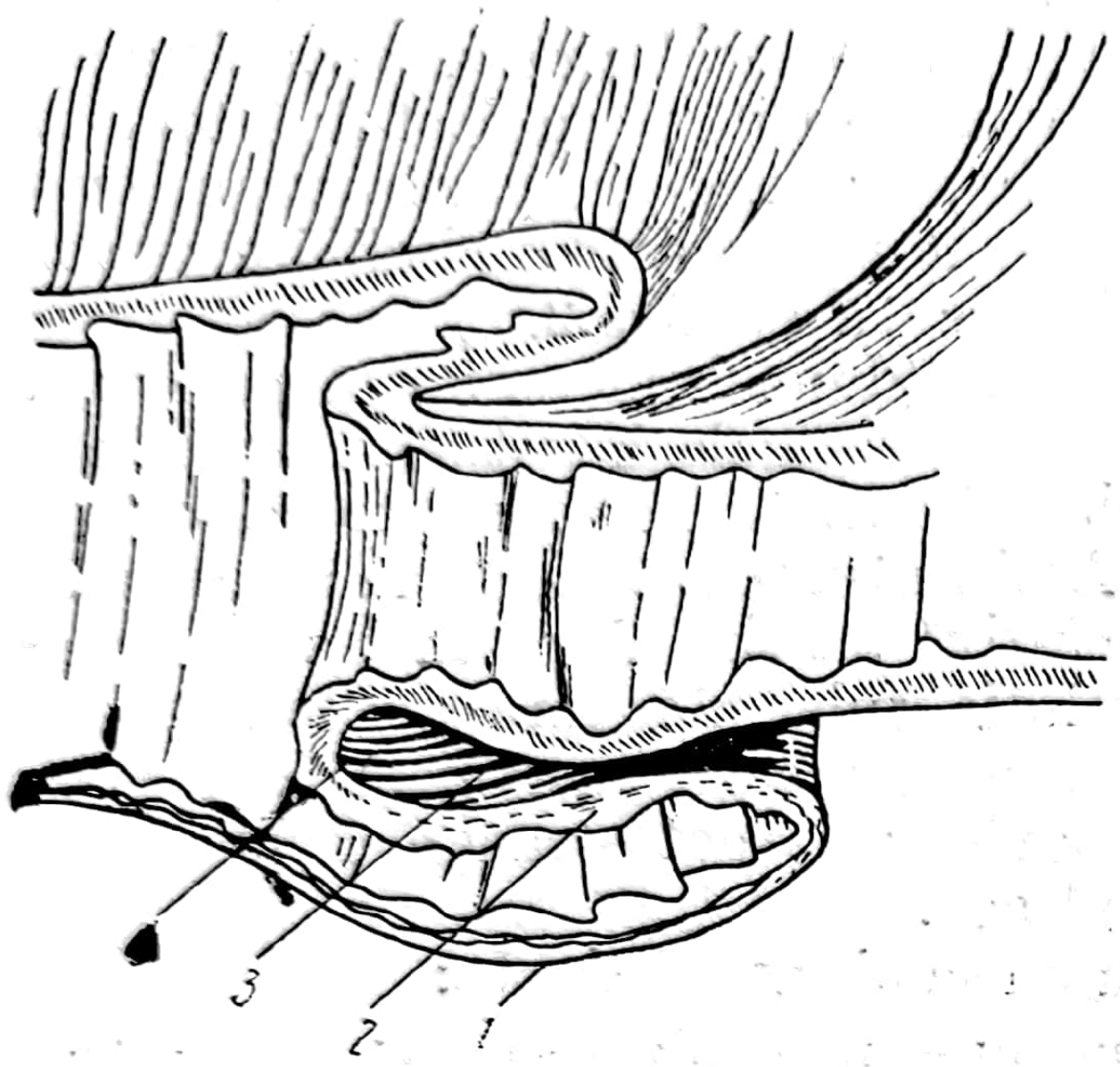

Fig. 4.12 — Mecanismul invaginației intestinale secundare unui diverticul Meckel: diverticulul Meckel s-a invaginat în deget de mănușă și a antrenat invaginația intestinală (după Hepp):
1 — teaca externă; 2 — cilindrul mijlociu; 3. — cilindrul intern; 4 — diverticulul Meckel.

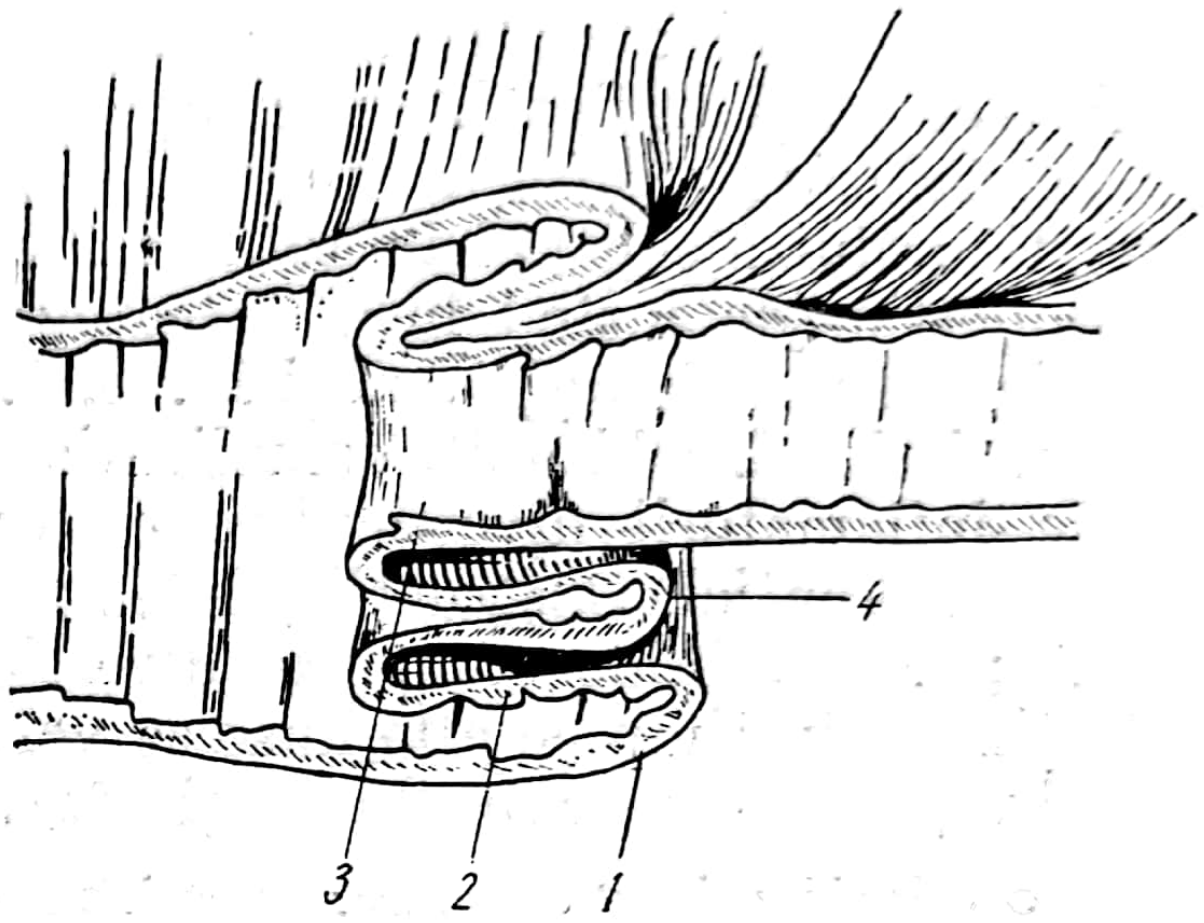

Fig. 4.13 — Mecanismul invaginației intestinale secundare unui diverticul Meckel; diverticulul a rămas între cilindrul intern și cel mijlociu al *boudin*-ului de invaginație (după Hepp):
1 — teaca externă; 2 — cilindrul mijlociu; 3 — cilindrul intern; 4 — diverticulul Meckel.

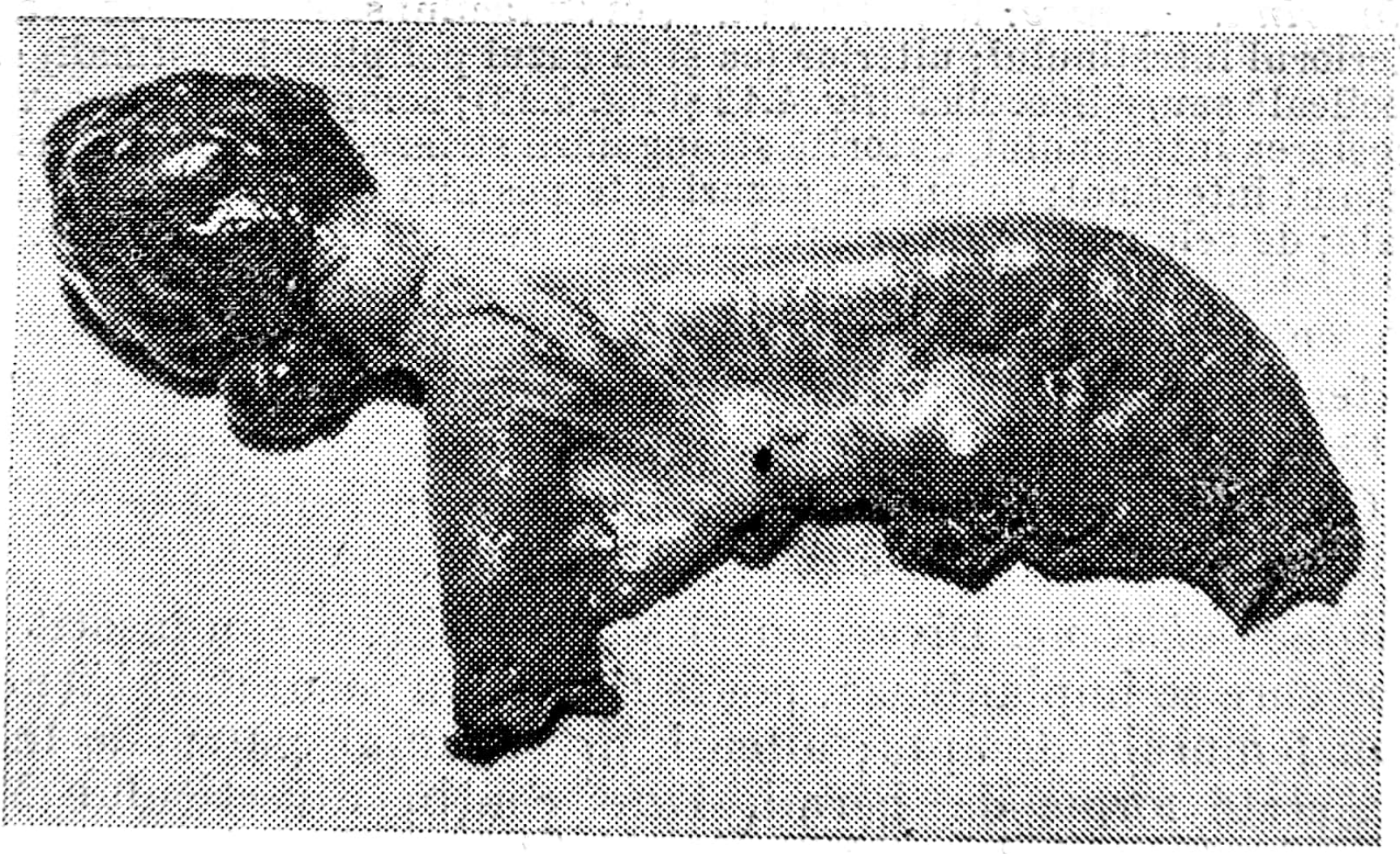

Fig. 4.14 — Diverticul Meckel; angiom cu hemoragie digestivă (colecția prof. Al. Prișcu).

secretante. Tratamentul neoformațiilor meckeliene benigne constă în rezecția diverticulului asociată cu enterectomie segmentară; în cazul tumorilor maligne se adaugă și rezecția largă a teritoriului mezenteric satelit.

4.2 VOLVULUSURILE INTESTINULUI SUBȚIRE

Volvulusul este o formă de ocluzie caracterizată prin răsucirea unui segment, sau a întregului intestin subțire, cu cel puțin 360° în jurul axului vascular mezenteric (vezi și 11.12.2). Se întîlnește mai ales la copil și la adult, dar nu este o raritate la alte vîrste; la copil, volvulusul interesează întregul intestin subțire, uneori și colonul drept, fiind consecința unui viciu de coalescență al ansei ombilicale primitive (mezenter comun); la adult se produc mai curînd volvulusuri segmentare.

Etiopatogenic, la adult, se cunosc două forme:

- *Volvulusul secundar* unui obstacol intestinal, care modifică peristaltica, este forma cea mai frecventă și interesează numai un segment intestinal. Obstacolul intestinal, ce favorizează volvularea, poate fi un proces patologic (tumoare, granulom, ileus biliar etc.) localizat pe o ansă intestinală liberă și mobilă (dar îngreuiată de prezența acestuia) sau diverse bride* care imobilizează una sau mai multe anse intestinale (varianta cea mai des întîlnită). În raport cu situația topografică pe care bridele o au față de intestin, mecanismul de volvulare va fi diferit: o bridă întinsă similar unei coarde între marginea liberă a intestinului și peretele abdominal, favorizează torsiunea ansei respective (brida, în acest caz, reprezintă axul care dirijează răsucirea, fără să exercite o stricțiune pe peretele intestinal); uneori, ansa volvulată are cele două picioare fixate între ele, și strangulate de mai multe bride (în această situație, ocluzia se datorește atît volvulării cît și stricțiunii exercitată de bride); alteori, brida, care stenozează intestinul și favorizează astfel torsiunea, este situată distal de ansa volvulată; în fine, în unele cazuri, bride complexe produc volvulări multiple și greu de sistematizat. În general, bridele patologice care favorizează volvularea, reprezintă inițial un obstacol incomplet pentru tranzitul intestinal; semnele de oprire a tranzitului digestiv, apar după momentul în care a survenit torsiunea intestinală ca cel de-al doilea mecanism al ocluziei.
- *Volvulusul primitiv* (segmentar sau total) este foarte rar întîlnit la adult; poate surveni în perioada postoperatorie imediată sau după parturiție, datorită schimbării bruște în statica și peristaltica intestinală; a mai fost observat la indivizii care au ingerat o cantitate mare de alimente cu reziduu celulozic important (semințe), bolul alimentar, solid și foarte voluminos, îngreuind intestinul și favorizînd răsucirea sa.

Morfopatologia leziunilor constatate la deschiderea cavității peritoneale este sugestivă pentru volvulusul intestinal și se aseamănă cu infarctul enteromezenteric: ansele intestinale torsionate sînt la început destinse, cu pereții edemațiați, de culoare roșie, violacee; ulterior, devin brune, cu aspect de „frunză moartă"; pe alocuri, se observă zone de sfacel sau perfo-

---

* Etiopatogenia bridelor și aderențelor este comentată la 9.5 și 11.12.3. Pentru volvularea datorată secundar unor bride sau unui ileus biliar este elocventă (fig. 11.32. i și j) (n. red.).

rație; la baza ansei, sau a anselor volvulate, se găsește „inelul“ de torsiune, unde leziunile parietale intestinale sînt maxime. În volvulusul segmentar, forma cea mai frecventă la adult, torsiunea interesează numai cîteva anse intestinale; în volvulusul subtotal este torsionat tot intestinul subțire, cu excepția primei anse jejunale și ultimului segment ileal; în acest fel, se produc pe intestin două zone de stricțiune: una înaltă, jejunală și cealaltă joasă, ileală. În majoritatea cazurilor, răsucirea, de cel puțin 360°, se face în sensul acelor unui ceasornic. Mezenterul anselor volvulate este supus aceluiași mecanism de torsiune; vasele aferente și eferente intestinale conținute în mezenter sînt comprimate, producîndu-se stază, urmată de tromboză venoasă și arterială. Intensitatea leziunilor intestinale depinde de gradul ischemiei realizate prin răsucirea mezenterului, ca și de timpul scurs de la producerea accidentului. Formele cele mai severe se întîlnesc în cazurile de volvulus ce depășește 360° și produce brusc ischemie intestinală completă. Procesul patologic din peretele intestinal se caracterizează prin edem, transsudat hemoplasmatic important, tromboză vasculară și, ulterior, necroză. Perturbarea profundă a permeabilității capilare favorizează trecerea plasmei și a elementelor figurate sanguine din vase în lumenul intestinal și în cavitatea peritoneală. Conținutul intestinului volvulat, bogat în lichid de stază (secreții intestinale, resturi alimentare) devine astfel net sanguinolent; se constată, uneori, ascită hemoragică, în cantitate moderată. Segmentele intestinale situate deasupra zonei volvulate sînt dilatate și conțin și ele lichid de stază.

Privind în ansamblu, în raport cu morfopatologia, factorii de gravitate din volvulusul intestinal situează pe prim plan leziunile ischemice din intestinul și din mezenterul torsionat; evoluția rapidă a acestora compromite viabilitatea peretelui intestinal și reprezintă principalul pericol vital pentru bolnav; sindromul oclusiv, secundar volvulusului, este mai puțin evident decît în alte forme de ocluzii, dar intervine și el ca factor de gravitate în plus.

Tabloul clinic este variabil în raport cu diversitatea formelor anatomice, cu rapiditatea de producere a torsiunii, dar mai ales cu întinderea leziunilor intestinale și mezenterice. În aceste condiții este greu de stabilit un tablou clinic caracteristic, dar două trăsături par dominante: fenomenele de șoc și starea de ocluzie.

La unele cazuri, volvulusul debutează brusc, cu fenomene abdominale: durerea violentă, permanentă, care nu se calmează la analgetice, este primul semn; vărsăturile se instalează relativ precoce, la început alimentare, apoi biliare, ulterior cu caracter de stază; tulburările de tranzit însoțesc mai întotdeauna fenomenele clinice de mai sus (de cele mai multe ori este vorba de oprirea tranzitului, dar uneori apare și diareea falsă, care nu ușurează bolnavul). Caracteristică și semnificativă este starea biologică alterată precoce. Semnele generale sînt de șoc hemoragic, sau de șoc toxic; anxietatea, tahicardia, scăderea tensiunii arteriale, tahipneea, oliguria și uneori subfebrilitatea definesc această stare. Tabloul clinic poate corespunde pancreatitei acute, infarctului intestinal, peritonitei de perforație, tot așa de bine ca și volvulusului intestinal.

În volvulusul subacut, fenomenele clinice de debut sînt atenuate; durerile, de intensitate mai redusă, sînt însoțite de grețuri, mai rar de vărsături, tulburările de tranzit sînt moderate; starea generală se menține la început bună. Simptomatologia, mai puțin dramatică la debutul accidentului, se agravează uneori brusc pe parcursul evoluţiei volvulusului. Debutul clinic subacut nu echivalează cu volvulusul segmentar; sub acest tablou pot evolua forme necrotice întinse de volvulus intestinal.

Aspectul abdomenului nu este totdeauna caracteristic acestei forme grave de ocluzie intestinală. În formele tipice, meteorismul abdominal, localizat obişnuit periombilical, sugerează diagnosticul de volvulus al intestinului subţire; meteorismul localizat, produs de un segment intestinal volvulat, apare la examenul fizic ca un „balon“ (sonor sau mat, în funcţie de conţinut) dureros şi imobil (semnul von Wahl); „ansa balon“ este un semn tardiv de volvulus. Alteori, la palparea abdomenului se găseşte o zonă de împăstare dureroasă, adesea cu apărare musculară. Mult mai rar, peretele abdominal contractat, ca într-o peritonită, ascunde torsiunea intestinală.

Alături de aspectele tipice, volvulusul intestinal poate evolua cu abdomen suplu, plat, nemeteorizat, puţin dureros, eventual cu o limitată zonă timpanică la percuţie. În formele cu evoluţie pelviană „balonul intestinal“ poate fi pus în evidenţă la tuşeul rectal sau vaginal. Tabloul clinic abdominal este uneori profund modificat de apariţia bruscă a ascitei, care maschează celelalte semne.

Examenul radiologic, sărac în semne caracteristice volvulusului intestinal, aduce totuşi unele elemente valoroase pentru diagnostic: „dublu nivel lichidian solitar acoperit de o calotă de gaze“ şi precedat de dilataţia jejunului; imagini arcuate gazoase divergente; două focare ocluzive (unul jejunal, în hipocondrul stîng, altul în fosa iliacă dreaptă), eventual şi imaginea ansei infarctizate. Mai important decît aceste semne, sugestive diagnosticului de volvulus rămîn imaginile multiple hidroaerice clasice, care traduc global ocluzia intestinului subţire.

Evoluţia volvulusului de intestin este stopată numai prin tratament chirurgical; avînd în vedere că stricţiunea, exercitată de torsiune, comprimă vasele mezenterice şi se produc repede leziuni ischemice intestinale, diagnosticul trebuie stabilit precoce şi intervenţia practicată timpuriu. Ţinînd seama de modificările profunde ale stării generale, întîlnită în formele grave de volvulus, operaţia va fi precedată de o scurtă reechilibrare, corectă şi energică, ce va fi continuată intra- şi postoperator (vezi 11.11.2).

Diagnosticul operator de ocluzie prin volvulus este uşor de stabilit după aspectul caracteristic al anselor torsionate. În volvulusul segmentar se va face întîi secţiunea bridelor, infiltraţia cu novocaină a mezenterului şi apoi detorsionarea anselor; ansele vor fi acoperite cu cîmpuri moi, îmbibate în soluţie salină izotonică, la temperatura corpului. Dacă ansa intestinală îşi recapătă un aspect apropiat de cel normal şi îşi reia peristaltica, nu este necesară rezecţia intestinală (vezi 11.7.4). Se vor examina cu multă atenţie zonele de stricţiune, situate la baza anselor, deoarece acolo sînt situate leziunile maxime; uneori, apare necesară o înfundare a acestor zone cu cîteva fire. În cazurile în care, cu toate manevrele de revitalizare, ansa nu-şi modifică aspectul sau rămîne „dubioasă“ ca vitalitate, se va practica enterectomia segmentară. Problemele cele mai grele de atitudine intraoperatorie se ridică în volvulusul subtotal; întinderea mare a leziunilor pe intestin este prohibitivă pentru enterectomie; asemenea cazuri sînt, de cele mai multe ori, letale (vezi 4.12.1 şi „intestinul critic chirurgical intraoperator“ în 11.15.2).

4.3 INVAGINAȚIILE INTESTINALE

Invaginația este o formă particulară de ocluzie, caracterizată prin telescoparea unui segment intestinal proximal în cel situat distal, putînd fi astfel considerată o veritabilă hernie a „intestinului în intestin". Invaginația intestinului se întîlnește la toate vîrstele, dar există o predilecție pentru nou-născut și copil (vezi și vol. IX). Aspectele de morfopatologie sînt asemănătoare, dar formele clinice diferă, distingîndu-se invaginația la nou-născut, la copil și la adult.

Patogenie și morfopatologie. Localizarea obișnuită a invaginației este în regiunea ileocecală, fapt ce s-ar datora condițiilor specifice ale dinamicii intestinale la acest nivel la care peristaltica intestinului subțire se întîlnește cu undele antiperistaltice ale colonului ascendent; pe de altă parte, există o deosebire evidentă de calibru între ileon și cecoascendent, ceea ce permite pătrunderea intestinului subțire în colon. Defectele de acolare ale colonului ascendent cît și prezența unor obstacole pe intestinul subțire, intervin ca factori eventual importanți în mecanismul patogen al invaginației. Obstacolele intestinale pot fi: *organice* (tumori, leziuni tuberculoase și diverticul Meckel) sau *funcționale*, ultimele constînd din perturbări neurovegetative ale tonusului și peristalticii intestinale, cu cauze multiple: factori generali (intoxicații, infecții, stări alergice) sau/și locali (iritația nervilor intestinali prin adenopatie mezenterică).

Odată începută, invaginația are tendința să progreseze, rolul hotărîtor avîndu-l peristaltismul intestinal; antrenarea mezenterului în procesul de telescopaj frînează invaginația, deoarece, pe măsură ce *capul* invaginației progresează, mezenterul se scurtează. În afara acestei limitări mecanice, mai intervin și alți factori, circulatori sau inflamatori, care blochează invaginația ajunsă într-un anumit stadiu de progresiune. Datorită strangulării de la nivelul *gîtului* invaginației, venele mezenterice comprimate devin turgescente și determină congestie sau edem intestinal. Secundar acestui proces se produc sîngerări la nivelul mucoasei intestinale, a căror consecință sînt hemoragiile digestive caracteristice. Stricțiunea importantă a mezenterului la nivelul gîtului invaginației produce ischemie urmată de necroză, sfacel și perforație intestinală cu peritonită. În cazuri rare, și numai la adult, segmentul intestinal invaginat și necrozat se poate elimina pe cale naturală (aderențele de la nivelul gîtului invaginației, formate în timp, împiedică producerea peritonitei și asigură vindecarea spontană). În afara leziunilor locale, invaginația reprezintă și un obstacol mecanic în tranzitul digestiv, cauza sindromului ocluziv.

Morfologic, invaginația se prezintă sub două forme:

a) *Varietatea simplă* este formată din trei *cilindri* (fig. 4.15). Cilindrul *extern* constituie *teaca* invaginației, cel *mijlociu* și cel *intern* formează „*boudin*-ul *de invaginație*"; extremitatea internă a *boudin*-ului poartă numele de *cap* sau *apex*; limita de telescopare a segmentului proximal intestinal în cel distal se prezintă ca un șanț circular, numit *gît*. În mod obișnuit, *apex*-ul, reprezentat permanent prin același segment intestinal, se deplasează în axul intestinal în timp ce invaginația progresează; gîtul invaginației este mobil și se schimbă pe măsura accentuării invaginației; caracteristică acestui mecanism prin „răsturnare" este invaginația cu capul format de o tumoare intestinală sau de valvula Bauhin (fig. 4.16). În invaginația ileocolică, ileonul, întors în deget de mănuşă, trece prin valvula Bauhin şi progresează în colonul ascendent; gîtul invaginaţiei, reprezentat de valvula ileocecală, rămîne astfel fix, în timp ce segmentul ileal, care reprezintă *apex*-ul, se schimbă odată cu înaintarea telescopării; în acest caz invaginaţia se produce printr-un mecanism de „prolabare" sau „herniere intraintestinală" (fig. 4.17 şi 4.18);

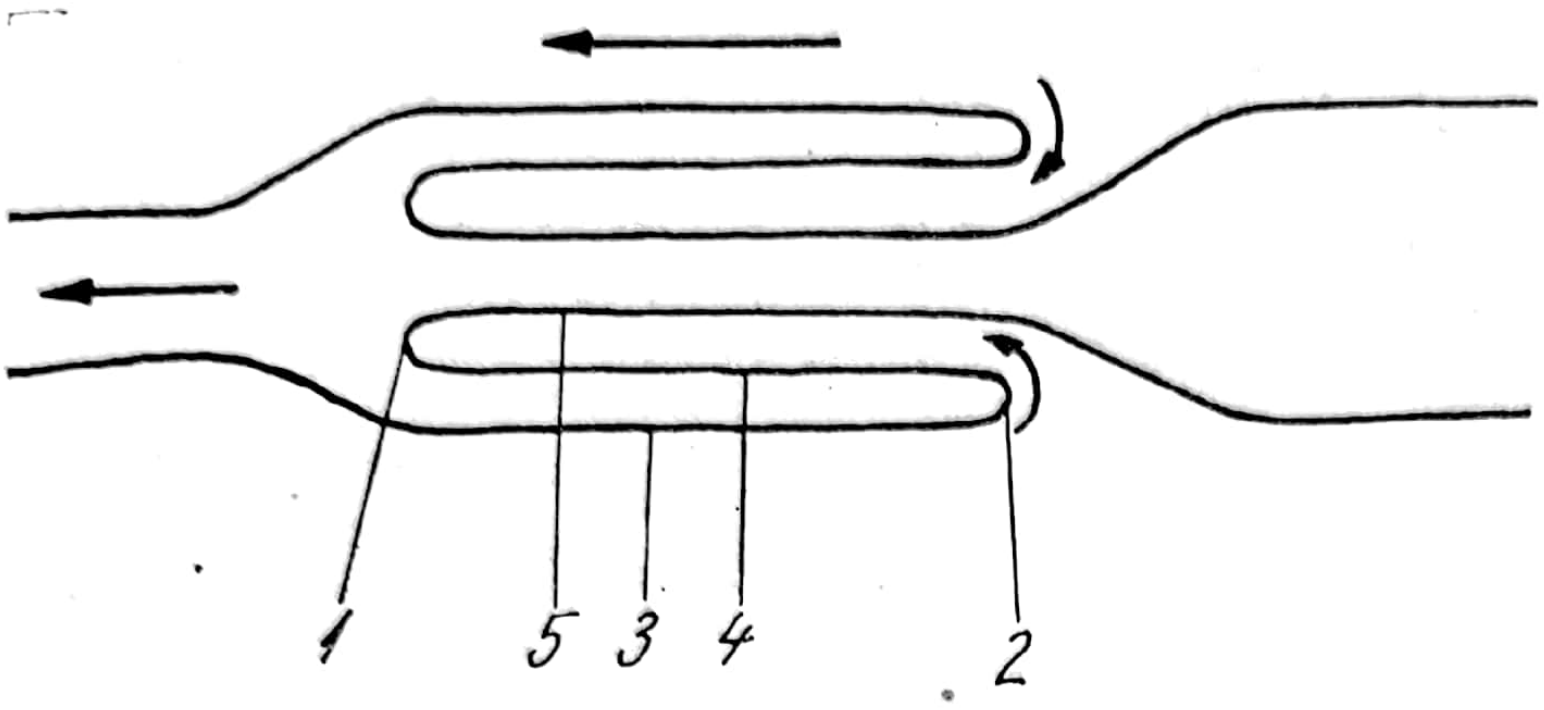

Fig. 4.15 — Invaginaţie simplă prin „răsturnare" (invaginaţie ileală sau colică pură) (după B. Duhamel):

1 — capul invaginaţiei (*apex*-ul) rămîne fix; 2 — gîtul invaginaţiei este mobil; 3 — cilindrul extern sau teaca; 4 — cilindrul mijlociu; 5 — cilindrul intern, care împreună cu precedentul formează *boudin*-ul.

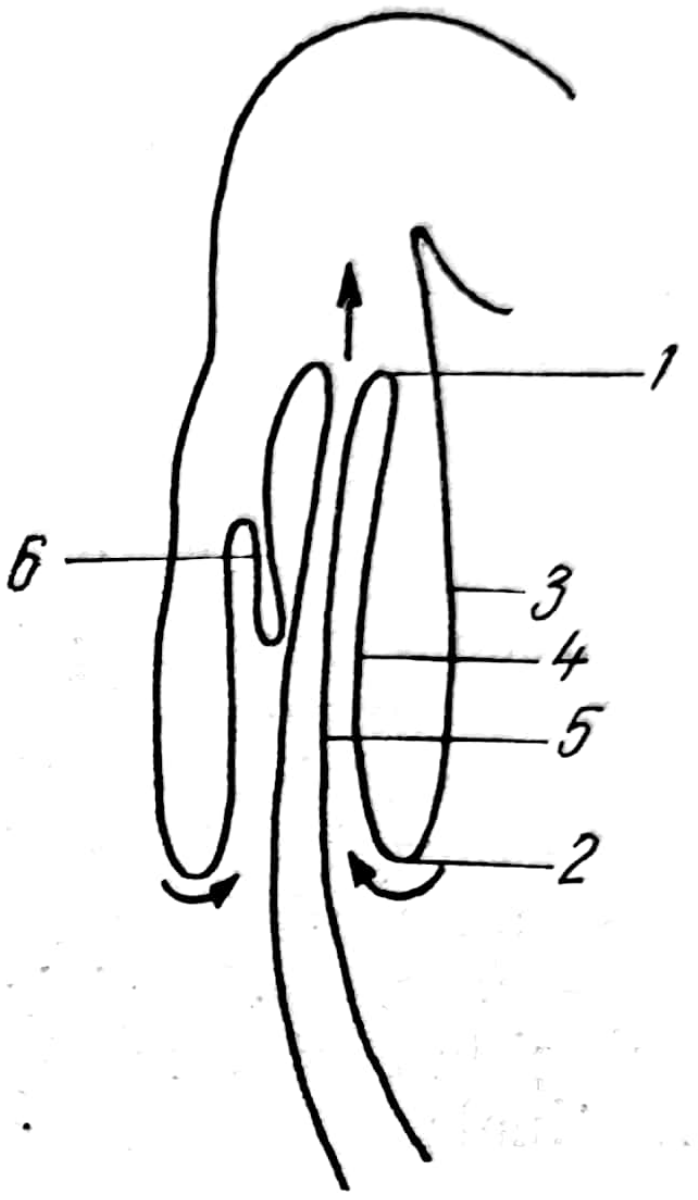

Fig. 4.16 — Invaginaţia simplă prin „răsturnare" (invaginaţia ileocecală (după B. Duhamel):

1 — capul invaginaţiei (format din valvula Bauhin); 2 — gîtul; 3 — cilindrul extern format din peretele colonului drept; 4 — cilindrul mijlociu format din peretele cecal; 5 — cilindrul intern format din ileon; 6 — apendicele cecal.

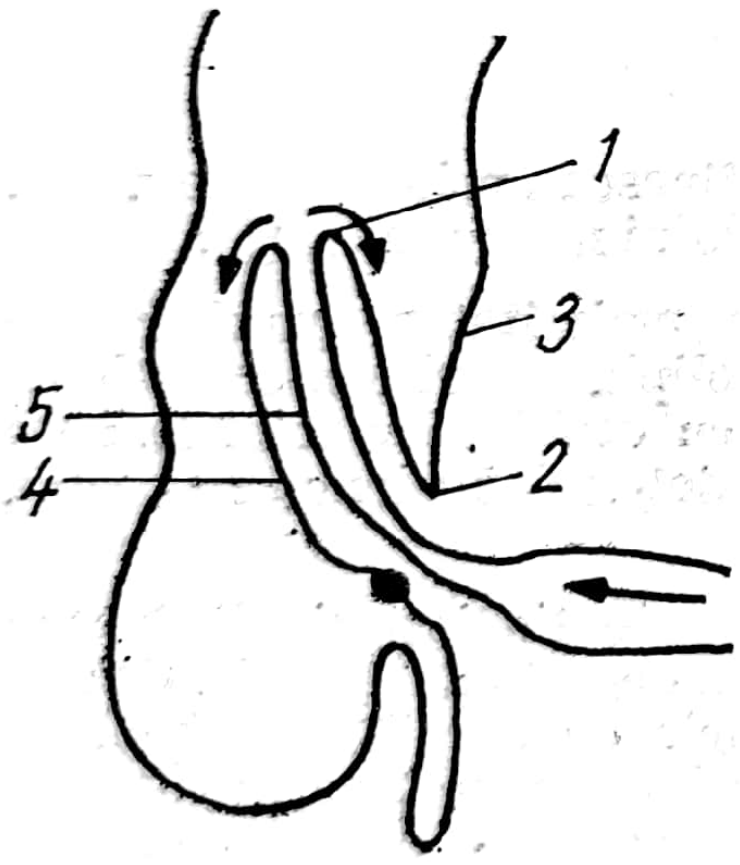

Fig. 4.17

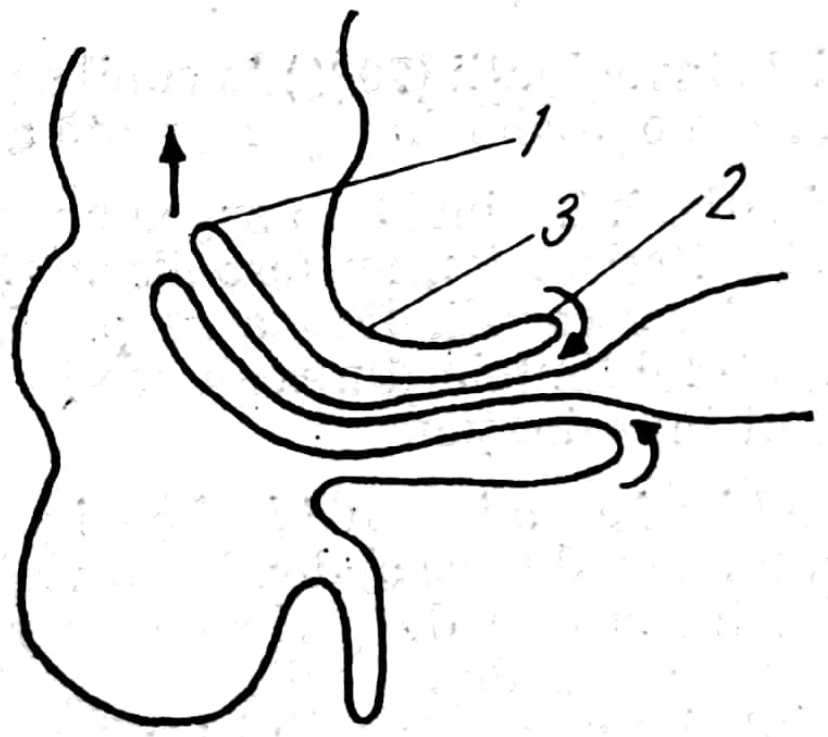

Fig. 4.18

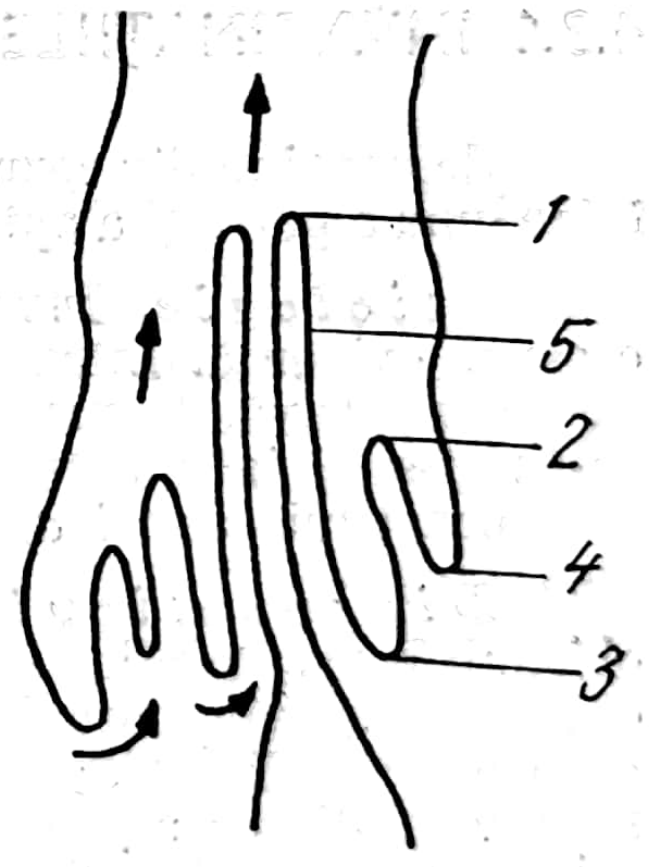

Fig. 4.19

Fig. 4.17 — Invaginaţie prin prolaps sau hernie intraintestinală (varietatea ileocecală simplă) (după B. Duhamel):

1 — capul format din ileon este mobil; 2 — gîtul format din valvula Bauhin rămîne fixat; 3 — cilindrul extern format de colonul ascendent; 4—5 — cilindrul mijlociu şi cel intern constituie *boudin*-ul format din ileon.

Fig. 4.18 — Invaginaţie prin prolaps sau hernie intraintestinală (varietatea ileocecală complexă) (după B. Duhamel):

1 — capul ileal fix; 2 — gîtul ileal mobil; 3 — inelul valvular.

Fig. 4.19 — Invaginaţie prin prolaps sau hernie intraintestinală (varietatea complexă sau invaginaţia ileală şi ileocecală) (după B. Duhamel):

1 — capul, primar, ileal, fix; 2 — capul valvular fix; 3 — gîtul ileal mobil; 4 — gîtul colic mobil; 5 — *boudin*-ul ileal.

b) *Varietatea complexă* se caracterizează prin prezenţa unui număr mai mare, dar totdeauna impar de cilindri (cinci sau şapte) (fig. 4.19). În general, invaginaţiile complexe sînt descendente, în sensul că segmentul superior pătrunde în cel inferior; mai rar pot fi formate dintr-o invaginaţie retrogradă, telescopată în teaca uneia descendente.

După sediu, se deosebesc următoarele tipuri de invaginaţie:

— *invaginaţiile ileocecale*, formate prin pătrunderea valvulei Bauhin şi a peretelui învecinat al cecului în lumenul colonului ascendent, ileonul constituind cilindrul intern (cilindrul extern este reprezentat de colonul ascendent iar cilindrul mijlociu de peretele cecal), capul invaginaţiei (valvula ileocecală) rămînînd permanent aceeaşi; de menţionat că apendicele cecal, împreună cu mezoul său, este antrenat în interiorul invaginaţiei; situaţia anatomică explică denumirea acestui tip de invaginaţie ca ileocecocolică sau cecocolică; diferenţa de calibru între ileon şi colonul ascendent permite ca mezenterul ileal să se angajeze cu uşurinţă în interiorul invaginaţiei, fără consecinţe prea grave de ordin vascular;

— *invaginaţiile ileocolice*, al căror mecanism a fost amintit mai sus, se întîlnesc mult mai rar; uneori, invaginaţia ileocolică se prezintă ca o varietate complexă (invaginaţii ileoileale, care, ajunse la valvula Bauhin, se complică cu o a doua invaginaţie, ileocolică);

— *invaginaţiile ileoileale* se formează mai ales pe porţiunea terminală a intestinului subţire şi se pot complica cu invaginaţii ileocecale sau ileocolice;

— *invaginaţiile jejunojejunale* sau *ileoileale* pure, întîlnite mai ales la adult şi la copilul mare, sînt secundare diverticulului Meckel sau unei tumori intestinale.

4.3.1 INVAGINAŢIILE INTESTINALE LA SUGARI

Cele mai multe cazuri de invaginaţii (70%) la copil se întîlnesc în primul an de viaţă, între luna a patra şi a opta, fiind o predominanţă marcată a sexului masculin (75%).

Etiologie. Invaginaţia intestinală la sugar apare în majoritatea cazurilor fără o cauză evidentă. Între factorii etiologici, au fost discutaţi polipii, enteritele, accesele de tuse convulsivă, traumatismele, ascarizii, fără a se preciza cu certitudine rolul lor; s-a susţinut şi că inflamaţia ţesutului limfoid din regiunea ileală determină edemul mucoasei, care constituie astfel *apex*-ul invaginaţiei.

Diagnosticul clinic şi radiologic. Invaginaţia intestinală începe obişnuit brusc, în plină sănătate, cu durere abdominală violentă însoţită de agitaţie. Crizele dureroase survin paroxistic, întrerupte de perioade de acalmie de durată variabilă. În perioadele de linişte, sugarul poate fi de aspect normal, alteori se remarcă paloarea tegumentelor, alterarea *facies*-ului şi o stare de nelinişte; copilul refuză alimentaţia sau, dacă a ingerat, varsă imediat, la început alimentele, ulterior bilă. După cîteva ore se adaugă oprirea tranzitului intestinal. În faţa tabloului clinic descris, fără modificări ale curbei febrile şi ale pulsului, trebuie suspectată invaginaţia intestinală.

Diagnosticul de certitudine, bazat pe examenul abdomenului, tuşeul rectal şi clisma baritată, trebuie stabilit înainte de apariţia semnului revelator — hemoragia digestivă; acest semn, care nu lasă îndoieli asupra diagnosticului de invaginaţie, apare în general tardiv, la 8—10 ore; el traduce existenţa unor leziuni intestinale avansate.

Palparea metodică şi minuţioasă a abdomenului, în perioadele de acalmie, este prima etapă obligatorie a examenului obiectiv. Această explorare poate depista *boudin*-ul de invaginaţie, ca element clinic caracteristic: în invaginaţia ileocecală sau ileocolică este situat în hemiabdomenul drept şi are o mobilitate mai mică; în invaginaţiile jejunojejunale, sau ileoileale este mobil şi se găseşte mai curînd în zona centrală abdominală. În absenţa *boudin*-ului, se remarcă uneori o sensibilitate crescută în fosa iliacă dreaptă, ceea ce sugerează mai repede diagnosticul de „apendicită acută". Alteori, nu se descoperă nimic anormal la palparea abdominală. Absenţa semnelor obiective abdominale nu permite excluderea diagnosticului de invaginaţie. Tuşeul rectal este o etapă de explorare clinică obligatorie, independentă de datele obţinute prin examenul abdominal, deoarece poate preciza prezenţa sîngelui în intestin, înainte de exteriorizarea lui în scaun. În primele ore după producerea invaginaţiei nu se constată sînge în rect, dar ulterior prezenţa unor glere sanguinolente este suficientă pentru a afirma diagnosticul de invaginaţie.

Diagnosticul clinic de invaginaţie este posibil de stabilit în primele ore, într-un număr mare de cazuri, dacă se ţine seama de unele asocieri (Févre) de semne devenite clasice:

— crize dureroase abdominale intermitente asociate cu vărsături şi prezenţa *boudin*-ului = invaginaţie;

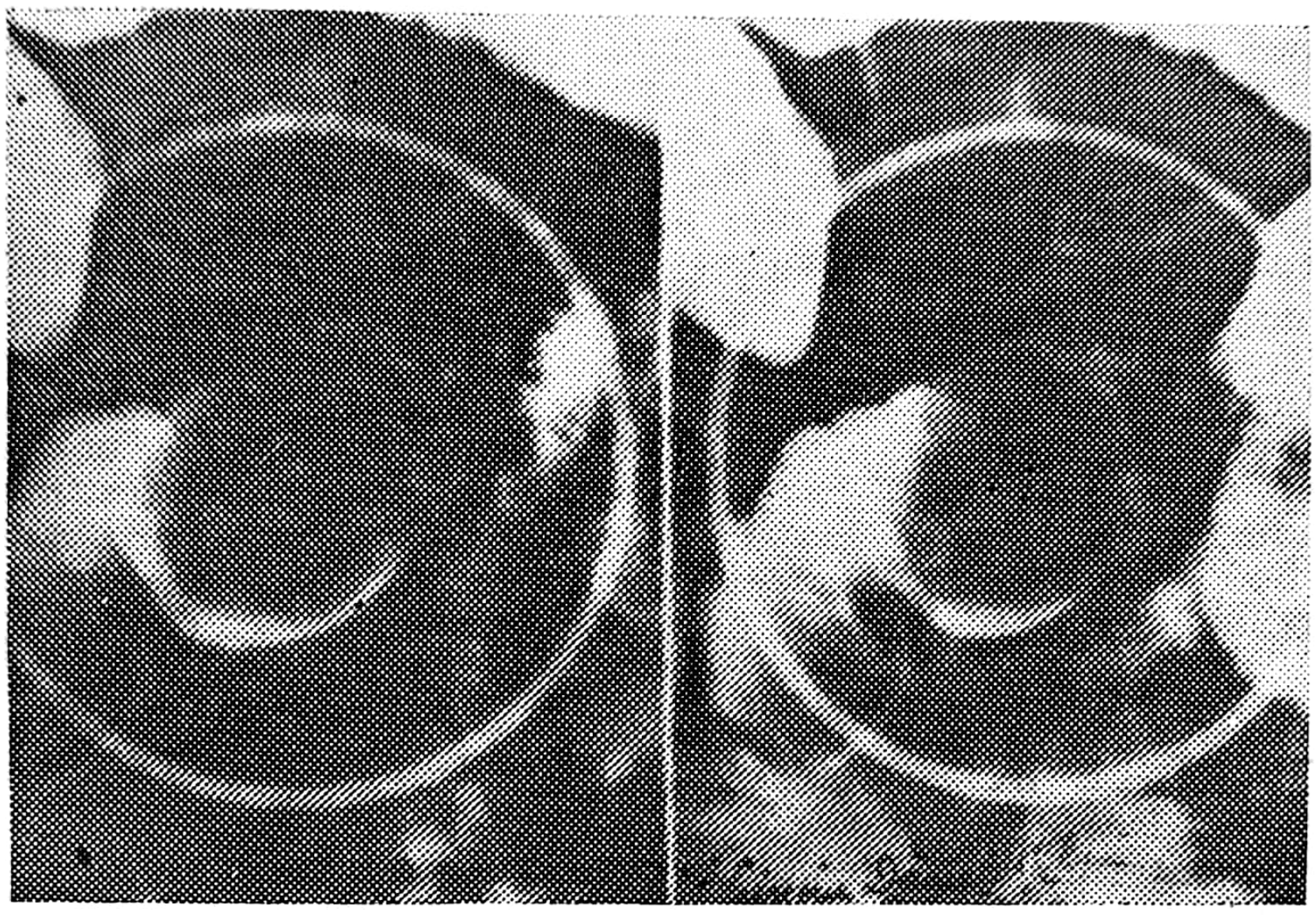

Fig. 4.20 — Invaginaţie simplă ileocecală la un copil. Irigografie: substanţa de contrast a pătruns prin valvula Bauhin, în ileon; imagine de semilună (colecţia prof. D. Vereanu).

— crize dureroase abdominale intermitente asociate cu constatarea sîngelui la tuşeul rectal = invaginaţie.

Într-o proporţie redusă de cazuri, după efectuarea examenului clinic amintit, persistă incertitudinea de diagnostic. Atît în cazurile de diagnostic cert cît şi în dubiile de diagnostic, se va recurge la cea de-a treia etapă de explorare: *clisma baritată*. Acest examen, pe lîngă precizarea diagnosticului, este într-un număr de cazuri şi un act terapeutic, realizîndu-se dezinvaginaţia.

Clisma baritată, totdeauna diluată şi la temperatura corpului, va fi efectuată sub control radiologic. Progresiunea substanţei de contrast se va urmări meticulos deoarece unele invaginaţii se dezinvaginează odată cu pătrunderea retrogradă a clismei. O atenţie deosebită se va acorda examinării unghiului splenic (locul de elecţie al invaginaţiilor colocolice) şi mai ales colonului drept. Prezenţa invaginaţiei este semnalată de oprirea progresiunii substanţei de contrast. Imaginile vor fi radiografiate şi ulterior examinate. Sînt considerate caracteristice imaginile în formă de: cupă, semilună, trident sau cocardă; alteori aspectul radiologic, mai puţin caracteristic, va fi de lacună cecală sau ciupire medială a cecului. În cazul invaginaţiilor ileoileale sau jejunojejunale, irigografia apare perfect normală; în cele ileoileale joase, pătrunderea substanţei de contrast prin valvula Bauhin poate vizualiza imaginea caracteristică invaginaţiei (fig. 4.20). Aspectul normal al colonului la irigografie nu exclude existenţa invaginaţiilor pe intestinul subţire şi ca atare, în faţa semnelor clinice caracteristice, se va executa laparotomia exploratorie. Dezinvaginaţia, ca efect terapeutic al clismei baritate, trebuie riguros controlată, atît prin examen direct pe ecranul radiologic, cît şi prin clişee radiografice; în caz de dubiu, este preferată laparotomia exploratorie.

Evoluţie şi complicaţii. Puţine cazuri de invaginaţie se vor dezinvagina spontan (unele cazuri ce se dezinvaginează spontan, au tendinţă marcată la recidivă) astfel încît, de îndată ce diagnosticul a fost stabilit sau este numai bănuit, se va executa laparotomia exploratorie. Invaginaţia intestinului, nerezolvată în primele 5—6 ore, se complică cu leziuni necrotice intestinale şi cu sindromul ocluziv secundar. Tabloul clinic se caracterizează prin alterarea profundă a stării generale, scăderea tensiunii arteriale, accelerarea pulsului, vărsături abundente fecaloide, rectoragii, meteorism abdominal, oligoanurie, stare febrilă. În unele cazuri predomină sindromul ocluziv, în timp ce în altele evoluţia rapidă a necrozei intestinale determină perforaţia şi peritonita. Perforaţia se produce mai ales la nivelul gîtului invaginaţiei, unde leziunile ischemice au maximum de intensitate. Cazurile nerezolvate în timp util ajung la deces după cîteva zile.

Tratamentul invaginaţiei acute a sugarului este încă discutat. Pentru majoritatea chirurgilor cu experienţă în patologia infantilă, în primele ore de la apariţia semnelor clinice este considerată utilă încercarea reducerii invaginaţiei prin clismă baritată; în cazul reuşitei categorice a dezinvaginaţiei, confirmată pe clişeele radiologice, copilul nu va fi operat, dar va fi supravegheat în condiţii de spitalizare; în mod normal, reducerea invaginaţiei, confirmată radiologic, trebuie să se însoţească de dispariţia totală a semnelor clinice. Persistenţa suferinţei clinice, ca şi incertitudinea radiologică a reducerii invaginaţiei, impun intervenţia chirurgicală. În cazurile care au depăşit 6 ore de la debut clisma baritată în scop terapeutic este periculoasă, deoarece poate produce rupturi intestinale.

În ceea ce priveşte tactica şi tehnica chirurgicală, ele trebuie adaptate fiecărui caz în parte. După laparotomie, dacă invaginaţia este recentă şi nu există leziuni necrotice intestinale, se va face, prin manevre foarte blînde, dezinvaginarea. După reducerea invaginaţiei, se va examina peretele intestinal, pentru a nu neglija eventualele leziuni ischemice, care ulterior pot ajunge la perforaţie. Este recomandabil ca ileonul care a fost invaginat să fie fixat cu cîteva fire la peretele medial cecal; de asemenea, cecul mobil prin viciu de acolare va fi fixat în fosa iliacă dreaptă. În cazul leziunilor ireversibile se va executa rezecţia segmentului intestinal compromis, urmată de restabilirea imediată a continuităţii digestive.

4.3.2 INVAGINAŢIILE INTESTINALE LA COPII

Invaginaţia intestinală la copilul între 5 şi 15 ani este mai rară decît în primii ani de viaţă. În unele cazuri, ca şi la sugar, nu poate fi găsită o cauză intestinală care să explice apariţia bolii; în altele, invaginaţia este secundară unei tumori intestinale, unei leziuni bacilare, sau diverticulului Meckel. Asemenea cazuri, de invaginaţie secundară, se aseamănă cu cele întîlnite la adult. Morfologic se întîlnesc mai frecvent varietăţile ileoileale şi ileocecale sau cecocolice. Simptomatologia, mai puţin precisă, poate fi pseudoocluzivă, recidivantă. Evoluţia are diferite aspecte:

- *formele acute*, identice cu cele ale sugarului, sînt foarte rare;
- *formele subacute* constau în crize dureroase, localizate în fosa iliacă dreaptă, asemănătoare cu cele apendiculare, fiind însoţite de greţuri, vărsături, constipaţie sau diaree; palparea abdomenului pune în evidenţă o zonă dureroasă, cu apărare musculară localizată în hemiabdomenul drept, sau periombilical; în unele cazuri, se constată prezenţa *boudin*-ului caracteristic invaginaţiei; hemoragiile digestive exteriorizate prin anus sînt rare şi apar abia după 4—5 zile de la debut;
- *formele cronice* se caracterizează prin dureri abdominale persistente (cîteva săptămîni sau luni) însoţite de diaree şi balonare abdominală; starea generală alterată sugerează uneori diagnosticul de tuberculoză peritoneală; irigografia, indicată în aceste cazuri, este demonstrativă pentru diagnostic; pe acest fond de suferinţă cronică, pot surveni accidente ocluzive acute.

4.3.3 INVAGINAŢIILE INTESTINALE LA ADULŢI

Se deosebesc de cele ale sugarului şi copilului prin unele aspecte etiologice, clinice şi terapeutice. Etiologia invaginaţiei la adult este în cele mai multe cazuri secundară unui proces patologic intestinal; tumorile benigne ale peretelui intestinal (polipi, mioame, carcinoide etc.) reprezintă frecvent factorul care favorizează producerea invaginaţiei; tumoarea intestinală parietală, formează capul invaginaţiei, ce se telescopează primul în lumenul intestinului subiacent şi trage după sine segmentul supraiacent. Diverticulul Meckel, tuberculomul, ghemurile de ascarizi pot constitui, de asemenea, cauza mai rară a unei invaginații.

Cele mai obișnuite localizări, ca și la copil, sînt în regiunea ileocecală. La adult, invaginația rămîne multă vreme liberă, nefixată prin aderențe, astfel încît dezinvaginarea spontană este mai frecventă. Datorită acestui caracter evolutiv fenomenele de ocluzie sînt incomplete și mai ales trecătoare. Complicațiile locale, prin ischemie și inflamație (cum ar fi perforația intestinală cu peritonită, sfacelarea și eliminarea spontană a *boudin*-ului, fără peritonită) sînt însă posibile.

Invaginația intestinului la adult se poate prezenta sub trei forme clinice:

- *forma acută* debutează ca o ocluzie intestinală; durerea abdominală, apărută brusc, este însoțită de oprirea evidentă a tranzitului intestinal cu grețuri și vărsături; la examenul obiectiv se constată meteorism abdominal, care crește progresiv de la un examen la altul, precum și unde peristaltice caracteristice unui obstacol intestinal; prezența sîngelui în scaun, ca și constatarea *boudin*-ului la palparea abdominală, constituie semnele specifice de ocluzie prin invaginație intestinală; examenul clinic general poate sugera și diagnosticul de tumoare intestinală, care de altfel poate fi cauza invaginației; evoluția este uneori persistentă și progresivă, impunînd intervenția chirurgicală de urgență; alteori, dezinvaginația spontană determină dispariția tuturor fenomenelor clinice;
- *forma subacută* evoluează cu crize dureroase subocluzive paroxistice, care durează cîteva ore sau zile și se reduc apoi spontan; perioadele de acalmie dintre crize corespund dezinvaginării; tabloul clinic se aseamănă cu cel din stenozele intestinale; în rare cazuri se întîlnește triada clasică completă (hemoragie intestinală; *boudin* de invaginație palpabil; imagini radiologice revelatoare;)
- *forma cronică* are o simptomatologie mai atenuată și în general necaracteristică invaginației; se manifestă cu alternanță de constipație-diaree, cu scaune sanguinolente și meteorism abdominal moderat; fenomenele clinice durează cîteva săptămîni, apoi se atenuează și ulterior reapar; semnul clinic tipic este „*boudin*-ul cronic de invaginație"; la palpare, acesta se prezintă ca o tumoare piriformă, de consistență fermă, localizată în fosa iliacă dreaptă, în hemiabdomenul drept sau în epigastru; deseori este confundat cu un tuberculom sau cu o tumoare malignă; sub influența palpării, formațiunea tumorală devine mai fermă (veritabilă erecție) și prezintă contracții peristaltice; variațiile de consistență, de volum și uneori de sediu, evidente de la un examen la altul, formează trăsăturile caracteristice *boudin*-ului cronic de invaginație; în evoluția formelor cronice, perioadele de invaginație, manifestate prin fenomene de subocluzie, pot alterna cu perioade de acalmie, care corespund dezinvaginațiilor spontane; alteori, invaginația se blochează și fenomenele de subocluzie cronică se transformă după cîteva zile în ocluzie acută.

Examinarea radiologică aduce elemente valoroase în favoarea diagnosticului de invaginație intestinală indiferent de forma clinică. Radiografia abdominală pe gol, în ortostatism, poate preciza semnele caracteristice ale ocluziei, evidente mai ales în formele acute. Irigografia (mai ușor de executat la adult decît la sugar sau la copil) arată sediul obstacolului și uneori imagini caracteristice invaginației. Ea va fi executată fără risc în toate formele de invaginație, avînd ca elemente sugestive: oprirea progresiunii substanței de contrast (demonstrează sediul obstacolului dar nu precizează existența invaginației);

imagine de semilună sau cupă (vizualizează de profil *apex*-ul *boudin*-ului de invaginație); imagine de trident (din porțiunea centrală a concavității, substanța de contrast pătrunde, pe un traiect scurt, în lumenul strîmtorat al *apex*-ului *boudin*-ului de invaginație); imaginea de cocardă cu centrul clar (rareori vizibilă) traduce aspectul de față al invaginației. Aceste aspecte caracteristice se pot schimba pe măsură ce clisma baritată progresează. Rareori se obține la adult dezinvaginația prin clismă baritată; după dezinvaginarea obținută prin progresiunea clismei, se pune în evidență imaginea tumorii intestinale, care a produs invaginația. În formele cronice, în care nu există semne de ocluzie, se va încerca și explorarea intestinului pe cale orală, combinată cu clisma baritată; în acest fel se obține, uneori, o imagine mai completă a tumorilor intestinale.

Indicațiile terapeutice în invaginația intestinală la adult se stabilesc în funcție de forma clinică, de procesul patologic intestinal care a declanșat invaginația, de leziunile intestinale produse de invaginație și de afectarea stării generale. Nu poate intra în discuție, ca metodă terapeutică, dezinvaginarea prin clismă baritată, deoarece puține sînt cazurile în care s-a reușit reducerea invaginației în cursul irigografiei; pe de altă parte, este cunoscută proporția mare a tumorilor intestinale în etiologia invaginației la adult. Din aceste motive, singurul tratament eficient este intervenția chirurgicală. În ceea ce privește soluțiile chirurgicale de ales trebuie menționat că reducerea invaginației este dificilă. De cele mai multe ori, după dezinvaginare, leziunile intestinale și mai ales prezența frecventă a unei tumori intestinale, impun rezecția de intestin. În funcție de localizarea invaginației, intră în discuție hemicolectomia dreaptă, colectomia segmentară și enterectomia segmentară. În formele acute, însoțite de un sindrom ocluziv sever, se pune și problema executării în primul timp a unei derivații intestinale (vezi și 11.12.2).

4.4 TUBERCULOZA INTESTINULUI SUBȚIRE

Tuberculoza intestinului subțire este astăzi rară și, datorită rezultatelor bune obținute prin tratament medical, devine din ce în ce mai puțin o afecțiune chirurgicală. Leziunile tuberculoase se prezintă sub diverse forme anatomoclinice în raport cu varietatea morfologică și cu localizarea pe diferite segmente ale intestinului subțire. Tratamentul actual al tuberculozei pulmonare — coexistente — modifică atît tabloul clinic cît și evoluția leziunilor tuberculoase intestinale. Se întîlnesc și în prezent forme difuze, enteroperitoneale (vezi și 9.3) al căror interes chirurgical este mai mic decît pentru formele localizate. Constatările mai vechi, care arată că 90% din leziunile tuberculoase intestinale coexistă cu o tuberculoză pulmonară, rămîn actuale.

Etiopatogenie. Tuberculoza intestinală se întîlnește mai ales între 20 și 50 ani; în copilărie, de asemenea, pot fi întîlnite forme de tuberculoză intestinală; la bătrîni este o raritate. Tuberculoza intestinală este foarte rar (10%) o boală primitivă, fiind aproape întotdeauna consecința bacilozei pulmonare. Nu poate fi stabilită o relație directă între gravitatea leziunilor bacilare pulmonare și apariția tuberculozei intestinale. Astfel, formele cavitare grave ca și formele discrete, în aparență închise, se pot complica cu o leziune bacilară intestinală. Calea prin care se produce însămînțarea intestinului cu bacilul Koch este discutabilă.

a) *Calea digestivă.* Se admite că sputa contaminată cu bacilul Koch, ajunsă în tubul digestiv, poate determina infectarea intestinului. În general, această cale este considerată ca determinantă în apariția leziunilor cu debut pe mucoasa ileonului. Anumite condiții anatomice locale (abundența formațiunilor limfoide) ca și încetinirea tranzitului în ultimul segment al intestinului subțire, favorizează apariția tuberculozei ileale prin acest mecanism.

Tot pe cale digestivă, în absenţa unei tuberculoze pulmonare, se poate produce însămînţarea intestinului prin alimente contaminate cu bacilul Koch bovin sau uman; această ultimă formă de tuberculoză intestinală este considerată ca primitivă.

b) *Calea hematogenă* pare a fi cea mai frecventă, explicînd însămînţarea intestinală la bacilarii pulmonari cu spută negativă. În cursul unor perioade de bacilemie, bacilul Koch se localizează la nivelul intestinului, unde produce leziuni ulcerative specifice, oarecum repartizate după dispoziţia topografică a vaselor intestinale. Leziunile, cu dispoziţie inelară, sînt mai accentuate pe versantul seros al intestinului decît în celelalte straturi, cel puţin pentru o perioadă de început a bolii. În favoarea căii hematogene de însămînţare pledează existenţa, în unele forme, a focarelor tuberculoase multiple pe intestinul subţire, ca şi lipsa unei electivităţi de localizare topografică.

c) *Calea limfatică* este mai rară şi explică propagarea la nivelul intestinului a leziunilor tuberculoase din vecinătate (tuberculoza genitală la femeie, mezenterică ganglionară sau/şi peritoneală).

Indiferent de calea de însămînţare, tuberculoza intestinului subţire este procentual mai frecventă la nivelul ileonului. Anumite condiţii de ordin morfologic, fiziologic şi fiziopatologic favorizează această localizare. Din punctul de vedere morfologic este de reţinut bogăţia formaţiunilor limfoide: vase limfatice, foliculi limfatici şi mai ales plăcile Peyer, care reprezintă punctul de plecare al leziunilor tuberculoase. Din punctul de vedere fiziologic pot intra în discuţie doi factori: un oarecare grad de încetinire a fluxului sanguin (datorită dispoziţiei vascularizaţiei) şi staza chimului alimentar în ileonul terminal. Inflamaţiile intestinale (enteritele cronice, parazitozele) ca şi inflamaţiile organelor vecine (anexitele cronice, apendicita, tiflita) intervin şi ele ca factori favorizanţi. Dintre toţi factorii enumeraţi, *foliculul limfatic* rămîne elementul colector principal al bacililor Koch.

Morfopatologie. În general, morfopatologia tuberculozei intestinale este dominată de două procese: leziunile specifice bacilare şi leziunile de reacţie.

a) *Leziunile specifice.* Leziunea primitivă intestinală este reprezentată de foliculul tuberculos. Acesta poate forma fie granulaţii bacilare multiple, fie un tuberculom, fie o infiltraţie difuză. De la nivelul *foliculului tuberculos primitiv* (fig. 4.21) procesul evoluează pe de o parte în peretele intestinal, unde, prin stadiul de cazeificare, se ajunge, spre lumen, la ulceraţie, iar pe de altă parte, pe cale limfatică, prin limfangită şi adenopatie se ajunge la cointeresarea peritoneului.

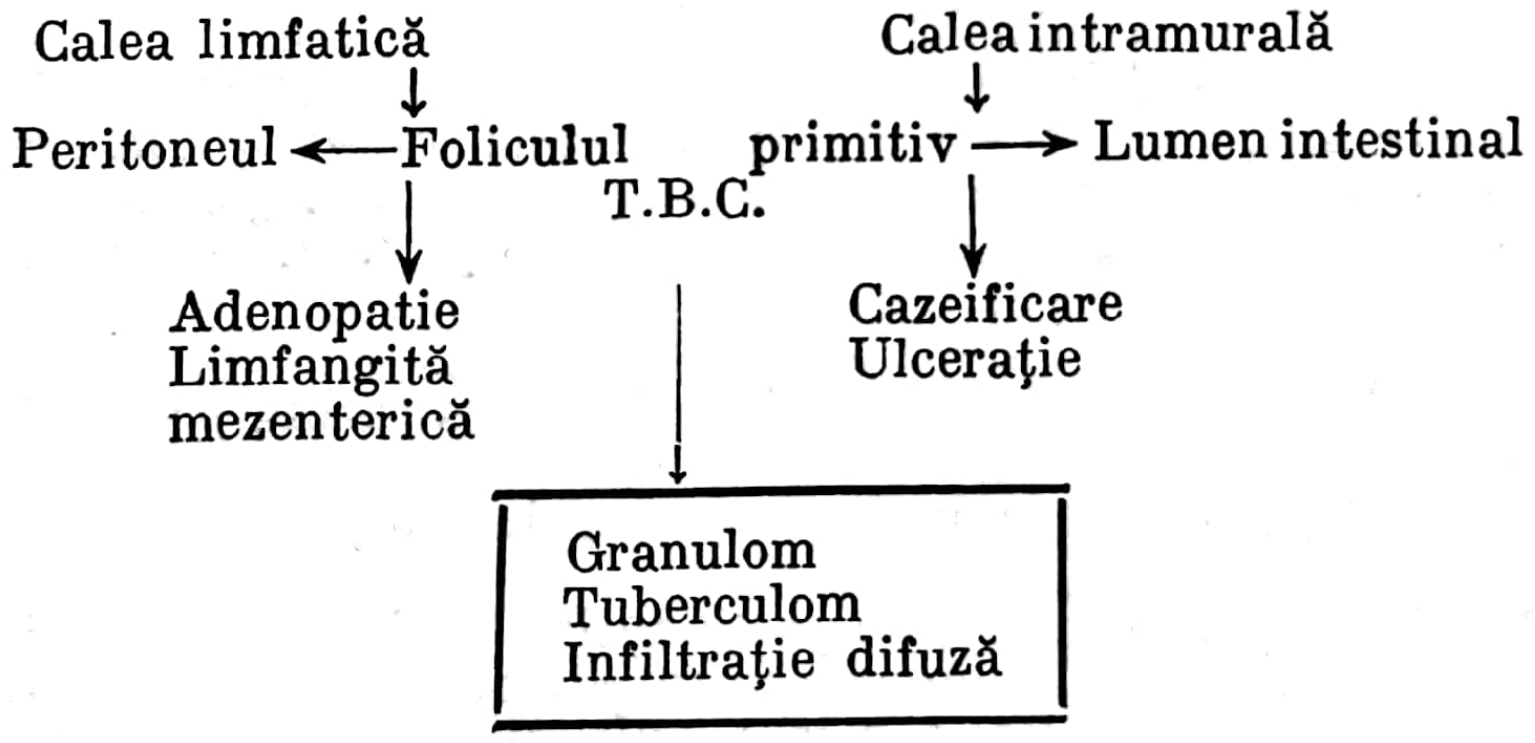

Fig. 4.21 — Leziunile specifice tuberculozei intestinale.

b) *Leziunile de reacţie.* Alături de evoluţia leziunilor specifice bacilare au loc două procese care se traduc de asemenea prin modificări morfologice locale: inflamaţia banală şi scleroza. În focarul tuberculos intestinal şi în jurul său se produce, datorită germenilor din intestin, o inflamaţie banală nespecifică, evidentă la nivelul mucoasei sub forma unei enterite cu caracter cronic. Scleroza prezentă la nivelul submucoasei şi subseroasei (mai puţin în musculoasă) determină, obişnuit, un grad de stenoză intestinală. Scleroza de reacţie nu este o manifestare particulară a tuberculozei intestinale ci se întîlneşte în orice focar de tuberculoză. Stenoza intestinală, produsă în procesul de reacţie scleroasă apare sub formă hipertrofică sau atrofică, în raport cu cantitatea ţesutului conjunctiv care se formează.

Formele anatomoclinice. Ceea ce caracterizează clinic şi mai ales morfologic tuberculoza intestinală este *polimorfismul*, fapt explicabil deoarece la nivelul focarului bacilar au loc procese complexe, destructive (cazeificare-ulceraţie) şi de remaniere scleroasă (hipertrofică sau atrofică). Pe baza caracterului morfologic al leziunilor şi pe simptomatologie se diferenţiază trei forme anatomoclinice: stenozante, enteroperitoneale şi ulcerate.

(i) **Tuberculozele intestinale stenozante** sînt frecvent întîlnite. Anatomopatologic, prezintă la rîndul lor, următoarele forme:

- *stenozele cicatriceale*, localizate frecvent pe ileonul terminal și, în general, neaderente la organele vecine; o adenopatie discretă și uneori cîteva granulații pe seroasa intestinală atestă originea bacilară; macroscopic se prezintă la exterior ca niște „ligaturi“ intestinale, în virolă, lumenul intestinal fiind astupat de un diafragm cicatriceal; uneori, la nivelul zonei de stenoză, pe mucoasa intestinală se constată prezența unor ulcerații mici, banale sau specifice; acest tip de stenoză este considerat ca ireversibil, procesul bacilar fiind în cea mai mare parte stins;

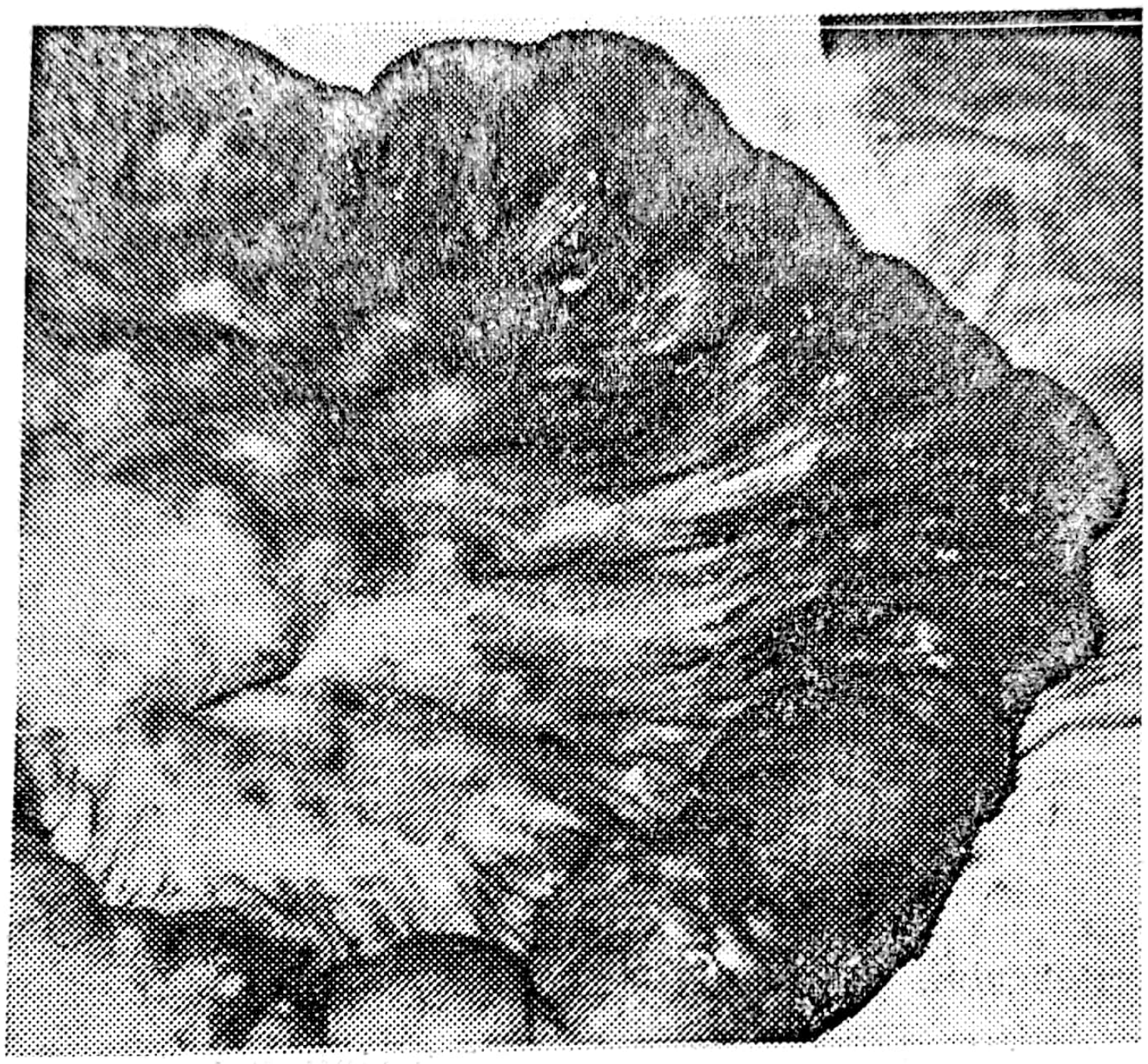

Fig. 4.22 — Tuberculoză intestinală, formă stenozantă hipertrofică cu focare multiple. Aspect intraoperator. Se remarcă mai multe zone de stenoză intestinală; ganglionii mezenterici sînt hipertrofiați (colecția prof. I. Juvara).

- *stenozele atrofice* se datoresc unui proces de scleroză și se aseamănă foarte mult cu precedentele;
- *stenozele hipertrofice* sînt procese proliferative bacilare cu aspect pseudotumoral, care obstruează lumenul intestinal aproape în totalitate; spre deosebire de formele precedente, ele sînt mai întinse (5—6 cm sau mai mult) și iau un aspect tubular; la nivelul stenozei hipertrofice, peretele intestinal, interesat pe toată circumferința sa, are o grosime de cîțiva centimetri; leziunile mezenterului sînt mult mai reduse; leziunea intestinală de acest tip realizează un veritabil canal neregulat, care reprezintă deseori o cauză de ocluzie intestinală; spre deosebire de stenozele cicatriceale și atrofice, forma proliferativă este localizată mai ales pe jejun; în majoritatea cazurilor se întîlnesc leziuni multiple, numărul lor variind de la cîteva pînă la 20—30 (fig. 4.22); uneori leziunile sînt apropiate, alteori sînt separate de segmente intestinale indemne.

În leziunile multiple, apar toate formele de *stenoze intestinale bacilare*. Multiplicitatea leziunilor intestinale este considerată ca un argument în favoarea mecanismului de însămînțare hematogen. În mod obișnuit, leziunea cea mai sus situată pe intestin este cea mai stenozată, ea fiind cauza suferinței clinice. Alături de leziunile specifice bacilare stenozante, se remarcă modificările morfologice ale intestinului situat deasupra obstacolului: dilatația evidentă a lumenului și îngroșarea peretelui intestinal. Stratul muscular din ansa intestinală supraiacentă obstacolului se poate hipertrofia sau poate suferi o atrofie patologică (atrofia musculară se datorește propagării leziunilor evolutive bacilare în submucoasa și subseroasa intestinală). Infiltrarea bacilară îngroașă peretele intestinal, dar, în același timp, disociază şi sufocă fibrele musculare. Noţiunea are importanţă practică întrucît, în cazul unei enterectomii, secţiunea trebuie să treacă prin peretele intestinal indemn, deci în afara acestei zone de îngroşare parietală. Intestinul situat distal de leziunea bacilară este, în general, lipsit de conţinut, strîmtorat, uneori cu peretele normal, alteori de asemenea îngroşat prin propagarea submucoasă şi subseroasă a infiltraţiei bacilare. Procesul de infiltrare submucoasă şi subseroasă, proximal şi distal de leziune, poate fi determinat în egală măsură de o inflamaţie bacilară ca şi de o inflamaţie banală.

Din punctul de vedere clinic, forma stenozantă rareori debutează printr-un accident acut ocluziv, aşa cum ar sugera denumirea sa. De cele mai multe ori, debutul insidios, de lungă durată, este marcat de unele tulburări dispeptice, de tip gastric, hepatic, apendicular sau intestinal; în general, în această perioadă se constată diaree pasageră sau continuă (circa 4—5 scaune pe zi), dureri abdominale postprandiale şi rareori hemoragie intestinală; obişnuit, perioada este denumită faza de „enterită tuberculoasă“. Semnul major, caracteristic formei stenozante, este durerea paroxistică abdominală; în realitate este vorba de crize dureroase, care apar fie la 2—3 ore după masă, fie mai tîrziu, la 5—6 ore, intervalul liber fiind legat de nivelul la care se găseşte stenoza pe intestin. Durerile, cu caracter de colică vie intestinală, sînt localizate variabil pe aria abdominală, fie în fosa iliacă dreaptă, fie în epigastru, fie periombilical (sediul durerii este acelaşi pentru fiecare bolnav, în raport cu localizarea obstacolului pe intestin). În stenozele sus-situate, durerea periombilicală, urmată de vărsături biliare, sugerează colica biliară sau stenoza duodenală. Crizele dureroase sînt formate din mai multe colici, care se succedă şi cresc în intensitate, ca, după cea mai violentă, să cedeze brusc; în acest moment se percep borborisme, bolnavul are emisiune de gaze şi materii fecale, care îl uşurează imediat (este un sindrom König caracteristic). În timpul crizelor dureroase, la inspecţia abdomenului se constată meteorism, uneori o proeminenţă (bombare) cu sediul relativ fix, către care converg contracţiile intestinale dureroase; după epuizarea crizei dureroase, meteorismul şi bombarea abdominală dispar pentru a reapare la următoarea criză. La începutul instalării stenozei crizele dureroase sînt de scurtă durată şi survin o dată sau de două ori după alimentaţie. Cînd sînt mai multe zone de stenoză, se vor înregistra mai multe accese dureroase, pînă la 10—15 după o singură masă, fenomen denumit „sindromul colicilor etajate“ (Koeberle).

Examenul fizic abdominal, practicat în perioadele de acalmie, este complet negativ sau va pune în evidenţă, ca elemente revelatoare pentru diagnostic: o mică tumoretă dură, mai mult sau mai puţin mobilă, cu sediul periombilical, sau în fosa iliacă dreaptă, care este de fapt leziunea hipertrofică stenozantă; o ansă intestinală moderat destinsă, cu semne de retenţie parţială (clapotaj), ce este obişnuit ansa situată deasupra obstacolului; peristaltică provocată prin palparea sau percuţia uşoară a ansei destinse.

Alături de semnele subiective şi obiective locale, este de reţinut alterarea stării generale, proporţională cu gradul sindromului ocluziv şi al denutriţiei secundare. Dacă la lipsa de aport alimentar se adaugă şi denutriţia prin diaree, se înţelege de ce în cazurile cu evoluţie îndelungată starea biologică va fi profund alterată. În unele cazuri, pe fondul subocluziei cronice survin accidente ocluzive acute. Este vorba de astuparea unei zone de stenoză prin corp străin, invaginaţie sau spasm. Diagnosticul, în aceste situaţii, se stabileşte în urma laparotomiei practicate pentru ocluzie intestinală. Perforaţia intestinală se întîlneşte foarte rar în formele stenozante şi are sediul juxtastrictural.

Explorarea radiologică, deşi în afara ocluziei nu este totdeauna revelatoare pentru diagnostic, trebuie practicată în toate cazurile. Semnele radiologice sînt diferite după gradul stenozei. În stenoza strînsă, radiografia abdominală pe gol, în ortostatism sau în decubit lateral, arată imagini hidroaerice de tip jejunoileal cu sediul variabil, dispuse în tuburi de orgă; este stadiul premergător ocluziei complete; dacă ocluzia este aproape completă şi în intestin s-a acumulat o cantitate mare de lichid de stază, aria abdominală este ocupată de o opacitate difuză mai greu de interpretat. În stenoza incompletă, staza intestinală interesează mai ales componenta gazoasă, astfel că radiografia abdominală pe gol arată cel mult distensie gazoasă jejunală sau ileală localizată. Mai util, pentru diagnosticul acestei forme, este examenul radiologic baritat jejunal, efectuat după tehnica devenită clasică a lui Pansdorf (ingestia fracţionată, din 10 în 10 minute, a cîte 30 ml suspensie opacă, timp de o oră); un atare examen presupune o urmărire meticuloasă de mai multe ore. Semnele caracteristice care pot fi evidenţiate prin acest examen sînt: întîrzierea evidentă a progresiunii substanţei de contrast în jejun-ileon (poate depăşi 10—12 ore); dilataţia pasageră a intestinului în faţa zonei de stenoză relativă; zonă sau zone de stenoză intestinală precedate de o ansă dilatată (în acest fel se poate preciza sediul obstacolului); fenomenul de luptă al ansei intestinale situată deasupra obstacolului (alternanţă de dilataţie cu spasm); uneori va fi surprins momentul de depăşire al obstacolului, cînd apare clar imaginea zonei de stenoză. Cu toate aceste detalii furnizate de examenul radiologic, diagnosticul etiologic nu poate fi stabilit cu certitudine deoarece aceleaşi imagini sînt întîlnite şi în stenozele intestinale de alte cauze.

(ii) **Tuberculoza enteroperitoneală** este aproape totdeauna localizată pe ileonul terminal. Deseori este invadat şi cecul, astfel încît tuberculoza ia aspectul de „ileocecală". Din punctul de vedere anatomopatologic această formă este mai curînd hipertrofică, realizînd aspectul pseudoneoplazic. Procesul tuberculos cu caracter tumoral este neregulat, mamelonat şi cuprinde una sau mai multe anse intestinale. Seroasa peritoneală care acoperă aceste anse prezintă granulaţii bacilare caracteristice. Mezenterul este infiltrat şi ganglionii limfatici sateliţi sînt hipertrofiaţi prin infiltraţia bacilară. Deseori mucoasa intestinală este ulcerată.

Clinic, forma enteroperitoneală se caracterizează prin prezenţa unui *plastron* de dimensiuni variabile, situat mai frecvent în fosa iliacă dreaptă, sau subombilical; uneori, plastronul localizat în pelvis este perceput numai la tuşeul vaginal sau rectal, ridicînd la femei problema diagnosticului diferenţial cu o inflamaţie genitală. Bolnavii acuză diaree rebelă, vărsături intermitente şi dureri paroxistice cu sediul periombilical sau în fosa iliacă dreaptă. Durerile sînt schimbătoare ca intensitate şi uneori ca localizare. Tumefacţia cu caracter de plastron este fixă, de volum variabil, cu conturul greu de delimitat, neregulată, de consistenţă inegală (dură în unele zone, moale în altele) mată la percuţie; în jurul ei, o serie de anse intestinale, parţial aderente, se conctractă intermitent şi undele peristaltice vii sînt percepute frecvent la inspecţie şi la palpare.

Plastronul tuberculos enteroperitoneal netratat abcedează şi fistulizează, fie într-un organ vecin (ansă intestinală, colon), în fosa iliacă dreaptă, regiunea inghinală sau periombilicală, fie prin peretele abdominal, la piele. Infecţia nespecifică poate pătrunde în plastronul abcedat şi accentuează astfel procesul inflamator local. În cazul localizărilor pelviene ale plastronului, abcedarea şi, ulterior, fistulizarea se pot face în rect, vagin sau vezica urinară. În aceste localizări este frecventă cointeresarea tuberculoasă a organelor genitale interne la femei. Mult mai rar, această formă evoluează către un proces plastic peritoneal sau către alte leziuni fibroase retractile. Complicaţiile mai sus-menţionate, în lipsa unui tratament medical adecvat, determină caşexia, generalizarea tuberculozei şi moartea.

(iii) **Tuberculoza intestinală ulcerată** a fost considerată multă vreme ca o formă întîlnită numai la bolnavii cu leziuni pulmonare grave ca urmare a deglutiţiei sputei infectate. Astăzi se ştie că această formă poate apărea şi la purtătorul altor leziuni pulmonare tuberculoase. În general, forma ulcerată este mai rar întîlnită în serviciile de chirurgie, deoarece nu devine evidentă decît dacă se perforează. Leziunea caracteristică este *ulceraţia intestinală*. În cursul laparotomiilor exploratorii, prezenţa ulceraţiei din lumenul intestinal este recunoscută la inspecţie ca o mică proeminenţă seroasă, orientată paralel sau, mai frecvent perpendicular pe axul intestinal. Palparea peretelui intestinal la acest nivel relevă existenţa ulceraţiei sub forma unei depresiuni eliptice. Examinînd lumenul intestinal se pot vedea ulceraţiile tuberculoase în număr variabil, situate mai ales pe marginea antimezostenică a intestinului şi orientate transversal. Ulceraţia, produsă în urma confluenţei unui număr mai mare de tuberculi, are marginile subţiri, decolate, pe alocuri cu granulaţii specifice şi fundul cenuşiu murdar.

Evoluţia ulceraţiei tuberculoase intestinale are trei posibilităţi: fibrozarea şi cicatrizarea cu constituirea unor stenoze ulcero-cicatriceale; perforaţia* tuturor straturilor peretelui intestinal cu peritonită difuză; cicatrizarea spontană cu refacerea completă a mucoasei (modalitate contestată de unii) care nu lasă nici o sechelă stenotică. Forma ulcerată a tuberculozei intestinale are o evoluţie puţin zgomotoasă, fiind numai uneori relevată de o complicaţie acută. În cazurile care evoluează latent, sesizarea tulburărilor digestive, însoţite de slăbire progresivă şi stare febrilă, la un bolnav bacilar, la care leziunile pulmonare nu justifică tabloul clinic, permite diagnosticul într-un stadiu precoce. Depistarea în scaun a bacilului Koch la un bacilar pulmonar, care nu tuşeşte şi nu expectorează, este un argument în plus în favoarea acestui diagnostic.

Examenul radiologic, mai puţin concludent decît în celelalte forme, arată elemente prezumtive: imagini de ansă intestinală cu margini neregulate dispuse în franjuri sau cu spiculi; defect de umplere a unei anse intestinale care prezintă în acelaşi timp hiperperistaltism localizat; stenoze spastice intestinale; incontinenţa valvulei Bauhin şi injectarea anselor ileale la irigografie. Elementele mai semnificative, dar greu de evidenţiat, sînt imaginea de ulceraţie intestinală (nişă de faţă, în mijlocul unei zone clare, parţial evacuate) şi imaginea de „umbră în inele". Depistarea acestor imagini pretinde multă răbdare, perseverenţă şi o tehnicitate deosebită din partea radiologului examinator.

---

* Perforaţia bacilară eliptică este constant plasată transversal pe axul intestinal (urmînd dispoziţia reţelei limfatice) în timp ce perforaţia tifică ovalară este orientată longitudinal, datorîndu-se direct necrozei unei plăci Peyer (vezi şi fig. 4.26) (n. red.).

Complicaţiile cele mai de temut sînt peritonita generalizată şi perforaţia. În funcţie de starea generală a bolnavului bacilar, perforaţia intestinală se poate instala cu tabloul clasic al abdomenului acut sau, la cei febrili şi caşectici, cu semne mult atenuate; ultima eventualitate se aseamănă cu tabloul clinic al perforaţiilor intestinale din formele severe de febră tifoidă, în care starea generală gravă maschează de fapt evoluţia complicaţiei peritoneale.

Tratamentul tuberculozei intestinului subţire este prin excelenţă medical, bazîndu-se pe chimioterapice specifice, vitaminoterapie, regim alimentar adecvat, cură climaterică etc. Tratamentul medical bine condus şi mai ales urmat timp îndelungat dă rezultate bune, vindecările obţinute fiind uneori totale (în unele cazuri rămîn sechele fibroase sub formă de stenoze, bride simple sau multiple, adesea ocluzive).

Tratamentul chirurgical îşi găseşte indicaţie absolută în: sechelele cicatriceale-ocluzive ale tuberculozei intestinale tratate medical; ocluziile prin leziuni stenotice evolutive; perforaţiile cu peritonită generalizată.

În ocluziile intestinale prin stenoze inelare sau bride, avînd în vedere că leziunea bacilară este vindecată şi fenomenele ocluzive sînt determinate de cauze mecanice, acestea se vor trata diferenţiat în funcţie de situaţia locală (secţiunea bridelor, viscerolize, enterectomie, operaţia Noble sau Childs dacă rămîn porţiuni întinse intestinale depolisate). În cazul stenozelor multiple, care ar necesita o enterectomie întinsă, se preferă derivaţiile interne. În stenozele intestinale prin leziuni bacilare evolutive, insensibile la tratament medical, se va recurge la o derivaţie internă, dacă starea generală şi cea locală nu permit enterectomia. Toate intervenţiile practicate pentru leziuni tuberculoase stenotice vor fi urmărite riguros în perioada postoperatorie, ţinînd seama de sindromul ocluziv pe de o parte, iar pe de altă parte de natura bacilară a leziunii (chimioterapie activă).

Perforaţiile intestinale cu peritonită generalizată necesită intervenţie chirurgicală imediată. Soluţia ideală este enterectomia segmentară, dacă starea generală, peritonita şi situaţia locală a leziunilor bacilare o permit. De multe ori nu poate intra în discuţie decît sutura perforaţiei şi drenajul cavităţii peritoneale. Executarea unei suturi intestinale pe o leziune tuberculoasă este totdeauna precară şi predispune la recidiva perforaţiei; este recomandabil ca sutura să fie protejată printr-un *patch* realizat printr-o ansă intestinală vecină (aşa cum prof. I. Juvara şi colab. au propus şi pentru plăgile duodenale). De asemenea, executarea unei operaţii Noble parţial, care să acopere sutura, poate fi un timp chirurgical foarte util.

În afara indicaţiilor absolute de tratament chirurgical, dictate de o complicaţie, există cazuri particulare de tuberculoză intestinală (tuberculoza ileocecală, leziunile ulcerative intestinale la un bolnav cu leziuni pulmonare) în care indicaţia operatorie este relativă. Intervenţiile chirurgicale practicate în tunerculoza intestinului subţire reprezintă numai o etapă; rezultatele tratamentului chirurgical depind în cea mai mare măsură de stabilirea unei indicaţii corecte şi de aplicarea judicioasă a tratamentului medical, care rămîne baza terapeutică.

4.5 ENTERITELE REGIONALE (BOALA CROHN)

Enterita regională este un sindrom anatomoclinic caracterizat printr-o inflamaţie granulomatoasă, nespecifică, necrozantă şi cicatrizantă, cu evoluţie subacută sau cronică. A fost descrisă pentru prima dată de Crohn (1932) sub denumirea de *ileită regională;* ulterior, în literatură au fost publicate şi alte observaţii care au arătat că localizarea ileală nu este unica formă a acestei entităţi; au fost semnalate localizări jejunale, colice, rectale, duodenale sau esofagiene. Nomenclatura utilizată este foarte diferită, alături de termenul de *enterită cronică nespecifică* se întîlnesc şi denumiri ca *enterita ulcerativă ileocolică* sau *„sarcoidoza" tractului gastrointestinal;* aceste deosebiri de termeni arată că boala se poate localiza pe orice segment al tractului gastrointestinal (vezi şi 6.4.3.), că etiologia este obscură şi că definirea ei se face dominant pe criterii anatomopatologice şi clinice.

Din cadrul larg al „enteritelor regionale“ în capitolul de față se exclud enterita prin inflamația unui diverticul, enteritele prin corp străin (granuloame de corp străin), enteritele secundare proceselor inflamatorii de vecinătate (apendiculare, anexiale) sau cele prin verminoză intestinală.

Morfopatologie. Localizarea cea mai frecventă a *enteritei nespecifice* se întîlnește totuși la nivelul ileonului terminal, ceea ce l-a făcut pe Crohn să o denumească și *ileita terminală;* porțiunea terminală a ileonului, pe o lungime variabilă, de 30—40 cm, este sediul obișnuit al afecțiunii. Alături de localizări limitate sub 10 cm, se întîlnesc și situații de interesare totală a ileonului; mai mult, există forme care cuprind și cecoascendentul. Localizările jejunale sînt mai rare, fără a fi o excepție.

Aspectul macroscopic al leziunilor este diferit, după stadiul evolutiv al inflamației nespecifice. Boala interesează concomitent intestinul subțire și mezenterul adiacent. În stadiul acut, segmentul intestinal patologic apare mărit de volum, edemațiat, de culoare roșie vie, inert. La palpare, peretele intestinal este îngroșat, dar friabil. Limitele procesului sînt, în general, individualizate de segmentele intestinale vecine, sănătoase. Intestinul supraiacent se poate dilata moderat; cel distal este de aspect normal. Mult mai rar, se va constata, pe același segment intestinal, alternanța unor zone sănătoase cu zone patologice. Sectorul mezenteric satelic este sediul unui proces inflamator caracterizat prin edem, infiltrație și hipertrofie ganglionară. Uneori, leziunile mezenterice depășesc ca întindere leziunile intestinale aparente; în realitate, *în peretele intestinal procesul patologic este întotdeauna mai extins decît limitele care apar la un examen sumar macroscopic.* Studiul microscopic al pieselor de enterectomie largă a demonstrat că inflamația ganglionară hipertrofică mezenterică corespunde constant unor leziuni intestinale. Constatarea sugerează că în mecanismul patologic al enteritei regionale, adenopatia mezenterică este factorul prim, care, secundar, ar determina leziunile intestinale. Mai rar, în cursul episoadelor acute se constată leziuni necrozante intestinale, în curs de perforație sau cu o perforație acoperită; în aceste cazuri se produce o reacție peritoneală purulentă, liberă sau localizată sub forma unui abces.

Mult mai importante sînt modificările morfologice întîlnite în stadiul cronic. Segmentul intestinal afectat apare hipertrofiat, rigid, cartonat și invadat de un proces sclerolipomatos. Lumenul intestinal este parțial sau total stenozat, prin îngroșarea scleroasă a peretelui sau prin cudura realizată de retracția mezenterică. Ansa intestinală patologică și mezenterul satelit pot avea un aspect pseudotumoral, fiind fixate la organele vecine abdominale (colon, intestin subțire, epiploonul mare) sau pelviene (vezica urinară, organele genitale interne la femeie, rect). Abcesele cronice, cu evoluție torpidă, se pot găsi între viscerele aglutinate. Procesul patologic din boala Crohn are o tendință surprinzătoare de a fistuliza la distanță, fie direct, fie prin intermediul abceselor amintite. Asemenea fistule se vor deschide în organele vecine (intestin, colon, rect, vezică urinară, vagin), la peretele abdominal anterior sau în jurul rectului.

Examenul microscopic al pieselor extirpate relevă aspecte diferite, după stadiul evolutiv al procesului patologic. Se acceptă ideea că leziunea primitivă din enterita regională începe cu o *limfangită granulomatoasă mezenterică.* Acest proces obstructiv limfatic are ca urmare edemul și îngroșarea peretelui intestinal. Alții susțin că leziunea inițială se găsește în submucoasa intestinală, la plăcile Peyer, într-un proces de *enterită foliculară* cu *limfită*, care se întinde ulterior la ganglionii şi vasele limfatice din mezenter. Dacă la debut, leziunile pot fi reversibile, în timp, procesul progresează, leziunea foliculară limfatică obstructivă depăşeşte submucoasa, infiltrînd mucoasa şi seroasa intestinală. Mucoasa, obişnuit mai puţin modificată, este împinsă spre lumenul intestinal de procesul edematos care îngroaşă peretele intestinal. Totuşi, la nivelul mucoasei se înregistrează unele modificări, fie sub forma unei hipertrofii pseudopolipoase, fie sub forma unei atrofii. Alteori, se produc ulceraţii insulare ale mucoasei, localizate mai ales pe marginea mezenterului, a intestinului, dar care se pot extinde şi pe celelalte feţe. Dezvoltarea ulceraţiilor mucoasei favorizează infecţia secundară care adaugă un factor de gravitate la leziunile preexistente. Ulceraţiile nu sînt altceva decît expresia procesului de necroză caracteristică acestei boli. Ele pot evolua pînă la perforaţia peretelui intestinal. Ceea ce caracterizează histologic leziunea inflamatorie acută din boala Crohn, pe lîngă elementele limfoide, este absenţa polinuclearelor (în formele neinfectate secundar), prezenţa posibilă a celulelor gigante (fig. 4.23) şi infiltraţia frecventă cu celulele eozinofile. Este deci o leziune *foliculară granulomatoasă*. În forma cronică, alături de elementele caracteristice granulomatoase se remarcă zone de necroză şi mai ales de remaniere fibroasă.

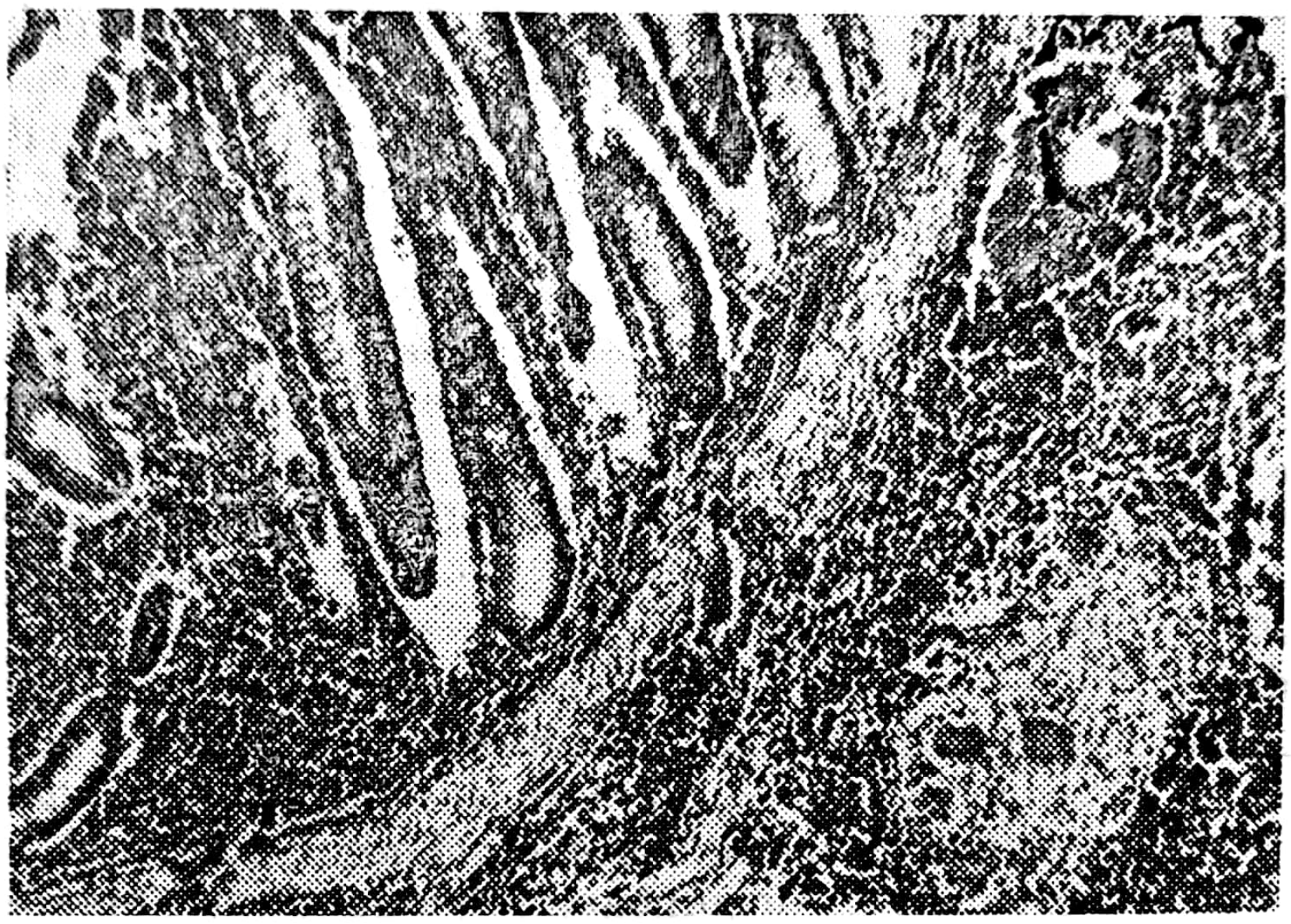

Fig. 4.23 — Boala Crohn — peretele intestinal prezintă infiltrat inflamator predominant cu elemente limfoide şi cu rari foliculi epitelioizi şi giganto-epitelioizi; de remarcat absenţa necrozei cazeoase.

Asocierea altor boli, în cursul evoluţiei unei enterite regionale, nu este o raritate. Astfel, se semnalează coexistenţa bolii Crohn cu litiaza biliară în 11%, cu ulcerul duodenal în 8%, iar cu colita ulceroasă în 8% cazuri. Asocierea colitei ulceroase cu enterita regională, *ambele afecţiuni cu etiologie necunoscută*, constituie un factor de gravitate şi pretează la confuzii de diagnostic. Se ştie astăzi că boala Crohn cu localizare colică sau rectală nu este identică cu colita ulceroasă, dar diagnosticul diferenţial, clinic şi anatomopatologic, este delicat (vezi 6.4.1. şi 6.4.3.). Mult mai rar s-a semnalat asocierea enteritei regionale simultan cu colita ulceroasă şi cancerul digestiv.

Etiopatogenie. Pînă în prezent, etiologia cît şi patogenia enteritei regionale sînt practic necunoscute. Unele date, deocamdată puţin demonstrate, merită totuşi luate în discuţie. Astfel, se ştie că leziunea caracteristică este reacţia granulomatoasă, care, de fapt, reprezintă o modalitate de răspuns la o injurie oarecare. Granulomul de reacţie este o aglomerare de celule epiteliale şi gigante de tip Langhans, dispuse într-un nodul denumit şi „tubercul sarcoid"; leziunile din boala Crohn se încadrează în categoria *reacţiilor granulomatoase nespecifice*, alături de granuloamele specifice infecţioase sau cele de corp străin. În aceste condiţii, leziunea granulomatoasă din enterita regională, foarte asemănătoare cu cea din sarcoidoză, a ridicat problema dacă boala Crohn nu este altceva decît localizarea digestivă a sarcoidozei; cointeresarea rară şi puţin demonstrată a tractului digestiv, în sarcoidoză şi reacţia Mickesan-Kveim, pozitivă în 70% din cazurile patente de sarcoidoză şi negativă în enterita regională, au infirmat acest punct de vedere. Cercetările imunologice sînt de asemenea puţin concludente. În boala Crohn intradermoreacţia la tuberculină ese negativă în 70% din cazuri. De asemenea, nu s-au putut identifica o globulină sau un complement seric caracteristice. În schimb incidenţa amiloidozei este considerabilă.

Unele observaţii interesante s-au făcut după tratamentul chirurgical al enteritei regionale şi anume: *segmentul intestinal bolnav exclus din tranzit se poate uneori vindeca; recidiva se produce constant în segmentul ileal rămas în tranzit sau în porţiunea intestinală adiacentă anastomozei.* Aceste date ar sugera că agentul care produce leziunea granulomatoasă s-ar găsi „în conţinutul intestinal" (produse secretorii, produse de digestie, alimente etc.). Localizarea ileală s-ar explica prin faptul că la acest nivel există o stagnare fiziologică a tranzitului şi o bogăţie mare de formaţiuni limfoide în peretele intestinal. D. Vereanu, bazat pe observaţii clinice îndelung urmărite, susţine că unele limfadenite mezenterice, confirmate operator şi bioptic, au evoluat în final ca o enterită regională. Aceste observaţii ridică problema identităţii etiologice între cele două afecţiuni (vezi şi 10.2.1.). Cu toate aceste date agentul cauzal şi mecanismul patogenic rămîn deocamdată nelămurite.

Evoluţie. Enterita regională are o evoluţie îndelungată, trecînd prin etape succesive, de la episoade acute, la subacute şi avînd tendinţa de cronicizare. Simptomatologia variată şi înşelătoare, indiferent de forma clinică sub care se prezintă, explică de ce în mod frecvent afecţiunea este confundată şi diagnosticul real se stabileşte cu întîrziere.

a) *Forma acută* apare mai ales în copilărie. Debutul este, în general, brusc, cu semne clinice de apendicită acută. Durerea, greţurile, vărsăturile, febra, apărarea sau contractura musculară din fosa iliacă dreaptă nu se deosebesc de cele din apendicita acută. Totuşi, în boala Crohn se întîlneşte mai frecvent diareea. Boala Crohn, în forma acută, poate simula oricare din formele apendicitei acute şi, de cele mai multe ori, bolnavii sînt operaţi cu acest diagnostic. Spre surpriza operatorului, apendicele apare normal, în schimb ileonul terminal prezintă leziunile caracteristice perioadei acute. Este deci recomandabil ca în faţa unui tablou clinic de apendicită acută, în care leziunea apendiculară constatată la operaţie nu justifică semnele clinice, să se examineze ileonul pe toată lungimea sa. Alteori, enterita regională acută va simula infarctul intestinal limitat sau purpura abdominală. Mai mult, uneori şi aspectul leziunii intestinale sugerează infarctul intestinal de origine venoasă; adenopatia mezenterică satelită şi absenţa modificărilor vasculare pledează pentru diagnosticul de enterită Crohn. Forma acută, diagnosticată sau nu, poate fi regresivă pînă la vindecare, fără nici o complicaţie sau din contră, prin etape succesive, evoluează către una din formele cronice. Mai rar, se întîlnesc perforaţii, cu peritonite sau diverse fistulizări, care să se constituie relativ repede după episodul acut.

b) *Formele cronice* pot fi urmarea unei forme acute, sau de la început să evolueze ca atare. După caracterul dominant se individualizează în:

- *Forma colitică*, cu dureri în fosa iliacă dreaptă, survenind la aproximativ 5—6 ore după mese. Durerile coincid cu trecerea bolului alimentar la nivelul ileonului. Diareea, eventual cu scaune sanguinolente, constituie un alt semn principal şi caracteristic. Tabloul clinic definit în acest fel va sugera de cele mai multe ori colita ulceroasă, tuberculoza ileocecală sau apendicita cronică. Examenul obiectiv al abdomenului arată o durere provocată în fosa iliacă dreaptă şi uneori împăstare profundă, greu de delimitat. Irigografia este de real folos în diagnostic (fig. 4.24) infirmînd existenţa altor leziuni de cecoascendent; dacă substanţa de contrast pătrunde în ileon, va releva stenoza segmentară a acestuia, cu dilataţia anselor situate deasupra; examenul baritat *per os* evidenţiază, cu mai multă fineţe, modificările intestinale (se consideră ca sugestive pentru boala Crohn stenoza filiformă a unei anse ileale şi lipsa de omogenitate a lumenului, cu aspect polilacunar, care reprezintă imaginea plăgilor Peyer hipertrofiate; ansa intestinală stenozată, palpată sub ecranul radiologic, este relativ fixă şi dureroasă). De multe ori, nici irigografia, nici examenul oral baritat nu sînt concludente pentru diagnostic, astfel încît laparotomia exploratorie devine necesară. Evoluţia acestei forme poate fi regresivă, sau, după o perioadă de acalmie, provoacă fenomene de ocluzie, de supuraţie, de fistulizare etc.

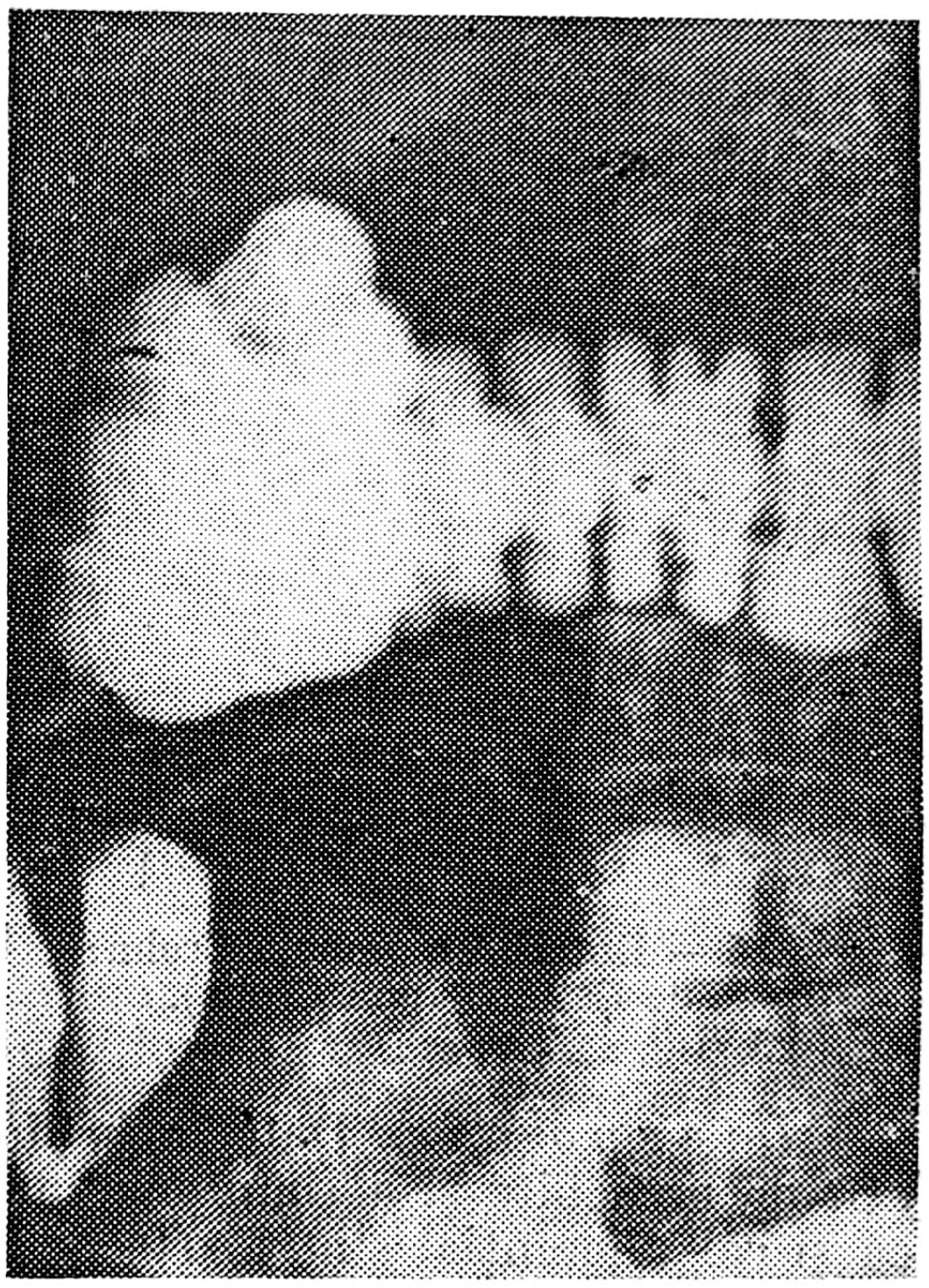

Fig. 4.24 — Enterită regională Crohn cu localizare dublă, pe ileon şi colonul ascendent. Irigografie: se remarcă două zone de stenoză, una pe colonul ascendent şi alta, mai lungă, pe ileonul terminal (colecţia prof. I. Juvara).

- *Forma ocluzivă* este expresia stenozei foarte strînse a lumenului intestinal. Multă vreme evoluează cu semne clinice de subocluzie (sindrom König localizat în fosa iliacă dreaptă) pentru ca în final să se instaleze ocluzia totală, care necesită intervenţia de urgenţă. Explorarea radiologică (descendentă sau retrogradă) evidenţiază aeroileia, unele niveluri de lichid, stenoza filiformă a ileonului *(string sign)* şi dilataţia anselor supraiacente.

● *Forma pseudotumorală* (supurată) este caracterizată prin prezența plastronului localizat în fosa iliacă dreaptă sau în pelvis, cu tendință la fistulizare. Constituirea plastronului (tumoare cu caractere inflamatorii) este precedată de o perioadă manifestată prin dureri, fenomene subocluzive și diaree. Plastronul este expresia supurației focarului de enterită Crohn. Evoluția este lentă, dar cu un potențial mare de abcedare și fistulizare. Aderențele interviscerale favorizează constituirea unor abcese închistate, cu deschiderea focarului de supurație în afară (fistule externe) sau într-un organ intern (fistule interne). Se formează astfel o varietate mare de fistule piostercorale, la peretele abdominal anterior, perianale sau ileoileale, ileocolice, ileovezicale, ileorectale, ileovaginale. Ultimele varietăți se întîlnesc în plastroanele care au evoluat și s-au blocat în pelvis (fig. 4.25). Consecințele sînt deosebit de grave, deoarece se instalează denutriția, alterarea stării generale și, în mod particular, amiloidoza. În această stare gravă, poate surveni oricînd un accident ocluziv. Fistulografiile, în astfel de situații, sînt uneori revelatoare pentru diagnostic; examenul baritat confirmă existența ansei stenozate și dilatația supraiacentă.

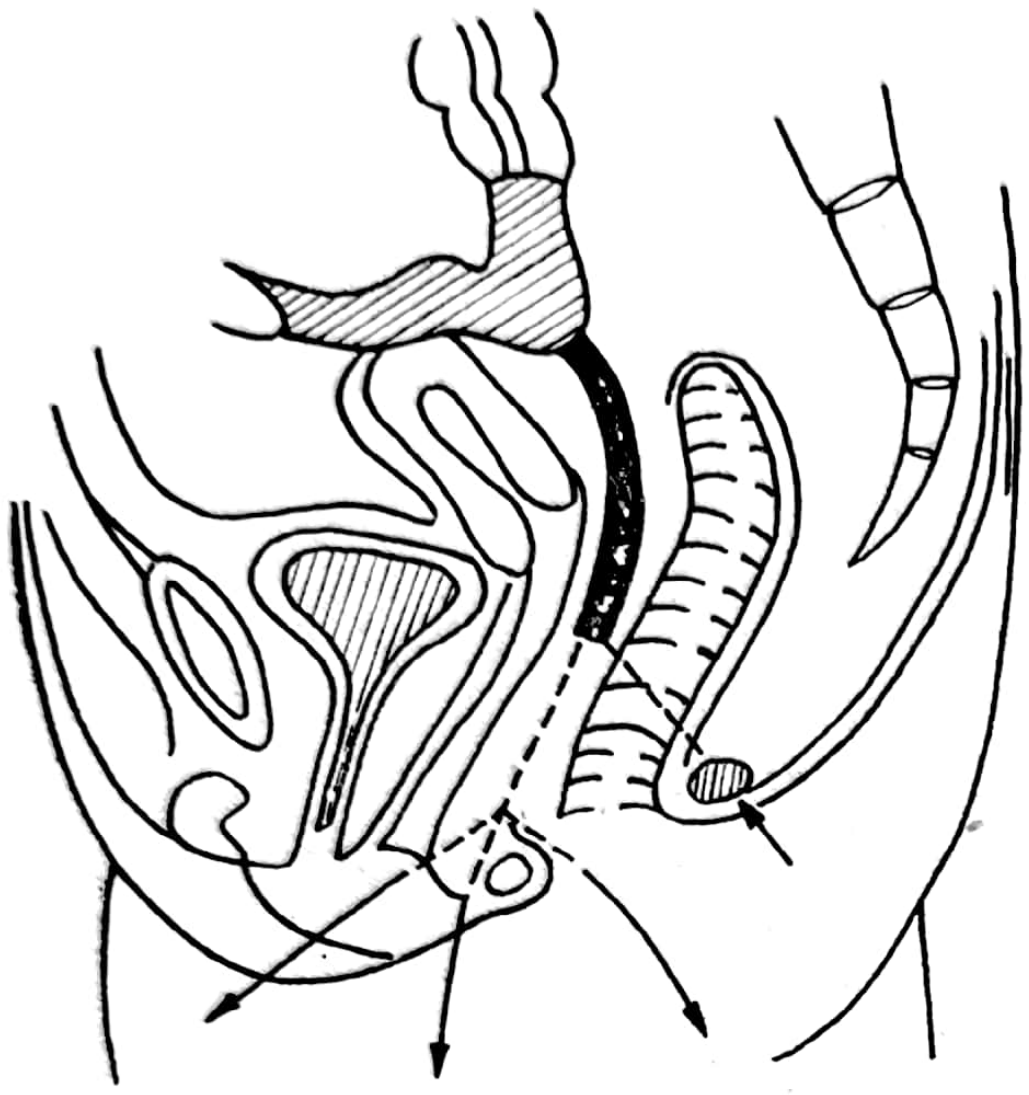

Fig. 4.25 — **Enterită regională Crohn: tipuri de fistule (după Crohn).**

Diagnostic. Datorită polimorfismului formelor clinice, a evoluțiilor atît de deosebite și a simptomatologiei necaracteristice, diagnosticul pozitiv ca și cel diferențial sînt foarte delicate, de cele mai multe ori înclinîndu-se pentru tuberculoza intestinală (rezistența la tratamentul specific impune abia în final diagnosticul prin excludere).

Tratament. În ceea ce privește tratamentul enteritei regionale, de la indicațiile stabilite de Crohn și pînă astăzi, s-au schimbat puține lucruri esențiale. Unele succese se datoresc posibilităților actuale de reechilibrare preoperatorie și aplicării unor droguri antiinflamatorii cu oarecare eficiență. Indicația terapeutică, medicală sau chirurgicală, se stabilește în raport cu forma evolutivă anatomoclinică.

În formele acute, cînd există certitudinea diagnosticului, nu este indicată intervenția chirurgicală ci recurgerea la tratamentul medical. Din păcate, diagnosticul exact se stabilește în cursul intervenției, practicată cu un diagnostic eronat sau incert. În astfel de situații, după inventarierea minuțioasă a tuturor leziunilor abdominale se va face infiltrația cu novocaină a mezenterului și se va închide laparotomia fără drenaj, rezecțiile de intestin, ca și operațiile derivative executate în formele acute fiind grevate de complicații (fistule) și recidive. După laparotomia exploratorie, bolnavul va fi tratat medical și supus supravegherii și controlului periodic. Un număr de bolnavi tratați în acest fel se vor vindeca astfel încît niciodată să nu apară necesară o nouă operație; alții, independent de tratamentul urmat, vor prezenta o complicație acută care necesită intervenția de urgență sau vor evolua spre o formă cronică.

Pentru cazurile — este drept rare — de peritonită acută prin perforație sau necroză ileală, rezecția intestinală de urgență devine singura soluție rațională; în raport cu întinderea leziunilor ea va fi ileală, ileocecală sau ileocolică dreaptă (alte tipuri de intervenție, cum ar fi sutura perforației, ileostomia sau exteriorizarea ansei patologice, sînt impracticabile sau ineficiente). În subocluziile rezistente la tratamentul medical, tipul intervenției chirurgicale depinde și de întinderea leziunii obstructive și de starea generală a bolnavului; se va recurge fie la o rezecție de intestin, dacă leziunea este limitată, fie — mai prudent — la ileotransversostomie; derivația intestinală constituie un prim timp menit să rezolve mai ales ocluzia acută și să permită o terapeutică judicioasă (în timpul doi, se va practica rezecția intestinală).

În fine, o categorie aparte, în ceea ce privește atitudinea intraoperatorie, este dată de leziunile necaracteristice pentru boala Crohn, cum ar fi adenopatia mezenterică voluminoasă, neînsoțită de leziuni evidente intestinale. Pentru precizarea diagnosticului, s-a recomandat biopsia ganglionară și apendicectomia urmată de examen histologic; leziunile microscopice limfoide de tip folicular constatate în apendice, în absența semnelor de infecție, sînt, după unii, caracteristice bolii Crohn. După închiderea laparotomiei neconcludente, se va aprofunda explorarea paraclinică (reacții serologice, intradermoreacția la tuberculină etc.) controlînd bolnavii timp de un an sau mai mult.

Formelor cronice necomplicate li se va aplica la început un tratament medical. Crohn afirmă că momentul cel mai bun al intervenției chirurgicale este în al doilea sau al treilea an de evoluție. Indicația intervenției chirurgicale este dată de formele colitice (cu dureri abdominale și pusee de diaree), de repetarea hemoragiilor, de agravarea stării de denutriție, de persistența fenomenelor subocluzive, de instalarea ocluziei sau a altor complicații (abcese, fistulizări). În funcție de leziunile întîlnite se va recurge la rezecția intestinală sau la derivația internă.

Tratamentul medical, deși nu este fundamentat pe date certe de etiopatogenie, poate fi eficient atît în formele acute, cît și în unele forme cronice; sînt vizate două obiective: menținerea sau îmbunătățirea stării generale și combaterea inflamației, mai ales în timpul episoadelor evolutive. Pentru menținerea stării generale bune, alături de regimul alimentar complex, bogat în proteine, calorii și vitamine, sărac în grăsimi, fără celuloză, se recomandă administrarea anabolizantelor și vitaminelor din grupul B, K etc. Administrarea sulfamidelor neresorbabile, în cure repetate, atenuează factorul infecțios intestinal, care întreține fenomenele de enterocolită și agravează leziunile intestinale. Combaterea inflamației se realizează prin radioterapie antiinflamatorie, corticoizi și aspirine.

4.6 ENTERITELE DE IRADIAȚIE

Leziunile intestinului subțire, apărute în special după iradierea pentru cancerele genitale la femeie, sînt o formă particulară de enterite observate și studiate odată cu aplicarea sistematică a dozelor mari în cancerele ginecologice. Ele nu sînt unica formă de leziune intestinală produsă de iradiere, mult mai frecventă și mai cunoscută fiind leziunea rectală sau cea sigmoidiană. Cu toate acestea, *enterita de iradiație* prezintă un interes practic bine justificat, deoarece poate apărea şi la cîteva luni sau ani de la terminarea tratamentului (frecvent simptomatologia este atribuită recidivelor neoplazice) debutînd uneori brusc, prin perforaţie.

Morfologie. Dintre straturile peretelui intestinal, se ştie că mucoasa are o sensibilitate particulară la acţiunea iradiaţiei, astfel încît, în cursul tratamentului, la nivelul său pot apare leziuni distructive, în diferite grade. Uneori, sub acţiunea iradiaţiei, mucoasa (pe o zonă mai mult sau mai puţin circumscrisă, la om) degenerează şi este înlocuită de ţesut atrof; alteori, mucoasa distrisă se elimină, lăsînd în locul său o ulceraţie, cu caracter cronic. Cercetările microscopice au arătat că leziunea de iradiaţie se produce la nivelul vaselor, unde are loc un proces de *endarterită trombozantă*, urmată de infarctizare secundară. Ulceraţiile care se produc, unice sau multiple, sînt la început superficiale, localizate numai la nivelul mucoasei; ulterior, ulceraţia progresează în grosimea peretelui intestinal, interesînd şi celelalte straturi; ea are margini ascuţite, rugoase, neregulate şi fundul acoperit cu un depozit cenuşiu-murdar. Asemenea ulcere produc o gamă variată de complicaţii: perforaţia în peritoneul liber duce la peritonita generalizată; alteori, datorită procesului aderenţial, în urma perforaţiei se constituie abcese interviscerale, diverse tipuri de fistule (entero-vezicale, entero-vaginale, entero-colice etc.); ulceraţia poate produce o hemoragie digestivă persistentă; mai frecvent, ulcerul se cicatrizează, dar cu preţul unei stenoze intestinale obstructive, care evoluează ulterior pe cont propriu.

La examenul macroscopic intraoperator se remarcă aspecte caracteristice leziunilor intestinale de iradiaţie: peritoneul este obişnuit îngroşat, cu luciul dispărut; segmentul intestinal lezat este edemaţiat, de culoare alb-cenuşie cu zone de telangiectazie; peretele intestinal îngroşat este friabil; uneori se constată ascită. În cazul perforaţiei în peritoneul liber, alături de semnele locale ale leziunii intestinale de iradiere se găseşte o cantitate de lichid intestinal purulent în cavitatea peritoneală. De multe ori leziunile ulceroase penetrante determină o aglutinare de anse care favorizează constituirea abceselor şi a fistulelor interviscerale. În faţa acestor leziuni complexe există pericolul ca ele să fie confundate cu recidiva neoplazică.

Tabloul clinic. Enterita de iradiaţie prezintă o serie de semne clinice (colici intestinale, diaree, rectoragii) care apar către sfîrşitul tratamentului şi dispar după întreruperea lui. Uneori, suferinţa clinică odată instalată se prelungeşte cîteva luni după întreruperea iradiaţiei, marcînd astfel evoluţia autonomă a leziunilor produse şi pericolul complicaţiilor posibile. Leziunile de iradiaţie ale intestinului subţire au o gravitate mare, mai ales prin consecinţa lor. Enterita de iradiaţie începe cu colici abdominale, cu caracter de crampe, intermitente care se calmează fie prin vărsături, fie prin diaree. Diareea este constantă şi în general rezistentă la tratament medical; uneori, se poate întîlni alternanţă de diaree cu constipaţie. Hemoragiile digestive de tipul melenei, microscopice sau macroscopice se pot asocia diareei. La examenul obiectiv se remarcă semnele caracteristice de radiodermită pe abdomenul inferior. Semnele locale sînt dependente de natura şi întinderea leziunii produse: astfel, la palparea abdomenului inferior sau la tuşeul vaginal şi rectal se va evidenţia o masă tumorală neprecis delimitată, dureroasă, care traduce aglutinarea anselor intestinale şi a epiploonului mare în jurul focarului lezional intestinal; în abcesele închistate sau în fistule se constată o stare subfebrilă; în stenozele constituite, semnele locale abdominale şi generale sînt de ocluzie a intestinului subţire; perforaţia ulcerului în peritoneul liber se prezintă cu semnele clasice ale peritonitei difuze.

Diagnostic. În majoritatea cazurilor anamneza este sugestivă pentru diagnostic în sensul că suferinţa clinică apare direct dependentă de tratamentul aplicat. Alteori, de la întreruperea tratamentului şi pînă la apariţia semnelor clinice se scurge un interval mai mare de timp, astfel încît există pericolul de a confunda o complicaţie a enteritei de iradiaţie cu recidiva neoplazică (în literatură sînt citate cazuri de decese prin complicaţiile enteritei de iradiaţie nerecunoscute şi atribuite recidivei neoplazice).

Tratamentul formelor necomplicate este prin excelenţă medical, un număr important de vindecări apărînd după întreruperea iradiaţiei şi aplicarea unei terapii medicale anodine. În formele complicate (stenoze intestinale, fistule, abcese şi perforaţii libere în peritoneu) singura soluţie raţională este tratamentul chirurgical. În ceea ce priveşte tipul intervenţiei chirurgicale indicate pot intra în discuţie rezecţia de intestin şi operaţiile de derivaţie. Rezecţia intestinului afectat întruneşte cele mai multe avantaje întrucît suprimă însăşi leziunea, dar nu poate fi executată în toate cazurile. Considerente de ordin local (abcese, fistule complexe) sau de ordin general recomandă executarea derivaţiilor intestinale. Probleme delicate de tactică şi tehnică chirurgicală ridică unele fistule complexe entero-vezicale sau entero-vaginale (vezi vol. VII şi VIII).

4.7 ULCERELE INTESTINULUI SUBŢIRE

Ulcerele, aşa-zise nespecifice, sînt un aspect de patologie rară a intestinului subţire (circa 200 observaţii, adunate în literatură), din multe puncte de vedere fiind asemănătoare celor gastrice sau duodenale. Denumirea de „ulcere primitive nespecifice“ arată că din această categorie se exclud ulceraţiile întîlnite în febra tifoidă, în tuberculoză, în boala Crohn, în enteritele de iradiaţie, în stările de azotemie etc.

Etiopatogenie şi clasificare. Cunoştinţele actuale privind etiopatogenia ulcerelor intestinului subţire nu sînt cuprinzătoare. Fără a avea pretenţia unei clasificări exhaustive, din punctul de vedere etiopatogenic, se pot distinge:

- Ulcerele intestinale recunoscute ca fiind posibile în sindromul Zollinger-Ellison. Definirea prealabilă a sindromului prin hipersecreţie cu hiperaciditate gastrică şi hipermotilitate intestinală cu diaree, dar mai ales identificarea unei creşteri esenţiale a gastrinei în sînge, sau caracterul recidivant al unor ulcere intestinale tratate prin enterectomii repetate, îndreptăţesc încadrarea în această categorie.

- Ulcerele intestinale datorită clorurii de potasiu administrate *per os* sînt o achiziţie relativ mai recentă; cercetătorii şi clinicienii, intrigaţi (Lindholmer şi Baker încă din anul 1964) de creşterea incidenţei ulcerelor intestinale nespecifice, au analizat un număr semnificativ de observaţii, la care au remarcat, ca factor comun, administrarea orală de thiazide diuretice şi de caşete cu KCl; deoarece clorura de potasiu a fost cel mai frecvent utilizată s-a bănuit imediat că ea este agentul cauzal; ulterior s-au reprodus experimental leziuni ulcerative intestinale prin administrarea de KCl la maimuţe (doze de 0,5—1 g KCl produc o ulceraţie intestinală circumferenţială identică cu cele constante în patologia umană) sugerîndu-se că KCl produce iniţial un spasm venos, cu stază şi edem în submucoasă, urmate de infarctizare segmentară şi apoi de ulceraţie şi stenoză.

- Ulcerele intestinale cu caracter peptic au la bază insule aberante de mucoasă gastrică, diverticuli Meckel necunoscuţi (de talie mică), incluzia de ţesut pancreatic cu secreţie triptică şi în fine, acţiunea clorhidropeptică a sucului gastric insuficient neutralizată în duoden; ultima eventualitate poate fi luată în discuţie ca factor etiologic în ulcerele jejunale sus-situate (trăsătura etiopatogenică comună a ulcerelor intestinale din această categorie este caracterul peptic, asemănător cu cel al ulcerelor gastrice sau duodenale).
- Rămîn ca ulcere intestinale „de etiologie neprecizată“ cele ce nu se pot încadra în formele precedente; sînt însă posibile tulburări trofice de origine vasculară, nervoasă sau hormonală.

Aspectele morfopatologice ale ulcerelor intestinale nu pot fi diferenţiate în raport cu forma etiologică; indiferent de etiologie există o predilecţie de localizare la cele două extremităţi ale intestinului şi anume pe primele anse de jejun şi pe ultimele anse de ileon. Localizarea ileală este mai frecventă, reprezentînd aproximativ 66% din cazuri. În mod obişnuit, leziunea ulceroasă este unică, dar se pot întîlni şi mai multe ulcere situate pe acelaşi segment al intestinului. Foarte rar ulcerele intestinale coexistă cu ulcerul gastric sau duodenal. Leziunea ulceroasă poate interesa întreaga circumferinţă a intestinului, aspect întîlnit în ulcerele prin KCl, sau, în celelalte forme, numai marginea antimezenterică. Ulcerul intestinal, ca şi cel gastric sau duodenal, are uneori caractere morfologice de leziune acută, pierdere de substanţă circulară sau ovalară, cu margini bine delimitate, alteori caractere de ulcer cronic, calos, stenozant. Formele acute se întîlnesc pe ileon, cele cronice pe jejun. În ulcerele produse de KCl se remarcă o lipsă circumferenţială de mucoasă (de circa 1 cm) însoţită de o zonă de stenoză.

Semnele clinice sînt diferite, în raport cu localizarea (jejun sau ileon) şi, în acelaşi timp, în funcţie de forma evolutivă, acută sau cronică. Ulcerul jejunal evoluează sub formă fie dureroasă, fie stenozantă. În prima variantă, crizele dureroase, care survin la cîteva ore după masă, localizate la stînga ombilicului, alternînd cu perioade de acalmie, sugerează existenţa ulcerului duodenal; melenele, uneori evidente, alteori sub formă ocultă întăresc bănuiala; explorarea radiologică gastroduodenală negativă, necesită examinarea minuţioasă a jejunului, care poate fi revelatoare pentru diagnostic. Forma stenozantă se manifestă prin vărsături biliare caracteristice; examenul radiologic, executat cu diagnosticul prezumtiv de stenoză duodenală subvateriană, demonstrează mai totdeauna localizarea leziunii ulceroase stenozante pe jejun. Dintre complicaţiile ulcerului jejunal sînt cunoscute perforaţia în colon (cu fistulă jejuno-colică) şi perforaţia blocată de aderenţe, urmată de constituirea unui abces cu sediul periombilical. Deschiderea în afară a abceselor provoacă fistula externă jejunală. Perforaţia ulcerelor jejunale în peritoneul liber este foarte rară.

Ulcerul ileal evoluează mai curînd sub forma acută, perforaţia fiind uneori accidentul clinic revelator. Perforaţia ulcerului ileal este marcată de o durere vie, apărută brusc în fosa iliacă dreaptă şi însoţită de semne de peritonită generalizată. Există şi forme care se manifestă prin dureri sugerînd suferinţa apendicului. Hemoragiile digestive complică uneori evoluţia ulcerului ileal; în formele stenozante se constată un sindrom König caracteristic, cu evoluţie progresivă. Confuzia ulcerului ileal, complicat sau necomplicat, cu apendicita acută, ileita regională Crohn, tuberculoza ileocecală, este posibilă.

Tratamentul ulcerelor intestinale cu diagnosticul cert şi necomplicate, poate fi medical; astfel, formele dureroase şi unele forme hemoragice pot fi vindecate. Cu toate că simptomatologia ulcerului intestinului subţire pare suficient de bine individualizată, deseori diagnosticul real se stabileşte în practică în cursul laparotomiei impusă de o complicaţie (perforaţie, hemoragie, abces, stenoză) sau efectuată în scop diagnostic.

În raport cu constatările intraoperatorii soluţiile chirurgicale de ales sînt diferite: ulcerul perforat, fără modificări ale peretelui intestinal, va fi tratat cu rezultate bune prin sutură, cu înfundare şi drenaj al cavităţii peritoneale; în perforaţiile cu modificări caloase ale peretelui intestinal, în care nu este posibilă sutura, este de preferat rezecţia de intestin, urmată de anastomoză termino-terminală (rezecţia primei anse jejunale, ridică problema restabilirii continuităţii digestive datorită imposibilităţii de a realiza în bune condiţii anastomoza jejuno-jejunală; în aceste cazuri este necesară descrucişarea unghiului duodeno-jejunal, sau anastomoza duodeno-jejunală latero-terminală; probleme tehnice particulare însoţesc şi rezecţiile ileonului terminal); în ulcerele stenozante, rezecţia de intestin este imperios necesară;

în ocluzia cu modificări importante ale stării generale este de preferat executarea, în primul timp, a unei operaţii de derivaţie intestinală internă (după restabilirea stării generale se va executa operaţia radicală, rezecţia de intestin); ulcerele jejunale recidivate după tratament chirurgical prin înfundare sau prin rezecţie de intestin, conduc la bănuiala unui sindrom Zollinger-Ellison (în aceste situaţii se vor executa toate investigaţiile cunoscute pentru diagnosticarea sindromului; atitudinea terapeutică în localizarea jejunală a acestui sindrom este neclară, recomandîndu-se vagotomia bilaterală cu rezecţie gastrică subtotală sau gastrectomia totală; mai corectă pare căutarea şi extirparea adenomului secretant responsabil de recidivă).

4.8 PERFORAŢIILE INTESTINALE TIFICE

Perforaţiile intestinale de origine tifică sînt astăzi mult mai rar întîlnite deoarece diagnosticul precoce şi tratamentul cu antibiotice au schimbat fundamental evoluţia şi prognosticul acestei boli. Pe de altă parte, însăşi febra tifoidă, în trecut destul de răspîndită, se întîlneşte sporadic. Perforaţia intestinului subţire este o complicaţie gravă apărută obişnuit în a treia săptămînă de evoluţie a formelor severe de febră tifoidă; accidentul poate surveni în formele tipice ale febrei tifoide, dar şi în formele fruste; bacilul Eberth este cauza infecţiilor care produc perforaţii, dar nu sînt excluse perforaţiile în cursul infecţiilor cu bacilii paratifici de tip A sau B. Severitatea complicaţiei este subliniată de faptul că 33% din decesele din febra tifoidă se datorau în trecut perforaţiilor intestinale.

Morfopatologie şi patogenie. Perforaţia intestinală tifică se întîlneşte pe ileon, la circa 20 cm de valvula ileocecală (mai rar la peste 1 m) sau excepţional pe cec, apendice etc. De cele mai multe ori perforaţia este unică (fig. 4.26) dar, alături de zona perforată, apar şi zone pe cale de perforaţie; perforaţiile concomitente multiple sînt o raritate. Orificiul peritoneal al perforaţiei este punctiform, dar, dacă se necrozează în întregime o placă Peyer, el apare mai mare; pe faţa endolumenală leziunile inflamatorii şi necrotice ale peretelui intestinal sînt mai întinse decît pe faţa seroasă. Adenopatia mezenterică însoţeşte totdeauna leziunile intestinale. Examenul microscopic al zonei afectate, arată obişnuit leziuni necrotice, mai întinse decît zona de perforaţie; interesant este faptul că în mod constant se întîlneşte un proces de endarterită trombozantă acută, cu infarctizare necrozantă locală.

În ceea ce priveşte patogenia leziunilor de necroză, se susţine că ele se datoresc iritaţiei inervaţiei vaselor mezenterice printr-o endotoxină neurotropă eliberată de bacilii lizaţi în ganglionii mezenterici; mecanismul a fost reprodus experimental (injectarea unor substanţe toxice direct în nervul splanhnic determină apariţia unor leziuni intestinale identice cu cele din febra tifoidă).

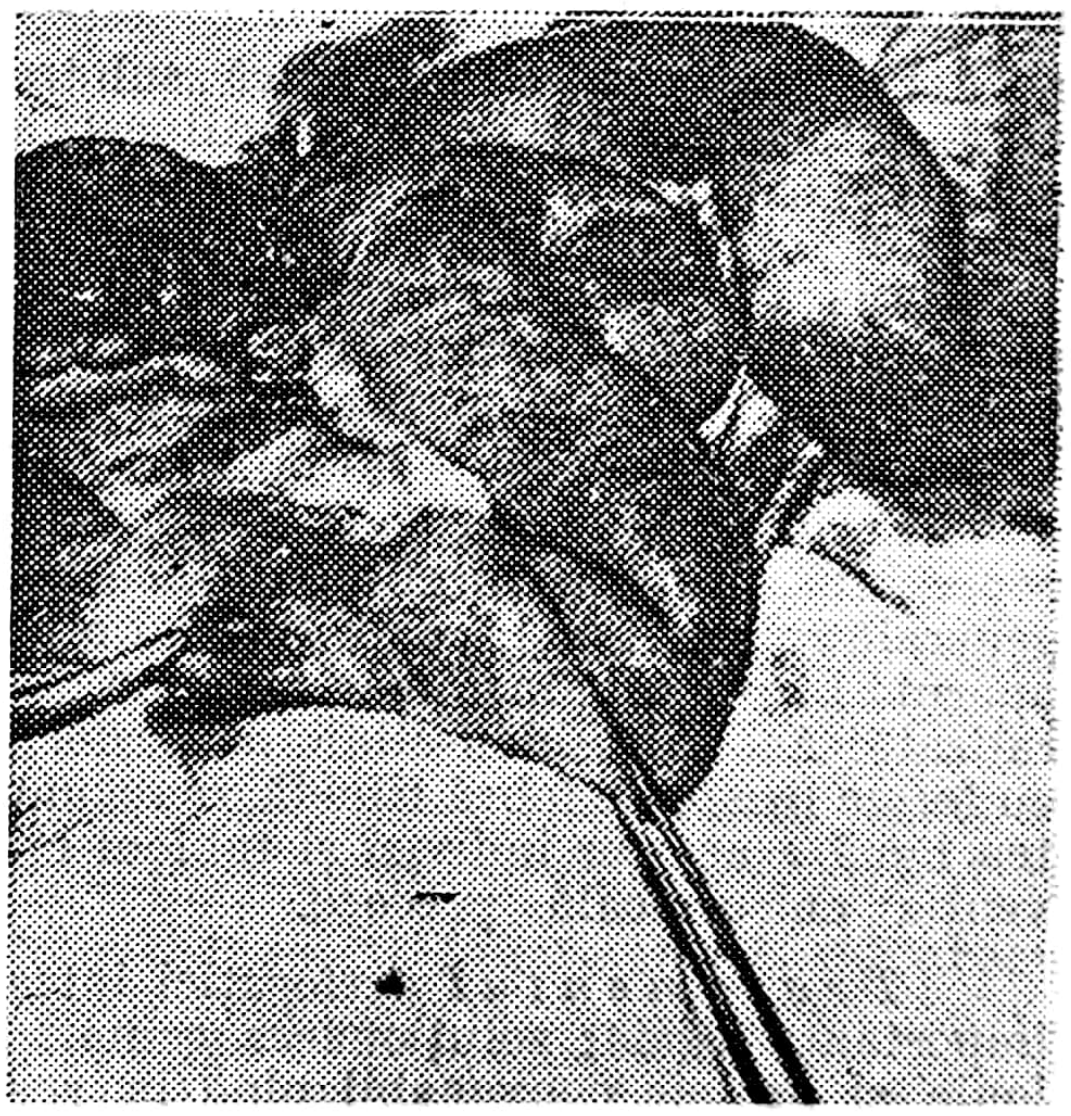

Fig. 4.26 — Perforaţie intestinală tifică; aspect intraoperator: se remarcă perforaţia unică şi edemul peretelui intestinal în jurul perforaţiei (colecţia prof. I. Juvara).

Forme clinice. Utilizarea largă şi precoce a antibioticelor în tratamentul febrei tifoide a modificat tabloul clinic evolutiv al bolii şi al complicaţiilor sale. În „forma obişnuită“ a evoluţiei unei forme severe de febră tifoidă (netratată cu antibiotice) poate surveni în a treia săptămînă o perforaţie intestinală. Diagnosticul este deseori dificil datorită stării generale profund alterate şi mai ales lipsei de reactivitate. Cu toate acestea unele semne pot sugera perforaţia:

— durerea este sau ar trebui să fie un semn revelator dacă ar avea intensitatea specifică altor perforaţii intestinale sau gastrice; din păcate ea este surdă, localizată în fosa iliacă dreaptă şi iradiază în pelvis, în regiunea inghinală sau lombară; de multe ori, apariţia durerii se însoţeşte de oprirea diareei;

— hemoragia intestinală, survenită brusc în evoluţia unei febre tifoide marchează uneori constituirea perforaţiei intestinale;

— modificarea bruscă a stării generale, chiar în absenţa durerilor abdominale sau a hemoragiei intestinale, poate fi unicul semn al perforaţiei; de asemenea, au aceeaşi semnificaţie creşterea bruscă a pulsului, scăderea brutală a febrei, urmată sau nu de hipertermie marcată.

Examenul abdomenului aduce cîteva elemente în favoarea diagnosticului prezumtiv de perforaţie intestinală: meteorismul, durerea provocată la palpare în fosa iliacă dreaptă, apărarea musculară — mai mult sau mai puţin evidentă — matitatea abdominală în flancuri cu dispariţia matităţii hepatice; tuşeul vaginal sau rectal relevă deseori o bombare dureroasă în fundul de sac Douglas. Sesizarea unor modificări, cu semnificaţie patologică, ale stării generale şi ale abdomenului sînt posibile numai printr-un examen clinic minuţios şi repetat. Radiografia abdominală pe gol este edificatoare cînd pune în evidenţă pneumoperitoneul; la cea mai mică bănuială clinică se recomandă efectuarea acestui examen (dar nu totdeauna pneumoperitoneul este suficient de mare pentru a fi recunoscut).

Tabloul clinic frust al perforaţiei intestinale tifice, mai ales dacă nu este confirmat de un examen radiologic concludent, ridică problema diferenţierii de alte afecţiuni acute abdominale: colecistita acută (posibil şi ea tifică), apendicita acută, hemoragia intestinală neexteriorizată etc. Supravegherea permanentă, examenul clinic repetat, sînt absolut necesare în cazurile dubioase; la nevoie se va recurge la laparotomia exploratorie.

Forma „pelviperitoneală“ survine în cazurile de perforaţie tifică cînd aglutinarea unor anse intestinale şi a epiploonului limitează procesul peritoneal în pelvis, aşa încît tabloul local abdominal se aseamănă cu cel din pelviperitonita genitală la femeie. Între anse şi în fundul de sac Douglas se formează colecţii închistate, care se simt la tuşeul vaginal sau rectal. Prezenţa procesului inflamator pelvian, determină o simptomatologie vezicală şi rectală (tenesme vezicale şi rectale). Durerea şi apărarea musculară sînt limitate la regiunea hipogastrică.

Perforaţia intestinală tifică „sub tratamentul cu antibiotice“ este o formă puţin cunoscută, datorită rarităţii sale; se întîlneşte atît în formele de febră tifoidă tardiv diagnosticate şi tratate, cît şi în cele corect tratate. În aceste ultime cazuri tabloul clinic este surprinzător de atipic; obişnuit, pe fondul unei stări generale bune, la un bolnav afebril, survine o creştere bruscă de temperatură, fără nici o manifestare abdominală; examenul obiectiv abdominal poate totuşi evidenţia o zonă de contractură limitată în fosa iliacă dreaptă şi eventual dispariţia matităţii hepatice; radiografia abdominală pe gol trădează perforaţia intestinală la cazuri în care acest diagnostic era doar bănuit.

Perforaţiile în perioada de convalescenţă sau în forme de febră tifoidă necunoscute reprezintă alte situaţii clinice. Uneori, în perioada de convalescenţă, la indivizi cu stare generală relativ bună, poate surveni o perforaţie intestinală, de origine tifică; complicaţia apărută brusc, este însă marcată de o durere vie abdominală cu semne de peritonită generalizată. Acelaşi tablou clinic de perforaţie intestinală brutală se întîlneşte şi la bolnavii cu forme fruste de febră tifoidă, nerecunoscută pînă în momentul accidentului. Reactivitatea bună a acestor indivizi şi tabloul clinic semnificativ, facilitează diagnosticul şi intervenţia chirurgicală precoce.

Tratamentul perforaţiei intestinale tifice urmăreşte următoarele obiective de importanţă egală: soluţionarea complicaţiei (perforaţiei); menţinerea echilibrului hidric, ionic şi proteic convenabil pînă la restabilirea tranzitului digestiv; vindecarea bolii de fond.

Cu toate încercările de a se rezolva perforaţiile tifice prin tratament conservator cu aspiraţie gastrojejunală, antibioterapie şi reechilibrare hidrică şi electrolitică, rezultatele au fost nesatisfăcătoare. Rămîne actuală afirmaţia clasică, după care „orice perforaţie intestinală tifică, diagnosticată sau bănuită, trebuie operată fără a pierde timp“. Pentru soluţionarea tehnică a perforaţiei se va recurge la sutură simplă, însoţită sau nu de operaţia Noble (parţială); mai sînt de luat în consideraţie exteriorizarea ansei perforate sau enterostomia la acelaşi nivel. Tratamentul obişnuit al peritonitei, reechilibrarea hidroionică şi antibioterapia ameliorează prognosticul, care rămîne totuşi rezervat, mai ales din cauza evoluţiei imediate accidentate (ocluzie, peritonite localizate, perforaţii iterative, hemoragii intestinale).

4.9 FISTULELE EXTERNE ALE INTESTINULUI SUBŢIRE

Deschiderea anormală a lumenului intestinului subţire şi scurgerea parţială sau totală la exterior a conţinutului său, poartă numele de fistulă externă. Unii autori păstrează termenul de *fistulă*, numai pentru cele care au debit redus, tendinţă spontană la închidere şi corespund unui orificiu mic, situat lateral pe intestin, iar fistulele cu debit mare, fără tendinţă la închidere spontană, le denumesc „anusuri intestinale" (ele corespund unui orificiu intestinal mare, situat lateral sau terminal). Termenii de „anus" sau „fistulă stercorală" sînt însă impropriu utilizaţi pentru intestinul subţire, deoarece prin orificiul fistulos se scurge întotdeauna conţinut intestinal, cu totul diferit de materiile fecale din colon. *Fistulele externe* sînt o problemă majoră în patologia chirurgicală a intestinului subţire, datorită denutriţiei severe pe care o pot produce şi a dificultăţilor terapeutice pe care le ridică. Gravitatea lor depinde de cantitatea de conţinut intestinal pierdut, dar mai ales de sediul fistulei pe intestin; cu cît fistula este mai sus situată şi are un debit mai abundent, cu atît este mai severă.

Etiologie. Fistulele intestinale externe se produc în circumstanţe variate, dar majoritatea se datoresc eşecurilor tehnice în chirurgia intestinului subţire. Se cunosc mai multe forme etiologice:

- Fistulele postoperatorii sînt urmarea unor intervenţii abdominale (unele practicate pe intestin, altele neinteresînd lumenul intestinal). Dehiscenţele anastomozelor sau enterorafiilor sînt deseori cauza fistulelor intestinale. Dezunirea se produce în cazul nerespectării condiţiilor fundamentale ale unei bune suturi: afrontare etanşă, vascularizaţie bună a capetelor intestinale, lipsa de tensiune. Desfacerea suturii este favorizată de existenţa unei colecţii peritoneale în vecinătate sau de modificarea patologică a peretelui intestinal. Alteori, fistulele sînt consecinţa unor leziuni intestinale nerecunoscute şi nesoluţionate în cursul intervenţiei chirurgicale. Se cunosc apoi şi fistulele intestinale prin escara de decubit produsă de tuburile de drenaj, ţinute timp îndelungat pe acelaşi loc.

- În trecut, s-a descris o categorie aparte de fistule intestinale situate pe o ansă deliberat exteriorizată şi fixată la piele în anumite condiţii operatorii; exteriorizarea unei anse intestinale, cu viabilitate dubioasă sau cert compromisă, se utiliza ca o soluţie extremă în herniile strangulate, operate tardiv. Alteori, fistula se constituie în urma inciziei unui flegmon stercoral herniar. În prezent, numărul acestor fistule a diminuat foarte mult, deoarece se cunoaşte mai bine gravitatea lor şi majoritatea chirurgilor preferă în aceste cazuri enterectomia segmentară, urmată de enteroenteroanastomoză.

- Fistulele posttraumatice sînt consecinţa unor contuzii care interesează peretele intestinal sau dezinseră parţial mezenterul. Secundar traumatismului apar leziuni ischemice şi se constituie ulterior o escară care, prin eliminare, produce o peritonită închistată; deschiderea spontană sau chirurgicală a colecţiei închistate duce în final la apariţia fistulei intestinale externe.

- Fistulele externe patologice sînt consecinţa deschiderii unor colecţii închistate peritoneale produse de perforaţii ale peretelui intestinal. Astfel de fistule pot apare în tuberculoza intestinală, în enterita Crohn, în unele cancere, în ulcerele intestinale perforate, în diverticulite etc.

Morfopatologia este complexă, fapt explicabil prin diversitatea factorilor etiologici. În mod schematic o fistulă enterocutanată este formată dintr-un orificiu superficial cutanat, un orificiu profund intestinal şi un segment intermediar. Variabilitatea elementelor constitutive determină diverse tipuri morfologice. În *fistulele directe*, intestinul fixat la peretele abdominal este deschis la piele fără un segment intermediar; mucoasa intestinală prolabează adesea prin orificiul superficial. În *fistulele indirecte* există totdeauna un segment intermediar de legătură între orificiul cutanat şi cel intestinal; acest traiect, deseori lung, neregulat, acoperit cu ţesut de granulaţie, prezintă abcese secundare de retenţie.

Orificiul cutanat al fistulei are sediul variabil, dar în majoritatea cazurilor este situat în etajul subombilical al peretelui abdominal, în una din fosele iliace. Alteori, fistulele se deschid în regiunea inghinală, în trigonul femural, în regiunea lombară sau fesieră. Orificiul cutanat poate fi foarte mic, după cum se constată şi orificii mari prin care herniază mucoasa ansei intestinale fistulizate. Orificiul intestinal se găseşte la diferite niveluri ale intestinului subţire, distingîndu-se în raport cu localizarea: fistule înalte jejunale, fistule mijlocii jejunoileale şi fistule joase ileale. Alături de fistulele cu un singur orificiu intestinal, se întîlnesc fistule cu mai multe orificii, fie grupate pe aceeaşi ansă intestinală, fie situate la distanţă unul de altul. Fistulele cu mai multe orificii pe intestin se pot deschide printr-un orificiu unic la tegumente, după cum un singur orificiu intestinal se poate deschide prin mai multe traiecte la peretele abdominal. Din acest punct de vedere variabilitatea este foarte mare.

În raport cu poziţia pe care o ocupă pe peretele intestinal, fistulele sînt: *laterale* sau *terminale*. Dimensiunile orificiului intestinal sînt, de asemenea, diverse: unele foarte mari, altele mici.

Modificările viscerelor situate în relaţie directă cu elementele fistulei, ca şi cele ale peretelui abdominal, sînt deosebit de importante. Ansa intestinală aferentă şi cea eferentă (faţă de traiectul fistulos) sînt deseori libere şi nemodificate. Alteori, ansa eferentă este cudată prin aderenţe şi în acest fel lipsită de permeabilitate; lipsa tranzitului intestinal, distal de fistulă, întreţine, permanentizează şi explică eşecurile unor tentative de reparare chirurgicală fără verificarea permeabilităţii intestinale din aval. Procesele aderenţiale aglutinează în jurul traiectului fistulos mai multe anse intestinale şi marele epiploon; abcesele de retenţie se pot constitui în acest bloc de aderenţe, complicînd şi mai mult morfopatologia fistulei. Peretele abdominal, în jurul orificiului cutanat fistulos, suferă modificări profunde; ele constau în atrofia musculaturii cu eventraţie (uneori importantă), ulceraţii peptice ale tegumentelor, deseori foarte întinse, complicate cu infecţie cronică; aceste alterări parietale se întîlnesc cu predilecţie în fistulele jejunale înalte, cu debit mare.

Clinică. Explorarea completă a bolnavului purtător de fistulă enterocutanată este de importanţă capitală pentru stabilirea formei clinice, a prognosticului şi atitudinii terapeutice. Ea se face în mai multe etape. Anamneza trebuie să stabilească cu rigurozitate condiţiile în care a apărut fistula (forma etiologică), vechimea, debitul şi variaţiile de debit, modificările stării generale în raport cu evoluţia fistulei. În cazul fistulelor postoperatorii, de un real folos în înţelegerea mecanismului patogenic este cunoaşterea protocolului operator al intervenţiei primare şi eventual al reintervenţiilor.

Examenul local este etapa în care se stabilesc cele mai multe detalii asupra fistulei. Cunoscînd elementele de morfopatologie se vor preciza: dimensiunile şi localizarea orificiului (orificiilor) cutanate; starea tegumentelor din jurul fistulei (sînt ulceraţii, supuraţii sau cicatrice); starea peretelui abdominal (există eventraţie perifistuloasă sau/şi supuraţie parietală); prin palpare se va căuta un eventual plastron fistulos sau abcese secundare perifistuloase; explorarea digitală a fistulei, în cazul orificiilor mari cutanate, va cerceta starea şi permeabilitatea ansei aferente şi mai ales eferente; fistulele cu orificiul cutanat strîmt vor fi explorate instrumental. În cursul examenului local se vor executa toate manevrele posibile (tuşeul rectal, tuşeul vaginal, ingestia de lichide colorate şi urmărirea timpului de apariţie la nivelul fistulei etc.).

Explorarea radiologică poate pune în evidenţă elemente preţioase privind traiectul sau traiectele fistuloase, localizarea fistulei pe intestin, existenţa abceselor de retenţie şi permeabilitatea ansei eferente. Fistulografia este un examen obişnuit, care se practică direct (în cazul orificiilor cutanate mici) sau indirect (prin intermediul unei sonde de cauciuc introdusă pînă în lumenul intestinal) cînd orificiul cutanat este mai mare. Radiografiile vor fi executate de faţă şi de profil, eventual în poziţie oblică, optim alese, astfel încît să se obţină o vizualizare clară a situaţiei anatomice a fistulei. Fistulografia se va completa cu examenul radiologic baritat, descendent.

Elementul fundamental în aprecierea caracterului de gravitate al fistulei este măsura în care ea afectează starea biologică a bolnavului. Curba ponderală este primă constantă, care indică în ce măsură fistula este tolerată sau nu. Scăderea progresivă şi rapidă în greutate, întîlnită în fistulele cu debit mare şi sus situate pe intestin, indică severitate deosebită a complicaţiei. Menţinerea greutăţii, independent de debitul fistulei, este de prognostic mai bun. Debitul fistulei este unul din criteriile principale de apreciere a gravităţii: pierderile sub 100 ml în 24 ore sînt cele mai benigne şi nu ridică probleme deosebite de tratament; debitul de 1 000 ml, sau mai mult, determinat de o fistulă jejunală înaltă, denutreşte rapid bolnavul şi este de prognostic sever. Debitele mari se întîlnesc în fistulele cu caracter terminal. Mai bine tolerate sînt fistulele ileale situate aproape de cec, în care, independent de debit, starea generală se menţine satisfăcătoare.

Curba diurezei şi eliminările urinare de electroliţi şi uree sînt un indicator practic valoros în aprecierea echilibrului hidric şi electrolitic. Determinările sanguine (hemoglobina, hematocritul, ionograma, proteinograma etc.) permit definirea corectă a sindromului de denutriţie produs de o fistulă intestinală.

Forme clinice

a) *Fistulele grave* sînt cele sus-situate, pe jejun, cu un orificiu larg cutanat, prin care se scurge zilnic o cantitate mare de conţinut intestinal. Orificiul intestinal este larg şi adesea terminal. Ansa eferentă, impermeabilă, nu permite tranzitul intestinal, astfel încît scaunele lipsesc. Tegumentele din jurul orificiului fistulos sînt erodate şi ulcerate prin digestie chimică, pe o zonă mai mult sau mai puţin extinsă. Ulceraţiile întinse ale tegumentelor distrug peretele şi lărgesc orificiile fistuloase. În cazurile neglijate, alterările tegumentare progresează pe toată pielea abdomenului şi uneori pe flancuri sau regiunea dorsală. Pierderile masive de apă, electroliţi şi proteine, cît şi lipsa oricărui aport alimentar, determină o alterare gravă şi rapidă a stării generale. Oliguria accentuată, deshidratarea masivă cu hemoconcentraţie, azotemia şi dezechilibrul ionic însoţesc constant pierderea ponderală. Asemenea fistule nu au tendinţă la vindecare spontană; bolnavii netrataţi sucombă în 15—20 zile.

b) *Fistulele de gravitate medie* sînt cele localizate pe porţiunea mijlocie a intestinului. Ele au un debit mai mic decît precedentele, dar constant. În general nu sînt totale şi nu alterează foarte repede starea generală. Totuşi, scăderea progresivă în greutate, menţinerea constantă a debitului extern al fistulei, alterarea progresivă a constantelor umorale constituie suficiente criterii pentru a nu subestima pericolul lor.

c) *Fistulele „benigne"* au un debit mic (100 ml/24 de ore) şi un orificiu cutanat de diametru nesemnificativ. Tranzitul intestinal este normal. Starea generală se menţine permanent bună. Tegumentele din jurul fistulei sînt puţin modificate. Asemenea fistule (care echivalează cu o ileostomie terminală, practicată după colectomii totale) sînt o infirmitate, dar nu reprezintă un pericol vital.

Tratamentul fistulelor intestinale este întotdeauna dificil. Tratamentul conservator se instituie imediat ce se constată apariţia fistulei şi se continuă pînă la completa vindecare, medicală sau/şi chirurgicală. El are drept scop să menţină în condiţii bune starea de nutriţie şi hidratare a pacientului, protejarea tegumentelor din jurul fistulei, combaterea şi asanarea focarelor de infecţie, prevenirea şi tratarea complicaţiilor posibile.

Alegerea momentului operator este diferit apreciată; unii clinicieni susţin că tratamentul conservator trebuie urmat atîta vreme cît este eficient, în sensul că asigură un echilibru ponderal şi nutriţional bun (intervenţia chirurgicală trebuie rezervată ca ultimă resursă terapeutică) în timp ce alţii indică intervenţia în primele trei săptămîni de la constituirea fistulei, susţinînd că prelungirea tratamentului conservator este numai parţial eficientă şi expune la pericolul alterării progresive a stării generale. Practic, intervenţia precoce este indicată ferm în fistulele jejunale şi ileale cu debit mare, ca şi în toate fistulele în care ansa eferentă este impermeabilă. Metodele utilizate în tratamentul chirurgical al fistulelor intestinale se împart în: operaţii paliative şi definitive. Primele urmăresc scurtcircuitarea segmentului intestinal fistulizat (fig. 4.27) iar cele definitive constau fie în enterectomie, fie în excluderea ansei fistulizate din circuitul digestiv (fig. 4.28).

Rezultatele tratamentului fistulelor intestinale sînt dependente în largă măsură de starea biologică a pacientului în momentul intervenţiei. Cele mai bune rezultate se obţin la bolnavii cu o stare nutriţională corespunzătoare.

Eșecurile se înregistrează la bolnavii cu fistule cu debit mare și profund denutriți. În general, prognosticul fistulelor intestinale, în trecut foarte sumbru, a fost ameliorat grație posibilităților actuale de a face o reechilibrare mai corectă pre- și postoperatorie și de a combate eficient complicațiile septice.



Fig. 4.27 — Tratamentul chirurgical paliativ al fistulelor intestinale. Scurtcircuitarea segmentului intestinal fistulizat prin enteroenteroanastomoză termino-laterală sau laterolaterală (după B. Colcock și J. Braasch).



Fig. 4.28 — Tratamentul chirurgical al fistulelor intestinale externe (metodă indirectă). Secțiunea intestinului deasupra și sub nivelul fistulei; enteroenteroanastomoză terminoterminală. Segmentul intestinal fistulizat este exclus din circuit prin înfundarea celor două capete. În al doilea timp operator, ansa intestinală exclusă se extirpă (după B. Colcock și J. Braasch).

4.10 TUMORILE INTESTINULUI SUBȚIRE

Tumorile intestinului subțire, atît după statisticile operatorii cît și după cele necroptice, sînt afecțiuni mai puțin rare decît s-a apreciat în trecut. Examenul histologic a arătat o diversitate foarte mare de tipuri morfologice. În statistica reprezentativă a clinicii Mayo (perioada 1938—1957), publicată de B. Colcock și J. Braasch, sînt menționate 700 tumori (358 benigne, 185 maligne și 163 carcinoide) cu 35 varietăți identificate histologic. Clinic, indiferent de natura lor, benignă sau malignă, tumorile intestinului subţire, produc sindroame asemănătoare. Stabilirea diagnosticului de tumoare a intestinului subţire, în formele necomplicate, nu este totdeauna uşoară, mai ales dacă nu se insistă asupra simptomatologiei subiective şi nu se execută examenul obiectiv minuţios al abdomenului.

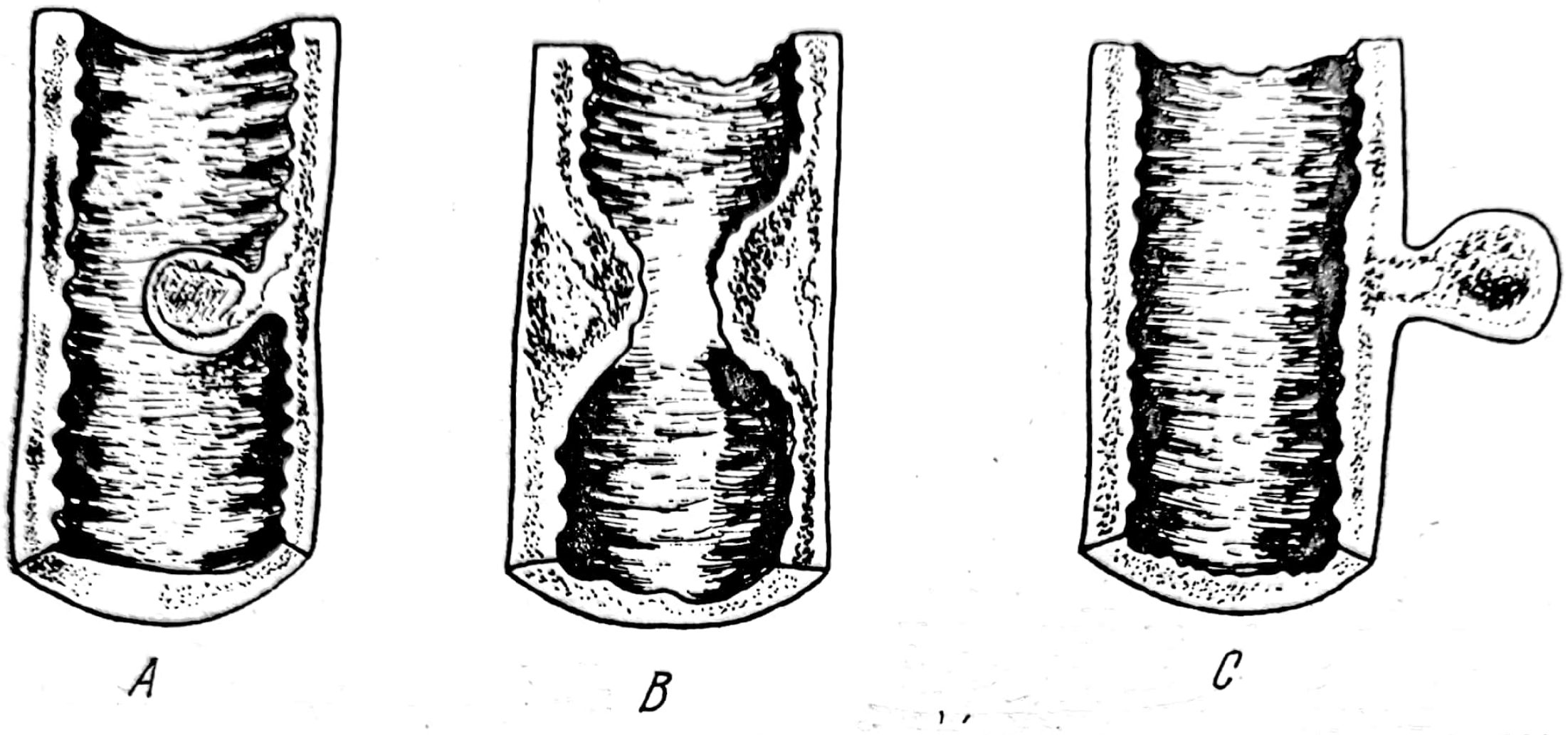

Fig. 4.29 — **Evoluţia tumorilor în raport cu lumenul intestinal: endolumenală (A); în grosimea peretelui (B); subseroasă (C) (după B. Colcock şi J. Braasch).**

Simptomatologia este în cea mai mare parte dependentă de localizarea tumorii pe intestin şi de modul de dezvoltare faţă de lumenul intestinal. Astfel, tumorile jejunale situate mai aproape de unghiul duodenojejunal au o simptomatologie asemănătoare cu a stenozelor duodenale subvateriene. În tumorile cu localizare ileală, simptomatologia survine mai tîrziu în relaţie cu ingestia, putînd simula criza apendiculară (nu sînt rare cazurile în care s-a executat o apendicectomie, fără să se stabilească diagnosticul real).

Dezvoltarea tumorii în raport cu lumenul intestinal (fig. 4.29) se poate face în trei feluri:

- *evoluţia endolumenală:* formaţiunea proemină în interiorul intestinului şi generează în final ocluzia prin obstrucţie sau prin fenomene intermitente de invaginaţie;
- *evoluţia în grosimea peretelui* realizează strîmtorarea progresivă a lumenului prin constricţie;
- *evoluţia subseroasă* a unor formaţiuni pediculate, inserate pe peretele intestinal, favorizează volvularea.

Tumorile care produc modificări ale mucoasei şi submucoasei se manifestă deseori prin melenă; hemoragia poate fi mare, alteori microscopică, realizînd o anemie cronică hipocromă; apariţia unei anemii de acest fel la un bolnav cu tulburări dispeptice, uneori minore, necesită explorarea metodică, radiologică şi la nevoie chirurgicală, a întregului tract digestiv.

Diagnosticul clinic poate fi sugerat de următoarele elemente:

— tulburări dispeptice puţin caracteristice, dureri abdominale neprecise, intermitente, alternanţă de diaree cu constipaţie;

— subocluzii recidivante caracterizate prin colici intestinale, cu sediul mezogastric (în general acelaşi sediu pentru fiecare bolnav, în raport cu localizarea tumorii), însoțite eventual de o ansă destinsă, intermitent palpabilă şi urmate de borborisme, emisiune de gaze şi scaun (sindrom König);

— hemoragii digestive (melene evidente sau hemoragii microscopice) cu anemie secundară hipocromă;

— tumoare palpabilă; palparea unei formațiuni tumorale localizată pe intestinul subțire este o raritate dar nu o excepție; pentru a o sesiza trebuie multă perseverență şi mai ales blîndețe în executarea examenului abdominal; tumorile intestinului subțire, de cele mai multe ori de dimensiuni medii sau mici, sînt uneori mobile, alteori blocate de aderențe; căutarea lor prin palpare, eventual tuşeu vaginal sau rectal, se va face în zona abdominală unde bolnavul localizează colicile intestinale sau unde percepe borborismele ce marchează sfîrşitul sindromului König.

I. Juvara a subliniat că în hemoragiile digestive prin tumori ale intestinului subțire există o anumită succesiune a simptomelor, care se suprapune pe mecanismul fiziopatologic al fenomenelor ce se petrec; în observațiile autorului citat, fiecare melenă a fost precedată de colici intestinale cu sediul relativ fix, în timpul cărora o ansă intestinală devenea intermitent palpabilă, pentru ca suferința clinică să înceteze odată cu emisiunea scaunului melenic; în unele cazuri, tumoarea a fost decelată la palparea blîndă, abdominală.

Stabilirea caracterului de benignitate sau malignitate al tumorii nu se poate face pe criterii clinice. Dimensiunile mari şi fixitatea tumorii nu pledează neapărat pentru malignitate; totuşi, apariția unei ascite, o stare subfebrilă şi mai ales scăderea nejustificată în greutate, sînt caracterele evolutive mai curînd ale unor tumori maligne.

Complicațiile apar fie în cursul evoluției simptomatice a tumorii, fie ca primă manifestare revelatoare.

- Ocluzia intestinală este cel mai frecvent întîlnită; ea se produce prin obstrucția lumenului, prin invaginație sau prin volvulus; stenoza parțială realizată de tumoare poate fi brusc închisă de un bol alimentar bogat în celuloză sau de alți corpi străini ingerați.
- Perforația şi peritonita generalizată, deşi rare în tumorile intestinului subțire, sînt deosebit de grave. Perforațiile se produc prin trei mecanisme: diastatic, pe o ansă dilatată situată deasupra obstacolului; prin necroza şi ulcerarea tumorii; prin suprainfectarea tumorii. Ultimul mecanism produce mai curînd fistulizarea într-un organ vecin, deoarece pînă la apariția necrozei prin infecție au apărut şi aderențele peritoneale care izolează restul cavității peritoneale.
- Drept complicație rară este menționată ruptura spontană a pediculului unor tumori, cu eliminarea acestora pe căile naturale; totdeauna o melenă importantă însoțeşte această complicație.

Explorarea radiologică a intestinului subțire, şi cu atît mai mult stabilirea diagnosticului într-o tumoare cu această localizare, sînt sarcini destul de delicate. Administrarea fracționată a substanței de contrast, urmărirea îndelungată şi perseverentă a progresiunii ei în intestin, sînt primele condiții, şi deloc neglijabile, pe care radiologul trebuie să le respecte. Din păcate, cu cît simptomatologia este mai săracă (formele necomplicate) cu atît diagnosticul radiologic este mai greu, deoarece nu pot fi puse în evidență modificări morfologice sau funcționale intestinale semnificative. În fața unui bolnav cu diagnosticul prezumtiv de tumoare a intestinului subțire se va executa o radiografie abdominală pe gol (în ortostatism şi în decubit lateral). Acest examen poate arăta: imagini hidroaerice pe segmentul jejunal sau ileal în caz de ocluzie; distensia marcată gazoasă a unor anse intestinale în caz de subocluzie. Evident că aceste date sumare stabilesc diagnosticul de ocluzie sau de subocluzie pe intestinul subţire, dar cauza acesteia rămîne nelămurită. Mai caracteristice sînt imaginile (cînd pot fi puse în evidenţă) obţinute prin tranzit baritat fracţionat şi anume: stenoza tumorală a intestinului; imagine de canal (cu lumen evident strîmtorat faţă de cel intestinal) inextensibil, cu margini neregulate, anfractuoase; dilataţia cu stază în ansa supraiacentă obstacolului; stenoză în unghi mai mult sau mai puţin ascuţit, sugestivă pentru carcinoid; dilataţia diverticulară „pseudoanevrismală" cu margini rigide neregulate, ceea ce sugerează sarcomul; deformaţii persistente ale pliurilor mucoasei sau ulceraţii (foarte greu de evidenţiat). Uneori, la irigografie, dacă substanţa de contrast trece prin valvula Bauhin, se va vizualiza imaginea caracteristică unei tumori cu invaginaţie. Examenul radiologic este deci limitat ca posibilitate de diagnostic şi un rezultat negativ nu exclude existenţa tumorii intestinale.

4.10.1 TUMORILE MALIGNE ALE INTESTINULUI SUBŢIRE

Tumorile maligne întîlnite la nivelul intestinului subţire sînt, după ţesutul din care provin, de două categorii: adenocarcinoamele şi sarcoamele.

(i) **Adenocarcinomul** este o tumoare întîlnită mai ales la adulţi şi la bătrîni, în proporţie de 3—4% din cancerele tubului digestiv, fiind semnalată o preponderenţă netă a sexului masculin (70%). Sediul obişnuit este la cele două extremităţi ale intestinului: ileonul distal şi jejunul proximal. Adenocarcinomul intestinului subţire este cunoscut sub mai multe aspecte morfopatologice. Forma comună este o tumoare mică, în inel, care stenozează intestinul ca o adevărată ligatură; din acest punct de vedere se aseamănă cu cancerele în virolă ale colonului stîng, prin excelenţă ocluzive. Stenoza lumenului, obişnuit foarte strînsă, nu este determinată atît de prezenţa vegetaţiilor neoplazice, cît de retracţia schiroasă conjunctivă care însoţeşte tumoarea. Uneori se remarcă tumori ulcerate ce se aseamănă cu „ulcerocancerul" gastric. Seroasa intestinală este infiltrată şi retractată de procesul neoplazic, prezentînd un aspect sidefiu cicatriceal. Mai rar, tumoarea cu caracter hipertrofic se prezintă ca o formaţiune boselată, relativ voluminoasă (fig. 4.30); ca urmare a stenozării, intestinul situat deasupra obstacolului se dilată uneori monstruos, iar peretele se îngroaşă; staza din segmentul intestinal dilatat favorizează infecţia, infiltraţia edematoasă şi îngroşarea peretelui. Mezenterul aferent tumorii este sediul infiltraţiei, în parte neoplazică, în parte inflamatorie, care

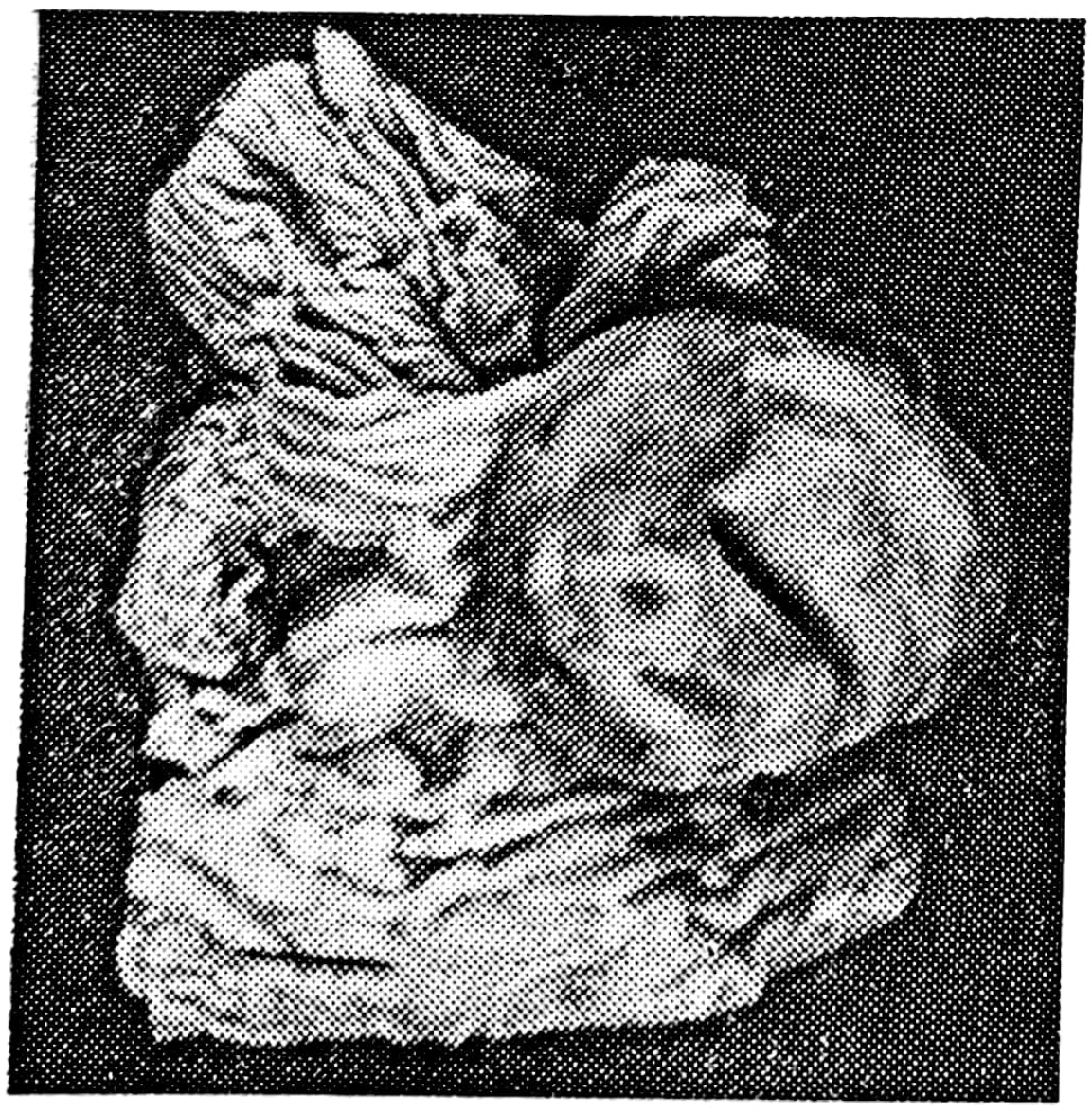

Fig. 4.30 — Adenocarcinom al intestinului subţire; vegetant şi obstructiv.

interesează foițele peritoneale, ganglionii limfatici cît și țesutul conjunctivo-grăsos. Cîteodată, tumoarea ganglionară mezenterică, clinic palpabilă, depășește ca dimensiuni tumoarea primitivă. Metastazarea pe cale limfatică poate ajunge în ganglionii lateroaortici sau în grupe situate la distanță de tumoare. Secundar procesului de infiltrație a mezenterului, tumoarea intestinală și mezenterică se fixează, își pierde mobilitatea și aderă la organele vecine sau la peretele abdominal. În afară de propagarea pe cale limfatică, metastazarea se face și pe cale portală (în ficat) sau peritoneală (carcinomatoză peritoneală). S-au descris și „forma difuză“ și „formele multiple“; se știe că intestinul subțire are o receptivitate particulară la grefarea metastazelor pe cale mucoasă endolumenală sau pe cale limfatică retrogradă. Așa se explică și unele cancere intestinale care coexistă cu un cancer gastric sau esofagian. Histopatologic (fig. 4.31 a, b, c) cancerul intestinului subțire este un adenocarcinom dependent de glandele Lieberkühn; elementele epiteliale dispuse în tubi glandulari invadează toate straturile peretelui intestinal; o reacție fibroasă conjunctivă, retractilă, imprimă caracterul schiros, stenozant, al acestor neoplazii.

(ii) **Sarcomul,** mai frecvent decît adenocarcinomul, afectează mai ales vîrstele tinere, și, în raport cu celelalte localizări sarcomatoase digestive, reprezintă 60%. Anatomopatologic se disting mai multe forme:

● Sarcoamele de origine limfatică (limfosarcoamele) (fig. 4.32 a, b) pot fi de tip limfocitar, limfoblastic, globocelular și atipic; ele sînt caracterizate prin prezența în structura lor a unui reticul, asemănător cu cel din ganglionul limfatic; celulele sarcomatoase sînt rotunde, bazofile, cu intensă cromatofilie nucleară (dispoziția celulară este total anarhică, neputîndu-se identifica o organizare celulară); limfosarcoamele se localizează la nivelul formațiunilor limfoide din submucoasa ileonului terminal, proeminînd în lumenul intestinal și respectînd în același timp musculatura intestinală; acest gen de tumori apar sub formă tumorală distinctă (formațiune boselată, nodulară, cu zone hemoragice, care înglobează ansa intestinală), sub formă infiltrativă (în care se remarcă îngroșarea și cartonarea peretelui intestinal, dispusă segmentar, inelar sau discoidal) (fig. 4.33) și sub formă multiplă (caracterizată prin prezența mai multor formațiuni neoplazice sarcomatoase repartizate în teritoriul vascular deservit de un trunchi arterial unic, de exemplu artera ileocecală). Focarele multiple sarcomatoase pot realiza uneori numeroase inele stenotice pe intestin. Adenopatia satelită metastatică, care însoțește această neoplazie marchează un deosebit caracter de malignitate. Metastazele pe cale hematogenă, în ficat, rinichi, plămîni, splină, nu sînt de loc rare.

● Sarcoamele fuzocelulare, mai rare decît precedentele, se caracterizează prin dilatație pseudoanevrismală a ansei intestinale, care contrastează cu stenoza produsă de adenocarcinoame și limfosarcoame. Tumoarea, bogată în celule fuziforme, lipsită de țesut conjunctiv fibros de reacție, distruge stratul muscular și se necrozează cu ușurință. Dilatația pseudoanevrismală intestinală este consecința distrugerii musculaturii peretelui intestinal și a necrozei parțiale a tumorii.

● Limfogranulomul intestinal malign (Hodgkin), clasificat în categoria sarcoamelor, nu este excepțional și nu prezintă caractere morfologice macroscopice specifice, diagnosticul de varietate fiind stabilit prin examen histologic.

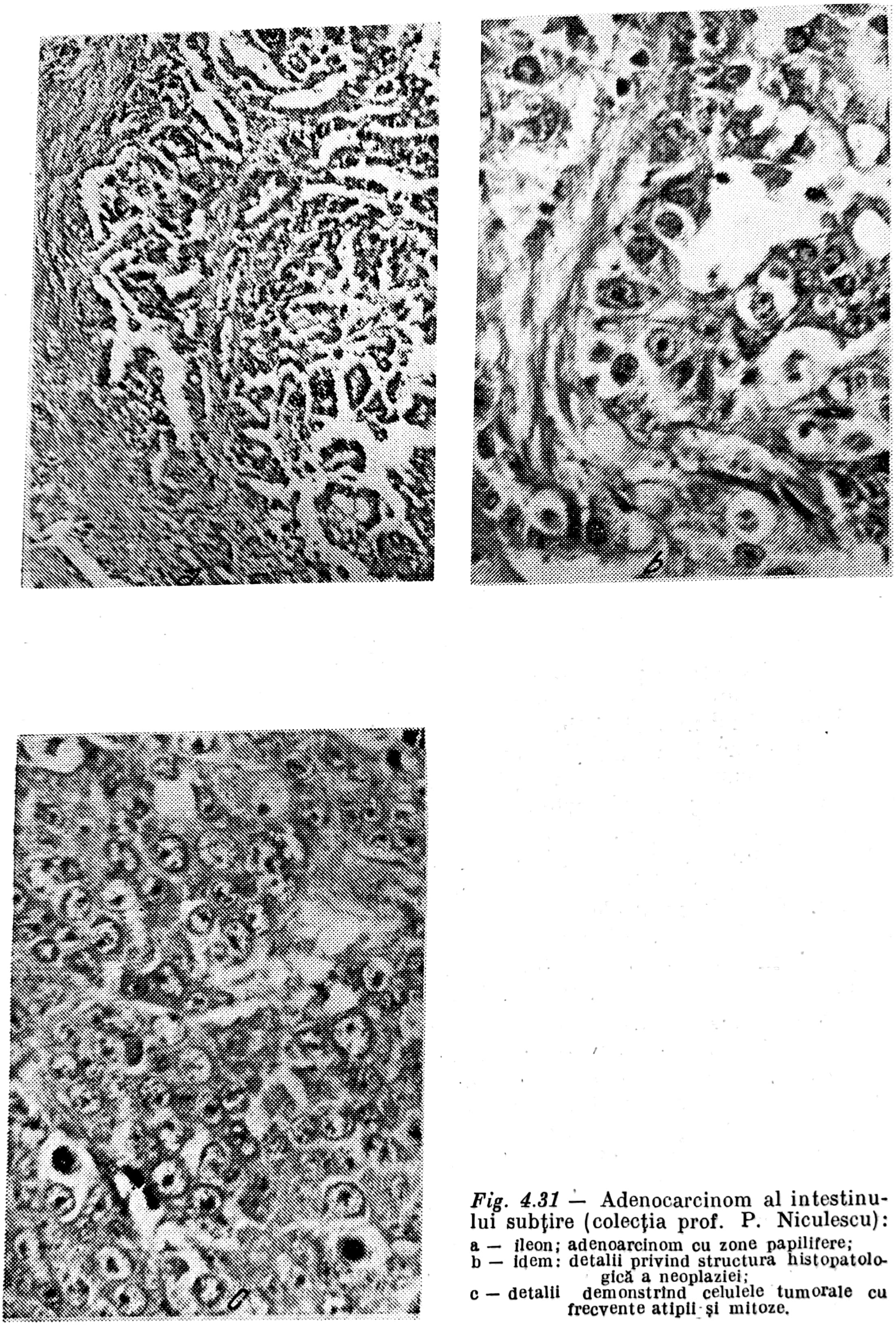

Fig. 4.31 — Adenocarcinom al intestinului subţire (colecţia prof. P. Niculescu):
a — ileon; adenoarcinom cu zone papilifere;
b — idem: detalii privind structura histopatologică a neoplaziei;
c — detalii demonstrînd celulele tumorale cu frecvente atipii şi mitoze.

Tratamentul, care are unele şanse de reuşită, în tumorile maligne ale intestinului, indiferent de tipul lor, este cel chirurgical. El trebuie să respecte principiul oncologic fundamental: extirparea tumorii şi a intestinului patologic adiacent cu ablaţia largă a teritoriului ganglionar mezenteric eferent.

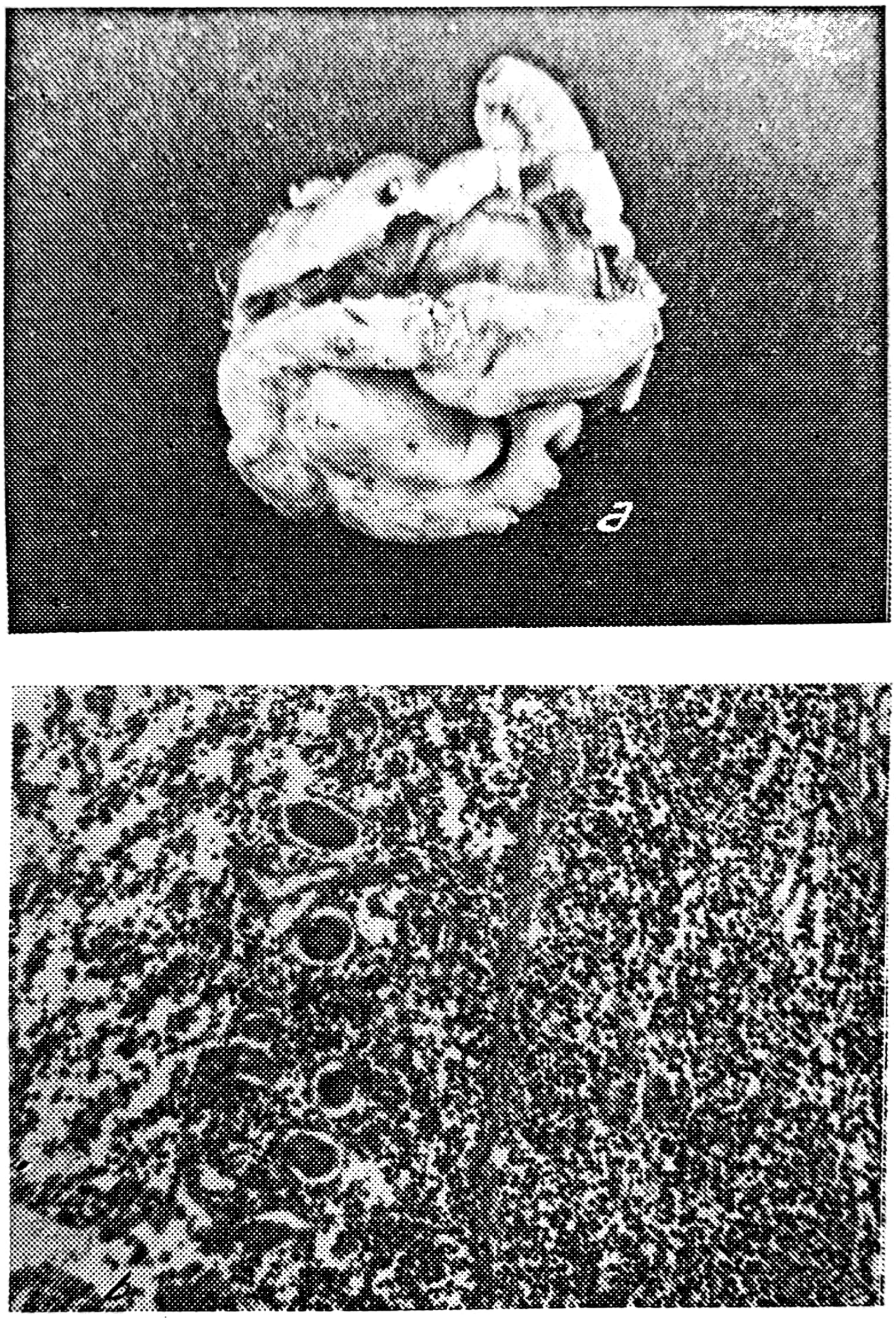

Fig. 4.32 — Ileon; limfom malign intestinal asociat cu adenopatie tumorală (colecţia prof. P. Niculescu):
a — aspect macroscopic; b — examen histologic: infiltrare neoplazică difuză cu elemente limfoide.

Operaţia de elecţie este enterectomia segmentară şi rezecţia cuneiformă a mezenterului. Limitele secţiunii intestinale se vor stabili la distanţă de leziune şi pe intestin nemodificat. În general este mai greu de stabilit limita superioară, unde dilataţia lumenului şi inflamaţia îngroaşă peretele intestinal şi îl fac friabil. O atenţie deosebită se va acorda identificării focarelor neoplazice multiple, mai frecvente la nivelul intestinului subţire decît în alte segmente digestive. Localizarea unei tumori pe ultimele anse ileale poate necesita, din considerente de radicalitate oncologică sau de ordin vascular, ileohemicolectomia dreaptă. De asemenea, tumorile situate în vecinătatea unghiului duodenojejunal, impun uneori, ca manevre tactice deosebite, rezecţia D_3 şi descrucişarea duodenului de vasele mezenterice, pentru a putea reface continuitatea digestivă prin anastomoză duodenojejunală. Extirparea tumorii este singura operaţie raţională în caz de perforaţie sau hemoragie importantă, neţinînd seama de extinderea leziunii neoplazice.

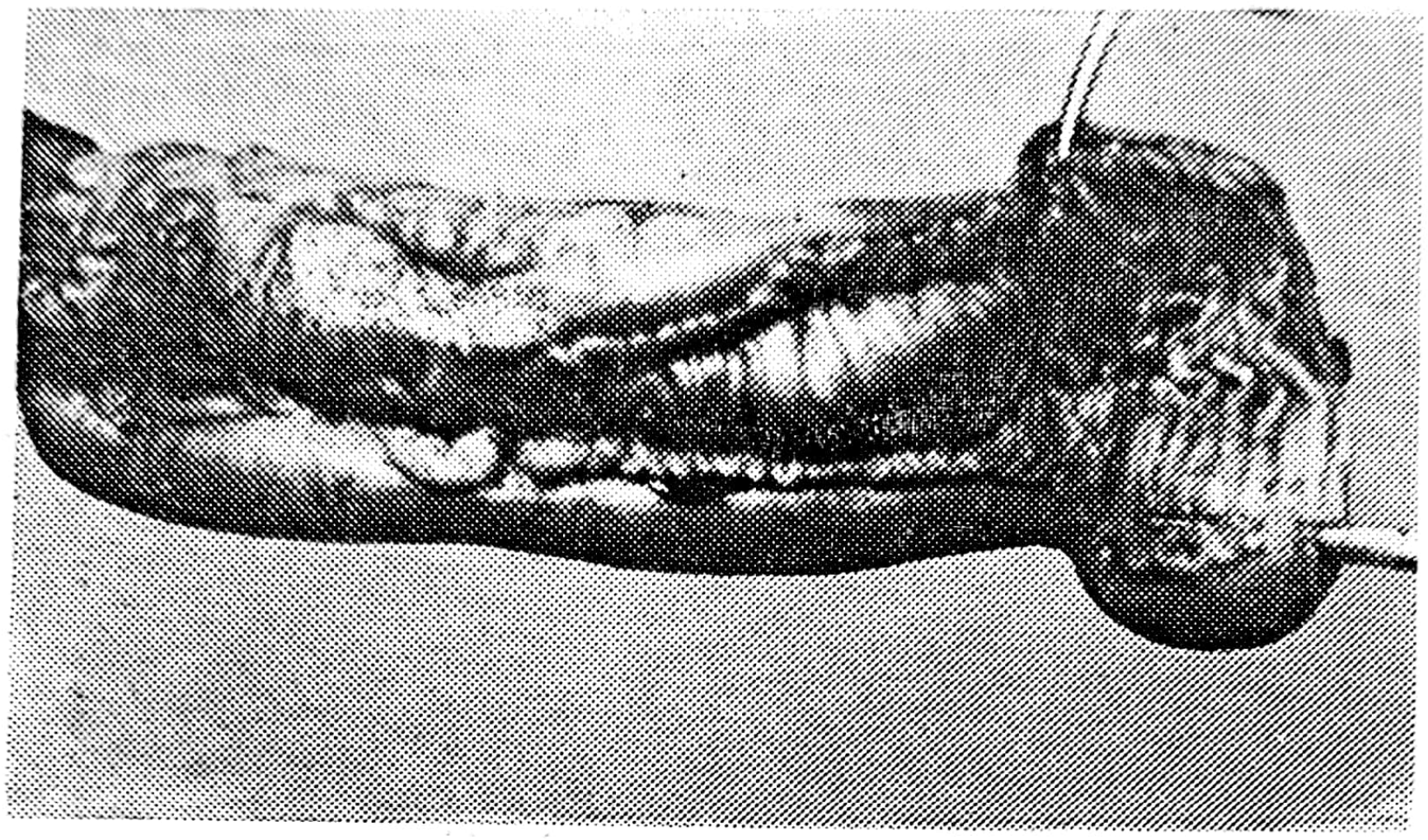

Fig. 4.33 — Sarcom al intestinului subţire; formă infiltrantă (colecţia prof. Al. Prişcu).

4.10.2 CARCINOIDELE INTESTINULUI SUBŢIRE

Carcinoidele sînt o formă particulară de tumori intestinale, benigne din punctul de vedere histologic, dar cu potenţial de metastazare care ajunge la 25% din cazuri. Unele, mai ales cele cu metastaze hepatice, se însoţesc de un tablou clinic deosebit, denumit *sindromul carcinoid.* Tumorile carcinoide sînt de obicei unice, de dimensiuni mici (1—1,5 cm diametru) de culoare galbenă, dezvoltate în submucoasa intestinală; mai rar, tumoarea se prezintă în focare multiple sau este de dimensiuni mari. Tumorile carcinoide au fost observate pentru prima oară la nivelul apendicelui (vezi şi 5.4.), dar ele se pot dezvolta pe orice segment digestiv, de la cardie la anus. Statisticile mari (B. Colcock şi J. Braasch) arată că în 45,9% din cazuri tumoarea primitivă a fost apendiculară, în 27,9% ileală şi în 16,7% rectală; alte localizări, enumerate în ordinea frecvenţei, au fost: gastrică (2,8%), colică (2,1%), jejunală (1,7%; fig. 34 a, b), duodenală (1,5%), diverticulul Meckel (1,1%), colecist (0,3%). Carcinoidele ileale metastazează mai frecvent decît localizările apendiculare. Atît în tumoarea primitivă, cît şi în metastaze, se găsesc celule poligonale, tipice, epiteliale, fără monstruozităţi sau atipii maligne, conţinînd un pigment dispus în granule galbene care le dă coloraţii caracteristice. Pe baza constatărilor citologice se afirmă că metastazarea este echivalentă cu degenerarea malignă. Dacă se consideră evoluţia şi mai ales complicaţiile ocluzive, sau cele secundare sindromului carcinoid, prognosticul rămîne rezervat. Este adevărat că există cazuri de supraviețuire de peste 20 de ani, dar media de supraviețuire după operație este de 8,1 ani. Supraviețuirile cele mai îndelungate se înregistrează în tumorile carcinoide fără metastaze și fără sindrom clinic caracteristic.

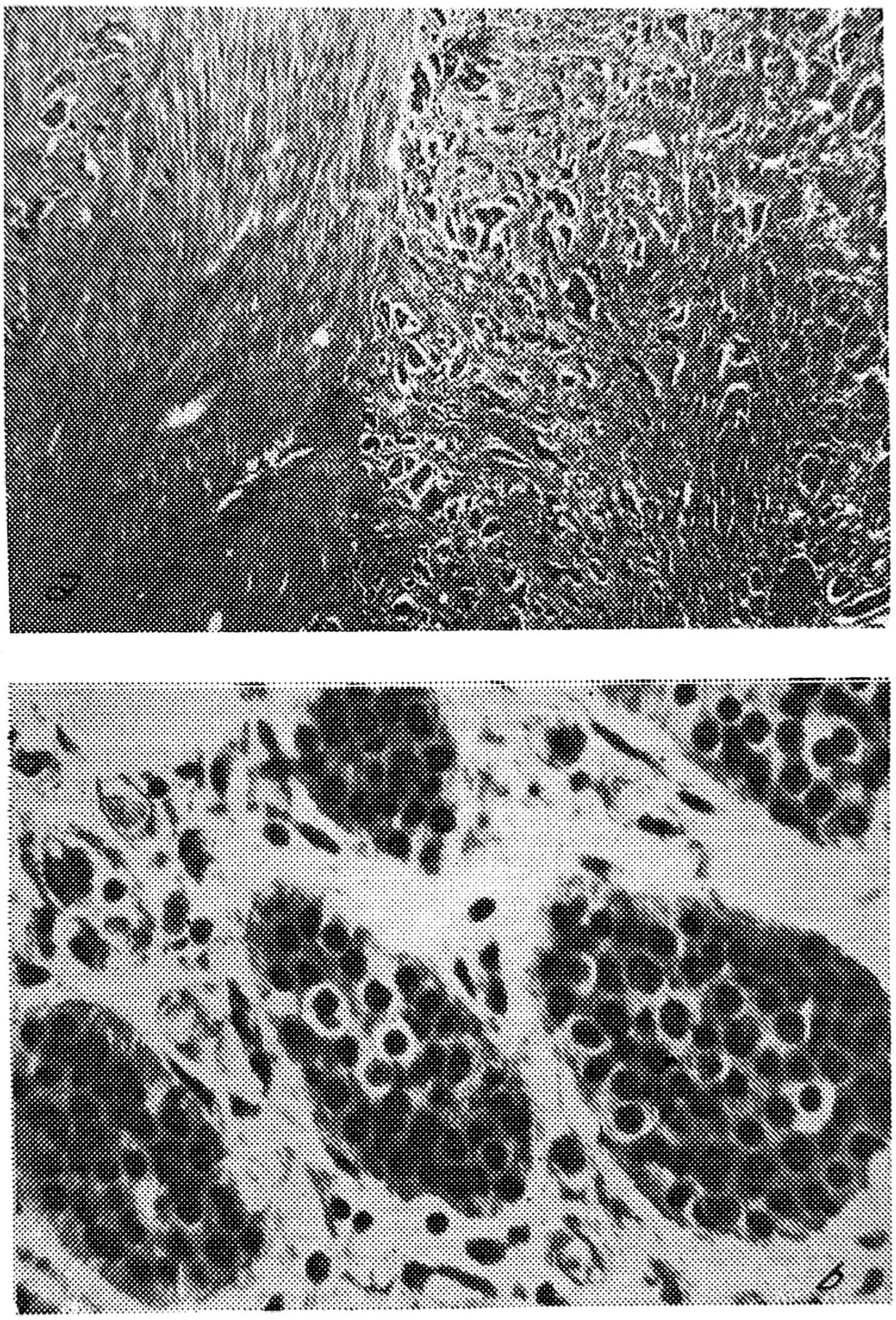

Fig. 4.34 — Carcinoid al intestinului subțire (colecția prof. P. Niculescu):

a — infiltrare tumorală în stratul muscular; b — detalii evidențiind celulele cu nuclei rotunzi sau ovali și citoplasmă palid colorată.

Tratamentul bolnavilor cu „sindrom carcinoid“ se aseamănă întrucîtva cu tratamentul cancerului intestinului subțire. Principial se impune extirparea tumorii primitive, a ganglionilor cu metastaze din mezenter și a metastazelor din ficat. Cu toate acestea, în multe cazuri, nu se reușește extirparea ţesutului carcinoid secretant în totalitate, astfel încît sindromul clinic nu este decît ameliorat. Atunci cînd, după intervenţie, au mai rămas metastaze hepatice secretante, s-au recomandat perfuziile de 5-fluorouracil în artera hepatică. Dispariţia sindromului clinic după intervenţie coincide cu scăderea semnificativă în urină a acidului 5-hidroxiindolacetic.

4.10.3 TUMORILE BENIGNE ALE INTESTINULUI SUBŢIRE

După majoritatea statisticilor tumorile benigne intestinale sînt mai frecvente decît cele maligne, apărînd mai ales la femei. Deşi varietăţile morfologice descrise, în raport cu aspectul macroscopic şi structura histologică, sînt numeroase, nu toate au importanţă practică. Simptomatologia este în mare parte asemănătoare cu a celor maligne, dar există unele caractere particulare; astfel, durerea abdominală, cu caracter de colică însoţită de greţuri şi vărsături, este mai frecvent întîlnită în tumorile benigne; accidentele obstructive (prin invaginaţie mai ales) reprezintă complicaţii bine cunoscute; hemoragiile digestive (melene de intensitate variabilă, însoţite de anemie) se întîlnesc îndeosebi în mioame şi tumori vasculare şi se datoresc ulceraţiilor mucoasei la nivelul formaţiunii tumorale; într-un redus procentaj se întîlneşte perforaţia cu peritonită sau fistulizarea. În ceea ce priveşte degenerarea malignă a tumorilor benigne, ea trebuie discutată în raport cu fiecare tip de tumoră.

Un aspect rar, dar deosebit de interesant, este asocierea unor tumori benigne ale intestinului subţire cu alte leziuni. În general, este vorba de asocierea unor leziuni particulare pe tegument, mucoase, ţesut subcutanat sau oase, care, prin anumite caractere familiale, ridică problema bolilor ereditare Se cunosc asemenea asocieri: sindromul Peutz-Jeghers (polipoză digestivă şi depozite de melanină perioral); neurofibromatoza Recklinghausen; telangiectazia hemoragică ereditară Osler-Weber-Rendu; sindromul Gardner (polipoză ereditară intestinală cu tumori multiple ale ţesuturilor moi şi ale oaselor) (vezi şi 6.2).

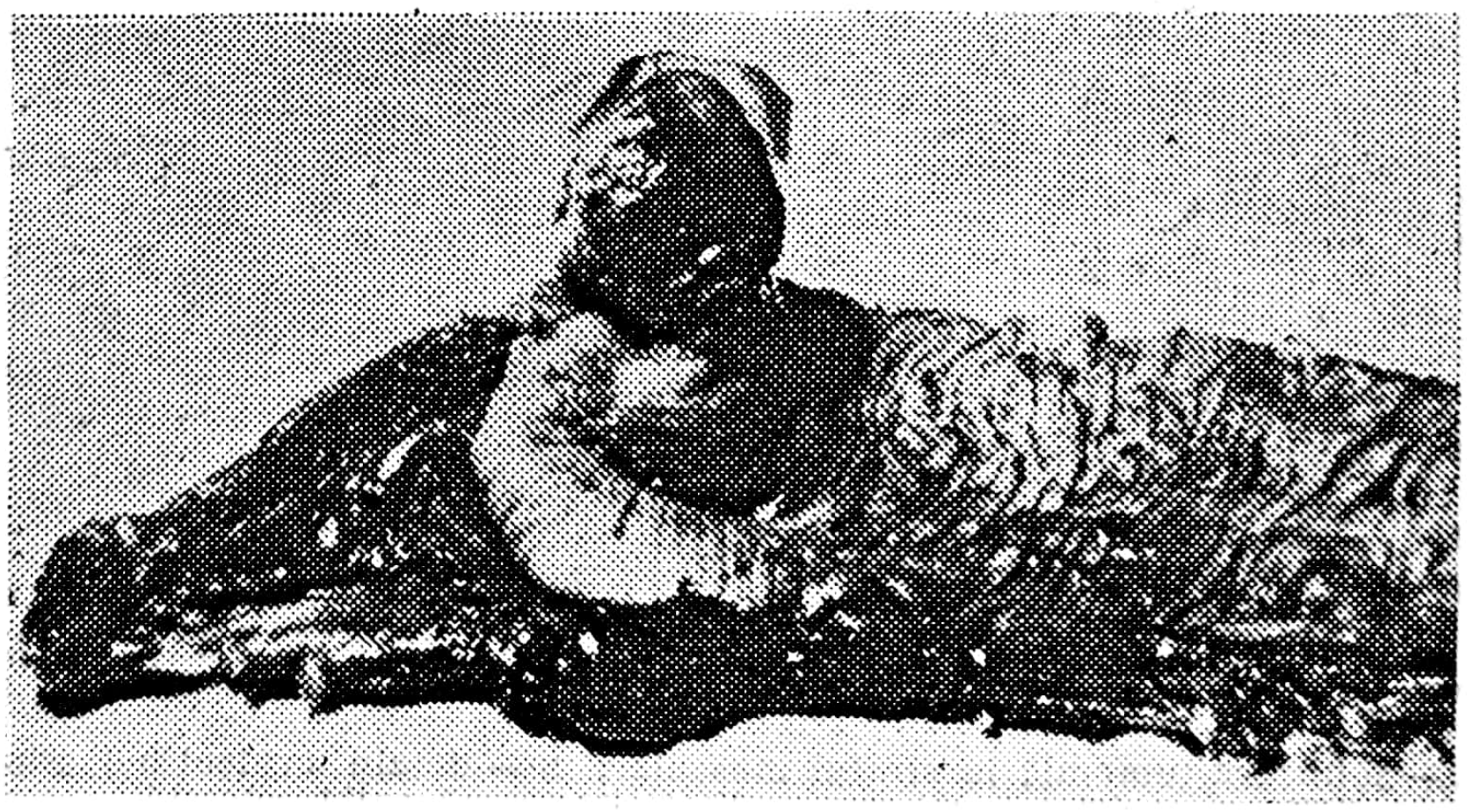

Fig. 4.35 — Polip solitar al jejunului (colecţia prof. Al. Prişcu).

● *Polipii adenomatoşi* ai intestinului subţire (fig. 4.35) se prezintă fie ca o tumoare unică (polipul solitar) fie ca formaţiuni multiple (polipoza difuză). În cazul formaţiunilor multiple se găsesc şi alte localizări ale polipilor, în special pe colon. Polipoza multiplă a intestinului subţire se observă mai ales la nivelul ileonului. Polipii evoluează obişnuit spre lumenul intestinal, mai rar în submucoasă şi excepţional deformează seroasa. Polipul adenomatos, dezvoltat pe seama glandelor Lieberkühn este inserat pe peretele intestinal, fie printr-o bază largă, polipul sesil, fie printr-un pedicul. De formă rotundă, de consistenţă relativ moale, polipii nu depăşesc în general 10—15 mm.

Clinic, o parte din polipii intestinului subţire sînt complet asimptomatici, fiind descoperiţi cu ocazia unei intervenţii chirurgicale sau la necropsie. Relativ frecvent tabloul clinic este complicat de sîngerări intestinale, ocluzii sau subocluzii (prin invaginaţie) sau/şi degenerare malignă. Avînd în vedere complicaţiile posibile, îndepărtarea chirurgicală a polipilor mici sau multipli, simptomatici sau asimptomatici, este perfect justificată. În raport cu numărul polipilor şi mai ales cu modul lor de inserare pe peretele intestinal, se va executa polipectomia (cu o rondelă de mucoasă în jurul bazei de implantare) în polipii unici, sau enterectomia segmentară în cazul polipilor inseraţi sesil şi în polipoza multiplă. În ultima formă, întinderea enterectomiei trebuie bine apreciată pentru a nu fi nici prea limitată, nici excesivă (exerezele limitate riscă să lase pe loc una sau mai multe formaţiuni polipoase, în timp ce exerezele întinse expun la riscul „intestinului scurt chirurgical"). Este recomandabil ca în timpul unei intervenţii pentru polipi ai intestinului subţire să fie examinate şi celelalte segmente digestive, care pot fi sediul unor polipi asociaţi.

● ***Sindromul Peutz-Jeghers.*** Primele observaţii aparţin lui Peutz (1921) care descrie la trei generaţii, în cadrul unei familii de 20 de persoane, 9 cazuri cu depozite de melanină în jurul orificiului bucal, pe mîini şi picioare; şapte din aceşti bolnavi prezentau şi polipi intestinali. În 1949 Jeghers comunică alte cazuri asemănătoare, definind şi sindromul. Ulterior, observaţiile publicate în străinătate şi în ţară (S. Stoichiţă, Th. Firică) s-au înmulţit (fig. 4.36; 4.37; 4.38).

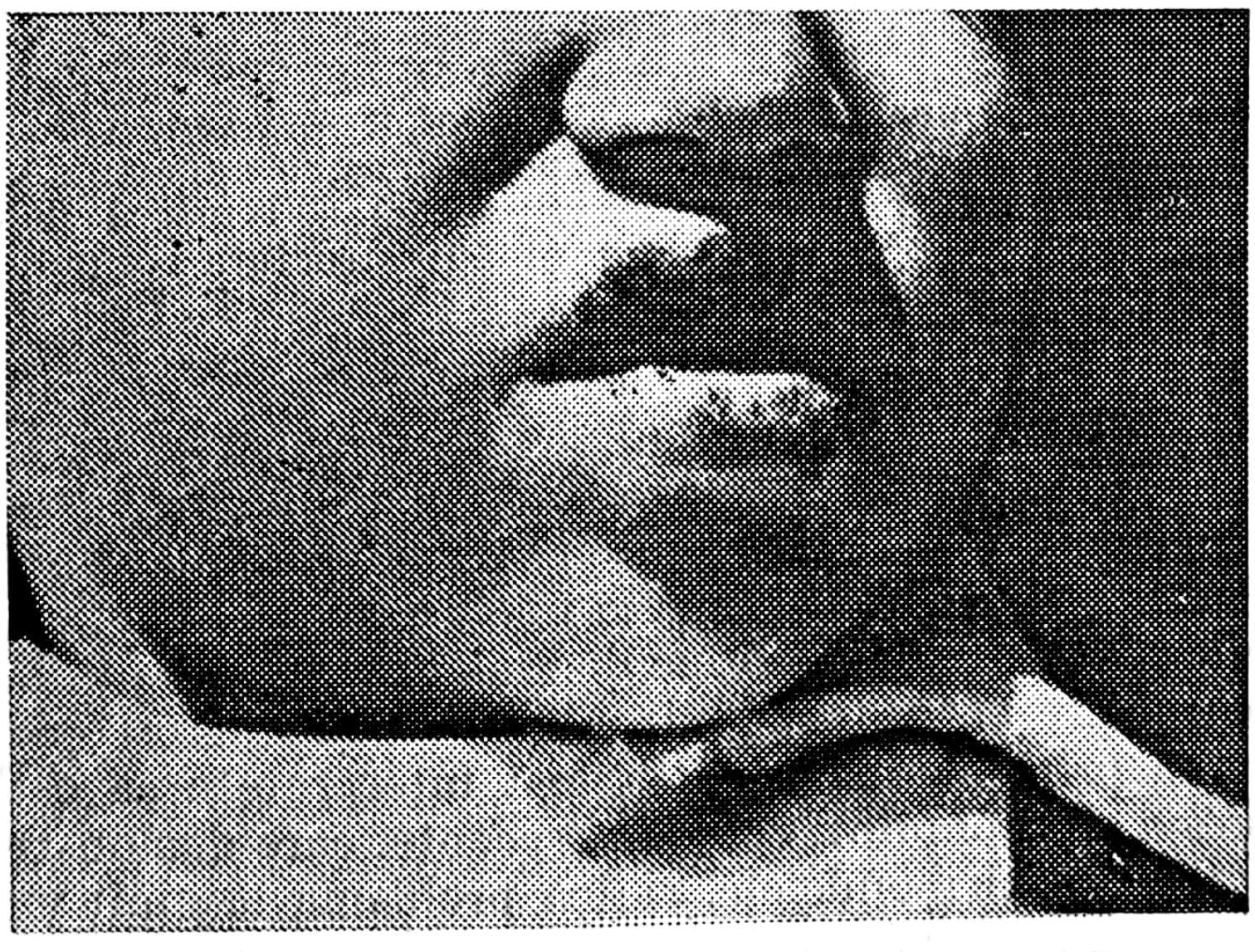

Fig. 4.36 — Sindrom Peutz-Jeghers (copil de 4 ani); pete de melanină localizate oral şi perioral (colecţia prof. R. Prişcu).

Sindromul Peutz-Jeghers este caracterizat prin cîteva elemente esențiale: pete brune negricioase de melanină localizate oral și perioral; polipoză digestivă, mai ales pe intestinul subțire; caracterul ereditar al bolii (nedemonstrat însă în toate observațiile). Depozitele melanice se localizează pe mucoasa bucală, în jurul orificiului bucal sau pe față. Mai rar se constată

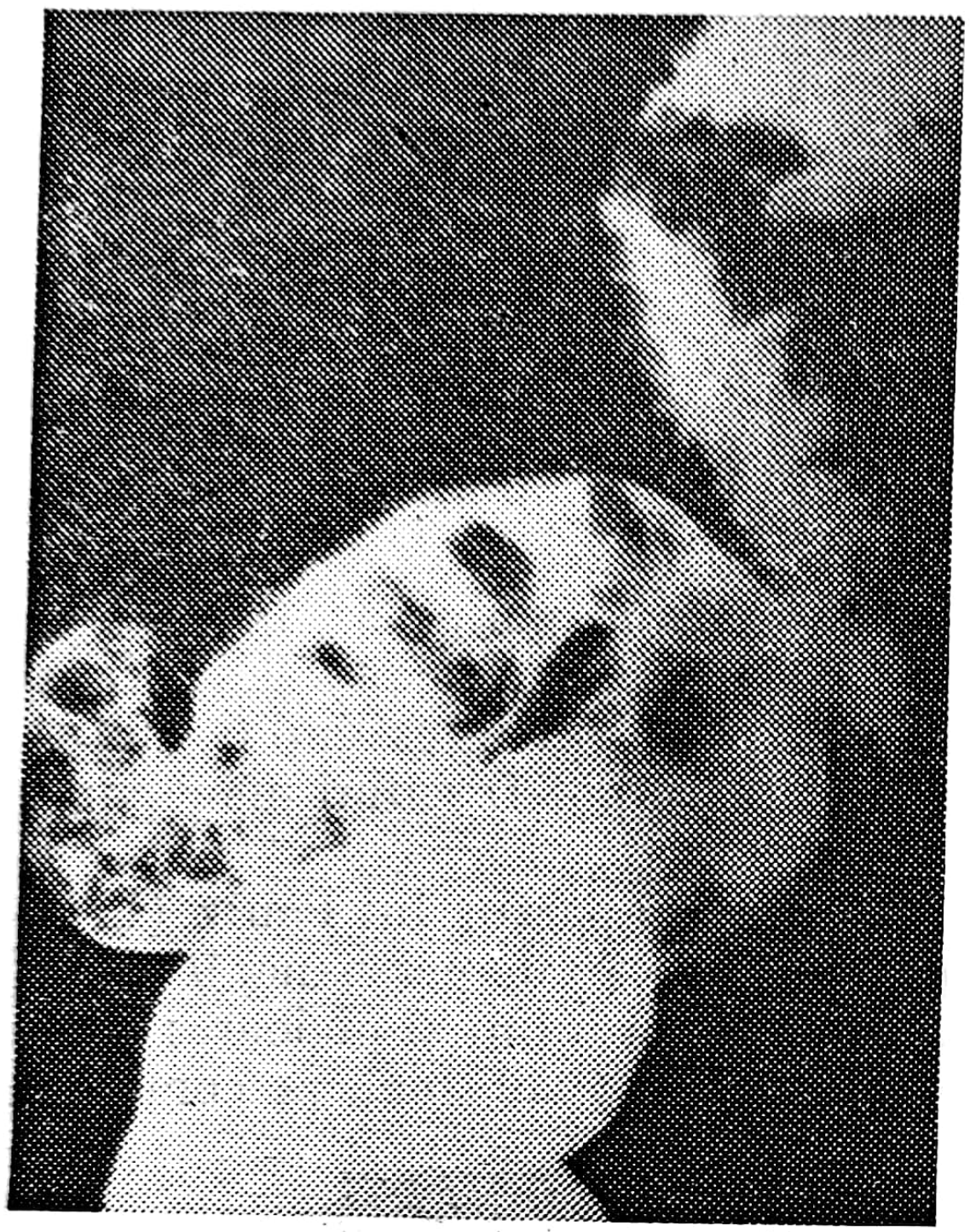

Fig. 4.37 — Același bolnav; imagini multiple de polipi pe colonul sigmoid la irigografie (colecția prof. R. Prișcu).

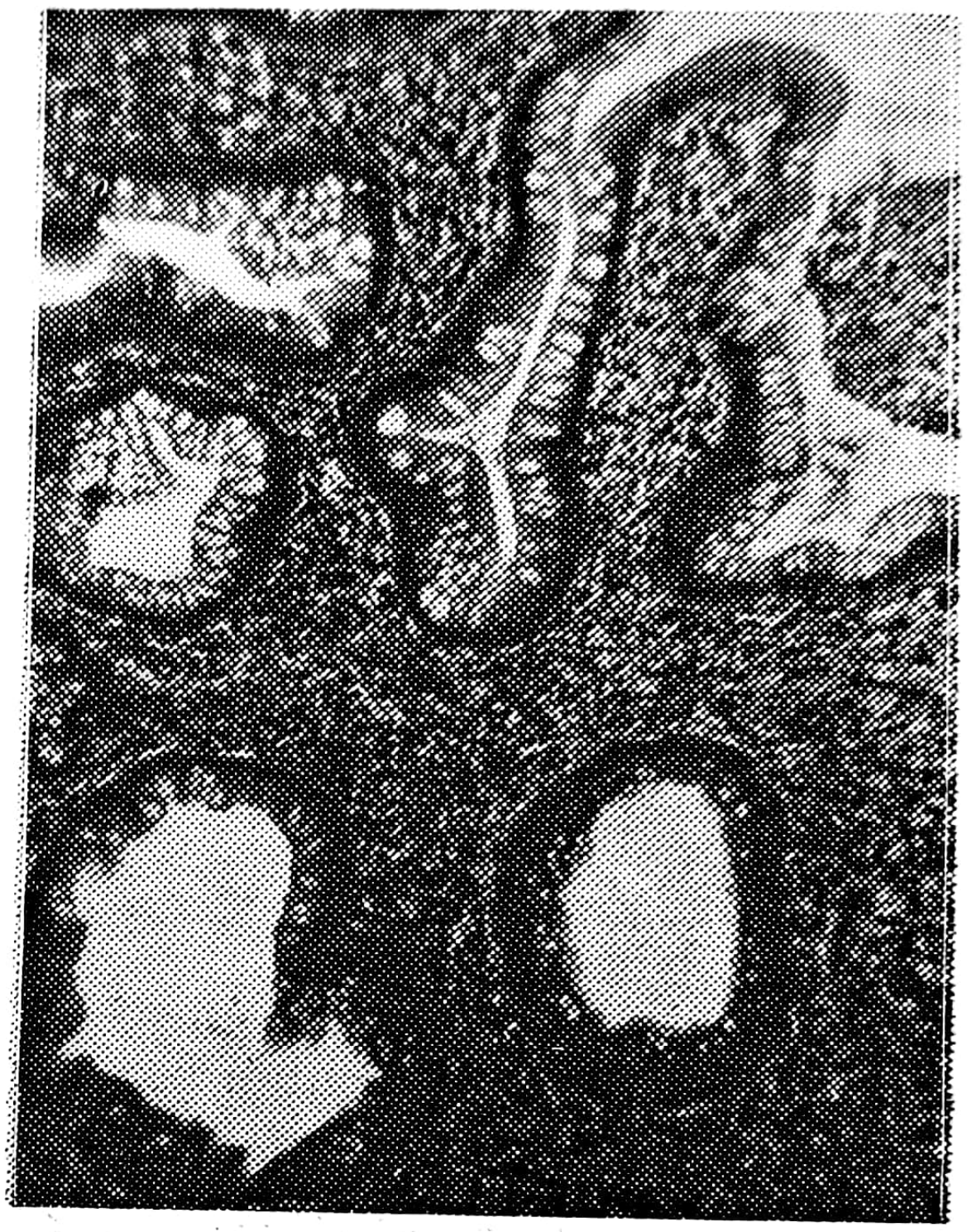

Fig. 4.38 — Examen histologic al unui polip (imaginea aparține cazului expus în fig. 4.36); se remarcă depozite de melanină în structura polipului (colecția prof. R. Prișcu).

prezența unor pete brune, negre, melaninice, de dimensiuni variabile, pe mîini și picioare. Polipoza digestivă este localizată mai ales pe intestinul subțire; se citează cazuri de polipoză concomitentă gastrică, duodenală, colică sau rectală. În structura polipilor se remarcă unele caractere particulare: prezența fibrelor musculare netede și depozitele de melanină. Existența fibrelor musculare netede, ca și prezența de noduli adenomatoși microscopici în mucoasa gastrică recoltată prin endobiopsie, au fost interpretate ca o dovadă a originii embrionare a sindromului; cercetări recente, care demonstrează în polipi prezența acidului dezoxiribonucleic, ridică problema originii virotice a bolii.

În evoluție, alături de cele complet asimptomatice, sînt și cazuri cu sîngerări digestive (melene) sau accidente ocluzive repetate, prin invaginație; uneori, după o criză de subocluzie bolnavul elimină prin scaun formațiunea polipoasă responsabilă de accidentul acut.

În ceea ce privește caracterul histologic benign și potențialul evolutiv malign al polipilor din acest sindrom, datele din literatură sînt contradictorii; după Bartholomew, incidența malignizării există în circa 20—25% din cazuri.

Neconcordanţa privitoare la incidenţa malignizării rezultă din faptul că în multe cazuri localizarea polipilor nu este exclusiv jejuno-ileală; se ştie că polipoza gastrică sau colică au un potenţial de malignizare mult mai mare, şi ca atare prezenţa lor într-un sindrom Peutz-Jeghers modifică total criteriile de apreciere. Prognosticul sindromului Peutz-Jeghers este dictat de trei elemente: caracterul ereditar al afecţiunii, potenţialul evolutiv malign al polipilor şi accidentele ocluzive. Tratamentul trebuie diferenţiat în funcţie de particularităţile fiecărui caz: în formele complicate cu ocluzie este exclusiv chirurgical; în celelalte forme, deşi în literatură sînt publicate exereze chirurgicale lărgite, atitudinea trebuie să fie eclectică. În cazurile polipozei limitate la un segment intestinal se poate executa enterectomia segmentară. În polipoza multiplă gastrică, colică şi jejuno-ileală, extirparea segmentară a polipilor riscă să fie insuficientă. Trebuie semnalat faptul că, după extirparea unor polipi, colici sau rectali, există posibilitatea apariţiei unor noi formaţiuni, în acelaşi loc sau la distanţă (vezi 6.2).

• *Leiomioamele* se dezvoltă din stratul muscular al intestinului şi evoluează fie submucos, fie subseros. Deseori sînt multiple şi de dimensiuni mici, pînă la 3 cm diametru, fixate printr-o bază lată pe peretele intestinal. Mai rar sînt pediculate şi cu un diametru mai mare de 15—20 cm. Dezvoltarea lor în peretele intestinal explică pe de o parte ulceraţia mucoasei şi sîngerarea, iar pe de altă parte invaginaţia, complicaţii întîlnite în evoluţia lor. Consistenţa leiomioamelor, mai fermă decît a polipilor, explică de ce se identifică intraoperator cu mai multă uşurinţă.

• *Fibroamele*, în forma lor pură, se întîlnesc rar. Mai frecvent apar ca fibroame (îndeosebi de ileon) dezvoltate din *muscularis mucosae*. Spre deosebire de alte tumori ale intestinului subţire ajung la dimensiuni mari. Datorită dezvoltării lor şi ischemiei secundare, se pot necroza şi fistuliza în lumenul intestinal, formîndu-se „fibromioame diverticulare“; infectarea hematogenă, sau prin comunicarea directă cu intestinul, sporeşte necroza tumorală şi măreşte cavitatea pseudodiverticulului. Degenerarea malignă este un fapt rar, dar cunoscut, ca şi degenerescenţa grăsoasă, mixomatoasă, calcară sau pseudochistică.

• *Lipoamele* sînt o varietate rară de tumori benigne ale intestinului subţire, care se localizează fie pe ileonul terminal, fie pe primele anse jejunale. De dimensiuni medii, evoluează submucos sau subseros. Ca şi alte tumori, se inseră pe intestin fie sesil, fie printr-un pedicul. Unele lipoame ajung la dimensiuni mari, care jenează tranzitul intestinal. *Lipomatoza Odelberg* este o lipomatoză abdominală în care, alături de lipoame intestinale, se găsesc multiple lipoame mezenterice şi epiplooice.

• *Neurinoamele* sînt tumori unice, cu localizare rară la nivelul intestinului subţire (fig. 4.39) frecvenţa lor fiind mai mare pe stomac (vezi 2.3.1 şi 2.3.3); provin din proliferarea tecilor Schwann a plexurilor nervoase din peretele intestinal. Dezvoltarea tumorilor are două modalităţi diferite în raport cu lumenul intestinului: evoluţie endolumenală (simptomatologie dominată de fenomene ocluzive şi hemoragii digestive; tumoarea are în această situaţie dimensiuni mici) sau în afara lumenului, spre cavitatea peritoneală (prin volumul mare va da compresiune pe organele vecine, fără a modifica mucoasa intestinală). Neurinoamele sînt tumori solide, bine încapsulate, inserate sesil, fie pe marginea mezenterică, fie pe cea liberă a intestinului. Degenerescența chistică a neurinoamelor, prin necroze ischemice ale zonei centrale, este cunoscută. În ceea ce privește aspectul histologic, tumoarea este formată din fascicule de celule fuziforme, cu nuclee alungite și imagini palisadice caracteristice. Neurinoamele pot rămîne multă vreme benigne, dar au un potențial evolutiv sarcomatos; în degenerescența sarcomatoasă diseminarea se face în peritoneu, pe alte segmente digestive, sau în mezenter, de-a lungul trunchiurilor nervoase. Tratamentul neurinoamelor constă în extirparea lor chirurgicală prin enterectomie. Prezența mai multor tumori intestinale cu caracter histologic de neurofibrom ridică problema neurofibromatozei generalizate de tip Recklinghausen.

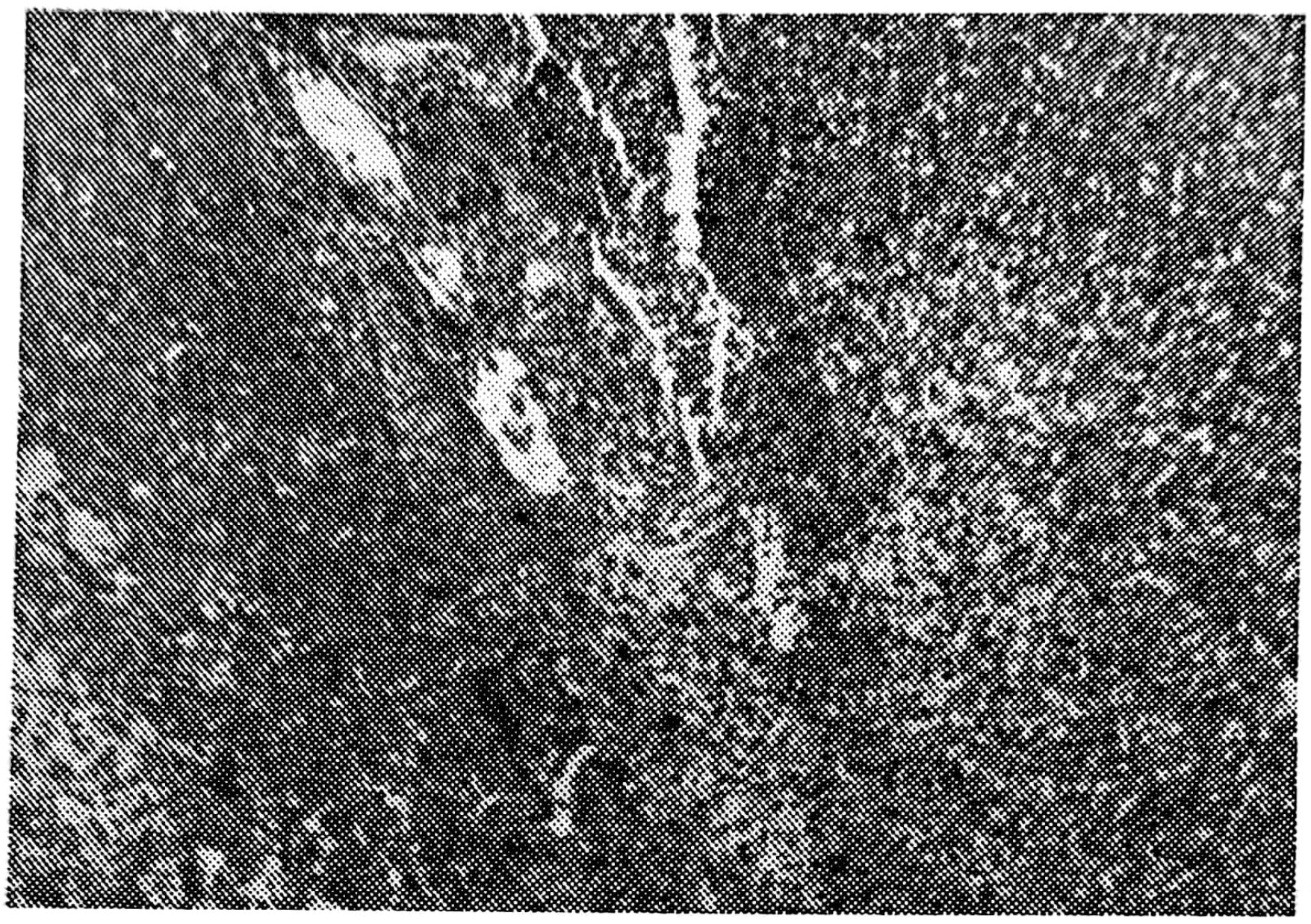

Fig. 4.39 — Schwannom malign al intestinului subțire (colecția prof. P. Niculescu).

- *Incluziile pancreatice*, varietate rară, reproduc izostructural și funcțional țesutul de origine (insule aberante de țesut pancreatic). Implicațiile insulelor aberante pancreatice devin deosebite atunci cînd sînt sediul unei secreții endocrine (sindromul Zollinger-Ellison, sindromul Verner-Morrison și tumoarea hipoglicemiată).
- *Endometrioza* este, în cazuri rare, substratul unor tumori inserate subseros sau intramuscular, pe ileonul terminal.

4.10.4 TUMORILE ȘI MALFORMAȚIILE VASCULARE BENIGNE ALE INTESTINULUI SUBȚIRE

Tumorile și malformațiile vasculare intestinale cuprind o categorie neomogenă de afecțiuni, cu origine în bună parte congenitală. Cercetarea diverselor leziuni de acest fel și încercările de clasificare nu sînt deloc ușoare datorită, pe de o parte rarităților, iar pe de altă parte dificultăților de a deosebi cu certitudine o malformaţie de o neoformaţie. Clasificarea malformaţiilor şi tumorilor vasculare se bazează pe criteriul histologic (R. Gentry).

• *Telangiectaziile* apar ca dilataţii anormale ale vaselor de calibru mic, localizate în focare pe mucoase sau tegumente. Este cunoscut sindromul Osler-Rendu, cu apariţie ereditară, caracterizat prin leziuni telangiectazice şi episoade hemoragice. După localizarea telangiectaziei, hemoragia este nazală, bucală sau digestivă, în mod obişnuit afecţiunea începînd din copilărie prin epistaxisuri repetate. De cele mai multe ori afecţiunea nu are caracter ereditar şi leziunile mucoasei digestive devin evidente la adultul de vîrstă mijlocie, cînd hemoragiile digestive domină tabloul clinic (telangiectazii nodulare ale mucoasei digestive, asociate cu hipertrofia hemangiectazică a membrelor). În ce priveşte tratamentul, deşi în literatură sînt citate hemoragii digestive în cadrul acestor sindroame rezolvate prin rezecţii de intestin, în cele mai multe cazuri întinderea mare a leziunilor viscerale nu permite exereza chirurgicală. La unii bolnavi neoperaţi se observă involuţia spontană, dar temporară, a simptomatologiei.

• *Hemangioamele* au ca origine probabilă sechestrarea embrionară de ţesut mezodermal. Uneori au tendinţă la creştere rapidă, distrugînd straturile intestinale şi mai ales mucoasa. Aceste feluri de tumori pot fi cauza unor complicaţii severe (uneori letale) prin hemoragie, invaginaţie, perforaţie sau suprainfectare.

— *Hemangioamele capilare* sînt tumori unice, circumscrise, care constau dintr-o aglomerare de vase, unele submucoase, altele (mai rar) subseroase; în raport cu modul de inserare pe peretele intestinal se disting forme sesile şi forme pediculate. Datorită complicaţiilor ocluzive şi hemoragice, rezecţia lor se impune ca tratament radical. Fiind leziuni circumscrise, operaţia este posibilă în majoritatea cazurilor şi rezultatele sînt bune.

— *Hemangioamele cavernoase* au o structură mai complicată, caracterizată prin proliferare celulară endotelială, dispusă în straturi unice sau multiple, care circumscriu un spaţiu sanguin. Hemangiomul cavernos poate fi sediul unei degenerări scleroase, fibroase sau al unei calcificări. Se cunosc mai multe forme de hemangioame cavernoase în raport cu structura şi cu repartizarea lor pe intestin. Unele sînt flebectazii multiple, care produc modificări mai limitate pe tractul digestiv. Altele, de formă polipoidală, deşi sînt limitate, ulcerează mucoasa şi se complică cu hemoragii digestive şi ocluzii. Hemangioamele difuze şi expansive (focar unic, sau focare multiple) datorită complicaţiilor şi caracterelor lor morfologice sînt greu de soluţionat chirurgical şi dau o mortalitate mare.

4.10.5 TUMORILE ŞI MALFORMAŢIILE VASCULARE MALIGNE ALE INTESTINULUI SUBŢIRE

Tumorile vasculare maligne ale intestinului subţire sînt extrem de rare.

• *Hemangioendoteliomul*, situat în submucoasă, este o tumoare lobulară în a cărei structură se constată proliferarea atipică a celulelor endoteliale. Tumoarea dă frecvent metastaze ganglionare limfatice. Datorită acestei tendinţe, tratamentul constă din rezecţia intestinală segmentară, împreună cu teritoriul său mezenteric.

Hemangiomul benign metastazat este încadrat în categoria tumorilor maligne deoarece are un potențial evident de metastazare în ganglionii mezenterici. Structura histologică atît a tumorii primitive cît și a metastazelor rămîne însă benignă.

Sarcoamele vasculare intestinale (angiosarcomul, sarcomul Kaposi) sînt tumori foarte rare, a căror evoluție este totdeauna fatală.

4.10.6 TUMORILE CHISTICE ALE INTESTINULUI SUBȚIRE

• *Enterochistoamele*, chisturile enteroide sau enterogene, au un pronunțat caracter congenital; ele se datoresc duplicității intestinale și resorbției incomplete a „dopului" epitelial embrionar (vezi și 10.3.1). După alți cercetători, enterochistoamele ar fi consecința evoluției anormale a unor diverticuli intestinali existenți la embrion. Chisturile enteroide se întîlnesc pe ileon sau la locul de implantare al diverticulului Meckel (chisturi meckeliene). Aceste tumori se prezintă ca o pungă de dimensiuni variabile, căptușite cu mucoasă de tip intestinal în cele ileale, sau de tip gastric în cele meckeliene. În interior se găsește, obișnuit, un lichid vîscos, lăptos, bogat în săruri minerale și proteine, fără nici un caracter de suc intestinal. Chisturile enteroide au un perete subțire în care se remarcă atrofia stratului muscular. Cavitatea chistului este de obicei separată de lumenul intestinal. Unele chisturi sînt dezvoltate pe marginea antimezostenică sau pe fețele intestinului, altele pe marginea mezenterică, pătrunzînd între foițele mezenterului. În raport cu peretele intestinal, evoluția lor este extraintestinală și, în acest caz, enucleerea chistului este chirurgical posibilă, sau pot evolua în peretele intestinal, cînd extirparea lor nu se poate face decît prin enterectomie.

Clinic, există o primă categorie complet asimptomatică (care corespunde chisturilor cu evoluție extraintestinală) și o a doua (chisturile parietointestinale) care se complică cu ocluzii intestinale și hemoragii. Infecția și degenerarea malignă sînt citate în grupa complicațiilor posibile. Relativ frecvent, tumoarea chistică localizată în fosa iliacă dreaptă poate fi palpabilă.

• *Pneumatoza chistică*, afecțiune rară la om, constă din prezența unor chisturi gazoase în peretele intestinului subțire, al duodenului, mai rar al colonului sau mezenterului. Formațiunile chistice se localizează mai des subseros și relativ mai rar submucos. Diametrul acestor formațiuni variază de la cîțiva milimetri la 2—3 cm. Cu toate că peretele lor este subțire, ele mai comunică și între ele sau cu lumenul intestinal. În cazul localizării subseroase, se prezintă ca niște bule gazoase translucide, cu aspect de spumă, săpun, aglomerate pe un segment intestinal, obișnuit ileonul. La palpare dau senzația de crepitație. În localizările submucoase nu produc modificări vizibile pe ansa intestinală afectată. Peretele chisturilor este format dintr-o foiță subțire conjunctivă dublată de un epiteliu, care conține uneori celule gigante. Etiopatogenia bolii este necunoscută. Unii au susținut originea ei congenitală, alții o consideră ca o dilatare anormală a vaselor limfatice secundară unei inflamații cronice. Pentru unii, boala s-ar datora pătrunderii gazelor în peretele intestinal la nivelul unor efracțiuni ale mucoasei alterate de un proces patologic; coincidența, oarecum semnificativă, a pneumatozei chistice cu afecțiuni digestive ca ulcerul gastric sau duodenal, apendicita și tuberculoza intestinului ar fi un argument.

De cele mai multe ori, pneumatoza chistică a intestinului subțire este complet asimptomatică, descoperirea ei fiind o surpriză operatorie. Mult mai rar poate fi cauza unei ocluzii intestinale prin invaginație sau volvulus la nivelul ansei intestinale afectate. În aceste cazuri excepționale se recurge la rezecția de intestin. Descoperirea întîmplătoare a pneumatozei chistice intestinale (asimptomatică) nu necesită un gest terapeutic chirurgical, cunoscînd că ea se poate vindeca și singură.

4.11 INSUFICIENȚELE VASCULARE MEZENTERICE

Insuficiența circulatorie mezenterică superioară de origine arterială, venoasă sau mixtă, generează la nivelul intestinului, suferințe de tip acut sau cronic. Multă vreme, *infactul enteromezenteric* a fost considerat ca unică manifestare patologică intestinală de cauză vasculară. Astăzi, pe baza observațiilor clinice, a statisticilor necroptice mari privind starea morfopatologică a vaselor mezenterice, cît și pe unele date de angiografii selective s-au individualizat și alte forme de patologie vasculară mezenterică cu manifestări intestinale (vezi 6.4.6 și 11.12.7). Interesul pentru cunoașterea acestor forme a crescut o dată cu dezvoltarea chirurgiei vasculare, care a permis executarea unor operații vizînd revascularizația intestinului.

Ținînd seama de teritoriul vascular mezenteric afectat și de caracterul evolutiv clinic s-a ajuns la o clasificare a formelor de insuficiență vasculară mezenterică (tabelul 4.1).

Tabelul nr. 4.1

Clasificarea insuficiențelor vasculare mezenterice

- *Insuficiența arterei mezenterice superioare*
    - a) Ischemie acută
        - — embolie
        - — tromboză
    - b) Ischemie cronică
- *Obstrucția venei mezenterice superioare*
- *Infarctul intestinului fără obstrucție vasculară evidentă*

Diagnosticul sediului exact al procesului obstructiv vascular în teritoriul arterial, venos sau capilar și întinderea sectorului intestinal afectat de ischemie se stabilesc de cele mai multe ori în cursul laparotomiei exploratorii sau la necropsie. Între marea dramă acută a infarctului enteromezenteric și formele cronice ale ischemiei intestinale există o legătură strînsă. Astfel, la o bună parte din bolnavii cu infarct intestinal se regăsesc în antecedente semne clinice de „angină abdominală“ care au precedat infarctul cu luni sau ani. Se știe, de asemenea, că bolnavii diagnosticați și urmăriți pentru manifestări clinice de ischemie cronică intestinală, sfîrșesc, într-un procent destul de mare, prin infarct intestinal. În practică, tabloul clinic al insuficienței vasculare mezenterice se prezintă sub două forme: *infarctul enteromezenteric* și *ischemia cronică intestinală.*

4.11.1 INFARCTELE ENTEROMEZENTERICE

Obstrucţia acută a arterelor, a venelor, uneori numai a capilarelor intestinale, are ca urmare, de cele mai multe ori, constituirea infarctului enteromezenteric. Ceea ce caracterizează procesul propriu-zis de *infarct* este infiltraţia peretelui intestinal cu elemente figurate sanguine, care au ieşit în afara teritoriului capilar; este vorba de o veritabilă hemoragie parietală intestinală, constituită sub forma unui hematom. Întinderea, gravitatea şi caracterul evolutiv al infarctului sînt diferite, după localizarea obstrucţiei vasculare pe teritoriul arterial sau venos. Observaţiile arată că nu toate obstrucţiile acute vasculare determină infarcte intestinale şi nu toate infarctele evoluează de la început cu gangrena şi perforaţia anselor interesate. Există forme clinice, al căror mers în etape, de ordinul zilelor, permite un diagnostic mai exact şi o terapeutică mai judicioasă. În final, indiferent de etiologia primară, elementul major de care depinde viabilitatea ansei intestinale este de fapt perturbarea hemodinamică de la nivelul teritoriului capilar intestinal.

Anatomie patologică. După unele observaţii, procesul de infarctizare începe cu o perturbare vasculară capilară, pentru ca, ulterior, şi destul de rapid, să se instaleze leziunile de perete intestinal. Desfăşurarea infarctizării poate fi schematizată în trei etape:

- *stadiul de apoplexie*, în care se constată dilataţia capilarelor cu exsudat plasmatic interstiţial (ansa intestinală este roşie, cianotică, edemaţiată, dar leziunea ca atare este considerată reversibilă);
- *infarctul veritabil* este caracterizat prin efracţiuni multiple ale peretelui capilar, care lasă să treacă în interstiţii elementele leucocitohematice (ansa intestinală, de culoare violacee-neagră, este compromisă);
- *stadiul de gangrenă* este definit de alterarea profundă a peretelui intestinal, datorită trombozei vaselor parietale; hematomul, care se dezvoltă între straturile peretelui intestinal, comprimă elementele vasculare, accentuează tromboza şi ischemia şi reprezintă principala cauză a necrozei.

Desfăşurarea rapidă a procesului de infarctizare şi aspectul macroscopic intraoperator, mai greu de diferenţiat, determină confuzii periculoase între primul stadiu, de apoplexie, singurul reversibil şi cel de infarct veritabil. Datorită alterării profunde a permeabilităţii capilare, care lasă să treacă în afara vaselor, nu numai componenta plasmatică a sîngelui ci şi elementele figurate, se produce o pierdere masivă a masei sanguine; scăderea bruscă a volumului sanguin global explică starea de şoc care însoţeşte infarctul enteromezenteric.

Morfopatologie. Leziunile din infarctul intestinal sînt complexe, interesînd intestinul, mezenterul şi cavitatea peritoneală. Leziunile intestinale: ansa infarctizată este crescută de volum, dilatată, de consistenţă fermă, grea (ansă „plină“), inertă, cu suprafaţa netedă, de culoare violacee-cianotică la începutul procesului; ulterior, datorită necrozei, devine flască, de culoare verde-neagră (fig. 4.40 a, b), acoperită cu false membrane, pe alocuri sfacelată sau perforată. Limita între ansa infarctizată şi intestinul normal este uneori franc delimitată, alteori trecerea între cele două zone se face printr-un segment intermediar, în care există tulburări circulatorii şi leziuni parietale în curs de constituire. Ansele intestinale situate deasupra zonei de infarctizare se dilată ca urmare a lipsei tranzitului la acest nivel. Mucoasa ansei infarctizate este edemaţiată, cu zone întinse de necroză şi sfacel, pe alocuri ulceraţii. Leziunile mucoasei sînt în general mai precoce şi mai avansate decît ale celorlalte straturi ale peretelui intestinal. Secţiunea peretelui intestinal arată o îngroşare evidentă, interesînd toate straturile şi o infiltraţie masivă serohematică, mai ales în submucoasă. În funcţie de stadiul evolutiv în grosimea peretelui se pot vedea zone de gangrenă şi sfacel.

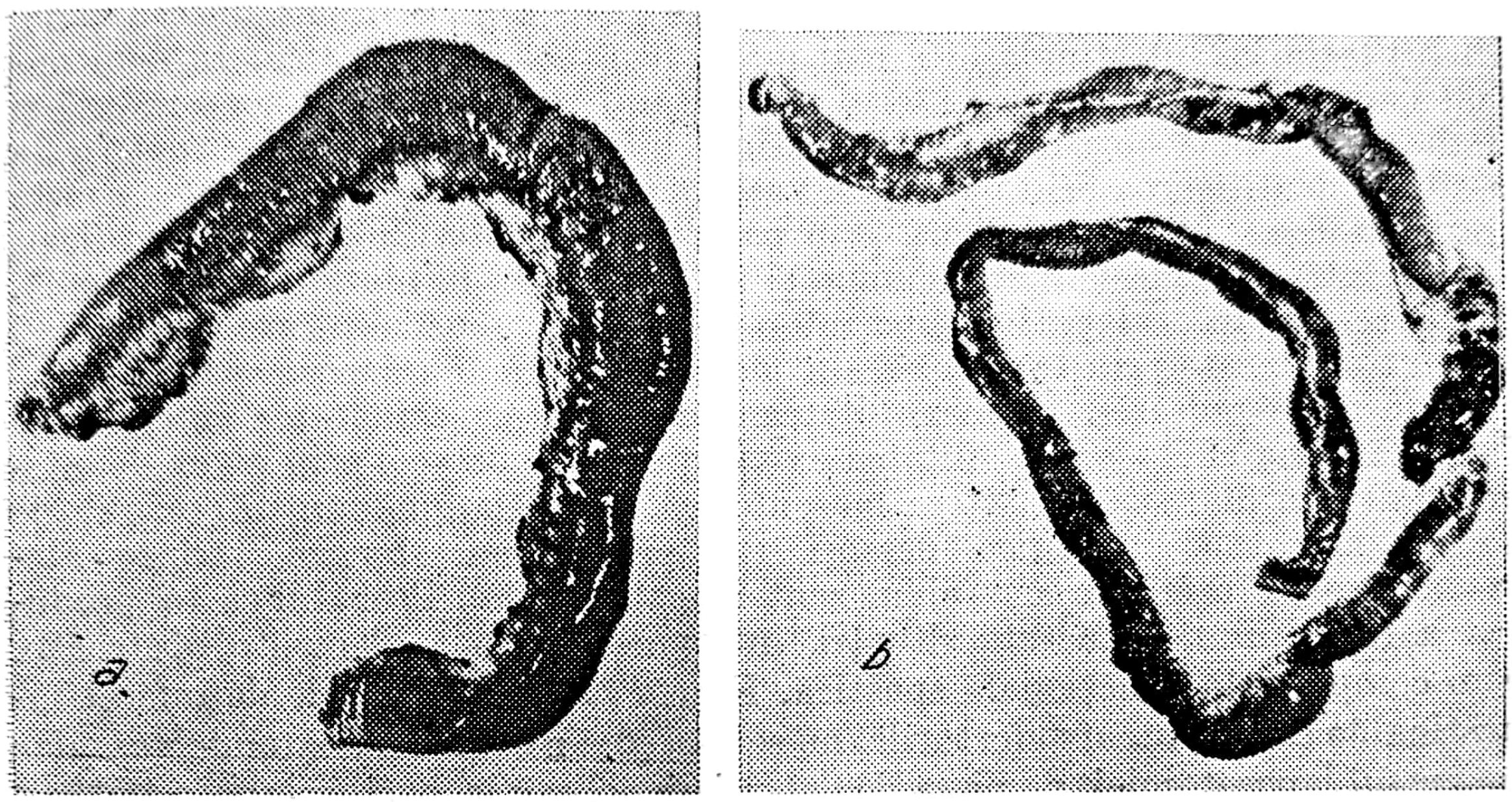

Fig. 4.40 — **Aspecte macroscopice de infarct intestinal:**
a — infarct intestinal; b — infarct intestinal cu focare multiple.

Staza sanguinolentă intestinală: în lumenul ansei intestinale infarctizate se produce o stază masivă de conţinut serosanguinolent (lichid de secreţie intestinală, resturi de mucoasă sfacelată şi elemente sanguine migrate în afara lumenului vascular, prin efracţiunea peretelui capilarelor). Conţinutul serohematic intestinal, abundent şi caracteristic, este în acelaşi timp toxic şi foarte septic. El reprezintă unul din sectoarele în care se înregistrează fuga masei circulante sanguine.

În interiorul cavităţii peritoneale se găseşte obişnuit o cantitate moderată de ascită sanguinolentă, dovadă a extravazării sanguine. În cazul infarctelor care au ajuns în stadiul de sfacel sau perforaţie, conţinutul cavităţii peritoneale, mai abundent, este net septic, mărturie a trecerii conţinutului intestinal. Migrarea germenilor prin peretele intestinal alterat este posibilă chiar înaintea producerii perforaţiei. (vezi 11.7.4 şi 11.16).

Leziunile vasculomezenterice: teritoriul mezenteric aferent zonei intestinale infarctizate este sediul unor modificări variabile; în cazurile tipice apare o infiltraţie violacee serohematică, cu zone de hematoame; leziunea este de formă triunghiulară, cu baza la intestin şi vîrful la rădăcina mezenterului; edemul şi îngroşarea consecutivă a mezenterului din această zonă nu permit decît rareori stabilirea exactă a sediului şi întinderii obstrucţiei vasculare. Uneori, prin palpare, se reperează zone de tromboză vasculară, arterială sau venoasă. Dimensiunile leziunilor intestinale şi mezenterice sînt uneori egale, alteori leziunea intestinală este mai mare decît cea mezenterică. Într-un număr mai mic de cazuri, mezenterul nu este infiltrat decît pe o zonă redusă şi limitată, paralelă cu segmentul intestinal infarctizat. În aceste situaţii este posibilă identificarea prin palpare a vaselor trombozante, ele apărînd ca nişte cordoane dure, imobile. Alteori, prin palparea mezenterului, puţin modificat, se constată că arterele sînt indemne şi pulsează pînă la marginea intestinală. Mai rare, dar în acelaşi timp mai interesante, sînt cazurile în care vasele, deşi nu sînt obliterate prin tromboză, sînt de calibru mic, cu aspect spastic şi lipsite de orice pulsaţie. Permeabilitatea vaselor din vecinătatea intestinului infarctizat nu exclude posibilitatea existenţei unui obstacol prin placa de aterom, situată mai sus, pe artera mezenterică. Disecţia amănunţită, operatorie sau la necropsie, identifică deseori existenţa unei stenoze strînse ateromatoase la originea arterei mezenterice superioare. Probabil că în producerea infarctului, în aceste situaţii, intervine pe lîngă elementul obstructiv şi o componentă funcţională spastică. Foarte rare sînt cazurile de infarct intestinal în care, cu toate eforturile, nu se găseşte un obstacol anatomic vascular în cursul laparotomiei, pe piesa de enterectomie, sau la necropsie; ele au fost încadrate într-o categorie aparte de „infarcte fără leziuni vasculare“.

Dacă se ia în considerare lungimea intestinului infarctizat, se pot distinge două forme:

— *infarctul segmentar*, formă mai frecventă, interesează mai ales ileonul pe o lungime variabilă, de la cîţiva centimetri pînă la un metru; uneori, infarctul de colon drept este asociat cu infarctul ileal; infarctele segmentare sînt şi pe jejun; pot exista şi două infarcte, separate prin segmente intestinale sănătoase;

— *infarctul subtotal* sau *total*, formă mai rar* întîlnită, cuprinde tot teritoriul arterei mezenterice superioare (jejunul, ileonul şi cecoascendentul); de obicei, primii 50 cm jejunali sînt respectaţi de procesul de infarctizării.

Constituirea infarctului enteromezenteric determină scăderea debitului portal şi perturbări morfofuncţionale la nivelul ficatului. Debitul portal scade, fie ca urmare a diminuării importante a aportului arterial mezenteric, fie ca urmare a blocajului circulaţiei venoase mezenterice. Produşii de toxicitate mare, resorbiţi din intestin, invadează atît filtrul hepatic cît şi circulaţia generală, fiind una din cauzele de şoc grav, alături de hipovolemie. Resorbţia produşilor toxici intestinali creşte îndeosebi după intervenţiile chirurgicale, care restabilesc fluxul sanguin. În infarctele de origine venoasă s-au descris embolii hepatice şi leziuni celulare degenerative cu semne de insuficienţă hepatică gravă. Pe baza variatele aspecte morfopatologice descrise, se reţin ca factori majori de gravitate în infarctul enteromezenteric: leziunile ireversibile intestinale, scăderea importantă a volemiei prin extravazarea sanguină globală şi resorbţia unor produşi toxici.

---

* În practica chirurgiei generale de urgenţă, formele extinse topografic şi evolutiv reprezintă majoritatea adresabilităţii (90% faţă de 10% infarcte segmentare) în cadrul abdomenului acut chirurgical (n. red.).

Etiopatogenetic (şi într-o oarecare măsură şi din punctul de vedere clinic) infarctele intestinale se împart în mai multe categorii.

(i) **Infarctele de origine arterială** se întîlnesc în pînă la 60% din cazuri, în majoritatea observaţiilor obstrucţia fiind localizată pe trunchiul principal şi mult mai rar pe ramurile periferice.

a) *Infarctele prin tromboză* (61% din cazurile de infarct arterial) pot fi stadiul final al unui proces arterial obstructiv şi progresiv, sau rezultatul decompensării hemodinamice locale pe un vas cu lumenul strîmtorat prin ateromatoză. Decompensarea hemodinamică se produce ori de cîte ori scade tensiunea arterială, după o intervenţie chirurgicală, în stările de hipovolemie, la bolnavii cu insuficienţă cardiacă, după traumatisme abdominale; ocluziile intestinale, prin hipovolemia secundară şi distensia intestinală care comprimă patul vascular intestinal, realizează condiţii favorabile pentru producerea infarctului intestinal; forme plurifocale şi limitate de infarct se întîlnesc în arterita Bürger şi în periarterita nodoasă.

b) *Infarctele prin embolie* (37% din cazurile de infarct arterial) sînt favorizate de orientarea aproape paralelă a arterei mezenterice superioare faţă de axul aortei abdominale. Embolul se localizează obişnuit pe trunchiul principal sau pe una din ramurile mari ale arterei mezenterice superioare. Oprirea cheagului este favorizată de unele stenoze ateromatoase, sau de plăci de aterom. Imediat după embolie, ramurile arteriale situate distal de obstacol devin spastice, intestinul devine palid. Ulterior, după circa 6 ore, distal şi proximal de embolus se produce tromboza secundară extensivă, intestinul devenind cianotic. Infarctul prin embolie se întîlneşte la bolnavii cardiaci, în fibrilaţie atrială, cu ocazia unui efort, naştere, intervenţie chirurgicală etc.

c) *Infarctele arteriale limitate* (cu „ansă defuncţionalizată“); în unele cazuri, infarctul arterial, localizat pe cîteva vase de calibru mai mic, nu produce leziuni intestinale totale corespunzătoare teritoriului vascular respectiv. După producerea obstrucţiei, la care se supraadaugă spasmul vascular, apar leziuni ischemice intestinale, dar care nu compromit toate straturile peretelui; compensarea prin colaterale suplează în parte lipsa de irigaţie arterială, astfel că leziunea intestinală este limitată şi se face în etape. Mucoasa intestinală, cert mai sensibilă la ischemie, se necrozează şi se elimină; un ţesut de remaniere conjuctivovasculară apare la acest nivel. După 7—10 zile de la producerea accidentului vascular, ansa intestinală infarctizată, dar nu total compromisă, devine rigidă, cu peretele gros, lipsită de mucoasă. Este vorba de o „ansă defuncţionalizată“ un veritabil obstacol în calea tranzitului intestinal; aşa se explică de ce, în infarctele limitate, care au depăşit perioada acută fără ca ansa să se gangreneze, apare tardiv ocluzia intestinală. Examenul radiologic baritat arată o ansă rigidă, fără peristaltică, cu lumenul mult strîmtorat (fig. 4.41); angiografia unei piese de enterectomie, de acest fel, demonstrează zona de tromboză arterială periferică (fig. 4.42). Examenul clinic al abdomenului poate releva la palpare această ansă, sub forma unui „boudin.“ Uneori, infarctele cu totul limitate, sînt urmate de constituirea unor stenoze cicatriceale intestinale, unice sau multiple, care devin manifeste clinic mult mai tîrziu; ele se încadrează în formele clinice de ischemie cronică intestinală.



Fig. 4.41 — Infarct arterial limitat, cu „ansă defuncționalizată“. Examen radiologic la 10 zile. Ansa intestinală defuncționalizată este rigidă, lumenul său este strîmtorat, pliurile caracteristice mucoasei jejunale lipsesc (colecția prof. I. Juvara).

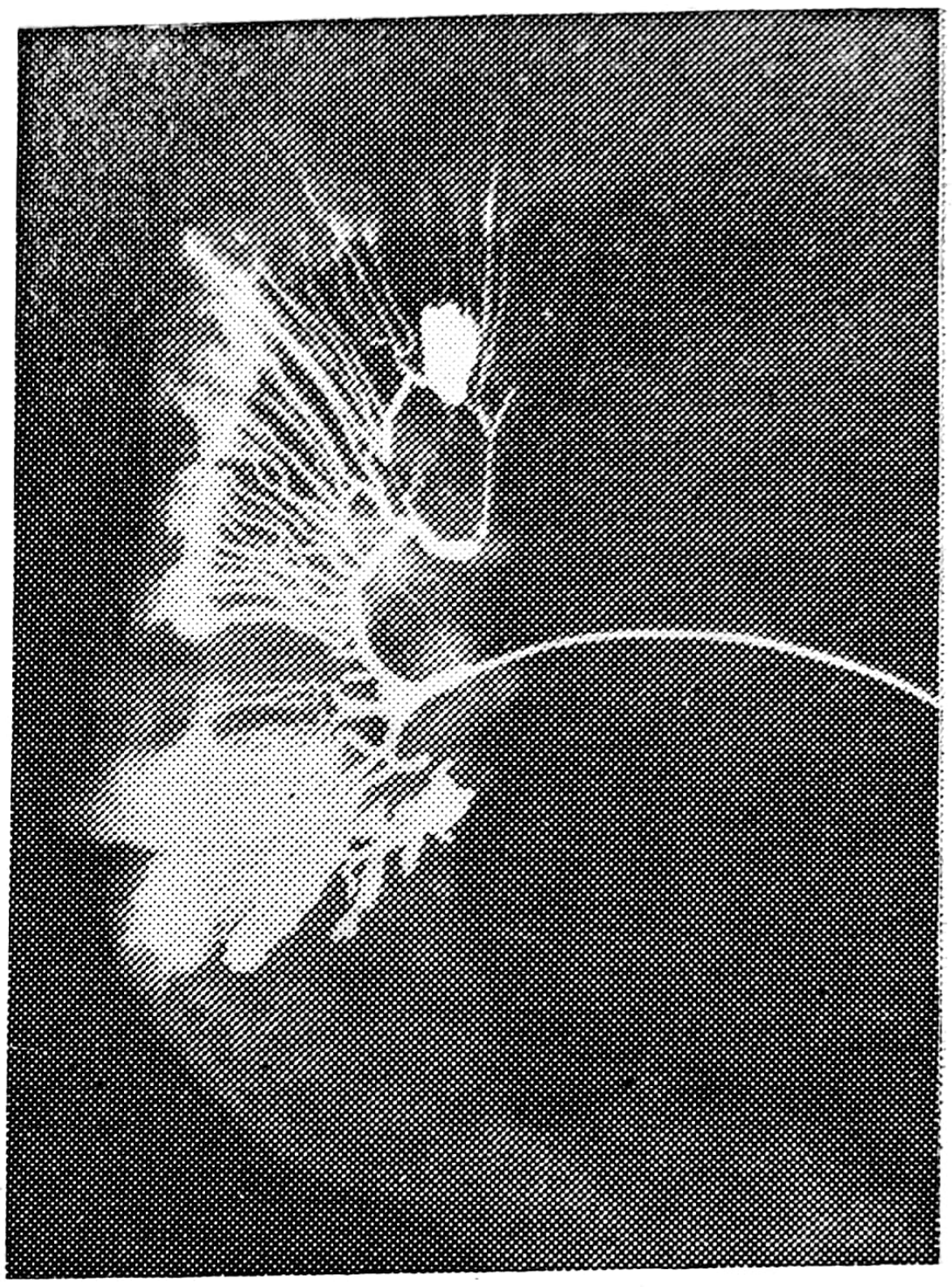

Fig. 4.42 — Angiografia unei piese de enterectomie arată zone de tromboză arterială periferică (colecția prof. I. Juvara).

(ii) **Infarctele de origine venoasă** (pînă la circa 40% din infarctele intestinale) se produc la bolnavii cu antecedente flebitice pelviene sau pe sistemul cav inferior. Anumite condiții de ordin general, care produc hipercoagulabilitate (policitemia, hemoconcentrația, carcinomatoza) sau de ordin local, însoțite de congestie și stază portală (ciroza hepatică, compresiunile extrinseci portale) favorizează cu precădere apariția infarctelor intestinale de origine venoasă. De asemenea, sînt de menționat, între cauzele favorizante, traumatismele intestinale, iradiațiile sau procesele supurative intraperitoneale. Dintre intervențiile chirurgicale, splenectomia se complică mai frecvent cu tromboza venoasă mezenterică; în aceste cazuri procesul trombotic începe pe vena splenică restantă dar se poate extinde la vasele mezenterice și la triunghiul port; extinderea procesului trombotic se datorește pe de o parte scăderii debitului și încetinirii fluxului portal, iar pe de altă parte hipercoagulabilității postoperatorii, secundare creșterii explozive a trombocitelor. Iată de ce, bolnavii cu reacţii de hipertrombocitoză postsplenectomie (care depăşeşte 500 000/mm^3) trebuie atent supravegheaţi şi mai ales protejaţi cu un tratament îndelungat cu anticoagulante. Localizarea procesului trombotic venos este în 96% din cazuri pe vena mezenterică superioară şi numai în 4% din cazuri pe cea inferioară. Clinic, infarctele de origine venoasă se instalează mai puţin brutal decît cele de origine arterială. Ele sînt precedate de o perioadă de disconfort digestiv, anorexie, balonare etc. În momentul instalării leziunilor intestinale simptomatologia devine acută, deosebindu-se mai greu de infarctele de origine arterială.

(iii) **Infarctele fără ocluzie vasculară;** situaţii rare*, dar în acelaşi timp interesante, constau într-un infarct parietal intestinal în care nu se constată un proces obstructiv vascular. Aceste forme, mai puţin clare, au fost atribuite unor spasme vasculare persistente declanşate de diverse cauze: traumatisme abdominale sau agresiuni microbiene (colibacilul). Unii au denumit această formă numai „apoplexie intestinală" incriminînd ca factori declanşanţi mediatori chimici ai sistemului nervos vegetativ, histamina şi acetilcolina. Între cauzele favorizante de infarct de acest fel sînt citate şi coma diabetică, stările de hipovolemie, tratamentul cu vasopresoare etc. În general, leziunile intestinale sînt limitate uneori la zone de necroză insulară situate pe marginea antimezenterică a intestinului. Nu lipsesc însă situaţiile în care intestinul este infarctizat pe segmente întinse. În stabilirea diagnosticulului de infarct fără leziune obstructivă vasculară, trebuie atenţie, pentru că uneori o zonă limitată de stenoză ateromatoasă mezenterică, sau cu placard de aterom, pot, în anumite condiţii de hipotensiune arterială sau hipovolemie, să producă o decompensare hemodinamică locală, care se soldează în final cu o leziune ischemică intestinală.

După trecerea în revistă a diverselor forme etiopatogenice trebuie reţinute ca noţiuni fundamentale: nu există infarct intestinal fără o perturbare circulatorie; important în producerea infarctului nu este atît obstrucţia vasculară cît efectul acesteia la nivelul circulaţiei capilare intestinale; uneori obstrucţii mici, însoţite de spasme vasculare persistente, produc leziuni întinse intestinale.

Diagnostic. Stabilirea diagnosticului de infarct enteromezenteric se face în etape de importanţă egală: clinic, paraclinic şi operator.

Diagnosticul clinic; cu toate că etiologia este variabilă, infarctul intestinal are un sindrom clinic comun şi caracteristic. Infarctul poate apărea la toate vîrstele, dar cu predilecţie la bolnavii ateromatoşi, la care se întîlnesc mai des condiţii favorizante şi declanşante. S-a arătat mai sus importanţa noţiunii de teren ateromatos emboligen, pentru infarctele de origine arterială şi de teren predispozant pentru tromboflebită în infarctele de origine venoasă. Infarctul enteromezenteric se instalează brusc (în peste 50% din cazuri) cu semne de abdomen acut în care domină durerea (90%) însoţită de fenomene ocluzive. Starea de colaps se constată în 20% din observaţii, indiferent de modul de debut. În aproape 40% din cazuri debutul este progresiv, cu dureri moderate abdomiale, anorexie, balonare, senzaţie de disconfort abdominal. Alteori, infarctul intestinal reprezintă etapa finală evolutivă a unor fenomene de ischemie cronică intestinală, care durează luni sau ani.

---

* Incidenţa acestor forme sporeşte continuu, tinzînd spre 20% din totalul infarctelor mezenterointestinale (vezi şi tabelul 11.21 la pag. 716) (n. red.).

Sindromul clinic este caracterizat de următoarele elemente:

— durerea abdominală, de intensitate mare, generalizată la tot abdomenul, dar cu sediul mai frecvent mezogastric, periombilical; are caracter persistent, este exacerbată uneori de colici intestinale cu sediu fix de plecare, şi nu iradiază în afara ariei abdominale;

— starea de şoc cu tendinţă la colaps este prezentă în toate cazurile; bolnavul palid, cianotic, are transpiraţii reci, puls rapid, mic, instabil, tahipnee superficială, hipotensiune arterială cu diminuarea tensiunii diferenţiale, temperatură normală;

— tulburările de tranzit sînt întotdeauna prezente; mai frecvent se întîlnesc semne de ocluzie (balonare, oprirea tranzitului) decît diaree; enteroragia rămîne un semn tardiv;

— greţurile şi vărsăturile sanguinolente sînt rare şi necaracteristice.

Abdomenul meteorizat simetric, uneori predominant în regiunea ombilicală sau hipograstrică, este imobil, fără peristaltism; el urmează mişcările respiratorii, fără a prezenta contractură abdominală. În unele cazuri, în care stratul adipos permite, se evidenţiază, la palpare, o zonă dureroasă cu un oarecare grad de apărare musculară, sau mai rar, o împăstrare, greu de delimitat, sub forma unui „boudin“, care reprezintă ansa intestinală infarctizată. Zona de împăstrare, mată la percuţie, situată în centrul abdomenului meteorizat este sugestivă pentru diagnostic. În formele de infarct intestinal cu ascită, deşi abdomenul este destins, la percuţie apare mat: „meteorismul mat“ (Mondor).

În afara tabloului dramatic clasic, descris, infarctul enteromezentric se poate instala şi sub formă subacută, în care, de la episodul dureros de intensitate mai mică şi pînă la apariţia semnelor evidente, se scurg cîteva zile; acest mod de debut şi de evoluţie progresivă, sau în etape, corespunde, aşa cum s-a arătat, infarctelor de origine venoasă. Nerecunoaşterea acestor forme, care nu sînt o raritate, este o eroare gravă, deoarece astfel de cazuri diagnosticate în timp util beneficiază de tratament medical şi chirurgical, cu oarecare şanse de succes.

Diagnosticul paraclinic se bazează mult pe examenul radiologic de urgenţă, care aduce importante elemente caracteristice în stabilirea diagnosticului. Radiografia abdominală pe gol arată obişnuit: distensia aerică a intestinului subţire, dar cu trei caractere esenţiale: difuziunea şi omogenizarea (bule de gaz care sînt egale, în timp ce în ocluzie nu sînt), aerojejunia (participarea jejunală) şi lipsa de peristaltică; imaginea ansei infarctizate, ce apare uneori evident destinsă, cu pereţii îngroşaţi (ansa în doliu) sau opacă, atunci cînd este umplută cu conţinut intestinal; revărsatul peritoneal ascitic este uneori pus în evidenţă pe clişee de profil. Semnele radiologice, deşi concludente în 50% din cazuri, sînt în realitate tardive şi din acest punct de vedere de un interes practic limitat. Pe de altă parte, examenul radiologic nu poate fi practicat la bolnavii aflaţi în stare severă de şoc. Examenul baritat nu este indicat decît în unele infarcte segmentare incomplete, care au depăşit faza acută fără gangrenă şi perforaţia ansei.

Examenele de laborator (hemograma, ionograma, sumarul de urină, ureea, volemia) definesc de fapt tabloul umoral, caracterizat prin hemoconcentraţie, hipovolemie, anemie, hiperleucocitoză semnificativă (15—20 000/mm^3), azotemie, hipopotasemie, insuficienţă renală acută, leziuni de glomerulonefrită toxică.

Diagnosticul diferenţial nu este o problemă dificilă în cazurile în care tabloul clinic este concludent şi imaginile radiologice revelatoare, mai ales dacă şi terenul cardiovascular favorizant coexistă; totuşi şi în aceste situaţii este bine să se execute o ECG, pentru a exclude un infarct miocardic de formă abdominală. În situaţiile mai puţin tipice este posibilă confuzia cu o serie de sindroame abdominale acute: ocluzia intestinală clasică (mai ales prin invaginaţie sau strangulare); colica nefretică însoţită de pareză intestinală difuză şi tulburări de tranzit; pancreatita acută hemoragică poate fi uşor confundată cu un infarct, deoarece se însoţeşte de distensie abdominală, împăstare dureroasă, ascită hemoragică, fenomene de şoc, tulburări de tranzit; inundaţia peritoneală prin sarcină extrauterină ruptă, în care există distensie abdominală, durere violentă la debut, fenomene de şoc hemoragic; unele peritonite difuze toxice dominate de distensia abdominală, oprirea tranzitului şi fenomene de şoc. Majoritatea sindroamelor acute enumerate necesită însă laparotomie exploratorie de urgenţă, cu atît mai mult cînd există incertitudinea de diagnostic.

Diagnostic operator. Etapa finală a diagnosticului, de care depinde soluţia terapeutică adoptată, este laparotomia exploratorie. Intervenţia chirurgicală trebuie precedată de o justă reechilibrare hidroelectrolitică. Utilizarea vasopresoarelor de tipul adrenalinei sau noradrenalinei pentru combaterea stării de şoc este periculoasă, accentuînd ischemia intestinală.

Laparotomia exploratorie are drept scop stabilirea întinderii şi a gradului leziunilor intestinale, sediul, natura şi întinderea obstrucţiei vasculare. În infarctul arterial ansa intestinală este destinsă moderat, edemaţiată, violacee, conţinînd stază hemoragică; o perioadă de timp după constituirea infarctului păstrează o contractilitate anarhică de cauză anoxică. În infarctul venos, ansa este intens cianotică, edemul este mai mare, ascita hemoragică mai abundentă.

În funcţie de constatările intraoperatorii se stabilesc mai multe atitudini. Leziunile întinse jejunoileale (uneori şi pe cecoascendent) de cauză venoasă contraindică orice tentativă de revascularizaţie sau enterectomie; se aplică tratament conservator prin aspiraţie gastrojejunală continuă (pentru a suprima distensia şi staza), anticoagulante şi corticoterapie (pentru a încerca repermeabilizarea vaselor obstruate), antibiotice cu spectru larg (dar netoxice pentru ficat şi rinichi), reechilibrare hidroelectrolitică şi combaterea stării de şoc.

Prezenţa obstrucţiei limitată la originea arterei mezenterice superioare permite tentativa unei operaţii reconstructive vasculare. În funcţie de natura obstacolului şi de situaţia locală se va executa: embolectomia, trombendarteriectomia, derivaţia sau reimplantarea trunchiului arterei mezenterice superioare în aortă. Reuşita operaţiei de revascularizaţie, cu revenirea pulsaţiei, nu este urmată de dispariţia totală a leziunilor intestinale, enterectomia limitată apare deseori necesară în aceeaşi şedinţă operatorie, sau mai tardiv. După operaţiile de revascularizaţie reuşite urmează o perioadă critică, în care, datorită revenirii fluxului vascular la un intestin cu permeabilitate de membrană profund alterată, se accentuează perturbaţiile hidrice, ionice şi starea de şoc.

În cazul infarctelor limitate la compromiterea unui segment intestinal, enterectomia este soluţia chirurgicală posibilă şi eficientă. Aspiraţia gastrojejunală, tratamentul cu anticoagulante, antibiotice şi reechilibrarea corectă trebuie să însoţească şi să urmeze oricare tip de intervenţie chirurgicală.

Deşi există posibilitatea diagnosticului precoce şi soluţii de tratament chirurgical şi medical, prognosticul obstrucţiilor acute vasculare mezenterice rămîne rezervat. Mortalitatea înregistrată în statisticile mari variază între 80—93%. Pe de altă parte, chiar dacă s-a rezolvat accidentul acut bolnavul rămîne mai departe cu acelaşi teren patologic.

4.11.2 ISCHEMIA CRONICĂ INTESTINALĂ

Se încadrează în acest capitol o serie de manifestări digestive cu caracter cronic (angina abdominală, tulburările de absorbţie intestinală şi stenozele de origine ischemică) secundare insuficienţei de irigaţie a intestinului, urmînd leziunilor degenerative obstructive ale arterei mezenterice superioare sau a ramurilor sale. Spre deosebire de forma acută, în care leziunile necrozante intestinale sînt consecinţa de neînlăturat, în cele cronice, modificările morfologice sînt de importanţă mai mică şi nu compromit viabilitatea segmentului intestinal. Formele cronice se datoresc unui proces degenerativ al peretelui mezenteric, care obstruează progresiv lumenul vascular. În funcţie de gradul stenozei arteriale realizate, parţială sau totală, şi mai ales de viteza de instalare a stenozei, care permite un grad mai mare sau mai mic de compensare prin colaterale, formele clinice vor fi variate. Există însă şi stenoze aproape complete ale trunchiului arterei mezenterice superioare, fără nici o manifestare clinică. Este vorba de stenoza instalată în timp mai îndelungat şi foarte bine compensată prin colaterale.

(i) **Angina abdominală.** Afecţiune cunoscută de aproape un secol, a fost reactualizată în ultimii 25 de ani graţie progreselor înregistrate în cunoaşterea fiziopatologiei şi a modificărilor morfologice arteriale mezenterice. Interesul practic chirurgical a crescut o dată cu unele succese obţinute prin operaţii reconstructive vasculare. Crizele dureroase abdominale, caracteristice acestei forme de ischemie cronică intestinală, au fost descrise sub denumiri variate: ischemie acută paroxistică, claudicaţie intermitentă a intestinului, arterită mezenterică, meiopragie intestinală intermitentă angiosclerotică etc.

Etiologie. Elementul capital în apariţia angorului intestinal, ca şi în celelalte forme de ischemie cronică mezenterică, este terenul: peste 75% din aceşti bolnavi sînt bărbaţi, majoritatea ateromatoşi, cu multiple manifestări de ateroscleroză, boală sistemică a întregului organism; mulţi dintre ei, trecuţi de 50 de ani, sînt hipertensivi, coronarieni, vasculocerebrali sau cu semne de arterită a membrelor inferioare. În acest fel, ischemia cronică mezenterică apare ca o consecinţă a localizării pe vasele mezenterice, a unui proces degenerativ vascular generalizat. Cu toate că numărul indivizilor purtători de leziuni degenerative vasculare este foarte mare sînt recunoscute numai un număr restrîns de angine abdominale.

Morfopatologie. Leziunile care definesc sindromul de angor abdominal sînt cele arteriale mezenterice. Artera mezenterică superioară are o dispoziţie morfologică expusă la accidente ischemice: trunchiul său este larg şi scurt, în timp ce ramurile terminale sînt lungi şi de calibru mic; singurele anastomoze capabile să supleeze obstrucţia trunchiului arterial se stabilesc prin arcada Riolan (cu mezenterica inferioară) şi prin artera pancreaticoduodenală stîngă (cu ramurile pancreatice ale trunchiului celiac); distal de aceste colaterale, artera mezenterică superioară are caracter terminal. Trebuie menţionat, ca un factor important în adaptarea hemodinamică a teritoriului mezenteric superior, prezenţa plexului vegetativ mezenteric, capabil să declanşeze reacţii vasomotorii foarte vii. Leziunile degenerative sînt localizate în majoritatea cazurilor la originea arterei mezenterice superioare. Mult mai rar se întîlnesc modificări ateromatoase pe ramurile secundare şi nici o dată pe ramurile mici intestinale. În ceea ce priveşte tipul de leziune — localizat preferenţial la originea arterei mezenterice superioare — s-au descris trei forme: placa de aterom, dezvoltată pe peretele aortei, dar care acoperă parţial ca un clapet orificiul arterial mezenteric superior; îngroşarea peretelui trunchiului arterial mezenteric superior pe 1—2 cm, cu strîmtorarea lumenului; stenoza inelară scleroasă, cu sau fără calcificare, localizată pe orificiul aortic al arterei. Din aceste date rezultă o electivitate evidentă pentru localizarea leziunilor degenerative la originea arterei mezenterice.

Fiziopatologie. Răsunetul stenozelor parţiale sau totale ale trunchiului arterei mezenterice superioare asupra dinamicii intestinale depinde mai puţin de gradul stenozei cît mai ales de viteza de instalare (săptămîni sau ani), care permite, sau nu, stabilirea unei circulaţii colaterale de supleanţă. Mai mult, DeBakey a arătat că fenomenele clinice apar numai în cazul cînd leziunile obstructive, instalate în timp mai îndelungat, au interesat pe lîngă artera mezenterică superioară şi trunchiul celiac sau / şi mezenterica inferioară.

Deşi problema supleanţei vasculare intestinale după ocluzia arterei mezenterice superioare nu este pe deplin clarificată, se ştie că perturbaţiile hemodinamice sînt variate şi anume: fluxul sanguin intestinal micşorat pare suficient pentru viabilitatea intestinală şi travaliul digestiv după prînzuri mici, dar devine insuficient în cazul unor prînzuri mai abundente; fluxul sanguin intestinal, deşi micşorat, are totuşi suficiente rezerve de adaptare, prin colaterale, pentru a face faţă unui travaliu digestiv obişnuit. În fond, aceleaşi legi de adaptare hemodinamică, cunoscute în arteritele membrelor inferioare guvernează şi regimul vascular intestinal. În interpretarea mecanismului „crampei anginoase abdominale“ trebuie deci ţinut seama de faptul că intestinul solicită debitului său arterial variaţii importante, în raport cu perioadele de repaus şi de activitate. În cazul compensării insuficiente prin colaterale, în perioada de activitate maximă intestinală (motorie şi secretorie), apare ischemia de efort, a cărei traducere clinică este criza anginoasă (claudicaţia intermitentă de efort).

Diagnosticul clinic. Semnul clinic major este durerea abdominală cu anumite caractere: apare postprandial (60% din cazuri); este proporţională ca intensitate, cu cantitatea alimentelor ingerate; este localizată în regiunea medioabdominală, epigastrică, hipogastrică; nu iradiază în afara ariei abdominale; este violentă şi are caracter de crampă; uneori survine în pusee periodice, dar nesistematizate. Distensia abdominală, penibilă, însoţită de greţuri şi vărsături, este întîlnită în 33% din cazuri, fiind expresia tulburărilor de tranzit intestinal, secundară ischemiei cronice mezenterice. Tabloul clinic este completat, în formele mai avansate, de un sindrom de denutriţie, consecinţa restricţiei alimentare voluntare, acceptată de bolnav de teama crizelor dureroase postprandiale. Pierderea ponderală este adeseori importantă şi însoţită de anemie secundară, astfel încît bolnavul capătă un aspect pseudocanceros. În situaţii de acest fel, au fost executate laparotomii cu diagnosticul prezumtiv de cancer de corp de pancreas. Deseori, simptomatologia frustă, sub forma unor crampe abdominale trecătoare, însoțite de tulburări de tranzit, preferința bolnavului pentru mese mici, compuse din alimente ușor digerabile, orientează greșit diagnosticul către o afecțiune cronică abdominală.

Examenul radiologic. În fața tabloului clinic se impune explorarea radiologică a tractului digestiv pentru a exclude, cît este posibil, o leziune gastrică, duodenală, colecistică, colică etc. Radiografia abdominală pe gol poate arăta în unele cazuri, calcificări ateromatoase ale peretelui aortei abdominale, sugerînd existența leziunilor degenerative ale originii arterei mezenterice superioare.

Aortografia abdominală (pe cale translombară, sau mai bine aortografia selectivă cu ajutorul unui cateter introdus, prin artera brahială sau femurală, pînă în vecinătatea originii trunchiului celiac și a arterei mezenterice superioare) poate aduce dovada neîndoielnică a modificărilor obstructive a acestor vase. Clișeele radiologice vor fi executate de față și mai ales de profil, pentru a degaja originea acestor vase de opacitatea aortei. Acest examen, în caz de ischemie cronică intestinală arată următoarele: stenoza trunchiului arterei mezenterice superioare la origine; absența de injectare a arterei mezenterice superioare; dezvoltarea arcadei Riolan și a piciorului stîng al acestuia (semn de compensare prin colaterale); stenoza concomitentă a trunchiului celiac. Cu toate aceste avantaje evidente aortografia este uneori contraindicată, fiind capabilă a produce ea însăși infarct intestinal, accident semnalat în literatură.

Diagnosticul de angină intestinală se stabilește pe: durerea paroxistică postprandială; teama de alimentație; sindromul de denutriție; noțiunea de teren ateromatos; confirmarea eventuală a leziunilor obstructive arteriale prin aortografie. Alte explorări nu prezintă interes decît în măsura în care, cu ajutorul lor, se poate depista un sindrom de malabsorbție.

Tratament. În legătură cu terapeutica medicală a anginei abdominale. și cu succesele sale se pot spune puține lucruri pozitive. Sînt indicații generale pentru orice bolnav vascular: regimul alimentar de cruțare, cu prînzuri mici, fără grăsimi, fără alcool, suprimarea fumatului, evitarea frigului și a umezelii; trinitrina calmează unele crize dureroase paroxistice.

Laparotomia exploratorie, neurmată de o intervenție de revascularizație, poate grăbi constituirea unui infarct enteromezenteric în 33% din cazuri. Diagnosticul operator nu este simplu totdeauna. Intestinul apare normal sau puțin palid. Vasele drepte intestinele sînt lipsite de pulsații sau au pulsații foarte slabe. Trunchiul arterei mezenterice superioare este indurat și lipsit de bătăi pulsatile. Din păcate, originea arterei mezenterice superioare, acolo unde este sediul de elecție al leziunilor obstructive, nu este ușor accesibilă unei explorări directe pe calea abdominală anterioară; pe acest segment artera mezenterică este acoperită de pancreas, a cărui disecție nu este deloc ușoară și lipsită de riscuri (din aceste motive s-a recomandat toracofrenolaparotomia stîngă cu decolarea retrosplenopancreatică). Criteriile de diagnostic operator sînt constatarea inelului de stenoză la originea arterei mezenterice și a unui „tril" caracteristic. Măsurarea presiunii sîngelui, deasupra și sub zona de stenoză, sau mai corect a debitului arterial, este de asemenea un test obiectiv al insuficienței de irigație.

Tratamentul chirurgical actual își propune revascularizația intestinului fie prin rezecția zonei stenozate, fie prin operații derivative care să aducă fluxul sanguin necesar în teritoriul mezenteric situat sub zona de stenoză. Operațiile propuse și încercate sînt:

— dezobstrucția prin trombendarterectomie la nivelul originii mezenterice superioare; deși greu de executat tehnic, ar avea avantajul respectării colateralelor existente; la nevoie, calibrul arterei poate fi lărgit printr-un petic *(patch)* venos sau aloplastic;

— reimplantarea arterei mezenterice superioare în aortă;

— derivații cu material venos autogen, sau tuburi de material plastic, montate aortomezenteric, aortosplenomezenteric (în caz de obstrucție și a trunchiului celiac) sau ileomezenteric.

Aceste intervenții, executate cu succes în unele cazuri, nu au încă verificarea valorii lor pe un număr mare de bolnavi și mai ales nu au proba timpului. Tot în scopul ameliorării regimului circulator intestinal au mai fost executate (cu rezultate modeste) operațiile hiperemiante de tipul simpatectomiei lombare, splanhnicectomiilor sau simpatectomiilor periarteriale mezenterice.

(ii) **Tulburările de absorbție intestinală** neînsoțite de alte manifestări intestinale de origine ischemică sînt o raritate. Se manifestă clinic prin diaree persistentă, însoțită de denutriție severă. Steatoreea după prînzul de probă, scăderea absorbției trioleinei marcate, fibrele musculare nedigerate în scaun, perturbarea absorbției xilozei, a vitaminei B_{12} și hipoproteinemia, definesc laturile biologice ale sindromului. De cele mai multe ori, malabsorbția însoțește celelalte manifestări clinice de ischemie mezenterică și mai ales crizele dureroase.

(iii) **Stenozele intestinale de origine ischemică** sînt urmarea unor infarcte limitate, în care obstrucția arterială, localizată la una din ramurile mici, nu compromite peretele intestinal astfel încît să se producă necroza și perforația.

Anatomie patologică. Stenozele intestinale cu această origine, unice sau multiple, sînt localizate mai frecvent pe jejun; stenozele sînt tubulare, lungi de cîțiva centimetri, cu limite nete. Peretele intestinal este îngroșat, indurat, arterele lipsite de pulsații. Deseori se constată adenopatie mezenterică. Din punctul de vedere histologic procesul nespecific se caracterizează prin înlocuirea mucoasei necrozate și eliminate, cu țesut de granulație și de îngroșare fibroasă. Submucoasa, în care au pătruns nenumărate fibroblaste, limfocite și histiocite, apare îngroșată, fibroasă. Arterele, cu peretele îngroșat, sînt obstruate.

Clinic, stenoza intestinală se manifestă prin fenomene de subocluzie sau ocluzie, care apar la intervale variabile de debut. De multe ori, la examenul abdominal se palpează o „tumoare“ care nu este altceva decît ansa intestinală modificată de procesul de necroză și de remaniere conjunctivă fibroasă.

Evoluția acestor bolnavi se poate împărți în trei etape: *etapa acută de infarct*, relativ repede depășită; *etapa asimptomatică*, care durează un interval variabil, de cîteva săptămîni sau luni; *etapa de stenoză intestinală*. Uneori, destul de timpuriu după accidentul acut, se constituie *ansa intestinală defuncționalizată*, care reprezintă un obstacol în tranzitul digestiv. În alte cazuri, de la accidentul ischemic și pînă la instalarea fenomenelor de stenoză intestinală, se scurge un interval mai mare de timp, astfel încît nu totdeauna se va stabili cu certitudine o legătură evidentă între cele două manifestări clinice. Mai rar, n stenozele incomplete, se produce în timp o dilatație cu stază în intestinul supraiacent obstacolului, care determină fenomene clinice de malabsorbție sau de ansă oarbă.

Diagnosticul este dificil, mai cu seamă că și aspectele radiologice sugerează adeseori leziunile de tip Crohn; aceleași aspecte și aceeași confuzie se produc și la primul examen intraoperator.

Tratament. De cele mai multe ori stenozele intestinale de origine ischemică impun intervenția chirurgicală (enterectomie segmentară) pentru fenomenele de ocluzie sau de subocluzie pe care le produc.

4.12 INSUFICIENȚELE INTESTINULUI SUBȚIRE DE CAUZE CHIRURGICALE

Se încadrează în acest capitol o serie de afecțiuni dobîndite în urma unor intervenții chirurgicale, care au ca trăsătură comună un grad variabil de insuficiență anatomofuncțională a intestinului subțire. În acest fel, din categoria mare a sindroamelor de malabsorbție se exclud cele în care nu există o mutilare iatrogenă prealabilă a intestinului subțire.

4.12.1 INTESTINUL SCURT CHIRURGICAL

În urma rezecțiilor întinse, necesitate de leziuni irecuperabile prin infarct, traumatisme sau neoplasm, lungimea intestinului subțire se poate reduce foarte mult. Se știe că rezecțiile întinse de intestin subțire produc un sindrom de malabsorbție sever, care în unele cazuri este incompatibil cu viața. Sindromul se datorește suprimării unei suprafețe mari de secreție, digestie și mai ales de absorbție intestinală (tabelul 4.2).

Tabelul 4.2.

Transportul și absorbția maximă a diverselor substanțe la nivelul intestinului*

Substanța	Capacitatea de absorbție intestinală în diverse segmente		
	Superior	Mijlociu	Inferior
Hidrocarbonați	++	+++	++
Aminoacizi	+++	+++	++
Trigliceride	++	++	+
Acizi grași	+++	++	+
Betamină	++	++	++
Primidine	+	+	
Săruri biliare		+	+++
Vitamina B_{12}		+	+++
Na^+	+++	++	+++
H^+		+	++
Ca^{++}	+++	++	+
Fe^{++}	+++	++	+
Cl^-	+++	++	+
SO_4^{--}	++	+	

* după B. Colcock și J. Braasch

În trecut, se afirma că rezecția care depășește jumătate din lungimea intestinului subțire este fatală. Prin cunoașterea mai aprofundată a fiziopatologiei intestinului subțire s-a reușit ca, prin terapie intensivă, iar apoi regim dietetic bine condus, să se obțină supraviețuirea unor bolnavi cu rezecții întinse de intestin, care nu demult păreau fără soluție. Gravitatea, în aceste cazuri este determinată de severitatea sindromului de malabsorbție, dependent nu atît de lungimea intestinului rezecat, cît de aceea a intestinului care rămîne. Cu toate dificultățile de a măsura exact intestinul restant in situ, se admite că pentru supraviețuire sînt necesari cel puțin 30—60 cm, iar pentru un echilibru nutrițional convenabil cel puțin 1—1,20 m. (Vezi și nota de la pag. 745).

Sindromul de malabsorbție variază și după calitatea segmentului intestinal rezecat. Rezecția ileonului este mai gravă decît rezecția unui segment echivalent de jejun. Asocierea unei hemicolectomii drepte la rezecția ileonului este de asemenea un factor de agravare. Suprimarea valvulei Bauhin în condițiile unei rezecții intinse de intestin, reprezintă prin ea însăși un alt factor de gravitate. Sindromul de malabsorbție devine mai sever, dacă rezecția întinsă de intestin survine la un bolnav care a suferit în prealabil o rezecție gastrică. Scoaterea din circuitul digestiv a unui segment întins jejunoileal are consecințe grave asupra dinamicii intestinale, digestiei și absorbției principiilor alimentare. Tulburările funcției digestive se repercutează asupra întregului organism prin modificări umorale și organice ce caracterizează „marele sindrom de insuficiență jejunoileală“ descris de Bennet și Hardwick.

Rezecția întinsă de intestin micșorează în același timp semnificativ suprafața de secreție și de absorbție, agravînd tulburările de nutriție. În aceste condiții digestia și mai ales resorbția diverselor substanțe suferă perturbații importante, dar care sînt într-o oarecare măsură dependente de sectorul intestinal absent (fig. 4.43).

Tulburările intestinale se caracterizează prin tranzit rapid, scaune imperioase postprandiale cu alimente nedigerate, conținînd o proporție mare de grăsimi.

Ca urmare a pierderilor masive prin scaunele frecvente, bogate în grăsimi, proteine, vitamine, apă etc., și mai ales a absorbției intestinale deficitare și total anarhice, se instalează *sindromul umoral de malabsorbție*, ce este definit, în linii mari, de următoarele elemente:

— hipoproteinemia accentuată și gravă ajunge la valori foarte scăzute și este greu de corectat; scăderea albuminelor determină inversarea raportului albumine/globuline;

— retenția de apă și electroliți este constantă, procesul de imbibiție apoasă interesînd toate viscerele; deși pare paradoxal, bolnavul pierde în același timp apă și electroliți (K^+ și Ca^{++}) prin scaun, dar nu ajunge niciodată la un echilibru; el este un mare consumator de apă, dar cu un metabolism și o repartizare vicioasă; extracelular se constată retenție, dar intracelular domină fenomenele de deshidratare prin mobilizarea apei și K^+ în sectorul extracelular;

— anemia cu caracter hipocrom este obișnuită; ea se datorește lipsei de absorbție a acidului folic, a fierului și a vitaminei B_{12}; hemograma, în condițiile vicierii echilibrului hidric, nu reflectă fidel gradul anemiei;

— alterările organice sînt consecința directă a lipsei aportului de material energetic, plastic, vitaminic și a consumării rezervelor interne; astfel, țesutul grăsos, ca urmare a lipolizei, este diminuat în proporție importantă, pînă la 27%; ficatul (ca o consecință directă a glicogenolizei și lipolizei) scade în greutate cu 64% și suferă un proces de degenerescență cu alterare evidentă a probelor funcționale; musculatura diminuă cu 30%, creierul și inima cu 3%; tiroida și glandele paratiroidiene își reduc substanțial activitatea secretorie, în timp ce hipofiza și suprarenalele suferă un proces de hipertrofiere în legătură cu metabolismul lipidelor și proteinelor proprii și cu dezechilibrul major hidroelectrolitic; glandele secretorii digestive își diminuă mult activitatea, unele pînă la dispariție (insuficiența secretorie digestivă alterează și mai mult digestia principiilor alimentare); carențele vitaminice multiple produc, în timp, leziuni cutaneomucoase, uneori importante, care realizează un aspect pseudopelagros (pe mucoase se pot forma ulcerații care se suprainfectează și agravează starea generală a bolnavului).

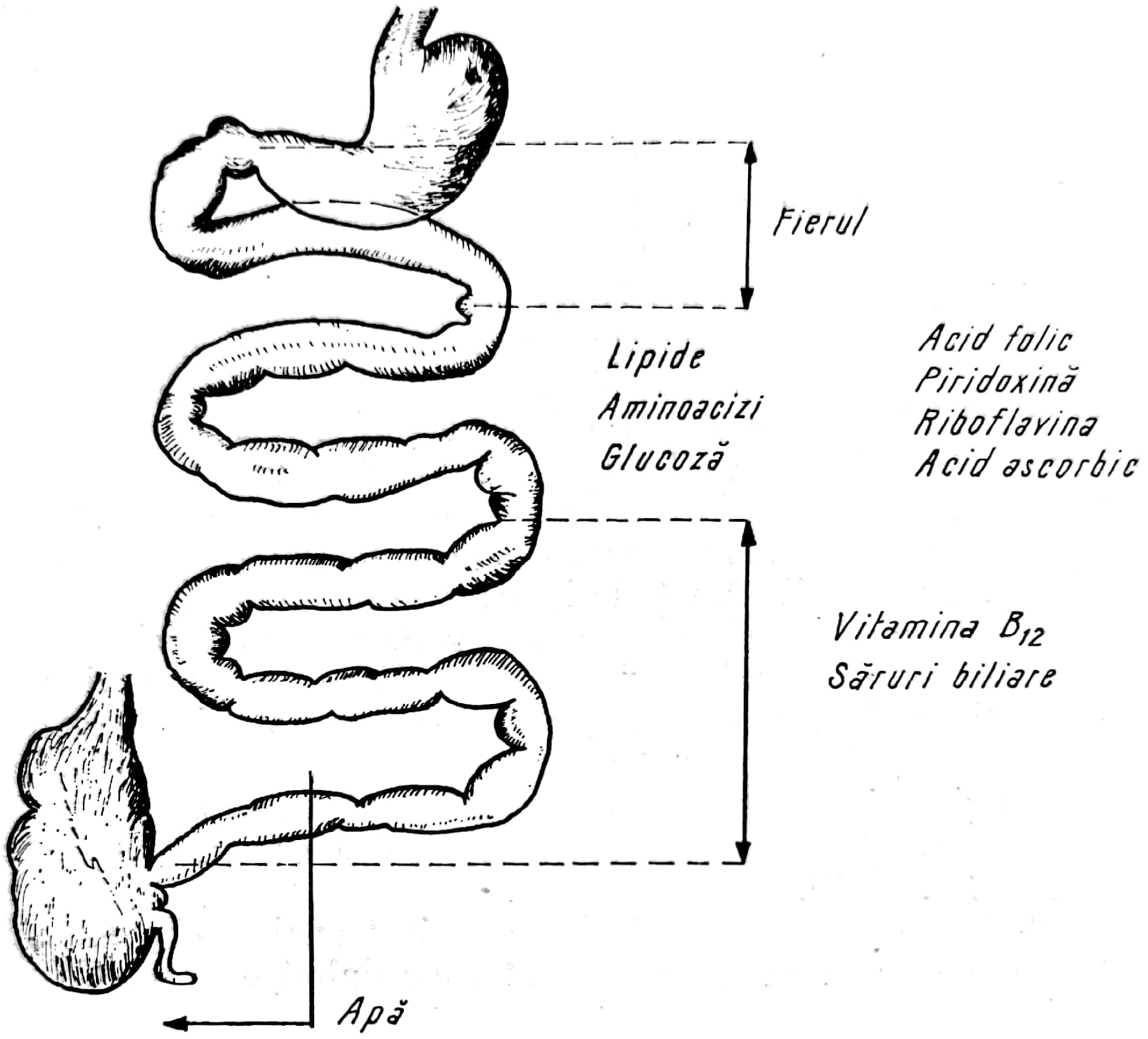

Fig. 4.43 — Absorbția selectivă de-a lungul segmentelor intestinului subțire.

Perturbațiile profunde de absorbție intestinală și de metabolism produc treptat, reacții compensatorii la nivelul tractului digestiv restant, care reduc în parte tulburările de digestie și absorbție. Reacțiile compensatorii constau în: dilatația duodenului și a intestinului subțire restant; încetinirea tranzitului intestinal cu diminuarea scaunelor și a cantității materiilor fecale eliminate; hipertrofia și hiperplazia mucoasei intestinului subțire restant; unele remanieri adaptative ale stomacului și mai ales ale colonului în ceea ce privește procesul de absorbţie. Datorită reacţiilor adaptative, unele deficite iniţiale ale absorbţiei apei, glucozei, galactozei şi vitaminelor se compensează în timp şi astfel se poate ajunge la un echilibru nutriţional satisfăcător.

Tratamentul tulburărilor secundare intestinului scurt chirurgical cuprinde mijloace medicale şi chirurgicale. Tratamentul preventiv constă în restrîngerea cît este posibil a rezecţiilor întinse de intestin subţire (vezi şi 11.15.2). Intervenţia chirurgicală timpurie în ocluziile prin strangulare sau volvulus, cunoscute ca generatoare de leziuni ireversibile, sînt un prim fapt de reţinut. Tratamentul insuficienţei arterei mezenterice superioare prin operaţii reconstructive diminuă necesitatea rezecţiilor întinse de intestin subţire. De asemenea, tratarea polipozei prin polipectomie poate apărea în unele situaţii necesară pentru a preveni rezecţia întinsă a intestinului.

Tratamentul medical se bazează în primul rînd pe regimul dietetic raţional şi bine condus, în funcţie de tulburările de digestie şi absorbţie ale fiecărui bolnav în parte. O menţiune specială trebuie făcută asupra necesităţii corectării deficitului de K^+, Ca^{++} şi Mg^{++}.

Tratamentul chirurgical deşi încă insuficient verificat, constă fie în inversarea unei anse intestinale subţiri (ceea ce reprezintă o frînă, care încetineşte tranzitul intestinal şi favorizează dilataţia supraiacentă, digestia şi absorbţia) fie în strîmtorarea intestinului (prin piese de material plastic introduse în lumen, sau prin plasarea unor inele stenozante de teflon în jurul intestinului); sînt actuale şi încercările de a obţine dilataţia intestinului şi încetinirea tranzitului prin vagotomie.

4.12.2 SINDROMUL DE ANSĂ OARBĂ

Sindromul de ansă oarbă, sau de ansă stagnantă, este o entitate patologică, caracterizată prin tulburări de malabsorbţie, însoţite de anemie, care se instalează în stricturile intestinale incomplete sau după anastomoze latero-laterale.

Morfopatologie. În toate cazurile există o modificare morfologică dobîndită a intestinului subţire responsabilă de producerea sindromului clinic. O primă categorie de leziuni intestinale întîlnite sînt stenozele incomplete, de origine traumatică, vasculară sau după enterite de iradiaţie. Aceste stricturi parţiale, fără a determina o ocluzie sau subocluzie evidentă, produc jenă în tranzitul digestiv, cu stază şi dilataţie deasupra obstacolului. Mai interesante şi mai semnificative din punctul de vedere morfologic pentru sindromul de ansă oarbă sînt fundurile de sac intestinale care se formează după anastomozele latero-laterale (defect de tehnică sau urmare a stenozei gurii de anastomoză). Fundurile de sac, situate lateral faţă de tranzitul digestiv, reprezintă veritabili diverticuli, în care se acumulează şi stagnează conţinutul intestinal. Ele se dilată progresiv, îşi sporesc conţinutul şi pot fi sediul unui proces inflamator ca un adevărat diverticul jejunal. Ca urmare, se produc fenomene de diverticulită în diferite grade. Astfel se pot constitui ulceraţii care sîngerează sau diverticulul se poate perfora (cazuri citate în literatură). Sindromul de ansă stagnantă întîlnit în cazul anastomozelor colice latero-laterale, sau termino-laterale (ileotransversostomie sau colocoloanastomoză) este mai sever, deoarece fundurile de sac sînt mai voluminoase, staza fecalelor este mai importantă şi flora colică mult mai virulentă.

Fiziopatologic, un cumul de factori contribuie la apariţia sindromului: jena în tranzitul digestiv este primul factor, care, în cazurile stricturilor intestinale parţiale, determină staza retrogradă şi dilataţia intestinală supraiacentă; în mod cert, în toate situaţiile se realizează un grad mai mare sau mai mic de stază intestinală; în derivaţiile latero-laterale tranzitul poate fi stînjenit prin stenoza gurii de anastomoză sau prin umplerea şi distensia celor două pungi intestinale oarbe, care în acest fel comprimă anastomoza; staza favorizează exacerbarea virulenţei germenilor conţinuţi în intestin.

Trebuie remarcat totuşi că, deşi în trecut s-au realizat numeroase anastomoze latero-laterale, sindromul de ansă oarbă este rar întîlnit; probabil că fundurile de sac, incriminate ca patogene, au fost mici şi nu s-au dilatat ulterior decît în unele cazuri.

Elementele clinice principale ale sindromului de ansă oarbă sînt malabsorbţia (definită prin steatoree, tulburări în absorbţia grăsimilor şi xilozei, hipoalbuminemie) şi anemia (de cele mai multe ori macrocitară de tip pernicios; ea se datoreşte infecţiei locale intestinale, care blochează absorbţia vitaminei B_{12}). Datorită efectului bun al antibioticelor cu spectru larg asupra anemiei, flora intestinală a fost incriminată ca unul din factorii etiologici principali ai acestui sindrom, deşi nu s-a putut stabili mecanismul exact al acţiunii sale. În unele cazuri cu ulceraţii ale mucoasei care sîngerează, anemia dobîndeşte un caracter microcitar. Cameron şi colab. atrag atenţia că anemia este asociată în 1/3 din cazuri cu fenomene degenerative medulare, existînd şi perturbaţii secretorii gastrice într-o proporţie semnificativă. Tabloul clinic este completat de unele tulburări digestive: dureri abdominale, greţuri, balonări, diaree intermitentă.

La examenul obiectiv al abdomenului, mai ales în cazul anastomozelor latero-laterale cu capetele intestinale oarbe voluminoase şi umplute cu conţinut, se poate constata prezenţa unei formaţiuni tumorale, păstoase, greu de delimitat, dureroasă; dimensiunile şi caracterele morfologice ale acestei tumori se schimbă de la un examen la altul după cum intestinul este golit de conţinut sau plin. Sindromul de ansă stagnantă se instalează de obicei progresiv şi relativ tîrziu. Intervalul de timp de la producerea anomaliei morfologice intestinale pînă la apariţia semnelor clinice este uneori de ordinul anilor.

Complicaţii. Două accidente acute pot surveni complicînd evoluţia cronică, progresivă a sindromului: diverticulita perforată şi hemoragia digestivă. Prima este o complicaţie rară, survenind după un puseu inflamator al diverticulului, caracterizat prin dureri, tulburări de tranzit, stare febrilă. Semnele clinice ale accidentului sînt de peritonită circumscrisă, dacă procesul este blocat de aderenţe, sau de peritonită generalizată. Hemoragia digestivă, cu caracter de melenă, este de intensitate mică sau medie, mai rar mare, fiind urmarea unor ulceraţii produse la nivelul ansei intestinale oarbe (diagnosticul este deosebit de dificil; de cele mai multe ori numai explorarea chirurgicală endolumenală stabileşte sursa hemoragiei la nivelul unei ulceraţii situată pe ansa oarbă).

Tratamentul sindromului de ansă oarbă rezultă din însăşi cunoaşterea datelor de fiziopatologie. Elementul patogen principal este reprezentat de ansele stagnante care rezultă după unele anastomose latero-laterale defectuoase sau după stricturile parţiale intestinale. Rezecţia acestor defecte morfologice şi restabilirea tranzitului prin anastomoză termino-terminală este soluţia chirurgicală cea mai raţională; după executarea ei se vindecă şi sindromul clinic. Pe de altă parte, cînd survine obligaţia, din anumite considerente, execuţiei unei derivaţii intestinale latero-laterale, aceasta trebuie realizată tehnic de aşa manieră încît să se reducă posibilitatea constituirii unei anseoarbe.

BIBLIOGRAFIE SELECTIVĂ

ANDREOIU C. *şi colab.* — Un caz particular de infarct de intestin subţire de origine venoasă, *Chirurgia* (Bucureşti), 1977, *26*, 1, 59.

CĂPĂŢÎNĂ, O., SZOTYORI I. — Limfoame maligne primare ale intestinului subţire. Consideraţii pe marginea a 3 cazuri operate, *Chirurgia* (Bucureşti), 1971, *20*, 10, 941.

CARABALONA P., BONNEL F. — Enterites necrosantes, *J. Chir.* (Paris), 1973, *106*, 1—2, 85—104.

CIUREL M., ŢURAI I., RITIVOI T. — Diverticuloza jejunală perforată, *Chirurgia* (Bucureşti), 1972, *21*, 6, 557.

COLCOCK B.P., BRAASCH J.W. — Surgery of the small intestine in the adult, W.B. Saunders Comp., 1968, Philadelphia-London-Toronto.

DUMITRAŞCU D., BADEA GH. — Sindromul stazei intestinale segmentare, *Medicina internă* (Bucureşti), 1970, *22*, 3, 325.

FILIMON C., VANŢĂ M. — Schwannom degenerat de ileon, *Chirurgia* (Bucureşti), 1974, *23*, 1, 37.

FUFEZAN V., DUICĂ C., HABENICHT E. — Contribuţii la tratamentul chirurgical în atrezia intestinului subţire, *Chirurgia* (Bucureşti), 1975, *24*, 1, 35.

JUSTIN BESANÇON L. — A propos d'un cas d'angor intestinal, *Sem. Hopit.* (Paris), 1959, 3, 182.

JUVARA I., RĂDULESCU D. — Diagnosticul clinic şi operator în unele hemoragii digestive, *Arch. Mall. Appar. Dig.*, 1963, 9, 909—924.

JUVARA I., NECULA T., MURGU I. — Étude comparative de la régénération vasculaire après divers procédés de suture de l'intestine grêle, *Lyon Chir*,. 1974, *70*, 1, 52.

JUVARA I., SETLACEC D. *şi colab.* — Infarct venos intestinal de etiologie virală, *Medicina internă* (Bucureşti), 1976, *28*, 4, 317.

KADAR D., ALMAS L. — Diverticul Meckel perforat prin corp străin, *Chirurgia* (Bucureşti), 1973, *22*, 4, 379.

LAZĂR C., CHIFAN M., STRAT V. — Tumorile intestinului subţire, *Chirurgia* (Bucureşti), 1979, *28*, 6, 407—413.

MANDACHE FL., MATEESCU D., STRATULAT L. — Tumorile carcinoide ale tubului digestiv, *Chirurgia* (Bucureşti), 1975, *24*, 5, 321—331.

NICOLAESCU T. — Comentarii actuale asupra patologiei intestinale, *Viaţa medicală*, 1972, *19*, 4, 147.

PĂUNESCU A. *şi colab.* — Distopiile intestinale, *Chirurgia* (Bucureşti), 1973, *22*, 1, 67.

POPESCU V. — Tratamentul diareei cronice prin inversiunea unei anse jejunale în antiperistaltism, *Chirurgia* (Bucureşti), 1973, *22*, 8, 741.

PRIŞCU AL. — Intestinul subţire, în Patologie chirurgicală, Bucureşti, Edit. medicală, 1974, 284—386.

RĂDULESCU D., PRIŞCU AL., JUVARA I. — Sindroame intestinale acute şi cronice de origine vasculară, *Viaţa medicală*, 1965, *13*, 12, 885—895.

ROUX M. — Chirurgie de l'intestin grêle et du mésentère, Masson et Cie, Paris, 1967.

SETLACEC D., CONSTANTINESCU M. — Sarcomul mezenterului, *Chirurgia* (Bucureşti), 1972, *21*, 8, 687.

SIMICI P. — Elemente de chirurgie intestinală, Edit. medicală, Bucureşti, 1976.

SPAY G., EJAZAY M., RAHIMI N. — A propos de 31 cas de pérforations thyphiques, *J. Chir.* (Paris), 1973, *106*, 4, 341—352.

VAYRE P. — Intestin grêle et mésentère, în Pathologie chirurgicale, Masson et Cie, Paris, 1975, 714—748.

VITOS A., MARTZY A., BIRO G. — Rezecţiile intestinale întinse, *Chirurgia* (Bucureşti), 1974, *23*, 5, 451.

VOICU FL., VOICU LUCIA, LAKY D. — Enterită necrozantă (consideraţii pe marginea a 3 cazuri), *Medicina internă* (Bucureşti), 1972, *24*, 2, 235.

VOICU FL., VOICU LUCIA, LAKY D. — Cancerele intestinale succesive, *Chirurgia* (Bucureşti), 1972, *21*, 11, 1039.

5.

PATOLOGIA CHIRURGICALĂ A APENDICELUI CECAL

P. SIMICI

5.1 Etiopatogenie generală — 328
5.2 Apendicita acută — 331
  5.2.1 Anatomie patologică — 331
  5.2.2 Semne clinice — 332
  5.2.3 Evoluție; plastronul și peritonitele — 334
  5.2.4 Forme clinice — 336
  5.2.5 Diagnostic pozitiv și diferențial — 339
  5.2.6 Tratament — 341
5.3 Apendicita cronică — 343
5.4 Tumorile regiunii apendiculare — 345
Bibliografie selectivă — 351

Deşi încă la sfîrşitul erei premergătoare secolului I, în lucrarea *De arte medica*, Cornelius Celsus a menționat „suferințe ale regiunii cecale", apendicele nu este cunoscut ca entitate anatomică decît în secolul XVI, cînd, în lucrările anatomistului Berangario de Carpi din Bologna, apare citat „apendicele cecal"; în secolul XVIII Morgagni descrie anatomic, complet, atît apendicele cît şi valvula ileo-cecală; a trebuit să mai treacă încă un secol pentru a fi izolate din cadrul aşa ziselor „supurații pericecale" sau „peritiflite" inflamațiile proprii apendicelui şi să se întrevadă posibilitatea profilaxiei şi vindecării acestora prin extirparea apendicelui; în anul 1886 chirurgul american Reginald Fitz, bazat pe constatări anatomo-patologice şi clinice, statuează filiaţia „inflamaţie apendiculară-peritonită localizată" şi foloseşte prima oară pentru definirea acestei leziuni noţiunea de *apendicită*, termen care va fi adoptat de către toate şcolile medicale din lume.

Leziunile inflamatorii ale apendicelui, manifestate sub variate aspecte de evoluţie acută sau cronică, reprezintă azi una dintre cele mai frecvente cauze de suferinţă; după statisticile recente, apendicita acută ocupă primul loc între urgenţele abdominale, afectînd unul din 500—600 de indivizi. Apendicita cronică, deşi mai greu de identificat, stă la baza multor suferinţe abdominale pentru care sînt incriminate presupuse alte leziuni ale organelor digestive; aşa de pildă, între cauzele care provoacă discutatul „sindrom de dispepsie secundară" alături de suferinţa veziculei biliare se situează şi inflamaţia cronică apendiculară (Chevalier).

5.1 ETIOPATOGENIE GENERALĂ

Procesul inflamator apendicular poate surveni la orice vîrstă, dar prezintă o frecvenţă maximă între 10—40 de ani, perioadă ce corespunde pe de o parte cu dezvoltarea sistemului folicular apendicular şi, pe de alta, cu incidenţa mai mare a bolilor infecţioase, care, după unele teorii, ar putea favoriza sau chiar determina izbucnirea procesului inflamator. Există un acord unanim în a considera patogenia apendicitei ca dominată de infecţie, dar se recunoaşte totodată că pentru grefarea acesteia pe organul respectiv este necesară supraadăugarea unor factori favorizanţi cît şi a unora determinanţi, de ordin anatomic, mecanic sau traumatic.

Cîteva noţiuni elementare de anatomo-fiziologie apendiculară explică pe deplin înlănţuirea acestor factori. Lumenul apendicelui comunică în mod normal cu cavitatea cecului în care se drenează întreaga cantitate de mucus secretat de numeroasele glande care căptuşesc peretele mucoasei apendiculare, cît şi conţinutul întîmplător de materii fecale pătrunse în lumenul apendicular în timpul undelor antiperistaltice ale cecului. Orice factor care împiedică libera comunicare între lumenul apendicular şi cel al cecului este de natură să provoace *staza endoapendiculară* şi, consecutiv acesteia, edem parietal; apare un cerc vicios în care edemul accentuează blocajul, producîndu-se inevitabil tulburări în circulaţia sanguină endoparietală, ceea ce are ca urmare formarea de leziuni septice, iniţial microscopice.

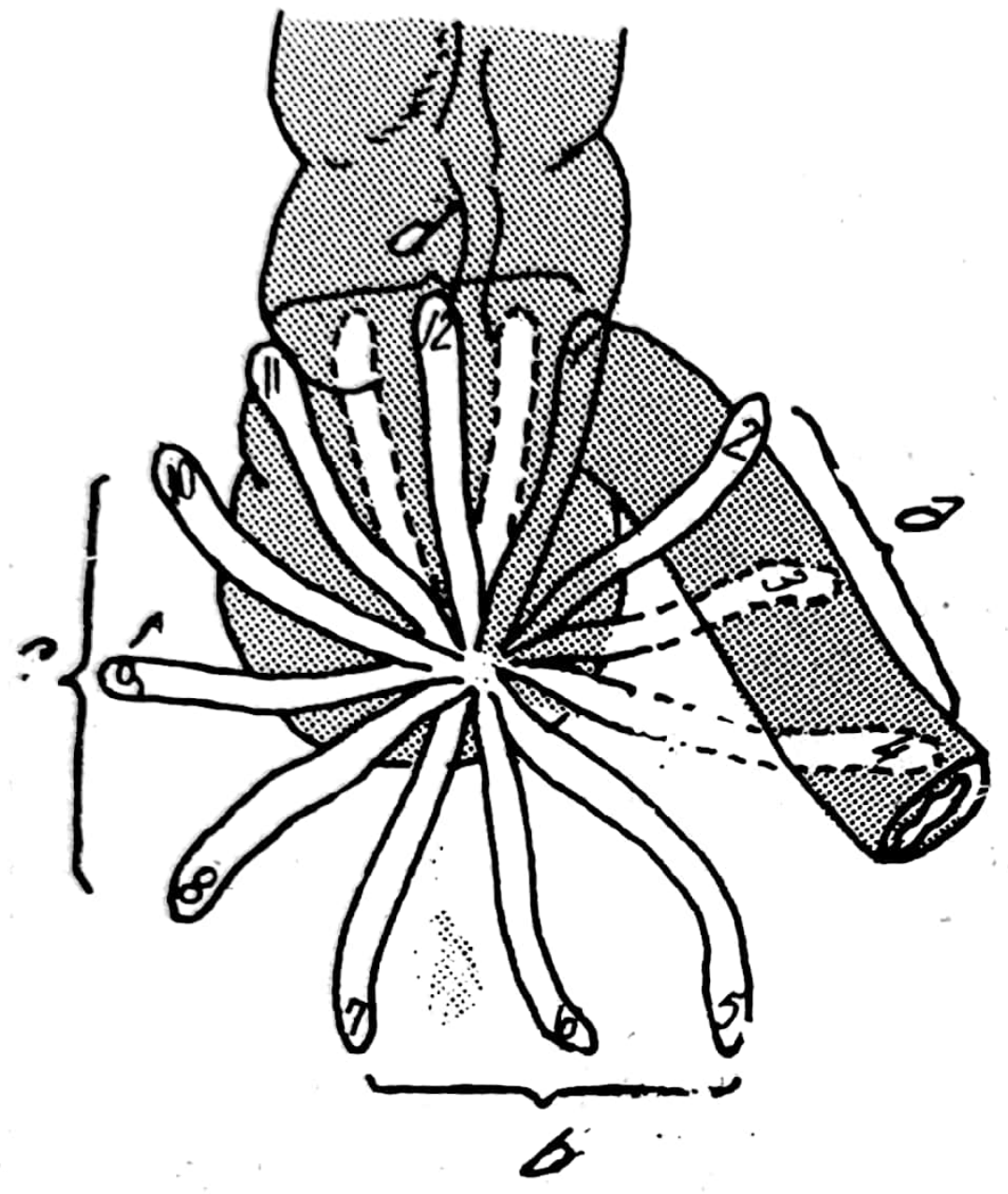

Fig. 5.1 — Variantele de poziţie ale apendicelor cecali:

a) mediali; b) descendenţi; c) laterali; d) ascendenţi; sînt punctate poziţiile retrocecale (după Dimitrie Gerota).

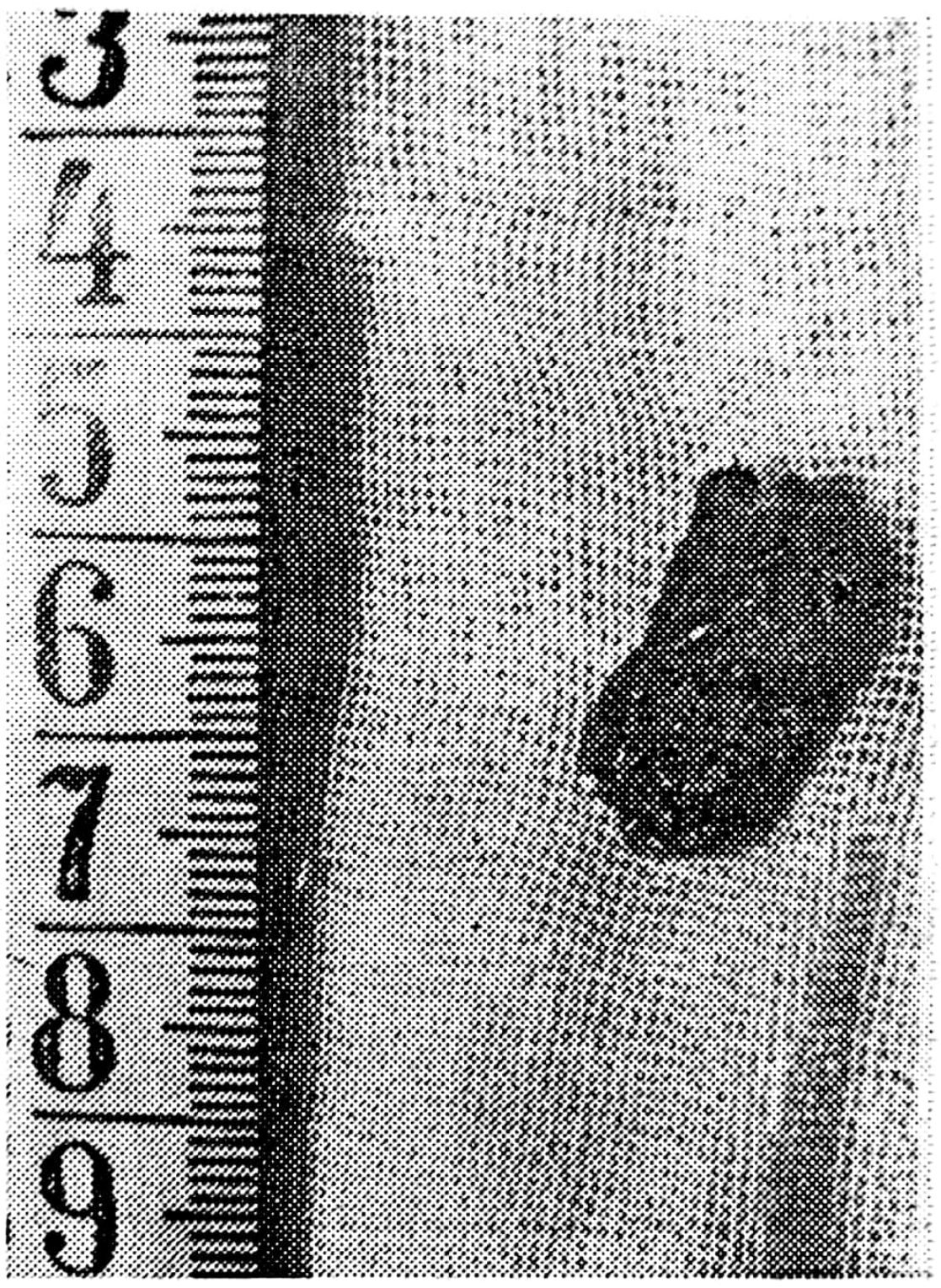

Fig. 5.2 — Coprolit apendicular.

Un factor obstructiv favorizant poate fi constituit de un viciu de conformare sau de poziţie a apendicelui, aşa cum se întîmplă în implantările sau poziţiile anormale (mai ales aceea retrocecală), în cazul apendicelui prea lung, rămas, în cursul *descens*-ului ceco-apendicular, cu vîrful fixat subhepatic, sau/şi în alte poziţii (fig. 5.1).

Elementul frecvent de obstruare lumenală este reprezentat de coproliţi *(stercoliţi)* formaţi din fecale mulate prin mişcările peristaltice. Este interesant de remarcat că sînt situaţii în care, deşi coprolitul are un volum apreciabil, de pildă cît o alună sau chiar mai mare (fig. 5.2), el poate fi tolerat vreme îndelungată fără a produce tulburări. Prezenţa coproliţilor este înregistrată într-un procent de 30—50% dintre apendicii extirpaţi pentru puseu inflamator acut (Dimitrie Gerota). Alături de coproliţi, în proporţii mult mai reduse se situează sîmburii de fructe, corpii străini, sau calculii apendiculari; se citează extirparea unui apendice care conţinea un lanţ de medalion în greutate de 34 gr (Desbrosses, 1982). Într-o proporţie de cca. 1/2000 de apendicectomii se constată în interiorul organului veritabili „calculi apendiculari“ care sînt formaţiuni cu un diametru de peste 5 mm, de obicei unice, cu duritate pietroasă datorită infiltraţiei lor cu săruri calcare (fig. 5.3; fig. 5.4).

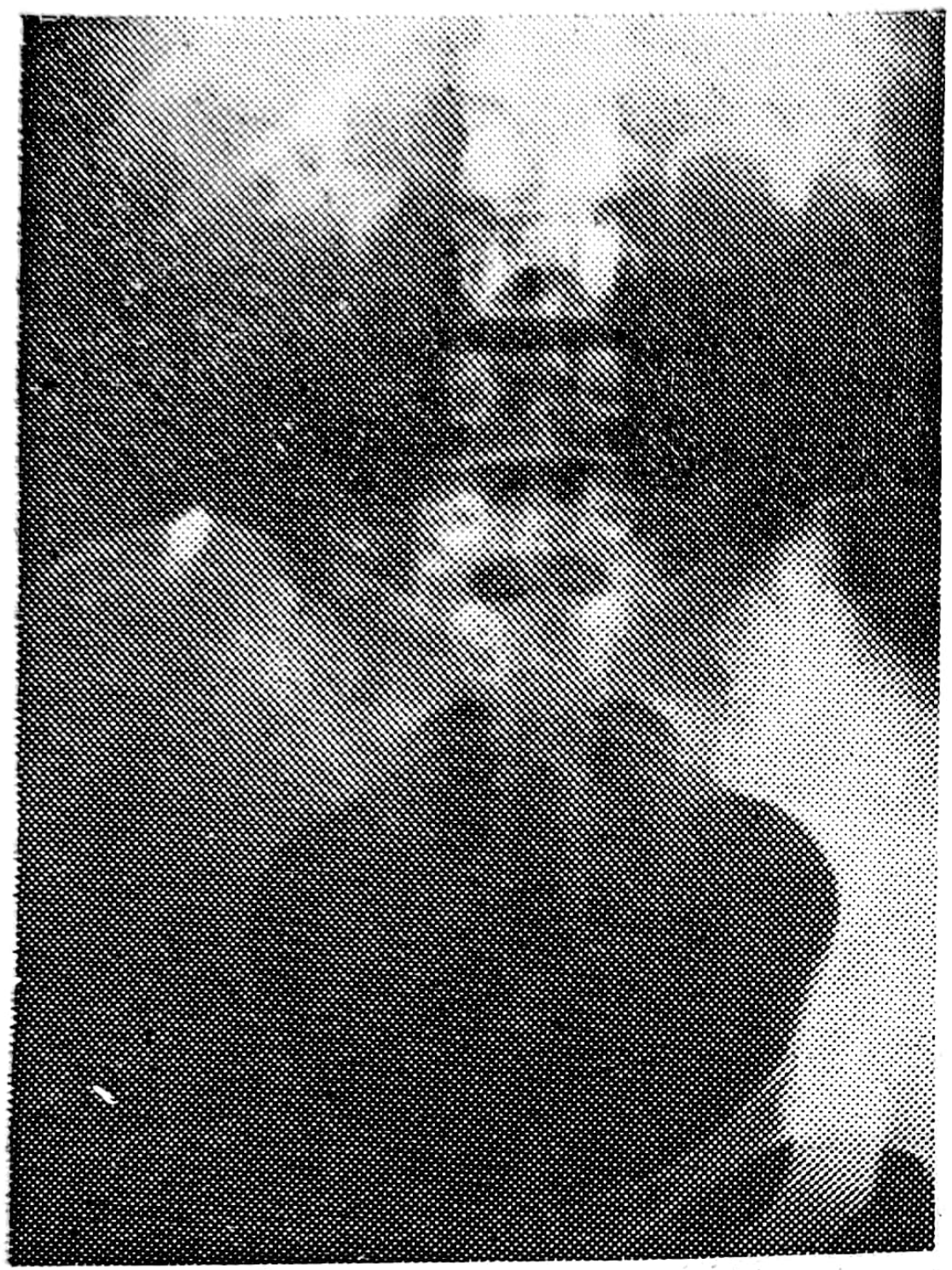

Fig. 5.3 — Calcul apendicular; apendice plasat laterocecal extern.

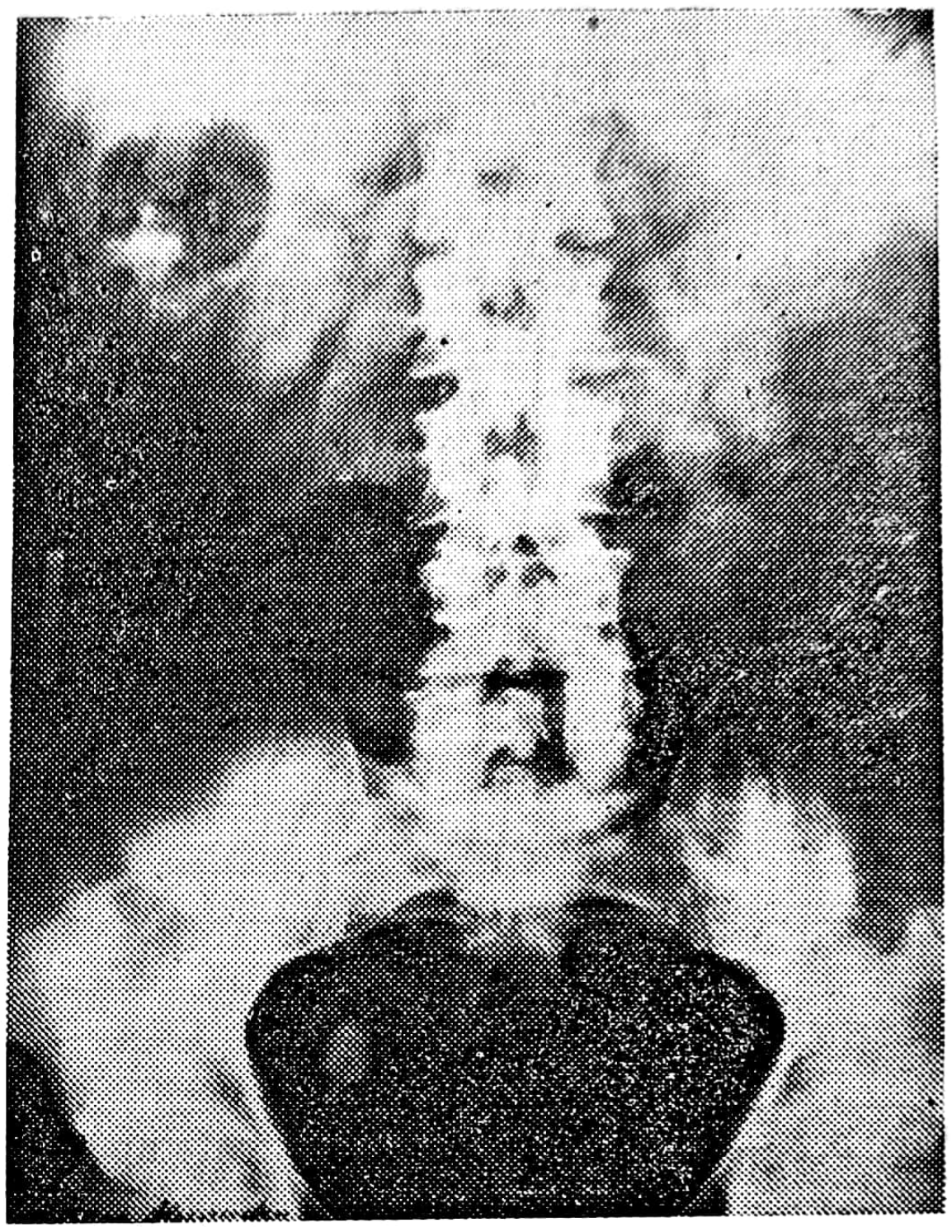

Fig. 5.4 — Calcul apendicular; apendice în poziţie pelviană.

Radiografia simplă, efectuată în astfel de situaţii, oferă şi posibilitatea identificării topografiei apendicelui. Ca şi în cazul coproliţilor, creşterea treptată de volum a „calculilor“ favorizează ulcerarea mucoasei, urmată de hemoragie şi suprainfecţie cu declanşarea procesului acut apendicular mergînd pînă la perforaţia organului (Rădulescu D., 1973; Popovici, A., 1974). Este citată, ca o eventualitate foarte rară, posibilitatea obstrucţiei lumenului apendicular prin calcul biliar migrat, care generează colica apendiculară şi eventual întregul cortegiu de complicaţii (Gouzi, 1977).

Valoarea etiopatogenică a traumatismelor de orice fel trebuie considerată cu circumspecţie şi numai din punctul de vedere al unui factor ocazional care pune în evidenţă un proces patologic cu evoluţie pînă atunci torpidă.

Elementul patogenic determinant al procesului inflamator apendicular este însă cel infecţios; acesta abordează apendicele fie pe cale mucoasă, fie pe cale sanguină, şi este datorat de obicei unei asociaţii de germeni aerobi şi anaerobi. Rolul primordial în determinarea procesului septic îl are colibacilul, singur sau în asociere cu streptococcul și pneumococcul dintre germenii aerobi și bacilul funduliformis dintre cei anaerobi; acesta din urmă este prezent în special în forma gangrenoasă a apendicitei acute.

Agresiunea infecțioasă a mucoasei apendiculare este favorizată de efracția acesteia datorită leziunilor locale create de eventualii corpi străini, de edemul datorat stazei, de leziunile vasculare secundare, elemente ce pot interveni izolat sau asociat. O condiție favorizantă de interes deosebit este accentuarea virulenței microbiene, ce se produce în cursul unei infecții enterocolitice, ca și datorită *spațiului închis* produs prin blocarea comunicației lumenului apendicular cu cecul; unii autori consideră că, obstrucția acestei comunicații este obligatorie în caz de gangrenă sau perforație apendiculară.

Fenomene acute apendiculare se pot produce în cursul bolilor infecțioase constituind așa zisa „apendicită de tip hematogen“ care este însă adeseori tranzitorie, întrucît infecția primitivă, transmisă pe cale vasculară, pregătește de fapt numai terenul pentru grefarea posibilă a infecției enterogene cu colibacil sau alt germen; acest comportament este favorizat atît de stază cît și de bogăția rețelei limfatice, apendicele constituind o cunoscută „amigdală“ abdominală.

Cu caracter oarecum discutabil este posibil ca elementul patogen să fie constituit și de o tulburare vasculară de tip ischemic, produsă cu precădere la nivelul vaselor cuprinse în mezoapendice, tulburări datorate fie unor cuduri sau strangulări ale organului prin proces de periviscerită, sau de vascularită, fie, mai puțin probabil, prin tulburări asemănătoare leziunilor parietale colice de natură ischemică (Nahas, 1971). S-ar pune în discuție și posibilitatea unei tromboze acute primitive a vaselor apendiculare, care conduce în mod fatal către inflamația acută de tip gangrenos. În declanșarea procesului inflamator apendicular factorii, infecțios și vascular, pot fi la început exclusivi, dar apoi, datorită intervenției germenilor florei intestinale, *factorul septic* capătă preponderență.

În ansamblu, toți factorii etiopatogenici amintiți imprimă, în funcție de diverși parametri, o evoluție variabilă a procesului patogenic apendicular între diversele forme acute și forma cronică.

5.2 APENDICITA ACUTĂ

Procesul inflamator apendicular acut se poate prezenta (în funcție de virulența microbiană, de factorii mecanici, de teren etc.) sub trei forme morfopatologice de bază, însă evoluția lor, ca și complicațiile la care pot da naștere, creează alte numeroase aspecte cu variate manifestări clinice, pendinte de leziunile locale cît și de cele de vecinătate. Fără a se putea face o legătură directă, de la cauză la efect, se citează bolnavi la care inflamația acută apendiculară, mai cu seamă de tip perforativ sau gangrenos, a survenit după intervenții chirurgicale gastrointestinale, ginecologice sau chiar numai parietale.

5.2.1 ANATOMIE PATOLOGICĂ

(i) **Apendicita catarală** („congestia apendiculară“) este manifestarea cea mai benignă de leziune apendiculară acută, reprezentînd o inflamație difuză sau localizată a mucoasei și submucoasei. Macroscopic, apendicele este turgescent, congestionat, cu desen vascular evident reprezentat, avînd o culoare roşie-violacee. Procesul inflamator poate determina şi o reacţie seroasă concretizată prin prezenţa unei cantităţi variabile de lichid serocitrin acumulată pericecal sau, într-o fază mai avansată, prin prezenţa de false membrane, aderente la seroasă, care favorizează alipirea la apendice a organelor din vecinătatea imediată ca şi a marelui epiploon. Pe secţiune, mucoasa este îngroşată, cu ulceraţii superficiale şi pete echimotice în submucoasă. Expresia microscopică a inflamaţiei acute apendiculare este o pierdere de substanţă epitelială, urmare a unor micronecroze produse în fundul pliurilor mucoase. Evolutiv, fiecare focar inflamator poate deveni un mic abces, în jurul căruia se produce un bogat infiltrat celular şi, treptat, se afectează toate straturile anatomice ale organului pînă la seroasă; cînd, în cele din urmă şi aceasta cedează, se produce perforaţia care poate fi unică sau multiplă şi de dimensiuni variate.

(ii) **Apendicita flegmonoasă sau supurată** se caracterizează prin leziuni nete, marcate de mărirea de volum a organului, ce este turgescent, sub tensiune, friabil, şi de obicei de calibru inegal, avînd vîrful mai gros, în „limbă de clopot". Luciul seroasei este dispărut şi în cavitatea peritoneală se găseşte un lichid tulbure de reacţie. Mezoapendicele este infiltrat, friabil, cu adenopatie accentuată. Apendicele poate fi liber, dar cel mai ades este aderent la organele din vecinătate, datorită falselor membrane ce se formează în jurul leziunii. În ansamblu, se creează un proces de peritonită exsudativă care, uneori, reprezintă începutul formării „plastronului" (formă anatomoclinică evidentă în formele mai grave de inflamaţie apendiculară). La secţiunea apendicelui se constată puroi şi fecale în lumen, sau focare purulente cu mucoasă ulcerată, lumenul fiind ocupat de coproliţi. Se găsesc de asemenea microabcese parietale, rezultate din distrucţia foliculilor limfatici.

(iii) **Apendicita gangrenoasă** reprezintă rezultatul grefării infecţiei anaerobe pe fondul unor leziuni ischemice apendiculare localizate sau generalizate. Zona interesată are aspect de frunză veştedă, este flască şi se însoţeşte de edem al mezoului, de adenopatie regională si de prezenţa de lichid intraperitoneal, care, indiferent de cantitate, este hiperseptic şi extrem de fetid.

Evoluţia procesului inflamator acut apendicular dă naştere şi altor forme anatomo-clinice, ale căror manifestări intricate sînt legate fie de anumite caracteristici evolutive, fie de situarea topografică a organului.

5.2.2 SEMNE CLINICE

Prezentarea semnelor clinice în apendicita acută trebuie interpretată ca avînd o valoare orientativă; poate nimic mai potrivit pentru aforismul că „nu există boală ci bolnav" decît modul variat de manifestare a nu mai puţinelor variante de forme clinice de suferinţă acută apendiculară, pendinte de multiplii factori etiopatogenici ca şi de reactivitatea individuală. Totuşi, anumite particularităţi în modul de manifestare simptomatică, atît subiectivă cît şi obiectivă, permit identificarea unor simptome şi a unor semne ce prezintă o oarecare specificitate pentru fiecare dintre formele anatomoclinice ale bolii.

Durerea este întotdeauna prezentă, spontană sau provocată. Durerea spontană survine de obicei în stare de plină sănătate aparentă, sau pe fondul unui discret disconfort digestiv care se instalase de cîteva zile. Este localizată în majoritatea cazurilor în fosa iliacă dreaptă, dar poate avea și un caracter difuzant, cuprinzînd întreg abdomenul. Poate fi însă localizată și aparent atipic (paraombilical, pelvian, lombar etc.) în funcție de poziția anatomo-topografică a apendicelui și mai ales a vîrfului și a mezoului său. Mai mult încă, durerea poate fi înșelătoare, în sensul că este localizată în fosa iliacă dreaptă în timp ce apendicele este situat în poziție ectopică. Violența durerii silește adeseori pe bolnav să stea culcat, luînd o poziție oarecum antalgică (pe dreapta și cu coapsa respectivă flectată pe bazin). Se pare că durerea este datorată iritării de către procesul inflamator a formațiunilor nervoase de origine spinală (nervii intercostali, lombari, sacrați) care se găsesc cuprinse în grosimea mezoapendicelui și a seroasei peritoneale. Durerea este descrisă uneori și sub numele de „colică apendiculară“ denumire incorectă, întrucît în apendicita acută durerea este continuă și ca atare nu are caracter colicativ; este însă adevărat că uneori pot surveni paroxisme dureroase ce s-ar datora unor contracții puternice a musculaturii apendiculare, cauzate de distensia sau de iritația toxică a plexurilor nervoase.

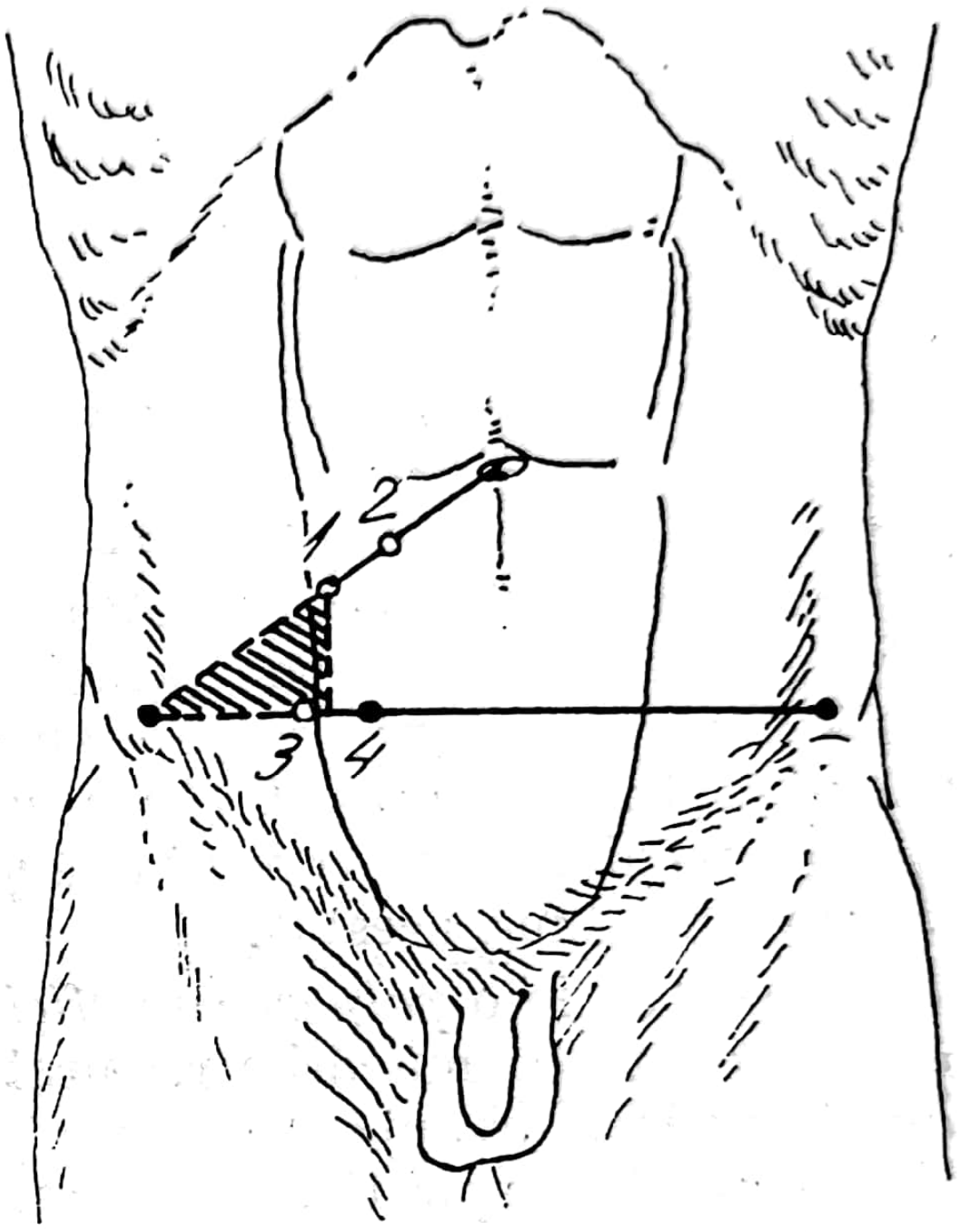

Fig. 5.5 — „Zona dureroasă apendiculară Iacobovici“ (zona hașurată) și „punctele dureroase“

1 — punctul McBurney; 2 — punctul Morris; 3 — punctul Lanz; 4 — punctul Sonnenburg.

Durerea provocată este considerată ca un semn patognomonic pentru apendicită în general. Determinarea prin apăsare în regiunea fosei iliace drepte a unor puncte dureroase trebuie însă interpretată cu circumspecție, fiindcă în cazul unui proces inflamator acut întreaga zonă a fosei iliace este dureroasă la palpare și nu numai în anumite puncte fixe (fig. 5.5). De altfel, căutarea acestora, sau a unor zone strict delimitate, menite a corespunde în fapt proiecției parietale a poziției mezoapendicelui (punctul McBurney la 5 cm medial de spina iliacă antero-superioară; punctul Morris la 3—4 cm lateral dreapta de ombilic; punctul Lanz la unirea treimei externe cu treimea medie a liniei bispinoase; punctul Sonnenburg la încrucișarea liniei bispinoase cu marginea externă dreaptă a tecii mușchiului drept abdominal) este contraindicată întrucît contravine recomandării clasice de a nu se folosi palparea unidigitală (Mondor).

Durerea în regiunea ceco-apendiculară poate să fie provocată și prin imprimarea indirectă a unor mișcări asupra apendicelui inflamat sau a organelor vecine acestuia. Așa de pildă, este des folosită manevra lui Rowsing (împingerea retrogradă a conținutului colic către cec, a cărui distensie produce durere) sau manevra Blumberg (care constă din apăsarea și decomprimarea bruscă a abdomenului, în fapt urmărindu-se aceeaşi distensie a zonei cecale). Utilitatea acestor manevre de pură semiologie are o valoare cu totul relativă (interpretarea valorică a întregii simptomatologii trebuie făcută numai în cadrul fenomenelor de ansamblu prezentate de bolnav), întrucît acestea pot fi constatate izolat sau asociate şi la persoane indemne de orice proces apendicular acut, după cum ele pot fi identificate şi în cursul altor afecţiuni inflamatorii abdominale.

În genere, durerea abdominală din apendicita acută se însoţeşte de tulburări digestive constînd din senzaţia de greaţă, vărsături alimentare sau bilioase, constipaţie ce poate ajunge la fenomene subocluzive urmate de debaclu diareic etc.

Ca în orice proces inflamator, curba termică creşte pînă la 38—39° cu accelerarea proporţională a pulsului şi cu hiperleucocitoză marcată. În stabilirea diagnosticului de apendicită acută aprecierea parametrilor clinici şi paraclinici capătă, teoretic, o valoare maximă; în realitate se poate însă constata, pînă la un procent de 6—7%, o neconcordanţă flagrantă între datele furnizate de aceste examene. Aşa de pildă datele paraclinice pot indica rezultate în limite normale, pe cînd actul operator, efectuat pe baza datelor clinice, poate pune în evidenţă aspecte apendiculare acute dintre cele mai grave, subliniind faptul că *elementele clinice au în mod indiscutabil valoare majoră* şi este bine ca medicul care consultă să-şi orienteze diagnosticul şi tratamentul în primul rînd după acestea.

Obiectiv, la o *palpare superficială* abdomenul este suplu şi se deplasează normal odată cu mişcările respiratorii; orice efort accentuează însă durerea din fosa iliacă dreaptă şi produce totodată efectul de imobilizare a peretelui abdominal la respiraţie. Ca urmare a iritării terminaţiilor nervoase, sensibilitatea tegumentară în zona „triunghiului Iacobovici" este exacerbată, în sensul că cea mai mică atingere, şi mai ales ciupirea pielii, determină o reacţie dureroasă puternică descrisă ca o hiperestezie cutanată; *palparea profundă*, sau o apăsare în această zonă topografică, determină contractura musculaturii parietale, care este cel mai caracteristic semn, deşi el nu este specific pentru apendicita acută, ci este prezent într-un grad oarecare în orice proces de iritaţie peritoneală. În formele incipiente, contractura este prezentă sub forma unei simple împăstări, pentru a se accentua odată cu evoluţia focarului inflamator, fără a atinge însă intensitatea „de lemn" produsă în cursul primelor ore de evoluţie a unei peritonite chimice, aşa cum se întîmplă în cazul ulcerului gastro-duodenal perforat. De asemenea, contractura este de mai mică intensitate la bolnavii taraţi, la vîrstnici, la multipare, la comatoşi etc. Este de remarcat că atît hiperestezia cutanată cît şi apărarea şi contractura musculară pot să lipsească în cazul în care apendicele inflamat este situat la distanţă de peritoneul parietal anterior, aşa cum este de pildă cazul în apendicita acută retrocecală sau în cea mezoceliacă.

5.2.3 EVOLUŢIE; PLASTRONUL ŞI PERITONITELE

Sub acţiunea repausului intestinal, obţinut prin regim alimentar şi prin tratament simptomatic, este posibil ca, în forma sa catarală, procesul inflamator acut apendicular să retrocedeze, trecînd într-o fază cronică. De cele mai multe ori însă o criză apendiculară, chiar cu respectarea strictă a prescripţiilor medicale, are tendinţă către o evoluţie nefavorabil, astfel încît, în lipsa unei intervenţii chirurgicale efectuată la vreme, survin complicaţii dintre cele mai grave. Înlănţuirea fenomenelor este simplă: din faza endo-apendiculară mucoasă, procesul inflamator cuprinde straturile parietale ale organului ajungînd pînă la seroasa peritoneală; pe parcursul acestei evoluţii semnele clinice ale bolii se accentuează şi aceasta cu atît mai mult cu cît afectarea peritoneală este mai intensă şi mai întinsă; în această situaţie durerea se permanentizează, devine mai supărătoare şi interesează o porţiune mai mare din abdomen, sau îl cuprinde în totalitate; totodată se accentuează semnele generale, iar curba termică şi leucocitoza cresc.

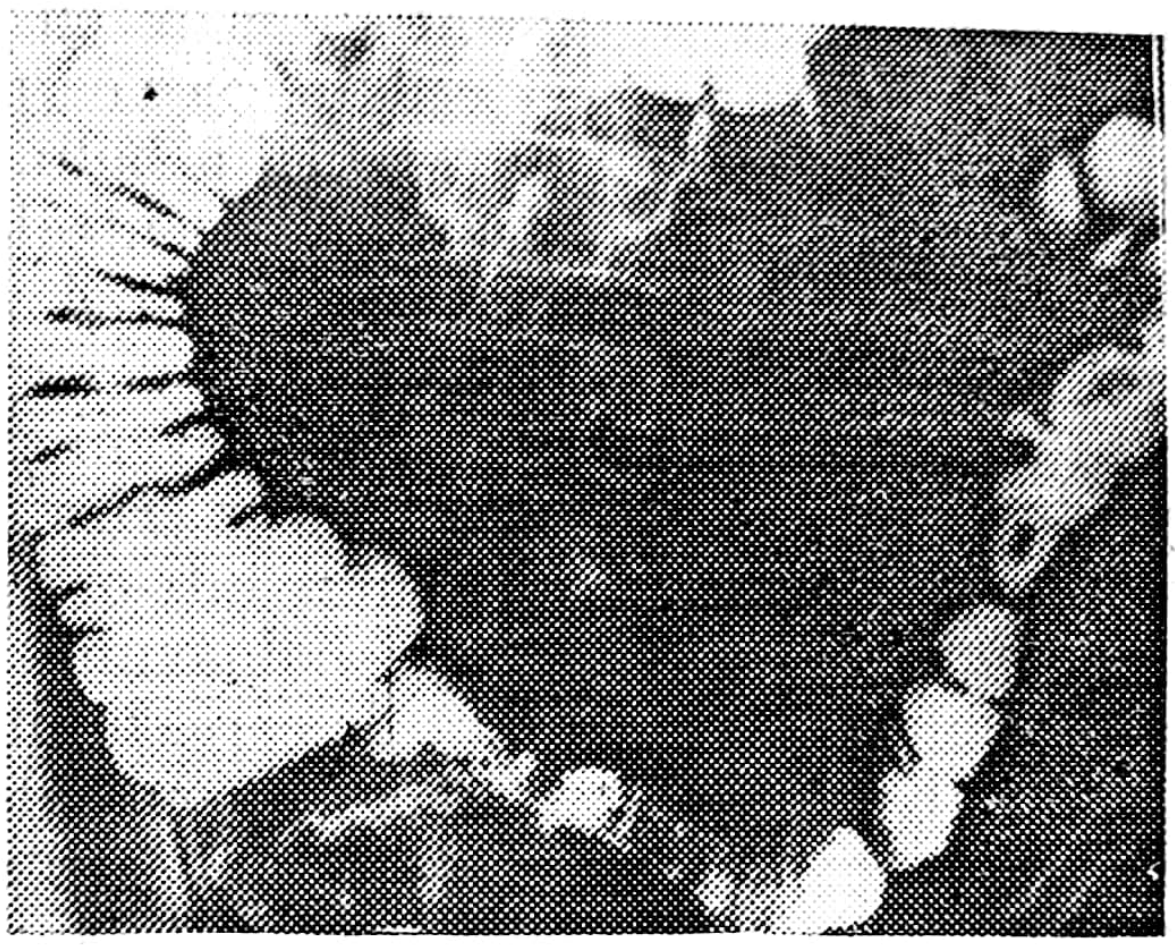
Fig. 5.6 — Abces apendicular; imagine radiografică aparentă a unei „tumori" cecale.

În eventualitatea în care propagarea infecţiei pînă la seroasă se face treptat, germenii au o virulenţă moderată iar reactivitatea organismului este integră se poate produce limitarea procesului inflamator printr-o peritonită circumscrisă, care reprezintă un proces de reacţie cu focare de exsudat bogat în fibrină, ce determină aderenţe ale cecului, ileonului terminal şi epiploonului în jurul focarului lezional; acest proces aderenţial menit să circumscrie focarul inflamator se poate întinde pînă la peritoneul parietal anterior, constituind aşa zisul „plastron".

(i) **Plastronul apendicular** reprezintă un bloc visceral de protecţie în jurul focarului septic apendicular; poate fi constatat după 24—48 ore de la debutul crizei acute dar se poate forma şi după 3—4 zile de evoluţie a acesteia. La palpare, plastronul se prezintă ca o zonă de împăstare dureroasă, uneori aparent aderentă la tegumentul regiunii respective. Întinderea sa nu este întotdeauna corespunzătoare dimensiunilor leziunii cauzatoare, întrucît zona de inflamaţie şi exsudatul format pot crea un aspect pseudo-tumoral mult mai voluminos decît leziunea propriu-zisă. Examenul irigografic, efectuat în astfel de condiţii, poate preta uneori cu uşurinţă la confuzie diagnostică cu o tumoare cecală (fig. 5.6). În genere, formarea „blocului apendicular" (care este situat în funcţie de topografia apendicelui) se însoţeşte de ascensiune termică şi hiperleucocitoză marcată, fenomene care, alături de dimensiunea la tegument a zonei de împăstare, constituiesc cele trei elemente clinice ce trebuie urmărite zilnic pentru a se putea aprecia dacă procesul inflamator evoluează către retrocedare sau, dimpotrivă, dacă evoluează nefavorabil către supuraţie, eventualitate în care, la semnele mai înainte amintite se asociază de obicei şi o constipaţie rebelă.

În cazul evoluţiei favorabile către rezoluţie, palpatoriu se constată reducerea centripetă, progresivă, a limitei exterioare a împăstării, temperatura şi leucocitoza au tendinţă la scădere, iar tranzitul intestinal se reia. În funcţie de întinderea procesului inflamator, totul poate reintra în normal în 2—3 săptămîni. Este de reţinut că această eventualitate nu reprezintă o vindecare certă şi definitivă, recidiva putîndu-se reproduce în orice moment. De aceea este indicat ca după stingerea completă a fenomenelor inflamatorii, în medie după un interval de 3—6 luni, să se procedeze la apendicectomie.

În cazul evoluţiei nefavorabile cu tot tratamentul aplicat, elementele clinice se agravează în sensul că temperatura capătă un caracter de tip septic, leucocitoza creşte peste 15—20 000, iar starea generală se alterează vizibil fiind vorba de formarea unui *abces*. Este bine să se ţină seama de posibilitatea ca un tratament intensiv cu substanţe antimicrobiene să falsifice cel puţin în parte aceste date, ceea ce poate induce în eroare pe medicul curant asupra adevăratei evoluţii a bolii. Formarea abcesului se remarcă prin ramolirea de obicei a porţiunii centrale a plastronului sau se constată fluctuenţă decelabilă la tact rectal sau/şi vaginal în cazul localizării pelviene a colecţiei purulente.

O situaţie similară poate surveni şi în cazul unei perforaţii apendiculare produsă după una sau mai multe crize, sau apărută ca o primă manifestare de boală: formarea abcesului într-o astfel de eventualitate este favorizată de reactivitatea integră a bolnavului şi de un microbism apendicular nu prea violent, condiţii fără de care, limitarea procesului septic este puţin probabilă. Evoluţia unui abces apendicular, în cazul în care nu se intervine la vreme, expune la grave complicaţii septice, cum ar fi formarea de abcese satelite, procese de pileflebită şi în special fistulizarea colecţiei către marea cavitate peritoneală cu determinarea unei peritonite generalizate.

(ii) **Peritonita generalizată** de origine apendiculară poate surveni rapid („într-un timp") chiar şi sub 48 de ore de la debutul crizei, aşa cum se întîmplă de multe ori în cazul perforaţiei apendiculare nediagnosticate la vreme. De obicei, perforaţia, în afara cazurilor cînd survine la indivizi foarte vîrstnici sau la copii mici, poate fi lesne recunoscută fiind anunţată printr-o durere bruscă, asemuită de bolnav cu o împunsătură de pumnal, după care se instalează semnele clasice de peritonită.

Generalizarea unui proces septic apendicular se poate realiza şi în alte modalităţi:

— *peritonita generalizată în doi timpi* se produce după o criză tipică de apendicită acută care, cel puţin aparent, a retrocedat, pentru ca, după un timp, cu ocazia unui efort, sau mai ales după administrarea unui purgativ, fenomenele acute să reapară, de data aceasta cu intensitatea acută, denotînd participarea peritoneală; este vorba de o peritonită care survine ca urmare a unei perforaţii produsă pe un proces inflamator apendicular incomplet vindecat;

— *peritonita generalizată în trei timpi* se produce ca urmare a rupturii unui abces apendicular; în această formă de peritonită generalizată primul timp este reprezentat de puseul de apendicită acută, al doilea timp este reprezentat de formarea abcesului (abces primitiv sau abcedarea unui plastron) şi al treilea timp de deschiderea abcesului în marea cavitate; intervalele de timp care separă aceste etape evolutive sînt variabile, în general fiind vorba de cîteva zile.

5.2.4 FORME CLINICE

(i) **Forme clinice topografice.** Variatele poziţii ale apendicelui faţă de cec, ca şi frecventele sale situaţii ectopice, imprimă simptomatologiei unele caractere distinctive care au importanţă în special în ceea ce priveşte calea de urmat pentru abordul chirurgical al apendicelui.

a) *Apendicita retrocecală.* În aproape 30% din cazuri apendicele este situat retrocecal (Dimitrie Gerota) şi, această poziţie, transferă întreaga simptomatologie inflamatorie lombar sau lombo-abdominal, imprimînd accente de colică renală şi mai ales ureterală. Examenul obiectiv evidenţiază, în general, că fosa iliacă dreaptă este liberă dar palparea, executată deasupra crestei iliace, pe bolnavul în decubit lateral stîng, pune în evidenţă atît durerea cît şi apărarea musculară.

b) *Apendicita pelviană.* Poziţia pelviană a apendicelui reprezintă tot o variantă a poziţiei sale normale, considerată ca atare atunci cînd vîrful organului depăşeşte planul liniei nenumite, situaţie care s-ar găsi în aproximativ 10% din cazuri. Există şi posibilitatea ca această situare să fie mai marcată, fie prin ptoză cecală, fie printr-o lungime ce depăşeşte pe cea normală a apendicelui (fig. 5.4). Într-o astfel de situaţie procesul inflamator va afecta o dată cu apendicele şi organele cu care acesta are rapoarte mediate sau imediate, în speţă cu peretele rectal, cu vezica urinară, iar la femei cu ovarul şi trompa dreaptă. Legat de această situare topografică, la simptomatologia clasică se pot adăuga cîteva elemente semiologice orientative în plus; este vorba de tenesmele vezicale sau/şi rectale generate de contactul dintre vîrful inflamat al apendicelui cu pereţii organelor respective, ca şi de unele fenomene disurice. Tactul vaginal sau/şi rectal dau un răspuns net pozitiv. Procesele inflamatorii cu localizare pelviană şi mai ales cele supurative pun probleme diagnostice greu de rezolvat clinic în privinţa originii, apendiculară sau anexială; este cunoscut faptul că procesul inflamator apendicular poate determina unele reacţii congestive tubo-ovariene după cum este cunoscut şi că procesele inflamatorii utero-anexiale se pot propaga la apendice prin continuitate de la organ la organ; nu este însă exclus ca două procese inflamatorii, unul apendicular şi altul anexial, să evolueze concomitent dar independent unul de celălalt.

c) *Apendicita mezoceliacă* semnifică procesul inflamator care survine pe un apendice în poziţie latero-internă, pre sau retroileal, poziţie datorată unui mezoapendice scurt, prezentă în aproximativ 20% din cazuri (fig. 5.7). Poziţia retroileală, cea mai frecventă topografie în situarea mezoceliacă, corespunde direct bazei mezenterului şi, dată fiind profunzimea apendicelui al cărui vîrf poate veni în contact cu promontoriul, prezintă puţină accesibilitate palpării. Este forma prin excelenţă ocluzivă datorită aglutinării anselor subţiri perilezionale şi care se însoţeşte de dureri sub şi paraombilicale, simptome care fac ca stabilirea diagnosticului adesea să întîrzie. În această poziţie topografică tactul rectal sau vaginal sînt negative.

d) *Apendicita subhepatică* reprezintă procesul inflamator survenit pe organ în ectopie înaltă, situaţie în care simptomatologia este net modificată, luînd caracterul unei suferinţe de hipocondru drept, greu de diferenţiat de o suferinţă a veziculei biliare. Trebuie reţinut şi faptul că este posibil ca cecul să fie situat în fosa iliacă dreaptă şi numai vîrful apendicelui să fie situat subhepatic; în această situaţie apendicele este lung (poate avea şi peste 30 cm) iar concentrarea procesului inflamator la bază sau la vîrf va determina şi proiecţia semnelor clinice cardinale.

(ii) **Forme clinice simptomatice.** Cu riscul de a repeta, trebuie spus că diversele forme de apendicită acută prezintă o simptomatologie nu întotdeauna corespunzătoare formei anatomo-patologice şi proporţională acestor leziuni. Fapt important este că atunci cînd trebuie hotărîtă atitudinea terapeutică este bine să se respecte consensul unanim care consideră că este mai bine să se extirpe un apendice indemn de orice leziune decît să se ajungă să se opereze o apendicită complicată. Această atitudine este datorată tocmai multiplelor abateri de la simptomatologia schematică clasică şi care pot induce numeroase erori.

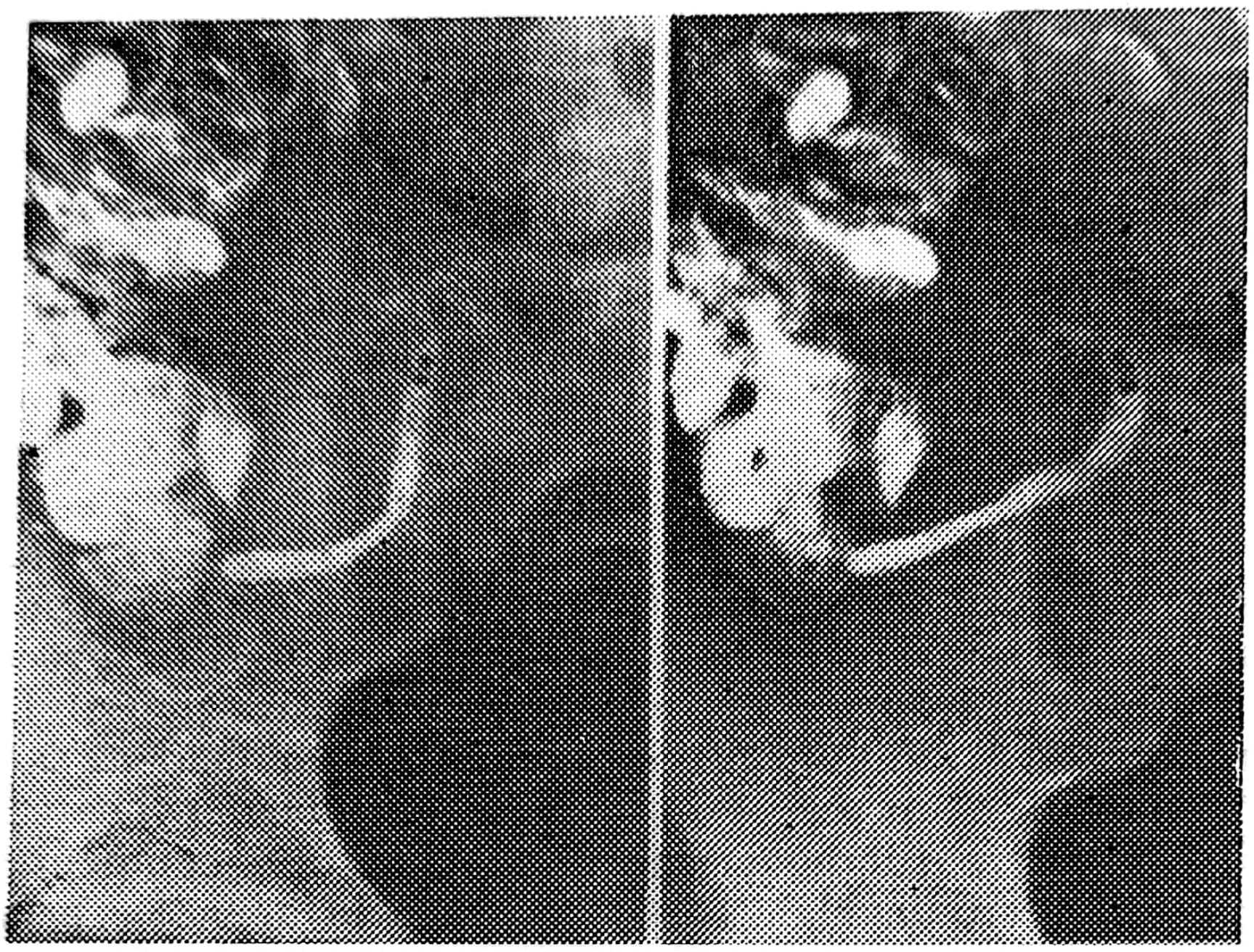

Fig. 5.7 — Apendice în poziţie mezoceliacă cu coproliţi la vîrf.

a) *Apendicita acută cu peritonită primitivă* corespunde perforaţiei apendiculare ca leziune de debut şi este marcată clinic prin durere bruscă, violentă, asemuită cu „lovitura de pumnal". Durerea difuzează rapid, din fosa iliacă dreaptă către tot abdomenul, prezentînd paroxisme la orice mişcare. Imediat după producerea perforaţiei, datorită septicităţii conţinutului apendicular, se produce ascensiunea termică marcată şi, în cîteva ore, se pot constata semnele peritonitei grave.

b) *Apendicita cu peritonită septică difuză* corespunde gangrenei apendiculare, în care fenomenele grave de intoxicaţie depăşesc reacţia peritoneală, astfel încît semnele locale sînt moderate şi contractura abia se conturează.

c) *Apendicita toxică* corespunde unei peritonite hiperseptice datorată unor germeni foarte virulenţi. Foarte rapid de la debut se instalează şocul toxico-septic marcat de faciesul caracteristic, cu paloare intensă care contrastează cu cianoza buzelor şi a extremităţilor; durerile locale sînt minime sau lipsesc cu desăvîrşire, în general întreaga reactivitate a bolnavului fiind redusă; acesta poate prezenta, în plus, vărsături abundente, uneori sanguinolente şi diaree fetidă, ambele manifestări antrenînd o deshidratare care agravează mai mult tabloul clinic.

(iii) **Forme clinice în funcţie de vîrstă.** Toate manifestările clinice ca şi datele de laborator prezintă multe particularităţi legate de vîrsta pacientului, în unele cazuri acestea putînd crea situaţii confuzionale diagnostice grave.

a) *Apendicita acută la sugari* este, din fericire, o eventualitate patologică extrem de rară care, atunci cînd se produce, este practic imposibil de diagnosticat cu siguranţă. Teoretic, suferinţa s-ar manifesta prin ţipete ale sugarului, prin starea de agitaţie a acestuia, prin faptul că refuză biberonul, dar toate aceste tulburări sînt practic comune oricăror tulburări intestinale atît de frecvente la această vîrstă. Nu se poate vorbi despre posibilitatea identificării contracturii pe copilul care ţipă, aceasta devenind o eventualitate poate numai după o sedare medicamentoasă. Evoluţia bolii la sugar este rapidă, peritonita la această vîrstă fragedă poate duce în cîteva ore la exitus; orice supoziţie de suferinţă apendiculară acută este bine a fi urmată de un act operator explorator.

b) *Apendicita acută la copil.* După vîrsta de doi ani, apendicita acută începe să se întîlnească tot mai des devenind o urgenţă operatorie obişnuită; modul de manifestare a bolii capătă caracterele clasice, cu colici abdominale, ascensiune termică şi hiperleucocitoză; trebuie ţinut seama de faptul că adesea puseul acut apendicular survine însoţind sau urmînd unele afecţiuni microbiene şi mai ales pe acelea cu manifestări intestinale la copil, ceea ce oferă un mare coeficient de erori. Debutul bolii poate prezenta o simptomatologie ştearsă sau dimpotrivă, să prezinte de la început stare de apatie, lipsă de poftă de joacă, dureri abdominale şi mai ales disocierea pulsului faţă de temperatură. Fenomenele evoluează rapid către tabloul clinic al unei intoxicaţii grave cu vărsături repetate, adeseori cu aspect negricios *(vomito nigricans)*, cu hipotermie şi oligurie. Actul chirurgical este şi în această eventualitate singura soluţie terapeutică.

c) *Apendicita acută la bătrîni;* cu toate că la vîrstnici morfologia apendicelui comportă modificări însemnate în sensul dispariţiei totale a foliculilor limfoizi, cu subţierea stratului muscular, cu fibroză submucoasă şi degenerescenţă adipoasă, inflamaţia acută a organului nu este rară şi îmbracă cel mai ades aspecte înşelătoare. Datorită reactivităţii mai reduse a organismului, tabloul clinic este la început atenuat şi boala poate rămîne neidentificată urmînd a fi recunoscută ulterior sub masca unor afecţiuni ocluzive. Trebuie reţinut că la bătrîni eventualitatea formării plastronului este rară datorită descreşterii puterii plastice şi limitative a peritoneului; totuşi această formă, care poate lua aspect pseudo-tumoral şi poate conduce către supoziţia unei tumori maligne de ceco-colon, se întîlneşte într-un procent de cca. 5% din cazuri; un element clinic valoros care orientează mai mult către o leziune benignă inflamatorie este, în această situaţie, absenţa scaunelor sanguinolente. În ceea ce priveşte peritonita generată de o perforaţie, aceasta îmbracă de obicei, după o evoluţie de cîteva zile, aspectul unei ocluzii marcată de meteorism, durere abdominală difuză şi stare febrilă.

5.2.5 DIAGNOSTIC POZITIV ŞI DIFERENŢIAL

În stabilirea diagnosticului de apendicită acută, trebuie să se ţină seama de perioada evolutivă a bolii şi de formele clinice eventuale; dacă într-o fază iniţială a bolii, sau în perioada de criză, constatarea triadei simptomatice clasice a lui Duplay (durere-hiperestezie cutanată-contractură) este suficientă pentru a sugera diagnosticul de apendicită acută, într-o fază evolutivă mai avansată, atunci cînd sub o formă sau alta participarea peritoneală este evidentă, diagnosticul cauzal al acesteia devine mai dificil. Se poate spune că în primele 24 ore ale bolii, corespunzătoare în general perioadei de criză, diagnosticul se rezumă în fapt la diagnosticul durerii, simptom dominant comun pentru toate afecţiunile inflamatorii ale organelor intraabdominale (Mondor). Nu este exagerat dacă se afirmă că polimorfismul manifestărilor suferinţei apendiculare face ca, de multe ori, aplicarea sancţiunii terapeutice să se execute în realitate pe baza unui diagnostic ipotetic sau se recurge pentru *clarificare* la celiotomie exploratoare. Erorile diagnostice sînt încă foarte dese, fie în sensul că se interpretează drept apendicită acută suferinţa unui alt organ abdominal, fie invers. Prima eventualitate este cu mult mai frecventă conducînd adesea la ceea ce s-ar numi „apendicectomia abuzivă". Sînt statistici care arată că pe suta de examene anatomopatologice, efectuate asupra apendicelor extirpate pentru diverse forme anatomo-clinice, s-au găsit leziuni reale care să fi justificat exereza organului în numai 4—5% din cazuri; *totuşi, este unanim admis că este mai bine să se efectueze o apendicectomie pentru o supoziţie de proces inflamator acut, ulterior neconfirmat intraoperator, decît să se intervină atunci cînd eventualul proces apendicular ar îmbrăca forme complicate.*

Criza acută apendiculară prezintă semne comune cu oricare alte afecţiuni colicative. Se vor diferenţia cu precădere colica hepatică şi cea nefretică în care însă sediul durerii este cu totul altul decît al durerii apendiculare din fosa iliacă dreaptă. Nu este mai puţin adevărat că posibilitatea situării ectopice a apendicelui poate să proiecteze elementul dureros în altă regiune abdominală decît cea normală, după cum poate fi vorba şi de o concomitenţă lezională sau de o legătură de tip cauză-efect, aşa cum s-au descris de multă vreme apendiculo-colecistita, apendiculo-duodenita, apendiculo-salpingita, apendiculo-colita etc.

Poate cel mai greu de diferenţiat este durerea acută apendiculară de cea renoureterală cauzată de migrarea unui calcul. Nu sînt rare cazurile cînd pentru un sindrom dureros acut în fosa iliacă dreaptă se practică de urgenţă apendicectomia, pentru a se constata ulterior că durerea persistă, cauzată fiind tocmai de prezenţa unui calcul ureteral*.

Afecţiunile genitale acute la femei pot îmbrăca şi ele aspectul sindromului dureros de fosă iliacă dreaptă, după cum şi un apendice în poziţie descendentă poate simula o afecţiune genitală. De altfel aceste două afecţiuni pot coexista şi în perioada de criză, stabilirea unui diagnostic preoperator cert fiind în fapt o imposibilitate.

La copil şi adolescent nu trebuie omis faptul că multe dintre afecţiunile pneumonice se pot însoţi de punct dureros abdominal, mai cu seamă către fosa iliacă dreaptă.

Apendicita perforată se însoţeşte de aceeaşi simptomatologie ca orice altă perforaţie de organ cavitar, fapt ce face ca cel mai ades diagnosticul să se orienteze în primul rînd către perforaţia gastrică sau duodenală. Prezenţa durerii iniţiale în fosa iliacă dreaptă reprezintă, alături de vîrstă şi antecedentele digestive, elemente diagnostice orientative.

---

* Într-un studiu efectuat în clinica de la Spitalul „23 August" pe un număr de 123 bolnavi cu calcul ureteral drept s-a constatat că fusese efectuată, în antecedente, apendicectomia la un număr de 107 (n.a).

Apendicita acută cu plastron, mai ales în etapa în care aceasta îmbracă „formă tumorală“, trebuie diferențiată de alte afecțiuni de același tip localizate în fosa iliacă dreaptă și care din anumite puncte de vedere se pot însoți de o simptomatologie asemănătoare. Urmărirea zilnică a evoluției procesului tumoral din fosa iliacă dreaptă, ca și urmărirea evoluției curbelor leucocitară și termică, sînt elemente de apreciere destul de clare pentru plastronul apendicular.

În general, se poate afirma că, cu cît bolnavul se prezintă într-o fază mai avansată a bolii cu atît diagnosticul de cauzalitate al peritonitei este mai greu de precizat, așa cum se întîmplă de pildă în peritonita în doi timpi; dubiul diagnostic este și mai pregnant în formele grave de peritonită septică difuză în care semnele generale estompează pe cele locale, fapt frecvent în special la copii și bătrîni. În cursul evoluției unei apendicite acute de tip flegmonos sau gangrenos pot surveni și alte complicații grave septicemice care să conducă la pileflebită și ulterior la formarea de abcese hepatice (Besnier, 1981). Acestea din urmă, bine cunoscute și descrise încă din primele decade ale secolului, își păstrează întreaga actualitate cu toată medicația antimicrobiană și trebuie să reprezinte un element de reflecție ori de cîte ori în evoluția bolii, sau în urmările unei apendicectomii, se instalează o ascensiune termică de tip septic, aparent neexplicată.

5.2.6 TRATAMENT

Pentru manifestările dureroase de fosă iliacă dreaptă, etichetate a fi datorate unei suferințe acute apendiculare, rămîn o serie de prescripții care alcătuiesc o terapeutică conservatoare (justificată în prezent numai în situația plastronului apendicular) menită să favorizeze stingerea eventuală a procesului acut și cronicizarea acestuia. În acest sens se recomandă antibiotice, repausul la pat, regim alimentar hidric sau alcătuit din alimente lipsite de reziduuri precum și asigurarea tranzitului digestiv prin administrarea, la nevoie, a unor laxative ușoare; este total contraindicată administrarea de purgative. În perioada administrării tratamentului conservator, bolnavul trebuie să rămînă sub supraveghere medicală, urmărindu-se zilnic curba termică și leucocitară alături de evoluția semnelor subiective.

Să nu se uite că atenuarea fenomenelor locale și generale într-o apendicită nu reprezintă o garanție privind posibilitatea reaprinderii procesului acut, astfel că atitudinea cea mai corectă și sigură în rezultat este aplicarea tratamentului radical, în speță apendicectomia, chiar cu riscul ca aceasta să se integreze în procentul, aproximativ de 50%, zis de „apendicectomie abuzivă“. Evoluția capricioasă și cu nimic previzibilă a unei crize apendiculare a determinat o schimbare fundamentală în optica terapeutică a unei apendicite. De unde, pînă către sfîrșitul secolului trecut (1880), tratamentul consta în expectativă și eventuala incizie și drenare a „abceselor pericecale“, într-o perioadă de numai cîțiva ani (1884—1887) se recunoaște necesitatea ablației apendicelui, ce este cauza focarului septic și apoi se recomandă ca atitudine de elecție *apendicectomia precoce* (Dieulafoy, 1896). Este perioada în care se conchide că inflamația apendiculară nu are decît un singur tratament și că acesta este apendicectomia (Mondor), care, chiar și în prezent are o mortalitate postoperatorie globală de pînă la 4‰ (Rohner, 1980). Mortalitatea sporeşte mult în formele acute complicate şi îndeosebi la vîrstnici.

Accesul asupra apendicelui bolnav se face practic exclusiv prin calea de abord descrisă din anul 1889 de McBurney; este o incizie oblică în flancul şi regiunea inghinală dreaptă, paralelă cu arcada şi situată la 2 cm medial, menită a corespunde, pe peretele ventral al abdomenului, apendicelui şi în special bazei sale; se recomandă ca incizia să aibă 5—6 cm lungime, dar în realitate ea trebuie să fie de la început adaptată adipozităţii peretelui abdominal ca si leziunii presupusă a fi găsită (prelungirea inciziei după deschiderea cavităţii peritoneale şi după efectuarea unor manevre infructuoase de găsire a apendicelui este greoaie ca execuţie şi expune la complicaţii postoperatorii). Sînt cazuri în care, deşi la început totul pare a decurge normal, apendicele să nu poată fi găsit prin celiotomia iniţială; într-o astfel de situaţie perseverarea în execuţia apendicectomiei printr-o incizie neconvenabilă, care nu oferă confortul necesar, este o greşală care se poate solda cu grave complicaţii; se impune ca atare mărirea inciziei pînă la dimensiunile unui control corect al zonei care se operează, sau, dacă nici această măsură nu este suficientă, să se renunţe la incizia iniţială, practicîndu-se, după necesitate, o celiotomie mediană sau un alt tip de incizie, care să fie eventual efectuată chiar la interval, după un prealabil examen radiologic ce permite localizarea unui apendice ectopic.

Apendicectomia realizează exereza apendicelui afectat de un proces inflamator acut, de un proces cronic sau de unul tumoral. Intervenţia trebuie să asigure totodată cecorafia zonei de inserţie a apendicelui ca şi hemostaza mezoului apendicular. Este intervenţia care reprezintă procentul majoritar al intervenţiilor executate pe organele intraperitoneale. Există încă discuţii asupra oportunităţii înfundării sau nu a bontului apendicular; să se opteze pentru înfundare, ori de cîte ori aceasta este posibil a fi realizată fără riscuri legate de gestul în sine.

Considerată a fi o intervenţie simplă şi benignă în urmări, apendicectomia reprezintă adeseori inerent intervenţia de debut a oricărui începător în chirurgie de unde şi denumirea de „operaţia internului“. Acest mod de interpretare se dovedeşte eronat, întrucît, dacă în marea majoritate a cazurilor se găseşte o topografie normală şi exereza apendicelui se poate efectua cu uşurinţă, nu sînt rare nici cazurile în care anomaliile poziţionale ceco-apendiculare sau numai apendiculare, cît şi complexitatea lezională transformă apendicectomia într-o adevărată „problemă“ chiar pentru un chirurg experimentat. O dovadă a seriozităţii constante cu care trebuie privită execuţia unei apendicectomii este faptul că şi în prezent pentru apendicectomia efectuată la „rece“ se înregistrează o mortalitate de circa 0,2% şi o morbiditate prin complicaţii postoperatorii de pînă la 20%.

Din punctul de vedere al indicaţiei momentului operator există atitudini încă discutabile după cum sînt altele unanim stabilite. Aşa de pildă se poate vorbi despre „apendicectomia profilactică“ (popularizată de Ledeard încă după 1900) menită să preîntîmpine eventualele complicaţii septice apendiculare, grevate de o mare mortalitate; deşi oarecum justificată, metoda nu a fost acceptată de principiu, deşi şi astăzi supuraţiile apendiculare, ca şi cele pericecoapendiculare, cu tot cortegiul de complicaţii la care expun, în special abcesele reziduale, dau un procent apreciabil de mortalitate şi de morbiditate (fig. 5.8).

Apendicectomia „la cald“ se execută fie în urgenţă imediată, fie în urgenţă întîrziată, conduita variind în funcţie de elemente clinice şi paraclinice. De la această atitudine face excepţie apendicita acută cu plastron iar din punctul de vedere al radicalităţii intervenţiei, abcesul apendicular. Sînt chirurgi care adoptă o atitudine intervenţionistă şi în aceste forme, mai ales dacă se surprinde o fază evolutivă iniţială a acestora; o astfel de opţiune trebuie să rămînă însă numai apanajul unor operatori cu mare experienţă. Dacă idealul este ca apendicectomia să se execute cît mai timpuriu după debutul crizei, prin aceasta evitîndu-se survenirea de complicaţii atît locale cît şi generale, în cazul formelor cu peritonită localizată „apendicectomia secundară“ se va executa la un interval de 3—6 luni de la stingerea tuturor fenomenelor septice, timp necesar pentru refacerea ţesuturilor care au luat parte la formarea plastronului sau a limitării abcesului apendicular.

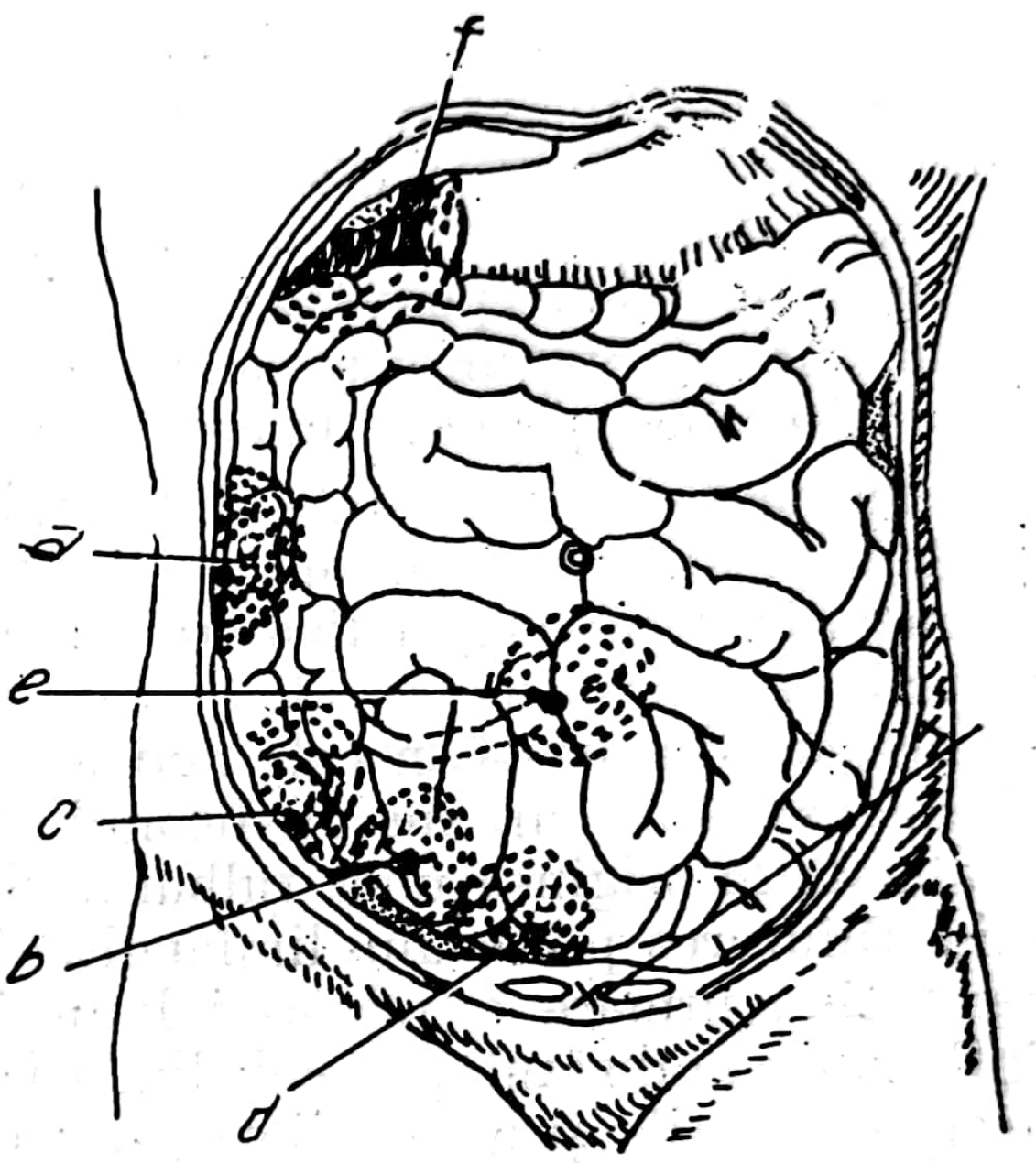

Fig. 5.8 — Sediul abceselor apendicelui (în funcţie de poziţia acestuia):

a) parietocolic; b) ileoinghinal; c) retrocecal; d) pelvian; e) mezoceliac; f) subhepatic.

5.3 APENDICITA CRONICĂ

Apendicita cronică reprezintă un ansamblu de leziuni micro şi macroscopice rezultate în urma unui proces inflamator apendicular acut care a evoluat către rezoluţie. Se poartă încă discuţii asupra posibilităţii existenţei unor leziuni cronice de aparenţă iniţială, deşi este greu de admis existenţa unui proces lezional cronic neprecedat de un episod acut. Este poate mai corect ca leziunea cronică să fie în acest sens interpretată a fi urmarea unei suferinţe acute de intensitate modestă (Affanasief, 1977). Leziunea histologică cronică apendiculară pare a fi foarte frecventă; după unele statistici necroptice, 50 pînă la 90% din apendicii examinaţi prezintă leziuni cronice fără ca acestea să se fi manifestat clinic; afectarea poate fi găsită la orice vîrstă şi în proporţii indiferente de sex.

În general, se admite că elementul declanşator al bolii este, ca şi în cazul apendicitei acute, staza apendiculară pe care se grefează infecţia, de obicei cu germeni aerobi banali. Leziunile de apendicită cronică sînt deosebit de variate şi pot interesa totodată organe din imediata vecinătate sau chiar pe altele aflate la distanţă. Procesul dominant este cel de atrofie, care atinge toate straturile apendicelui, inclusiv foliculii limfoizi şi care conduce în cele din urmă la scleroza organului. Epiteliul mucos şi lumenul apendicelui dispar, rămînînd numai ţesut conjunctiv grăsos înconjurat de o teacă musculară, în care se pot găsi mici nevroame amielinice, ce pot juca un rol important în geneza sindromului dureros.

Macroscopic, leziunea cronică modifică aspectul morfologic al apendicelui şi schimbă de asemenea, prin crearea unor numeroase şi variate aderenţe, raporturile şi aspectul organelor cu care vine în contact imediat. Aspectul acestor leziuni plastice reziduale reprezintă testul intensităţii şi al duratei crizelor apendiculare anterioare; cu cît acestea au fost mai reduse, mai puţin intense, cu atît aderenţele sînt mai laxe. Apendicele poate fi liber sau aderent, cu modificări de poziţie prin fixări anormale, cu mezoul parţial retractat sau infiltrat, după cum poate fi mic, scleros, filiform, uneori redus la un simplu cordon fibros. Sînt însă şi cazuri, în care apendicele are un aspect aparent cu totul normal şi numai microscopic pot fi decelate leziuni.

Leziunile de vecinătate sînt condiţionate mai ales de interesarea limfatică, care, în special la copii, este evidentă, fiind marcată de o apreciabilă adenopatie pericecoapendiculară. Limfangita regională este reprezentată de vălurile membranoase reziduale care învăluiesc cecul şi apendicele, fixîndu-l pe aceastǎ din urmă în cele mai felurite poziţii. Totodată pot fi interesate şi organe vecine, în special ileonul terminal a cărui cudură (cudura Lane) poate sta la originea unor tulburări digestive remanente şi după apendicectomie. Difuzarea procesului limfangitic la epiploon şi mezenter produce leziuni retractile, urmare a sclerozei limfaticelor respective. Difuzarea procesului inflamator la distanţă, pe cale limfatică, se află la originea frecventelor mezenterite retractile şi a reacţiilor periviscerale, în special periduodenale, manifestate prin tulburări dischinetice.

Semne clinice. Apendicita cronică poate evolua sub o multitudine de simptome, fără a se putea considera vreunul dintre acestea ca fiind absolut caracteristic. Mai constant, este prezent sindromul dureros de fosă iliacă dreaptă, durerea putînd fi însă localizată şi în oricare altă parte a abdomenului. În general, senzaţia dureroasă este descrisă de bolnav sub formă de apăsare, de arsură, care survine pe fondul unei jene permanente şi a unor tulburări dispeptice mai mult sau mai puţin pronunţate. Senzaţia dureroasă se accentuează după mese, după un efort, în timpul menstrelor şi se însoţeşte de greţuri, de anorexie şi de tulburări de tranzit, putîndu-se adăuga şi alte variate tulburări generale. În examenul clinic se pune accent pe durerea provocată prin palparea mai profundă, mai „apăsată“, în fosa iliacă dreaptă. Chiar dacă răspunsul la această manevră este pozitiv, trebuie să se ţină seama de posibilitatea ca aceasta să se producă şi la un individ indemn de orice suferinţă apendiculară. Şi alte manevre recomandate ca putînd oferi o precizare diagnostică trebuie, în realitate, privite cu suficiente rezerve. De altfel, variaţia simptomatologică a condus diverşi autori la identificarea unor forme clinice caracterizate prin preponderenţa unor anumite grupe de simptome. Aşa de pildă, se descrie o formă „digestivă“ caracterizată prin prezenţa unui sindrom dureros cu caracter de suferinţă gastrică, colecistică sau colitică, o formă „extradigestivă“ în care apar predominante suferinţe urinare de tip infecţios, o formă „claudicantă“ întîlnită în special la copii, caracterizată prin tulburări de statică sau de mers datorate iritaţiei provocate la nivelul psoasului, o formă „nervoasă“ caracterizată prin tulburări ale simpaticului abdominal etc.

Diagnostic. Sugerarea diagnosticului de apendicită cronică este lesnicioasă numai dacă tulburările acuzate de bolnav sînt urmările unei crize apendiculare acute. În afara acestui antecedent nu se poate afirma cu precizie nici caracterul cronic al inflamației apendiculare și nici cauzalitatea acesteia în determinarea tulburărilor existente. În general, diagnosticul de apendicită cronică este un diagnostic pus de obicei cu multă ușurință, considerîndu-se exagerat apendicele drept cauză a multor tulburări abdominale, ceea ce duce ca atare la multe apendicectomii inutile. Există desigur și situația inversă, în care se ignoră cauza apendiculară în multe tulburări abdominale, ceea ce poate permite dezvoltarea unor leziuni secundare, pentru care, în cele din urmă nici apendicectomia nu mai reprezintă o rezolvare.

Din punctul de vedere paraclinic, în stabilirea suferinței cronice apendiculare, numai examenul radiologic poate aduce un sprijin real, prin semnele indirecte și cele directe pe care le poate indica. Semnele indirecte se referă la răsunetul pe care inflamația cronică apendiculară îl poate determina la distanță; se descrie oprirea eventuală a bariului administrat per oral la genunchiul inferior al duodenului, mișcările de brasaj și refluxul prin antiperistaltism la acest nivel, toate acestea reprezentînd mărturiile unei stenoze de cauză limfatică pe D_3; o altă zonă de obstacol datorat unui spasm este situată la nivelul ultimei anse ileale, aspect radiologic care pune probleme dificile de diagnostic diferențial cu ileita terminală.

Semnele radiologice directe sînt pendinte de injectarea cu bariu a apendicelui, injectare care poate fi totală, sau parțială. În realitate este posibil ca un apendice realmente bolnav să se injecteze complet cu bariu, oferind o imagine normală, după cum tot posibil este ca un apendice complet normal să rămînă neinjectat, mimînd astfel aspectul radiologic al unui apendice patologic. Un semn radiologic important este durerea provocată prin palparea sub ecran a zonei apendiculare, durere ce se reproduce la fiecare apăsare și care urmează diferitele modificări de poziție ale regiunii cecoapendiculare.

Tratament. Apendicita cronică beneficiază în mod exclusiv de tratament chirurgical care, ca și în cazul apendicitei acute, este bine a fi aplicat cît mai de timpuriu, mai înainte de ivirea unor complicații. În genere, „apendicectomia la rece“ este o operație ușoară în execuție, cu o evoluție postoperatorie favorabilă și urmată de rezultate bune. În special în cazurile în care boala a evoluat mai îndelungat este indicat ca, în cursul intervenției, să se controleze întreaga zonă cecoapendiculară ca și ileonul terminal pentru a se putea depista și îndepărta alte eventuale leziuni cronice ce ar putea fi sursa reală a suferinței preoperatorii și implicit și cauza remanentă a suferințelor postoperatorii.

5.4 TUMORILE REGIUNII APENDICULARE

Neoplaziile benigne sau maligne ale apendicelui sînt considerate leziuni rare, unele chiar excepționale, publicațiile privind această temă rezumîndu-se în general la cîteva observații; numai pentru anumite forme de tumori apendiculare, comunicările sînt mai cuprinzătoare. Asemănarea structurii histologice a apendicelui cu aceea a colonului, ca şi procentul ce îl reprezintă tumorile colice în ansamblul proceselor tumorale în general şi ale tubului digestiv în special, face din raritatea tumorilor apendiculare un fapt aparent paradoxal; o explicaţie posibilă este însă numărul mare de apendicectomii care, în majoritatea ţărilor, se efectuează de timpuriu realizînd o adevărată „profilaxie a patologiei tumorale apendiculare" (o statistică franceză consemna, pentru întregul teritoriu, execuţia zilnică a cca 1 300 apendicectomii, iar raportarea unor serii de 3 500—5 000 de apendicectomii efectuate de un singur colectiv într-un deceniu, nu sînt deloc rare).

În prezentarea tumorilor apendiculare se foloseşte cu precădere clasificarea recomandată de Uhlein şi McDonald (1943) în care se deosebesc tumorile carcinoide, tumorile chistice şi tumorile de tip colic; Mosinger (1949) adaugă acestei clasificări sarcomul apendicular ca entitate aparte. Conform datelor mai recente, această clasificare poate fi revizuită şi completată pentru a corespunde mai deplin aspectelor clinice şi evolutive ale leziunilor tumorale apendiculare:

- tumori benigne propriu-zise
  - — pseudotumorile inflamatorii
  - — endometrioza apendiculară
- tumori benigne cu risc degenerativ
  - — carcinoidul apendicular
  - — tumoarea viloasă apendiculară
  - — mucocelul benign
- tumori maligne propriu-zise
  - — mucocelul malign (pseudomixomul)
  - — tumorile de tip colic
  - — sarcoamele apendiculare

} tumori chistice

Tumorile benigne cuprind neoformaţii dintre care unele rămîn ca atare (pseudotumorile inflamatorii şi endometrioza) altele prezentînd un risc variabil de degenerare (carcinoidele, tumorile viloase şi mucocelul). Tumorile maligne propriu-zise alcătuiesc două grupe histologice distincte, tumorile de tip colic şi sarcoamele, la care se adaugă şi mucocelul în varianta sa malignă.

(i) **Pseudotumorile inflamatorii** de origine apendiculară constituie o entitate etiologică, radioclinică şi anatomopatologică bine definită, denumită şi „apendicita fibroblastică" sau „tumoarea inflamatorie pseudoneoplazică" (Hollender, 1975). Masa tumorală, cu dezvoltarea parietală sau extraparietală nu este rezultatul unei proliferări conjunctive diferenţiate sau a unei proliferări epiteliale benigne sau maligne ci reprezintă o reacţie hipertrofică cu evoluţie acută sau cronică a unei inflamaţii primitive apendiculare sau a bontului acestuia, care antrenează şi o reacţie a cecului şi a ileonului terminal. Reacţia inflamatorie poate fi generată de corpi străini (fire de cusătură, comprese) dar mai des este rezultatul unei patologii a bontului apendicular în special în localizarea retrocecală a acestuia. În acest cadru se pot grupa fenomenele determinate de aşa-zisele apendicectomii incomplete în care se lasă fie un bont prea lung fie, ceea ce este mai obişnuit, vîrful apendicelui; ori de cîte ori acesta este vascularizat, el se hipertrofiază şi suferă o transformare scleroinflamatorie putînd genera un proces supurativ sau chiar fenomene peritoneale; este posibil ca fenomenele de reacţie să fie datorate persistenţei unui corp străin, de pildă un coprolit, în lumenul segmentului apendicular restant, ceea ce poate favoriza chiar izbucnirea unor fenomene acute, o adevărată „apendicită acută după apendicectomie“ (Şeicaru, 1980). Invaginaţia totală a apendicelui în cec poate determina de asemenea imaginea unei formaţiuni tumorale cu aspectul neoplasmului cecal (Drăgoi, Fl., 1973).

În cadrul tumorilor pseudoinflamatorii se disting atît forme cu specificitate bacteriană şi miceliană (tuberculoză, amibiază, actinomicoză etc.) cît şi unele forme cu specificitate etiologică secundară, factorul cauzal determinant fiind identificat fie la nivelul tunicilor intestinale (diverticul, bont apendicular, polip, coprolit etc.) fie la nivelul cavităţii abdominale (reacţie periapendiculară, talcom, textilom) fie, în fine, la nivelul retroperitoneului cînd în genere este vorba de un granulom inflamator cicatriceal puternic hiperplazic. Este de remarcat că aceste aspecte pseudotumorale benigne ale apendicelui, în care sînt frecvent antrenate cecul şi ileonul terminal, reprezintă un capitol interesant atît datorită aspectelor adesea dificil de interpretat ale caracterelor clinice, cît şi a celor anatomopatologice, întrucît, chirurgul, chiar după efectuarea celiotomiei, nu poate face întotdeauna diferenţierea între blocul inflamator ileo-apendicular şi o tumoare malignă numai după aspectul macroscopic al leziunii. Clinic, tumoarea pseudoinflamatorie este mai întotdeauna marcată, în afara prezenţei formaţiunii tumorale în fosa iliacă dreaptă, de instalarea unui sindrom dureros, cu ascensiune termică, cu hiperleucocitoză şi tulburare de tranzit. Examenul radiologic complementar induce mai întotdeauna diagnosticul de „cancer al cecului“ astfel că din punctul de vedere terapeutic în cazurile publicate cel mai ades s-a recurs la hemicolectomie dreaptă.

(ii) **Endometrioza apendiculară** este o leziune foarte rară, asociată de regulă uneia asemănătoare localizată pe ileonul terminal. De obicei mută din punctul de vedere clinic, prezenţa şi evoluţia leziunii poate fi marcată de criza dureroasă în fosa iliacă dreaptă şi de crize subocluzive care survin în perioada menstruală sau apar recrudescenţe în acest interval. Identificată după examenul macroscopic în contextul simptomatologiei generale, leziunea localizată strict apendicular se rezolvă prin extirparea organului afectat. O leziune mai extinsă care interesează şi peretele cecal impune hemicolectomia dreaptă.

(iii) **Carcinoidul** sau **argentafinomul** este cea mai frecventă dintre tumorile apendiculare şi în acelaşi timp este cea mai comună localizare carcinoidă. De la comunicarea princeps a lui Gosset şi Masson (1914) s-au publicat numeroase observaţii privind această formaţiune tumorală cu potenţial de malignitate suficient de redus. Tumoarea este mai obişnuită la femei şi este situată în majoritatea cazurilor către vîrful organului, al cărui aspect îl modifică ca un „băţ de tobă“. Originea tumorii este în celulele Kulchitsky situate în fundul glandelor Lieberkühn şi este formată de mici formaţiuni neîncapsulate, albicioase sau alb gălbui, cu dimensiuni variabile, de la un bob de mei la o cireaşă, constituite din celule sferice, poligonale, palisadice sau cilindrice cu fine granulaţii argentafine, siderafine sau cromafine şi fără mitoze. Din zona profundă a mucoasei tumoarea cuprinde în dezvoltarea sa submucoasa şi musculoasa, putînd ajunge subseros.

Carcinoidul apendicular apare şi evoluează cel mai ades asimptomatic atîta vreme cît nu se produce obstrucţia lumenului apendicular, care să determine simptomatologia unei crize acute. Diagnosticul se va face fie intraoperator pe baza aspectului macroscopic dacă carcinoidul este mai evoluat, fie, aşa cum se întîmplă în mod obişnuit, pe baza examenului anatomopatologic. Sindromul carcinoid funcţional se manifestă numai în cazurile de metastazare masivă a nodulilor limfatici mezoapendiculari şi regionali şi mai ales în cazul metastazării hepatice; este vorba de o hiperfuncţie secretorie a celulelor argentafine cu formare în exces de serotonină (5 hidroxitriptamină) ce poate fi pusă în evidenţă în sînge şi în urină. Acţiunea acestei substanţe asupra musculaturii netede determină apariţia bruscă şi intermitentă de crize congestive, care survin în special postprandial cu o durată de la cîteva minute la o jumătate de oră; pielea capătă un aspect violaceu pe fondul căruia se desemnează placarde roşii cu contur geografic; subiectiv, această stare de vasodilataţie paroxistică dă bolnavului senzaţia de piele sub tensiune. Repetarea crizelor, în special în cazul metastazelor carcinoide hepatice, creează în cele din urmă un facies caracteristic, vultuos, asemănător aspectului feţei din poliglobulie; o evoluţie îndelungată conduce în cele din urmă la tulburări circulatorii cu decompensare cardiacă.

Manifestările clinice precoce ale carcinoidului apendicular sub forma obişnuită a suferinţei acute localizate, ca şi potenţialul redus de malignitate în această fază, sînt elemente favorabile pentru o terapeutică chirurgicală eficientă şi puţin mutilantă — apendicectomia. Dacă diagnosticul s-a precizat intraoperator, se impune ca odată cu apendicele să se extirpe cît mai complet şi mezoul acestuia, care adăposteşte nodulii limfatici corespunzători celor paracolici. Chiar în prezenţa metastazelor, exereza tumorii primitive încetineşte evoluţia acestora, putîndu-se obţine reale vindecări. În cazul coexistenţei sindromului carcinoid funcţional se recomandă administrarea de inhibitori ai serotoninei ca de pildă tartratul de ergotamină, fentolamina şi mai ales clorpromazina; se indică de asemenea şi un regim alimentar sărac în triptofan, substanţă cu rol în anabolismul serotoninei.

(iv) **Tumoarea viloasă apendiculară** este o leziune rară întrucît cvasitotalitatea acestor tumori sînt localizate pe sigmoid şi pe rect; pe o serie de 216 tumori viloase publicate în 1958 de Grinell şi Lam, numai 4,7% afectau cecul şi mai puţin de 1% apendicele; Hanley (1971) nu întîlneşte nici o localizare apendiculară pe o serie de peste 200 de tumori viloase. Riscul major al tumorii viloase este degenerescenţa carcinomatoasă pentru care se dau procente mai mari proporţional cu localizarea mai proximală a tumorii; tumorile de volum mai mare de 3—4 cm diametru au o tendinţă degenerativă de peste 50%. Caracteristic pentru adenomul vilos este tendinţa la recidivă tumorală cu structură histopatologică analoagă tumorii iniţiale şi cu localizare indiferentă pe teritoriul colic. Se ştie că polipul vilos este considerat o entitate aparte faţă de polipul adenomatos şi aceasta, nu atît pe baza criteriilor morfologice, cît pentru caracterul recidivant şi degenerativ. Literatura nu furnizează date etiologice de reţinut, iar simptomatologia nu este deloc caracteristică, cel mai ades fiind vorba de o fenomenologie de fosă iliacă dreaptă interpretată ca apendicită acută în majoritatea observaţiilor publicate (Barre, 1982). Întrucît diagnosticul unei astfel de leziuni este retrospectiv, atitudinea terapeutică este discutabilă în funcţie de aspectul anatomopatologic. Dacă este păstrată integritatea corionului şi a muscularei mucoasei şi nu sînt atipii nucleare, apendicectomia este suficientă urmînd ca bolnavul să fie controlat periodic pe cale endoscopică, aşa cum se procedează cu orice bolnav purtător al unui adenom vilos. Dacă, dimpotrivă există invadarea corionului sau/şi atipii celulare, se impune hemicolectomia dreaptă complimentară (vezi şi 6.2).

(v) **Mucocelul apendicular** este o entitate mult discutată, situată de unii autori între tumorile benigne şi de alţii între leziunile precanceroase sau canceroase dar cu potenţial evolutiv atenuat. Sînt autori ce nu acceptă nici integrarea mucocelului între tumorile apendiculare, socotind leziunea a fi o simplă urmare a obstrucţiei lumenului apendicular, indiferent de cauză. Reprezentînd tumorile apendiculare chistice, mucocelul este, ca frecvenţă, a doua localizare tumorală apendiculară, după carcinoide; aparent afectează mai mult sexul feminin, existînd după unii autori şi o relaţie cu mucocelul ovarian, fapt care a condus să se preconizeze asocierea ovariectomiei bilaterale la apendicectomie în terapeutica acestei leziuni.

a) *Mucocelul benign* este eventualitatea obişnuită, constînd într-o transformare chistică, de volum variabil, a apendicelui, care este de aspect normal; peretele zonei apendiculare transformată chistic prezintă modificări variate putîndu-se ajunge, în special în tumorile mai voluminoase, pînă la aspectul de membrană hialină, fără structură epitelială; sînt citate observaţii de tumori în care s-au produs calcificări parietale; conţinutul chistului este alcătuit dintr-un lichid mucos, în cantitate variabilă. Cauzalitatea acestei leziuni este însă discutată; unii o atribuie obstrucţiei lumenului apendicular, în special către bază, de către un obstacol (indiferent de natura acestuia) întreaga transformare chistică fiind determinată prin distensia produsă de secreţia apendiculară în imposibilitate de a se evacua. O opinie cu totul opusă au autorii ce întîlnesc mucocelul în afara oricărui obstacol luminal, socotind astfel leziunea a fi datorată exclusiv unei hiperplazii şi hipersecreţii a mucoasei apendiculare datorată unei disfuncţii neuroendocrine (Kohlmann, 1980). Ca ipoteză este emisă şi părerea că mucocelul benign ar avea totuşi un potenţial de malignizare. Ceea ce este însă sigur este riscul de suprainfectare în evoluţia unei astfel de leziuni, cît şi riscul de rupere, spontană sau ca urmare a unui traumatism, ceea ce conduce la revărsarea conţinutului în cavitatea peritoneală cu provocarea aşa-numitei „boli gelatinoase a peritoneului"; de reţinut că, în situaţiile „benigne" acest revărsat nu conţine celule mucipare (vezi şi 9.6).

b) *Mucocelul malign* are acelaşi aspect macroscopic însă, la deschiderea piesei anatomice, se constată prezenţa de vegetaţii papilare; acestea se pot exterioriza şi spontan. Histologic este un chistadenom mucos papilar cu celule tumorale, cu axe conjunctive vasculare situate în mucoasă şi submucoasă, care, prin proeminenţa lor, formează vegetaţii în lumen. Celulele mucipare nu au caracter malign net dar sînt considerate „precanceroase" întrucît pot invada toate tunicile apendicelui. Tumoarea nu metastazează, însă caracterul de malignitate decurge fie prin diseminarea vegetaţiilor peritumorale şi grefarea acestora pe seroasa peritoneală, fie prin ruperea tumorii în marea cavitate dînd naştere „pseudomixomului peritoneal". Pseudomixomul peritoneal este o complicaţie rară dar extrem de gravă, întrucît revărsatul produs, de aspect galben-verzui, constituie aglomerări de mucus aderent la seroasa peritoneală parietală şi viscerală; celulele mucipare libere se pot grefa oriunde pe suprafaţa seroasei, evoluînd apoi pe cont propriu. Ruptura tumorii chistice poate trece clinic neobservată, sau dimpotrivă este urmată de stingerea eventualelor semne subiective. Alteori, ruptura se însoţeşte de fenomene generale mai alarmante, chiar toxice, instalîndu-se treptat un sindrom dispeptic care conduce în cele din urmă la caşexie. Terapeutic, în cazul mucocelului nerupt simpla apendicectomie rămîne eficientă; în cazul rupturii chistului, este necesară o toaletă minuţioasă a cavităţii peritoneale prin spălare cu ser fiziologic din abundenţă. S-a preconizat postoperator radioterapie, fără a se putea aprecia o veritabilă influenţă favorabilă asupra evoluţiei grefelor peritoneale. În prezent, şi în cazurile de mucocel malign părerile converg către suficienţa apendicectomiei; hemicolectomia dreaptă devine însă necesară în cazurile în care tumoarea apendiculară afectează şi peretele cecului.

(vi) **Tumorile de tip colic** pot avea caracter vegetant, ulcerant şi infiltrant. După statisticile publicate, astfel de tumori reprezintă cam 3% din tumorile apendiculare, indicîndu-se şi o proporţie de 1 la 10 faţă de tumorile carcinoide. Evoluţia acestor adenocarcinoame este asemănătoare cu a tumorilor cu dezvoltare colică, care, după ce au invadat submucoasa, pătrund plexurile nervoase şi seroasa; propagarea la distanţă se face prin continuitate, pe cale limfatică sau pe cale venoasă. Pentru tumorile apendiculare de tip colic se utilizează o clasificare (provenită din stadializarea Dukes) în patru stadii: stadiul I, leziunea limitată la mucoasă; stadiul II, leziune care nu a depăşit seroasa; stadiul III, leziune care invadează cecul şi ganglionii regionali sau a survenit perforaţia apendicelui; stadiul IV, în care leziunea are evoluţia locală diversă dar cu invadarea la distanţă a nodulilor limfatici şi metastaze. Pe cale limfatică, primele grupe de noduli limfatici afectaţi sînt cele sub- şi retroileale precum şi cele juxtacecale; ulterior, curentul limfatic se îndreaptă către nodulii ileocecali, putînd interesa întreaga reţea colică pînă la staţia regională porto-retropancreatică; în caz de blocaj limfatic este posibilă şi o însămînţare directă retroperitoneală, plecîndu-se de la tumorile dezvoltate în grosimea mezoapendicelui, tumori ce pot fi interpretate iniţial a fi noduli limfatici. În ansamblu, epitelioamelor le este specifică invadarea limfatică ceea ce motivează chirurajul larg, sistematic al nodulilor limfatici. Din punctul de vedere diagnostic cel mai adesea tumoarea este recunoscută ca urmare a examenului anatomopatologic al apendicelui extirpat, fie că acesta este un examen de rutină, fie că aspectul apendicelui a dat naştere unor îndoieli chirurgului.

(vii) **Sarcoamele apendiculare** sînt tumori foarte rare, favorizate totuşi în apariţia lor de bogăţia ţesutului limfoid; se întîlnesc aspecte de reticulosarcom sau de sarcom limfoblastic. Evoluţia este asemănătoare epiteliomului de tip colic, diseminarea venoasă fiind însă constantă.

(viii) **Terapeutica generală a tumorilor apendiculare** este numai chirurgicală şi oarecum diferenţiată după tipul tumoral.

Pentru *tumorile benigne* sau cele cu un *risc degenerativ*, se admite că simpla apendicectomie este suficientă ca sancţiune terapeutică. Aceiaşi atitudine este recomandată în cazul *tumorilor carcinoide* care au evoluţie lentă şi extensia limitată la mezoapendice; prezenţa metastazelor carcinoide ar putea reprezenta un subiect de reflecţie asupra unei exereze mai largi, dar raritatea metastazelor în carcinoidul apendicular dă discuţiei un caracter pur teoretic; de altfel, excizia tumorii primitive aduce după sine stingerea evoluţiei metastazelor. În privinţa *mucocelului benign*, acesta beneficiază indiscutabil de simpla apendicectomie, în plus, la femei, recomandîndu-se, în funcţie de unele aspecte locale, anexectomia uni- sau bilaterală (Henry, 1962).

Descoperirea intraoperatorie a unui „apendice suspect tumoral“ impune un examen atent al organului, al aspectului chistic sau solid al tumorii, al culorii, al extensiei la mezou; mai departe, se impune examenul stațiilor limfatice și explorarea ficatului în vederea descoperirii unor eventuale metastaze.

Pentru *mucocelul malign*, trebuie diferențiată situația în care tumoarea nu este ruptă, de aceea în care este vorba de un pseudomixom peritoneal prin ruptura tumorii sau prin prezența vegetațiilor pe suprafața peritoneului; apendicectomia simplă este considerată ca intervenție suficientă în ambele situații, adăugîndu-se în cazul rupturii tumorii o atentă toaletă peritoneală; numai invadarea peretelui cecal de către procesul tumoral poate face necesară o hemicolectomie dreaptă.

Tumorile maligne de tip colic se diferențiază după stadiul tumoral; cum cel mai adesea este vorba de un stadiu preinvaziv *(in situ)*, pe care numai anatomopatologul îl descoperă la examenul mucoasei, se beneficiază de simpla apendicectomie fără a mai fi indicată reintervenția pentru lărgirea exerezei. Leziunile invazive recunoscute intraoperator impun în schimb hemicolectomia dreaptă de principiu, atitudine ce urmează a fi adoptată și în cazul sarcoamelor; descoperirea anatomopatologică postoperatorie a leziunii tumorale invazive impune hemicolectomia complementară, după un interval de circa zece zile de la apendicectomia inițială.

BIBLIOGRAFIE SELECTIVĂ

AFFANASIEF A. — Les appendicites et leur histhologie, *Chirurgie*, 1977, *103*, 8, 698—705.

BALEA I. — Mucocelul apendicular, *Chirurgia* (Buc.), 1965, *14*, 2, 127—131.

BARRE CH. — Tumeur villeuse appendiculaire, *Ann. Chir.*, 1982, *36*, 5, 349—357.

BESNIER J. — Les abces du foie d'origine appendiculaire, *J. Chir.* (Paris), 1981, *118*, 8—9, 493—497.

BREMEN A. — Classification des tumeurs inflamatoires de la region ileo-ceco-appendiculaire, *Acta Chir. Belg*, 1958, *57*, 3, 175—188.

CHEVALIER J. — Reflections sur une serie homogene de plus 3 200 appendicetomies, *Lyon Chir.*, 1980, *76*, 4, 251—254.

DESBROSSES J. — Appendicectomie a la chaine, *Lyon Chir.*, 1982, *78*, 4, 266—267.

DRĂGOI FL. — Invaginația totală a apendicelui, *Chirurgia* (Buc.), 1973, *22*, 5, 437—443.

FINGERHUT A. — Pseudotumeurs inflamatoires d'origine appendiculaire, *J. Chir.* (Paris), 1980, *117*, 6—7, 381—391.

GEROTA DIMITRIE — Apendicita, Ed. Cultura Națională, Buc., 1929.

GOUZI J. *și colab.* — Complication grave de l'appendicectomie, *Chirurgie*, 1977, *103*, 6, 430—440.

HENRY E. *și colab.* — Les problèmes chirurgicaux des tumeurs de l'appendice, *J. Chir.* (Paris), 1962, *83*, 1, 17—50.

HOLLENDER L. *și colab.* — Les fauses tumeurs infamatoires de la region ileo-ceco-appendiculaire, *Lyon, Chir.*, 1975, *71*, 1, 21—27.

KOHLMANN G. *și colab.* — Les mucoceles appendiculaires, *Ann. Chir.*, 1980, *34*, 1, 57—62.

LOUP J. — Endometriose appendiculaire, *Lyon Chir.*, 1979, *75*, 3, 190—191.

MONDOR H. — Appendicite aigue. Diagnostics urgents, Ed. Masson, Paris, 1933, 53—178.

NAHAS V. — Reflecsions sur 232 appendicites, *Lyon, Chir.*, 1971, *67*, 2, 99—102.

NICULESCU GH. — Tumorile apendicelui, *Chirurgia* (Buc.), 1967, *16*, 4, 351—357.

POPOVICI A. — Litiaza apendiculară, *Chirurgia* (Buc.), 1974, *23*, 5, 419—425.

RĂDULESCU D. — Litiaza apendiculară, *Chirurgia* (Buc.), 1973, *22*, 9, 815—821.

ROHNER A. — „Appendice“ în Pathologie Chirurgicale, Ed. Masson, Paris, 1980, 752—760.

SAVA G. *și colab.* — La mortalité de l'appendicectomie (5 348 cas), *Ann. Chir.*, 1981, *35*, 1, 21—26.

6.

PATOLOGIA CHIRURGICALĂ A COLONULUI

6.1 DIVERTICULOZA ŞI DIVERTICULITA COLONULUI

Ş. GAVRILESCU — I. JUVARA

6.1.1 Definiţie. Frecvenţă — 353
6.1.2 Anatomia patologică — 354
6.1.3 Etiopatogenia diverticulozei — 354
6.1.4 Diagnosticul diverticulozei — 355
6.1.5 Diverticulita colonică şi complicaţiile sale — 356
6.1.6 Principii de tratament — 361
Bibliografie selectivă — 363

6.1.1 DEFINIŢIE. FRECVENŢĂ

Diverticuloza colică este o afecţiune dobîndită, obişnuită la bolnavii vîrstnici şi caracterizată de hernierea mucoasei colice prin defecte ale straturilor musculare. Afecţiunea reprezintă o entitate relativ nouă, a cărei frecvenţă este în creştere, ridicînd probleme de diagnostic şi tratament care se întîlneau rareori pînă nu demult. Această remarcă poate fi doar parţial pusă în legătură cu creşterea generală a mediei de viaţă a populaţiei, fiind însă cert dependentă de schimbarea, în timp, a obiceiurilor alimentare şi, concomitent, a creşterii relative a colopatiei spastice.

Incidenţa generală, studiată pe loturi mari de cazuri, a relevat date variind în funcţie de metodologia folosită pentru depistare: pe 2 879 cercetări irigoscopice consecutive se raportează 8% diverticuli (J. Grout), cifră confirmată de Clinica Mayo (unde la 47 000 examinări s-au găsit 8,5%), pentru ca studiile necroptice de la London Hospital să găsească doar 2%. Este evident (Welch) că frecvenţa creşte cu *vîrsta;* constatîndu-se excepţional sub 35 ani, numărul persoanelor purtătoare de diverticuli colonici ajunge la 5% după 40 de ani, creşte la 40% după 60 de ani, pentru a ajunge la 66% din subiecţii trecuţi de 85 ani. Raportul repartiţiei *pe sexe* este 2/1 între bărbaţi şi femei.

S-a constatat şi o variaţie *geografică* de distribuţie, cifrele de mai sus corespunzînd cercetărilor efectuate în ţările din emisfera nordică, frecvenţa bolii fiind mult mai mică în unele regiuni din emisfera sudică.

6.1.2 ANATOMIA PATOLOGICĂ

Foarte rar, diverticulul colic este *unic* (congenital), localizat în această situaţie pe cec sau pe colonul ascendent (180 cazuri citate). De asemenea, diverticulii nu se găsesc la nivelul rectului. Diverticulii *multipli* se pot localiza pe întreg cadrul colic, cu aglomerare maximă la nivelul colonului descendent şi în special pe sigmoid, în regiunile colonice populate de floră de putrefacţie şi animate de chinetică disecantă.

Diverticulii se dezvoltă exact la locul de pătrundere al vaselor în peretele intestinal, respectiv în apropierea marginii antimezostenice; ei prezintă un *corp*, rotund sau ovalar şi un *col*, ceva mai subţire, corespunzător locului de trecere prin tunica musculară a colonului, care, în zona de pătrundere a vaselor, prezintă o regiune mai slabă; structural, sub seroasa peritoneală se găseşte un strat subţire de ţesut conjunctiv lax (submucoasă) urmat de mucoasa diverticulară care, la nivelul colonului, se continuă cu mucoasa colică, acoperită de epiteliul unistratificat prismatic; diverticulii dobîndiţi sînt complet lipsiţi de tunică musculară, fapt care explică imposibilitatea expulsiei materialului fecal stocat la nivelul lor.

6.1.3 ETIOPATOGENIA DIVERTICULOZEI

O primă problemă etiopatogenică se referă la *formarea diverticulului*. Topografia, respectiv locul de pătrundere a vaselor, a fost verificată prin angiografii, executate concomitent cu proba Fischer. Dintre factorii predispozanţi se menţionează obezitatea, constipaţia cronică şi spasticitatea colonului iritabil. În condiţiile colonului spastic se produce o îngroşare segmentară a straturilor musculare, care determină o creştere a presiunii segmentare intracolice la valori mult deasupra cifrelor normale. Există mai multe ipoteze în legătură cu îngroşarea musculaturii colice. Unii autori susţin că ea este secundară dezvoltării diverticulilor, afirmaţie care nu a fost verificată. Morson şi colaboratorii afirmă că îngroşarea este o leziune primară deoarece ea a fost găsită la indivizi la care diverticulii se aflau în stadiul incipient. Studii cineradiografice, asociate cu înregistrarea presiunii intracolice, au arătat că, în timp ce fibrele musculare circulare se hipertrofiază, cele longitudinale se retractă, realizîndu-se *pungi de presiune*, închise funcţional la capete. Dacă presiunea intracolică normală este de 30—40 mmHg, la purtătorii de diverticuli s-au găsit constant presiuni de peste 90 mmHg (Parks, Hodgson, Bourgeon). Aceste cercetări au constituit de altfel şi baza teoretică a justificării miotomiei ca intervenţie chirurgicală recomandată de unii autori.

O a doua problemă etiopatogenică este legată de *fenomenele care survin în timp la nivelul diverticulilor*. Incapacitatea de eliminare a materiilor fecale din interiorul pungii diverticulare lipsită de musculatură proprie duce la stază, diverticulii întărindu-se şi formînd concreţiuni dure (fecaliţi) care, prin acţiune mecanică directă, ulcerează mucoasa. De la nivelul mucoasei ulcerate, prin reflexe locale de axon se declanşează o stare de iritaţie colonică urmată de creşterea presiunii în camerele izolate (cerc vicios) cu accentuarea stazei şi exacerbarea virulenţei germenilor anaerobi. Pătrunderea germenilor în grosimea peretelui diverticular este favorizată de microtraumatismele de la acest nivel; se instalează astfel o inflamaţie difuză în peretele colonului, care evoluează spre îngroşare segmentară cu formare de sclerolipomatoză.

6.1.4 DIAGNOSTICUL DIVERTICULOZEI

Diverticuloza colonului este o stare asimptomatică, descoperită de cele mai multe ori întîmplător cu ocazia unei irigografii executată pentru o altă afecţiune. În stadiul necomplicat, simptomatologia se limitează la aceea a „colonului iritabil".

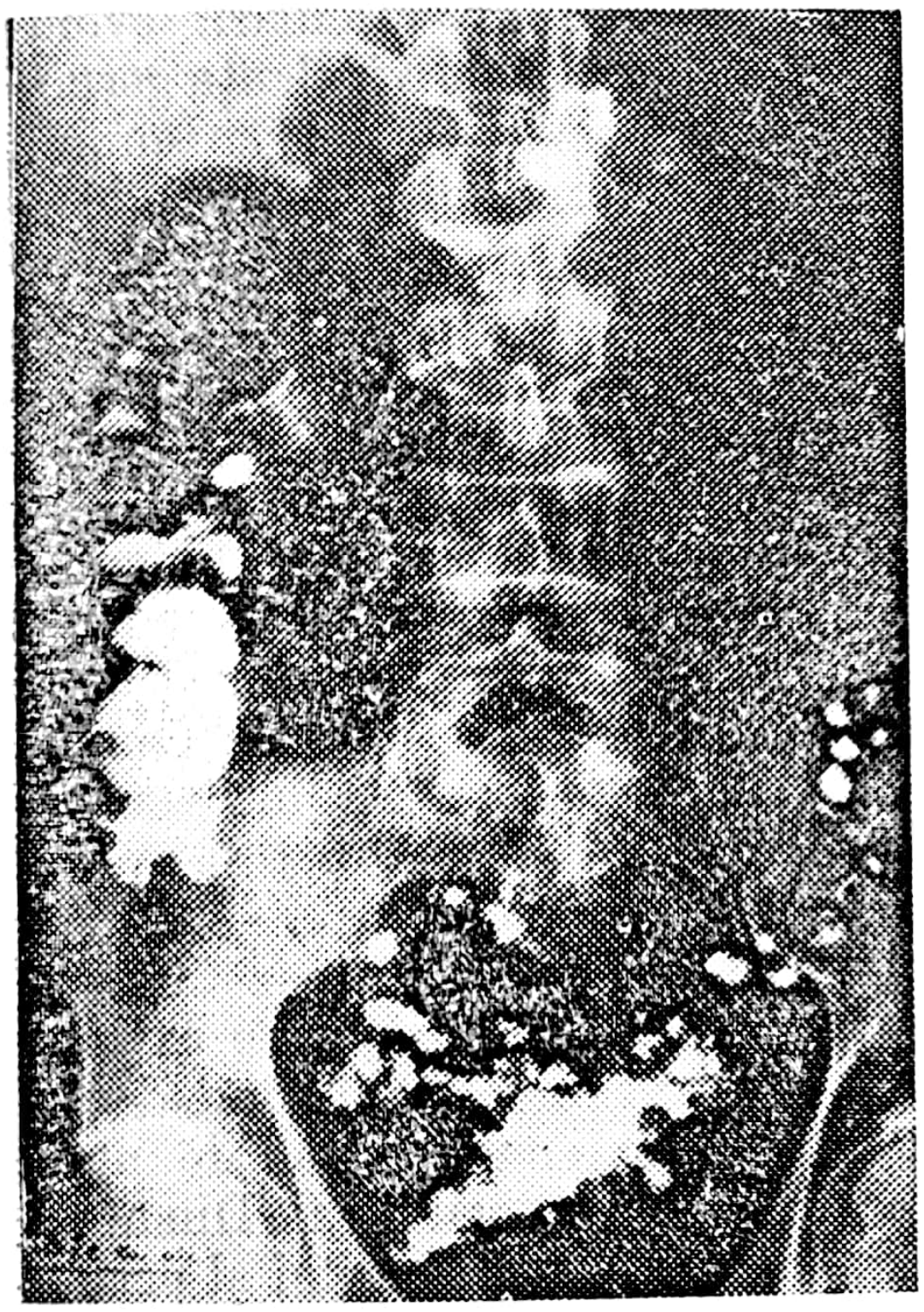

Fig. 6.1 — Diverticuloză colică difuză. Se observă un mare număr de diverticule masate la nivelul colonului sigmoid şi descendent, care reţin bariu după insuflaţia cu aer.

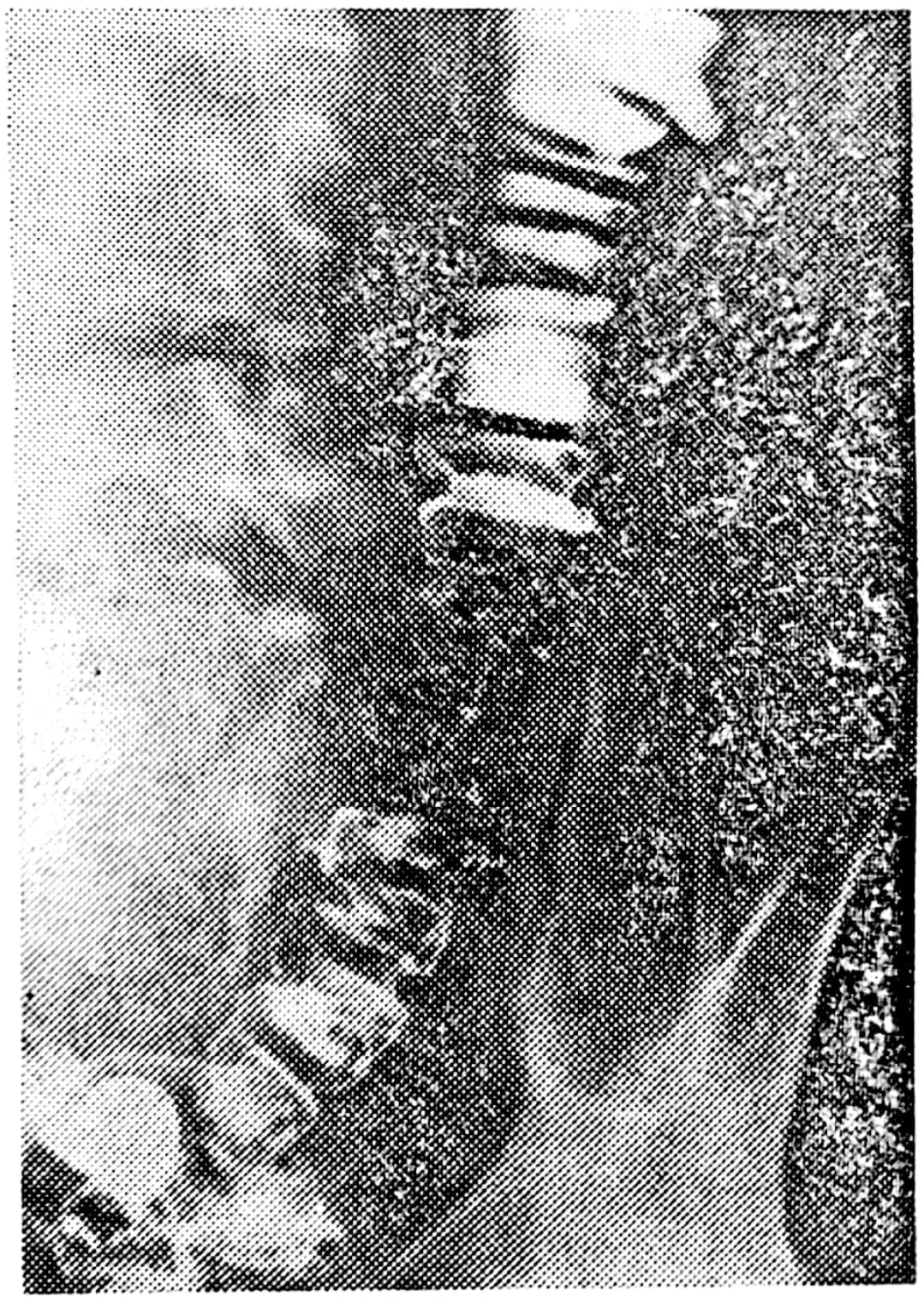

Fig. 6.2 — Diverticuloză spasmo-colică. Se observă imaginea colonului descendent „în teanc de farfurii", spiculaţii marginale şi mici diverticule.

Irigografia arată, în stadiul prediverticular, dispariţia haustraţiilor colonului stîng precum şi o „spiculaţie" fină a sigmoidului. În stadiul diverticular se observă apariţia pungilor caracteristice, iniţial mai mici, apoi mai mari, bine vizibile extracolic. Fleischner a împărţit imaginile de diverticuloză în două tipuri:

— *diverticuloza simplă, masată* (fig. 6.1) în care se observă o aglomerare de diverticuli, pe sigmoid şi colonul descendent, care reţin bariul după evacuare;

— *diverticuloza spasmo-colică*, la care, alături de imagini de spiculaţii şi diverticuli, colonul apare segmentat în „teanc de farfurii" (fig. 6.2).

Față de bogăția informațională a irigografiei, restul metodelor paraclinice de diagnostic sînt puțin interesante, doar *colonoscopia* putînd să arate, uneori, orificiile de pătrundere în diverticul și un grad de atrofie al mucoasei colonice.

6.1.5. DIVERTICULITA COLONICĂ ȘI COMPLICAȚIILE SALE

Se consideră (Veidenheimer) că 30% din purtătorii de diverticuli ajung la *diverticulită*. Aceasta reprezintă complicația inflamatorie a diverticulozei care, la rîndul ei, poate determina apariția unei alte serii de complicații. Diverticulita apare la nivelul unuia sau mai multor saci diverticulari, evoluția ei depinzînd atît de virulența germenilor cît și de rezistența organismului. Inflamația, determinată de lipsa de evacuare a diverticulului precum și de obstrucția comunicării acestuia cu lumenul colonic, apare inițial la apex-ul pungii și se extinde la țesuturile din jur. Se formează o inflamație peridiverticulară care avansează în jurul porțiunii afectate, se extinde la diverticulii din vecinătate precum și la porțiunile de colon adiacente. Inflamația cronică duce, în timp, la formare de țesut fibroadipos (sclerolipomatoza) și ajunge să cuprindă un segment de 8—10 cm pe care îl scurtează și îl îngustează. Concomitent, procesul inflamator se extinde la țesuturile vecine cuprinzînd dorsal zona fasciei de coalescență, de unde poate avansa retroperitoneal. Din acest stadiu, evoluția diverticulitei și peridiverticulitei poate urma mai multe posibilități evolutive.

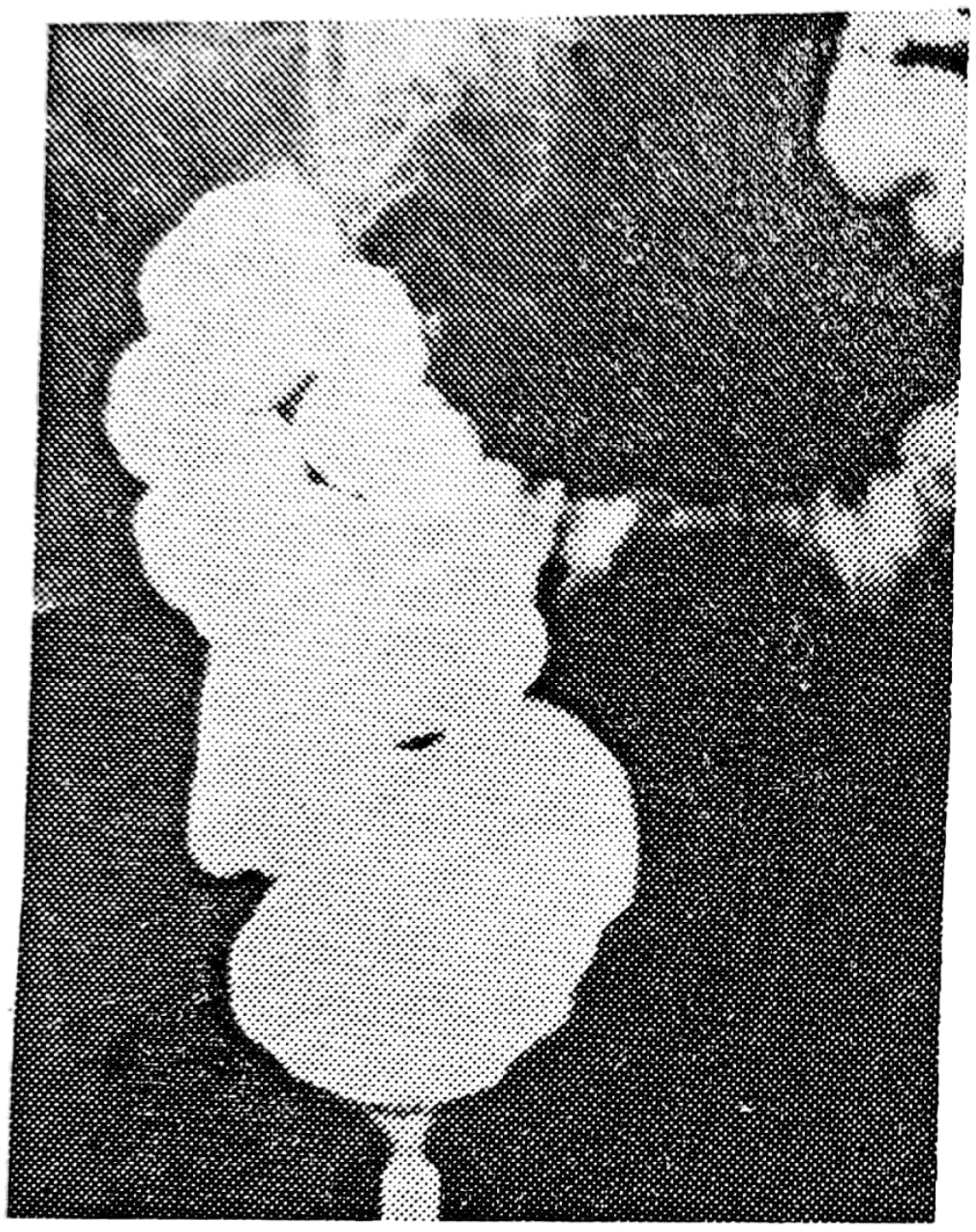

Fig. 6.3 — Diverticulită sigmoidiană. La nivelul sigmoidului se evidențiază un defileu lung, cu marginile neregulate și extremitățile „în pîlnie"; în apropiere, colonul descendent prezintă spiculații.

a) Se poate produce o *pseudotumoare*, palpabilă și dureroasă, în zona de proiecție a colonului stîng, cu o simptomatologie clinică zgomotoasă, asemănătoare cu aceea a apendicitei acute, fapt care a determinat autorii americani să o denumească „apendicita din stînga". Bolnavul este febril, cu hiperleucocitoză, prezintă dureri abdominale surde, exacerbate de paroxisme, localizate în fosa iliacă stîngă, unde se palpează o masă asemănătoare unui plastron, al cărui pol inferior poate fi accesibil prin tușeul rectal sau vaginal. Bolnavul prezintă un sindrom dispeptic, cu balonări, greață și anorexie asociat cu tulburări de tranzit: fie accentuarea unei constipații mai vechi, fie apariția unor false diarei cu mucozități, sau concomitența acestor fenomene. În amonte de „tumoare" se palpează colonul descendent sensibil și rigid (coardă colică). Irigografia arată un defect de umplere neregulat, cu un traiect destul de lung și cu prezență de diverticuli în apropierea lui (fig. 6.3). Sigmoidoscopia arată congestie și edem mucos precum și strîmtorarea relativă a lumenului colic (de menţionat pericolul explorării, deoarece colonoscopul se poate opri la nivelul unei infiltraţii segmentare, iar o tentativă de progresare poate duce la perforaţie). Se ridică probleme delicate de *diagnostic diferenţial* în primul rînd cu cancerul de colon, imaginea radiologică în situaţia cancerului arătînd o zonă de stenoză mai scurtă cu margini mai abrupte. De asemenea, există posibilitatea confuziei cu boala Crohn sigmoidiană, cu ischemia colică segmentară, cu sigmoidita radică, sclerodermia, tuberculoza şi endometrioza colică.

b) O a doua posibilitate de evoluţie constă în *extensia* şi *invazia lentă* a procesului inflamator cu sclerofibroză în spaţiul retroperitonal. Această eventualitate caracterizează unele situaţii de diverticuloză cu diverticulită localizate pe colonul fix descendent şi la care virulenţa germenilor este redusă. Puseele repetate de peridiverticulită determină o sclerolipomatoză difuză în spaţiul retroperitoneal care cuprinde, în timp, ureterul inducînd o îngustare progresivă a acestuia pînă la obstrucţie completă. *Diagnosticul* este dificil, întrucît sindromul inflamator este puţin marcat, pe primul plan situîndu-se afectarea stării generale şi insuficienţa renală. *Irigografia* aduce informaţii mai puţin semnificative, limitîndu-se la aspectul de colon spastic. *Urografia* şi *scintigrama renală* pot arăta un rinichi mut de partea stîngă, iar *pielografia ascendentă* obstrucţie ureterală, iniţial filiformă, ulterior completă. *Diagnosticul diferenţial* se impune cu diverse tumori retroperitoneale, cu sclerodermia, amiloidoza şi alte afecţiuni de sistem. Cercetările efectuate la Clinica Lahey au arătat că această formă de evoluţie a diverticulitei este rară, dar posibilă şi au recomandat în consecinţă urmărirea urografică de rutină a bolnavilor purtători de diverticuli precum şi sancţiunea chirurgicală, constînd în extirparea porţiunii de colon interesată, după rezolvarea puseului inflamator; indicaţia chirurgicală are în vedere riscul potenţial al lăsării pe loc a zonei generatoare de sclerolipomatoză infiltrativă difuză.

c) O a treia posibilitate de evoluţie a diverticulitei constă în apariţia unor complicaţii tip „derivate de ordinul doi“ şi care, în ordinea frecvenţei, sînt: sîngerarea, ocluzia acută, perforaţia liberă în peritoneu cu peritonită secundară, abcesul pericolic cu peritonită blocată, fistulele externe sau/şi fistulele interne. Se apreciază că 20% din bolnavii cu diverticulită ajung la una din aceste complicaţii.

(i) **Hemoragia** de origine diverticulară este destul de frecventă cu toate că datele din literatură diferă foarte mult, autorii prezentînd între 3 şi 48% procentul de sîngerări pe totalul cazurilor de diverticuloză confirmată (explicaţia poate consta în faptul că unele statistici se referă la totalul cazurilor spitalizate, iar altele doar la cazurile cu hemoragii mari, care au impus intervenţia chirurgicală). Sîngerarea este explicată anatomic prin raporturile dintre zona diverticulară şi vasele drepte ale colonului, erodarea diverticulului producîndu-se în imediata vecinătate a acestora. Clinic, hemoragia se manifestă de obicei în mod brutal sub formă de rectoragii abundente cu sînge roşu, putînd surveni fie ca prim semn al unei diverticuloze necunoscute, fie precedată de o simptomatologie frustă de diverticulită. Hemoragia poate lua şi aspectul melenei, atunci cînd cantitatea de sînge este mai mică şi a fost supusă acţiunii degradative a florei intestinale. Specific pentru sîngerarea diverticulară este caracterul ei *repetitiv*, la intervale mai mici sau mai mari, variind de la 2 zile pînă la 4 luni. Primul diagnostic diferenţial se impune cu un cancer colonic, situaţie în care sîngerarea este mai mică, mai capricioasă, cu sînge mai puţin roşu. De asemenea, rectocolita ulcerohemoragică, ischemiile colice, infarctele intestinale, diverticulul Meckel, diverticuloza de intestin subţire, endometrioza colică pot intra în discuţie. Explorările paraclinice trebuie să răspundă la două întrebări: dacă sîngerarea provine din diverticuli sau de la alt nivel şi, care este teritoriul diverticular ce sîngerează. La prima chestiune răspunsul poate fi dat, cu şanse rezonabile de reuşită, prin explorarea amănunţită a tubului digestiv care arată lipsa altor leziuni în afara diverticulilor; datele nu sînt însă suficiente, întrucît intestinul subţire este mai greu abordabil explorării. Stabilirea cu precizie a *locului* sîngerării, care ar putea conduce la o intervenţie chirurgicală ţintită, este şi mai dificilă. Rezultatele foarte bune pot fi obţinute prin folosirea, în plină hemoragie, a *angiografiei selective* prin artera mezenterică inferioară (metodă care poate fi folosită şi terapeutic prin embolizări ţintite, cu microbile de material inert). *Pancolonoscopia* efectuată în urgenţă, în timpul hemoragiei, poate stabili locul sîngerării (existînd şi posibilitatea executării de electrofulguraţii, manevră riscantă însă în condiţiile colonului nepregătit). *Irigografia* aduce informaţii în legătură cu existenţa diverticulilor precum şi date asupra modificărilor morfologice dintr-un anumit teritoriu (umplere neomogenă, spiculaţii); metoda nu poate stabili cu precizie care este diverticulul sîngerînd dar are avantajul, deloc neglijabil, de a putea opri, cel puţin temporar, hemoragia, prin retenţia şi întărirea bariului în interiorul diverticulului.

În cazul în care se intervine chirurgical, există posibilitatea stabilirii zonei care sîngerează printr-o serie de *proceduri intraoperatorii* cum ar fi controlul seriat, după clampări succesive ale colonului, puncţii colice multiple (manevră periculoasă) sau colonoscopie intraoperatorie cu un rectoscop introdus în diferite direcţii prin două colotomii la nivelul unghiurilor colice (manevră riscantă).

Evoluţia sîngerării se poate face în două maniere: în majoritatea cazurilor hemoragia se opreşte spontan sub tratament medical, bolnavul trebuind să beneficieze însă de urmărire, deoarece rămîne un potenţial viitor hemoragic; numai uneori (între 10–25% din cazurile cu sîngerare) hemoragia este masivă şi continuă, sau se repetă la intervale scurte, obligînd la intervenţia pentru hemostază.

(ii) **Complicaţiile obstructive.** Subocluzia sau ocluzia intestinală joasă pot surveni în cursul diverticulitei colice în special în condiţiile localizării sigmoidiene. Mai rară decît sîngerarea, obstrucţia apare după o veche suferinţă de tip colitic, în cursul evoluţiei unui nou puseu de diverticulită acută. Referitor la *mecanismul de producere* al obstrucţiei s-a sesizat că lumenul colic se îngustează progresiv datorită inflamaţiei propagate longitudinal, la care se suprapun fenomene inflamatorii pericolice cu constituirea unei obstrucţii incomplete şi ulterior complete a colonului. Clinic, se constată semnele unei ocluzii joase febrile: tumoare de tip inflamator în fosa iliacă stîngă, hiperleucocitoză distensie abdominală, oprirea tranzitului şi, în final, vărsături. Irigografia pune în evidenţă un stop complet al substanţei de contrast, localizat de obicei sigmoidian (fig. 6.4).

Problema principală a *diagnosticului* este diferenţierea de un cancer sigmoidian obstructiv, care poate fi şi el febril, fie prin supuraţie peritumorală, fie prin metastazare hepatică. Dacă starea generală a bolnavului permite executarea unor acţiuni terapeutice antiinflamatorii şi resorbtive (refrigerație locală, antibioterapie, corticoterapie) se poate ajunge la repermeabilizarea colonului în timp de cîteva zile; în acest caz, o a doua irigografie va arăta aspectul caracteristic al sigmoiditei, cu defileu neregulat, lung, spiculație colonică, „teanc de farfurii" și diverticuli în vecinătate (fig. 6.5). Cu toate acestea, eliminarea categorică a prezumției de cancer colonic nu este posibilă decît prin proba histologică, după rezecția „segmentului tumoral".

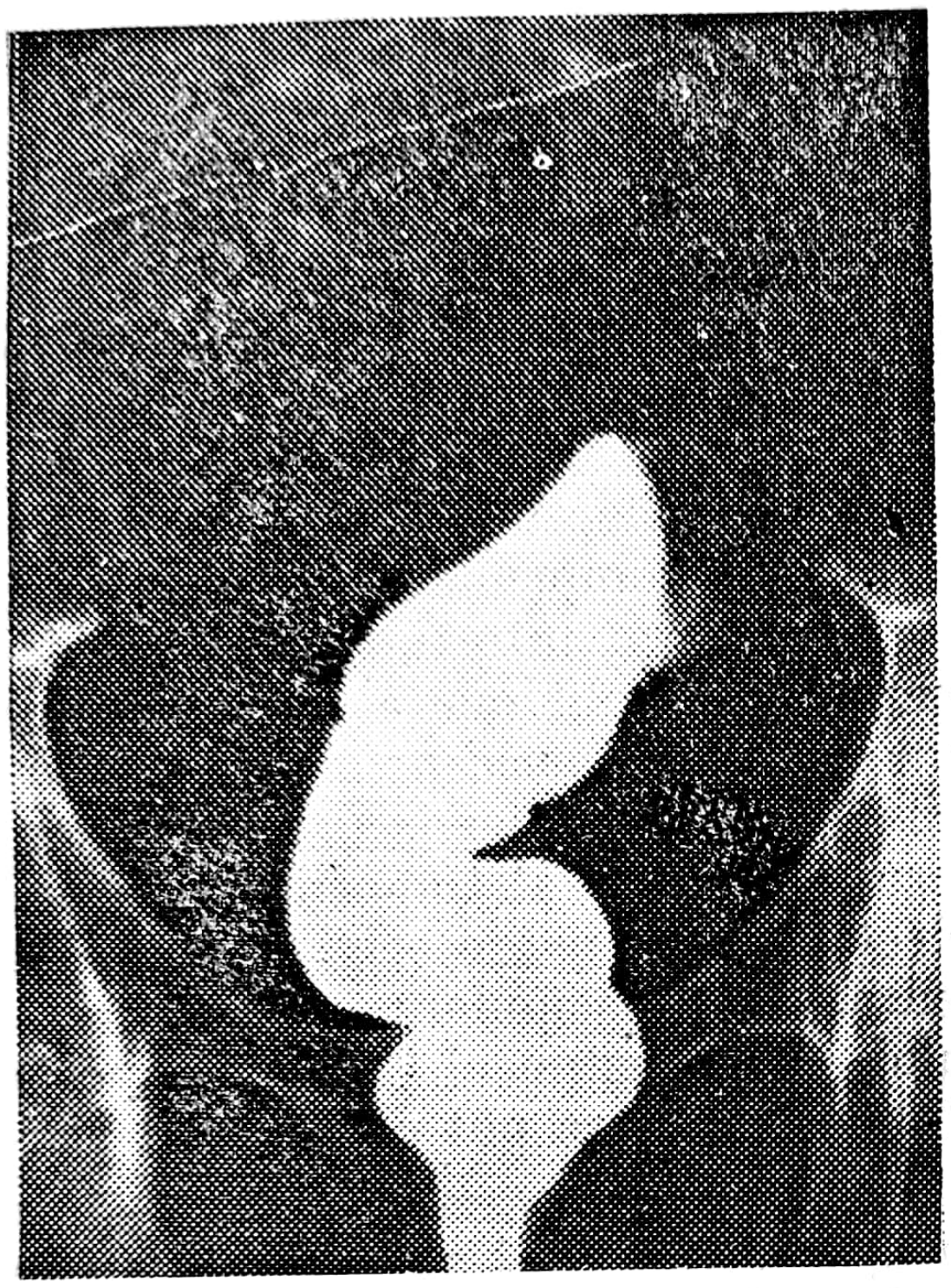

Fig. 6.4 — Ocluzie prin diverticulită. Stop complet al substanței de contrast la nivelul sigmoidului.



Fig. 6.5 — Același caz din fig. 6.4, după o săptămînă de tratament medical. Se observă repermeabilizarea colonului, defileu lung la nivelul sigmoidului, aspect „în teanc de farfurii" al colonului descendent, spiculații marginale și mici diverticule.

Cele mai periculoase confuzii sînt următoarele: existența unui cancer colonic la nivelul sigmoidului purtător de diverticuli; sau, leziunea a fost de la început un cancer infectat și, după cedarea parțială a inflamației peritumorale, colonul s-a repermeabilizat iar aspectul radiologic de „spiculație și diverticuli" se datorește numai unor ulcerații parcelare.

(iii) **Complicațiile perforative** pot fi libere sau blocate, cu o dinamică particulară.

Perforația în *peritoneul liber* este o complicație rar întîlnită; se produce la nivelul unui diverticul fără inflamație masivă peridiverticulară, deoarece aceasta creează sclerolipomatoză blocantă pentru soluția de continuitate. Perforația în peritoneul liber realizează tabloul clinic al peritonitei generalizate stercorale hiperseptice, cu prognostic de cele mai multe ori infaust. Același tablou poate surveni și ca urmare a *„perforației în doi timpi"* secundară formării unui abces pericolic ce s-a deschis în marea cavitate. În aceste situații există semnele unei pseudotumori inflamatorii care devine fluctuentă, după care se instalează semnele unei peritonite stercorale generalizate, hipertoxică, cu germeni anaerobi, survenită la bolnavi în vîrstă, cu reactivitate scăzută. Aceasta este explicaţia faptului că, din tabloul clasic al peritonitei, lipseşte în general contractura, bolnavii fiind mai degrabă meteorizaţi, cu abdomenul suplu, depresibil, însă foarte sensibil la decompresiune. Examenul radiologic, executat fără preparaţie, arată semne de „ileus“ paralitic şi opacitate la baza abdomenului.

De cele mai multe ori *perforaţia se produce blocat*, în spaţii închise, secundar inflamaţiilor repetate. Frecvent, abcesul se localizează în pelvis, devenind accesibil tuşeului rectal sau vaginal. La nivelul abcesului poate exista o comunicare cu lumenul colic, după cum această comunicare poate fi obstruată prin însăşi evoluţia sclerozei inflamatorii. Există posibilitatea constituirii unor „flegmoane pericolice“ care pot ajunge la dimensiuni impresionante, ocupînd pelvisul şi hemiabdomenul stîng. În aceste cazuri, bolnavul, bătrîn, cu reactivitate scăzută, se prezintă cu o tumoare fluctuentă şi sensibilă, de dimensiuni mai mult sau mai puţin mari, care comprimă sau deplasează organele vecine (vezica urinară, colon sigmoid, anse intestinale, colon descendent, ureter). *Ecografia* depistează caracterul lichidian al conţinutului şi pereţii îngroşaţi reprezentaţi de sclerolipomatoză. *Tomodensimetria computerizată* completează eventual informaţiile ecografice, iar *scintigrama* (cu leucocite marcate cu Galiu) arată caracterul supurativ al tumorii lichidiene. *Diagnosticul diferenţial* se face cu alte colecţii localizate (de origine genitală, urinară etc.), cu abcesul rece fuzat, sau cu abcesele secundare unei pancreatite acute, migrate, prin baza mezenterului, retroperitoneal. Există şi posibilitatea formării unor abcese multiple diseminate, care pot conflua ulterior ducînd la flegmonul difuz retroperitoneal.

(iv) **Fistulele** apar ca o consecinţă a deschiderii unui abces preexistent într-un organ de vecinătate sau la exterior. Fistula este condiţionată de existenţa aderenţelor între abcesul pericolic şi organul respectiv. Deşi rare, s-au descris fistule externe spontane, *colocutanate*, fie purulente, fie stercorale, cu debit variabil, mai degrabă mic. Diagnosticul în această situaţie este uşor de stabilit prin fistulografia care injectează colonul ce prezintă semne de diverticulită. Alte posibilităţi de fistulizare sînt reprezentate de fistule interne *colo-enterice* sau *colo-colice* care se traduc clinic printr-un debaclu diareic cu puroi. Irigografia precizează comunicarea celor două lumene. Fistula *colo-ureterală* este mai rară, dar posibilă în condiţiile celulitei retroperitoneale şi duce la infecţie urinară gravă. O pielografie ascendentă poate arăta injectarea cu substanţă de contrast a colonului. Fistulele *colo-vezicale* produc pneumaturie şi fecalurie, diagnosticul certificîndu-se prin cistoscopie. Fistula *colo-uterină* duce la piometrită, deoarece eliminarea conţinutului fecal din cavitatea uterină este imposibilă prin colul închis; în schimb, eliminările de materii fecale prin vagin caracterizează fistulele *colo-vaginale*, care pot fi combinate cu fistule *colo-uterine*.

Este evident că simptomatologia apare intricată, suprapunîndu-se elementele a trei sindroame: sindromul toxi-infecţios general, sindromul local de abces pericolic şi sindromul caracteristic organului perforat, uneori acesta, prin violenţa manifestărilor sale, trecînd pe primul plan al scenei clinice.

6.1.6 PRINCIPII DE TRATAMENT

Față de multiplele posibilități evolutive, cu grade diferite de gravitate, există o gamă largă a gesturilor terapeutice care trebuie aplicate diferențiat.

a) *Tratamentul medical.* Starea de diverticuloză necomplicată nu necesită tratament activ ci doar profilaxia complicațiilor, constînd în asigurarea unui tranzit normal cu evitarea constipației, un regim alimentar fără celulozice și condimente, precum și tratarea colopatiei spastice prin administrare de spasmolitice blînde. În formele ușoare ale diverticulitei, ca și în stadiul incipient al instalării pseudotumorii inflamatorii, sau ca pregătire în vederea tratamentului chirurgical efectuat la rece, se recomandă, alături de dietă și laxative, antibioterapie intestinală și administrare de metronidazol pentru germenii gram negativi, refrigerație locală și antiinflamatorii (fenilbutazona, corticoterapie). Eșecul tratamentului medical, cu puseuri recidivante de inflamație, cît și toate complicațiile sînt indicațiile tratamentului chirurgical.

b) *Chirurgia patogenică.* Bazați pe cercetările experimentale care au arătat creșterea presiunii în „camerele“ izolate, precum și îngroșarea musculaturii parietale s-a propus „operația patogenică“ de *miotomie colică extramucoasă;* astfel, Reilly propune *miotomia longitudinală*, Hodgson *miotomia transversală* și Kettlewel *miotomia mixtă;* considerăm că *pentru diverticuloză intervenția este excesivă* (avînd în vedere că un număr mic din purtătorii de diverticuli ajung la complicații) *iar pentru diverticulita cu peridiverticulită intervenția este puțin eficace.*

c) *Intervenția radicală* constă în ridicarea colonului purtător de diverticuli atunci cînd au existat episoade repetate caracterizate prin complicații. Este preferabil ca intervenția să fie făcută la rece, după o bună preparație a colonului și este recomandată bolnavilor tineri, cu stare generală relativ bună; în aceste condiții se poate executa *colectomia segmentară cu colorectoanastomoză într-un timp* (trebuie avut în vedere faptul că anastomoza se efectuează pe un perete modificat, care are zone de slăbiciune, leziunea fiind difuză). Atunci cînd intervenția se execută în faza activă a bolii este recomandabil ca ea să fie practicată *în doi timpi*, primul timp fiind reprezentat de o *colostomie în amonte*, care reduce inflamația și pune în repaus leziunea, urmată de *rezecția la rece* a zonei bolnave.

Intervenția radicală este preferată de cîte ori este posibil, deoarece lăsarea pe loc a colonului purtător de diverticulită este periculoasă cel puțin din două motive: eventualitatea apariției complicațiilor cu repetiție și posibilitatea fibrozei retroperitoneale progresive cu înglobarea ureterelor în procesul sclerogen.

d) *Tratamentul în hemoragie.* Alături de reechilibrarea volemică, uneori necesară din cauza masivității hemoragiei, se va aplica un tratament medical care constă în hemostatice, refrigerație locală, clismă baritată (cu rol, uneori, hemostatic). Există trei posibilități: tratamentul medical este suficient, ducînd la oprirea hemoragiei; bolnavul repetă hemoragia, care însă se oprește de asemenea prin tratament medical, situație în care este indicată rezecția la rece ca operație radicală într-un timp; hemoragia nu se oprește impunînd intervenția pentru hemostază. În această ultimă situație colectomia în urgență este bine să se facă țintit pe zona purtătoare de diverticuli, lucru nu totdeauna posibil; hemoragia provenind frecvent de la nivelul sigmoidului, se practică rezecţie sigmoidiană; nesiguranţa ridicării leziunii a făcut pe mulţi autori să recomande *operaţia de tip Hartmann*, urmată ulterior de reîncadrare a circuitului colic.

e) *Tratamentul ocluziilor*. De cele mai multe ori ocluzia este incompletă, permiţînd o temporizare de cîteva zile, pînă la două săptămîni, în care timp se aplică tratamentul de reechilibrare, antibiotice şi antiinflamatorii. Există următoarele posibilităţi: fenomenele ocluzive cedează, tumoarea inflamatorie se estompează, situaţie în care se recomandă ulterior *rezecţia la rece;* tratamentul medical este insuficient în ceea ce priveşte dispariţia tumorii inflamatorii, situaţie cînd se recomandă executarea unui *anus în amonte*, urmat, la interval, de rezecţie (în doi timpi); semnele unei ocluzii complete sînt instalate şi impun intervenţia de urgenţă (nu este recomandabilă colectomia, ci iniţial nunai drenajul extern prin anus iliac supralezional).

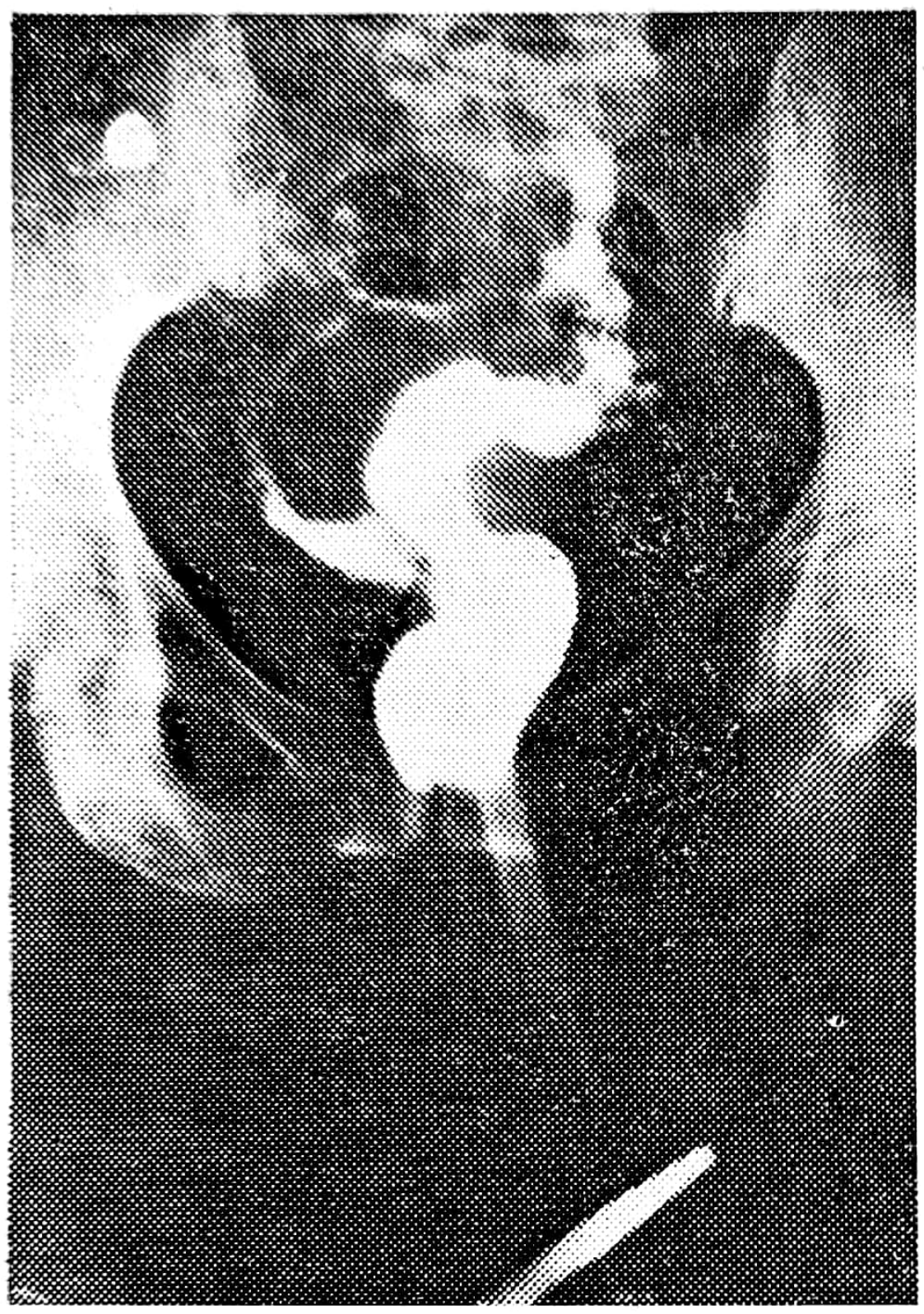

Fig. 6.6 — Fistulografie după evacuarea unui abces pericolic urmat de fistulă colocutanată. Substanţa de contrast pătrunde într-o „cloacă“ de unde, printr-un defileu anfractuos, injectează lumenul rectocolic. La nivelul sigmoidului se văd multiple imagini de diverticule.

f) *Tratamentul peritonitei*. În peritonita prin perforaţie liberă se impune intervenţia de urgenţă pentru toaletă peritoneală şi drenaj. Atitudinea faţă de organul perforat poate consta numai în *exteriorizare* sau (preferabil) *rezecţie* urmată de exteriorizarea numai a capătului proximal (Hartmann) sau a ambelor capete (bicolostomie).

g) *Tratamentul abcesului*. Abcesul constituit trebuie să fie drenat, dacă este posibil printr-o rectotomie, dacă nu, prin abord direct. Drenajul este urmat, în general, de o fistulizare stercorală secundară (fig. 6.6) care se poate închide spontan, după aspiraţie sau poate impune colectomia secundară; de aceea, drenajul abcesului este recomandat să fie asociat cu colostomie în amonte, manevră care pune în repaus zona fistulei.

h) *Tratamentul fistulelor interne*. Fistulele coloviscerale ridică probleme dificile de tratament chirurgical, acesta trebuind să se adreseze atît organului fistulizat cît şi colonului. De multe ori intervenţiile chirurgicale recomandate teoretic depăşesc prin amploare posibilităţile bolnavilor de a supravieţui, atitudinea în aceste cazuri trebuind să fie eclectică, avînd însă drept factor comun executarea prealabilă a unei colostomii în amonte de leziune.

I OGRAFIE SELECTIVĂ

BOURGEON R., ISMAN H., LUPO B. — Notre expérience actuelle de 12 cas de myotomie dans le traitement de la diverticulose sigmoidienne, *Chirurgie* (Paris), 1978, *104*, 3, 259—270.

ELLIS H. — Colonic Diverticula, *Brit. Med. Journ.*, 1970, 3, 565—573.

GALLAGHER D.M., RUSSEL T.R. — Surgical management of diverticular disease, *Surg. Clin. N. Amer.*, 1978, *58*, 3, 563—572.

HODGSON I. — Transverse toeniomyotomy, *Ann. Roy. Coll. Surg. Engl.*, 1974, *55*, 80.

HOLLENDER L.F. *și colab.* — Le traitement chirurgical des sigmoïdites diverticulaires compliquées. À propos de 138 observations, *J. Chir.* (Paris), 1978, *115*, 4, 205—212.

JUVARA I., GAVRILESCU S., DRAGOMIRESCU D. — Considerații asupra complicațiilor diverticulitei colice, *Chirurgia* (București), 1981, *30*, 5, 321—332.

MALCOM C., VEIDENHEIMER R. — Diverticular disease of colon, *Surg. Clin. N. Amer.*, 1973, *53*, 2, 381.

NORDI C., POULIGNEN X., CRESPON B. — Diverticulose du colon et hemoragies, *J. Chir.* (Paris), 1974, *107*, 4, 369.

PARKS T.G. — Natural history of diverticular disease of the colon; A review of 521 cases, *Br. Med. J.*, 1969, 4, 639.

RODKEY G.V., WELCH C.E. — Diverticulitis of the colon, *Surg. Clin. N. Amer.*, 1965, *45*, 1231—1243.

STEFANINI P. *și colab.* — Diverticular disease of the colon as a surgical problem, *Surg. in Italy*, 1977, 7, 115.

WATKINS G.L., OLIVER G.A. — Surgical management of acute perforative sigmoid diverticulitis, *Surgery*, 1971, *69*, 2, 215—219.

6.2 POLIPII COLORECTALI

D. SETLACEC

6.2.1 Caractere morfopatologice și clinice — 364
6.2.2 Simptomatologie și complicații — 367
6.2.3 Diagnostic — 368
6.2.4 Tratament și rezultate — 369
Bibliografie selectivă — 370

Polipul este o formațiune tumorală care se proiectează în lumenul unui organ cavitar, denumirea definind aspectul macroscopic al tumorii, fără a preciza caracterele histologice. La nivelul colonului și rectului, tumori benigne (fibrom, lipom) și uneori cancerul, pot evolua sub aspectul macroscopic de „polip". În unele boli inflamatorii (colita ulcero-hemoragică, colita granulomatoasă etc.) apar modificări ale mucoasei care, macroscopic, au aspect multipolipoidal și au fost denumite „pseudopolipi inflamatori". În general însă termenul de *polip*, colic sau rectal, cît și cel de *polipoză recto-colică*, se referă la *formațiunile tumorale benigne dezvoltate din mucoasa colică sau rectală*, pentru că aceste forme sînt de departe cele mai frecvente.

Frecvență: nu sînt date care să precizeze incidența polipilor la populația generală pentru că o mare parte sînt asimptomatici și au fost căutați numai la bolnavi cu boli ale tubului digestiv. Cercetarea necroptică sistematică a polipilor rectocolici are o valoare destul de mare pentru a aprecia frecvența acestora, dar s-au raportat procente ce variază între 7—10% și 50—60% (Ottinger).

6.2.1 CARACTERE MORFOPATOLOGICE ŞI CLINICE

Polipii colorectali au structuri histologice variate şi s-au sintetizat mai multe clasificări, dintre care se utilizează varianta OMS (tabelul 6.1). Formele morfopatologice de polipoză au şi unele caractere anatomoclinice proprii.

Tabelul 6.1.

Clasificarea histologică a polipilor colo-rectali (O.M.S.)

Polip	Unic	Multipli
Neoplazic Epitelial	Adenom tubular tubulo-vilos vilos	Polipoză (adenomatoză)
Hamartom	Polip juvenil S. Peutz—Jeghers	Polipoză juvenilă S. Peutz—Jeghers
Inflamator	Polip limfoid benign	Colită ulceroasă; boală Crohn; disenterie
Neclasificabili	Polip metaplastic (hiperplastic)	adesea multipli
Diverşi	Leiomiom Neurofibrom Lipom Hemangiom	

- *Adenomul tubular* se prezintă ca o tumoare de diametre diverse (între cîţiva mm pînă la 5—6 cm) de consistenţă fermă, de formă rotundă, ovalară sau polilobată, rar sesil, de cele mai multe ori pediculat, cu pediculul variind între 1—2 mm pînă la 10 cm sau mai mult (fig. 6.7). Histopatologic este format dintr-un ax conjunctivovascular desprins din submucoasă, fără participarea *muscularis mucosae*, acoperit cu un strat de celule epiteliale, tubulare, cu origine în mucoasa colică sau glandele ei. Este forma cea mai frecventă, se dezvoltă în orice segment al rectului sau colonului, dar cu predominanţă în rect şi sigmoid, este mai des multiplu şi are capacitate de transformare malignă.
- *Adenomul vilos* este o tumoare moale, cu aspectul unui grup compact de vilozităţi intestinale, de dimensiuni variabile (de la 1—2 cm pînă la 10—15 cm) cu bază largă de implantare, neclar delimitată de mucoasa din jur, foarte rar pediculat (fig. 6.8). Histopatologic este format din axe conjunctivovasculare lungi care alcătuiesc o stromă mai puţin densă, acoperită cu un strat de celule cilindrice secretoare de mucus. Spre deosebire de adenomul tubular, polipul vilos este mai rar (5% din polipii adenomatoşi) foarte rar multiplu, se întîlneşte mai ales la bolnavi în vîrstă înaintată, se dezvoltă cu mare predominanţă în segmentul rectosigmoidian şi rar (10%) în alte segmente colice; are o capacitate mai mare de transformare malignă.
- *Adenomul tubulovilos* (o formă identificată mai recent) este mai consistent decît adenomul vilos, cu mai puţine excrescenţe, mai mic şi mai deseori pediculat, cu elemente comune de adenom tubular şi vilos.
- *Polipii juvenili* sînt formaţi prin dispoziţia anarhică a elementelor normale ale mucoasei. Formaţiunea tumorală, unică sau multiplă, de cele mai multe ori pediculată, identificată mai des la copii*, la adult mai rar, este alcătuită din multiple glande dilatate

---

* Polipii şi polipoza juvenilă nu trebuie identificaţi cu noţiunea clinică de „polipi şi polipoză la copii“ fiindcă şi copiii prezintă mai frecvent polipi adenomatoşi şi nu „juvenili“ (n.a.).

cu aspect chistic, cu conținut cremos, mucos sau lichidian, fără modificări de tip proliferativ ale celulelor epiteliale; între straturile epiteliale se identifică benzi de *muscularis mucosae.* Este considerat un hamartom și a mai fost denumit și „polip de retenție".

- *Polipii din sindromul Peutz-Jeghers* sînt tot hamartoame, malformația depinzînd probabil de *muscularis mucosae*, care formează o arborizație acoperită cu elemente epiteliale anormal dispuse, dar normale ca structură.

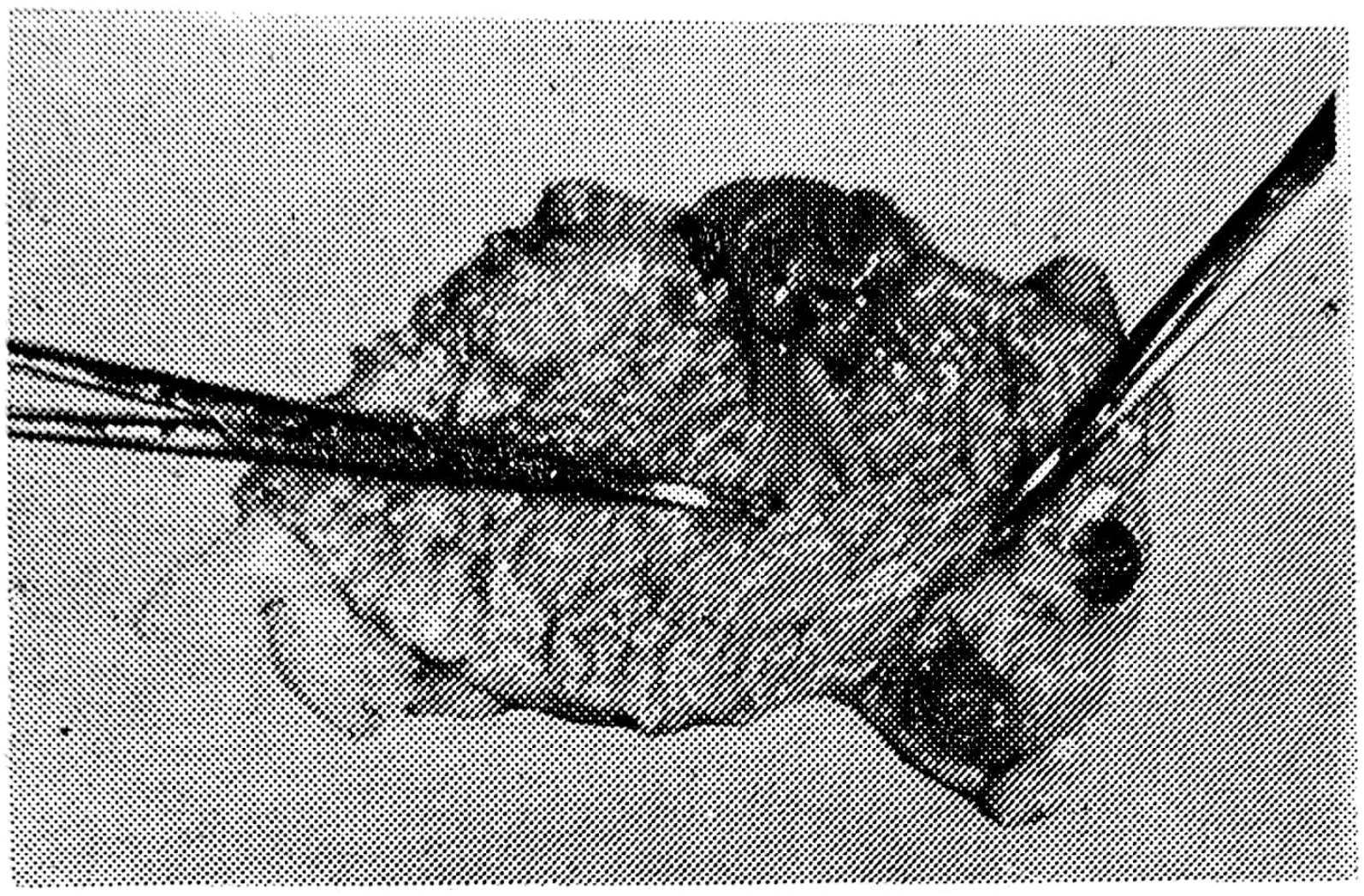

Fig. 6.7 — Polip adenomatos tubular (un segment de colon cu polipi multipli); pedicul lung, tumoare ovalară, plurilobată.

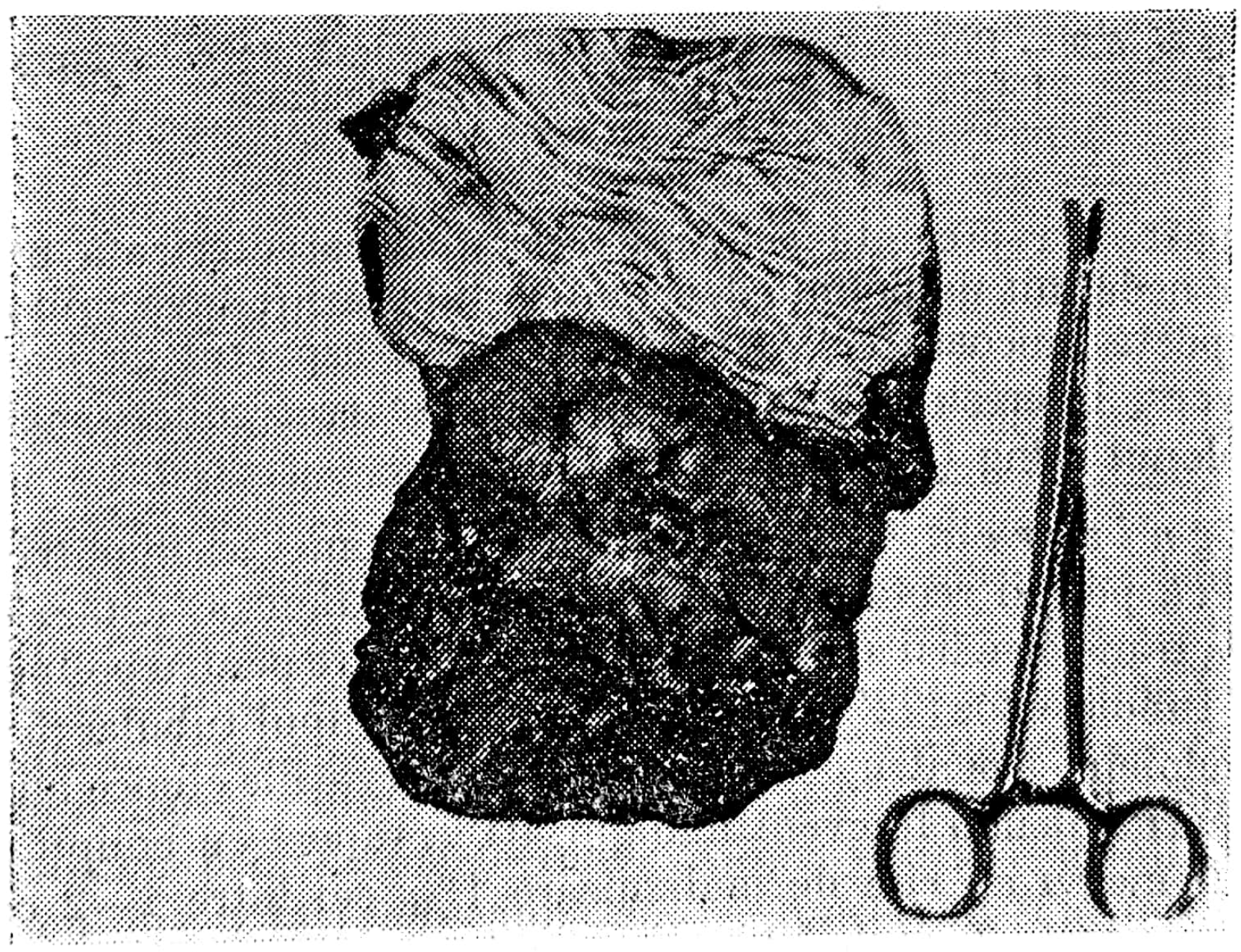

Fig. 6.8 — Polip vilos; tumoare voluminoasă cu bază largă de implantare.

- *Polipul limfoid benign* este un polip mic, sesil, dezvoltat submucos, localizat mai frecvent rectal și format din țesut limfoid aglomerat în submucoasă; este asimptomatic, se descoperă întîmplător, nu are capacitate de malignizare și nu necesită tratament.

- *Polipii metaplastici* sau *hiperplastici* sînt mici excrescențe ale epiteliului mucoasei, dezvoltate mai des în rect, mai rar pe colon; sînt unici sau multipli, sesili, formați din dilatații chistice ale tubilor glandelor mucoasei; nu au simptomatologie, sînt descoperiți întîmplător (endoscopic sau pe piese de rezecţie) nu au legătură cu polipii adenomatoşi şi nu au capacitate de transformare malignă.

Multiplicitatea. Polipii colici sau rectali pot fi *unici* (polip solitar) sau *multipli* (doi sau mai mulţi) situaţie în care ei se dezvoltă pe toată aria colonului sau a rectului, dar mai frecvent pe colonul stîng şi rect.

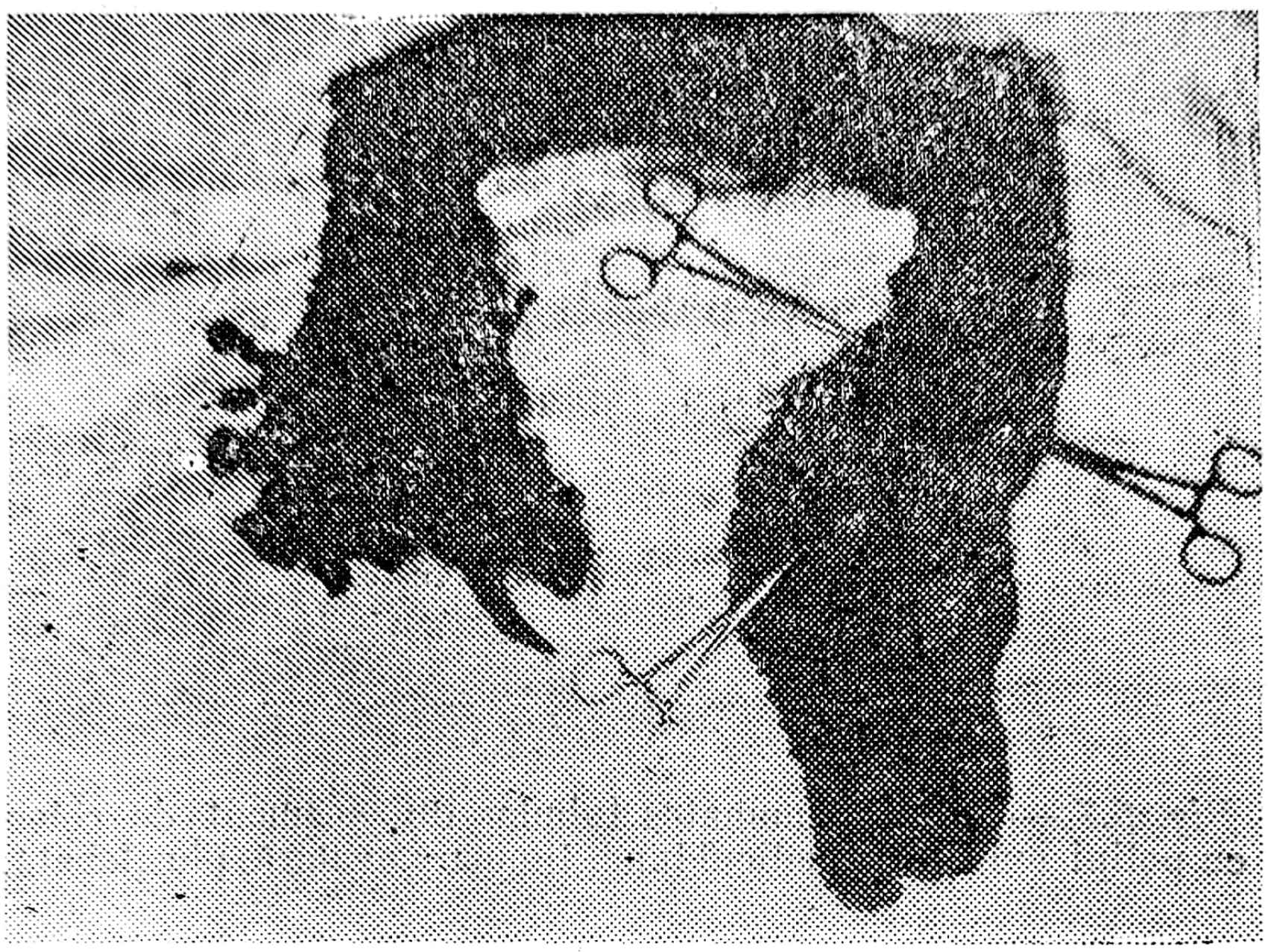

Fig. 6.9 — Polipoză recto-colică difuză (piesă de colectomie totală); pensele indică zone de malignizare.

O formă aparte o reprezintă *polipoza rectocolică* caracterizată prin prezenţa unui număr nedefinit de polipi adenomatoşi tubulari (cîteva mii) care practic nu mai respectă mucoasa colică normală, avînd aspectul de *polipoză difuză* sau în „covor“, interesînd în întregime mucoasa rectocolică, mai rar numai rectul şi colonul stîng (fig. 6.9).

Malignizarea. Deşi s-au invocat argumente împotriva opiniilor care susţin că polipii rectali sau colici se pot maligniza, astăzi este admisă posibilitatea transformării maligne şi ea este mai mare pentru polipul vilos (pînă la 50%) şi tubulo-vilos (22%) în comparaţie cu polipul tubular (5%); malignizarea este îndoielnică pentru polipul juvenil. Observaţiile clinice au demonstrat că polipii mari sînt mai frecvent malignizaţi în raport cu polipii mici (polipii sub 1 cm diametru au risc de malignizare 1%, cei între 1—2 cm au riscul de 10%, iar cei peste 2 cm de 50%) şi că malignizarea este frecventă în polipii multipli şi polipoza difuză (în aceste forme existenţa mai multor focare de transformare malignă la nivelul colonului şi rectului nu este excepţională). Identificarea la acelaşi bolnav — sau pe aceeaşi piesă operatorie — a unui cancer de colon, sau de rect şi a unor polipi, uneori şi ei cu transformare malignă, sugerează că şi cancerul colic sau rectal poate fi un polip malignizat. Evoluţia polip-cancer poate fi invocată mai ales în cancerele colice multiple, sincrone sau metacrone.

Forme anatomoclinice particulare de polipoză rectocolică:

Sindromul Gardner se caracterizează prin asociaţia de numeroşi polipi adenomatoşi tubulari, cu capacitate mare de malignizare, dispuşi rectocolic (uneori şi pe intestinul subţire sau stomac) cu osteoame craniene şi multiple chisturi, fibroame sau tumori desmoide dezvoltate în tegumente sau cavitatea abdominală.

Sindromul Peutz-Jeghers asociază polipi hamartomatoşi, unici sau multipli (localizaţi în stomac, intestin subţire, colon sau rect) cu lentiginoză (pete melanice) cutaneo-mucoasă periorificială (gură, nas, anus). Petele melanice apar de la naştere, dar polipii se manifestă mai tîrziu (în medie la vîrsta de 7 ani) prin sîngerări, crize subocluzive, invaginaţie intestinală. Capacitatea de malignizare a fost negată (polipi cu caracter de hamartom) dar în ultimii ani ea a fost semnalată (eventual cu origine în polipi adenomatoşi asociaţi).

S-au mai descris şi alte cîteva forme rare de asociaţii: *sindromul Cronkhite-Canada* (polipoză rectocolică cu leziuni ectodermice ca alopecie, pigmentaţie difuză şi diaree profuză) *sindromul Turcot* (polipoză asociată cu tumori ale sistemului nervos central) sau *sindromul Osfield* (polipoză rectocolică cu adenoame de tiroidă sau de suprarenală).

Toate formele anatomoclinice ale polipozei rectocolice *difuză* sau numai *multiplă* au caracter familial, transmiţîndu-se mendelian dominant, independent de sex. În cazurile izolate, în care nu a fost demonstrat caracterul familial (mutante noi) descendenţii pot avea polipoză în aceeaşi proporţie cu cei din grupul cu boală familială recunoscută (50%). Sindromul Gardner şi sindromul Peutz-Jeghers au caracter familial pronunţat, ultimul avînd caracter transmisibil autosomal. Şi celelalte forme de polipi cu structură de hamartom (care nu se încadrează în sindromul Peutz-Jeghers) pot avea caracter familial şi originea genetică este confirmată deseori de asociaţia cu alte malformaţii congenitale intestinale şi cardiace. În polipozele familiale mucoasa colorectală este indemnă la naştere, polipoza dezvoltîndu-se ulterior, mai ales la pubertate. Caracterul familial este evidenţiat prin ancheta epidemiologică; în absenţa ei el nu poate fi afirmat (vezi şi 11.12.1 paragraful i).

6.2.2 SIMPTOMATOLOGIE ŞI COMPLICAŢII

Polipii solitari adenomatoşi nu se manifestă clinic cînd sînt mici (cel mult produc modeste hemoragii episodice); cînd sînt localizaţi pe colonul drept provoacă anemie cu reacţie pozitivă pentru sînge în materiile fecale; cînd polipii au dimensiuni mai mari, hemoragiile, mai mult sau mai puţin constante, sînt caracterizate prin apariţia sîngelui proaspăt în timpul scaunului sau după. Polipii localizaţi rectal sau în colonul sigmoid pot da tenesme, dureri în etajul inferior abdominal şi rareori eliminare de fragmente de tumoare necrozată; prolabarea polipului prin anus este posibilă în polipii rectali sau sigmoidorectali cu pedicul foarte lung. Polipii viloşi se manifestă mai ales prin scaune cu mucozităţi sau scaune apoase, uneori în cantităţi mari; secreţia abundentă a acestor polipi conţine în special potasiu, pierderea hidroelectrolitică traducîndu-se prin slăbire şi astenie, asociate cu anemia secundară pierderilor sanguinolente.

Malignizarea este complicaţia cea mai gravă şi ea trebuie suspectată cînd hemoragia este importantă şi constantă şi cînd modificările persistente de tranzit se însoţesc de alterarea stării generale. Alte complicaţii, ca hemoragii grave sau ocluzie prin invaginaţie sînt mai rare, ocluzia fiind mai frecvent produsă de polipii juvenili mari şi mai ales în polipii intestinului subţire.

6.2.3 DIAGNOSTIC

Polipii şi polipoza rectocolică sînt sugeraţi, în general, de semne clinice similare cancerului colorectal, investigaţia fiind identică. Tactul rectal şi anuscopia constituie primele gesturi ale explorării; aceste investigaţii pot descoperi polipii din rectul inferior (sau rectul superior, dar cu pedicul lung) cu condiţia ca ampula rectală să fie goală; polipul vilos moale poate rămîne neremarcat la tactul rectal. Irigografia şi rectosigmoidoscopia sînt indispensabile diagnosticului, dar nu exclud tactul rectal sau anuscopia, pentru că, prin însăşi tehnica de examinare, ele pot să nu identifice polipii din rectul inferior. Este obligatorie irigografia cu contrast cu aer, care poate pune în evidenţă şi polipi sub 1 cm în 78% din cazuri (Williams); faţă de colonoscopie, irigografia are avantajul de a permite întotdeauna examinarea întregului cadru colic (care este condiţia esenţială) cu mijloace accesibile în toate unităţile sanitare şi mai uşor acceptabile şi suportate de către bolnav (fig. 6.10).

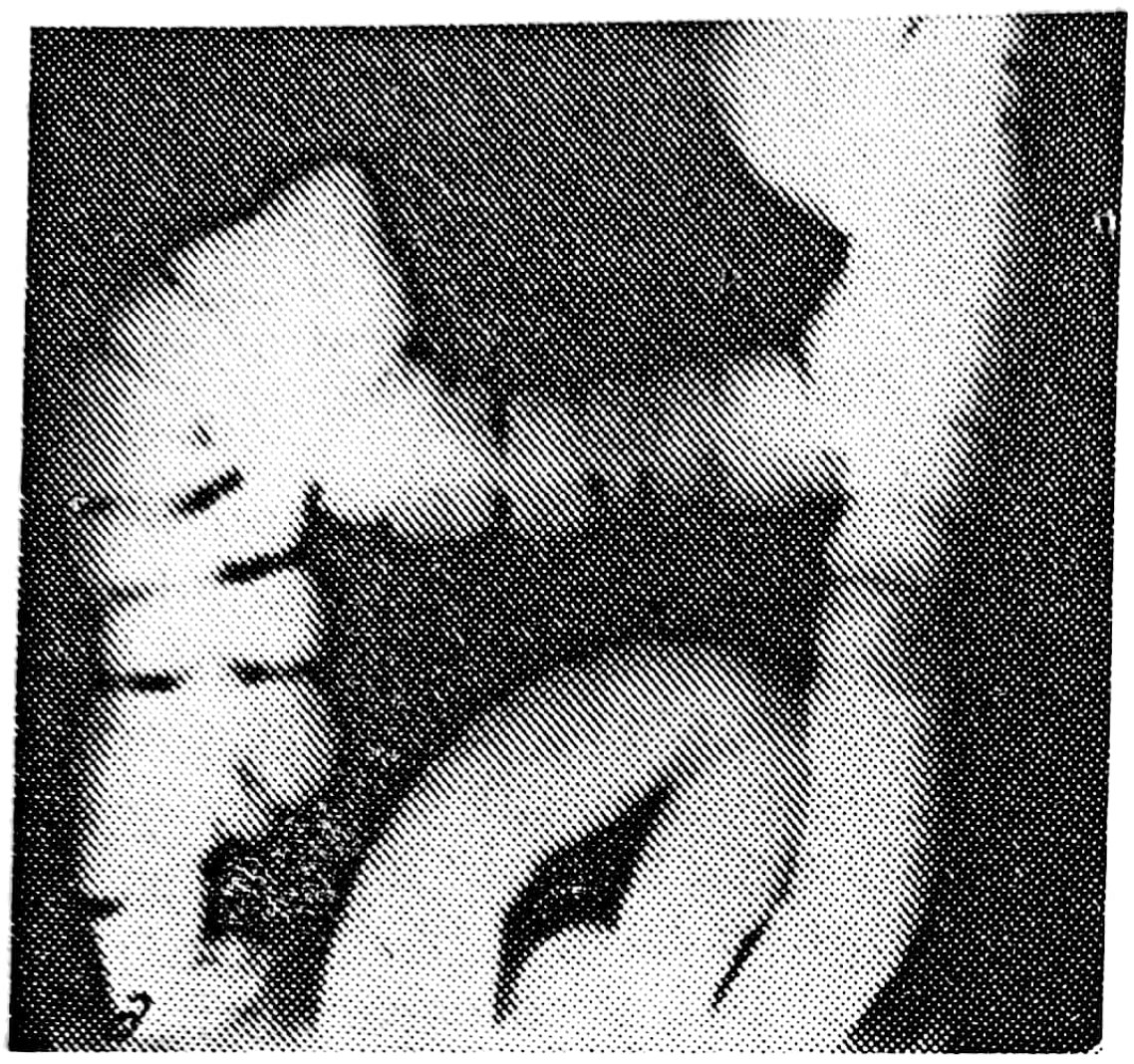

Fig. 6.10 — Irigografie pentru depistare de polip colic:

a) colon plin cu bariu: imagine neclară în colonul descendent; b) contrast cu aer: imagine clară de polip (detaliu).

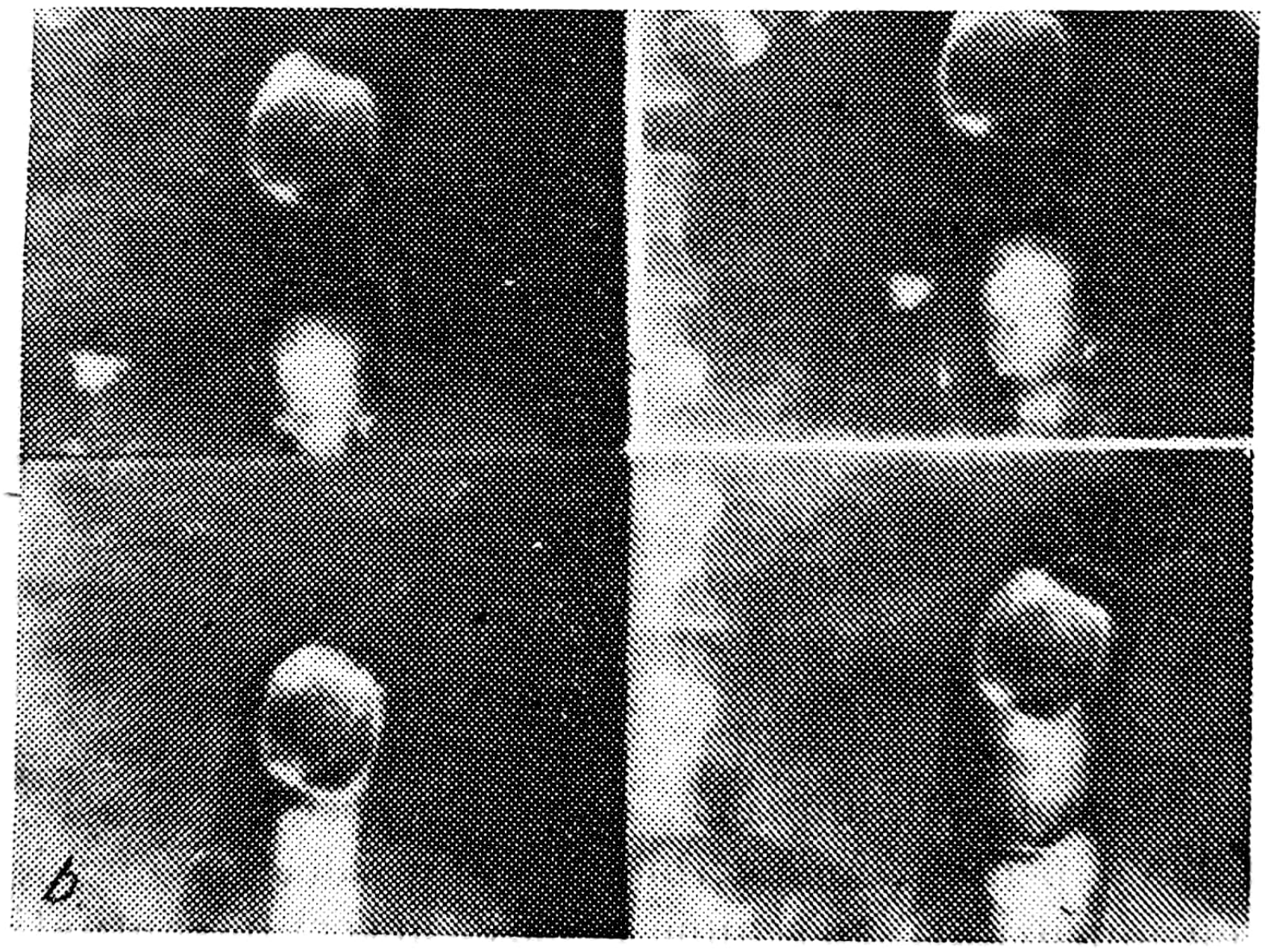

Radiologic, polipii apar ca formaţiuni rotunde, relativ regulate, fixate pe peretele colic sau în lumenul colonului, cu conturul bine desenat, fără întreruperea liniei de contur (lizereu de siguranţă păstrat). În polipoza rectocolică difuză imaginea este de „pavaj“ cu absenţa aspectului radiologic normal de mucoasă colică (fig. 6.11).

Endoscopia (rectosigmoidiană sau colonoscopia) este metoda cea mai fidelă de diagnostic, dar erori de 2—5% rămîn posibile (Panisch) mai ales pentru zonele în care examinarea endoscopică este dificilă (flexurile colice). Examenele radiologic şi endoscopic nu se exclud ci se asociază; un exemplu de necesitate de a le asocia îl constituie polipii cu pedicul scurt (sau sesili, sau mici) din ampula rectală care nu se pot recunoaşte prin tuşeu rectal sau anuscopic, nici prin irigografie, ci exclusiv prin endoscopie.

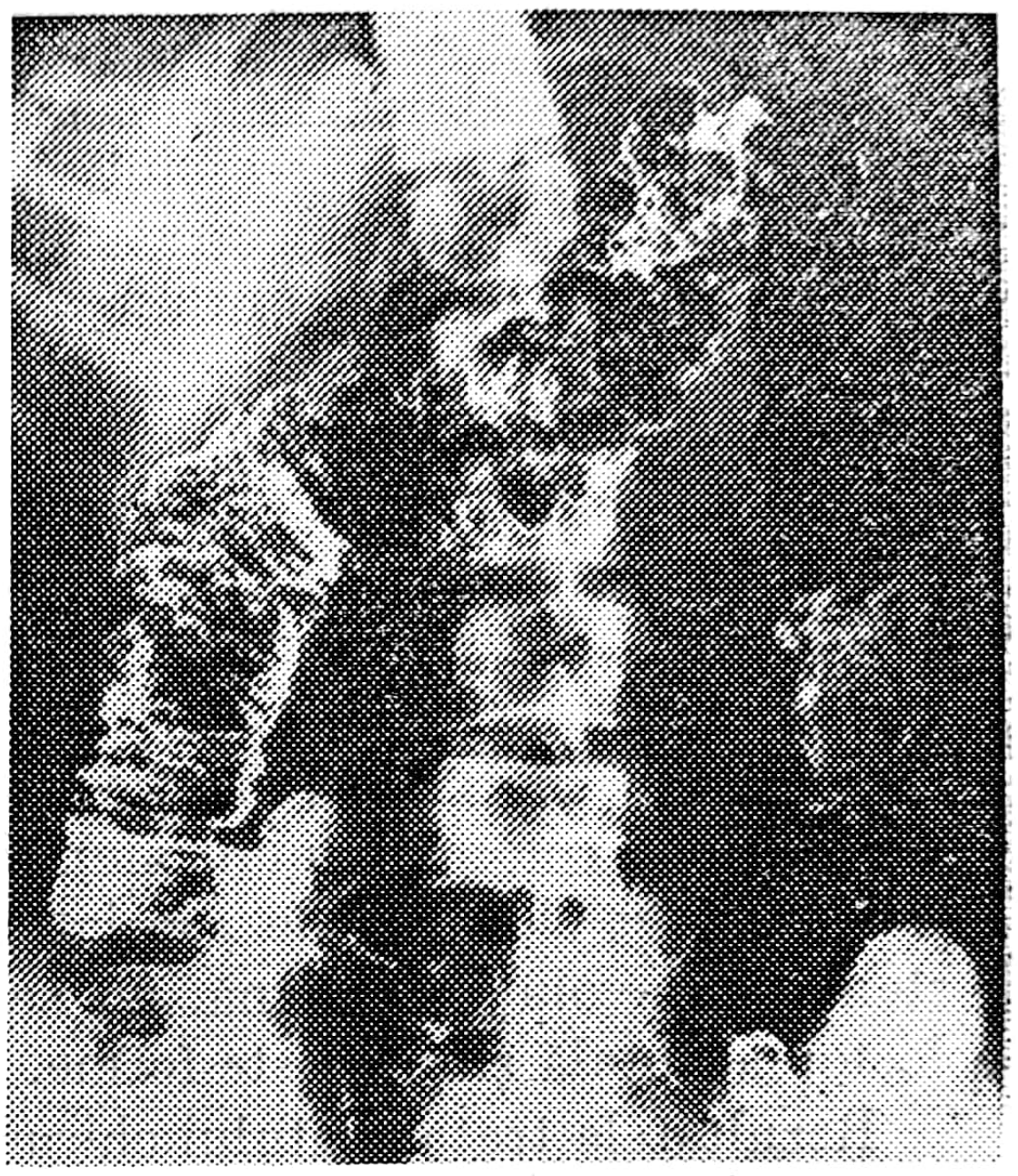

Fig. 6.11 — Polipoză difuză: irigografie şi contrast cu aer; aspect de „pavaj“.

Diagnosticul de polip rectal sau colic nu este suficient; el trebuie completat cu:

— diagnosticul de multiplicitate; recunoaşterea unui polip nu este egală cu existenţa numai a unui polip solitar; irigografia şi endoscopia sînt obligatorii pentru a identifica eventualii polipi multipli;

— diagnosticul de eventuală asociaţie cu cancerul colic sau rectal; avînd în vedere frecvenţa prezenţei de polipi (unii malignizaţi şi ei) la bolnavii cu cancer rectocolic, descoperirea unui polip nu exclude prezenţa unui cancer alt motiv pentru care este necesară examinarea cadrului colic în întregime;

— diagnosticul de malignizare are o covîrşitoare importanţă pentru atitudinea terapeutică, atît pentru polipul solitar cît şi pentru polipii multipli sau polipoza difuză; în general, polipii mici, cu aspect mai mult sau mai puţin rotund, cu suprafaţa netedă şi cu pedicul lung sînt benigni; polipii mari, sesili sau cu pedicul scurt, fixaţi sau cu ulceraţie, sînt suspecţi de malignizare; biopsia endoscopică este hotărîtoare, dar nu oferă totuşi o absolută certitudine, mai ales în polipii foarte mari, polilobaţi şi polipii viloşi care pot prezenta numeroase zone virtuale de malignizare, ce nu pot fi integral biopsiate; decisiv este numai rezultatul bioptic pozitiv şi examenul histopatologic al piesei extirpate.

6.2.4 TRATAMENT ŞI REZULTATE

Polipii solitari pediculaţi, sau mici şi sesili, situaţi comod în cîmpul explorării endoscopice pot beneficia de rezecţia endoscopică. Polipii mari, cu bază largă de implantare, îndeosebi cei situaţi înafara cîmpului endoscopic, se soluţionează prin extirpare chirurgicală (pe cale rectală pentru polipii rectali, prin laparotomie şi colotomie pentru cei colici). Polipii solitari cu degenerare malignă limitată la mucoasa extremităţii libere (malignizare *in situ)* se soluţionează eventual numai prin extirparea lor, dar orice polip malignizat sesil (sau cu invazie care depăşeşte mucoasa) se tratează prin rezecţii similare cu cele indicate în neoplasmul rectocolic, pentru că depăşirea mucoasei se poate însoţi oricînd de metastaze ganglionare.

Polipoza rectocolică difuză impune *rectocolectomia totală* (cu ileostomie definitivă) dacă există polip rectal malignizat sau *colectomia totală cu conservarea rectului* (anastomoză ileorectală) dacă polipii rectali sînt sigur benigni; polipii din rectul restant se soluţionează prin rezecţii endoscopice repetate şi se remarcă şi o regresiune spontană a lor după colectomia totală; există însă un risc cunoscut de malignizare al polipilor din rectul restant (în medie de 5—22%).

Polipoza multiplă este condiţia în care soluţia terapeutică se alege foarte greu; polipii dezvoltaţi în număr mare pe un segment anumit de colon impun rezecţia segmentului (colon stîng, colon drept, rectocolon) dar nu se poate exclude posibilitatea existenţei unor polipi neidentificaţi în restul colonului care pot evolua ca un cancer; polipii în număr mic, însă răspîndiţi pe toată aria colonului, pot beneficia fie de extirpări chirurgicale (dar cu riscurile inerente unor colotomii multiple), fie de rezecţii endoscopice (sau extirpări endoscopice şi chirurgicale asociate), dar riscul unor polipi neidentificaţi şi restanţi, cu evoluţie malignă, nu se exclude, motiv pentru care s-a propus colectomia totală şi în aceste forme.

Rezultatele tratamentului chirurgical sînt bune, dar se impune o rezervă dependentă de recidiva bolii. Rezerva nu se referă atît la recidiva unui polip extirpat (posibilă totuşi în polipii sesili, mai ales vilcşi, incomplet extirpaţi) ci la apariţia unor alţi polipi malignizaţi sau/şi a unui cancer rectal sau colic în acelaşi segment sau alte segmente ale colonului, recidiva fiind adeseori în realitate dezvoltarea sau malignizarea unui polip neidentificat la examenele precedente. Recidiva este firesc mai frecventă după extirparea unor polipi multipli. Incidenţa recidivelor (40—50% după Armand) impune a considera orice bolnav tratat ca un viitor suferind de alţi polipi sau/şi de cancer colorectal şi urmărirea lui pentru depistarea leziunii următoare în faza curabilă.

BIBLIOGRAFIE SELECTIVĂ

ARMAND P., JOUBAUD F. — Polypes et polyposes rectocolique, *L'Anest. Med.*, 1981, 6, 368—374.

LOCKHART-MUMMERY H.E. — Colorectal polips; Familial adenomatosis of colon, în R. Maingot: Abdominal Operations, A.C.C., New York, 1980, 1848—1860.

MANDACHE FL. *şi colab.* — Polipi, polipoză rectocolică. Date etiopatogenice şi anatomoclinice, *Chirurgia*, 1978, *27*, 2, 97—106.

OANCEA TR. *şi colab.* — Colectomie totală într-un timp pentru polipoză recto-colică difuză, *Chirurgia*, 1968, *17*, 2, 141—145.

OTTINGER W.L. — Fundamentals of Colon Surgery, Little-Brown, Boston, 1974.

PANISCH F.J. — Management of patients with polipoid lesions of the colon. Current concepts and controversions, *Amer. J. Gastroent.*, 1979, *71*, 3, 315—324.

TURBATU D., CÎRSTEA M. — Polipectomie din colon pe cale endoscopică, *Chirurgia*, 1982, *31*, 5, 331—339.

WELCH C.E., HEDBERG S. — Polipoid lesions of the Gastrointestinal Tract, W.B Saunder, N.Y. — Phila. London—Toronto, 1975.

6.3 CANCERUL DE COLON

C. DRAGOMIRESCU — I. JUVARA

6.3.1 Elemente de etiologie — 371
6.3.2 Anatomie patologică — 372
6.3.3 Clasificare-stadializare — 376
6.3.4 Tabloul clinic — 379
6.3.5 Explorări paraclinice — 383
6.3.6 Diagnosticul — 387
6.3.7 Evoluţie şi complicaţii — 389
6.3.8 Principii de tratament — 390
Bibliografie selectivă — 394

Cancerul de colon reprezintă una din localizările des întîlnite în cadrul neoplasmelor digestive; statisticile înregistrează o creştere a frecvenţei cancerului colic în majoritatea ţărilor în ultimele decenii, dar cu o incidenţă inegal distribuită geografic: mortalitatea prin cancer colic, la 100 000 locuitori, variază de la 3,5 în Japonia, la 13 în SUA şi 15 în Anglia. Corelaţia cu vîrsta este similară altor neoplasme digestive: riscul apariţiei unei tumori maligne pe colon creşte semnificativ după vîrsta de 40 de ani şi devine maxim către 65 şi 70 de ani; aproximativ 5% din cancerele colice apar însă sub vîrsta de 40 de ani. Nu pare să existe o diferenţă importantă între cele două sexe, în ceea ce priveşte tumorile colice.

6.3.1 ELEMENTE DE ETIOLOGIE

Studiul epidemiologic al cancerului de colon a evidenţiat o serie de factori predispozanţi şi favorizanţi.

(i) **Ereditatea.** Factorul genetic este implicat în cancerele colonice dezvoltate pe terenul unor afecţiuni agregate ereditar şi cu risc sporit de malignizare: colita ulceroasă, colita granulomatoasă, polipii colici, sindromul Gardner, polipoza colică multiplă (afecţiune cu transmiterea autosomală dominantă) etc. Există familii care, fără a prezenta bolile amintite, au o predispoziţie marcată (transmisă la descendenţi ca o trăsătură dominantă) de a dezvolta tumori maligne pe colon; rudele imediate ale bolnavilor cu cancer de colon au un risc de apariţie a unei tumori colice de două-trei ori mai mare decît restul populaţiei.

(ii) **Stările precanceroase.** Polipii adenomatoşi şi bolile inflamatorii ale colonului cu evoluţie cronică justifică şi termenul de „stări precanceroase" întrucît, pe fondul acestora, cancerul colic apare cu o frecvenţă mult mai mare decît în populaţia generală. Polipii adenomatoşi ai colonului au caracteristici epidemiologice foarte asemănătoare cu cancerul colic, recunoscînd aceleaşi repartiţii geografice şi aceeaşi topografie a leziunilor. Riscul cancerului creşte în raport cu numărul polipilor colici, iar în polipoza difuză familială malignizarea apare întotdeauna după 15—20 ani de evoluţie. Potenţialul malign al polipilor este în funcţie de dimensiune şi de tipul histologic (vezi şi 6.2.1), tumorile viloase avînd un potenţial malign mai ridicat decît polipii adenomatoşi. Este posibil ca marea majoritate a cancerelor colice să parcurgă succesiunea polip-cancer; un argument pentru această ipoteză îl constituie faptul că uneori pe piesele de rezecţie colică pentru cancer se găsesc şi polipi asociaţi.

Leziunile inflamatorii precanceroase sînt dominate de rectocolita hemoragică, care prezintă un risc de apariţie al cancerului colic de 15 ori mai mare decît la populaţia neafectată de această boală; deseori apar neoplasme multiple sincrone; riscul este mai mare în formele cu debut din copilărie, sau la bolnavii cu evoluţie de peste 10 ani; malignizarea apare între 30 şi 40 de ani, deci mai devreme decît cancerul colic obişnuit. În boala Crohn degenerescenţa malignă este mai rară, dar poate apărea în cazurile cu evoluţie de cel puţin 10 ani şi mai ales la bolnavii cu debut sub 21 ani (vezi şi 6.4.3.). Colopatia funcţională şi diverticuloza colică nu sînt apreciate ca stări precanceroase; purtătorii acestor afecţiuni pot dezvolta însă un neoplasm colic ca şi orice alt individ şi, în atari situaţii, diagnosticul este deseori întîrziat, simptomele fiind puse pe seama afecţiunilor cronice preexistente.

(iii) **Regimul alimentar** pare să aibă un rol important în determinismul cancerului colic. Excesul de grăsimi animale şi de colesterol, precum şi lipsa fibrelor celulozice din alimente favorizează formarea în lumenul colic a unor agenţi cancerigeni. Steroizii biliari suferă, sub acţiunea florei colice anaerobe, o degradare în compuşi cu structură foarte asemănătoare hidrocarburilor policiclice carcinogene (cantitatea de grăsimi din alimente determină concentraţia de steroizi biliari în colon, ca şi compoziţia florei colice care acţionează asupra sărurilor biliare). Fibrele celulozice din cereale, fructe şi legume au un rol protector prin creşterea volumului materiilor fecale şi accelerarea tranzitului intestinal, scurtînd timpul de acţiune al florei anaerobe asupra sărurilor biliare, ca şi contactul factorilor carcinogeni cu mucoasa colică. Studii statistice semnificative au demonstrat concentraţia crescută a steroizilor biliari şi a florei anaerobe la bolnavii cu cancer de colon. Pe de altă parte, diferenţa geografică în ceea ce priveşte frecvenţa cancerului colic pare să fie corelată cu obiceiurile alimentare ale populaţiei respective.

6.3.2 ANATOMIE PATOLOGICĂ

Tumorile maligne pot apărea oriunde pe cadrul colic dar sînt întîlnite cu frecvenţă mare la nivelul cecului şi mai ales pe sigmoid (zonele în care materiile fecale stagnează). Cancerul se dezvoltă mai rar la nivelul colonului ascendent şi descendent şi foarte rar pe colonul transvers (fig. 6.12). De obicei tumoarea este unică. Există posibilitatea dezvoltării unor neoplasme duble sau chiar triple, cu evoluţie sincronă (fig. 6.13) sau metacronă; cazurile cu leziuni multiple reprezintă cca 4% din totalitatea cancerelor colice.

(i) **Aspectul macroscopic** exterior al colonului poate fi nemodificat sau numai deformat de volumul tumorii intralumenale. Alteori, este evidentă retracţia peretelui colic învecinat tumorii şi infiltraţia sclerolipomatoasă subseroasă şi pericolică. Procesul de sclerolipomatoză este determinat de reacţia inflamatorie peritumorală. Tumoarea este de cele mai multe ori ulcerată şi infectată, în special la nivelul colonului drept. Pe colonul stîng întîlnim, de regulă, un proces infiltrativ, stenozant (aspectul de tumoare schiroasă, în virolă). Tumoarea colică se poate prezenta sub următoarele aspecte:

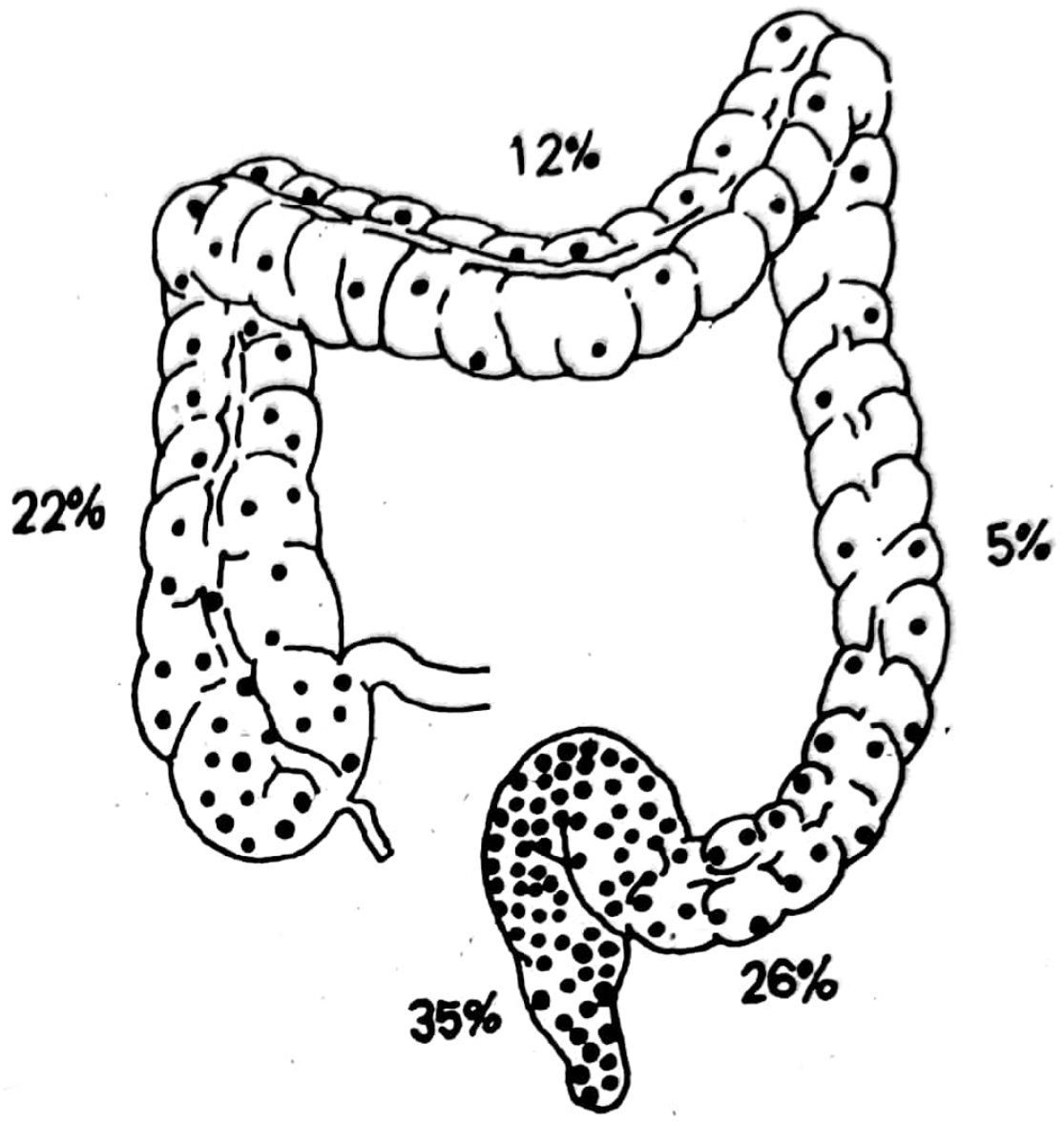

Fig. 6.12 — Frecvenţa cancerului în raport cu segmentele colonului (după Dunphy şi Way).

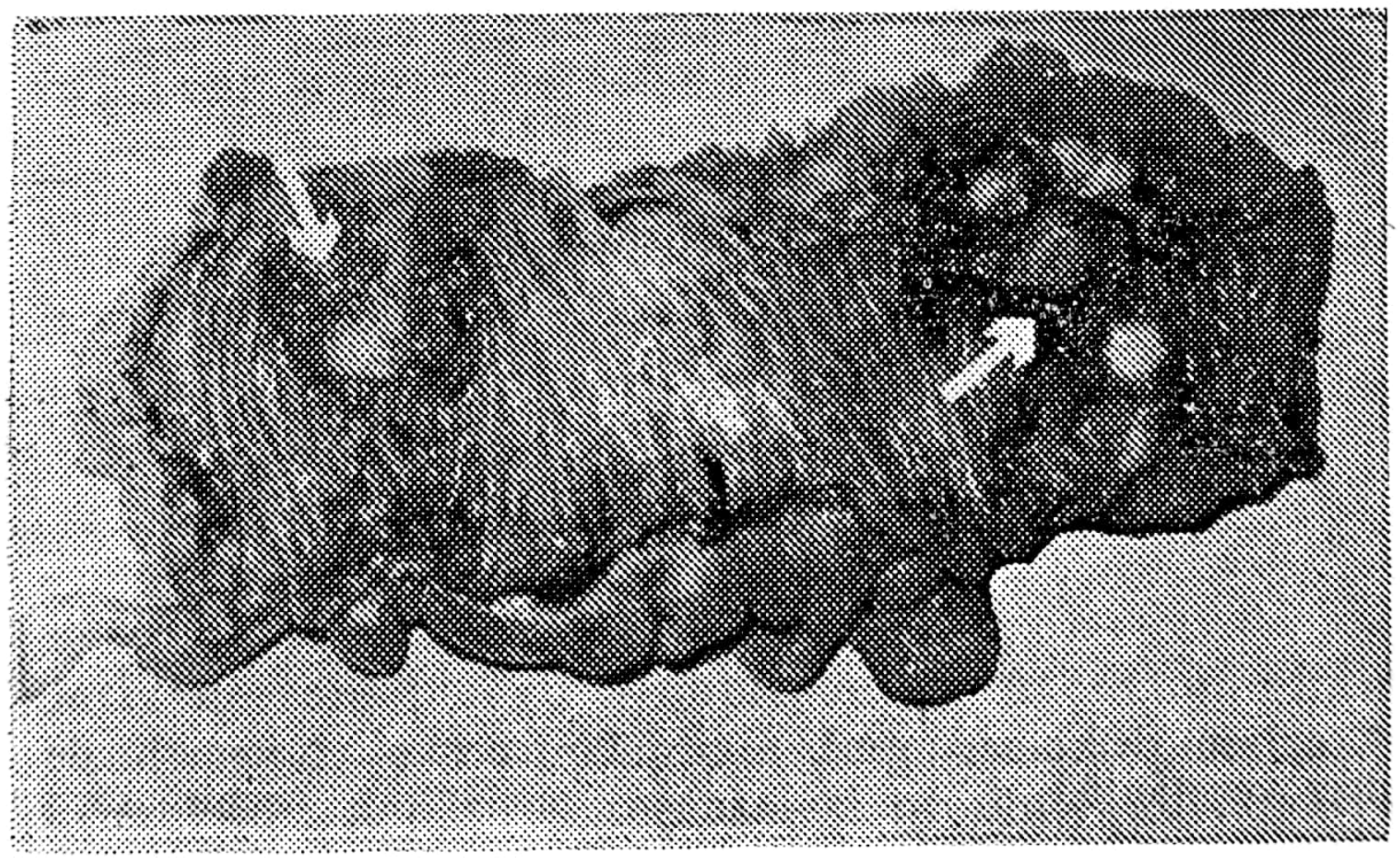

Fig. 6.13 — Neoplasm colic dublu.

a) *Cancerul ulcerovegetant:* tumoare dură, proeminentă în lumen, interesînd circumferinţa colonului parţial sau în totalitate, cu suprafaţă neregulată, mamelonată; deseori tumoarea este ulcerată sub forma unui crater cu margini dure, avînd fundul acoperit cu detritus necrotic; este forma cea mai întîlnită, putînd apărea pe oricare dintre segmentele colonului (fig. 6.14);

b) *Cancerul schiros (în virolă):* ţesutul malign este asociat cu o reacţie hiperplazică densă a ţesutului fibroconjunctiv; procesul infiltrativ tumoral este circumferenţial şi interesează un segment scurt, de obicei în jumătatea stîngă a colonului; inflitrația tumorală retractă circular peretele colic ducînd la stenoza lumenului (fig. 6.15);

c) *Cancerul mucipar* sau *coloid* are consistență moale, gelatinoasă, datorată proliferării abundente a celulelor producătoare de mucus; tumoarea este friabilă, hemoragică și deseori infectată; se dezvoltă de obicei în jumătatea dreaptă a colonului; apare mai ales la vîrstele tinere;

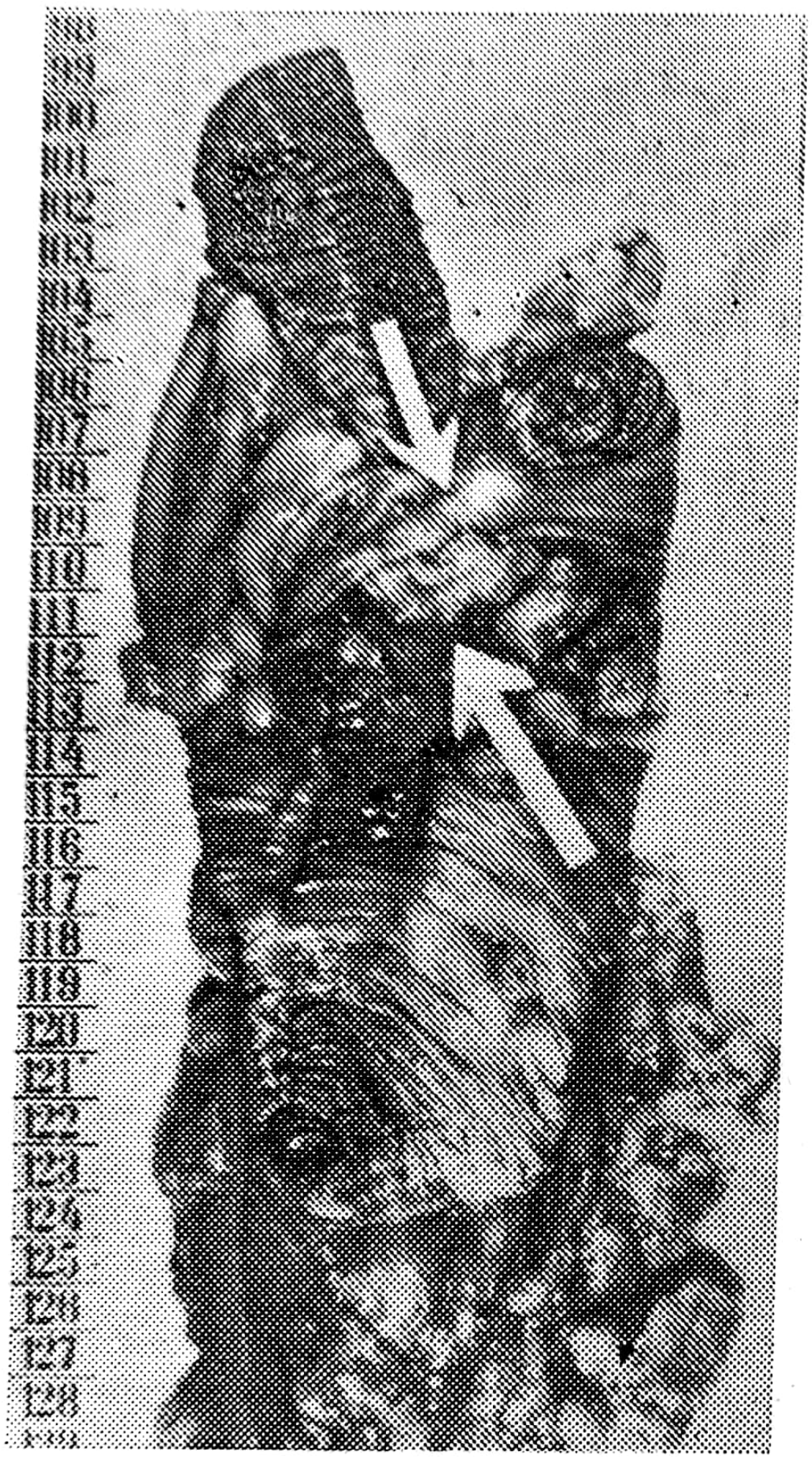

Fig. 6.14 — Neoplasm de colon, formă ulcerovegetantă.

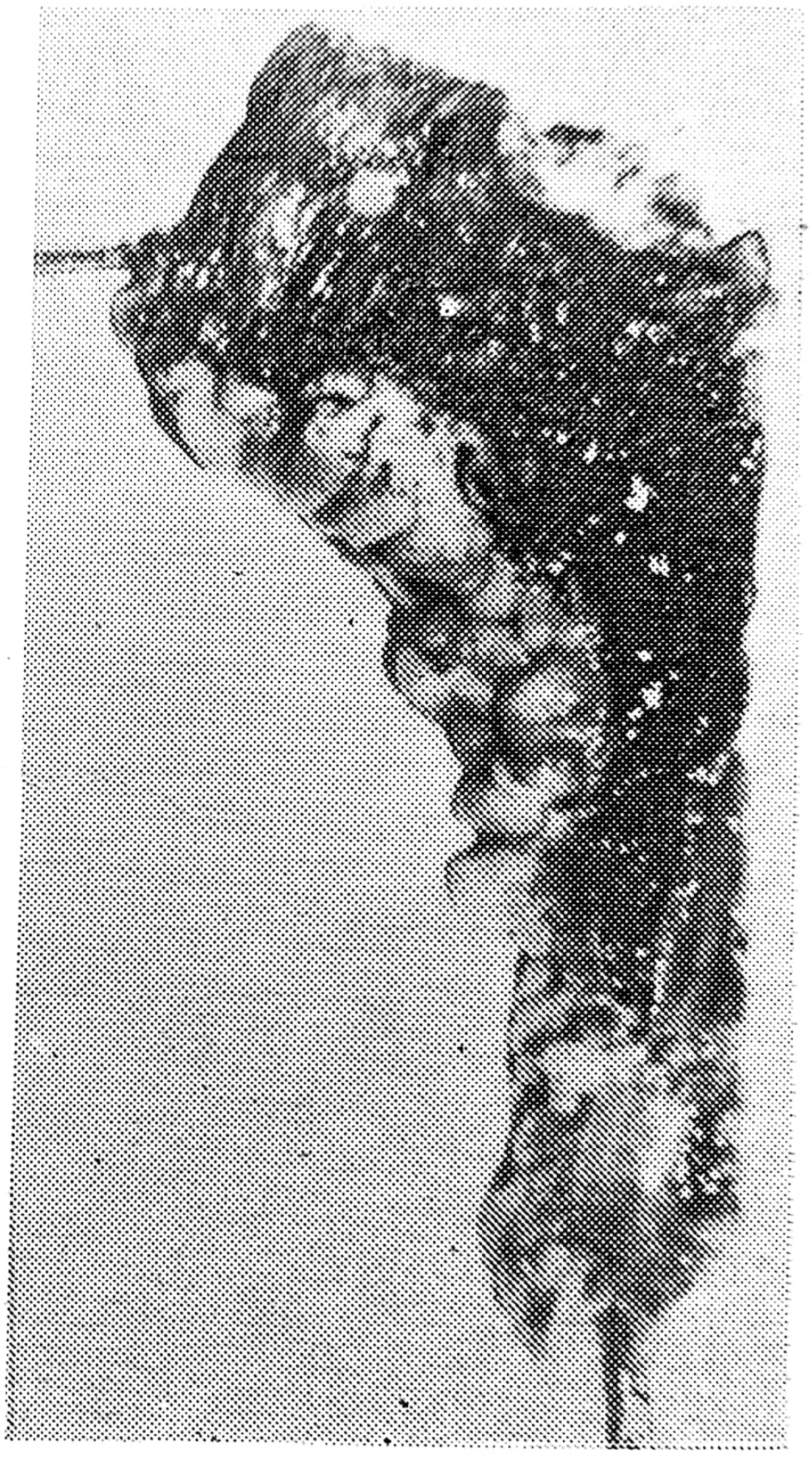

Fig. 6.15 — Neoplasm de colon, formă schiroasă.

d) *Adenocarcinomul papilar* este rezultatul malignizării unei tumori viloase; se prezintă ca o formațiune moale, cu franjuri friabile, cu o bază largă de implantare, uneori cu invazie circumferențială (fig. 6.16); este mai rară pe colon, apărînd predilect la nivelul rectului.

Indiferent de aspectul macroscopic, toate tumorile maligne retractă peretele colic *(longitudinal pe dreapta, circular pe stînga)*, stenozează lumenul și se infectează datorită marii septicități a conținutului colic. Sclerolipomatoza peritumorală, secundară infecției, poate fi uneori foarte amplă; volumul aparent al tumorii este astfel mai mare decît cel real, dînd impresia invaziei țesuturilor pericolice; şi adenopatiile inflamatorii supraadăugate pot contribui la interpretarea eronată a stadiului evolutiv al tumorii.

(ii) **Histologic,** marea majoritate a neoplasmelor colice sînt *adenocarcinoame* (tumori cu punct de plecare din epiteliul cilindric glandular). Foarte rar pot fi întîlnite pe colon tumori carcinoide; carcinoamele epidermoide şi proliferările melanocitelor sînt cu totul excepţionale (acestea apărînd de obicei în regiunea anorectală), iar tumorile maligne cu punctul de plecare în structuri colonice neepiteliale (leiomiosarcom, fibrosarcom, limfosarcom etc.) reprezintă numai sub 10% din totalul sarcoamelor digestive.

Adenocarcinoamele colice se pot prezenta ca structură sub următoarele aspecte de amănunt histologic: *epiteliom glandular tipic,* bine diferenţiat (celulele neoplazice sînt dispuse încă sub formă de acini care simulează criptele glandulare normale); *epiteliom glandular atipic* sau cu un grad redus de diferenţiere (celulele sînt dispuse în cordoane neregulate, astfel încît nu mai apar structuri glandulare); *carcinomul nediferenţiat* (anaplazic). În oricare dintre aceste forme, prezenţa unei secreţii mucoide abundente (consecinţă a bogăţiei în celule mucosecretante) individualizează formele de adenocarcinom mucoid, apreciate ca variante cu un prognostic mai sever.


Fig. 6.16 — Neoplasm de colon, formă papilară.

Tumorile multiple ale colonului pot avea gradele de diferenţiere deosebite; chiar şi în structura aceleiaşi tumori colice pot fi întîlnite zone diferite ca diferenţiere. În general, malignitatea tumorii (tendinţa de invazivitate) este invers proporţională cu gradul de diferenţiere. Viteza de creştere a tumorilor maligne colice este relativ lentă; o tumoare cu diametrul de un cm necesită aproximativ doi ani pentru a cuprinde toată circumferinţa colonului. Prognosticul cancerului de colon depinde de gradul de penetraţie a tumorii în straturile peretelui; depăşirea seroasei şi prezenţa adenopatiilor neoplazice întunecă prognosticul postoperator.

(iii) **Căile de extindere a cancerului de colon:**

a) *Extensia directă* a procesului tumoral evoluează progresiv, în profunzimea peretelui colic şi în suprafaţă, atît circumferenţial cît şi longitudinal; invazia longitudinală prin submucoasă, depăşeşte cu cca 10 cm limita macroscopică a tumorii. După ce a pătruns toate straturile peretelui colic, tumoarea invadează ţesuturile şi organele învecinate fie direct, fie precedată de aderenţe inflamatorii. În raport cu topografia segmentului colic purtător al tumorii se poate realiza invazia şi eventual fistulizarea în orice organ din cavitatea peritoneală, sau în peretele abdominal.

b) *Diseminarea limfatică* constituie modul obişnuit de extindere. După invazia reţelei intraparietale, diseminarea cuprinde succesiv ganglionii epicolici, paracolici, intermediari şi regionali sau centrali. Invazia ganglionilor nu depinde de dimensiunile tumorii ci mai mult de gradul ei de malignitate; formele anaplazice diseminează cel mai rapid. Nu întotdeauna staţiile limfatice sînt parcurse succesiv; metastazarea poate interesa staţiile intermediare sau centrale sărind peste grupele din apropierea colonului. Tumorile unghiului splenic au ca particularitate interesarea ganglionilor pancreatico-splenici.

c) *Diseminarea hematogenă* este consecinţa penetraţiei tumorale în venele colice şi a antrenării unor celule neoplazice în sîngele venos, fenomen prezent în 15—34% din cazuri. Prin teritoriul venos portal se produc diseminările la nivelul ficatului, iar pe calea venelor lombare şi vertebrale la nivelul plămînului. Majoritatea celulelor neoplazice difuzate în circulaţia venoasă sînt distruse de ficat, astfel încît colonizarea prin metastazare hematogenă este relativ rară. Celulele neoplazice care depăşesc filtrul capilar hepatic sau pe cel pulmonar se pot grefa în orice organ. Posibilităţile de diseminare hematogenă impun ca element de tactică operatorie ligatura primară a pediculilor vasculari.

d) *Diseminarea perinervoasă* este posibilă; prin invazia spaţiilor perineurale celulele neoplazice se propagă de-a lungul nervilor din reţeaua de distribuţie colică.

e) *Diseminarea intralumenală:* celule maligne detaşate spontan de pe suprafaţa tumorii pot migra în lumenul colic, grefîndu-se apoi oriunde pe suprafaţa mucoasei. Recidivele anastomotice după rezecţii colice pentru neoplasm sînt explicate prin posibila grefare, pe linia de sutură, a celulelor masiv detaşate intraoperator la manevrele lipsite de supleţe.

f) *Metastazele peritoneale:* după depăşirea seroasei de către tumoare, celule neoplazice, izolate sau grupate în cuiburi, se detaşează şi migrează uneori gravitaţional în cavitatea peritoneală; celulele se grefează oriunde pe suprafaţa peritoneului, mai des la nivelul fundului de sac Douglas, a cărui infiltraţie neoplazică constituie semnul descris de Blumer. Marele epiploon colectează majoritatea celulelor migrate, ceea ce explică frecvenţa epiploitei neoplazice. La femei este caracteristică însămînţarea neoplazică a ovarelor, ducînd la apariţia tumorilor Krukenberg. Migrarea peritoneală duce în final la carcinomatoză peritoneală, epiploită neoplazică şi ascită carcinomatoasă (vezi 9.6.2, 10.3.2, 10.4.3 şi 11.12.6).

6.3.3 CLASIFICARE-STADIALIZARE

Dintre multiplele clasificări utilizate pentru stabilirea stadialităţii cancerului de colon, mai răspîndită este cea propusă de Dukes şi modificată ulterior de Astler şi Coller (fig. 6.17).

I. *Stadiul fără adenopatii*

A — leziune limitată la mucoasă
B_1 — leziune extinsă pînă la musculara mucoasei, fără a o străpunge
B_2 — leziune extinsă dincolo de musculara mucoasei

II. *Stadiul cu adenopatii neoplazice*

C_1 — leziune care corespunde stadiilor B_1 şi B_2 din prima categorie, fără a depăşi însă seroasa
C_2 — leziune care a străbătut toate straturile peretelui colic.

Acestor stadii li s-a adăugat în alte clasificări şi stadiul D, cu metastaze hepatice.

Ca şi pentru alte tumori, în ceea ce priveşte neoplasmele colice devine tot mai folosită clasificarea după sistemul TNM cu numeroasele sale precizări şi sistematizări aduse de UICC.

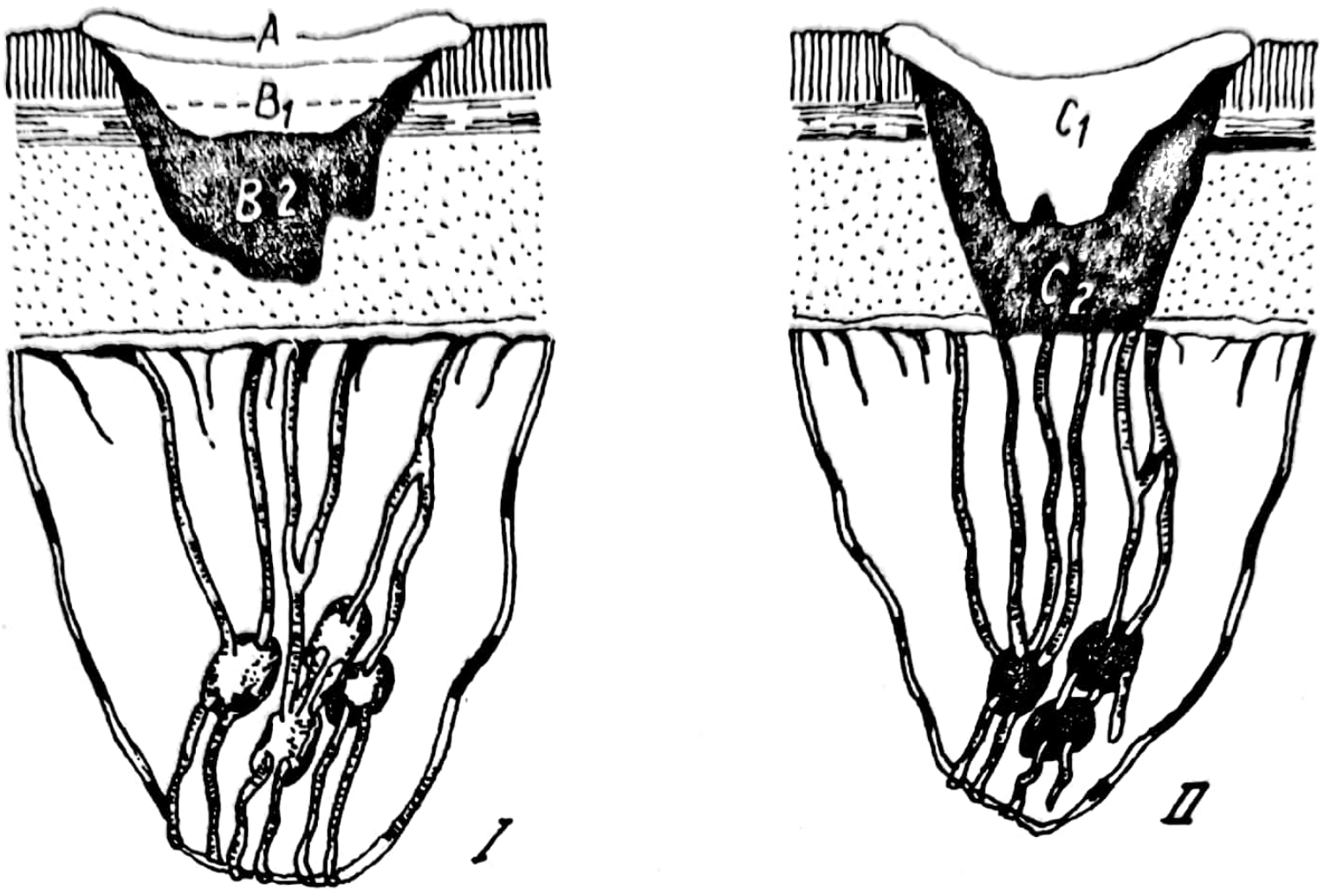

Fig. 6.17 — Clasificarea stadială a cancerului de colon după Dukes.

CLASIFICAREA STADIALĂ A TUMORILOR MALIGNE ALE COLONULUI
(Cod ICD-0 153)

— *1978* —

— Clasificarea se aplică numai pentru carcinoame.

— Fiecare caz trebuie verificat histopatologic; cazurile neconfirmate vor fi raportate separat.

— Pentru clasificarea clinică sînt admise şi datele obţinute prin explorarea chirurgicală făcută anterior de luarea deciziei asupra tratamentului definitiv, fapt care va trebui să fie specificat.

— Pentru aprecierea diferitelor categorii de T, N şi M este nevoie de un minimum de examinări*, astfel:

- pentru categoriile de T: examenul clinic (inclusiv laparotomia), radiografic şi endoscopic;
- pentru categoriile de N: examenul clinic (inclusiv laparotomia) şi radiografic;
- pentru categoriile de M: examenul clinic (inclusiv laparotomia) şi radiografic.

Regiunile anatomice sînt codificate astfel:

— Cecul (153.4)
— Colonul ascendent (153.6)
— Unghiul hepatic (153.0)
— Colonul transvers (153.1)
— Unghiul splenic (153.7)
— Colonul descendent (153.2)
— Colonul sigmoid (153.3)

Ganglionii limfatici regionali şi juxtaregionali sînt consideraţi astfel:

— Ganglionii limfatici *regionali* sînt cei pericolici şi ganglionii sateliţi ai arterelor ileo-colică, colică dreaptă, colică medie şi mezenterică inferioară.

— Ganglionii limfatici *juxtaregionali* sînt cei paraaortici şi alţi ganglioni intraabdominali subdiafragmatici.

---

* În cazurile în care nu se întruneşte nici acest minim de examinări se vor folosi simbolurile Tx, Nx, sau Mx.

CLASIFICAREA CLINICĂ PRETERAPEUTICĂ: TNM

- *Tumoarea primară: T*

Tis — Carcinomul preinvaziv (carcinomul *in situ*)
T0 — Fără semne de tumoare primară
T1 — Tumoare limitată numai la mucoasă sau la mucoasă și submucoasă
T2 — Tumoare invadînd musculara sau musculara și seroasa
T3 — Tumoare cu extensie dincolo de peretele colic la țesuturile imediat vecine:
  - T3a — tumoare nefistulizată
  - T3b — tumoare fistulizată

T4 — Tumoare extinsă dincolo de organele sau țesuturile imediat vecine
Tx — Nu s-au putut realiza examinările minime necesare pentru aprecierea tumorii primare.

- *Adenopatia regională și juxtaregională: N*

N0 — Fără semne de invadare a ganglionilor limfatici regionali
N1 — Cu semne de invadare a ganglionilor limfatici regionali
(*Notă:* categoriile N2 și N3 nu sînt aplicabile la colon).
N4 — Cu semne de invadare a ganglionilor limfatici juxtaregionali
Nx — Nu s-au putut realiza examinările minime necesare pentru aprecierea adenopatiei regionale și/sau juxtaregionale.

- *Metastazele la distanță: M*

M0 — Fără semne de metastaze la distanță
M1 — Prezența metastazelor la distanță
Mx — Nu s-au putut realiza examinările minime necesare pentru aprecierea metastazelor la distanță.

CLASIFICAREA POSTOPERATORIE ȘI HISTOPATOLOGICĂ: pTNM

- *Tumoarea primară: pT*

Categoriile de pT corespund cu categoriile de T la care se adaugă și gradul de diferențiere histopatologică: G
G1 — Grad crescut de diferențiere
G2 — Grad mediu de diferențiere
G3 — Grad scăzut sau lipsă de diferențiere
Gx — Grad de diferențiere imposibil de evaluat.

- *Adenopatia regională și juxtaregională: pN*

Categoriile de pN corespund cu categoriile de N.

- *Metastazele la distanță: pM*

Categoriile de pM corespund cu categoriile de M.

GRUPAREA PE STADII:

Stadiul I a	Tis, T0 sau T1	N0	M0
Stadiul I b	T2	N0	M0
Stadiul II	T3 sau T4	N0	M0
Stadiul III	oricare formă de T	N1	M0
Stadiul IV	oricare formă de T	N4	M0
	sau orice formă de T și N		M1

În rezumat, elementele importante în stadializarea cancerului de colon sînt:

T1, pT1 — Tumoare limitată numai la mucoasă sau submucoasă
T2, pT2 — Extensie la musculară sau la seroasă
T3a pT3a — Extensie la țesuturile vecine, fără fistulă
T3b pT3b — Extensie la țesuturile vecine, cu fistulă
T4 pT4 — Extensie dincolo de țesuturile vecine
N1 — Adenopatie regională
N4 — Adenopatie juxtaregională.

CLASIFICAREA CLINICĂ PRETERAPEUTICĂ: TNM

- *Tumoarea primară: T*

Tis — Carcinomul preinvaziv (carcinomul *in situ*)
T0 — Fără semne de tumoare primară
T1 — Tumoare limitată numai la mucoasă sau la mucoasă şi submucoasă
T2 — Tumoare invadînd musculara sau musculara şi seroasa
T3 — Tumoare cu extensie dincolo de peretele colic la ţesuturile imediat vecine:
  - T3a — tumoare nefistulizată
  - T3b — tumoare fistulizată

T4 — Tumoare extinsă dincolo de organele sau ţesuturile imediat vecine
Tx — Nu s-au putut realiza examinările minime necesare pentru aprecierea tumorii primare.

- *Adenopatia regională şi juxtaregională: N*

N0 — Fără semne de invadare a ganglionilor limfatici regionali
N1 — Cu semne de invadare a ganglionilor limfatici regionali
(*Notă:* categoriile N2 şi N3 nu sînt aplicabile la colon).
N4 — Cu semne de invadare a ganglionilor limfatici juxtaregionali
Nx — Nu s-au putut realiza examinările minime necesare pentru aprecierea adenopatiei regionale şi/sau juxtaregionale.

- *Metastazele la distanţă: M*

M0 — Fără semne de metastaze la distanţă
M1 — Prezenţa metastazelor la distanţă
Mx — Nu s-au putut realiza examinările minime necesare pentru aprecierea metastazelor la distanţă.

CLASIFICAREA POSTOPERATORIE ŞI HISTOPATOLOGICĂ: pTNM

- *Tumoarea primară: pT*

Categoriile de pT corespund cu categoriile de T la care se adaugă şi gradul de diferenţiere histopatologică: G

G1 — Grad crescut de diferenţiere
G2 — Grad mediu de diferenţiere
G3 — Grad scăzut sau lipsă de diferenţiere
Gx — Grad de diferenţiere imposibil de evaluat.

- *Adenopatia regională şi juxtaregională: pN*

Categoriile de pN corespund cu categoriile de N.

- *Metastazele la distanţă: pM*

Categoriile de pM corespund cu categoriile de M.

GRUPAREA PE STADII:

Stadiul I a	Tis, T0 sau T1	N0	M0
Stadiul I b	T2	N0	M0
Stadiul II	T3 sau T4	N0	M0
Stadiul III	oricare formă de T	N1	M0
Stadiul IV	oricare formă de T	N4	M0
	sau orice formă de T şi N		M1

În rezumat, elementele importante în stadializarea cancerului de colon sînt:

T1, pT1 — Tumoare limitată numai la mucoasă sau submucoasă
T2, pT2 — Extensie la musculară sau la seroasă
T3a pT3a — Extensie la ţesuturile vecine, fără fistulă
T3b pT3b — Extensie la ţesuturile vecine, cu fistulă
T4 pT4 — Extensie dincolo de ţesuturile vecine
N1 — Adenopatie regională
N4 — Adenopatie juxtaregională.

6.3.4 TABLOUL CLINIC

Tabloul clinic al cancerului de colon întrunește manifestări generale similare altor neoplasme digestive, tulburări funcționale comune tuturor localizărilor pe colon și semne particulare pentru principalele forme anatomo-topografice. Manifestările de ordin general constau inițial în slăbire, astenie fizică, scăderea capacității de efort fizic și intelectual, inapetență. Apariția relativ recentă — de cîteva luni — și evoluția progresivă a acestor tulburări la un bolnav de vîrstă medie sau avansată sugerează existența unui neoplasm digestiv. Localizarea colică poate fi semnalată numai de anumite tulburări funcționale: modificări ale tranzitului intestinal, dureri și sîngerări digestive joase.

(i) **Tulburările funcționale comune tuturor localizărilor tumorale pe colon**

- *Tulburările de tranzit intestinal*, caracteristice cancerului de colon, evoluează în general în două etape. Inițial, apare tendința la constipație la un individ al cărui tranzit intestinal era normal; constipația se agravează progresiv și nu cedează la folosirea laxativelor și purgativelor. Pe acest fond apar uneori debacluri diareice care ușurează senzația de balonare abdominală. Alternanța constipației cu diareea, foarte sugestivă pentru cancerul de colon, este consecința evacuării intermitente a materiilor fecale acumulate deasupra obstacolului tumoral. În anumite localizări tranzitul se modifică de la început în sensul unei diarei persistente, uneori cu caracter dizenteriform; se întîlnesc atari situații în tumorile valvulei ileocecale, cînd aceasta devine incontinentă. Același aspect clinic poate apare în neoplasmele sigmoidiene joase, în care obstacolul stenozant permite numai evacuarea fecalelor lichide, ducînd la o falsă diaree. Scaunele sînt frecvente, deoarece staza și fermentația deasupra tumorii irită mucoasa intestinală, ale cărei secreții abundente sporesc volumul materiilor fecale. Tumorile stenozante permit, un timp, evacuarea intermitentă a unor cantități mici de materii fecale, dar, în etapele lor avansate de evoluție, tumoarea obstruează complet lumenul colic și apare tabloul tipic al ocluziei intestinale. Manifestările clinice depind de localizarea tumorii: cînd tumoarea este localizată aproape de cec, semnele de ocluzie intestinală se instalează mai precoce și sînt mai intense, dată fiind participarea intestinului subțire în mecanismul patogenic; în localizările joase, sigmoidiene, ocluzia se instalează lent, cu expresie clinică tardivă, dată fiind capacitatea mare de distensie a cadrului colic (vezi și 11.7.5). Interpretarea tulburărilor de tranzit, cel puțin la debutul suferinței, poate fi îngreuiată de existența anterioară a unei constipații habituale.

- *Durerile* imputabile în mod direct tumorii neoplazice apar în etape foarte avansate de evoluție, cu invazia organelor învecinate colonului, sau a peretelui abdominal. În mod obișnuit, durerile perioadei „parietolumenale" colonice au caracter colicativ, fiind provocate de intensificarea peristalticii deasupra obstacolului tumoral. Crizele dureroase se asociază cu borborisme și cu balonare abdominală. Durerea își schimbă sediul în raport cu progresiunea peristalticii, oprindu-se întotdeauna într-un punct fix, corespunzător obstacolului. Durerile, ca și balonarea, cedează îndată ce peristaltica reușește să evacueze dincolo de obstacol (moment perceput la bolnav sub forma unor zgomote hidroaerice cu ton înalt) o parte din conținutul intestinal stagnant. În localizările joase ale cancerului, durerile și distensia abdominală cedează după ce bolnavul are scaun sau elimină gaze.

Tumorile localizate pe colonul stîng determină distensia colonului drept, predominant a cecului, percepută de bolnav sub forma unei dureri în flancul şi fosa iliacă dreaptă (semnul lui Bouveret); aceste fenomene dureroase sînt greşit interpretate uneori ca expresia unor crize veziculare, apendiculare sau a unor colici renoureterale drepte. În neoplasmele colonului transvers sindromul dispeptic dureros poate crea confuzia cu o suferinţă gastrică, iar palparea unei „tumori supraombilicale“ conduce mai repede la bănuiala unui neoplasm gastric, ignorîndu-se colonul*. Reacţia inflamatorie peritumorală poate contribui la intensificarea durerilor locale, oferind impresia falsă a unui neoplasm invaziv. Alteori, fenomenele inflamatorii dureroase sugerează un proces patologic de vecinătate: colecistită acută, plastron apendicular, anexită (în funcţie de localizarea tumorii colice).

- *Sîngerările* de la nivelul tumorii colice sînt adeseori reduse cantitativ şi nesesizate de bolnav; repetarea sau prelungirea hemoragiilor oculte duce la instalarea unei anemii. Anemia, caracteristică mai ales tumorilor din jumătatea dreaptă a colonului, constituie frecvent singura manifestare clinică şi poate evolua ca atare luni de zile, fără a se însoţi de alte semne sau simptome revelatoare; rareori sîngerarea din tumoarea ulcerată este abundentă, exteriorizîndu-se ca melenă. Tumorile sigmoidiene sau de joncţiune rectosigmoidiană pot prezenta uneori eliminări rectale de sînge roşu, proaspăt, în cantitate mică, asemănătoare sîngerărilor de origine hemoroidală.

(ii) **Manifestările clinice în raport cu topografia tumorală**

- *Cancerul de colon drept.* Colonul drept are un calibru larg, peretele subţire, uşor distensibil, iar conţinutul este fluid. Tumorile localizate în acest segment sînt voluminoase, vegetante, de consistenţă moale, uneori friabile şi cu zone necrotice ulcerate. Pot atinge dimensiuni mari pînă în momentul stabilirii diagnosticului şi determină rareori modificări ale tranzitului intestinal. Tabloul clinic este dominat de anemia secundară microsîngerărilor şi bolnavii se prezintă cel mai des la consult cu acuze sugestive pentru sindromul anemic: astenie fizică, scăderea capacităţii de efort, dispnee, inapetenţă, fenomene la care se adaugă şi scăderea progresivă în greutate. De obicei, hemoragia este ocultă, persistentă, decelabilă prin examenul de laborator al fecalelor. Hemograma evidenţiază o anemie microcitară hipocromă, feriprivă. Deoarece sindromul anemic poate precede cu multe luni instalarea altor semne revelatoare ale cancerului colic, orice anemie aparent neexplicabilă la un bolnav trecut de 40 de ani trebuie considerată ca avînd o posibilă etiologie neoplazică la nivelul tubului digestiv.

Durerile nu sînt caracteristice pentru cancerul colonului drept; uneori, tumorile voluminoase pot determina dureri surde, profunde, în flancul şi fosa iliacă dreaptă. Obstrucţia lumenului colic, numai de către tumorile mari, se însoţeşte de colicile specifice subocluziei sau ocluziei intestinale. Reacţia inflamatorie are drept consecinţă dureri locale permanente a căror intensitate este proporţională cu apariţia şi cu severitatea supuraţiei locale. Invaginaţia cecului tumoral în colonul ascendent poate produce crize dureroase intense, intermitente, în hemiabdomenul drept, asociate cu semne de subocluzie şi cu o tumoare ale cărei caractere (localizare, dimensiuni, consistenţă) sînt variabile.

Tulburările de tranzit sînt mai rar întîlnite decît în localizările pe jumătatea stîngă a colonului; totuşi, de multe ori bolnavul sesizează o modificare a ritmului scaunelor; fie constipație progresivă, fie alternanță de constipație cu diaree; perioadele de constipație se însoțesc de colici intestinale și balonare dureroasă în flancul și fosa iliacă dreaptă, fenomene care cedează odată cu debaclul diareic. Cancerul ulcerat al valvulei ileocecale determină, prin incontinența acesteia, accelerarea tranzitului intestinal, cu diaree. Cancerul colonului ascendent sau/și al unghiului hepatic poate avea semne clinice de obstrucție parțială a duodenului cînd acesta este comprimat de tumoare în etapele avansate de evoluție.

---

* Situaţia reciprocă a “confuziilor” este tot atît de posibilă (n. red.).

Tumoarea palpabilă în jumătatea dreaptă a abdomenului constituie uneori prima manifestare a cancerului de colon drept, sesizată de bolnav sau de medic. În funcție de segmentul colic pe care evoluează, se palpează tumoarea în fosa iliacă, flancul sau hipocondrul drept. Formațiunea este de regulă voluminoasă, nedureroasă, cu un grad redus de mobilitate. În localizările pe ascendent tumoarea poate avea un fals contact lombar. Reacția inflamatorie peritumorală poate modifica aspectul clinic: tumoarea devine fixă, dureroasă spontan și la palpare, asociată cu semne generale inflamatorii; acest context pretează la confuzia cu „plastronul apendicular“ în localizările cecale sau cu „plastronul pericolecistic“ în localizările pe unghiul hepatic.

● *Cancerul de colon stîng.* Colonul stîng are un calibru mai redus decît cel drept, iar conținutul este semisolid. Tumorile localizate în acest segment sînt de obicei schiroase, circumferențiale și stenozante, fără a atinge dimensiuni mari, motive pentru care manifestările clinice ale cancerului de colon sînt dominate de tulburările tranzitului intestinal. Bolnavul acuză constipație instalată relativ recent — de obicei de cîteva luni — dar cu evoluție progresivă. De multe ori, pe fondul constipației apar debacluri diareice prin evacuarea intermitentă a fecalelor acumulate deasupra obstacolului. Alternanța constipației cu diareea, foarte sugestivă pentru cancerul colic, poate fi interpretată ca expresia unor pusee de colită, eroare care duce la întîrzierea diagnosticului. Aceeași eroare este posibilă cînd tumorile provoacă o falsă diaree prelungită, prin eliminarea frecventă și în cantități mici a fecalelor lichide acumulate deasupra tumorii în colonul iritat prin stază. Materiile fecale pot fi amestecate cu striuri sanguinolente (rareori cu sînge în cantitate apreciabilă) și cu mucus datorită iritației colice supratumorale; sîngerarea abundentă sub formă de rectoragii sau/și de melenă constituie o excepție. Tumorile cu localizare foarte joasă determină modificarea formei bolului fecal, cu aspect de „scaune creionate“. În final, alterarea tranzitului intestinal atinge aspectul tipic al ocluziei joase de colon, instalată eventual după cîteva episoade subocluzive. Bolnavul prezintă întreruperea completă a tranzitului de 5—7 zile, abdomenul destins, cu predominanță pe cadul colic, colici intestinale rare și de intensitate modestă, inapetență, grețuri. La indivizii slabi se pot observa undele peristaltice modificînd relieful abdomenului. Vărsăturile apar tardiv, la cîteva zile după oprirea tranzitului și au aspect de conținut intestinal. Cancerul sigmoidului distal poate favoriza, prin distensie și stază, volvularea ansei sigmoidiene; uneori tabloul clinic al volvulusului se instalează brusc, fără ca bolnavul să fi sesizat anterior modificări ale tranzitului.

În cadrul sindromului subocluziv apar dureri colicative care progresează de-a lungul cadrului colic pînă la nivelul obstacolului, fără a avea acuitatea colicilor din ocluziile pe intestinul subțire. Emisiunea de gaze ușurează durerile și senzația de balonare. Distensia cadrului colic supraiacent obstacolului este proporţională cu calibrul fiecărui segment conform unor legi fizice. În consecinţă, în cancerul colonului stîng se produce o distensie accentuată a jumătăţii drepte a colonului, interesînd ascendentul şi în special cecul, sediul de elecţie al perforaţiilor diastatice. Distensia colonului drept poate fi percepută cu o astfel de intensitate încît estompează celelalte manifestări ale tumorii colice şi durerile din hemiabdomenul drept pot fi interpretate eronat ca expresie a unor alte procese patologice: colică biliară, colică renală, apendicită acută etc. Dacă distensia colonului drept se complică cu perforaţia diastatică, aspectul durerii se schimbă, constituindu-se tabloul unei peritonite acute.

Reacţia inflamatorie peritumorală, eventual cu focare supurative, duce ea singură la accentuarea durerii, împreună cu semne locale şi generale de infecţie. Tumoarea este rareori palpabilă, dată fiind situaţia profundă a colonului stîng; pot fi totuşi percepute la examenul abdomenului tumorile localizate la nivelul colonului lombar şi al celui iliac stîng. Neoplasmele buclei sigmoidiene, mai rar accesibile examenului abdominal, pot fi percepute la tuşeul vaginal sau rectal, atunci cînd tumoarea este căzută în fundul de sac Douglas, pretîndu-se la confuzia cu o tumoare genitală.

● *Cancerul de colon transvers.* Manifestările clinice ale cancerului de colon transvers nu diferă în mod esenţial de cele ale tumorilor cu altă localizare pe colon. Există însă unele particularităţi legate de evoluţia tumorii în imediata vecinătate a marii curburi gastrice, care poate fi interesată fie printr-un proces inflamator peritumoral, fie prin invazie tumorală directă. Cancerul de colon transvers se prezintă cel mai des ca o tumoare voluminoasă, ulcerovegetantă, accesibilă relativ uşor palpării. Tulburările dispeptice pot fi considerate, frecvent, ca expresie a unei gastroduodenite, dischinezii biliare, sau colite, pînă în momentul în care apar complicaţiile evolutive ale tumorii; acestea pot fi atît de tip ocluziv (uneori cu aspect brutal de ocluzie acută, fără ca bolnavul să fi sesizat anterior modificări ale scaunelor) cît şi de tip hemoragic. Ca şi în alte localizări ale cancerului colic, hemoragiile sînt de obicei oculte şi persistente, exprimîndu-se tardiv clinic sub forma unei anemii feriprive. În această localizare semnele generale de impregnare neoplazică, anemia şi tumoarea palpabilă sînt interpretate deseori, la un prim examen, ca fiind determinate de un cancer gastric.

(iii) **Examenul fizic.** În perioada asimptomatică, precum şi un anumit timp după debutul manifestărilor clinice, starea generală şi aspectul bolnavului pot rămîne nemodificate. Pe măsură ce tumoarea evoluează, apar tulburările de ordin general şi semnele locale: *tumoarea* şi *tulburările funcţionale colice.* Bolnavul este apatic, astenic, cu o paliditate specifică şi turgor-ul diminuat. În formele avansate aspectul este de caşexie neoplazică, cu carcinomatoză peritoneală si ascită (atunci cînd nu intervin complicaţii severe, de tip ocluziv sau hemoragic, care să precipite pe parcurs agravarea evoluţiei).

Tumoarea este accesibilă examenului clinic în localizările pe colonul drept, transvers şi iliac stîng dar nu şi pe ansa splenică şi porţiunea iniţială a descendentului; tumorile buclei sigmoidiene pot fi percepute uneori „fixate“ juxtavezical, sau la tuşeul vaginal şi rectal cînd sînt „plonjate“ pelvian.

Caracterele morfologice proprii diferitelor localizări ale cancerului colic influenţează, cum s-a comentat anterior, semnele clinice. În jumătatea dreaptă a colonului tumorile globuloase îşi păstrează mult timp mobilitatea pe planurile învecinate şi, de regulă, nu se însoţesc de modificări importante ale tranzitului intestinal, ci de anemie. În aceste localizări pot apărea crize de invaginaţie colocolică cu manifestări subocluzive; caracteristic este apariţia în hemiabdomenul drept a unei tumori voluminoase, ale cărei dimensiuni, formă şi consistenţă se modifică, uneori chiar în timpul examinării; reducerea spontană a invaginaţiei duce la remisiunea semnelor de ocluzie şi chiar la dispariţia „tumorii“ atunci cînd dimensiunile mici ale leziunii canceroase nu permit palparea acesteia.

Indiferent de localizare, cancerul de colon se poate complica cu un proces inflamator perilezional, fie sub formă de sclerolipomatoză hipertrofică, fie sub formă de focare supurative pericolice. În ambele situaţii volumul clinic aparent al tumorii depăşeşte pe cel real, dînd impresia invaziei în ţesuturile şi organele învecinate, deci a unei leziuni depăşite chirurgical. În etapa de carcinomatoză peritoneală, la examenul abdomenului se percep multiple mase tumorale de dimensiuni variate, semne de ascită şi hepatomegalie cu suprafaţa neregulată, de consistenţă dură, expresie a metastazelor hepatice. La tuşeul rectal se poate decela infiltraţia carcinomatoasă a fundului de sac Douglas. Ascita neoplazică are de cele mai multe ori un aspect hemoragic şi se reface rapid după puncţii de evacuare.

6.3.5 EXPLORĂRI PARACLINICE

Explorările obişnuite de laborator nu oferă elemente specifice pentru diagnosticul cancerului de colon; modificările tabloului biologic se trădează în scăderea proteinemiei şi mai ales în anemia hipocromă microcitară de tip feripriv; leucocitoza poate fi crescută dacă reacţia inflamatorie peritumorală evoluează către supuraţie; viteza de sedimentare a eritrocitelor înregistrează valori crescute atît în neoplasme cît şi în inflamaţii; creşterea fosfatazei alcaline şi a transaminazei glutamic-oxalacetice eventual indică posibilitatea existenţei metastazelor hepatice.

Dozarea antigenului carcinoembrionic nu a îndreptăţit speranţele apărute odată cu descoperirea acestuia (vezi şi 2.3.3). Antigenul carcinoembrionic este o glicoproteină prezentă în membrana celulară din numeroase ţesuturi, inclusiv în cancerul colorectal. Trecerea acestui antigen în circulaţie poate fi detectată prin dozări radioimunologice sau imunoenzimatice. Antigenul carcinoembrionic nu este specific cancerului colorectal, întrucît poate fi regăsit în structuri foarte diferite (ficat, plămîni, rinichi, sîn) tumorale sau sănătoase. Deşi pînă la 70% din bolnavii cu cancer de colon pot avea valori crescute ale antigenului în ser, interesul său pentru diagnostic este redus. O valoare normală nu exclude diagnosticul de cancer intestinal, iar o valoare moderat crescută poate însoţi un număr extrem de mare de boli maligne sau benigne. Numai o valoare foarte crescută este sugestivă pentru un cancer epitelial, în mod deosebit colorectal, gastric sau pancreatic; în aceste situaţii, tumoarea este însă atît de avansată ca evoluţie încît diagnosticul este evident iar posibilităţile terapeutice sînt limitate. Dozarea antigenului carcinoembrionic este mai valoroasă pentru urmărirea postoperatorie a bolnavilor care au prezentat valori serice crescute preoperator şi care au suportat o intervenţie cu intenţie de radicalitate. Dacă intervenţia a realizat exereza completă a ţesutului tumoral, concentraţia serică a antigenului revine spre normal într-un interval de circa patru săptămîni; persistenţa concentraţiilor ridicate trădează o intervenţie incompletă. Reapariţia concentraţiilor crescute de antigen are semnificaţia unei recidive. Această modificare serică precede cu cîteva luni apariţia semnelor clinice, radiologice şi endoscopice de recidivă şi ca atare ar putea stabili indicaţia unei reintervenţii în timp util.

Determinarea sîngerărilor oculte în materiile fecale, pozitivă în majoritatea tumorilor, nu poate fi considerată ca un mijloc de diagnostic; reacţia negativă nu exclude cancerul de colon iar cea pozitivă poate fi influenţată de numeroşi factori de eroare. Această investigaţie îşi păstrează numai datorită simplităţii sale valoarea unui mijloc de depistarea în masă; prin testul hemoragiilor oculte, efectuat pe grupe mari de populaţie, cei cu rezultat pozitiv pot fi selectaţi ca „lot cu risc crescut“ de cancer digestiv, urmînd să li se efectueze investigaţiile clinice şi paraclinice necesare.

Citologia colică constituie un examen foarte dificil, necesitînd o procedură complicată, timp relativ prelungit şi personal foarte bine specializat. Valoarea sa rămîne relativă, căci absenţa celulelor neoplazice nu înlătură bănuiala de cancer colic; în studii realizate pe bolnavi cu cancere colice cunoscute nu s-au găsit celule maligne la 10—30% din aceştia.

Examenul radiologic, sub forma irigografiei, constituie metoda cea mai eficientă pentru diagnosticul cancerului de colon, fiind uşor de efectuat în orice serviciu de radiologie şi avînd rezultate corecte în circa 90% din cazuri.

Recomandarea examenului radiologic trebuie însoţită de indicaţii pentru radiolog, formulate pe baza datelor clinice, astfel încît explorarea să se adreseze cu precădere segmentului bănuit a fi sediul tumorii. În afară de o bună pregătire a intestinului, o irigografie corectă presupune respectarea cîtorva reguli fundamentale: examenul trebuie practicat progresiv, pe segmente, fără a umple brutal de la început întreg cadrul colic; imaginile de suprapunere a buclelor intestinului pot fi disociate prin modificarea poziţiei bolnavului, manevră necesară de altfel şi pentru analiza completă a unei imagini tumorale evidentă de la început; după examinarea primară a întregului cadru colic, evacuarea bariului şi insuflarea de aer mulează pereţii cu un strat subţire de substanţă de contrast permiţînd analiza mai fină a modificărilor parietale; zonele cu spasticitate accentuată pot fi relaxate prin administrare de antispastice în timpul examinării, diferenţiindu-le astfel de leziunile organice.

Imaginile obişnuite în cancerul de colon sînt: lacuna, stenoza şi stopul complet al substanţei de contrast. Imaginea lacunară, marginală sau de faţă (în funcţie de incidenţa în care a fost surprinsă tumoarea) corespunde unui proces proliferativ care nu interesează toată circumferinţa colonului; situată pe un perete rigid, lacuna are contur neregulat, neomogen şi uneori poate prezenta o ulceraţie centrală (fig. 6.18). Imaginea de stenoză corespunde unui proces tumoral care interesează tot conturul colonului ca o „lacună circumferenţială“ (fig. 6.19); lumenul, menajat de procesul proliferativ, poate apărea pe clişeu ca un defileu excentric, neregulat, asemănat cu aspectul unui „cotor de măr“; trecerea bruscă, de la colonul de calibru normal la zona lacunei circumferenţiale, realizează imaginea unei calote sferice, asemănată cu „pantalonul de golf“. Cînd tumoarea obstruează total lumenul colic, survine imaginea unui stop complet al substanţei de contrast, fie sub forma unui contur emisferic, ce delimitează o tumoare vegetantă voluminoasă (fig. 6.20) fie sub forma unui defileu, ce se îngustează rapid şi nu permite progresiunea bariului; astfel de aspecte, întîlnite de regulă la bolnavi cu subocluzie sau ocluzie, pot apărea şi în absenţa unor tulburări majore de tranzit dacă leziunii i se adaugă un factor spastic.

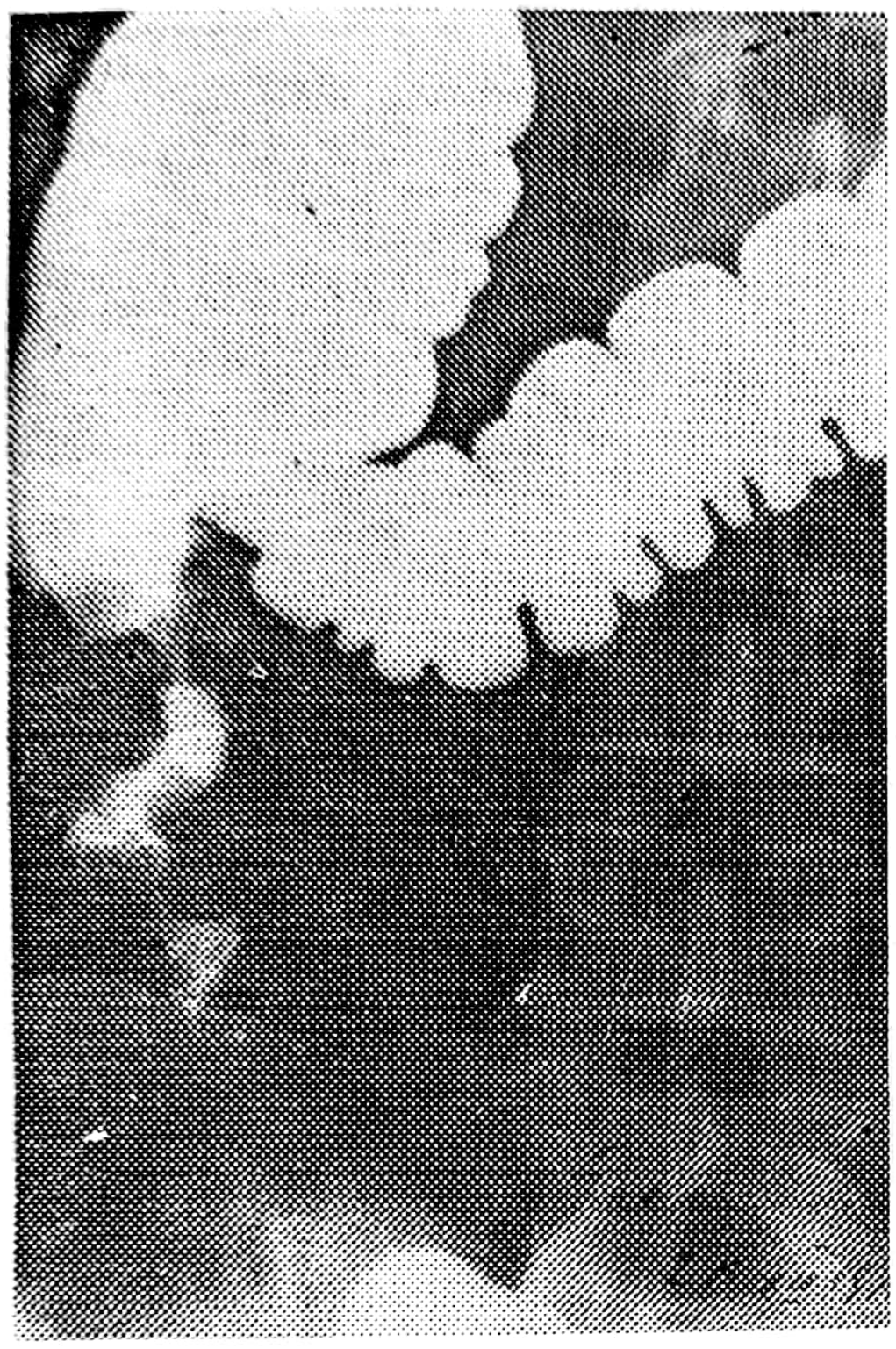

Fig. 6.18 — Irigografie: imagine lacunară, cancer de colon drept.

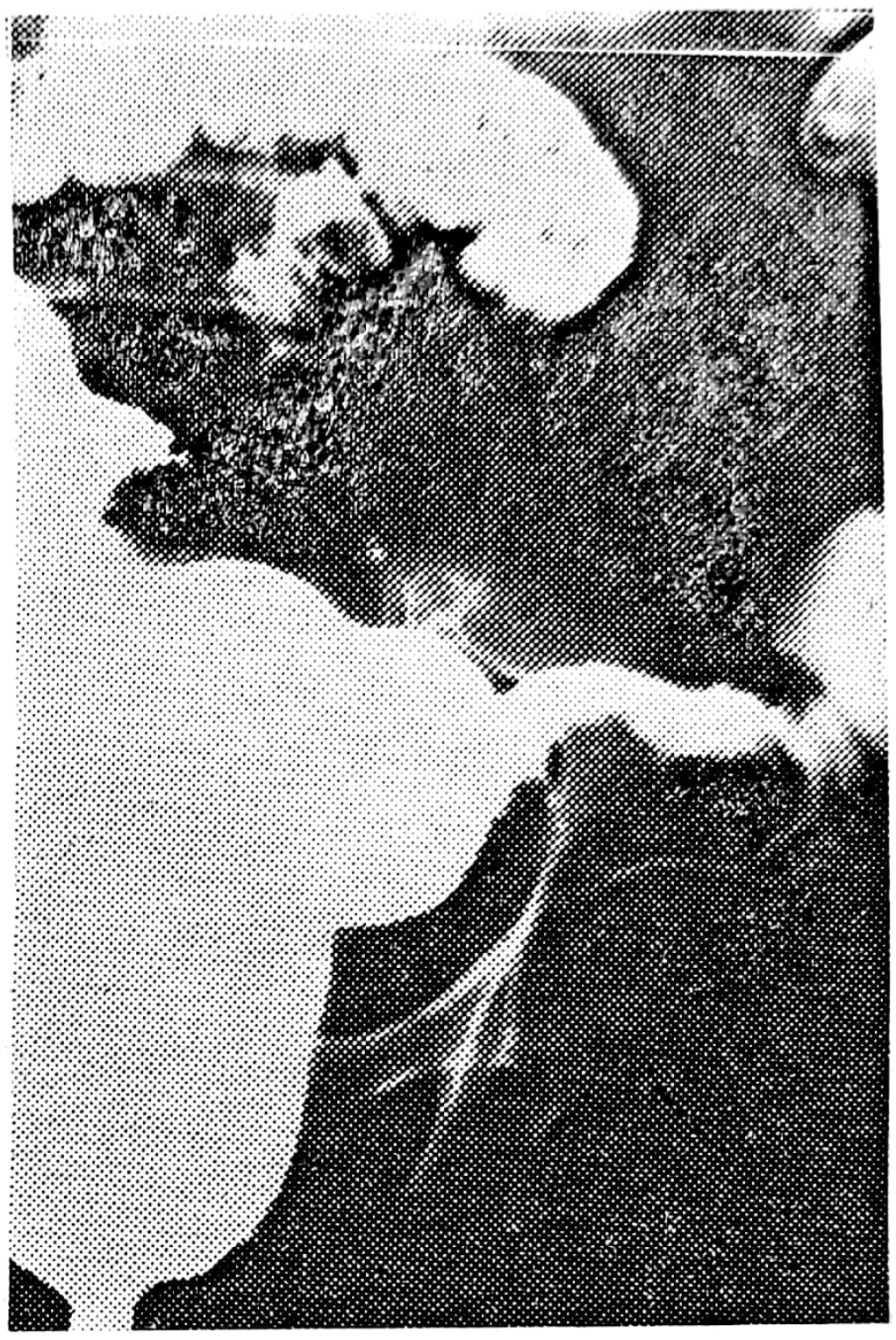

Fig. 6.19 — Irigografie: imagine de stenoză, cancer de colon stîng.

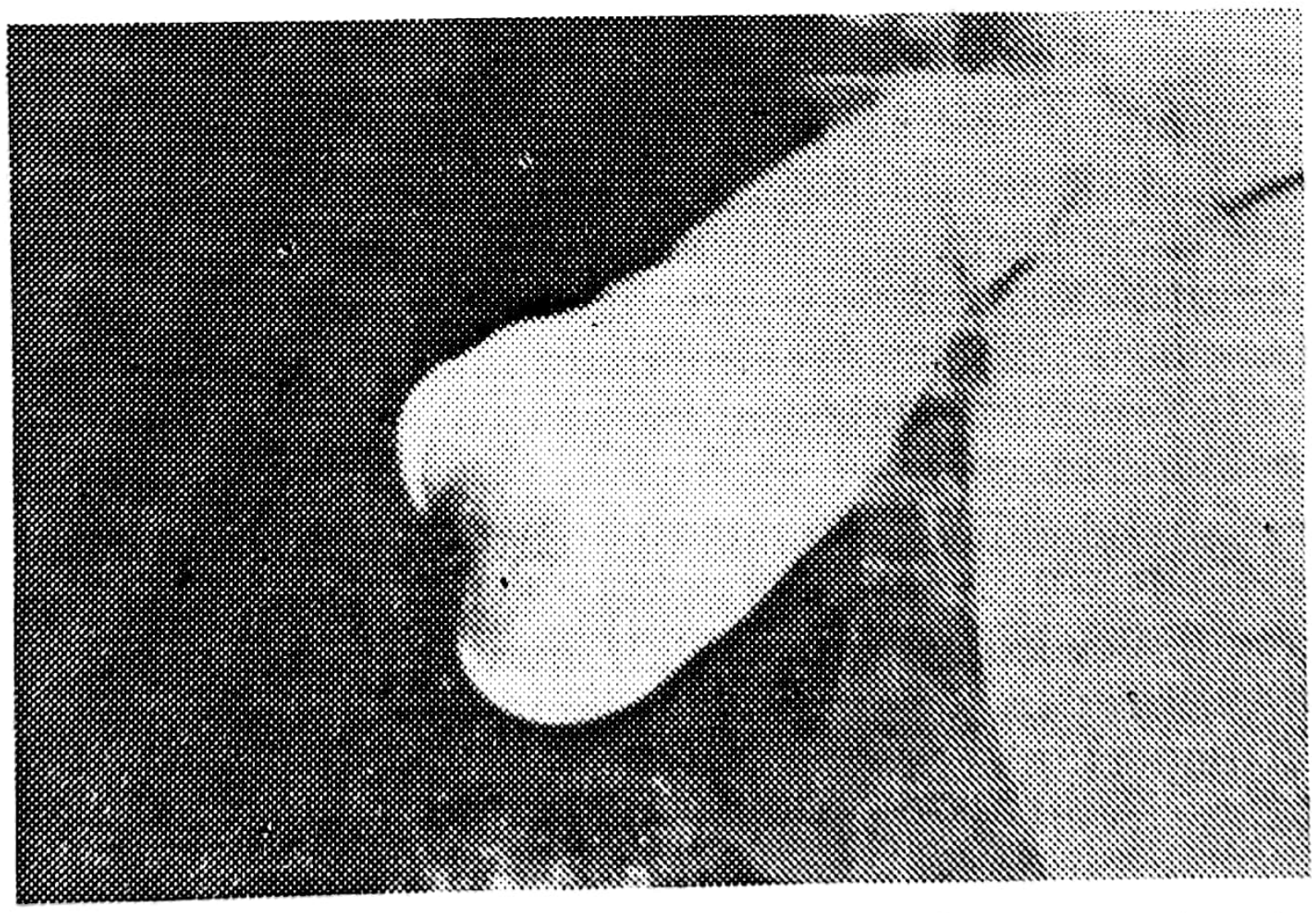

Fig. 6.20 — Irigografie: imagine de stop complet, cancer de colon transvers.

În efectuarea unui examen radiologic colic se poate grei nerecunoscînd o leziune tumorală evidentă atunci cînd nu este examinat tot cadrul colic (de exemplu, se omite unghiul splenic), cînd nu este disociată prin rotirea bolnavului suprapunerea buclelor colice, sau cînd în fața unei leziuni evidente radiologul nu explorează atent și restul colonului, ignorînd un cancer dublu. Există pericolul ca bariul, trecut pînă deasupra tumorii, să nu mai poată fi evacuat, precipitînd instalarea ocluziei la un bolnav care pînă în acel moment avea un tranzit satisfăcător. Din același motiv este contraindicat examenul radiologic cu bariu administrat pe cale orală la bolnavii cunoscuți, sau numai bănuiți, ca avînd un cancer de colon; bariul se solidifică deasupra obstacolului tumoral și, chiar dacă nu determină instalarea ocluziei (fig. 6.21), îngreuiază mult pregătirea intestinului pentru operație, crescînd riscul unor complicații postoperatorii.

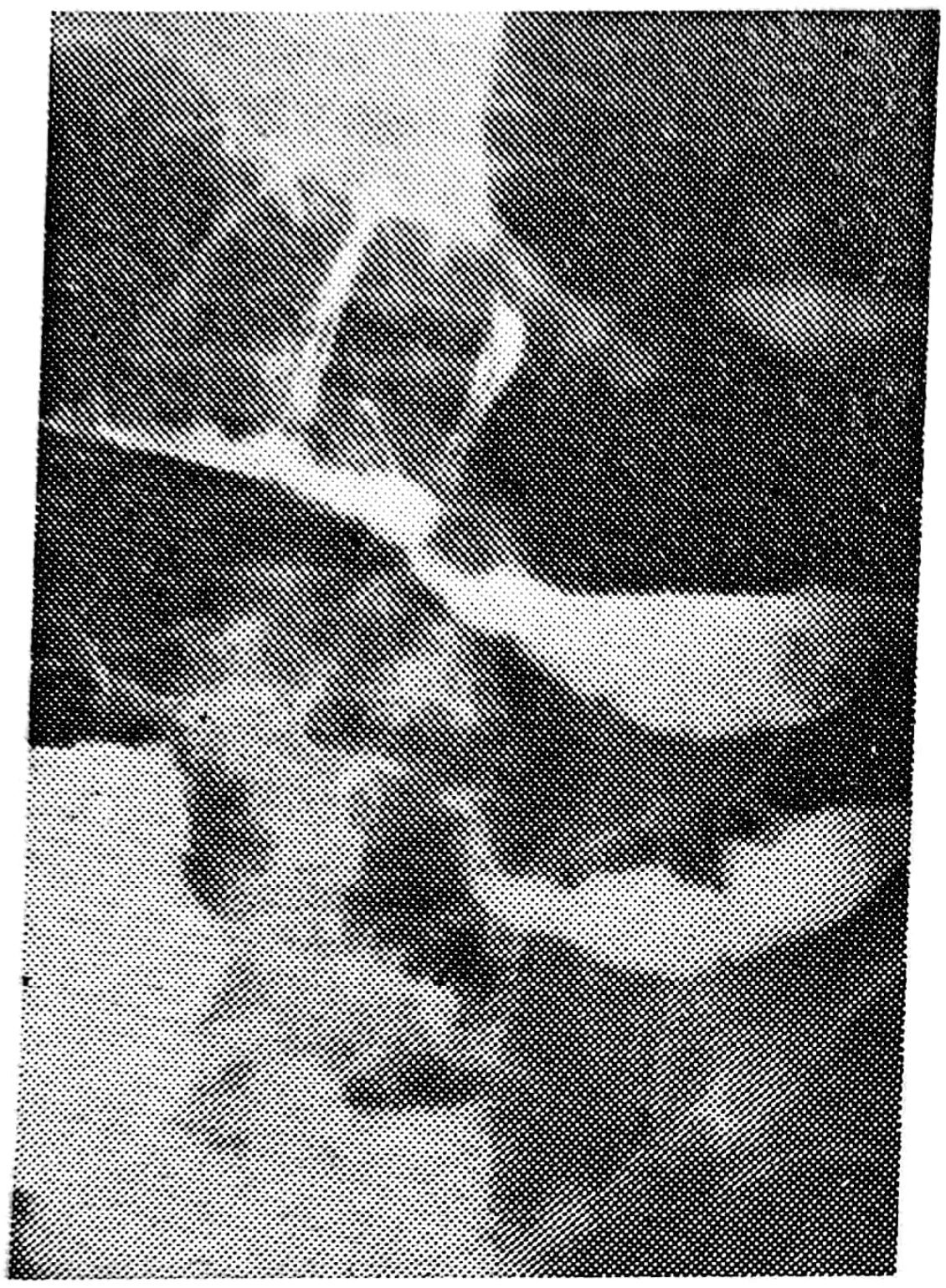

Fig. 6.21 — Radiografie abdominală simplă la 24 h după administrare de bariu per os la un bolnav cu neoplasm sigmoidian ocluziv.

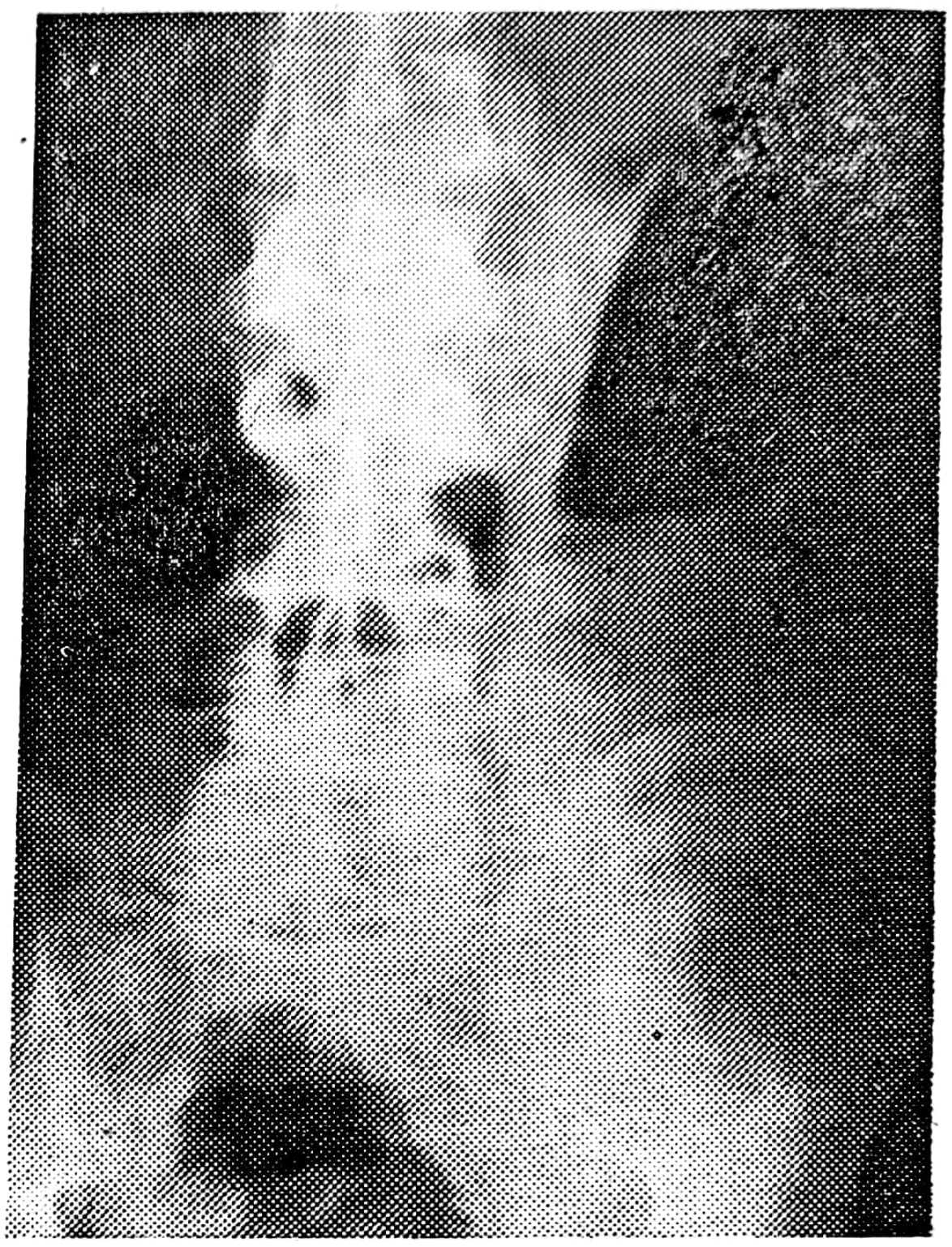

Fig. 6.22 — Radiografie abdominală simplă la un bolnav cu cancer sigmoidian ocluziv. Imagini hidroaerice pe colon.

Radiografia abdominală simplă* este utilă în cazurile cu subocluzie sau ocluzie (vezi 11.9.2), punînd în evidență, în raport cu sediul obstacolului, distensia întregului cadru colic (fig. 6.22) sau a porțiunii sale inițiale împreună cu intestinul subțire; în neoplasmele colonului stîng distensia cecoascendentului poate fi importantă (atunci cînd diametrul radiologic al cecului atinge 10 cm există pericolul perforației diastatice) (vezi 11.7.5.).

---

* Investigația radiologică a bolnavului cu cancer colonic implică, la fel ca la orice neoplazic, un examen pulmonar pentru surprinderea eventualelor metastaze (n.a.).

Endoscopia, sub forma perfecţionată a colonofibroscopiei, dă posibilitatea investigării vizuale directe a întregului colon şi a recoltării de material pentru examen histologic. Fiind mai greu de realizat decît examenul radiologic, colonoscopia este rezervată cazurilor cu diagnostic îndoielnic; asocierea ei cu radiologia ridică corectitudinea diagnosticului la 95—98%. O altă indicaţie a colonoscopiei este supravegherea activă a bolnavilor cu leziuni colice precanceroase. Aspectul endoscopic corespunde tipurilor macroscopice ale cancerului colic anterior descrise. Examenului vizual i se pot adăuga citologia pe produs recoltat prin periaj sau lavaj, dar mai ales examenul bioptic, de preferat din mai multe puncte ale tumorii. Gastroscopia poate fi utilă în explorarea bolnavilor cu cancer de colon transvers, atunci cînd se bănuieşte invazia stomacului de către tumoarea colică (examenul endoscopic este de preferat celui radiologic, administrarea de bariu per oral fiind de principiu contraindicată la bolnavii cu leziuni colice obstructive).

Scintigrama hepatică este utilă, dar cu valoare relativă, întrucît nu pune în evidenţă diseminări neoplazice de dimensiuni reduse ci numai metastazele macronodulare.

Ecografia poate fi adăugată celorlalte investigaţii atunci cînd bolnavul se prezintă cu o tumoare abdominală fără alte elemente clinice sugestive pentru o anumită apartenenţă de organ.

Urografia aduce relaţii cu privire la funcţia renală şi intervine pentru clarificarea problemelor de diagnostic diferenţial topografic ridicate de tumorile de colon ascendent sau descendent.

Cistoscopia este necesară în cancerele sigmoidiene cu evoluţie pelviană în care se bănuieşte invazia vezicii urinare.

6.3.6 DIAGNOSTICUL

Cancerul de colon evoluează un timp relativ îndelungat asimptomatic. Creşterea lentă a tumorii şi dimensiunile mari ale lumenului colic fac ca diagnosticul precoce al leziunii neoplazice propriu-zise să fie cvasiimposibil; fac excepţie bolnavii cu afecţiuni precanceroase depistate la care supravegherea riguroasă, radiologică şi endoscopică, poate surprinde un neoplasm la începutul evoluţiei sale (fig. 6.23).

În practica generală sînt suficienţi bolnavi care prezintă semne şi simptome revelatoare pentru cancerul de colon, devenind posibilă stabilirea diagnosticului „precoce“ al formei clinice confirmate, deci în perioada de stare a evoluţiei neoplasmului. Chiar după apariţia semnelor clinice revelatoare, diagnosticul se stabileşte pentru cancerul de colon cu o întîrziere de cca 8—9 luni, deseori cu consecinţe nefavorabile asupra posibilităţilor terapeutice. Întîrzierea diagnosticului este determinată de numeroşi factori, ţinînd atît de bolnav cît şi de medici. Manifestările clinice incipiente ale cancerului de colon, intermitente şi modeste ca intensitate, sînt interpretate de multe ori iniţial de bolnav ca tulburări dispeptice banale, crize de colită, crize hemoroidale etc., ameliorarea trecătoare şi parţială a simptomelor sub efectul dietei şi automedicaţiei întîrziind prezentarea la consult. *Atitudinea şi orientarea primului medic care examinează bolnavul sînt ulterior decisive*, întrucît aceşti bolnavi pot fi eronat trataţi luni de zile (chiar un an-doi) pentru colită, hemoroizi, tulburări neurovegetative, constipaţie, gastroduodenită sau pentru anemie feriprivă cronică. Examenul radiologic are şi el „capcanele“ sale, fiindcă nerecunoaşterea unui neoplasm, în condiţiile unei explorări incorecte, dă bolnavului şi clinicianului o linişte înşelătoare. Manifestările clinice trebuie situate pe primul plan în orientarea diagnosticului; atunci cînd semnele clinice sînt sugestive pentru neoplasmul de colon, iar explorarea radiologică a rămas negativă, aceasta trebuie repetată şi completată cu un examen endoscopic.

Orice disconfort colic la un vîrstnic trebuie supravegheat clinic şi radiologic prin examinări repetate, chiar dacă primele explorări sînt negative. Pentru a realiza diagnosticul cancerului de colon cît mai precoce după debutul semnelor clinice este necesar *să ne gîndim la eventualitatea sa* în faţa oricărui bolnav trecut de 40 de ani, care acuză modificări recente ale tranzitului intestinal de tipul constipaţiei, alternînd eventual cu diaree, sindrom dispeptic fără explicaţie aparentă, sau prezintă semne clinice de anemie. În raport cu oricare din aceste situaţii clinice trebuie practicat un examen radiologic corect şi complet al colonului, asociat, în caz de dubiu, cu colonoscopie; persistenţa bănuielii de neoplasm la un bolnav cu examene radiologice care au rămas repetat normale, justifică uneori laparotomia exploratorie numai pe baza semnelor clinice.

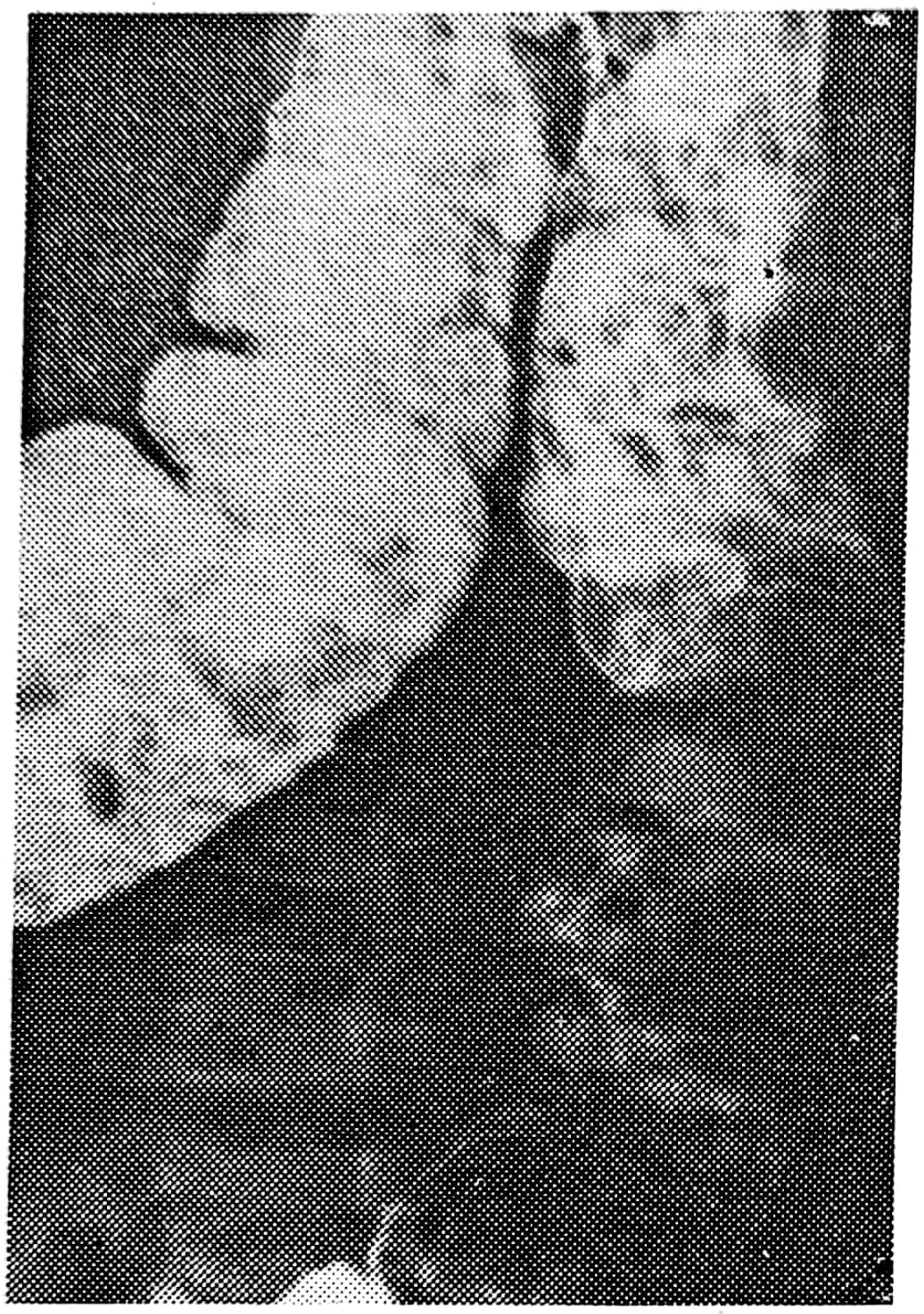

Fig. 6.23 — Irigografie. Polipoză colică difuză şi neoplasm de colon descendent.

Firul conducător al diagnosticului diferenţial este constituit de simptomul dominant.

În formele clinice în care predomină *anemia* trebuie eliminate în primul rînd afecţiunile tubului digestiv susceptibile de a da sîngerări oculte persistente: hernia hiatală, tumorile gastrice benigne sau maligne, diverticulii şi tumorile intestinului subţire, diverticuloza colică, tumorile rectale. Anamneza minuţioasă, examenul clinic corect şi complet, tuşeul rectal, aduc argumente pentru orientarea diagnosticului; acesta va fi clarificat de explorarea radiologică (la nevoie şi endoscopică) exhaustivă a întregului tub digestiv. După eliminarea leziunilor organice susceptibile a fi cauza anemiei pot fi luate în discuţie şi alte afecţiuni (capitolul larg al anemiilor de ordin medical, hemopatiile maligne, parazitozele digestive etc.) pe baza examenelor de laborator corespunzătoare.

În formele dominate de *răsunetul general al neoplasmului* (slăbire, astenie fizică, inapetenţă) tabloul clinic poate sugera o hemopatie malignă, tuberculoză, caşexia psihogenă etc.

Durerile, care și ele se situează, uneori, pe primul plan între acuzele bolnavilor cu cancer de colon, pot aduce în discuție colicile de diverse tipuri (apendiculară, hepatică, renală), sau un proces patologic genital (fibrom, anexită). Nu arareori pot exista concomitențe patologice; asocierea cancerului colonic cu o litiază biliară, renală, sau cu o suferință genitală riscă să fie nerecunoscută întrucît semnele clinice sînt puse toate pe seama patologiei asociate. Fenomenele dispeptice, des întîlnite, pot și ele fi eronat interpretate: în cancerul de colon drept ca expresie a unei dischinezii sau litiaze biliare, iar în cancerul de colon transvers ca manifestări de gastrită, ulcer sau neoplasm gastric. Există și forme clinice ale cancerului de colon în care simptomul dominant îl reprezintă *febra*, deseori greșit interpretată și tratată datorită unei investigații incomplete.

Formele clinice în care semnul dominant îl constituie *tumoarea* se pretează confuziei cu neoplasmele oricărui organ abdominal, în raport cu sediul topografic: cancer gastric, cancer pancreatic, tumoare renală, tumoare genitală etc.

La bolnavii cu afecțiuni colice precanceroase, manifestările clinice proprii stărilor respective pot masca instalarea treptată și a semnelor de cancer, ceea ce justifică dispensarizarea activă prin examen periodic, radiologic și endoscopic.

6.3.7 EVOLUȚIE ȘI COMPLICAȚII

Evoluția și complicațiile cancerului de colon se desfășoară pe două planuri: pe de o parte răsunetul imediat, direct al tumorii sub forma anemiei, supurației peritumorale sau a ocluziei intestinale, pe de altă parte extensia locoregională și la distanță a neoplasmului.

Anemia este determinată atît de intoxicația neoplazică, dar mai ales de sîngerările reduse și repetate din tumoarea ulcerată; se întîlnesc atari situații în orice neoplasm de colon, dar mai ales în localizările pe cecoascendent, ca o consecință a sîngerărilor oculte persistente; relativ mai rar sîngerarea poate fi abundentă, cu caracterul unui episod acut, sub formă de melenă sau rectoragii.

Tumoarea neoplazică ulcerată în raport cu conținutul septic al colonului se poate infecta; inițial se produce în jurul tumorii o *reacție sclerolipomatoasă hipertrofică*, cu aderențe inflamatorii la organele învecinate. De asemenea, se pot forma *abcese* care adaugă tabloului clinic elemente noi: împăstare locală dureroasă, un contur șters, febră, hiperleucocitoză. Supurația perineoplazică, la început delimitată, se poate deschide în peritoneu, dînd naștere unei *peritonite* generalizate, sau cu evoluție blocată într-un sector al cavității peritoneale. Apariția acestei complicații este semnalată de durerile abdominale violente, difuze sau localizate în raport cu gradul de extensie al infecției, apărare musculară, meteorism, agravarea rapidă a stării generale; la bolnavii tarați, cu cașexie neoplazică, semnele acestei complicații pot fi mai puțin zgomotoase și greu de recunoscut.

Supurația peritumorală poate determina și complicații septice de ordin general: tromboze ale teritoriului portal sau ale axului venos iliofemural, abcese hepatice, abcese pulmonare, septicemie.

Aderenţele inflamatorii în jurul focarului supurativ pot deschide calea evacuării colecţiei şi constituirii unei *fistule colice*. Deschiderea spontană a abcesului pericolic se poate produce către exterior, la tegumente, cu constituirea unei fistule piostercorale. Alteori fistulizarea se produce într-unul din viscere: intestin subţire, un alt segment colic, stomac, vezică urinară, uter, veziculă biliară. Constituirea unei atari fistule este precedată deseori de tulburări funcţionale ale organului interesat; caracteristică din acest punct de vedere este „cistita amicrobiană“, rebelă la tratament, care precedă instalarea unei fistule sigmoidovezicale.

Proliferarea neoplazică obstruează progresiv lumenul colic, ducînd la stînjenirea tranzitului intestinal; rapiditatea instalării tulburărilor de tranzit depinde de raportul dintre creşterea de volum a tumorii şi dimensiunile lumenului colic, de aceea acest tip de complicaţie este caracteristic pentru cancerul de colon stîng. Se constituie treptat tabloul unei *subocluzii intestinale;* pe fondul constipaţiei severe, crizele dureroase, cu balonare abdominală localizată (fenomene care cedează după emisia de materii şi gaze) se repetă cu intensitate sporită şi la intervale tot mai scurte; în final, bolnavul va prezenta semnele tipice ale ocluziei intestinale joase. Alteori, pe fondul tulburărilor de tranzit premonitorii amintite, uneori nesesizate de bolnav sau interpretate drept crize de colită, apare brusc tabloul unei *ocluzii acute;* această complicaţie poate fi consecinţa directă a *obstacolului tumoral*, sau a unui *volvulus*, cum se întîmplă în neoplasmele sigmoidiene. Distensia colonului în amonte de obstacol poate depăşi limita de rezistenţă a peretelui la nivelul segmentului cu distensibilitate maximă — cecul; creşterea exagerată a presiunii intralumenale, asociată cu ischemia secundară a peretelui cecal duce la constituirea *perforaţiei diastatice*. Un alt accident mecanic este *perforaţia tumorală*, secundară necrozei. Tabloul clinic este similar cu cel al perforaţiei diastatice.

Crizele de subocluzie pot fi secundare şi unei *invaginaţii colocolice* determinată de tumoare, în special în neoplasmele cecului şi ascendentului; caracterul variabil al tumorii de invaginaţie şi remisiunea completă a simptomelor între crize contribuie la stabilirea diagnosticului.

Complicaţiile mecanice prin *compresiunea organelor învecinate* tumorii sînt rare, dar posibile. Un astfel de exemplu îl constituie compresiunea duodenului de către tumorile de colon drept, cu semne de obstrucţie digestivă înaltă. De altfel, în raport cu forma topografică a cancerului de colon, este posibilă invazia oricăror viscere abdominale, inclusiv a organelor retroperitoneale.

6.3.8 PRINCIPII DE TRATAMENT

Tratamentul chirurgical al cancerului de colon depinde de stadiul evolutiv al tumorii, de complicaţiile existente şi de starea generală a bolnavului. Din punctul de vedere al obiectivului propus se disting două tipuri de intervenţii: cele cu intenţie de radicalitate şi cele paliative, al căror scop este numai de a rezolva complicaţia secundară a leziunii.

(i) **Intervențiile cu intenție de radicalitate** sînt executate în raport cu topografia vaselor sanguine și limfatice (fig. 6.24) și constau în exereza largă a colonului incluzînd tumoarea și teritoriile limfatice de drenaj.

Pentru tumorile colonului drept intervenția tip este hemicolectomia dreaptă; aceasta presupune ligatura ramurilor arterei mezenterice superioare cu destinație colică dreaptă și exereza ultimilor 15—20 cm de ileon împreună cu cecoascendentul și jumătatea dreaptă a colonului transvers; se realizează în acest fel extirparea ganglionilor epicolici, paracolici și intermediari, dar nu și a celor centrali, situați la originea arterei mezenterice superioare. Refacerea tranzitului se obține prin ileotransversoanastomoză; dintre multiplele modalități de efectuare a anastomozei este de preferat ileotransversoanastomoza termino-laterală (transversală pe colon) întrucît respectă vascularizația colică și este încărcată de mai puține riscuri decît anastomozele termino-terminale sau latero-laterale.

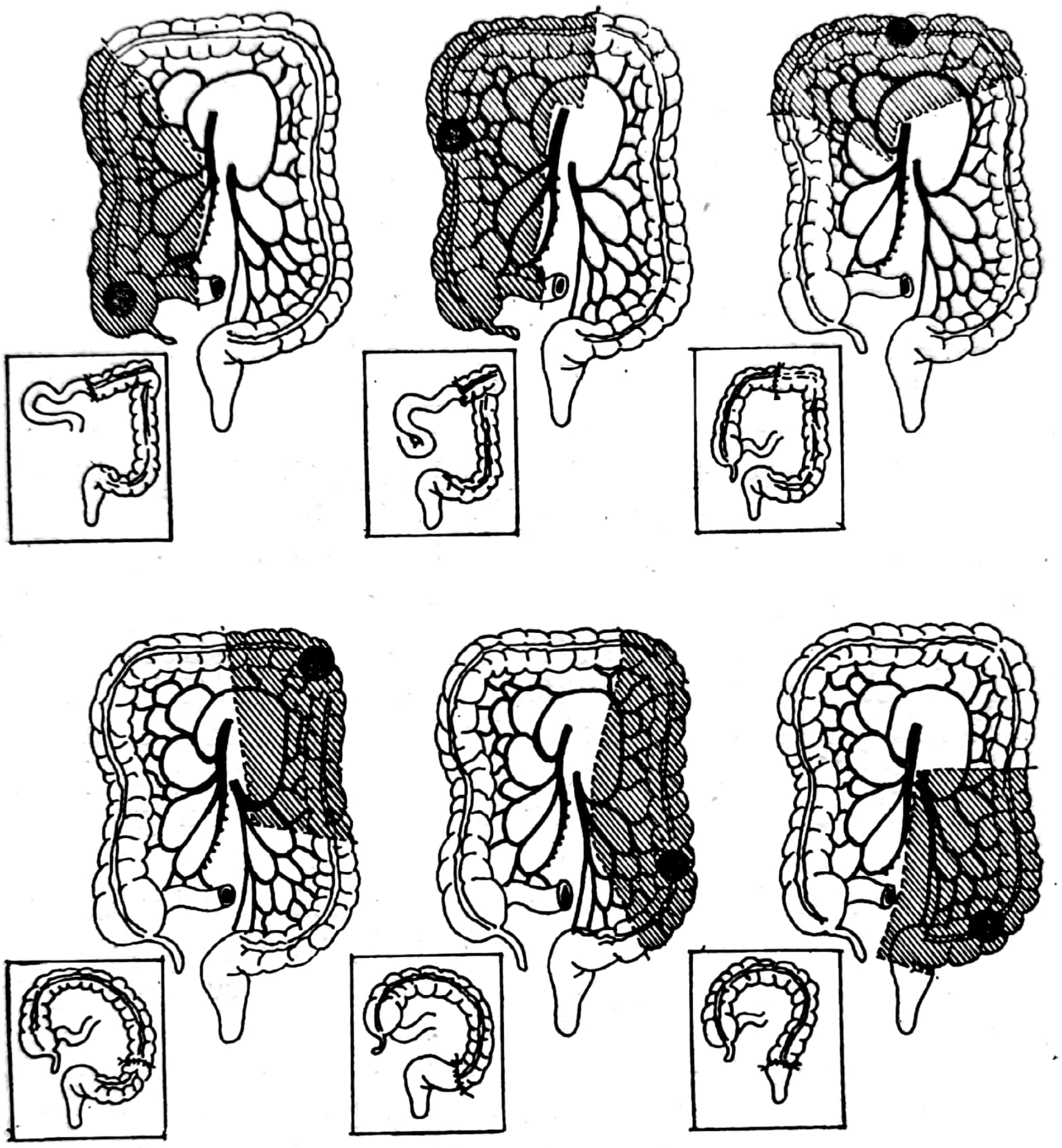

Fig. 6.24 — Tipurile de operații radicale pentru cancer de colon (după Dunphy și Way).

Chirurgia cancerului de colon transvers implică ligatura arterei colice medii și exereza completă a transversului; limfadenectomia are același caracter limitat ca şi în hemicolectomia dreaptă, iar refacerea tranzitului prin colocoloanastomoză presupune mobilizarea colonului drept şi a celui stîng.

În cancerele de colon stîng este posibilă realizarea radicalităţii din punctul de vedere al limfadenectomiei: în „hemicolectomia stîngă adevărată“ artera mezenterică inferioară este legată la originea sa din aortă, dînd posibilitatea extirpării grupului ganglionar central; refacerea tranzitului se obţine prin coborîrea colonului transvers şi anastomoza sa la bontul rectal restant.

Chirurgia cancerului de colon stîng recunoaşte două situaţii particulare:

- cancerul unghiului splenic metastazează în ganglionii hilului splenic şi cei retropancreatici, impunînd splenopancreatectomia stîngă în cadrul unei intervenţii cu intenţie de radicalitate;
- în cancerele sigmoidiene de formă schiroasă, cu evoluţie fără adenopatie satelită, se poate executa numai o colectomie segmentară, în special la bolnavii în vîrstă sau taraţi.

În cancerul joncţiunii rectosigmoidiene chirurgul poate opta între două intervenţii: rezecţia rectosigmoidiană pe cale anterioară cu anastomoză colorectală intrapelviană sau rezecţia rectosigmoidiană pe cale combinată, abdominoendoanală, cu coborîre transanală a colonului după diverse variante; şi în aceste tipuri de intervenţie cheia radicalităţii, din punctul de vedere limfatic, o constituie ligatura arterei mezenterice inferioare la origine, manevră care facilitează de altfel mobilizarea şi coborîrea colonului restant.

Cancerele care invadează organele învecinate pot impune intervenţii complexe în raport cu particularităţile topografice: gastrocolectomie, rezecţie simultană de colon şi intestin subţire, asocierea rezecţiei cu histerectomie sau cu cistectomie parţială etc. O situaţie particulară este creată de invazia celei de a doua porţiuni a duodenului, putînd impune rezecţia parţială a acestuia, urmată de acoperirea defectului parietal cu un *patch* de intestin subţire (Juvara).

Pentru diminuarea riscului de diseminare neoplazică intraoperatorie trebuie respectate cîteva elemente de tactică: ligatura primară a pediculilor vasculari, izolarea segmentului purtător al tumorii între două ligaturi, învelirea tumorii în comprese pentru izolare etc.

(ii) **Intervenţiile paliative** se adresează fie unor tumori sîngerînde (situaţie în care se practică rezecţia colică pentru hemostază chiar în prezenţa diseminărilor neoplazice) fie unor tumori inextirpabile, dar stenozante. Rezolvarea obstrucţiei prin cancer de colon se poate realiza prin două tipuri de intervenţii: derivaţiile interne şi derivaţiile externe. În toate localizările în care dedesubtul unei tumori inextirpabile şi ocluzive există un segment colic disponibil pentru anastomoză este de preferat un procedeu de derivaţie internă. În cancerele de colon drept se preferă ileotransversoanastomoza, iar în cancerele de colon descendent ileosigmoido- sau transversosigmoidoanastomoza. Dacă starea generală a bolnavului este deosebit de precară, datorită vîrstei avansate sau ocluziei neglijate, este de preferat să se evite anastomoza, susceptibilă de complicaţii postoperatorii şi să se opteze, cel puţin în teritoriul colic stîng, pentru o rezecţie segmentară de tip Hartmann. Tumorile inextirpabile şi ocluzive, cu localizare sigmoidiană joasă sau rectosigmoidiană, impun efectuarea unei derivaţii externe sub forma colostomiei, în multiplele sale variante, dar de preferat cît mai aproape de obstacolul tumoral.

(iii) **Pregătirea complexă a bolnavului cu cancer de colon** este necesară şi este şi posibilă în condiţiile unei chirurgii elective, implicînd — pe lîngă compensarea anemiei, hipoproteinemiei, a tarelor generale legate de teren şi de vîrstă — şi elementele specifice pregătirii colonului pentru operaţie. Scopul pregătirii este pe de o parte diminuarea cantitativă a conţinutului intestinal (pregătirea mecanică), pe de altă parte scăderea septicităţii colice. Primul deziderat se realizează prin administrarea în zilele precedente operaţiei a unui regim alimentar sărac în reziduu celulozic şi prin golirea activă a intestinului. Metodele clasice, care presupun ingestia de laxative/purgative şi clisme repetate, sînt relativ incomplete. Se consideră eficientă pregătirea mecanică a colonului prin spălare cu soluţii hiperosmolare introduse pe sondă gastrică *(wash-out)* sau prin metoda, mai comodă pentru bolnav, administrării de manitol soluţie 10% în cantitate de 1 500 ml cu 48 ore înaintea intervenţiei. Ambele variante permit controlul clinic şi de laborator al pierderilor hidrice şi electrolitice în raport cu care se face o compensare adecvată.

Diminuarea septicităţii conţinutului colic se realizează printr-o medicaţie antimicrobiană cu acţiune locală, adresată germenilor din flora colică, predominant gram negativi şi anaerobi. Formula cea mai convenabilă este reprezentată de administrarea perorală a cîte două grame de neomicină şi de metronidazol în cele 24 ore care preced intervenţia, după efectuarea pregătirii cu manitol. Riscul mare al complicaţiilor septice la bolnavii ce vor suporta operaţii pe colon este crescut şi datorită deficienţelor imunologice inerente oricărui neoplazic. Scăderea acestui risc implică protejarea bolnavului printr-un antibiotic cu spectru adecvat florei colice. Se recomandă administrarea parenterală de penicilină (8 000 000 u/zi, începînd cu 24 ore preoperator şi continuînd ca atare în ziua operaţiei şi încă un număr de zile postoperator) asociată cu kanamicină sau gentamicină; este utilă şi administrarea intravenoasă a 1 000 000 u penicilină în timpul operaţiei.

(iv) **Intervenţiile de urgenţă** pentru complicaţii ale cancerului de colon se desfăşoară pe un teren nefavorabil, intestinul fiind nepregătit iar starea generală a bolnavului profund agravată de răsunetul complicaţiei. Se întîlnesc atari situaţii în perforaţiile diastatice sau la nivelul tumorii, ca şi în intervenţiile pentru ocluzie. Perforaţia tumorală sau diastatică se soldează cu peritonită hiperseptică, cu evoluţie rapid agravată; intervenţia are drept scop tratarea peritonitei dar şi a factorului cauzal, suprimarea focarului de continuitate. Perforaţia diastatică a cecului poate fi transformată în cecostomie, minimă intervenţie, care însă degajează bolnavul din ocluzie, permiţînd şi pregătirea sa pentru o intervenţie ulterioară cu intenţie de rezolvare a tumorii. Perforaţia tumorală impune exereza segmentului colic respectiv; dacă în localizările pe colonul drept este obligatorie din motive anatomice hemicolectomia dreaptă, în localizările pe colonul stîng este salutară, în urgenţă, colectomia segmentară tip Hartmann (vezi şi 11.12.6).

În toate situaţiile de ocluzie intestinală completă prin tumoare colică este de preferat efectuarea unei derivaţii externe de tipul cecostomiei sau al colostomiei derivative. Cecostomia, posibilă în aproape toate localizările, are avantajul de a permite, în condiţiile unei adecvate îngrijiri, o bună pregătire a colonului pentru operaţia radicală ulterioară; totodată poate fi păstrată ca „supapă de siguranţă" în rezecţiile colice stîngi, urmînd a fi suprimată după ce tranzitul se normalizează. Derivaţia externă prin colostomie iliacă stîngă, pentru cancer sigmoidian, permite şi ea o bună pregătire a bolnavului pentru a doua intervenţie, urmînd a fi suprimată sincron în timpul rezecţiei colice stîngi. În raport cu aceste două tipuri de derivaţie externă, derivaţiile pe transvers sau pe unghiul hepatic al colonului sînt mai laborioase şi mai greu de desfiinţat după intervenţia definitivă. Chiar şi în situaţiile în care se bănuieşte preoperator că intervenţia pentru ocluzie prin cancer colic se va limita la o derivaţie externă definitivă, este util să se intervină prin laparotomie mediană; aceasta permite explorarea întregii cavităţi peritoneale şi aprecierea stadiului evolutiv al neoplasmului.

(v) **Îngrijirea postoperatorie** ridică probleme delicate, atît datorită terenului deseori fragil, tarat, cît şi datorită particularităţilor amintite ale chirurgiei colice. Îngrijirile de ordin general sînt comune oricărei intervenţii abdominale majore la bolnavi de vîrstă medie sau avansată. Antibioticile sînt necesare o perioadă de 5—7 zile postoperator, sub forma unei asocieri care să acopere gama largă de germeni; de asemenea este utilă, avînd în vedere componenta anaerobă a florei intestinale, administrarea de metronidazol sub formă de supozitoare (4—6 g/zi); odată cu normalizarea toleranţei digestive metronidazolul se poate administra pe cale orală.

(vi) **Complicaţiile postoperatorii** în chirurgia cancerului de colon sînt mai frecvente şi mai severe decît după alte operaţii abdominale, datorită terenului neoplazic, vascularizaţiei relativ deficitare şi specificităţii conţinutului colic. Ca atare, există un risc mare de dehiscenţă a suturilor, urmată de peritonită sau de fistulă colică externă. Vîrsta avansată a bolnavilor cu cancer de colon duce la asocierea unor tare pulmonare şi cardiovasculare care au drept consecinţă apariţia relativ frecventă a unor complicaţii respiratorii, coronariene, renale etc.

(vii) **Prognosticul** bolnavilor operaţi pentru cancer de colon depinde de precocitatea stabilirii diagnosticului. La 20—30% din bolnavi nu poate fi executată intervenţia cu intenţie de radicalitate, ci doar operaţii paliative. La cei operaţi cu intenţie de radicalitate supravieţuirea depinde de extensia tumorii (penetraţia ei la seroasă şi eventual la ţesuturile învecinate, invazia elementelor vasculonervoase şi diseminarea limfatică) şi de gradul de diferenţiere histologică. Raportată numai la clasificarea Dukes, supravieţuirea după 5 ani de la intervenţie este de 80% în stadiul A, 65% în stadiul B, 30% în stadiul C cu metastaze în ganglionii limfatici, iar în stadiul D este de maximum 5%. În plus, prognosticul este negativ influenţat de complicaţiile existente în momentul operaţiei, cum ar fi perforaţia sau ocluzia.

BIBLIOGRAFIE SELECTIVĂ

BOCKUS H.L. — Gastroenterology, W.B. Saunders Comp. Phila. N.Y.-London, vol. 3, ed. a 2-a, 1966.

DUNPHY J.E., WAY L.W. — Current Surgical Diagnosis and Treatment, Lange Medical Publications, Los Altos, California, 1981.

GEROTA D. — Explorarea chirurgicală a abdomenului, Editura medicală, Bucureşti, 1969.

JUVARA I. *şi colab.* — Fistulele sigmoidiene interne de origine neoplazică, *Chirurgia*, 1969, *18*, 3, 193.

JUVARA I., TOMESCU D. — Metastază parietală recidivantă după neoplasm de colon stîng operat, *Chirurgia*, 1970, *19*, 11, 1037.

JUVARA I., DRAGOMIRESCU C. — Unele probleme ale diagnosticului tardiv în cancerul de colon, *Viaţa medicală*, 1976, *23*, 12, 351.

JUVARA I. *şi colab.* — Cancerele colice multiple, simultane şi succesive, *Chirurgia*, 1978, *17*, 5, 10.

JUVARA I. *şi colab.* — Atitudinea chirurgicală în cancerul de colon complicat, *Viaţa medicală*, 1979, *26*, 10, 260.
JUVARA I., VEREANU I. — Pregătirea cu manitol în chirurgia colonului, *Chirurgia*, 1979, *18*, 6, 5.
JUVARA I. *şi colab.* — Operaţia de tip Hartmann, *Chirurgia*, 1980, *19*, 2, 6.
MAINGOT R. — Abdominal operations, Ed. Appleton-Century-Crofts-New York, 1980, ed. a 7-a.
MANDACHE FL. *şi colab.* — Indicaţiile şi contraindicaţiile rezecţiei rectocolice cu intubaţie şi anastomoză colorectală fără cusătură în cancere, polipi şi polipoze rectocolice (rezultate imediate, tardive, recuperare), *Chirurgia*, 1971, *20*, 365.
SETLACEC D., POPOVICI A., MITULESCU L.— Colectomia radicalăîn cancerul colonului transvers, Chirurgia, 1982, *31*, 321.
SIMICI P. *şi colab.* — Consideraţii asupra fistulei sigmoidovezicale spontane, *Chirurgia*, 1977, *26*, 6, 449.

6.4 ALTE AFECŢIUNI CHIRURGICALE ALE COLONULUI

M. STĂNCESCU

6.4.1 Colita ulceroasă — 395
6.4.2 Ulcerul colonului — 400
6.4.3 Localizarea colo-rectală a bolii Crohn — 400
6.4.4 Tumorile inflamatorii ale colonului— 405
6.4.5 Angiodisplaziile colice — 406
6.4.6 Leziunile ischemice colice — 407
Bibliografie selectivă — 411

6.4.1 COLITA ULCEROASĂ

Colita ulceroasă sau *recto-colita hemoragică şi purulentă* este o afecţiune de etiologie neprecizată care se localizează iniţial la rect şi apoi se extinde la colon, caracterizîndu-se prin ulceraţii ale mucoasei şi microabcese în musculară. Are multe similitudini cu localizarea colică a bolii Crohn. Afectează predominant sexul feminin şi vîrstele tinere, avînd o distribuţie geografică crescută pentru Anglia, ţările scandinave şi SUA.

Neavînd etiopatogenie cunoscută, în geneza acestei boli sînt citaţi numeroşi factori cu implicaţii mai mult sau mai puţin demonstrabile: factorul infecţios (amoebe, bacterii, virusuri), factorul carenţial (avitaminoze), factorul enzimatic (hiperproducţia de lizozim şi distrucţia mucusului protector) factorul neuro-vegetativ (debut după un stres psihic) factorul endocrin (exces de foliculină), factorul alergic-alimentar etc. Teoria imunitară, bazată pe evidenţierea de autoanticorpi şi pe leziunile concomitente (articulare, hepatice, oculare, eritem nodos etc.) situează colita ulceroasă în grupul bolilor autoimune.

Examenul macroscopic al rectocolonului afectat pune în evidenţă rigiditatea şi friabilitatea organului, peretele rectocolic apărînd mult îngroşat (hipertrofia muscularei) cu multiple ulceraţii izolate sau confluente ale mucoasei sau chiar ulcere multiple aliniate pe tenii. Examenul histopatologic evidenţiază ulceraţii ale mucoasei alături de microabcese. Leziunile de lungă evoluţie prezintă şi un proces patologic de cicatrizare în care domină fibroza şi celulele epiteliale fără glande mucipare. Cercetările de microscopie electronooptică (Jenkinson, 1971) nu au adus amănunte structurale esenţiale. Distribuţia topografică preferenţială a leziunilor este rectocolonul stîng sau colonul în întregime, coafectarea ileonului terminal fiind citată în aproape 25% din cazuri.

Suferința clinică este determinată de scaunele diareice (10—20 în 24 ore) sau purulente și sanguinolente, febră, pierdere ponderală (20—30 kg), fatigabilitate și anemie. În formele severe, însoțite de complicații septice (perforații, abcese etc.) durerile abdominale și febra sînt premonitorii. Tactul rectal relevă rigiditatea peretelui rectal, mucoasă granulară și eventual zone stricturate. Irigografia pune în evidență lipsa de haustrații colice, îngustarea calibrului colic și aspectul de tub rigid, imagini lacunare datorită prezenței polipilor sau imagini de „plus de umplere" în ulcerațiile mari. De asemenea se pot uneori observa stenoze colice, unice sau multiple (fig. 6.25). Rectosigmoidoscopia vizualizează prezență abundentă de mucus, puroi și sînge, mucoasa granuloasă este foarte friabilă și prezintă o alternanță de zone hipervascularizate cu zone palide de fibroză și multiple ulcerații superficiale. Endobiopsia precizează diagnosticul de rectocolită. Arteriografia mezenterică biselectivă nu adaugă elemente suplimentare de diagnostic.

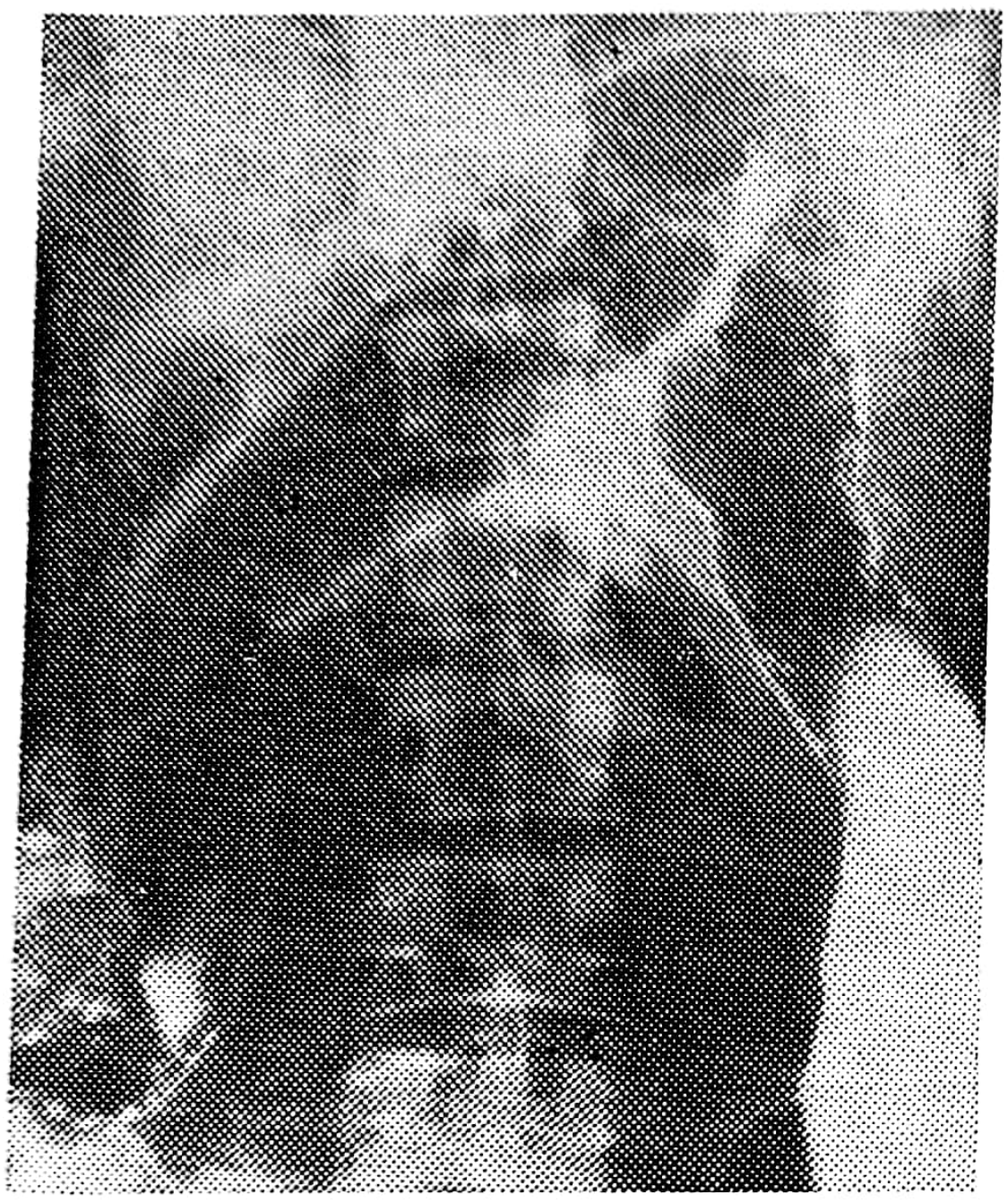
Fig. 6.25 — Rectocolită ulcero-hemoragică. Examen irigografic.

Diagnosticul diferențial se face cu: colonul iritabil, situație în care imaginea endoscopică revine la normal după trecerea episodului diareic; colita ischemică, suferință ce afectează vîrste înaintate, coexistă cu afecțiuni cardiovasculare și endoscopic rectul este indemn; cu boala Crohn, diagnosticul diferențial este uneori foarte dificil și numai biopsia endoscopică poate fi argumentul decisiv pentru evidențierea reacției sarcoide.

Forme clinice. Cea mai frecventă (95%) formă clinică de rectocolită ulcerohemoragică este „forma cronică cu reactivări " *(relapsing)*. Debutul acut durează 2—3 săptămîni, urmat de remisiune spontană, atît clinică cît și endoscopică, ce poate dura luni sau chiar ani. Deși s-au citat chiar vindecări spontane definitive, cel mai adesea survin reactivări și complicații urmate de alterări importante ale stării generale și chiar de invalidare. Foarte rar este citată „forma cronică continuă" caracterizată de prezența simptomelor de severitate medie, dar fără remisiuni, formă ce impune constant tratamentul chirurgical. Foarte rare sînt și „formele supraacute", dominate de severitatea șocului toxicoseptic, cu alterări grave ale stării generale care se soldează adesea cu exitarea bolnavului.

Complicațiile rectocolitei ulceroase se pot clasifica în generale și locale. *Complicațiile generale* pot fi: osteoarticulare (artrită reumatoidă fără deformări, spondilită anchilozantă, predominant sacroiliacă); cutanate (eritem nodos, în special la sexul feminin, piodermite, erupții urticariene, abcese superficiale și alopecie); oculare (episclerită); hepatobiliare (întîlnite cu o incidență de 30—50% reunesc steatoza hepatică, pericolangita hepatică și fibroza portală, evoluate frecvent spre ciroză hepatică). O caracteristică a acestor complicații sistemice este ameliorarea, sau chiar remisiunea lor, după tratamentul medicochirurgical al rectocolitei.

Complicațiile locale sînt de o severitate deosebită:

- *Perforația colică* este întîlnită în 2—14% din cazuri (statistica Clinicii Mayo) cu localizare predilectă pentru colonul sigmoid și adesea cu apariție de la primul episod acut al bolii; tabloul clinic de abdomen acut chirurgical impune intervenția operatorie de urgență.
- *Megacolonul toxic* (6—9%) sau „dilatația acută a colonului" în plină evoluție a puseului de colită ulceroasă este o complicație deosebit de gravă (letalitatea pînă la 40%) localizată preferențial pe colonul transvers și caracterizată clinic de distensia abdominală considerabilă, dureri violente, absența tranzitului intestinal și alterarea importantă a stării generale.
- *Rectoragiile masive* (3—4%) impun exereza colică de urgență.
- *Stenozele rectocolice* (9—11%) unice sau multiple, situate la nivelul rectului sau pe colonul drept sînt urmarea fibrozei din submucoasă și a hiperplaziei muscularei colice. Stenoza poate fi limitată la 2—3 cm sau poate fi difuză pe întindere de peste 30 cm. Diferențierea între stenoza neoplazică, boala Crohn și rectocolită este foarte dificilă. Se consideră prezența stenozei ca indicație operatorie obligatorie; Goligher admite expectativa chirurgicală numai cînd endobiopsia este categoric benignă, în rest este partizanul intervenției chirurgicale.
- *Polipoza inflamatorie „non-adenomatoasă"* (12—15%), descrisă încă de Dukes în 1954, apare în formele severe chiar în faza de debut a bolii; endoscopia și endobiopsia evidențiază edemul polipoidal și prezența de polipi în țesutul de granulație acoperit de mucoasă. În privința relației polipozei inflamatorii și malignizare, opiniile sînt divergente: Goligher consideră risc crescut de malignizare în prezența polipozei inflamatorii, iar Edding și Eklöf găsesc mai frecvent leziuni maligne la coliticii fără polipoză inflamatorie.
- *Complicațiile locale anorectoperineale* (10—18%) grupează fisura anală, fistula recto-vaginală, abcesul anorectal etc. Cea mai frecventă este fisura anală dublă sau multiplă, asociată cu un grad de supurație și fără să respecte topografia fisurii clasice (ora 6 sau ora 12). Examenul rectosigmoidoscopic este obligatoriu, chiar sub anestezie, durerile anorectale în aceste complicații fiind deosebit de intense (vezi 8.2).
- *Malignizarea* sau *concomitența cu neoplasmul* sînt citate în literatură cu o frecvență variabilă (1,7—12%) factorii de risc fiind colita de lungă evoluție (peste 10 ani), leziunile de colită extinse pe tot colonul și prezența polipozei. Este semnificativă proporția mare de neoplasme sincrone, întîlnită la coliticii cu factori mari de risc. Se admite statistic apariția unei neoplazii colice sincrone la 30 de cazuri de tumori unice, în timp ce la coliticii ulceroși proporția de neoplasme sincrone este de 1/7. Formele histologice ale malignizărilor sînt dominate de carcinomul anaplazic (Lennard și Jones, 1977) ceea ce atestă gravitatea acestei complicații. Cook și Goligher (1975) descriu chiar o stare precanceroasă la coliticii cronici la care endobiopsia evidențiază

displazia severă a tubilor epiteliali cu stratificări şi hipercromie nucleară, indicînd tratamentul chirurgical de indicație oncologică.

Prognosticul general al afecțiunii este influențat de o serie de factori: concomitența cu neoplasmul sau malignizarea colitei ulceroase impune adoptarea mai frecventă a atitudinii chirurgicale; repercusiunile metabolice severe de tipul hipoproteinemiilor asociate cu anemii şi hipogamaglobulinemii, anunță un prognostic sever; eşecul tratamentului medical la copii şi adolescenți grăbeşte indicația chirurgicală înaintea apariției consecințelor maladiei asupra dezvoltării somatice şi intelectuale. Relația colitei ulceroase cu sarcina este destul de contradictorie: unele femei tinere, suferinde de colită ulceroasă, pot naşte uneori copii normali, alteori se notează ameliorări evidente ale bolii în timpul sarcinii, iar alteori apar exacerbări importante ale bolii în primele 3 luni ale sarcinii sau în primele 6 luni postpartum. Prognosticul în faza acută inițială a colitei ulceroase este deosebit de sever şi direct proporțional cu vîrsta: peste 70 ani letalitate de 60%; între 60—70 ani mortalitatea este de 20—40%; sub 60 de ani letalitatea scade spre 8—12%. În perioadele de reactivare ale bolii prognosticul este în funcție de extinderea procesului patologic: rectocolita distală este mai puțin severă, în timp ce afectarea colonului în totalitate este de un prognostic foarte grav.

Tratamentul medical este simptomatic şi empiric, necunoscîndu-se încă un tratament specific (similitudine cu boala Crohn). Salazopirina 2 g/zi, corticoterapie generală sau clisme cu hidrocortizon, imunodepresoare, metronidazol, D.S.G.C. (disodiocromoglycat) per oral sau în clisme, asociate cu măsuri igieno-dietetice, au reuşit, în unele cazuri, să amelioreze evoluția şi să mențină bolnavii în perioade mai lungi de remisiune. Tratamentul medical îşi găseşte indicația majoră în fazele acute de debut ale bolii şi în perioada de pregătire preoperatorie.

Tratamentul chirurgical al colitei ulceroase este fie paliativ, fie radical, de exereză. *Chirurgia paliativă* vizează punerea în repaus a leziunilor rectocolice prin ileostomie sau cecostomie, urmate de tratament topic endolumenal al colonului exclus funcțional (Crile şi Cattell, 1951). Rezultatele modeste şi riscul malignizării leziunilor restante au dus la limitarea acestor intervenții.

Chirurgia de exereză presupune *colectomia totală* sau *rectocolectomia totală*, ce se pot realiza într-un singur timp sau în intervenții seriate (fig.6.26 şi 6.27).

● Colectomia totală urmată de ileorectoanastomoză, în acelaşi timp operator, prezintă avantajul păstrării tranzitului pe cale naturală, dar este încă umbrită de un procent mare de morbiditate şi mortalitate postoperatorie. Dezunirile şi fistulele de la nivelul anastomozei ileorectale sînt favorizate atît de alterările metabolice importante, cît mai ales de remanența leziunilor rectale. Waugh, Kirsner şi Daly raportează o letalitate postoperatorie de pînă la 12%.

● Colectomia totală cu ileostomie şi abandonarea rectului, urmată de tratament local endolumenal rectal şi supravegherea endoscopică a evoluției leziunilor, eventual continuată după 6—12 luni cu o reintervenție pentru desființarea ileostomiei şi confecționarea unei ileorectoanastomoze, se pare că se bucură de mai multă acceptare. Riscul continuării evoluției leziunilor rectale, precum şi dezvoltarea unui neoplasm rectal sînt principalele dezavantaje ale metodei.

- Rectocolectomia totală şi ileostomia terminală definitivă prezintă avantajul suprimării leziunilor în totalitate, în ciuda infirmităţii considerabile pe care o creează.

Indicaţiile chirurgicale în complicaţiile rectocolitei ulceroase au un caracter de urgenţă imediată. Rectoragia masivă impune o exereză rectocolică de hemostază. Perforaţia cu peritonită generalizată se poate rezolva fie prin sutură, ileostomie, lavaj peritoneal şi drenaj sau prin exereză cu ileostomie, sau ileorectostomie. Letalitatea operatorie este mare (20—30%) indiferent de conduita adoptată, de aceea Goligher este partizanul rectocolectomiei cu ileostomie într-un timp, înregistrînd 70% supravieţuiri şi vindecări ale bolii de fond. Megacolonul toxic înregistrează o mortalitate de 18% (Roth) sub tratament conservator, în timp ce Goligher raportează o experienţă de 48 de cazuri cu *toxic megacolon* la care a practicat rectocolectomii totale în urgenţă cu o letalitate operatorie de 17%.

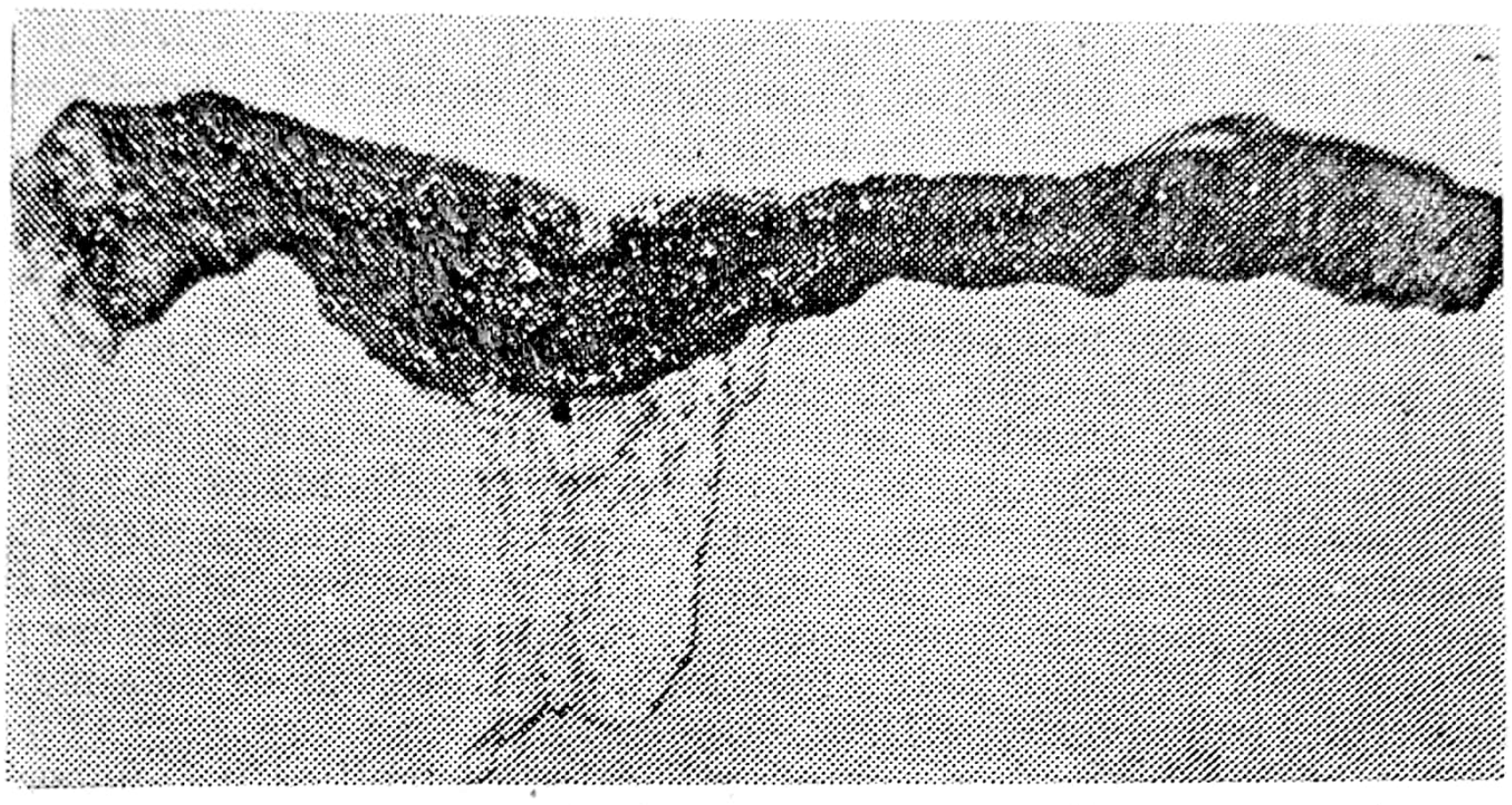

Fig. 6.26 — Rectocolită ulcero-hemoragică. Piesă de colectomie totală.

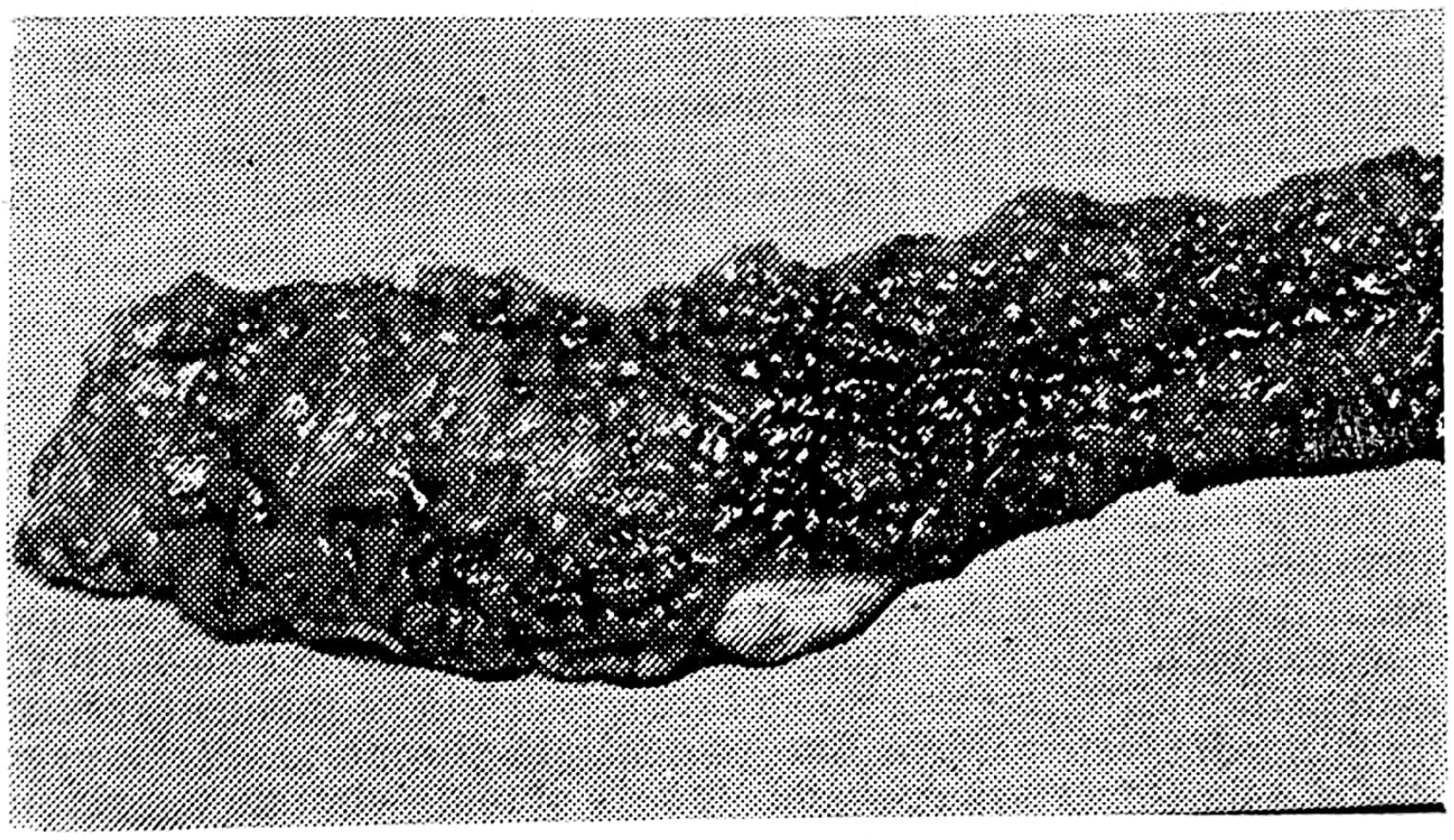

Fig. 6.27 — Piesă de colectomie totală pentru rectocolită ulcero-hemoragică. Aspectul polipozei pseudo-inflamatorii nonadenomatoase.

Stenozele, manifestate clinic prin sindrom ocluziv sau subocluziv, impun o intervenţie cvasiurgentă, soluţia preferată fiind tot exereza în cazul cînd condiţiile locale şi generale o permit. Stenozele rectocolice fără manifestări clinice, polipoza inflamatorie „non-adenomatoasă“ precum şi existenţa displaziilor epiteliale severe paraneoplazice, semnalate de endobiopsie, grăbesc indicaţia tratamentului chirurgical.

6.4.2 ULCERUL COLONULUI

Afecţiune foarte rar întîlnită în practica medicochirurgicală, este caracterizată de prezenţa unei leziuni similare cu ulcerul gastroduodenal cronic şi localizată cu predilecţie pe segmentele colice mai dilatate (50% localizări cecale şi 30% localizări sigmoidiene). Anatomopatologic, leziunea este reprezentată de o ulceraţie crateriformă, ce pătrunde în peretele colic, uneori perforînd seroasa; nu atinge dimensiuni prea mari şi prezintă o abundentă reacţie sclerolipomatoasă perilezională. Aproximativ în 10% din cazuri se asociază cu alte leziuni ulcerative, cel mai adesea cu ulcere gastroduodenale tipice.

În etiopatogenia ulcerului colic s-au emis mai multe ipoteze: factorul ischemic indus de vascularite parietocolice şi tromboze arteriovenoase, cu diminuarea troficităţii parietale; factorul mecanic care, prin contuzii repetate produse de fecaloame asupra peretelui colic, ar crea o zonă de slabă rezistenţă; factorul peptic explică producerea ulceraţiei prin existenţa unor insule heterotopice de mucoasă gastrică incluse genetic în mucoasa colică; teoria septică susţine existenţa, premergătoare genezei ulcerului, a unor microabcese parietale sau diverticuli colici supuraţi. Probabil că însumarea acestor factori ar explica mai satisfăcător etiopatogenia ulcerului colic (vezi şi 4.7).

Suferinţa clinică, din perioada necomplicată, este nesemnificativă; uneori, melene de grade variabile pot apare în evoluţia unui ulcer cronic. Perforaţia ulcerului realizează tabloul clinic de abdomen chirurgical acut, peritonita fecaloidă fiind de o mare gravitate. Tratamentul chirurgical se referă cu predilecţie la ulcerul colic perforat, cînd intervenţia chirurgicală are două obiective: tratarea peritonitei prin lavaj peritoneal abundent urmat de drenaj multiplu, eventual aspirativ; tratarea ulcerului perforat fie prin exteriorizarea ansei colice cu perforaţie, fie prin sutură şi epiploonoplastie (cu sau fără colostomie în amonte) fie prin colectomie segmentară. Opţiunea asupra tipului de intervenţie este în funcţie de vîrsta şi tarele bolnavului, de timpul de evoluţie al peritonitei şi de gravitatea şocului peritoneal.

6.4.3 LOCALIZAREA COLO-RECTALĂ A BOLII CROHN

Boala Crohn este o afecţiune inflamatorie cronică granulomatoasă de etiopatogenie incertă, ce se poate localiza pe orice segment al tubului digestiv (vezi şi 4.5). Descrisă în 1932 ca ileită terminală sau ileită regională, boala Crohn afectează predilect ileonul terminal şi colonul drept. În 1952 Wells şi în 1960 Morson şi Lockhart-Mummery descriu localizările colorectale ale acestei boli. Goligher a studiat 350 de localizări colice ale bolii Crohn, dintre care 78% au avut şi implicaţii rectale. Boala Crohn prezintă o incidenţă crescută în SUA, Canada, Anglia şi Suedia, este rară în Europa centrală şi zona mediteraneeană şi extrem de rară în Africa şi Asia. Afectează egal ambele sexe şi toate vîrstele (maximum între 20—40 ani) şi prezintă o incidenţă familială apreciabilă.

Etiopatogenia rămîne incertă deşi s-au cercetat numeroşi factori patogenici prezumtivi: factorul infecţios (bacterii, microbacterii, virusuri etc.) nu a putut fi satisfăcător argumentat de numeroasele cercetări clinico-experimentale; factorul genetic este trădat de afectarea familială a acestei boli; factorul imunitar este susţinut de asocierea bolii Crohn cu alte afecţiuni de tip imunoreactiv (artrite, eritem nodos, uveite, keratite etc.) de prezenţa anticorpilor dirijaţi anti-colon, de creşterea concentraţiei serice de IgA şi de rezultatele favorabile obţinute prin terapie imunosupresivă. Cercetări experimentale recente de reproducere a bolii prin homogenat de tumoare sau de ganglion granulomatos afirmă existenţa unui factor etiologic tisular transmisibil.

Anatomia patologică descrie variate aspecte macroscopice pe care le poate realiza boala Crohn localizată colorectal: leziune unică sau leziuni multiple de colon drept şi colon transvers sau mai frecvent leziuni rectosigmoidiene. Leziunea se prezintă ca o tumoare voluminoasă (10—30 cm) stenozantă (stenoză în manşon) însoţită de zonă de colon indemn. Mezocolonul este edemaţiat, cartonat, iar ganglionii limfatici din zonă sînt hipertrofiaţi. Pe suprafaţa mucoasei aspectul de „pavaj cu piatră“ este caracteristic, la care se adaugă multiple ulceraţii ce pătrund în întreg peretele colic (aspect de fisuri).

Microscopic, boala Crohn este particularizată de prezenţa *granulomului epiteliogigantocelular* de tip „reacţie sarcoidă“ cu infiltraţie abundentă de limfoplasmocite şi eozinofile, fără necroză cazeoasă. Leziunea cuprinde întregul perete colic, inclusiv seroasa şi poate genera fistule spre organele vecine. Aceeaşi reacţie sarcoidă se poate întîlni şi în ganglionii limfatici regionali (în aproximativ 25% din cazuri), în rest ganglionii hipertrofiaţi nu prezintă decît leziuni de limfadenită nespecifică. Diagnosticul anatomopatologic este destul de dificil, întrucît leziunile microscopice din colita ulceroasă se diferenţiază uneori greu de cele din boala Crohn.

Semnele clinice, destul de asemănătoare cu cele din colita ulceroasă, sînt, schematic, reprezentate de durere, scaune diareice, rectoragii de grade variate şi alterarea stării generale. Durerea poate fi permanentă sau colicativă şi exacerbată de alimentaţie; diareea (4—6 scaune pe zi) este mai puţin frecventă ca în colita ulceroasă; rectoragiile pot lipsi, uneori sînt medii, alteori pot fi masive. Febra, continuă sau intermitentă, precum şi pierderea ponderală, asociată cu semne de malnutriţie, contribuie la alterarea stării generale.

Examenul clinic obiectiv poate decela palpator formaţiunea tumorală şi unul sau mai multe traiecte fistuloase transparietoabdominale. Caracteristic pentru localizarea colorectală a bolii Crohn este frecvenţa mare a asocierii leziunilor anoperineale (70% din cazuri). Fisuri anale multiple, anterioare sau anterolaterale, abcese anale fistulizate, însoţite de edem şi de ulceraţii perianale nedureroase, cu extensie vulvară sau spre fosa ischiorectală, cu interesarea sfincterului anal şi distrucţii tisulare importante în evoluţia îndelungată, trebuie să atragă, izolat sau împreună, atenţia clinicianului, iar examenul histopatologic din zonă poate elucida diagnosticul. Tactul rectal poate evidenţia existenţa unei mucoase rectale granulare, eventual o stenoză rectală sau striuri sanguinolente.

Explorările paraclinice. Irigografia poate vizualiza caracterul segmentar şi asimetric al leziunilor, îngroşări şi rigidităţi zonale ale peretelui colic, stenoze colice, mucoasa colică cu aspect pseudopolipoidal, fisuri ale mucoasei (spiculi baritaţi) şi traiecte fistuloase interne sau rectovaginale etc. Foarte important pentru diagnosticul radiologic este examinarea concomitentă şi a ultimelor anse ileale; asocierea leziunilor ileale şi colice pledează în favoarea diagnosticului de boală Crohn, aspect neîntînit în colita ulceroasă (fig.6.28 şi 6.29). Arteriografia biselectivă mezenterică (Hernandez, 1965; Brahme şi Erikson, 1971) în afara unei hipervascularizaţii şi a prezenţei de şunturi arteriovenoase, nu aduce elemente suplimentare de diagnostic şi de aceea indicaţia acestei investigaţii în boala Crohn este de excepţie. Rectocolonoscopia şi endobiopsia au însă un rol important în stabilirea diagnosticului: rectocolonoscopia poate evidenţia prezenţa de puroi şi striuri sanguinolente în lumen, edem al mucoasei, ulceraţii aftoide ovalare sau longitudinale, serpiginoase, alternate cu zone de mucoasă normală, aspectul de „pavaj cu pietre“ al mucoasei sau prezenţa de stenoze rectocolice; endobiopsia (Ward, 1976; Goodman, 1977) poate stabili cu certitudine diagnosticul microscopic al bolii Crohn prin evidențierea leziunilor gigantofoliculare de tip reacție sarcoidă. Sînt rar citate (Goligher) posibilități de confuzii ale examenului endoscopic și anume cu granulomul de fir chirurgical (la bolnavi deja operați) sau cu leziuni tuberculoase. Dawson (1979) propune și execută examene histochimice ale endobiopsiilor colorectale pentru acuratețea diagnosticului. De asemenea, Cook și Turnbull (1975) folosesc beneficiile studiului structural la microscopul electronooptic pentru suplimentarea diferențierii între boala Crohn și colita ulceroasă.

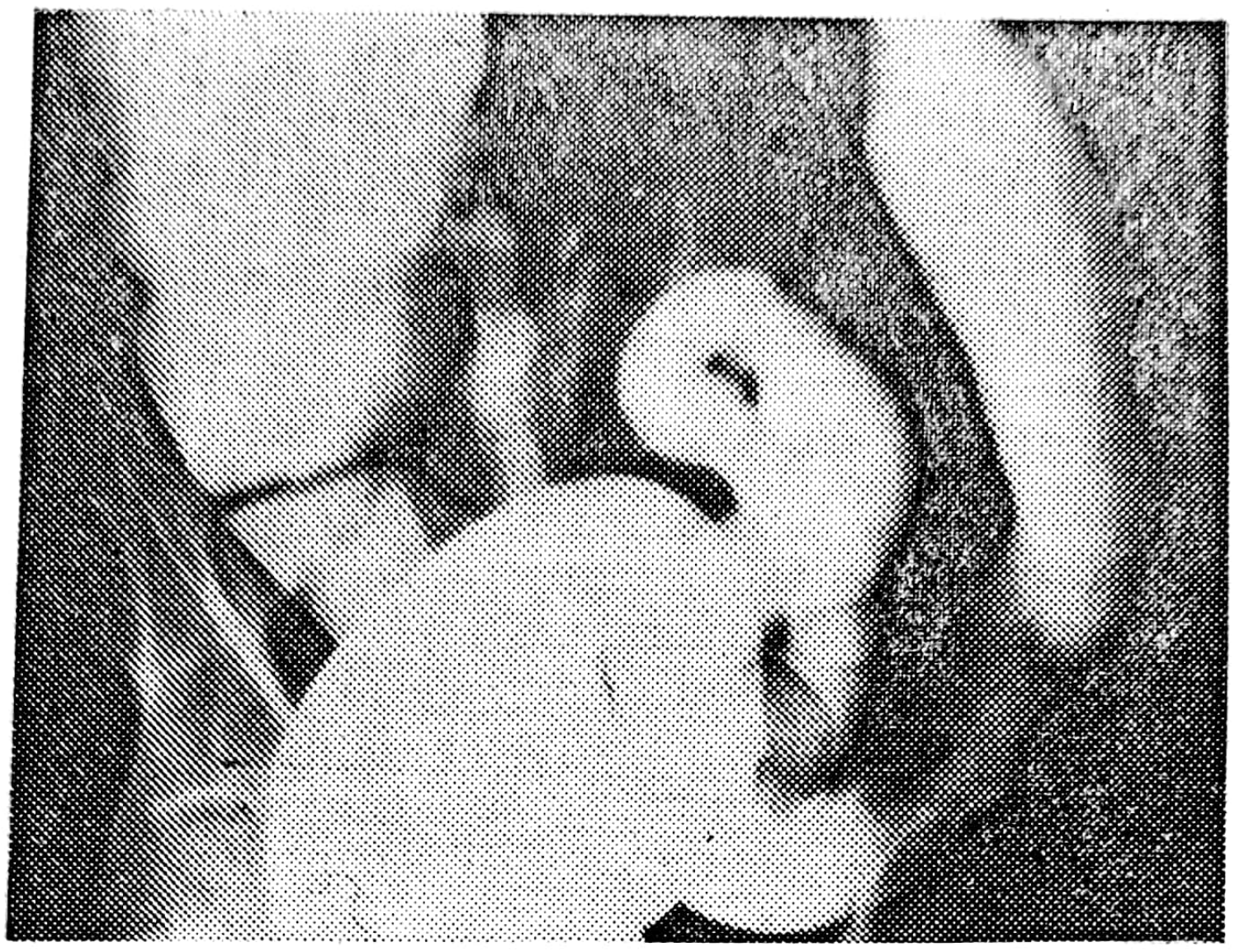

Fig. 6.28 — Dublă localizare a bolii Crohn: ileo-cecală și sigmoidiană. Examen irigografic.

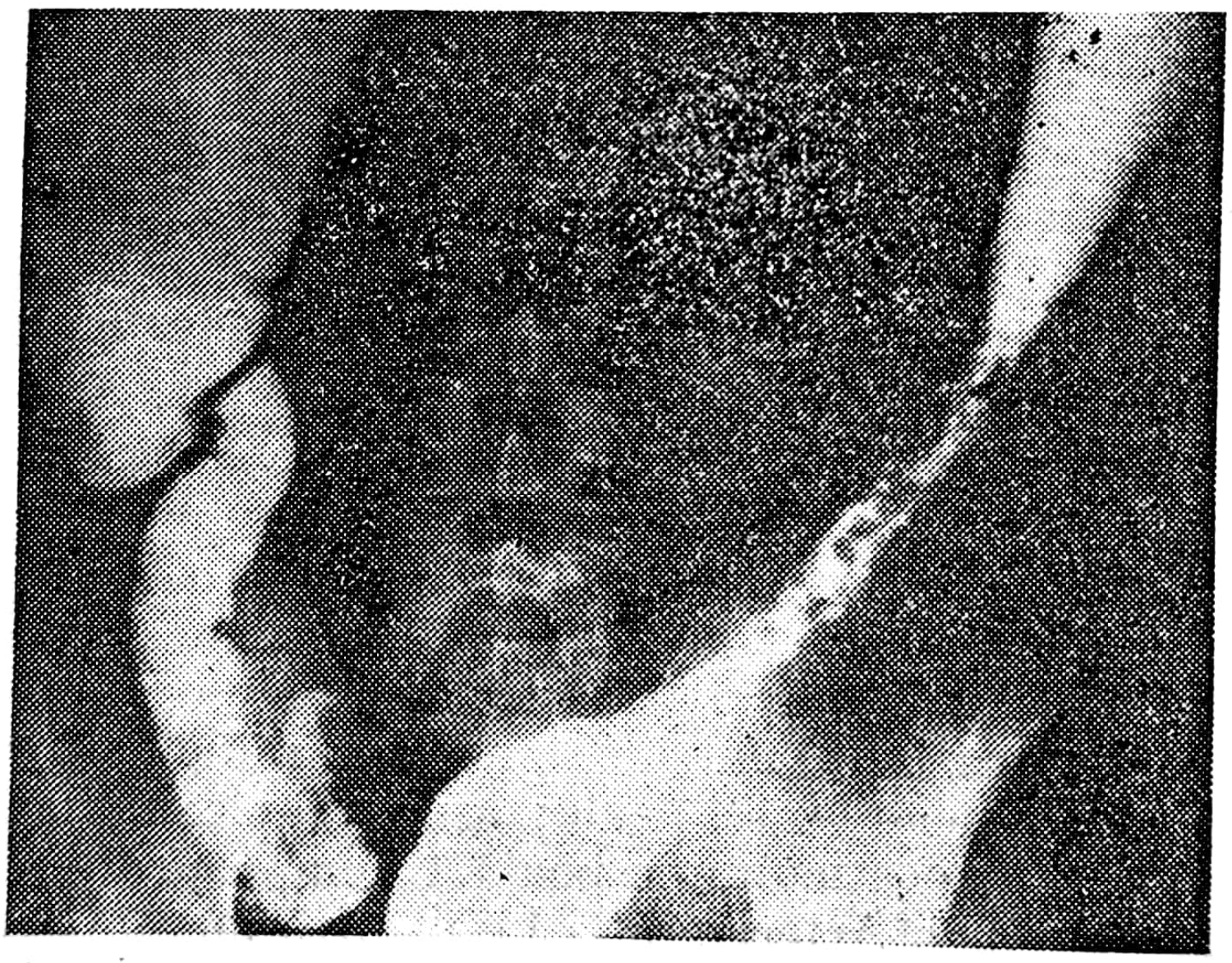

Fig. 6.29 — Boală Crohn cu dublă localizare: ileo-cecală și sigmoidiană. Examen irigografic.

Alte investigații de laborator pot evidenția: diverse grade de anemie hipocromă sau, mai rar, macrocitară, moderată leucocitoză însoțită de eozinofilie şi o creştere a α_2-globulinelor serice. Peters şi Hylander (1976) au demonstrat o creştere marcată a lizozimului seric în boala Crohn. Testul la tuberculină este negativ, ca şi testul Kveim (specific pentru sarcoidoză).

Evoluţia bolii prezintă multe particularităţi individuale încît sînt greu de schematizat fazele evolutive şi prognosticul în timp. Se citează (Farmer, 1975) scurgerea unor perioade lungi (5—10 ani) de la debutul bolii şi pînă la stabilirea diagnosticului; sînt multe cazuri de boală Crohn asimptomatică sau oligosimptomatică, întîmplător descoperită la un examen radiologic sau în cazul unei intervenţii chirurgicale abdominale. Este unanim admis că boala Crohn este o afecţiune cronică cu evoluţie „în salturi" cu perioade de remisiune şi altele de acutizare, sensul evolutiv fiind însă spre agravarea, extinderea leziunilor şi apariţia de complicaţii.

Complicaţiile ce pot surveni în evoluţia bolii sînt clasificate în generale şi locale. Dintre *complicaţiile generale* se disting: leziuni osteoarticulare (poliartrite subacute migratorii şi asimetrice, periostită difuză, osteoporoză etc.); leziuni cutanate (eritem nodos, psoriazis, piodermite etc.); leziuni oculare (uveite, keratite, episclerite, conjunctivite etc.); leziuni hepatobiliare (predispoziţie la litiază biliară, fibroză hepatică şi pericolangită); leziuni renoureterale (urolitiază şi stenoze ureterale extrinseci). O bună parte dintre aceste leziuni ce complică evoluţia bolii Crohn (articulare, eritem nodos, oculare) pot fi interpretate ca verigi ale unui proces general autoimun ca răspuns la existenţa complexelor antigen-anticorp.

Complicaţiile locale sînt mai caracteristice bolii Crohn: fistulele externe (colo-cutanate, entero-cutanate şi multiple); fistulele interne (de obicei multiple) entero-colice, entero-enterale, colo-vezicale, colo-vaginale etc.; abcese abdominale, lombare sau retroperitoneale; ulceraţii perianale, genitale, perineale în vecinătatea colostomiilor etc.; stenozele, pe orice segment al tubului digestiv, cu evoluţie lentă spre un sindrom subocluziv. Examenul histopatologic bioptic, din zonele perifistuloase sau din diversele ulceraţii, poate pune în evidenţă reacţia sarcoidă (noduli epitelioizi gigantocelulari) fiind astfel adjuvant important pentru diagnosticul pozitiv.

Relaţia boală Crohn şi cancer. Concomitenţa tumorilor carcinoide şi a bolii Crohn a fost semnalată de Ward (1970) şi Tebrani (1975) dar nu sînt argumente pentru stabilirea unei relaţii carcinoid-Crohn. Concomitenţa boală Crohn şi carcinom enterocolic (semnalată încă din 1948 de Warren) este însă din ce în ce mai frecvent menţionată în literatură; s-au făcut şi deducţii patogenice în special pe argumentul imunologic; de reţinut pentru practica chirurgicală această concomitenţă, fapt ce impune o explorare completă atît preoperator cît mai ales intraoperator, precum şi evitarea unor temporizări chirurgicale nejustificate. Cancerizarea propriu-zisă a leziunilor din boala Crohn a fost descrisă de Greenstein (1978) care a urmărit 7 cazuri de boală Crohn operate prin derivaţii interne cu lăsarea pe loc a leziunilor, la nivelul cărora s-au dezvoltat ulterior carcinoame, verificate necroptic.

Complicaţiile acute ale bolii Crohn pot transforma brusc evoluţia lentă, cronică, într-o urgenţă chirurgicală. Perforaţia enterocolică sau/şi forma de megacolon toxic declanşează peritonite generalizate sau localizate, intervenţia chirurgicală de urgenţă adresîndu-se peritonitei acute, patogenia acesteia fiind depistată cel mai adesea intraoperator.

Diagnosticul pozitiv al localizării colorectale a bolii Crohn este sugerat de examenul clinic şi susţinut de irigografie, rectocolonoscopie şi endobiopsie; certitudinea diagnosticului o conferă biopsia pozitivă (pe fragment, fie prelevat endoscopic, fie din fistule sau ulcerații). Comparativ cu alte localizări, diagnosticul leziunilor colorectale este mai puțin dificil.

Diagnosticul diferențial, cînd diagnosticul pozitiv rămîne incert, trebuie să ia în considerare, în primul rînd, diferențierea de un cancer colorectal sau de o asociere boală Crohn-cancer. Desigur, argumentele clinice, radiologice și endoscopice pot fi utile, dar numai endobiopsia, atunci cînd este pozitivă (fie pentru Crohn, fie pentru neoplasm) este argumentul hotărîtor; în lipsa acestei dovezi indicația operatorie se precipită pentru tranșarea intraoperatorie a diagnosticului, concomitent cu sancțiunea terapeutică adecvată. Diagnosticul diferențial este uneori destul de dificil cu rectocolita ulcero-hemoragică, ale cărei trăsături reamintite sînt: clinic, domină durerea, diareea și sîngerările, lipsind masa tumorală, fistulele și leziunile cutanate anoperineale; radiologic, leziunile ulcerative pseudo-polipoide sînt caracteristice și cu extensie mare, uneori cuprinzînd întreg cadrul colic; endoscopic, este vizibilă o abundență de secreții mucopurulente și sanguinolente (endobiopsia concludentă hotărăște diagnosticul). Diagnosticul diferențial mai trebuie să pună în discuție — în special la bolnavii vîrstnici — și posibilitatea unei colite ischemice (vezi 6.4.6) sau a unei diverticuloze colice (vezi 6.1.). Vîrsta înaintată, intensitatea paroxistică a durerilor localizate în flancul stîng, abundența rectoragiilor și coexistența unor afecțiuni cardio-vasculare, pledează în favoarea colitei ischemice.

Tratamentul bolii Crohn este conservator și chirurgical. În tratamentul medical s-au tatonat variate combinații igieno-medicamentoase, majoritatea cu caracter simptomatic și empiric, rezultatele finale fiind nesatisfăcătoare întrucît nu s-a găsit încă o terapie specifică bolii. Tratamentul antibacterian și antiinflamator cu salazopirină, metronidazol, tetraciclină sau ampicilină, corticoterapia generală sau locală (microclisme) au dat unele rezultate discutabile, favorizînd remisiuni sau prelungind perioadele de acalmie. Se remarcă totuși că ameliorările bolii Crohn sub tratament antibacterian și antiinflamator sînt mai evidente în localizările colorectale decît în celelalte localizări. Terapia imunosupresivă cu azathiopirină (imuran) sau 6-mercaptopurină a dat rezultate contradictorii și multe complicații hematologice. Imunoterapia activă cu BCG, corynebacterium parvum, reticulostimulină ș.a., nu a înregistrat încă rezultatele așteptate. Radioterapia nu a dat rezultate, singura indicație pe care și-o mai păstrează fiind recidivele postoperatorii.

Tratamentul chirurgical își găsește indicația în aproximativ 90% din cazuri și se adresează: complicațiilor acute (tratament chirurgical de urgență în perforații, ocluzii, hemoragii masive, abcese); complicațiilor locale (stenoze, fistule etc.); eșecurilor terapiei medicale; laparodiagnosticului în cazurile de incertitudine și mai ales în suspiciunea neoplasmelor colorectale.

● *Tratamentul chirurgical de urgență* vizează în primul rînd sancțiunile complicației acute. Peritonita prin perforație colică se va trata prin lavaj peritoneal abundent și drenaj multiplu, iar perforația colică se suturează prin *patch* de protezare sau epiploonoplastie, însoțite de colostomie de degajare în amonte. Colectomia segmentară „la rece“ a dat rezultate nesatisfăcătoare în boala Crohn datorită dezunirilor și fistulelor anastomotice; cu atît mai mult nu este indicată în urgență. În ocluzii se pot lua două atitudini: fie un *by-pass* colocolic (cu riscurile de dezunire și fistule) fie o ileostomie sau colostomie urmate ulterior de o reintervenţie. În rectoragiile masive, exereza de hemostază însă se impune, însoţită de o stomă în amonte (ileo- sau colostomie).

• *Tratamentul chirurgical al complicaţiilor locale* ale bolii Crohn cu localizare colorectală se referă la stenozele şi fistulele interne sau externe. Derivaţiile interne *(by-pass)* colocolice nu au dat satisfacţii, procentul mare de dezuniri anastomotice şi de complicaţii redutabile postoperatorii, precum şi lăsarea *in situ* a leziunilor cu potenţial de malignizare, au dus la abandonarea lor. Exerezele într-un timp, colectomiile segmentare sau subtotale, urmate de colocoloanastomoză sau ileosigmoidostomie, sau ileorectostomie nu au dat rezultate mulţumitoare prin procentajul mare de morbiditate şi mortalitate postoperatorie. Exerezele în „doi timpi“ sînt, după Goligher, operaţiile cele mai indicate: sub protecţia unei ileostomii provizorii se practică colectomie subtotală sau totală, cu păstrarea rectului (abandonat); timp de 3—6 luni se tratează local rectul şi se supraveghează endoscopic evoluţia procesului de cicatrizare; în al doilea timp (după 3—6 luni) se practică ileorectostomia.

• Tratamentul chirurgical în formele cu evoluţie nu prea îndelungată şi la care *terapia medicală nu a dat rezultate* poate apela — în afara conduitei tactice expuse mai sus — şi la exerezele „într-un timp“ care presupun extirpări destul de largi, de tipul hemicolectomiilor sau colectomiilor subtotale, pentru a reduce cît mai mult riscul dezunirilor şi al fistulelor postoperatorii, urmare a suturilor practicate pe colon afectat.

• *Indicaţia de laparodiagnostic* în formele clinice cu diagnostic incert, dar cu deducţii majore de posibilităţi de coexistenţă sau confuzie cu neoplasmul colorectal, obligă la explorarea minuţioasă şi examenul histopatologic intraoperator, urmate de o exereză sau alt gest chirurgical adaptat fiecărei situaţii în parte.

Rezultatele tratamentului chirurgical sînt şi ele destul de modeste. Mortalitatea operatorie se situează între 6—15% (Goligher, 1976) şi este rezultatul complicaţiilor septice redutabile postoperatorii. Recidivele postoperatorii sînt deosebit de frecvente, diverse statistici considerînd riscul recidivelor între 10—65% în funcţie de localizarea bolii Crohn şi de faza evolutivă în care s-a indicat intervenţia. Localizarea colică dă totuşi cel mai redus număr de recidive (după Farmer, 1975) iar sediul cel mai frecvent al acestora se situează la locul anastomozelor. Continuarea tratamentului medical complex postoperator şi supravegherea evoluţiei (radiologic şi endoscopic) pot ajuta la diminuarea recidivelor sau la depistarea lor precoce. Radioterapia îşi găseşte indicaţia în cazul recidivelor postoperatorii.

6.4.4 TUMORILE INFLAMATORII ALE COLONULUI

Prezenţa de ţesut de granulaţie, ca urmare a diverselor procese inflamatorii de etiologii variate, poate realiza *tumori inflamatorii;* ca frecvenţă colonică, aceste tumori afectează predilect colonul drept şi sigmoidul; etiopatogenic, tumoarea inflamatorie poate fi consecinţa unui proces inflamator colic sau extracolic. *Procesele inflamatorii colice* de etiologie certă sînt reprezentate de tuberculoză, parazitoze sau micoze, care se pot pune în evidenţă la examenul histopatologic; sînt de asemenea întîlnite leziuni inflamatorii nespecifice, ca urmare a complicaţiilor din diverticuloza colică abcedată sau în cadrul evoluţiei bolii Crohn. *Tumorile inflamatorii extracolice* sînt reprezentate de evoluţia cronică a unui proces supurativ pericolic (abcese postoperatorii şi fire chirurgicale neresorbabile etc.) sau de inflamaţii anexiale, perirenale şi mezenterice cu implicarea colonului în procesul granulomatos.

Examenul anatomopatologic poate decela stenoze colice şi fistule în zona tumorilor inflamatorii, iar mucoasa colică este de obicei neafectată de procesul tumoral. Histopatologia evidenţiază zone întinse de ţesut de granulaţie cu predominanţa limfociţilor şi monociţilor, avînd, în centrul tumorii, zone de necroză şi puroi.

Particularitatea clinică a acestor tumori este că nu prezintă o simptomatologie proprie. Acuzele subiective sînt dominate de tulburări digestive necaracteristice, stări subfebrile şi alterarea variabilă a stării generale. Examenul clinic obiectiv poate decela palpatoriu masa tumorală, în cazul tumorilor voluminoase. Examenul radiologic — irigografia — poate decela zone colice de stenoză, traiecte fistuloase şi prezenţa formaţiunii tumorale care, de cele mai multe ori, are extensie mai mare decît neoplasmele colice. Colonoscopia relevă aspectul intact al mucoasei în zona tumorală, element important pentru diagnostic, precum şi trecerea gradată de la colonul sănătos la zona tumorală (întrucît mucoasa colică nu este afectată de tumorile inflamatorii, endobiopsia nu aduce elemente suplimentare pentru diagnostic).

Diagnosticul pozitiv preoperator este practic incert; de multe ori, confuzia cu neoplasmul colic este posibilă şi intraoperator; chiar examenul histopatologic extemporaneu poate fi incert. De aceea chirurgul trebuie să opteze pentru tactica cea mai adecvată în faţa unor dubii de diagnostic. Indicaţia chirurgicală optimă este colectomia segmentară urmată de colocoloanastomoză, dar sînt situaţii cînd similitudinea cu o tumoare malignă impune operatorului o exereză mai largă, de tipul hemicolectomiilor (desigur, exereza mai întinsă de colon antrenează posibilităţi de complicaţii postoperatorii crescute, iar adaptarea postoperatorie se face mai greu decît după exerezele pentru neoplasme colice*).

6.4.5 ANGIODISPLAZIILE COLICE

Angiodisplaziile intestinale reprezintă un capitol nou al patologiei tubului digestiv (Margulis, 1960; Moore, 1976; Wolff, 1977) şi este reprezentat de dilataţii anormale ale capilarelor arteriale şi venoase, diferenţiindu-se de hemangioame sau alte tumori vasculare prin absenţa unor proliferări de vase de neoformaţie. Aceste *angiectazii localizate în submucoasă* se dezvoltă predilect pe jejunoileon şi pe colonul ascendent, caracterizîndu-se la inspecţie prin hipervascularizaţie mezenterică cu desen vascular accentuat (vase alungite. dilatate şi sinuoase, situate mai ales pe porţiunea antimezostenică şi de multe ori greu sesizabile). Din cele peste 400 de cazuri (adunate din literatura mondială de Tenière pînă în 1980) 32% le reprezintă localizările colice**. Clasificarea angiodisplaziilor intestinale (Moore, 1976) cuprinde trei tipuri de leziuni:

— tipul I: leziuni solitare, bine delimitate, rar vizibile macroscopic, localizate pe colonul drept, întîlnite la vîrstnici;

— tipul II: cuprinde leziuni mai întinse (denumite şi flebectazii) vizibile la inspecţie, localizate predilect pe jejunoileon şi la subiecţi mai tineri (unii autori le consideră ca o leziune congenitală);

— tipul III: teleangiectazia familială congenitală sau boala Rendu-Weber-Osler.

În Clinica de chirurgie generală Fundeni au fost studiate şi operate şase cazuri de angiodisplazii: două cazuri cu localizare ileocecală încadrate în tipul I şi patru cazuri aparţinînd tipului II. Unica manifestare clinică este hemoragia digestivă inferioară, uneori în forme severe, iar diagnosticul pozitiv, în afara arteriografiei biselective mezenterice și a examenului histopatologic, este deosebit de dificil.

---

* În literatura de specialitate este inserat şi un tratament medical (antibiotice şi antiinflamatorii) atitudine cu care nu sîntem de acord, ţinînd seama de riscul major de a trata conservator un neoplasm colic, etichetat eronat drept tumoare inflamatorie (n.a.).

** Aceste displazii arteriovenoase au fost recent asemănate de Mortensen (1984) şi cu malformaţiile angiectatice depistate în submucoasa gastrică fie în situaţiile clasicei „exulceraţii Dieulafoy“ fie în afara acesteia (n. red.).

În etiopatogenia angiodisplaziilor colice sînt luați în considerare (Baum și Boley) doi factori: factorul mecanic, reprezentat de obstrucția parțială a venelor din submucoasă în zona de traversare a tunicilor musculare colice, obstrucție declanșată de contracția și distensia fibrelor musculare netede (cu timpul se dezvoltă dilatații și sinuozități pe venule, capilare și arteriole, urmate de fistule arterio-venoase); factorul vascular degenerativ (Rappaport) reprezentat de alterări ale țesutului conjunctiv parietal vascular cu scăderea rezistenței la presiune. Talman consideră că în declanșarea sîngerării din zonele de angiodisplazie un rol patogenic îl joacă și necrozele ischemice parțiale ale mucoasei colice, prin perfuzie locală insuficientă survenită în cadrul unor ischemii mezenterice „non-ocluzive“, cardiopatii cu debit sistemic scăzut etc.

În afara arteriografiei biselective mezenterice, diagnosticul, atît pre- cît și intraoperator, este cel mai adesea imposibil de stabilit, deși în unele cazuri nici această metodă de explorare nu poate evidenția angiodisplazia. În plină sîngerare, arteriografia biselectivă poate (în 60% din cazuri) să pună în evidență sediul extravazării substanței iodate în lumenul intestinal. În perioadele interhemoragice, angiografia poate evidenția dilatații vasculare intraparietale, întoarcere venoasă rapidă cu vizualizarea foarte precoce a unei vene dilatate, sau concomitența umplerii arteriale cu cea venoasă (așa-numitul semn al „șinei de tramvai“).

Tratamentul angiodisplaziilor colice este chirurgical: exereza colică segmentară sau cu extensie mărită — hemicolectomia — impusă de întinderea leziunii sau de multiplicitatea localizărilor. Dificultatea majoră în intervențiile de urgență o reprezintă identificarea — în plină hemoragie digestivă — a leziunilor angiodisplazice fără un diagnostic arteriografic prealabil. S-au propus, ca metode adjuvante, endoscopia intraoperatorie și angiografia peroperatorie; examenul histopatologic al piesei obiectivează în final diagnosticul. Pentru angiodisplaziile rectale Loygue (1969) practică amputația rectosigmoidiană (14 cazuri) iar Tenière este adeptul rezecției rectosigmoidiene abdominoperineale.

În situații deosebit de grave (hemoragii mari, la bolnavi foarte vîrstnici, cu alte afecțiuni severe asociate) se poate recurge — ca singur act terapeutic — la embolizarea cu material plastic a zonelor de angiodisplazie colică în timpul efectuării arteriografiei selective.

6.4.6 LEZIUNILE ISCHEMICE COLICE

Leziunile ischemice colice sînt fie primare, fie secundare altor procese patologice. *Ischemiile primare* sînt determinate de:

— obstrucția pediculului vascular mezenteric superior (arteră sau venă) cu repercusiuni pe colonul drept și jumătatea dreaptă a transversului (vezi și 4.11);

— obstrucția vaselor mezenterice inferioare ce determină leziuni pe jumătatea stîngă a transversului și pe colonul stîng, rectul fiind foarte rar afectat;

— leziuni de tip obstrucție ateromatoasă sau tromboză venoasă limitate pe vasele mezenterice periferice;

— obstrucţia distală a precapilarelor prin microtrombi, cu trunchiurile principale arteriale şi venoase permeabile, formă în care leziunea anatomică este discutabilă iar modificările funcţionale (debit cardiac scăzut, spasm vascular) par să fie dominante (în această categorie se pot integra şi ischemiile colice semnalate după contraceptive hormonale).

Ischemiile secundare sînt consecinţa altor procese colice inflamatorii specifice sau nespecifice (rectocolită ulcerohemoragică, boală Crohn etc.) şi care pot realiza alterări secundare ale vascularizaţiei colice.

Obstrucţia trunchiurilor principale arteriale mezenterice poate fi *acută* sau *cronică* şi se realizează fie printr-o *embolie*, fie printr-un proces de *tromboză*.

- *Embolia* poate proveni fie din atriul stîng (fibrilaţie atrială, mixom atrial etc.) fie dintr-o tromboză parietală ventriculară stîngă după un infarct miocardic.
- *Tromboza arterială* presupune o leziune ateromatoasă prealabilă pe care se dezvoltă procesul de coagulare intralumenală, sediul acestor leziuni fiind cel mai adesea la originea aortică a trunchiurilor. Se întîlneşte predominant la vîrste înaintate. Alte cauze de privare a fluxului arterial mezenteric le pot genera fie intervenţiile reconstitutive aortice, urmate de tromboza implantării mezentericii (fie ligatura deliberată a mezentericii inferioare) în condiţiile unei circulaţii colaterale compromise sau a coexistenţei cu o tromboză venoasă mezenterică.
- *Tromboza venoasă* este o cauză mai rară de ischemie colică acută. Tromboza venei mezenterice superioare poate apare în evoluţia hipertensiunii portale din cirozele hepatice sau după şunturile portosistemice(portocave sau splenorenale); uneori, tromboza venei splenice după splenectomie se poate extinde la întregul ax venos spleno-mezenterico-port, realizînd forme severe de infarctizare venoasă.
- *Infarctizările* colice cu păstrarea permeabilităţii trunchiurilor principale au fost atribuite pînă nu de mult microemboliilor diseminate; modificarea patogenică dominantă acceptată în prezent rezidă în perfuzia ineficientă a peretelui colic, prin diminuarea debitului cardiac produsă de insuficienţa cardiacă, infarctul miocardic, tulburările majore de ritm cardiac, bronhopneumonii severe, şoc toxicoseptic, stări terminale etc.

Anatomopatologic, cea mai rezistentă structură colică la ischemie este seroasa peritoneală care ajută la menţinerea integrităţii peretelui devascularizat, iar în formele cronice realizează periviscerita; musculara este şi ea destul de rezistentă la ischemie, totuşi în leziunile severe, poate prezenta perforaţii, iar în ischemiile medii poate dezvolta fibrozări cicatriceale şi stenoze; mucoasa este cea mai sensibilă la ischemie, dar are şi capacitatea de regenerare cea mai rapidă; submucoasa este sediul edemului şi sîngerărilor caracteristice leziunilor ischemice.

Formele clinice au importanţă practică:

(i) **Forma acută gravă** este reprezentată de *infarctul mezenteric* prin obstrucţia arterei mezenterice superioare; tabloul clinic este dominat de durerea abdominală continuă şi intensă, vărsături cu conţinut sanguinolent, scaune diareice, sanguinolente şi alterarea severă a stării generale (vezi şi 4.11.1). Formele cele mai severe sînt produse de tromboza mezenterică, care generează leziuni ischemice mai extinse. Diagnosticul clinic de abdomen acut chirurgical determină o explorare radiologică de urgenţă urmată de o intervenţie chirurgicală promptă. Radiografia abdominală pe gol poate evidenţia (în primele 12 ore de la ischemie) lipsa conţinutului gazos din ansele intestinale, ele fiind destinse de exsudatul serohematic; acest semn radiologic foarte important — cînd este prezent — este patognomonic. După primele 12 ore de evoluţie, tabloul clinic începe să sugereze prezenţa unui sindrom de ocluzie intestinală, dominanta rămînînd totuşi intensitatea şi continuitatea durerii abdominale; după 24—48 ore tabloul clinic poate să sugereze peritonita. În toate variantele, diagnosticul de abdomen acut impune o explorare chirurgicală de urgenţă.

Intraoperator, atitudinea chirurgicală depinde de leziunile găsite:

— dacă este o embolie de arteră mezenterică superioară, cu lumen permeabil în aval, se va practica embolectomia arterială prin arteriotomie, dezobstrucţie şi sutură arterială; în cazurile cu prezenţă de lichid serohemoragic în peritoneu trebuie urmărită revenirea leziunilor ischemice după dezobstrucţie şi, dacă rămîn zone nerecuperate, ileocecocolice, se va completa operaţia cu hemicolectomie dreaptă;

— dacă se găseşte o tromboză extinsă a arterei mezenterice superioare, cu leziuni mult mai întinse şi prognostic foarte grav, exereza anselor necrozate nu este indicată iar trombendarterectomia nu se poate realiza tehnic; singura indicaţie o are crearea unui *by-pass* aortomezenteric cu fragment de safenă internă sau grefon din material plastic;

— leziunile arterei mezenterice inferioare, embolia şi tromboza, au un răsunet mai redus şi dau ischemii colice mai limitate, respectînd integritatea rectului; forme de gravitate crescută apar cînd se asociază cu obstrucţia mezentericii superioare, cînd coexistă cu tromboza venei mezenterice inferioare sau cînd colateralele sînt compromise (hematom disecant, alte traume operatorii, hipotensiune arterială prelungită etc.); atitudinea chirurgicală vizează revascularizaţia arterială (*by-pass*, *patch* venos de recalibrare, reimplantare aortică) asociate sau nu cu exereza colonului compromis şi colostomie în amonte.

(ii) **Forma acută medie** sau **subacută** este dominată tot de durerea abdominală continuă, diaree sanguinolentă persistentă, febră şi leucocitoză; starea generală este însă afectată într-un grad mai redus, iar terapia medicală cu antispastice, anticoagulante, antibiotice, reechilibrare volemică etc., poate ameliora evoluţia. Această formă clinică de ischemie mezenterică poate evolua uneori spre un „sindrom cronic dureros abdominal" asemănător cu angorul abdominal (vezi 4.11.2) cu pierdere ponderală şi multiple tatonări nereuşite, atît de diagnostic cît şi de terapeutică; numai arteriografia biselectivă mezenterică poate conduce spre un diagnostic corect, urmat de o intervenţie chirurgicală de revascularizaţie mezenterică. Alteori, evoluţia se precipită spre abcese pericolice sau perforaţii colice nete însoţite de peritonită, situaţii în care intervenţia de urgenţă rezolvă atît leziunea postischemică — colectomii cu colostomii de protecţie — cît şi peritonita secundară prin lavaj şi drenaj peritoneal.

(iii) **Forma cronică** de ischemie colică, denumită şi *colita ischemică*, este caracterizată de dezvoltarea unor procese inflamatorii cronice sau subacute pe zone de colon hipovascularizat; afectează atît vîrstele înaintate, cît şi vîrstele medii şi cuprinde numai un segment colic, de obicei unghiul colic stîng şi transversul stîng, respectînd integritatea rectului (fig. 6.30).

Leziunile ischemiante sînt reprezentate fie de aterom pe ramurile mezentericii inferioare, fie de arterită distală cu trunchiuri principale permeabile. Repercusiunea ischemiei asupra muscularei favorizează dezvoltarea fibrozei şi a stenozelor colice. Suferinţa clinică este dominată de durerea colicativă corespunzătoare zonei colice afectate, episoade de diaree moderată, uneori sanguinolentă, durere la palparea abdomenului şi uneori delimitarea unei „mase tumorale“ ce corespunde segmentului colic suferind, la care se adaugă procesul de periviscerită inflamatorie pericolică. Cînd este prezentă stenoza colică, se adaugă suferinţa de tip subocluzie intestinală joasă. Irigografia poate pune în evidenţă un colon tubulizat, ulceraţii longitudinale, stenoze, lipsa de haustraţie şi semnul de „amprentă digitală“ pe colon. Rectocolonoscopia vizualizează mucoasa colică granulară, edemaţiată, friabilă la manevrele instrumentale şi ulceraţii serpiginoase longitudinale în contrast cu aspectul normal al rectului. Arteriografia biselectivă mezenterică poate evidenţia uneori obstrucţia parţială de trunchiuri mezenterice, sau obstrucţii ale ramurilor arteriale ileocolică, colica medie sau colica dreaptă.

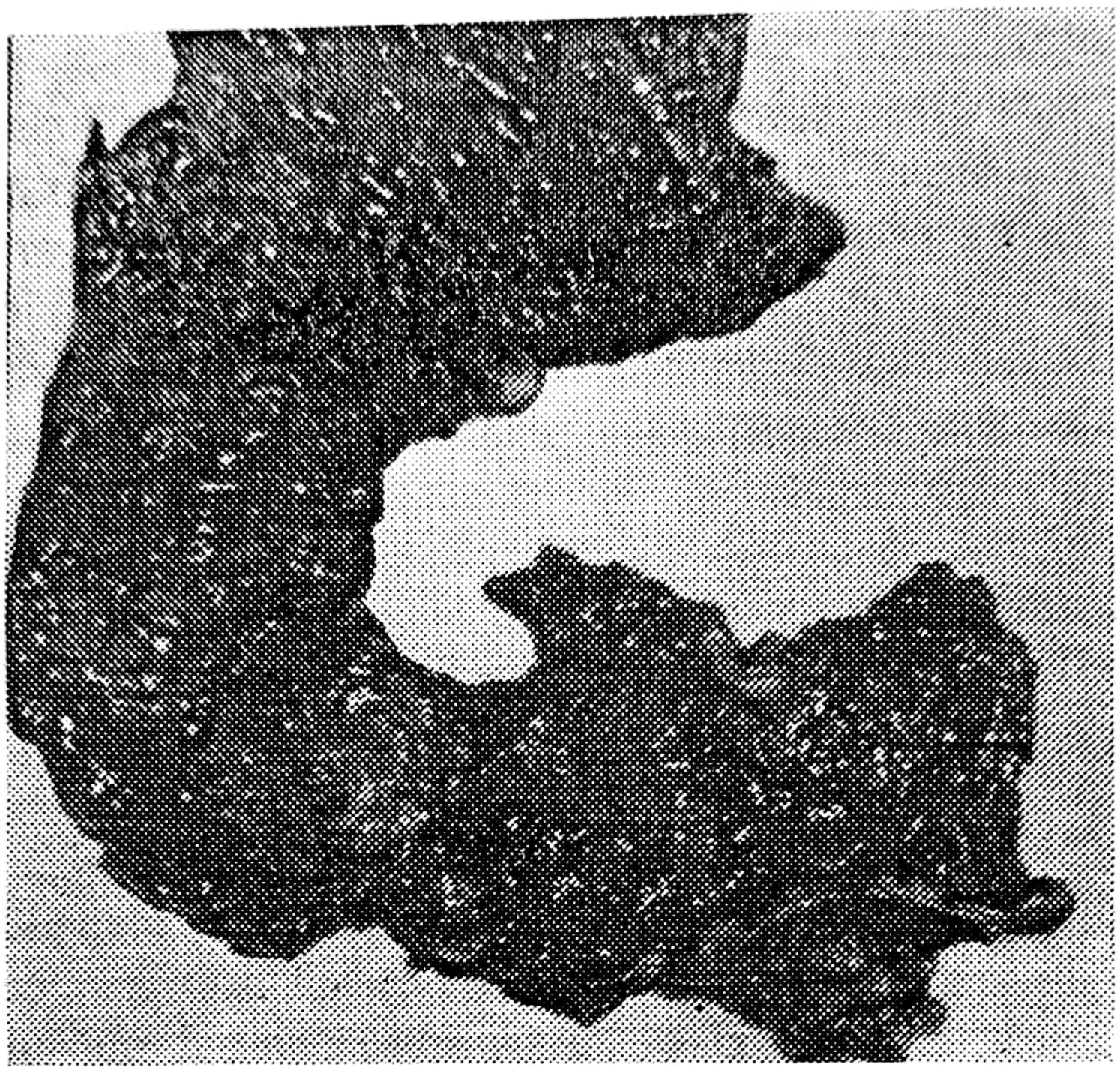

Fig. 6.30 — Necroză ischemică colică. Piesa de colectomie segmentară a unghiului splenic — leziunile necrotice endoluminale.

Dificultatea diagnosticului* diferenţial, în special cu neoplasmele. cînd se depistează radiologic stenoze colice şi cînd palpator se percepe masa tumorală, impune indicaţia tratamentului chirurgical, laparotomia exploratorie rezolvînd atît diagnosticul cît şi exereza segmentului colic afectat. Colectomiile segmentare, mai mult sau mai puţin extinse, în funcţie de particularităţile cazului. pot fi urmate de anastomoze colocolice sau de colostomie (operaţii tip Hartmann) cînd persistă incertitudinea unei vascularizaţii suficiente pe colonul restant.

---

* Vezi şi tabelul 11.23 în subcapitolul 11.12.7. (n. red.).

BIBLIOGRAFIE SELECTIVĂ

ALEXIU O. *şi colab.* — Colita ulcero-necrotică fulminantă cu sindrom toxic grav, *Chirurgia*, 1965, *14*, 1, 75.

ANDREOIU C. *şi colab.* — Consideraţii în legătură cu tratamentul chirurgical al rectocolitei hemoragice purulente ulceroase, *Chirurgia*, 1965, *14*, 1, 33.

BURLUI D., MĂNESCU GH. — Colectomie totală cu anastomoză ileo-rectală într-un caz de colită ulcero-hemoragică, *Chirurgia*, 1963, *12*, 3, 463.

BUTNARU M. *şi colab.* — Ischemii acute în teritoriul mezaraicei mari, după colectomiile stîngi, *Chirurgia*, 1967, *16*, 17, 1095.

CHIRICUŢĂ I. *şi colab.* — Perirectocolita stenozantă (boala G. Küss), *Chirurgia*, 1965, *14*, 2, 97.

COSTESCU N., PAMBUCCIAN G. — Tumorile ileocolice de origine inflamatorie nespecifică, *Chirurgia*, 1967, *16*, 8, 697.

CORMIER J.M., DESOUTIER P. — Ischemie aigue du colon — 23 observations, *J. Chir.* (Paris), 1980, *117*, 6—7, 355—361.

DANICICO I. *şi colab.* — Boala Crohn-Gingsburg-Oppenheimer, *Chirurgia*, 1962, *11*, 5, 647.

DJUVARA R., NEDELCU A.—Tumori inflamatorii nespecifice ale cecului şi colonului drept, *Chirurgia*, 1973, *22*, 10, 921.

DELIMONT J., RAMPAL P., LJUNGGREN B. — Angiodysplasies dégéneratives du colon droit, *J. Chir.* (Paris) , 1978, 116, 4, 318.

FODOR O., STĂNESCU L., DEJICA J. — Rectocolita hemoragică, Edit. Academiei, Bucureşti, 1979.

GEROTA D. *şi colab.* — Necroză acută de colon fără obstrucţia vaselor colice, *Chirurgia*, 1971, *20*, 1, 61.

GOLIGHER J.C. — Surgery of the Anus, Rectum and Colon, 1 v. Baillière Tindall-London, 1980.

HERMAN G., BAN A., VLAD L. — Ulcerul cronic recidivant al colonului şi pileflebita, *Chirurgia*, 1982, *31*, 6, 459.

ILIESCU GH., ENESCU G. — Boala Crohn colică, formă totală, *Chirurgia*, 1980, *29*, 4, 295.

MANDACHE FL., PRODESCU V., CONSTANTINESCU S. — Insuficienţa vasculară mezenterică inferioară cronică; rectocolopatiile ischemice în chirurgia recto-colică, *Chirurgia*, 1972, *21*, 1, 1.

MARSTON A. *şi colab.* — Intestinal Ischemia, *Arch. Surg.*, 1976, 3, 107.

MAZARGUIL P., MONIEL J., SCHNEIDER M. — Le „suivi“ des cancers colorectaux. Actualités digestives medico-chirurgicales, Masson, Paris, 1981, 56—69.

OANCEA TR., BOCĂNEALĂ O., POPESCU A.P. — Localizarea colică a bolii Crohn, *Chirurgia*, 1969, *18*, 6, 567.

POUPOU R., BONNEFOND A. — Les colites ischèmiques, *La Nouv. Presse Méd.*, 1973, *37*, 2473.

ROTH L.A. — Ulcerative Colitis, in Gastroenterology (edit. H. Bockus), W.B. Saunders Comp;. Philadelphia, 1976.

SARMEŞIU C., GAVRILESCU M., BOLCHIŞ P. — Granulomul pseudotumoral al colonului, *Chirurgia*, 1969, *18*, 8, 733.

SETLACEC D., POPOVICI A. — Tumorile inflamatorii colice, *Viaţa medicală*, 1977 *24*, 3, 117.

SICARD J.L., FLABEAU E. — Les tumeurs inflamatoires du caecum, *J. Chir.* (Paris) 1975, *109*, 1, 5.

TURCU N., VANCEA M., LAKY D. — Localizarea inclusiv colică a bolii Crohn, *Chirurgia*, 1976, *25*, 3, 211.

VAYRE P. *şi colab.* — Entérites et colites ischémiques aigues primitives, *J. Chir.* (Paris), 1979, *116*, 1, 3.

WOLFF W.L., GROSMANN M.B., SHINGA A. — Angiodisplasya of the Colon; Diagnosis and Treatment, *Gastroent.*, 1977, *72*, 2, 239.

7.

PATOLOGIA CHIRURGICALĂ A RECTULUI

M. STĂNCESCU

7.1 Traumatismele rectului — 412
7.2 Prolapsul rectal — 414
7.3 Stenozele rectale benigne — 416
7.4 Tumorile benigne ale rectului (fără polipoză) — 417
7.5 Cancerul rectului — 420
Bibliografie selectivă — 427

7.1 TRAUMATISMELE RECTULUI

Plăgile rectului — cu etiopatogenie foarte variată — pot interesa peretele rectului intraperitoneal sau al rectului subperitoneal, simptomatologia, evoluția și tratamentul fiind în strînsă legătură cu topografia leziunilor.

(i) **Plăgile penetrante** ale rectului se pot produce prin contuzii violente ale pelvisului (accidente de circulație, căderi de la înălțime, prindere sub dărîmături etc.), prin arme de foc sau prin căderi pe corpuri dure ascuțite (țepușe, garduri, crengi de pom etc.). Caracteristica acestor plăgi este asocierea cu alte traumatisme și interesarea consecutivă a mai multor organe pelviabdominale (vezică urinară, uretră, vasele și oasele bazinului etc.) de unde decurge și preocuparea majoră pentru chirurg în acuratețea inventarului lezional pre- și intraoperator cu sancționarea corectă a fiecărei leziuni.

Plăgile rectului intraperitoneal se avivează și se suturează (cu fire separate, neresorbabile, monoplan sau dublu plan) cu sau fără epiploonoplastie și colostomie de degajare în amonte (sau cecostomie). Unele școli chirurgicale au renunțat la colostomia în amonte, dar riscurile crescute ale dezunirilor și fistulelor postoperatorii au readus în actualitate asocierea colostomiei temporare de siguranță. Lavajul abundent al cavității peritoneale și drenajul multiplu se asociază obligatoriu pentru tratamentul peritonitei secundare traumatismului.

Plăgile rectului subperitoneal se descoperă mai greu la explorarea intraperitoneală, uneori putînd rămîne neindentificate. În cazul plăgilor de dimensiuni reduse acestea se vor sutura în aceeași manieră ca mai sus, se va face colostomie în amonte și se va drena eficient spațiul pelvirectal subperitoneal. Unii chirurgi adaugă dilatația anală și lăsarea pe loc a unui tub de gaze pentru evitarea distensiei gazoase. În plăgile delabrante cu interesarea unor zone mari ale rectului, se va practica fie o rezecție limitată de tip Hartmann (urmată într-un alt timp chirurgical de refacerea tranzitului colic) fie numai o colostomie temporară supralezională de aseptizare*.

(ii) **O categorie de traumatisme rectale particulare** reunește următoarele situații:

- corpii străini incluși în fecale (obiecte de sticlă, metalice, proteze dentare, oase de pește, pasăre etc.) deglutite cu sau fără voie; leziunile produse sînt de obicei situate în canalul anorectal, sînt superficiale și se vindecă spontan sau sînt urmate de fistule și abcese;
- corpii străini introduși prin anus (sticle, becuri, clanțe etc.), în cadrul psihopatiilor, devierilor sexuale sau alcoolismului; leziunile canalului anorectal se produc obișnuit la manevrele de extragere, dar sînt superficiale și se vindecă spontan; perforațiile rectale sînt extrem de rare.
- perforația rectului la efortul de defecație este foarte rară și coexistă cu o alterare patologică prealabilă a peretelui rectal;
- insuflațiile cu aer sub presiune (sadici, psihopați sau „glume" sub influența alcoolului) produc ruptura explozivă a peretelui rectal anterior intraperitoneal sau la nivelul joncțiunii rectosigmoidiene; tabloul clinic are o gravitate deosebită, însumînd distensia abdominală marcată prin pneumoperitoneu brutal și șocul prin peritonită; intervenția chirurgicală de urgență va sancționa plaga sau plăgile rectului după conduita expusă mai sus și peritonita satelită prin lavaj-drenaj.

(iii) **Traumatismele rectului prin manevre medicale** (iatrogene): cumulează incidente și accidente adeseori inerente:

- traumatismele obstetricale ale canalului anorectal impun recunoașterea și rezolvarea imediată a lor (sutură, refacere de sfincter anal etc.);
- traumatismele chirurgicale intraoperatorii: în intervențiile ginecologice (histerectomii totale, perineorafie etc.) sau în intervențiile urologice (prostată, vezică, uretră) se poate leza accidental rectul; importanța majoră constă în depistarea accidentului și sancționarea corectă a plăgilor survenite (sutură și colostomie în amonte, lavaj și drenaj).
- rectosigmoidoscopia, irigografia și chiar clismele pot produce fisuri sau perforații rectale; Anderson (1974) a publicat 94 de perforații rectale accidentale în timpul endoscopiilor; topografia predilectă a acestor perforații este peretele anterior al flexurii rectosigmoidiene; foarte des sînt produse în zone cu alterări patologice ale peretelui rectal (rectocolită, tumori, boală Crohn etc.) și mai ales după prelevări endobiopsice.

Aspectul clinic este în funcție de sediul perforației: perforațiile rectului subperitoneal sînt inaparente clinic în primele zile, apoi se pot declanșa abcese și fistule perirectale; perforațiile rectului superior sînt urmate de semnele peritonitei și impun o intervenție de urgență (sutură și colostomie în amonte, lavaj și drenaj peritoneal).

---

* Excluderea provizorie a rectului lezat traumatic, din circuitul fecal, se face eficient și printr-o bicolostomie (vezi și fig. 11.27) (n. red.).

7.2 PROLAPSUL RECTAL

Prolapsul rectului este starea patologică caracterizată de exteriorizarea structurilor rectului prin orificiul anal. Are o incidenţă mai mare la copii şi vîrstnici şi se prezintă sub două varietăţi:

— prolapsul incomplet, în care numai mucoasa rectului se exteriorizează;

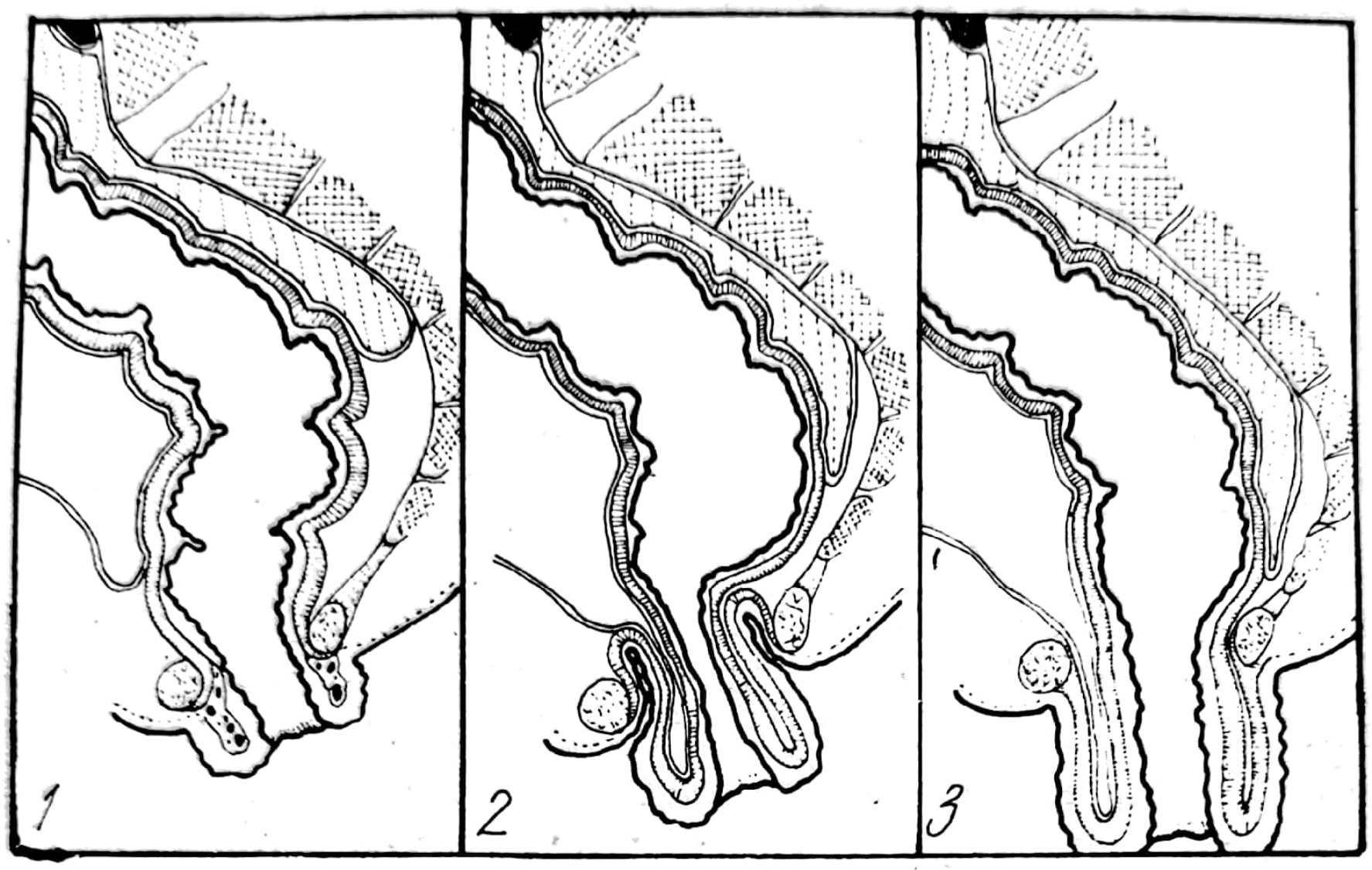

Fig. 7.1 — Prolapsul rectal (după Patel-Leger):
1. — Prolapsul mucos (prolapsul incomplet); 2. — Prolapsul complet rectal („cu trei cilindri"); 3. — Prolapsul complet anorectal („cu doi cilindri").

— prolapsul complet în care rectul — în totalitate — prolabează transanal; în cazul prolapsului rectal complet sau total, cînd canalul anal rămîne pe loc se descrie varianta „cu trei cilindri" iar cînd şi canalul anal prolabează (prolaps anorectal) apare varianta „cu doi cilindri". (fig. 7.1).

Etiopatogenia prolapsului rectal însumează factori favorizanţi şi declanşatori:

— mobilitatea anatomică a rectului, ce poate prezenta congenital un mezorect lung care transformă rectul într-un organ predominant intraperitoneal;

— laxitatea ligamentelor laterorectale;

— laxitatea ţesutului conjunctiv din submucoasa rectului;

— slăbiciunea planşeului pelvian;

— abundenţa de ţesut conjunctivoadipos în spaţiul rectosacrat;

— tonusul ano-sfincterian diminuat;

— creşterea presiunii intraabdominale prin eforturi exagerate şi repetate de defecaţie, micţiune sau tuse.

Diminuarea tonusului musculaturii netede şi striate, precum şi laxitatea ţesuturilor fibrocolagene la vîrstnici, explică apariţia prolapsului rectal cu precădere la vîrste înaintate. În privinţa rolului naşterilor, părerile sînt împărţite, ultimile publicatii relatînd frecvenţa crescută a prolapsului rectal la femeile multipare. Printre factorii cu implicaţii patogene în producerea prolapsului rectal se mai citează: hemoroizii, polipii rectali, episoadele frecvente de diaree, traumatismele anorectale ş.a. De remarcat este şi asocierea prolapsului rectal la copii cu afecţiuni distrofice metabolice generale (rahitism, hipoproteinemii, Kwashiorkor etc.) şi cu deficite neuropsihice.

Semnele clinice ale prolapsului rectal sînt date de prezenţa exteriorizării parţiale sau totale a rectului (fig. 7.2), de gradul de reductibilitate al prolapsului şi de complicaţiile ce pot surveni în evoluţie. Inspecţia regiunii anoperineale, cu sau fără efort de defecaţie, poate evidenţia o porţiune cilindro-conică de rect sau numai de mucoasă rectală prolabată prin orificiul anal, de aspect congestiv, uneori cu ulceraţii ce sîngerează uşor la atingere. Reductibilitatea spontană caracterizează prolapsul mai puţin voluminos; cînd leziunea segmentului prolabat depăşeşte 6—10 cm este necesară reducerea manuală şi, destul de rar, prolapsul poate fi ireductibil. Complicaţiile prolapsului rectal (sîngerările, inflamaţiile şi strangularea) sînt determinantele majore ale suferinţei clinice. Diagnosticul prolapsului rectal, deşi simplu în aparenţă, impune cîteva examene complimentare, mai ales la adult, pentru excluderea unor eventuale asocieri morbide. Tactul rectal (după reducere) şi rectoscopia pot uneori evidenţia asocierea unei tumori rectale benigne sau maligne, situaţie în care conduita terapeutică se modifică.

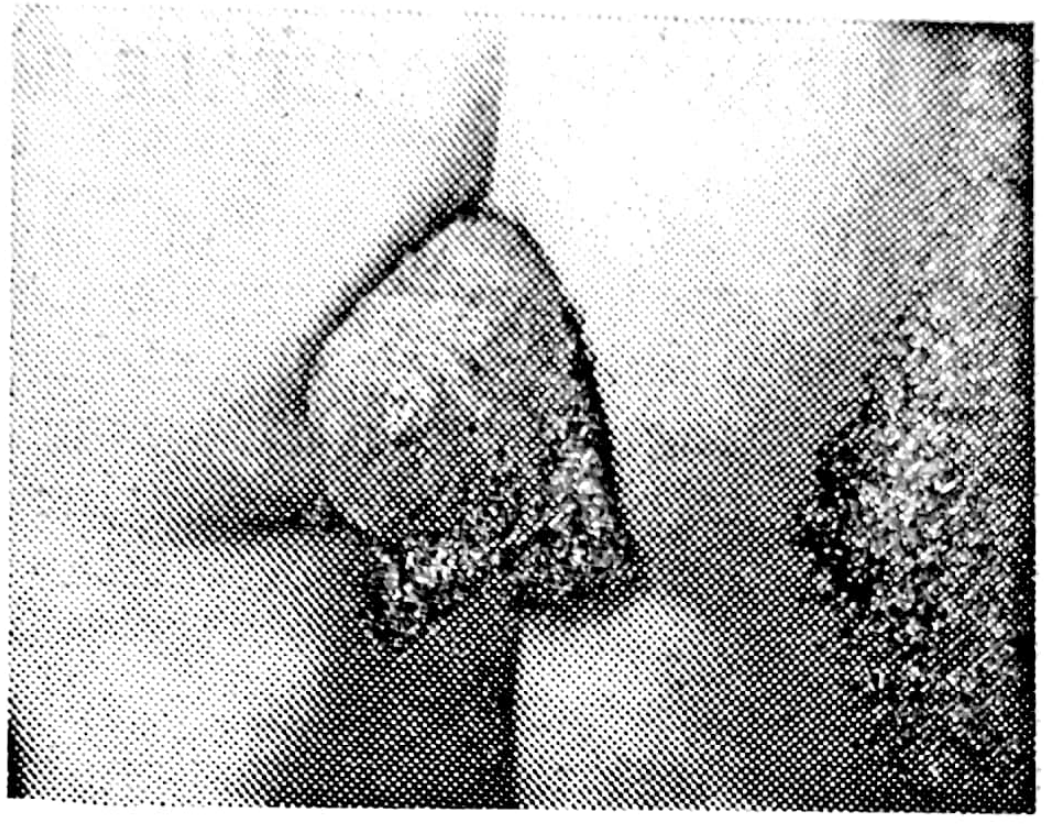

Fig. 7.2 — Prolaps rectal. Aspect clinic.

Tratamentul prolapsului rectal este diferenţiat în funcţie de vîrstă. La copil, prolapsul mucos poate fi tratat conservator prin diferite metode: pomezi dezinfectante, calmante şi cicatrizante; metode de reeducare, defecaţie în poziţie culcată etc.; tratamentul afecţiunilor dismetabolice generale (anemii, hipoproteinemii, malnutriţie). O parte importantă din aceşti copii se pot vindeca odată cu dezvoltarea somatică şi reechilibrarea deficitelor de ordine generală. Persistenţa prolapsului sau apariţia complicaţiilor (ireductibilitatea) impun tratamentul chirurgical prin cerclajul anal cu fire neresorbabile (operaţia Thiersch) care, prin reacţia fibroasă perianală, creşte rezistenţa orificial-sfincteriană şi împiedică prolabarea mucoasei rectale.

Tratamentul prolapsului rectal la adult este numai chirurgical şi se poate realiza prin operaţia Whitehead-Vercescu în cazul prolapsului mucos sau prin unul din tipurile de rectopexie în cazul prolapsului complet: rectosacropexii pe cale abdominală (Orr-Loygue) folosind benzi din fascia lata sau din material plastic; rectosigmoidopexii parietale cu extraperitonizarea rectului (Lahaut); rectosigmoidopexii retroperitoneale pe cale abdominală (Plătăreanu-Panea); rectosacrococcipexia pe cale perineală (Lockhart-Mummery) prin meşarea spaţiului rectosacrat pentru crearea de aderenţe inflamatorii.

Rezultatele obţinute prin operaţiile de tipul rectopexiilor nu sînt totdeauna suficiente; pentru prevenirea recidivelor se poate asocia şi o intervenţie de consolidare a planşeului pelvian şi a aparatului anosficterian: miorafia prerectală a muşchilor ridicători anali; miorafia pre- şi retrorectală a ridicătorilor anali; plicatura anterioară şi posterioară a sfincterelor anale (striat şi neted).

Pentru cazurile rare de prolaps rectal voluminos, multirecidivat și ireductibil, la adultul fără alte tare organice se poate recurge — de necesitate — la rezecția rectosigmoidiană abdominoendoanală (tip Bacon-Babcock). La vîrstnici, în aceleași situații se recomandă — tot de necesitate — rezecția totală a prolapsului pe cale perineală (Mikulicz-Bergeret; Delôrme-Juvara).

7.3 STENOZELE RECTALE BENIGNE

Stenozele rectale benigne rezultă din procesele de fibroză cicatriceală după diverse leziuni nonneoplazice ale rectului. Etiopatogenic, se pot clasifica în stenoze intrinseci sau extrinseci.

Stenozele intrinseci sînt consecința unei cicatrizări fibrostenozante ale unei leziuni rectale produsă prin: plăgi sau traumatisme; rectite microbiene, virale sau micotice; rectocolita ulcerohemoragică sau boala Crohn; postradioterapie.

Stenozele extrinseci sînt produse de extensia la rect a leziunilor organelor din vecinătate: perirectosigmoidita Küss; fibroza retroperitoneală, etc.

Precizarea benignității acestor stenoze prin irigografie, fibroscopie și endobioscopie, constituie problema majoră a diagnosticului pozitiv și diferențial, aceste leziuni pretîndu-se cu ușurință la confuzii cu neoplasmele; alteori, ele pot să mascheze existența unei neoplazii reale.

Limfogranulomatoza rectală (boala Nicolas-Favre) este o formă distinctă în cadrul stenozelor benigne intrinseci; reprezintă localizarea virusului Miyagawanella limfogranulomatosis (aparține genului Chlamydia trachomatis) în peretele rectal și zona limfoganglionară perirectală cu leziuni urmate de fibroză stenozantă cicatriceală. În faza de rectită acută, suferința clinică este dominată de scurgeri purulente anorectale, dureri și tenesme. Endoscopic mucoasa rectală apare îngroșată, sidefie și cu multiple ulcerații. În faza tardivă, de stenoză rectală, clinica este dominată de semnele de subocluzie joasă, diaree cu constipație și pierderi anale purulente. La tactul rectal se decelează stenoza rectală „în pîlnie“ cu marcată infiltrare fibroscleroasă perirectală sugerînd un aspect de „blindaj“. Irigografia evidențiază stenoza rectală în formă conoidă iar endobiopsia precizează diagnosticul. Tratamentul limfogranulomatozei rectale benigne în faza de rectită acută este medical: antibioterapie (tetraciclină), corticoterapie, dermatol în clisme etc. În faza de stenoză rectală este indicat tratamentul chirurgical, care constă în rezecția rectosigmoidiană abdominoperineală cu coborîre, sau numai colostomie la cașectici, tarați etc.

Rectita stenozantă postradioterapică este declanșată în timpul sau după efectuarea tratamentelor radioterapeutice pentru cancerele de col uterin sau vagin (cobaltoterapie, iradiere cu megavoltaj sau aplicații locale endocervicale de radon). Rectita postradiantă este caracterizată de rectoragii destul de semnificative, ce pot anemia sever bolnavele, urmate de scleroza stenozantă postradionecroză. Repercusiunile patologice postradioterapie pot fi la nivelul nucleilor celulari sau se pot produce obstrucții arteriolare în submucoasa rectală. În formele medii și ușoare tratamentul cu hemostatice și cortizonice în clisme poate fi eficient. În formele cu rectoragii abundente se indică colostomia pentru punerea în repaus a rectului și continuarea tratamentului local endolumenal.

Stenozele rectale extrinseci sînt cel mai adesea produse de procese inflamatorii pelvigenitale. *Perirectosigmoidita stenozantă* (descrisă de Küss) este urmarea evolutivă a inflamaţiilor prelungite metroanexiale nespecifice, eventual şi de etiologie tbc. Foarte rar sînt citate şi implicaţii de la abcese apendiculare, leziuni vezicoureterale sau prostatice. Semnele clinice sînt dominate de rectalgii şi dureri lombosacrate, asociate cu fenomene subocluzive joase (balonări, diaree alternantă cu constipaţie etc.). Sediul acestor stenoze rectale fiind adesea în zona joncţiunii rectosigmoidiene, tactul rectal nu decelează nimic patologic, în schimb irigografia şi rectosigmoidoscopia sînt revelatoare pentru diagnostic. Endobiopsia evidenţiază structura normală a mucoasei colorectale, deoarece leziunea fibrostenozantă se află perirectal şi înglobează extrinsec rectosigmoidul (fig. 7.3). Atît aspectele clinice, dar mai ales irigografia şi endoscopia nu pot preciza în toate cazurile natura benignă a acestor leziuni, încît diagnosticul diferenţial cu neoplasmele rectale sau rectosigmoidiene este uneori foarte dificil. Tratamentul stenozelor Küss este chirurgical şi constă în asanarea afecţiunii pelvigenitale (anexectomie, salpingectomie, drenaj de abcese etc.) concomitent cu rezecţia segmentară rectosigmoidiană pe cale abdominală anterioară tip Dixon. Examenul histopatologic intraoperator poate preciza benignitatea sau malignitatea leziunilor, fiind cel mai bun indicator pentru alegerea unei conduite chirurgicale adecvate.

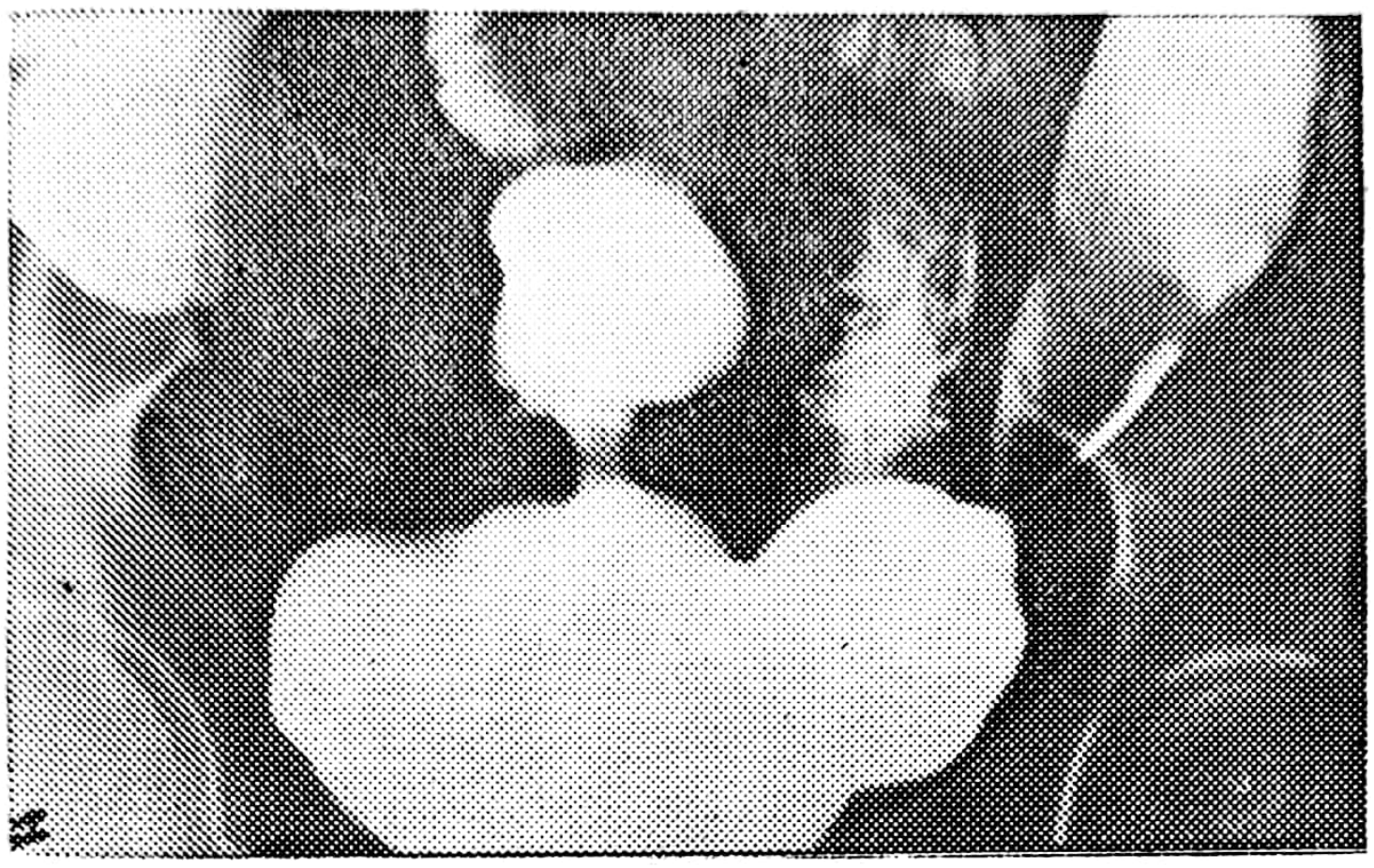

Fig. 7.3 — Tumoare rectală Küss de etiologie anexială. Examen irigografic.

7.4 TUMORILE BENIGNE ALE RECTULUI

Tumorile epiteliale benigne sînt reprezentate de adenomul sau polipul rectal şi au fost comentate în subcapitolul 6.2. Tumorile rectale benigne de origine conjunctivă sînt cu mult mai rare.

Fibromul sau *fibromiomul* rectal se dezvoltă de obicei ca tumoare unică intraparietal, extrarectal sau intrarectal. Simptomatologia nu este caracteristică, uneori poate fi asimptomatic, alteori produce mici sîngerări rectale sau tenesme, depistarea făcîndu-se cel mai adesea prin tact rectal sau examen rectoscopic. Pentru localizările rectale inferioare, electroexcizia endoscopică este suficientă cînd tumoarea este pediculată, iar examenul histologic al piesei tranşează diagnosticul. Pentru localizările pe rectul superior, abordul transabdominal se impune.

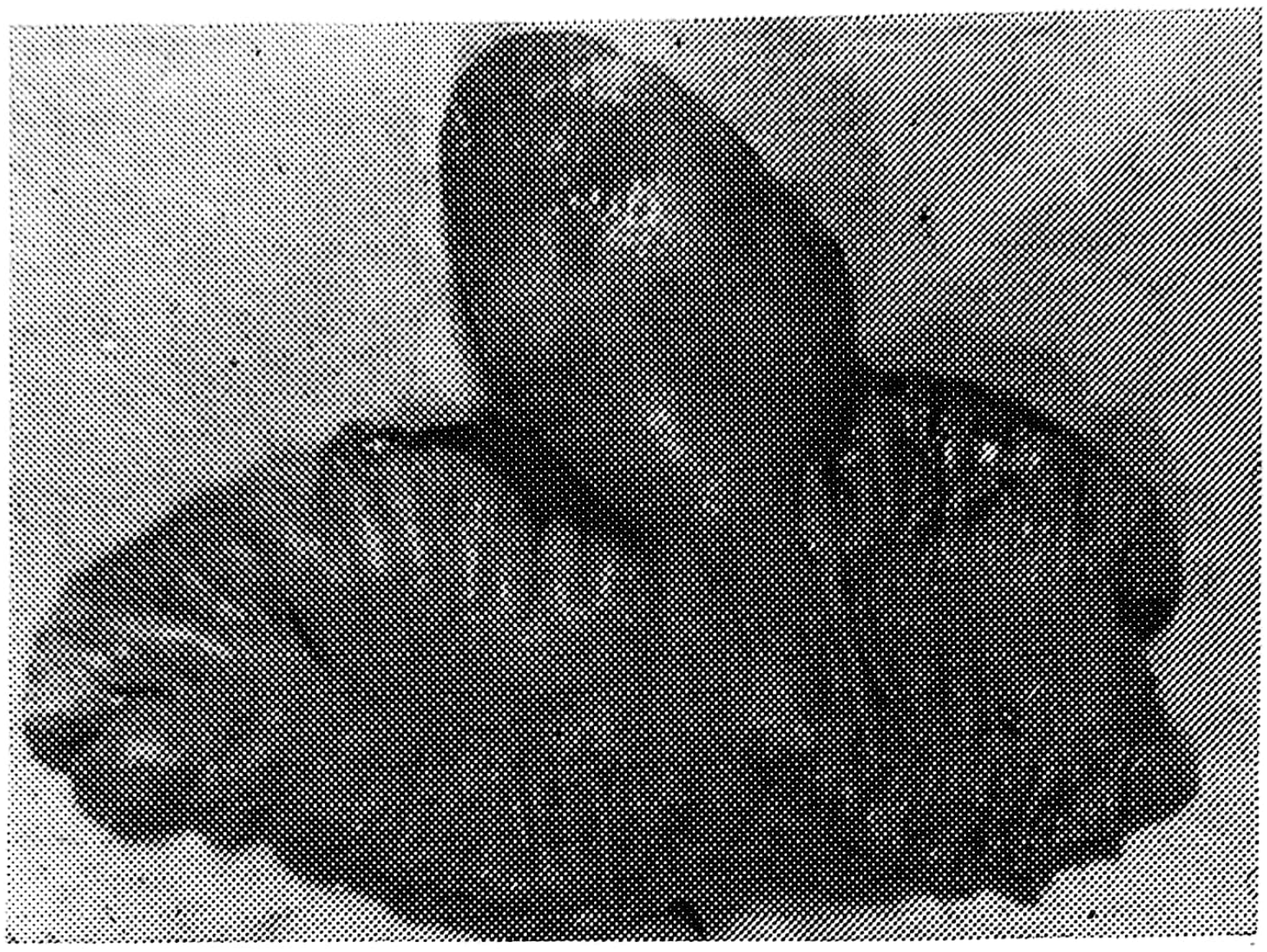

Fig. 7.4 — Lipom pediculat al joncţiunii rectosigmoidiene cu obstrucţia cvasitotală a lumenului şi prolabare transanală cu invaginaţie şi rectoragii abundente la defecaţie. Piesă de exereză segmentară rectocolică.

Angiomul rectal, circumscris sau difuz, este o tumoare benignă vasculară cu interesarea întregului perete rectal, exceptînd mucoasa. Rectoragiile, de grade variabile, sînt caracteristice acestor tumori; la tactul rectal formaţiunea este moale şi depresibilă, iar endoscopic prezintă aspectul tipic de lacuri vasculare de culoare violacee acoperite de mucoasă normală. Tratamentul angioamelor rectale în plină hemoragie impune o hemostază chirurgicală sub dilataţie anală, fie cu fire transfixiante, fie cu puncte de electrocoagulare. În afara momentului hemoragic, tratamentul constă fie în rezecţie parţială, pentru cele limitate, fie în rezecţie rectală, pentru cele difuze.

Lipomul sau *fibrolipomul* rectal este tumoarea benignă care poate atinge un volum mai mare şi se poate dezvolta, ca şi fibromul, intraparietal, extrarectal sau intralumenal. Localizările submucoase se pot manifesta prin sîngerări, iar cele endolumenale pot deveni obstructive. În cazul lipomului pediculat, exteriorizarea transanală cu ocazia defecaţiei poate favoriza invaginarea şi prolapsul mucoasei rectale, uneori şi rectoragii importante (fig. 7.4). Exereza chirurgicală se poate realiza fie endoscopic, pentru localizările joase, fie prin laparotomie şi colotomie pentru cele înalte.

Neurinomul sau *schwannomul* rectal, foarte rar întîlnit, este o tumoare benignă provenită din plexul mienteric, constituită din fibre nervoase şi fibroblaşti, putînd atinge dimensiuni medii. Ulcerarea mucoasei rectale produce hemoragii, necroze locale şi procese septice, care reprezintă de altfel şi semnele clinice prin care se manifestă. Localizările rectale multiple se întîlnesc în neurofibromatoza Recklinghausen. Sînt citate cazuri de malignizare sau de coexistenţă cu un neoplasm rectal. Endoscopia şi endobiopsia sînt elementele majore pentru stabilirea diagnosticului. Tratamentul constă în exereza limitată, enucleorezecţie. În cazul concomitenţei cu neoplasmul sau a existenţei unui schwanno-sarcom, indicaţia chirurgicală este oncologică şi amputaţia recto-sigmoidiană abdominoperineală este operaţia de elecţie.

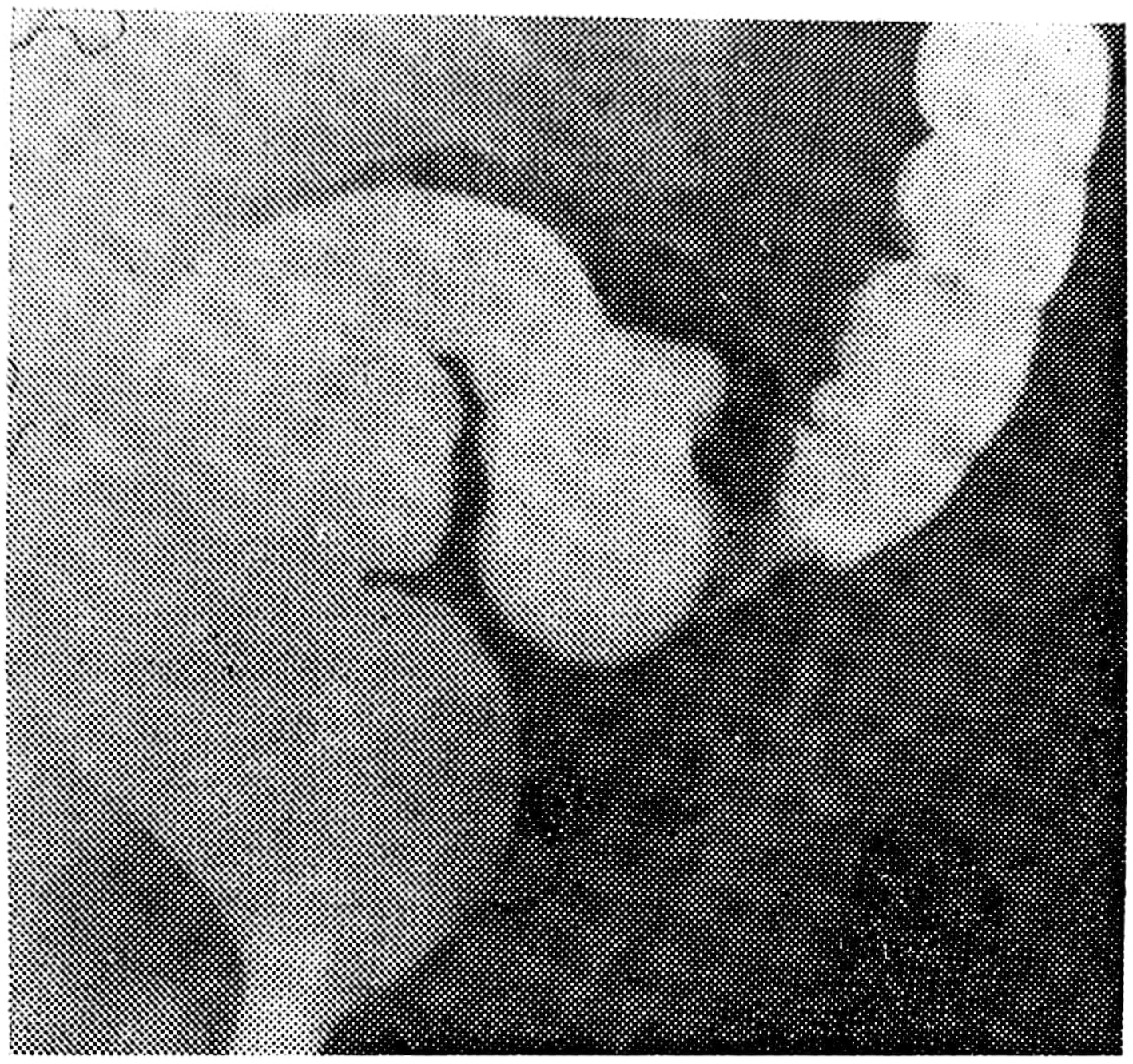

Fig. 7.5 — Endometrioză rectosigmoidiană. Examen irigografic.

Endometriomul, tumoare benignă extrem de rară, localizată preferenţial în zona septului rectovaginal, este formată din insule heterotopice de endometru. Rectoragiile produse coincid cu ciclul menstrual şi involuează spontan odată cu instalarea climacteriumului. În cazul endometriomului voluminos, cu localizare în zona joncţiunii rectosigmoidiene, pot apare şi fenomene de obstrucţie colică (fig. 7.5). Irigografia, endoscopia şi endobiopsia pot contribui la precizarea diagnosticului care, prin similitudinea cu carcinomul, poate crea dificultăţi, atît de diagnostic cît şi de atitudine terapeutică. În cazurile cu diagnostic cert se poate recurge la tratament nechirurgical: hormonoterapie (testosteron) şi radioterapie convenţională locală. Castrarea radiologică sau chirurgicală pot opri evoluţia endometriomului rectal. În localizările rectosigmoidiene stenozante, cu sau fără asociere cu alte tumori rectale, se recomandă rezecţia rectosigmoidiană intraabdominală urmată de colorectostomie (Dixon). Aceeaşi conduită este recomandată cînd diagnosticul este incert, existînd unele dubii de malignitate asociată.

7.5 CANCERUL RECTULUI

Neoplasmele colorectale au marcat o evidentă creştere în incidenţă în ultimile două decenii, ocupînd statistic frecvenţa cea mai ridicată din totalul cancerelor localizate pe tubul digestiv. Aproximativ jumătate din neoplasmele colorectale sînt localizate la nivelul segmentului rectal (incluzînd joncţiunea rectosigmoidiană) prezentînd o distribuţie aproape egală pe cele trei porţiuni anatomice rectale (vezi şi 6.2). Goligher găseşte o distribuţie topografică asemănătoare a numărului cancerelor rectale, jumătate fiind situate pe rectul subperitoneal şi jumătate pe rectul proximal de reflexia peritoneului. Incidenţa este ceva mai mare la bărbaţi decît la femei (5/3) iar limita de vîrstă oscilează de la 17 la 90 ani. Se remarcă — în ultimul deceniu — o creştere statistică a cancerelor rectale la tineri.

Anatomia patologică. Cea mai frecventă (95—98%) formă a cancerului rectal o prezintă adenocarcinomul; macroscopic, tumoarea poate prezenta o dezvoltare vegetantă, ulcerată sau stenozantă, cel mai adesea aspectele patologice fiind asociate, ulcerovegetante sau ulcerostenozante. Foarte rar întîlnită este forma infiltrativ-difuză asemănătoare cu linita plastică. Hughes consideră formele vegetante mai puţin agresive decît cele ulcerate, iar Dukes (1949) relatează un raport invers proporţional între mărimea neoplasmului şi gradul de metastazare limfatică.

Microscopic, *adenocarcinomul* are grade variabile de diferenţiere: celulele cilindro-cubice, de mărimi diferite şi cu monstruozităţi nucleare, sînt organizate în formă de acini sau tubi, fără producere de mucus şi cu invazia spaţiilor glandulare. Cu cît celularitatea tumorală este mai bine diferenţiată, cu atît malignitatea este mai redusă; *grading*-ul histologic propus de Broders (1920) îşi păstrează valabilitatea şi constituie un argument în stabilirea prognosticului: gradul I: (între 100—75% din celulele cu un grad mare de diferenţiere), gradul II: (între 75—50% diferenţiere celulară), gradul III (între 50—25% diferenţiere), şi gradul IV: (sub 25% celule diferenţiate).

Formă histologică aparte este *carcinomul mucoid* — sau *coloid* — care, în afara aspectelor descrise mai sus, adaugă prezenţa mucusului, atît intracelular sub forma de „inel cu pecete" cît şi între grupurile de celule maligne; carcinomul mucoid-coloid are un grad ridicat de malignitate, clasificat de Broders în tumorile de gradul IV. A treia formă histologică o reprezintă *carcinomul anaplazic*, format din celule dispuse în structuri trabeculo-alveolare, fără nici o dispoziţie glandulară şi fără prezenţă de mucus; gradul mare de nediferenţiere celulară îi conferă denumirea de anaplazic şi reputaţia de mare agresivitate.

Se pot întîlni, foarte rar, şi alte forme de neoplasm: fibrosarcomul, miosarcomul, limfomul malign, melanosarcomul sau carcinoidul rectal; frecvenţa acestor forme de excepţie nu depăşeşte 2—5% din totalul cancerelor rectale.

Invazia locală, pornită de la mucoasa rectului, poate cuprinde submucoasa, musculara şi seroasa sau ţesutul conjunctiv perirectal. Dukes (1946) a stabilit un gradient de malignitate în funcţie de profunzimea invaziei locale a carcinomului rectal: gradul A — tumoarea limitată la peretele rectal; gradul B—tumoarea depăşeşte rectul şi invadează organele vecine; gradul C—invazie limfoganglionară regională şi gradul D — cu metastaze hematogene la distanţă (fig. 7.6).

Depăşirea rectului şi invazia ţesutului conjunctiv perirectal sau al perineului se poate continua cu penetraţia procesului neoplazic spre vagin, ovar

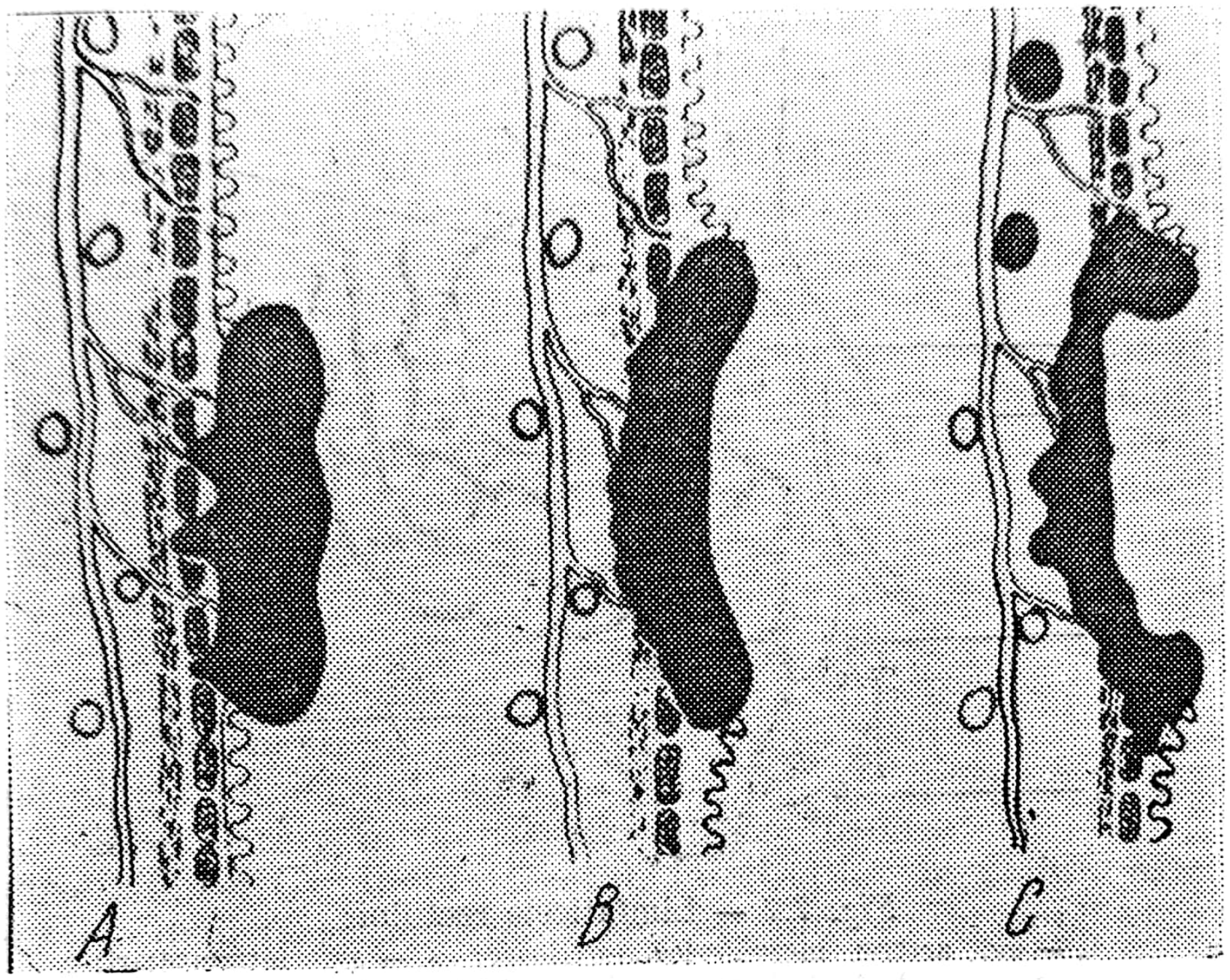

Fig. 7.6 — Clasificarea Dukes aplicată neoplasmului rectal (reproducere după Papillon).

şi uter, sau spre vezica urinară, veziculele seminale şi prostată. Ureterele pot fi şi ele invadate de extinderea procesului carcinomatos, unilateral sau bilateral. O atenţie deosebită trebuie acordată acestei invazii locale, întrucît coexistenţa unor procese inflamatorii peritumorale poate da — la explorarea intraoperatorie — o aparenţă de extensie neoplazică, iar examenul histopatologic disociativ poate să infirme malignitatea.

Invazia neoplazică se poate realiza şi în axul logitudinal al rectului, mai ales în formele anaplazice, întreg peretele rectal sau numai submucoasa prezentînd diseminări maligne centrifuge craniocaudale (Grinnell, 1954). Este unanim acceptată existenţa infiltraţiei neoplazice microscopice peritumorale (în amonte şi în aval de tumoare) pe o lungime de aproximativ 5—6 cm, fapt ce impune constant limita oncologică obligatorie a exerezelor chirurgicale. În carcinoamele rectului superior, invazia peritoneului se poate delimita la zona peritumorală sau poate cuprinde o suprafaţă mai largă de peritoneu; metastazele peritoneale presupun — de regulă — şi o invazie limfoganglionară regională şi au un prognostic la fel de grav ca al metastazelor hepatice.

Invazia limfatică (fig. 7.7) se poate realiza pe trei sensuri principale:

— pe cale ascendentă, metastazele limfatice din ganglionii perirectali ajung în ganglionii hemoroidali superiori și mezenterici inferiori, de unde pot invada ganglionii paraaortici;

— pe cale laterală, prin rețeaua limfatică hemoroidală medie (situată în aripioarele laterale ale rectului) limfa neoplazică poate invada ganglionii iliaci interni și pe cei din fosa obturatoare;

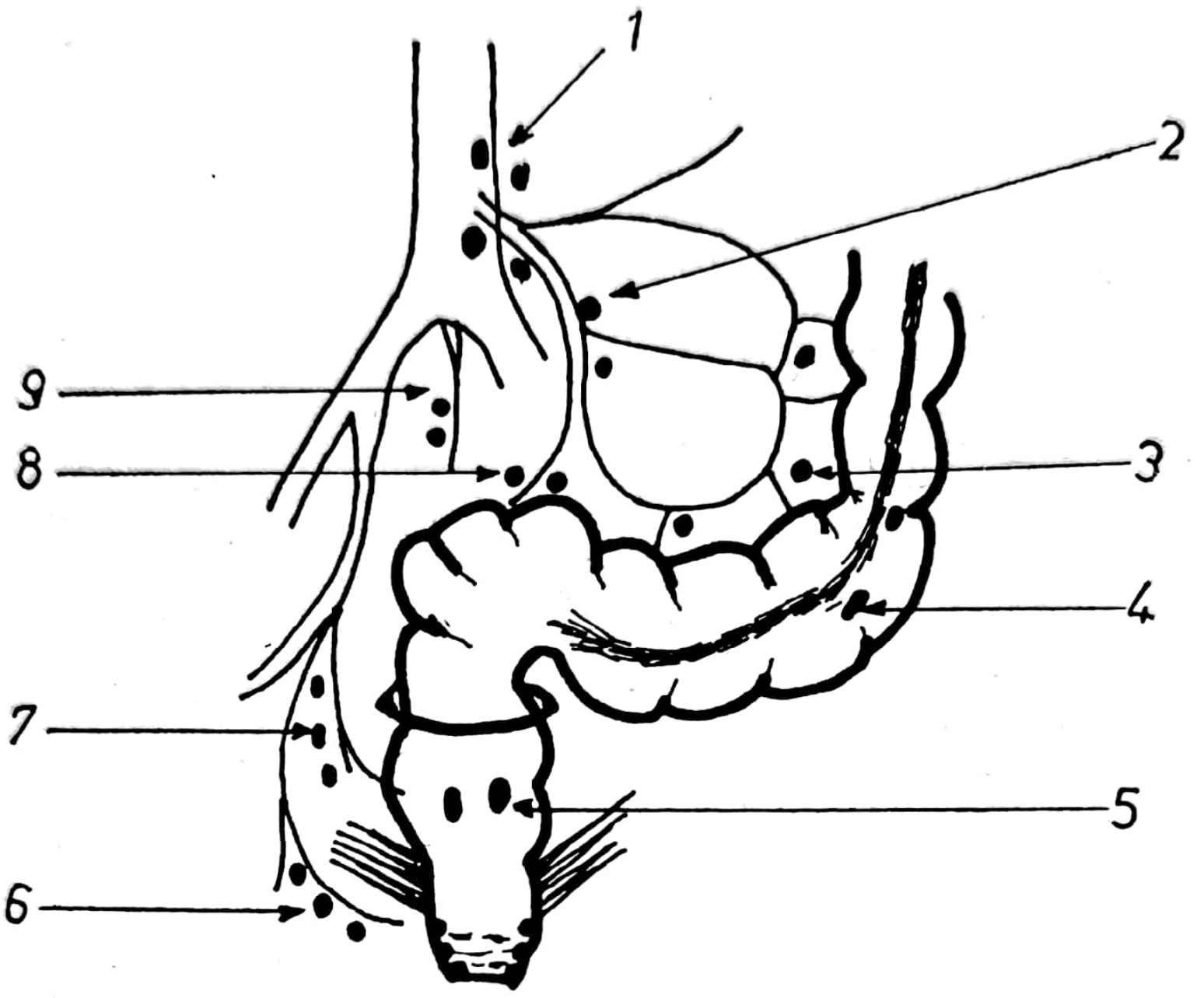

Fig. 7.7 — Limfaticele rectului:
1. — gg. arterei mezenterice inferioare; 2. — gg. intermediari; 3. — gg. paracolici; 4. — gg. epicolici; 5. — gg. peri-pararectali (Gerota); 6. — gg. hemoroidali inferiori; 7. — gg. hemoroidali medii; 8. — gg. hemoroidali superiori; 9. — gg. arterei sacrate medii.

— pe cale retrogradă, se drenează spre ganglionii inghinali în unele cancere avansate (cu blocarea stațiilor ascendente) sau în localizările distale anorectale.

Frecvența mare a metastazării limfatice a adenocarcinomului rectal se semnalează la 50% din totalul bolnavilor operați, depășind cu mult incidența metastazelor limfatice din carcinomul colic (35%). Statistic, s-a constatat un maximum de prezență a metastazelor limfatice (70%) la vîrstele tinere (20—40 ani). Invazia limfatică are o semnificație deosebită în stabilirea prognosticului, supraviețuirile la 5 ani postoperator fiind de numai 20—25% în cazurile cu metastaze limfoganglionare.

Invazia venoasă are o incidență de aproximativ 40% din cazuri (Waugh și Dockerty, 1954). Vehicularea celulelor maligne prin sistemul venos portal poate genera metastaze hepatice, mai rar pulmonare și extrem de rar în glandele suprarenale, oase, mușchi, tiroidă sau splină. Metastazarea venoasă este mai frecvent întîlnită în formele anaplazice sau cu grad ridicat de malignitate (carcinomul coloid) și mai ales la tineri.

Invazia perineurală, descrisă de Demin și Rankin în aproximativ 10% din cancerele rectale, mai ales în formele anaplazice și cu grad mare de malignitate, constă în infiltrarea și difuziunea celulelor maligne în spațiile perineurale. Caracteristica clinică a acestor forme cu invazie perineurală este prezența durerilor pelvi-rectale intense.

Diseminarea prin implantare de celule maligne detașate din tumoare cu prilejul manevrelor chirurgicale explică unele recidive precoce postoperatorii, în special în zona suturilor și a anastomozelor. Existența cancerelor rectale sincrone sau metacrone (6—7%) poate fi atribuită diseminării neoplazice prin implantare celulară la distanță. Profilaxia acestui mod de diseminare se poate realiza prin respectarea măsurilor oncologice de ablastie și antiblastie precum și prin evitarea exerezelor insuficiente, în special ale rectului inferior.

Carcinomul multiplu. Cu o frecvență destul de mică (5—9%) sînt posibile localizări multiple (duble, triple) ale adenocarcinomului colorectal. Concomitența acestor carcinoame — denumite și cancere sincrone — poate fi atribuită atît diseminării intralumenale a celulelor maligne exfoliate spontan dintr-o tumoare primară, cît și diseminărilor limfatice prin rețeaua submucoasă parietală. În unele cazuri, volumul și gradul de invazie inegal al cancerelor sincrone par să demonstreze vîrstele diferite ale acestor tumori.

Depistarea ulterioară a altor tumori colorectale, după o prealabilă exereză chirurgicală, pune în discuție existența cancerelor metacrone sau succesive. Explicația acestei succesiuni neoplazice poate fi dată de trecerea neobservată intraoperator a altor neoplasme sincrone colorectale (în special cele incipiente și de volum redus), fie prin diseminarea intralumenală a celulelor maligne în timpul manevrelor chirurgicale. Existența localizărilor sincrone și metacrone obligă clinicianul la o investigație minuțioasă preoperatorie, iar chirurgul la o explorare intraoperatorie deosebit de atentă.

Semnele clinice. Carcinomul rectal, în stadiile de debut, este de obicei asimptomatic, depistarea acestor forme făcîndu-se întîmplător, cu ocazia unui tușeu rectal impus de o altă suferință: fisură anală, hemoroizi, abces sau fistulă perianală etc. Manifestarea cea mai frecventă a cancerului rectal o constituie sîngerările mici și repetate în timpul defecației, uneori însoțite de glere mucoase. Rectoragiile importante sînt rar întîlnite. Modificările de scaun, atît în sensul constipației cît și al scaunelor diareice, asociate cu defecații incomplete și tenesme rectale sînt semne clinice ce pot atrage atenția asupra unei suferințe rectale maligne. Durerea este prezentă numai în formele avansate și adesea inoperabile. Alterarea stării generale, pierderea ponderală și fatigabilitatea sînt semne clinice tardive.

În unele cazuri, semnele clinice „de debut" ale carcinomului rectal, sînt de fapt semne ale complicațiilor evolutive: — ocluzia intestinală completă sau incompletă în formele stenozante rectosigmoidiene; — perforația și peritonita stercorală în cancerele rectale superioare; — modificări micționale la bărbat (de tipul suferințelor prostatei) generate de invazia carcinomului rectal în regiunea prostato-vezicală; — fistula recto-vaginală, ca prim sindrom al unui carcinom rectal.

Tactul rectal rămîne una din cele mai simple și sigure metode de explorare a segmentului rectal distal. Cu posibilități de investigație palpatorie pînă la aproximativ 10 cm de la orificiul anal, tactul rectal poate informa asupra prezenței unei tumori vegetante sau ulcerate, asupra gradului de infiltrare sau stenozare, asupra invaziei organelor de vecinătate (prostată, uretră, vagin). Tactul rectal, atît prin simplitatea realizării lui, cît și prin valoarea informaţiilor ce le poate furniza, constituie o metodă de explorare de rutină a clinicianului, deosebit de importantă pentru orientarea diagnosticului tumorilor rectale.

Endoscopia (recto-sigmoidoscopia) completează explorarea rectului superior şi a segmentului rectosigmoidian, oferă date asupra caracteristicilor tumorilor endolumenale (dimensiuni, invazie etc.), iar endobiopsia concomitentă poate preciza structura histologică a tumorilor şi gradul de diferenţiere.

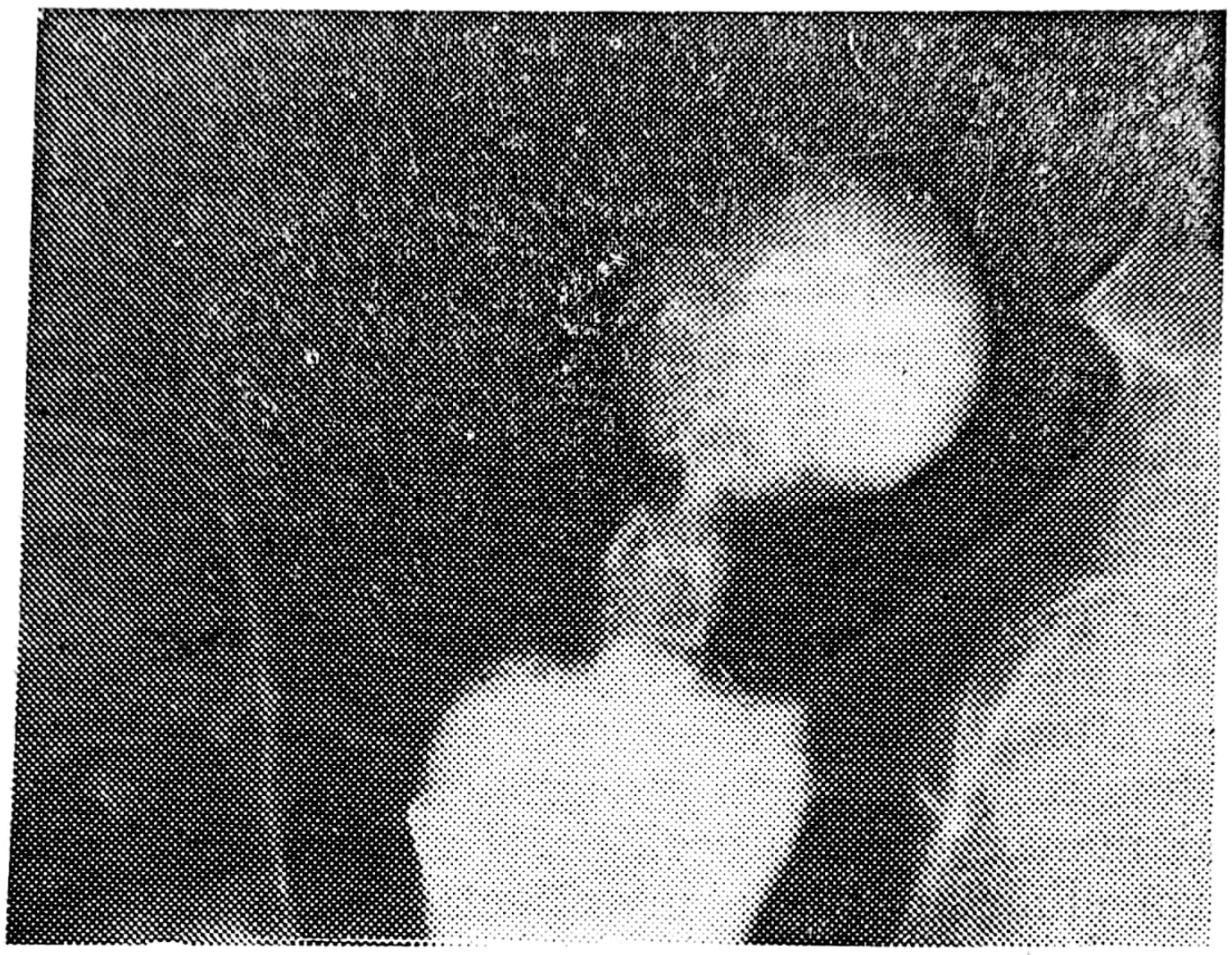

Fig. 7.8 — Carcinom rectal ampular superior. Examen irigografic.

Irigografia îşi păstrează valoarea pentru depistarea cancerelor rectale superioare şi rectosigmoidiene, dar mai ales poate informa despre starea întregului cadru colic (alte afecţiuni asociate: polipoză, diverticuloză etc.) precum şi asupra eventualelor carcinoame sincrone (fig. 7.8).

Investigaţiile de laborator nu aduc elemente în plus pentru diagnosticul pozitiv. Anemia hipocromă, viteza de sedimentare crescută, hipoproteinemia etc., sînt prezente în aproape toate localizările maligne şi în foarte multe alte afecţiuni. Prezenţa antigenului carcinoembrionic este semnalată în toate neoplasmele tubului digestiv, în carcinomul bronşic, ciroza hepatică şi în insuficienţa renală; în urmărirea postoperatorie a bolnavilor operaţi pentru carcinom rectal, radioimunodeterminările de antigen carcinoembrionic pot uneori semnala apariţia metastazelor sau a recidivelor.

Diagnosticul diferenţial al neoplasmelor rectale trebuie să se facă cu majoritatea afecţiunilor rectului, dar în special cu tumorile benigne şi stenozele rectale benigne (endobiopsia poate rezolva, în majoritatea cazurilor, această diferenţiere).

Relaţia dintre cancerul rectal şi hemoroizi, evidenţiată de experienţa chirurgicală clinică, obligă însă la un comentariu aparte:

— destul de frecvent, bolnavii care se adresează medicului pentru o suferinţă hemoroidală nu sînt investigaţi suficient şi sînt trataţi medical (și chiar chirurgical) exclusiv pentru boala hemoroidală, cancerul rectal concomitent (uneori chiar ampular) nefiind depistat decît ulterior, în stadii tardive, inoperabile;

— semnele de debut ale unui cancer rectal (sîngerări la defecație și disconfort) sînt adesea superficial atribuite numai unui burelet hemoroidal extern, fără a se practica tactul digital și rectoscopia;

— uneori se uită că există o categorie de hemoroizi „simptomatici“ ca epifenomen al altor suferințe (hipertensiunea portală, tumori rectosigmoidiene, tumori pelviene etc.) și că, în consecință, diagnosticul și tratamentul hemoroizilor trebuie făcut numai sub protecția unei investigații complete și adecvate;

— se întîlnește și aspectul invers al relației discutate, la unii bolnavi cu sîngerări rectale abundente și repetate (ajungînd la anemii hipocrome) la care suspiciunea obstinantă a unui neoplasm (nedecelabil la toate investigațiile repetate și care nici nu există) — prelungește și agravează nejustificat anemia, produsă în realitate numai de sîngerarea unor hemoroizi (de reamintit, în această idee, că în cancerul rectal sîngerările sînt mici și fără repercusiuni hematologice severe, care apar doar în formele avansate și complicate).

Tratamentul cancerului rectal — în fazele operabile — este chirurgical, radioterapia și chimioterapia avînd indicații particulare (în special în asociere cu procedee chirurgicale) în stadiile avansate și în recidivele postoperatorii. Chirurgia cancerului rectal cuprinde metode operatorii cu intenție de radicalitate și intervenții paliative. Deși posibilitățile de diagnostic precoce au sporit, totuși numărul mare al cancerelor rectale descoperite în faze avansate rămîne deosebit de ridicat; din 518 cazuri de cancer rectal operate în Clinica de chirurgie generală Fundeni în ultimii 17 ani, 33% (172 cazuri) au fost stadii depășite chirurgical, intervenția limitîndu-se numai la laparotomie exploratorie sau la colostomie (tabel 7.1).

TABELUL 7.1

Distribuția gesturilor operatorii într-o serie chirurgicală de 518 cazuri de cancer rectal

Clinica chirurgie generală Fundeni 1964—1981 Neoplasme rectale 518 cazuri	172 (33%) cazuri depășite chirurgical (laparotomie exploratorie sau anus iliac)		
	346 (67%) cazuri operabile	187 (54%)	Amputație rectosigmoidiană
		85 (24%)	Rezecție rectosigmoidiană abdominală (Dixon)
		74 (22%)	Rezecție rectosigmoidiană abdominoperineală cu coborîre

Chirurgia cu intenție de radicalitate are ca obiectiv exereza tumorii rectale, respectînd limitele oncologice de 10—5 cm în amonte și aval de tumoare, împreună cu stațiile limfatice perirectale, din mezosigmoid și de la originea mezentericii inferioare, precum și a unor zone largi de peritoneu adiacent. Metodele de exereză cu intenție de radicalitate sînt indicate și chiar impuse de sediul tumorilor rectale, de gradul de invazie neoplazică și mai puțin de preferințele chirurgilor (fig. 7.9).

● Pentru cancerele rectului superior și ale joncțiunii rectosigmoidiene este indicată rezecția rectosigmoidiană pe cale abdominală anterioară tip Dixon, urmată de colorectoanastomoză terminoterminală (monoplan sau în două straturi, cu fire separate, neresorbabile).

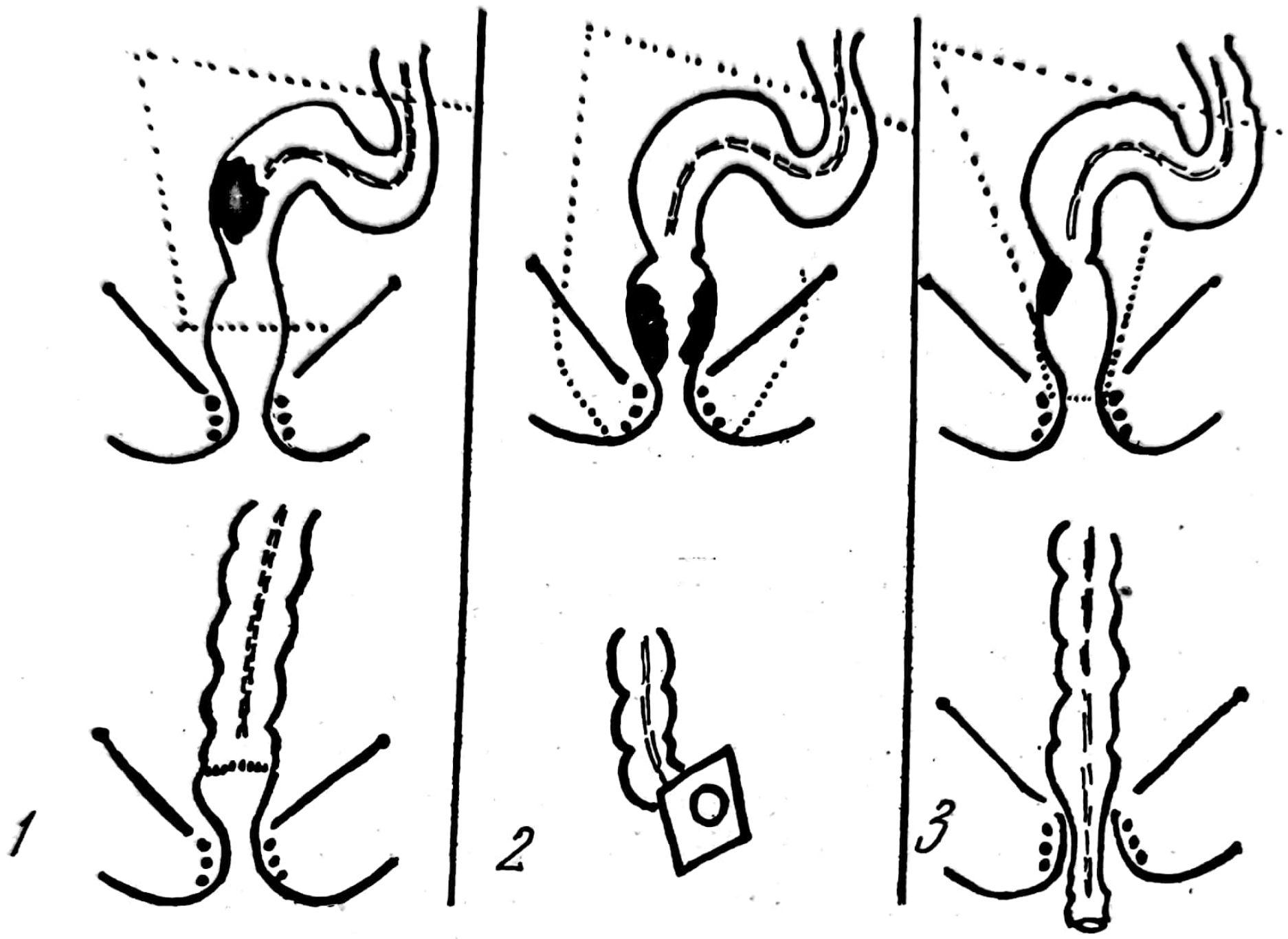

Fig. 7.9 — Tipuri de intervenții chirurgicale radicale în cancerul rectal:

1. — Rezecție anterioară Dixon; 2. — Amputație rectosigmoidiană abdominoperineală; 3. — Rezecție rectosigmoidiană cu coborîre abdomino-endoanală.

● Pentru cancerele ampulare superioare în stadii incipiente (tumori mici, fără depășirea rectului etc.), situate la minimum 7—8 cm de la orificiul anal, se recomandă rezecția rectosigmoidiană, abdominoperineală sau endoanală cu coborîrea transsfincteriană a colonului proximal restant (Bacon, Babcock, Nasta, Mandache, Chiricuță).

● Pentru cancerele ampulare medii și inferioare, precum și pentru toate tumorile voluminoase și cu invazie circumferențială (inclusiv dacă sînt situate în zona ampulară superioară) interventia indicată și acceptată de majoritatea școlilor chirurgicale este amputația rectosigmoidiană abdominoperineală cu colostomie definitivă. De altfel, încă în concluziile Congresului al VI-lea al chirurgilor din România (1935) Tr. Nasta afirma că amputația rectosigmoidiană tip Miles este operația care corespunde cel mai bine principiilor oncologice în cancerul rectal. Experiența Clinicii de chirurgie generală Fundeni atestă punctul de vedere expus mai sus, amputația rectosigmoidiană fiind practicată la 54% din cazurile operabile, rezecția anterioară tip Dixon în 24% din cazuri și rezecția cu coborîre endoanală în 22%.

Alegerea metodei operatorii se decide în special după constatările obținute în timpul laparotomiei exploratorii. Gradul de invazie locală, metastazele limfoganglionare, precum și metastazele hepatice sînt elementele pe care se bazează adoptarea tacticii chirurgicale. Stadializarea reală a cancerului de rectocolon, și încercările de încadrare în sistemul TNM (vezi 6.3.3.) sînt posibile numai prin constatările intraoperatorii, cît și după examenul histopatologic postoperator. În general, există un acord asupra avantajelor intervențiilor chirurgicale în două echipe sincronizate, explorarea abdomenului hotărînd tipul de rezecție cel mai indicat.

Existența metastazelor hepatice în ambii lobi hepatici și un grad extensiv tumoral major determină inoperabilitatea cazului. Metastaza hepatică unică, situată superficial sau marginal, poate fi eventual înlăturată printr-o exereză hepatică atipică (digitoclazie) asociată unei intervenții de exereză rectocolică; în cazul metastazării hepatice (unice sau duble) situate în zona hilului hepatic, sau profund în parenchim, cînd tumorile rectale pot fi totuși rezecabile se practică exereze rectocolice paliative (fie amputație, fie rezecție tip Hartmann) cu lăsarea pe loc a metastazelor hepatice, obținîndu-se, în unele cazuri, supraviețuiri peste 1—2 ani. În cazul tumorilor ce depășesc rectul, invadînd peritoneul și organele învecinate, se pot practica intervenții eventual de tipul amputațiilor rectosigmoidiene paliative, sau rezecții tip Hartmann cu colostomie definitivă și abandonarea rectului suturat sub zona de exereză. La bolnavii vîrstnici, tarați și cu tumori depășite chirurgical, dar care sînt stenozante, se efectuează numai colostomia suprelezională pe baghetă.

Chimioterapia cu 5-fluorouracil intravenos (în cure discontinue pînă la totalizarea de 1 g) a dat unele remisiuni — nesemnificative — în special în recidivele postoperatorii. Cobaltoterapia este indicată în unele recidive locale perineale postoperatorii.

BIBLIOGRAFIE SELECTIVĂ

BUCUR A. *și colab.* — Terapia interstițială intraoperatorie cu aur radioactiv granulat în cancerul anorectal, *Chirurgia*, 1974, *XXIII*, 8, 677—682.

CHIRICUȚĂ I. — Rezecția fiziologică a rectului canceros pe cale exclusiv abdominală, *Chirurgia*, 1974, *XXIII*, 6, 501—505.

CUGNENE P.H. *și colab.* — Place et resultats de l'operation de Babcock dans le traitement du cancer, *J. Chir.* (Paris), 1981, *118*, 2, 121—126.

D'ALLAINES F. — Traitement chirurgical du cancer du rectum, 1 vol., Ed. Flammarion, 1946.

GAUTIER-BENOIT C. — Lésions traumatiques ano-rectales, *Enc. Méd. Chir.*, 9079 A, 10 Oct., 1973.

GOLIGHER J.C. — Surgery of the Anus, Rectum and Colon, Baillière Tindal, London, 1980.

ILIESCU G. *și colab.* — Neurofibrom (schwannom) malignizat al rectului, *Chirurgia*, 1967, *XVI*, 12, 1133.

JUVARA I., RĂDULESCU D., GHEORGHIU IOANA — Falsă polipoză rectală prin endometrioză, *Chirurgia*, 1973, *XXII*, 1, 45—52.

MAINGOT R. — Abdominal operation, Appleton Century Crofts, 1980, 141—152.

MALAFOSSE M. — Les complications colo-rectales des irradiation pelviennes, *Rev. Prat.*, 1972, *22*, 11, 1867.

MANDACHE FL. — Chirurgia rectului, Ed. Med., Buc., 1971.

MARDARI I. *și colab.* — Tratamentul prolapsului rectal (procedeul Lockhart-Mummery), *Chirurgia*, 1967, *XVI*, 5, 439.

8.

PATOLOGIA CHIRURGICALĂ A REGIUNII ANOPERIANALE

AL. PRIŞCU

8.1 Hemoroizii — 429
8.2 Fisura anală — 440
8.3 Inflamaţiile nespecifice fistulizante ale anusului — 442
8.3.1 Abcesele anale — 443
8.3.2 Flegmoanele lateroanale — 447
8.3.3 Fistulele anale — 451
Bibliografie selectivă — 458
8.4 Boala pilonidală sacrococcigiană (R. Palade) — 458
Bibliografie selectivă — 464

8.1 HEMOROIZII

Hemoroizii reprezintă dilataţia varicoasă a plexurilor venoase din submucoasa anorectală. Incidenţa este mai mare între 30 şi 60 de ani, repartizată în mod egal pe sexe. Venele rectului formează o bogată reţea în submucoasă, cunoscută şi sub numele de *plex hemoroidal*, individualizat în două porţiuni, superioară sau internă şi inferioară sau externă, sediul celor două forme obişnuite de hemoroizi. Dilataţia simplă a venelor din plexul rectal superior, întîlnită la un număr de subiecţi, nu trebuie identificată cu noţiunea de hemoroizi decît în măsura în care generează o suferinţă clinică sau se complică cu dilataţia plexului rectal inferior. Dilataţia venelor din plexul hemoroidal extern apare abia după constituirea hemoroizilor interni, ca un fenomen de decompensare hemodinamică. Anastomozele dintre cele două plexuri hemoroidale reprezintă calea prin care staza din segmentul venos superior determină hipertensiunea cronică ortostatică în cel inferior.

(i) **Etiologie şi patogenie.** În etiopatogenia hemoroizilor, indiferent de cauza primară, se combină staza sau hipertensiunea venoasă pelviană, în forme şi grade diferite, cu modificările pereţilor venoşi din plexurile rectale. Hipertensiunea venoasă pelviană produce stază în plexurile rectale, eventual preexistent dilatate, după cum alterările morfofuncţionale ale pereţilor venelor hemoroidale, favorizează dilataţia şi staza; în unele forme de hemoroizi factorul prim pare a fi staza pelviană, după cum în altele, cauza primară este alterarea pereţilor vasculari.

a) *Hipertensiunea venoasă pelviană* se manifestă mai ales în venele avalvulare ale plexului rectal superior; staza permanentă la acest nivel produce dilatația lumenului vascular venos. Hipertensiunea venoasă cu stază pelviană recunoaște cauze multiple:

- *Ciroza hepatică* sau oricare alt obstacol (tromboză, tumori pancreatice) pe trunchiul venei porte realizează sindromul de hipertensiune portală a cărui expresie sînt hemoroizii simptomatici.
- *Tumorile pelviene, genitale sau rectale*, pot comprima căile de drenaj venos ale rectului la nivelul curentului venos rectal superior sau mijlociu, dar uneori în însăși peretele rectal; această ultimă eventualitate se întîlnește în cancerele rectale cu localizare ampulară, în care poate apare o „tromboză" neoplazică a venelor rectale. Compresiunea directă a venelor pelviene survine și în unele fibroame uterine gigante, în tumorile ovariene inclavate în pelvis ca și în unele adenoame voluminoase de prostată.
- *Sarcina.* Hemoroizii, ca și varicele constatate frecvent în cursul sarcinii, se datoresc mai curînd unor factori endocrini specifici perioadei de gestație, care modifică tonusul peretelui venos, decît compresiunii exercitate de uterul gravidei. De altfel, printr-un mecanism similar ar putea fi explicate congestiile venoase în perioada de menstruație sau în cursul instalării menopauzei.
- *Insuficiența cardiacă cronică decompensată*, atinge stadiul de ciroză cardiacă cu hemoroizi simptomatici rectali; în cazuri de acest fel, staza venoasă cronică are un caracter mai complex, deoarece se realizează atît pe calea sistemului port cît și pe sistemul cavei inferioare, existînd și alte semne de stază venoasă generalizată.

b) *Alterarea morfofuncțională a pereților venoși* determină dilatația lumenului, care antrenează staza venoasă cu perturbații hemodinamice secundare.

- *Factorul ereditar constituțional;* în hemoroizi ca și în varice se pare că există o predispoziție ereditară în ce privește „calitatea mai slabă a țesutului colagen" din organism, exprimată și în alte boli, cum ar fi piciorul plat, varicocelul, scolioza, herniile etc. (alături de rezistența congenitală mai mică a peretelui venos, intervin și alți factori cum ar fi felul de viață, profesiunea, excesele alimentare).
- *Factorul inflamator;* alterarea peretelui venos este deseori secundară proceselor inflamatorii de vecinătate. Se consideră că inflamația realizează o „flebită atenuată" ce se soldează cu înlocuirea țesutului elastic prin țesut conjunctiv fibros; peretele slăbit favorizează dilatația venei și tromboza. Inflamația care determină alterarea venelor rectale are două surse:

— anorectita ce însoțește hemoroizii interni, este considerată ca un factor de prim ordin în producerea modificărilor morfologice ale peretelui venos;

— inflamația criptelor Morgagni sau / și a glandelor submucoasei anale ale lui Hermann poate fi la originea cointeresării venelor hemoroidale (Rool, G).

c) *Alți factori etiologici.* Alături de factorii principali discutați mai sus, trebuie amintit că majoritatea bolnavilor cu hemoroizi prezintă și tulburări gastrointestinale (constipații, diaree etc.) astfel încît se spune că „mucoasa anorectală reflectă starea intestinului așa cum limba arată pe cea a stomacului" (Bensaude). Viața sedentară, insuficiența sau absența exercițiilor fizice, statul prelungit pe scaun, regimul alimentar bogat în condimente, consumul de alcool și unele boli (hepatita cronică, hipertesiunea arterială) ar putea fi incriminate ca factori adjuvanţi în apariţia hemoroizilor şi mai ales a complicaţiilor de ordin hemoragic.

(ii) **Anatomia patologică.** Din punctul de vedere macroscopic, hemoroizii pot fi împărţiţi după localizarea lor în:

— hemoroizi interni, dezvoltaţi în plexul rectal superior;

— hemoroizi externi, localizaţi în plexul rectal inferior;

— hemoroizi micşti sau interni şi externi, în care ambele plexuri rectale sînt interesate (fig. 8.1).

Din punctul de vedere microscopic, examenul hemoroizilor interni arată pe de o parte dilataţia lumenului venos în diferite grade şi forme, iar pe de altă parte alterarea ţesutului elastic din peretele venelor şi înlocuirea lui cu ţesut fibros conjunctiv; o serie de aspecte intermediare între vena normală şi cea lipsită de ţesut elastic atestă etapele de alterare a structurii şi calităţii peretelui venos. Unele formaţiuni hemoroidale iau un caracter angiomatos; mucoasa, la nivelul formaţiunilor de acest fel este mult subţiată şi se rupe cu uşurinţă favorizînd sîngerarea. Arterele din pachetele hemoroidale rămîn multă vreme nemodificate; în hemoroizii cu tendinţă la pediculizare şi prolabare, se produce o alungire a ţesutului conjunctiv din mucoasă, împreună cu unele artere, ce se alungesc și se dilată progresiv; după un timp de evoluţie, venele varicoase se obstruează parţial prin tromboză, astfel încît, în hemoroizii vechi, predomină ţesutul conjunctiv şi arterele în defavoarea venelor, veritabilă „arterializare" a hemoroizilor. Hemoroizii externi sînt mai bogaţi în ţesut conjunctiv decît cei interni iar dispoziţia venelor din interiorul lor este mai puţin exuberantă; în general, ei se trombozează cu mai multă uşurinţă decît cei interni.

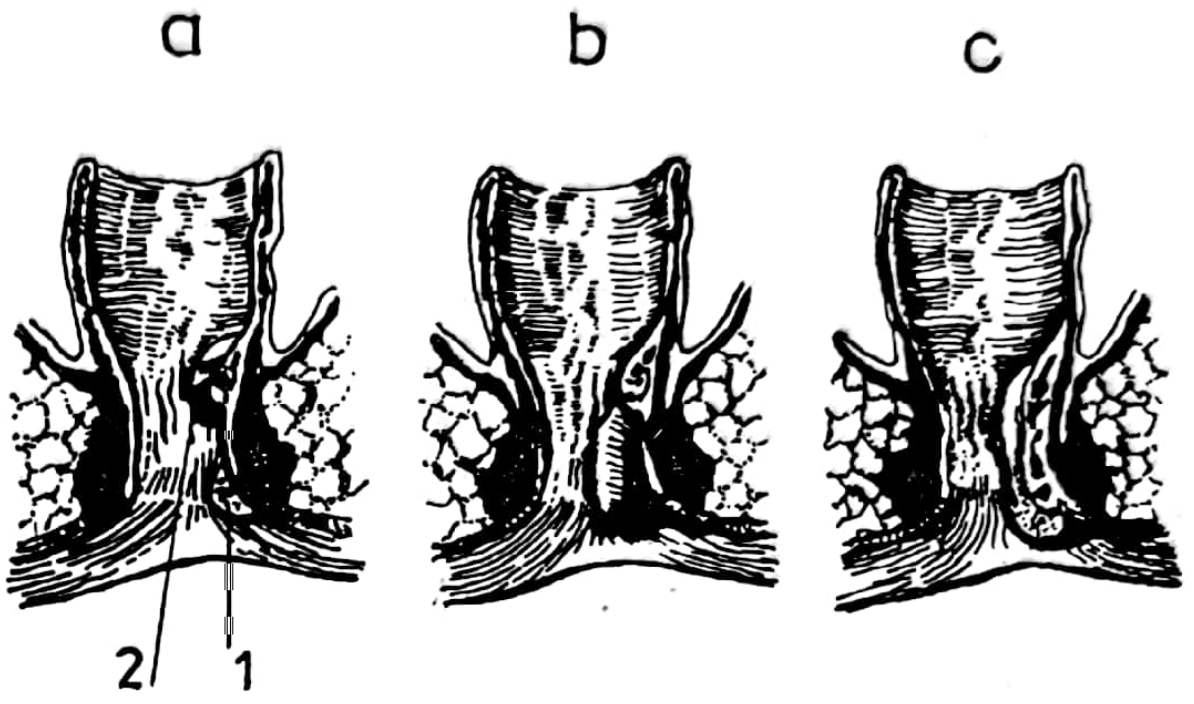

Fig. 8.1 — Tipuri de hemoroizi:
a: 1 — hemoroizi externi; 2 — hemoroizi interni; b: hemoroizi interni procidenţi; c: hemoroizi micşti.

(iii) **Simptomatologie.** Hemoroizii externi pot rămîne ignoraţi de bolnav toată viaţa, dacă nu survine o tromboză locală sau o complicaţie de altă natură; ei nu produc sîngerări, nu sînt dureroşi şi nu jenează defecaţia; uneori, par să fie cauza unui prurit anal sau pot produce o jenă în defecaţie, semne în realitate dependente de hemoroizii interni inaparenţi. La inspecţie, hemoroizii externi, situaţi în ţesutul conjunctiv lax subcutanat, în jurul orificiului anal, se prezintă sub forma unor tumorete moi, indolore, de culoare alb-roz sau pigmentate cafeniu pe faţa cutanată şi bleu-violaceu pe cea mucoasă. Tumoretele hemoroidale externe se accentuează la efortul de tuse sau defecaţie şi pot fi mai bine examinate în aceste condiţii; ele pot interesa circular întreaga margine anală (hemoroizi externi în coroană) sau numai jumătate din circumferinţă; se localizează mai ales în aşa-zisele puncte de elecţie ale cadranului orar anal (orele 2, 4, 8) în poziție genupectorală (fig. 8.2.). Hemoroizii externi — de sine stătători — nu impun, în afara complicațiilor, nici un fel de tratament, dar obligă la o investigație completă; avînd în vedere că, de cele mai multe ori, ei sînt expresia stadiului evolutiv al hemoroizilor interni sau — ceea ce este și mai grav — al unui cancer rectal sau rectosigmoidian, trebuie subliniată necesitatea absolută de a explora prin tușeu rectal, anuscopie, rectoscopie, la nevoie și irigografie, segmentul tractului digestiv supraiacent canalului anal.

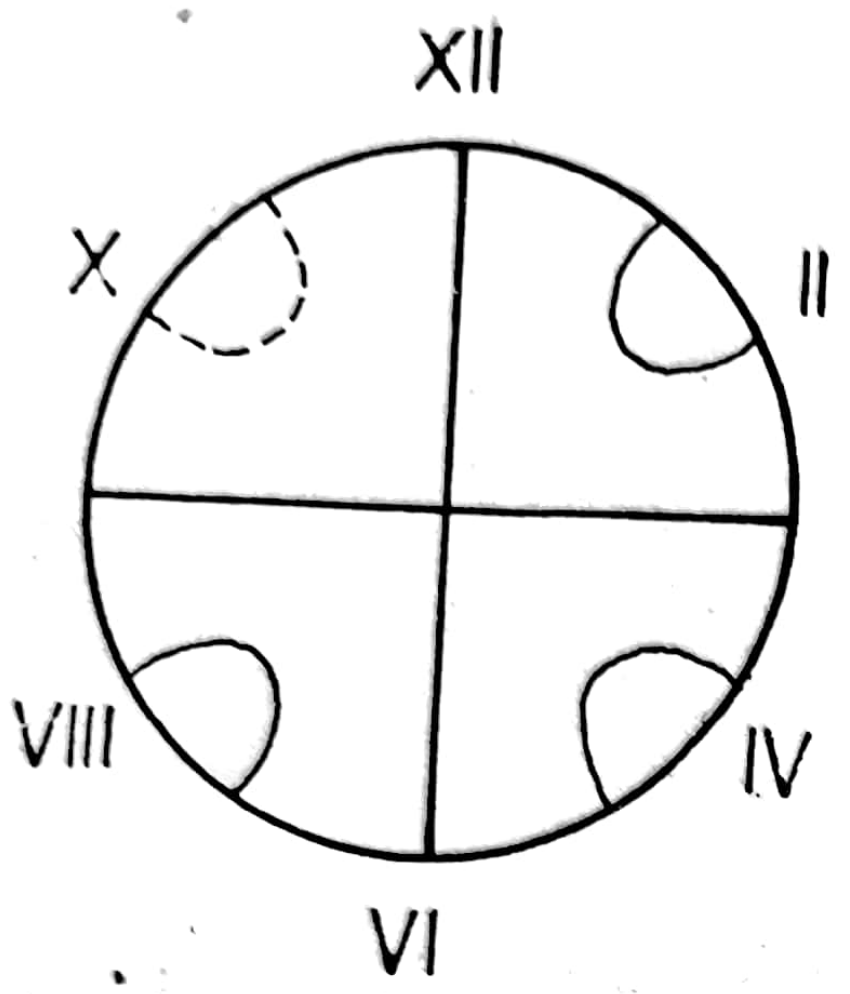

Fig. 8.2 — Cadranul orar anal (în poziție genupectorală); localizarea hemoroizilor este mai frecventă la orele 2, 4, 8.

Simptomatologia hemoroizilor interni este mai zgomotoasă fiind dominată de hemoragii, scurgeri sero-muco-purulente, prolaps și durere.

- *Hemoragiile* reprezintă unul din semnele caracteristice și alarmante ale hemoroizilor interni. La început sînt minore, se produc după defecație și se repetă la intervale mai mari de timp; ulterior ele devin frecvente, apar după fiecare scaun și, dacă hemoroizii sînt procidenți, hemoragia poate fi oarecum continuă. Sîngele rămîne la suprafața fecalelor și nu se amestecă cu ele; spre deosebire de sîngele provenit dintr-o fisură anală, care este abia perceptibil (sub forma unor mici striuri) cel de origine hemoroidală este în cantitate mai mare și nu are mereu un caracter venos, uneori fiind mai roșu și sugerînd o sîngerare arterială; mai totdeauna este lichid (deoarece sîngerarea se produce odată cu defecația, nu are timp să se coaguleze). În hemoroizii vechi — datorită procesului de scleroză venoasă — hemoragiile au tendința să se reducă sau să dispară, locul lor fiind luat de prolapsul hemoroidal.

Originea sîngerării în cazul hemoroizilor interni poate fi la nivelul mucoasei interesate în procesul de anorectită satelită sau la nivelul efracțiunii unui element vascular superficial din pachetele hemoroidale. Cauza unei rectoragii nu este totdeauna ușor de stabilit, cu atît mai mult cu cît hemoroizii pot coexista cu un cancer rectal supraiacent. Uneori, la examenul endoscopic, deși se găsește sînge în rect, nu se poate stabili originea hemoragiei, deoarece sîngele acoperă o parte din mucoasă și împiedică un examen complet; pe de altă parte, în poziția genupectorală, și mai ales prin introducerea anuscopului sau rectoscopului, plexul hemoroidal se golește în mare parte de sînge și hemoragia încetează. În fața oricărei hemoragii rectale, trebuie avut în vedere că, în afară de hemoroizi sau tumori anorectale, ea poate fi consecința unei hipertensiuni portale sau unei tulburări de coagulare, impunîndu-se adîncirea explorărilor pentru stabilirea diagnosticului. Pierderile mici dar repetate de sînge, caracteristice hemoroizilor, produc o anemie cronică, oarecum particulară, anemia posthemoroidală. Repercusiunile hemoragiilor, însumate în cursul evoluției hemoroizilor interni, asupra stării generale pot fi uneori serioase; alături de scăderea importantă a hemoglobinei și a proteinemiei, impresionează la acești bolnavi habitus-ul general, caracterizat prin culoarea foarte palidă, faciesul infiltrat și astenia accentuată, atît fizică cît și psihică.

● *Scurgerile sero-muco-purulente* (denumite de Richet „hemoroizi albi“) pot fi uneori foarte abundente; se întîlnesc mai ales în cazurile de hemoroizi procidenți. Secrețiile sero-muco-purulente provin din procesul de anorectită care determină hipersecreția glandelor mucoase. Caracterul purulent este determinat, în special, de intensitatea inflamației mucoasei anale. Datorită scurgerii permanente a acestor secreții și iritației continue a regiunii orificiului anal, se produce un prurit rebel și eczematizarea regiunii. În cazul pierderilor sero-muco-purulente anale foarte abundente nu trebuie uitat că ele pot fi și expresia unei tumori viloase rectale.

● *Prolapsul mucos* semnifică exteriorizarea formațiunilor hemoroidale interne prin orificiul anal. Se diferențiază trei forme de prolaps:

— *prolapsul temporar*, care apare în timpul efortului de defecație și se reduce apoi spontan;

— *prolapsul permanent*, care se menține și după defecație, dar este reductibil prin manevre externe;

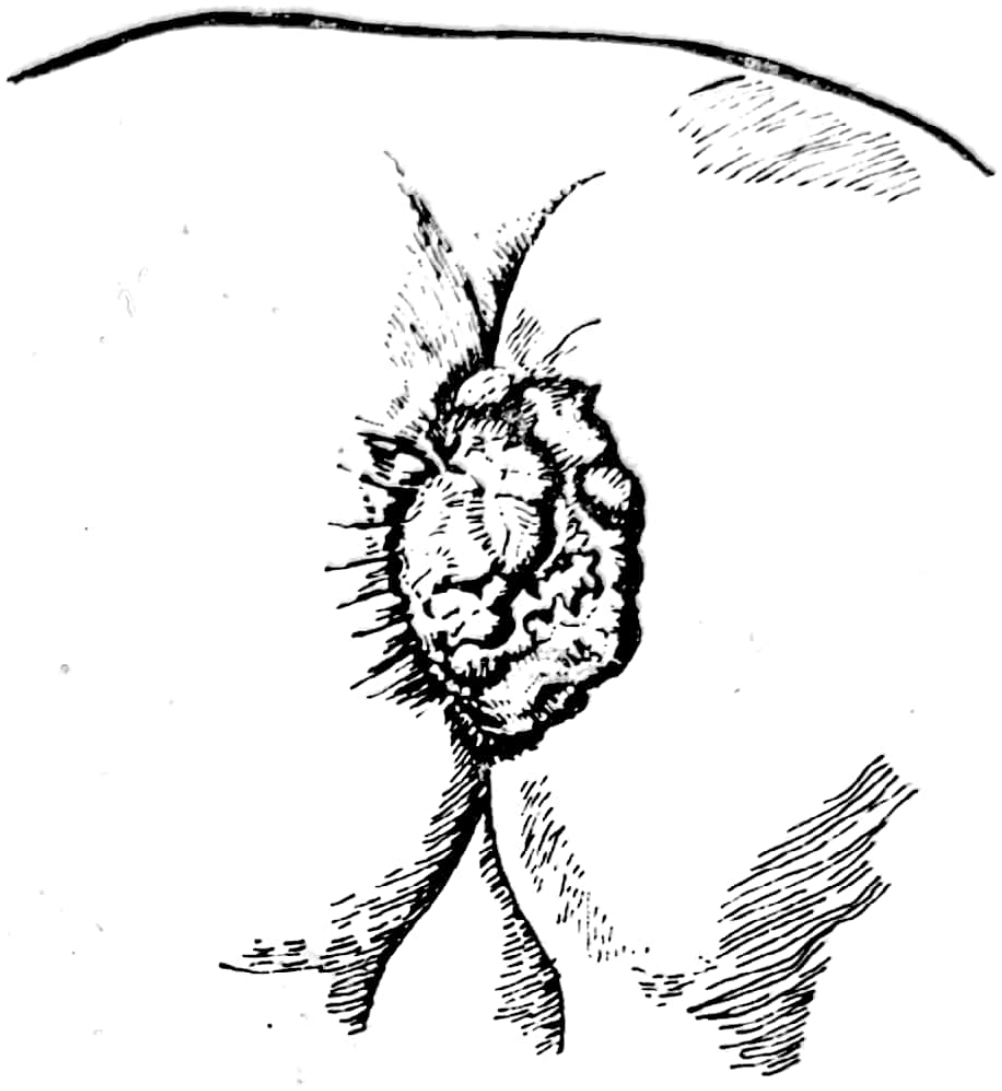

Fig. 8.3 — Hemoroizi interni cu prolaps permanent (examen în poziție genupectorală).

— *prolapsul ireductibil*, caracteristic hemoroizilor complicați cu tromboflebită (fig. 8.3).

● *Durerea* cu localizare anală nu constituie un semn caracteristic hemoroizilor interni, chiar în formele cu prolaps permanent; în mod obișnuit bolnavii acuză mai curînd o senzație de greutate în anus, de evacuare incompletă a fecalelor după defecație. Apariția unei dureri bine individualizate în regiunea anală la bolnavii purtători de hemoroizi, marchează constituirea unei complicații de cele mai multe ori inflamatorii.

Alături de cele patru semne cardinale anterior descrise, se constată frecvent în evoluția bolnavilor cu hemoroizi existența pruritului anal și mai ales a diverselor tulburări dispeptice gastro-intestinale. Tulburările dispeptice, disconfortul anal permanent și preocuparea bolnavilor pentru un scaun normal și o igienă locală corespunzătoare reprezintă deseori cauza unor nevroze depresive.

(iv) **Evoluția și complicațiile.** Boala hemoroidală începe cu dilatația venelor din plexul rectal superior parcurgînd ulterior gradele și etapele unei dezvoltări progresive în timp.

— *Gradul întîi* îl reprezintă hemoroizii interni localizați permanent în canalul anal deasupra liniei pectinee; este o formă necomplicată, în care mucoasa anală, care îi acoperă, apare nemodificată. Anuscopia este examenul care îi pune în evidență. Singura manifestare clinică sînt hemoragiile anale, mai mult sau mai puțin abundente, declanșate de defecație.

— *Gradul al doilea* se caracterizează prin apariția prolapsului temporar (produs de efortul de defecație) și spontan reductibil. Mucoasa care acoperă hemoroizii se îngroaşă, unele vene dilatate se sclerozează, astfel încît hemoragiile caracteristice gradului întîi se întîlnesc mai rar în acest stadiu. Diagnosticul poate fi pus la simpla inspecţie a regiunii anale, dacă bolnavul execută un efort de defecaţie. Dimensiunile mai mari ale pachetelor hemoroidale interne, consistenţa lor mai crescută, ca şi laxitatea anormală a submucoasei reprezintă elementele de diagnostic în hemoroizii interni de gradul doi; la tuşeul rectal se constată prezenţa unor pliuri longitudinale groase, elastice, uşor mobilizabile pe planul submucoasei, localizate la sediul de elecţie al hemoroizilor interni.


Fig. 8.4 — Hemoroizi interni procidenţi de gradul III: incontinenţă sfincteriană parţială; exulceraţii pe mucoasa elementelor hemoroidale (examen în poziţie genupectorală).

— *Gradul al treilea* marchează prolapsul hemoroidal permanent; tumoare hemoroidală procidentă, de dimensiuni mai mari, de consistenţă fermă (datorită sclerozei) este acoperită de o mucoasă îngroşată care şi-a pierdut supleţea. Leziunile mucoasei exteriorizate şi supuse traumatismelor externe formează unul din caracterele acestui grad evolutiv (fig. 8.4) iar tromboflebitele hemoroidale constituie complicaţia frecventă.

Alături de evoluţia progresivă proprie hemoroizilor interni, trebuie menţionat că hipertensiunea venoasă şi staza din plexul rectal superior determină constant stază retrogradă şi reflux în plexul rectal inferior; cantitatea de sînge restantă în plexul superior (care nu poate fi drenată prin venele rectale superioare) se descarcă în plexul rectal inferior prin anastomozele cunoscute. O perioadă de timp, plexul inferior preia surplusul de sînge şi îl drenează prin venele rectale inferioare în sistemul venei cave caudale. Acest mecanism compensator, care funcţionează în perioadele de supraîncărcare a plexului rectal superior prin inversarea curentului venos, poate fi la rîndul său depăşit, astfel încît apare dilataţia şi decompensarea plexului rectal extern, ca unul din mecanismele importante de constituire al hemoroizilor externi. În practică, nu totdeauna există un paralelism perfect între gradul de dezvoltare al hemoroizilor interni şi al celor externi; pot fi întîlniţi hemoroizi interni în gradul trei cu o cointeresare minoră a plexului hemoroidal extern, după cum pot exista hemoroizi externi evidenţi, cei interni menţinîndu-se în gradul întîi sau doi. Uneori, refluxul şi staza din plexul hemoroidal superior determină dilataţia şi decompensarea hemodinamică concomitentă atît a plexului extern cît şi a venelor de anastomoză dintre cele două plexuri, realizîndu-se o formă particulară, *hemoroizii micşti interni şi externi* (fig. 8.5).

În cursul evoluţiei hemoroizilor — indiferent de forma şi gradul lor de dezvoltare — pot surveni *complicaţii*, care, pe de o parte modifică tabloul clinic, iar pe de altă parte agravează leziunile existente. Unele din complicaţii se datoresc agravării simptomelor obişnuite. Astfel, hemoragiile rectale, prin abundenţă şi mai ales prin repetarea lor, provoacă o stare de anemie gravă care ameninţă viaţa bolnavului şi necesită o terapeutică activă prin transfuzii, hemostatice, eventual hemostază chirurgicală. În aceeaşi categorie de complicaţii evolutive se încadrează şi prolapsul permanent de gradul trei discutat anterior.



Fig. 8.5 — Hemoroizi micşti: mucoasa anală prolabată şi în parte epidermizată; zonă de exulceraţii pe unul din elementele hemoroidale (examen în poziţie genupectorală).

Alte complicaţii apar izolate şi oarecum nelegate direct de boala primară, dar în mod cert „terenul hemoroidal“ constituie substratul indispensabil; fisura anală şi pruritul sînt două din complicaţiile de acest gen, ele individualizîndu-se ca entităţi aparte, atît prin frecvenţa lor cît şi prin problemele terapeutice particulare pe care le pun (vezi 8.2).

Tromboza hemoroidală şi neoformaţiunile polipoase inflamatorii legate de evoluţia hemoroizilor justifică însă prezentarea lor în cadrul complicaţiilor directe.

(v) **Tromboza şi tromboflebita hemoroidală.** Procesul de tromboză a venelor hemoroidale reprezintă o complicaţie uneori cu caracter major, care se localizează fie în plexul rectal extern, fie în cel intern, permiţînd individualizarea a două varietăţi.

a) *Tromboza hemoroidală externă* debutează relativ brusc, după un efort de defecaţie, după un episod diareic sau o chintă de tuse, cu o senzaţie de tensiune anală particulară ce se transformă repede în durere acută; în acelaşi timp, bolnavul sesizează singur, prin palparea regiunii anale, prezenţa uneia sau mai multor tumorete foarte dureroase, care nu se reduc în lumenul canalului anal. Durerea din tromboza hemoroidală externă poate sugera uneori constituirea unui abces anal, dar în cazul abcesului durerea are un caracter pulsatil şi este precedată de o tensiune inflamatorie, care durează de cîteva zile. Durerea în caz de tromboză mai poate fi confundată cu durerea din fisura anală, mai ales cînd survine după un efort de defecaţie; dar în fisura anală durerea are un caracter de arsură şi se repetă după fiecare scaun. „Tumoarea anală“ din tromboza hemoroidală externă este de dimensiuni variabile, de culoare albastru-violacee şi acoperită de piele sub tensiune (fig. 8.6). Deseori, edemul pronunţat imprimă un caracter particular tumorii, astfel încît această formă este denumită „tromboză edematoasă“; în aceste cazuri tumoarea, de culoare albicioasă, lasă să se distingă, prin tegumentele infiltrate, culoarea violacee a cheagurilor situate în profunzime; secţiunea unei astfel de tumorete relevă o masă edematoasă, înăuntrul căreia se găsesc mai multe cheaguri mici, greu de enucleat (se deosebeşte astfel de tromboza obişnuită, la care, prin incizie, se enuclează uşor un cheag unic). Uneori, edemul foarte voluminos al „tumorii“ nu mai lasă să se vadă prezenţa cheagurilor prin transparenţa tegumentelor şi îngreuiază întrucîtva diagnosticul.

În mod obişnuit, tromboza hemoroidală externă evoluează spre transformare fibroasă; edemul cedează progresiv, tumoreta se sclerozează şi este transformată într-o *mariscă hemoroidală* ce reprezintă stadiul final al unei tromboze hemoroidale îmbătrînite (fig. 8.7). Mai rar, tromboza hemoroidală externă supurează sau se ulcerează eliminîndu-se astfel cheagurile (fig. 8.8). În ceea ce priveşte patogenia trombozei hemoroidale externe, cercetările histologice au arătat că mai curînd este vorba de ruptura unor vene, cu constituirea unui hematom care ulterior se transformă în cheaguri, decît de o tromboză produsă în lumenul vascular.



Fig. 8.6 — Tromboză hemoroidală externă.

b) *Tromboza hemoroidală internă* trebuie considerată mai curînd ca un proces de *tromboflebită*, caracterizîndu-se prin apariţia de trombi în lumenul venelor, prin leziuni inflamatorii ale peretelui venos şi ale ţesuturilor învecinate, elemente caracteristice pentru clasica *„phlegmasia alba (sau cerulea) dolens"*. În cadrul trombozei hemoroidale interne se pot distinge alte două varietăţi în raport cu gradul de dezvoltare al hemoroizilor interni, dar mai ales în funcţie de gravitatea leziunilor morfologice produse.

- *Tromboflebita hemoroidală internă simplă* interesează hemoroizii din canalul anal dar şi pe cei prolabaţi şi reductibili. Simptomatologia relativ modestă se caracterizează, pe de o parte iniţial printr-o senzaţie de tensiune dureroasă în



Fig. 8.7 — Marişte hemoroidale „în coroană".



Fig. 8.8 — Tromboză hemoroidală externă cu zonă de sfacel: cheaguri sanguine în curs de eliminare.

canalul anal, iar pe de altă parte prin prezența unei tumorete dure, violacee, ușor sensibilă, asemănătoare cu cea din tromboza hemoroizilor externi, diferența constînd numai în localizarea procesului; în unele cazuri pot exista ambele varietăți, externă și internă. Uneori, tromboza hemoroidală internă poate avea focare mici, dar multiple, în lumenul canalului anal, sugerînd la tușeul rectal existența unui cancer. Procesul de tromboză hemoroidală internă poate interesa și ramurile eferente plexului rectal intern, care urcă în segmentul inferior al submucoasei ampulei rectale, marcînd una din posibilitățile de extensie; tromboza venelor din submucoasa ampulei rectale poate fi percepută la tușeul rectal sub forma unor cordoane dure, orientate vertical și localizate mai frecvent pe peretele anterior (tromboza supra-hemoroidală).

- *Tromboflebita hemoroizilor interni prolabați și ireductibili* (cunoscută sub denumirea de „prolaps hemoroidal strangulat“) este complicația cea mai gravă și mai dureroasă a hemoroizilor interni. Două elemente, de valoare inegală, contribuie la ireductibilitatea prolapsului: tromboflebita, care determină creșterea rapidă de volum a tumorii hemoroidale și spasmul sfincterian supraadăugat. Modificările stării generale, febra, tulburările reflexe urinare de tip retențional, dar mai ales durerea vie, anală și perianală, obligă bolnavul să rămînă la pat, de multe ori căutînd o poziție antalgică. La examenul obiectiv, pachetul hemoroidal prolabat și trombozat apare mult crescut ca volum față de perioada dinaintea producerii complicației; frecvent se constată la nivelul anusului un dublu burelet circular, cel intern, de culoare albastru închis, sugerînd procesul de tromboză, iar cel extern, alb-roziu, marcînd edemul marginal de vecinătate.


Fig. 8.9 — Prolaps hemoroidal strangulat: zonă de sfacel pe tumoarea hemoroidală prolabată.

Tratată corect (uneori și netratată) tromboflebita hemoroidală prolabată și ireductibilă se poate termina prin rezoluția procesului în decurs de 2—4 săptămîni, fără alte complicații, dar bolnavul rămîne expus la repetarea fenomenului. Uneori, pe suprafața tumorii hemoroidale apar sfaceluri care, ulterior, se elimină împreună cu cheagurile infectate și ramolite din interiorul zonei trombozate (fig. 8.9.) Alteori, se produce gangrena tumorii prolabate, care se elimină în cea mai mare parte, lăsînd o ulcerație, în general mai greu de vindecat, chiar sub tratament. Gangrena și eliminarea prolapsului pot reprezenta, în unele cazuri, vindecarea hemoroizilor interni (veritabilă „autooperaţie").

În formele grave, tromboflebita hemoroidală se poate extinde la venele pelvisului sau la vena portă, realizînd fie tabloul unei flebite pelviene, fie al unei pileflebite. Nu este o raritate ca pachetele hemoroidale să supureze şi infecţia să se propage în spaţiile perianale, perirectale sau la organele din micul bazin. De asemenea, sînt cunoscute emboliile septice, care pot pleca din focarele de tromboză abcedată pe calea venei porte spre ficat, sau pe calea venei cave caudale în restul organismului, unde produc abcese metastatice (fig. 8.10). Înaintea utilizării antibioticelor şi anticoagulantelor, complicaţiile flebitice şi septice embolice din cursul evoluţiei tromboflebitelor hemoroidale puteau fi, în unele cazuri, letale.

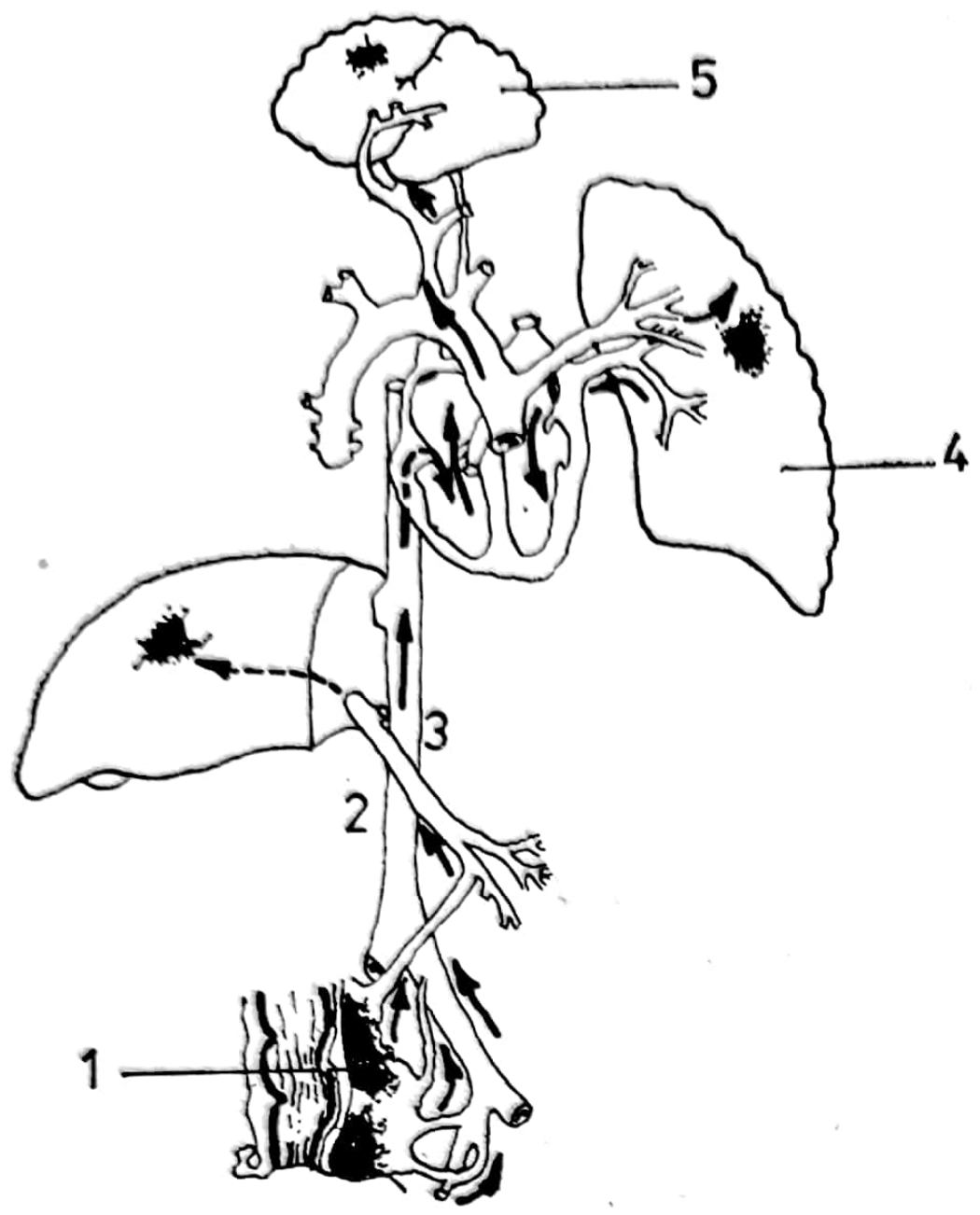

Fig. 8.10 — Emboliile septice în tromboflebita hemoroidală: din punctul de plecare (1) se pot propaga, pe cale portală (2) în ficat sau prin vena cavă nferioară (3), în plămîn (4) sau în creier (5).

Orientativ, evoluţia şi complicaţiile posibile ale hemoroizilor sînt restrînse în următorul sinoptic:

- **Hemoroizi externi**
  - — Simpli
  - — Complicaţi
    - — Tromboză externă
      - — Simplă-edematoasă
      - — Supurată
      - — Mariscă
    - — Fisură anală
- **Hemoroizi interni**
  - — Simpli cu 3 grade
    - — Grad. I — simple varice; sîngerează dar nu prolabează.
    - — Grad. II — pachet hemoroidal care prolabează după scaun dar se reduce spontan
    - — Grad. III — pachet hemoroidal permanent prolabat; se reface după reducere
  - — Complicaţi
    - — Tromboza internă simplă
    - — Tromboflebita internă procidentă ireductibilă cu complicaţii:
      - — flebită pelviană
      - — pileflebită
      - — abcese parietale
      - — embolii septice
    - — Polipi fibroşi însoţiţi de:
      - — fisură anală
      - — prurit
      - — eczeme
- **Hemoroizi micşti**
  - Simpli
  - Complicaţi (aceleaşi complicaţii posibile ca la cei interni).

(vi) **Diagnosticul pozitiv şi diferenţial.** În practica curentă, diagnosticul, real sau fals, de hemoroizi, îl stabileşte de multe ori bolnavul, care se adresează medicului, fie forţat de o complicaţie, fie pentru a solicita un tratament mai eficace decît cel pe care şi-l face obişnuit. Medicul trebuie să evite acceptarea diagnosticului ca atare şi să supună bolnavul unui examen complet, minuţios şi competent. Confuzia dintre *cancer* şi hemoroizi, posibilă în ambele sensuri (vezi 7.5) este explicabilă deoarece unele manifestări clinice sînt uneori asemănătoare; astfel, hemoragiile repetate din cursul evoluţiei hemoroizilor pot determina o anemie severă cu caşexie pronunţată, care pare să impună iniţial diagnosticul de cancer rectal; pe de altă parte hemoroizii pot fi secundari cancerului rectal şi ca atare cele două afecţiuni pot coexista. *Rectocolitele* se pot confunda cu hemoroizii fiindcă hemoragiile anale, pierderile seroase sau mucopurulente, ca şi durerile rectoanale se întîlnesc în ambele boli. De asemenea, *condiloamele anale* se pot cu uşurinţă confunda cu hemoroizii; în realitate ele sînt formaţiuni tumorale indolore, cu aspect de vegetaţii polipoide sesile, de consistenţă moale. *Mariştele*, relicvate ale unor procese hemoroidale vechi, neînsoţite de supuraţie, se prezintă sub forma unor pliuri cutanate accentuate în jurul orificiului anal; ele sînt de consistenţă moale şi nedureroase, sugerînd aspectul unor hemoroizi externi „uscaţi". *Prolapsul rectal adevărat* se aseamănă cu prolapsul hemoroidal, dar există cîteva criterii de diferenţiere: în prolapsul rectal lipsesc pachetele hemoroidale, iar sfincterul anal este hipoton, în timp ce în prolapsul hemoroidal sfincterul este mai totdeauna normal; în unele cazuri cele două afecţiuni coexistă. *Adenoamele solitare rectale şi angioamele anorectale* sînt formaţiuni tumorale benigne întîlnite mai ales la copii şi tineri, a căror prezenţă nu trebuie confundată cu hemoroizii. În fine, în cadrul diagnosticului diferenţial, se pot aminti şi unele *afecţiuni veneriene* de tipul şancrului şi sifilidelor secundare, anitei limfogranulomatoase (rară astăzi) sau vegetaţiilor perianale; adenopatia inghinală, reacţiile biologice specifice, ca şi apariţia recentă a leziunilor anale şi perianale diferenţiază aceste boli de hemoroizi.

(vii) **Tratamentul hemoroizilor** trebuie corect nuanţat în funcţie de forma etiologică. În hemoroizii *simptomatici* necomplicaţi, tratamentul, prin excelenţă conservator, vizează în primul rînd boala primară. Cu toate acestea, în cazurile în care survin hemoragii mari şi repetate, cu anemie severă, se impune hemostaza chirurgicală directă prin ligatură sau coagulare; de asemenea, hemoroizii simptomatici se pot complica cu tromboze, tromboflebite sau procese supurative, care uneori se cer rezolvate chirurgical.

În cazul hemoroizilor consideraţi *primari* se diferenţiază două grupe, în funcţie de stadiul şi mai ales de caracterul evolutiv al bolii. Hemoroizii cu rare crize hemoroidale vor fi trataţi conservator. În a doua grupă se încadrează bolnavii cu hemoroizi voluminoşi procidenţi permanent (gradul III) sau complicaţi cu sîngerări repetate sau/şi tromboflebite, la care tratamentul curativ se impune. Există şi în situaţia hemoroizilor, ca şi în alte afecţiuni, tendinţa de a persevera cu tratamentul conservator acolo unde rezultatele nu justifică această atitudine. Prin contrast, unii chirurgi se grăbesc să trateze chirurgical formele simple, necomplicate de hemoroizi, de îndată ce au fost diagnosticaţi. Mai mult, se execută intervenţii chirurgicale neindicate, cum ar fi operaţia Whitehead-Vercescu în hemoroizii simpli neprocidenţi. Tratamentul corect al hemoroizilor necesită mult discernămînt şi cunoaşterea în egală măsură atît a mijloacelor conservatoare cît şi a celor curative.

8.2 FISURA ANALĂ

Fisura anală este o ulceraţie triunghiulară sau ovalară, localizată în 90% din cazuri la nivelul comisurii posterioare; localizarea la nivelul comisurii anterioare este rară (10% din observaţii). Fisurile anale situate lateral au o altă semnificaţie (sifilis, tuberculoză, ragade secundare pruritului, limfogranulomatoză sau cancer). Afecţiune rară la copil, se întîlneşte îndeosebi între 40—60 ani cu o predominanţă netă la femei.

(i) **Etiopatogenie.** Asocierea hemoroizilor cu fisura anală, situaţie observată frecvent, sugerează o legătură directă între cele două afecţiuni. Diverşi autori consideră fisura anală, prin analogie cu ulcerul varicos de gambă, ca o ulceraţie a venelor rectale. Alteori, fisura anală este, în mod evident, stadiul evolutiv tardiv al unei tromboze hemoroidale care s-a ulcerat; hemoroidul „santinelă“ şi insulele de endoteliu venos constatate în fundul ulceraţiei sînt argumentele majore în sprijinul acestei concepţii. Infecţia cronică locală intervine ca un factor ajutător, favorizînd decolarea marginilor ulceraţiei, constituirea unor microabcese submucoase şi a formaţiunilor pseudopolipoase endoanale.

Etiopatogenia fisurii anale rezultă astfel dintr-un cumul de fatori: terenul, preexistenţa hemoroizilor, traumatismele şi infecţia locală cu caracter cronic. Odată constituită, fisura provoacă sindromul dureros caracteristic, care, alături de infecţie, determină o contractură permanentă a sfincterului intern anal. Contractura sfincteriană împiedică cicatrizarea, accentuează durerea şi imprimă fisurii un caracter evolutiv cronic de ulceraţie trofică, închizînd astfel un veritabil cerc vicios.

(ii) **Anatomie patologică.** Sediul de elecţie al fisurii anale este comisura posterioară, zona cea mai traumatizată de trecerea bolului fecal; în acelaşi timp, unele particularităţi structurale (rafeul anococcigian, fixarea mucoasei) fac din comisura posterioară o regiune cu o troficitate redusă. Fisura anală, aparent liniară, este în realitate (după dilatarea anală) de formă ovalară sau triunghiulară cu baza în afară şi vîrful în canalul anal; dimensiunile reale ale fisurii nu se pot aprecia corect decît după dilataţia anală. Macroscopic, fisura anală se prezintă ca o pierdere de substanţă a mucoasei, a cărei extremitate superioară, situată în canalul anal, poate ajunge pînă la nivelul liniei pectinee, dar nu o depăşeşte niciodată (fig. 8. 11). La polul său extern se găseşte, obişnuit, un „hemoroid santinelă“, iar la cel intern o papilă hipertrofică inflamată. În fisurile vechi, în care a intervenit inflamaţia cronică, se constată decolarea marginilor ulceraţiei şi, uneori, un traiect fistulos, mascat fie de hemoroidul santinelă, fie de un pliu

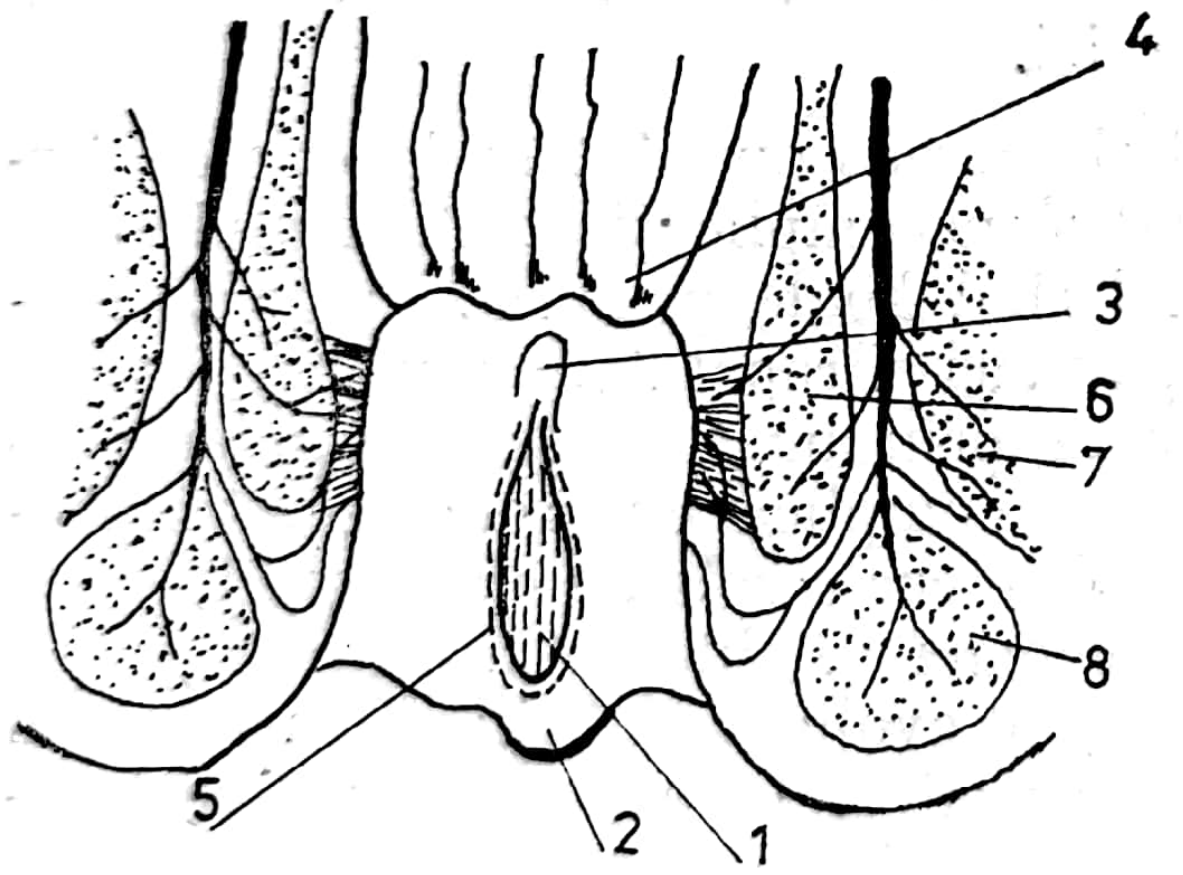

Fig. 8.11 — Fisura anală — aspectul endoanal.
1 — planşeul fisurii anale; 2 — „hemoroidul santinelă“; 3 — papilita hipertrofică; 4 — linia pectinee; 5 — zona de decolare a marginilor fisurii; 6 — sfincterul intern; 7 — sfincterul extern; 8 — sfincterul extern — fasciculul subcutanat.

hipertrofiat al mucoasei. Pe fundul fisurii, se pot observa fie fibrele axiale ale stratului muscular longitudinal, în varietatea superficială, fie fibrele sfincterului netede, orientate transversal, în varietatea profundă de fisură.

Examenul histologic al fundului ulcerației pune în evidență țesut de granulație, în care se pot identifica uneori insule de endoteliu venos; s-au constatat, alături de țesutul de granulație, unele modificări inflamatorii cronice ale fibrelor și terminațiilor nervoase de la nivelul fisurii (Arnous, J.). Sfincterul intern, mai ales în fisurile vechi, suferă un proces de miozită fibroasă, cunoscută sub numele de „pectenoză". În jurul fisurii, pe mucoasa anală și pielea marginii anale, se observă, deseori, leziuni inflamatorii cu caracter cronic, o adevărată parakeratoză.

Leziunile descrise se întîlnesc în grade și forme variate, permițînd individualizarea a două tipuri de fisuri:

— *Fisura anală simplă* este localizată superficial, are dimensiuni mai mici și nu ajunge cranial la nivelul criptelor; sfincterul intern este hiperton dar fără leziuni de miozită.

— *Fisura anală complicată* sau *profundă* are marginile ulcerației decolate și se întîlnește deseori o papilită hipertrofică, uneori o fistulă; sfincterul intern este fibrozat și inextensibil.

(iii). **Studiul clinic.** Expresia clasică a fisurii anale este *sindromul fisurar* caracterizat prin trei semne cardinale: durerea, contractura sfincteriană și ulcerația; se adaugă deseori și hemoragiile mici, care se produc în timpul scaunului.

Durerea, elementul clinic principal are un orar sugestiv, în sensul că începe în timpul defecației cu o senzație de sfîșiere-arsură, mai mult sau mai puțin vie; după defecație, urmează o acalmie de cîteva minute, apoi durerea reapare cu o intensitate sporită, uneori paroxistică. Perioadele de durere paroxistică durează 15—30 minute, după care bolnavul rămîne obișnuit cu o senzație penibilă pînă la următorul scaun. Alteori, durerea vie, cu perioade de exacerbare, persistă și între scaune, realizînd o veritabilă stare de „rău fisurar". Persistența durerii între scaune și paroxismele dureroase după fiecare defecație determină o modificare de comportament a bolnavului, o reală nevroză, caracterizată prin instabilitate psihică, irascibilitate, insomnie, abstinență alimentară cu pierdere ponderală.

Examenul obiectiv precizează prezența hemoroidului santinelă sau o mariscă hemoroidală situată la comisura posterioară și care acoperă ulcerația. Pentru a pune în evidență fisura, se recomandă ca bolnavul să execute un efort mic de defecație în timp ce examinatorul îndepărtează pliurile mucoase ale marginii anusului. Tușeul rectal (sub anestezie) cu eversiunea mucoasei anale precizează existența ulcerației, dimensiunile sale, cît și eventualele leziuni asociate (papilite, fistule, zone de decolare). Este recomandabil ca în timpul tușeului rectal, prin palparea bidigitală între indexul introdus în rect și policele rămas afară, să se aprecieze gradul de infiltrație a bazei ulcerației. După efectuarea examenului complet, se pot individualiza cele două tipuri de fisuri: fisura anală simplă și fisura anală profundă. G. Rool a descris și un „stadiu prefisurar" în care există o simptomatologie caracteristică (dureri, contractură sfincteriană) dar obiectiv nu se constată prezența ulcerației; se remarcă totuși unele leziuni distrofice ale mucoasei anale care, fără tratament adecvat, se pot eventual transforma într-o ulcerație tipică. Nu totdeauna există un paralelism perfect între intensitatea durerii și gravitatea leziunilor locale constatate. Se pot întîlni sindroame fisurare severe în care ulcerația este de dimensiuni mici, după cum există ulcerații mari, mai bine tolerate de bolnavi.

(iv) **Diagnosticul pozitiv și diferențial.** În general, diagnosticul de fisură anală se stabilește cu relativă ușurință pe baza anamnezei care relevă sindromul dureros cu orar fix legat de defecație. Trebuie însă avut în vedere că un sindrom dureros anal poate fi expresia unui șancru sifilitic, a unui cancer anal sau a unui abces anal în perioada de constituire. Uneori, o nevralgie anorectală, cu caractere asemănătoare, poate fi întîlnită la femei în afecțiunile genitale sau la menopauză. O simptomatologie întrucîtva apropiată se constată și la bolnavii cu tulburări urinare (prostatite, cistite, calculoză ureterală juxtavezicală etc.).

Cu toate că anamneza este de cele mai multe ori sugestivă pentru diagnosticul de fisură anală, este de neconceput aplicarea oricărui tratament înainte de a se fi executat examenul local minuțios (tușeul rectal sub anestezie și anuscopia). În unele cazuri de ulcerații anale „suspecte", fie prin localizarea lor pe marginea laterală a anusului, fie prin caracterele lor morfologice, este nevoie de efectuarea examenului secrețiilor sau a unei biopsii; sînt cunoscute cancerele anale ulcerate, dureroase, care pot fi confundate cu o fisură banală, ca și unele leziuni luetice ce pot preta la erori de diagnostic regretabile.

(v) **Tratamentul** fisurii anale trebuie condus după următoarele principii:

- *În fisurile anale simple*, recent apărute, se recomandă: tratament medical (combaterea durerii și a spasmului sfincterian); injecții subfisurare cu novocaină 2% sau xilină 1%; eventual injecții sclerozante; în caz de eșec, se efectuează și dilatație anală cu sau fără cauterizarea ulcerației.
- *În fisurile vechi*, complicate, se va practica: excizia ulcerației și a leziunilor asociate; sfincterotomia internă paramediană, mai ales în cazurile în care există o scleroză a sfincterului neted.
- *În fisurile asociate cu hemoroizi voluminoși* se combină tratamentul chirurgical al fisurii cu tratamentul radical al hemoroizilor.

8.3 INFLAMAȚIILE NESPECIFICE FISTULIZANTE ALE ANUSULUI

Se încadrează în acest capitol procesele inflamatorii a căror origine este intestinul terminal; se exclud supurațiile perianale secundare migrării unor abcese dintr-un organ vecin (cum ar fi uretra posterioară, prostata și veziculele seminale la bărbat, organele genitale corespunzătoare la femei) sau dintr-un proces de osteită sacrată ori coccigiană.

Caracterele comune de ordin etiopatogenic, morfopatologic, clinic, cît și problemele generale de ordin terapeutic, în cea mai mare parte asemănătoare, justifică includerea sub același generic atît a abceselor și flegmoanelor, cît și a fistulelor anale. Într-adevăr, privite din punctul de vedere al caracterului evolutiv, majoritatea inflamațiilor anale acute netratate, sau incorect soluționate, sînt urmate în final de constituirea unei fistule. La rîndul lor fistulele anale, în general cu evoluție cronică, se pot complica prin reapariția unui abces sau flegmon. Bazat pe trăsăturile fundamentale comune, dintre care pe primul plan se situează sechelele fistuloase, G. Cabanié denumește *inflamațiile nespecifice anale* cu termenul de „infecții fistulizante ale anusului".

Inflamațiile nespecifice ale anusului au *etiologie* complexă, un număr de factori fiind importanți. Astfel, relicvatele lui Hermann și Desfosses și criptele anale insinuate adînc în grosimea peretelui rectal, pot deveni cavități retentive de fecale, constituind focarul primitiv al infecțiilor; flora microbiană polimorfă conținută în fecalele retenționate se multiplică, își sporește virulența și devine agresivă față de țesuturile din jur. Uneori flora endogenă este îmbogățită de un aport exogen de germeni sau de paraziți, protozoare și micoze. Dezvoltarea florei anaerobe imprimă un caracter de gravitate deosebită infecției, atît pe plan local cît și general. Unele afecțiuni anale preexistente (hemoroizii, fisurile anale, anorectitele) se întîlnesc frecvent în antecedentele bolnavilor cu inflamații anale. Etiologia tuberculoasă sau boala Nicolas Favre, deși rare, pot fi recunoscute ca factori etiologici în cazuri sporadice.

Sistematizare. O delimitare strictă, în forme perfect individualizate, după criteriul localizării topografice sau după evoluția clinică în variante acute și cronice nu este posibilă în cadrul *infecțiilor fistulizante anale*, deoarece ele nu respectă totdeauna o anumită regiune, iar trecerea de la formele acute la sechele se poate face și într-un sens și în celălalt. Cu toate aceste dificultăți de clasificare este necesară stabilirea unor „forme anatomoclinice" care — dacă nu corespund în totalitate ca terminologie situațiilor întîlnite — facilitează totuși înțelegerea faptelor. Pentru considerentele de mai sus se împart infecțiile anale în următoarele *forme anatomoclinice:*

- abcesele anale;
- flegmoanele lateroanale
  - flegmoanele fosei ischiorectale;
  - flegmoanele spațiului pelvirectal superior;
  - inflamațiile difuze perirectale;
- fistulele anale sau sechelele infecțiilor anale.

8.3.1 ABCESELE ANALE

Se denumesc *abcese anale* inflamațiile supurate dezvoltate în grosimea peretelui canalului anal. În cărțile clasice persistă ideea că abcesele anale apar în stratul submucos, noțiune care astăzi este depășită; în realitate, abcesele anusului sînt localizate mai totdeauna în stratul muscular, la nivelul sfincterului; procesul supurativ disociază fibrele musculare ale sfincterului și se poate propaga submucos, creînd imaginea falsă de abces cu această localizare. De altfel, spațiul submucos — interesat în progresiunea abceselor anale — nu reprezintă masa principală a colecției supurate. Termenul de *abces*, utilizat în cazul supurațiilor peretelui canalului anal trebuie considerat în sens general, deoarece nu toate colecțiile cu această localizare sînt circumscrise și nu toate au perete propriu, pentru a justifica denumirea. În cadrul larg al abceselor anale se întîlnesc forme variate de inflamații, atît ca localizare cît și ca evoluție. Unele procese inflamatorii relativ simple reprezintă de fapt stadiul de debut al abceselor propriu-zise; dintre acestea, criptitele și papilitele merită o descripție aparte.

(i) **Criptita** este inflamația formațiunii anatomice cu această denumire (cripta Morgagni), manifestată prin dureri vii, pulsatile, în anus, însoțite de hipertonie sfincteriană. Tușeul rectal pune în evidență spasmul sfincterian și al inelului anorectal, eventual durerea provocată de contactul degetului cu linia pectinee. Explorația anuscopică arată una sau mai multe cripte proeminente, din care, la compresiune, se scurge o secreție purulentă. Criptita, considerată ca o leziune inflamatorie incipientă, reprezintă frecvent poarta de intrare pentru infecția ce va constitui abcesul anal propriu-zis. Progresiunea inflamației de la nivelul criptei în profunzimea peretelui canalului anal se face prin ducturile anale pînă în relicvatele lui Hermann și Desfosses. situate în vecinătatea sau în grosimea sfincterului. De cele mai multe ori inflamația criptei se atenuează spontan, în așa fel încît abcesul anal nu urmează obligatoriu imediat procesului de criptită; cu toate că de la atenuarea spontană a inflamației criptei pînă la constituirea abcesului anal se scurge uneori un interval variabil de timp, în majoritatea cazurilor criptita de origine poate fi identificată. Persistența în continuare a criptitei de origine ca și a inflamației relicvatelor glandulare Hermann și Desfosses (nesoluționate prin incizie simplă sau abcedare spontană) explică caracterul recidivant al supurațiilor perianale și constituirea fistulelor.

(ii) **Papilita** este o altă formă de inflamație anală localizată la nivelul formațiunii anatomice cu acest nume; deseori, papilita este asociată criptitei; obișnuit, papilita este provocată de traumatisme locale sau de inflamația prolapsului hemoroidal; clinic, se manifestă prin dureri anale, tenesme, constipație și spasm sfincterian; la tușeul rectal papila inflamată se percepe sub forma unei ridicături proeminente, dureroase, situată pe linia anorectală; la anuscopie apare ca o proeminență conică de culoare roșie, cu vîrful ascuțit, alb.

Atît criptita cît și papilita se întîlnesc rar ca leziuni de sine stătătoare, mai totdeauna sînt asociate sau reprezintă stadiul premergător al unui abces anal pe cale de constituire.

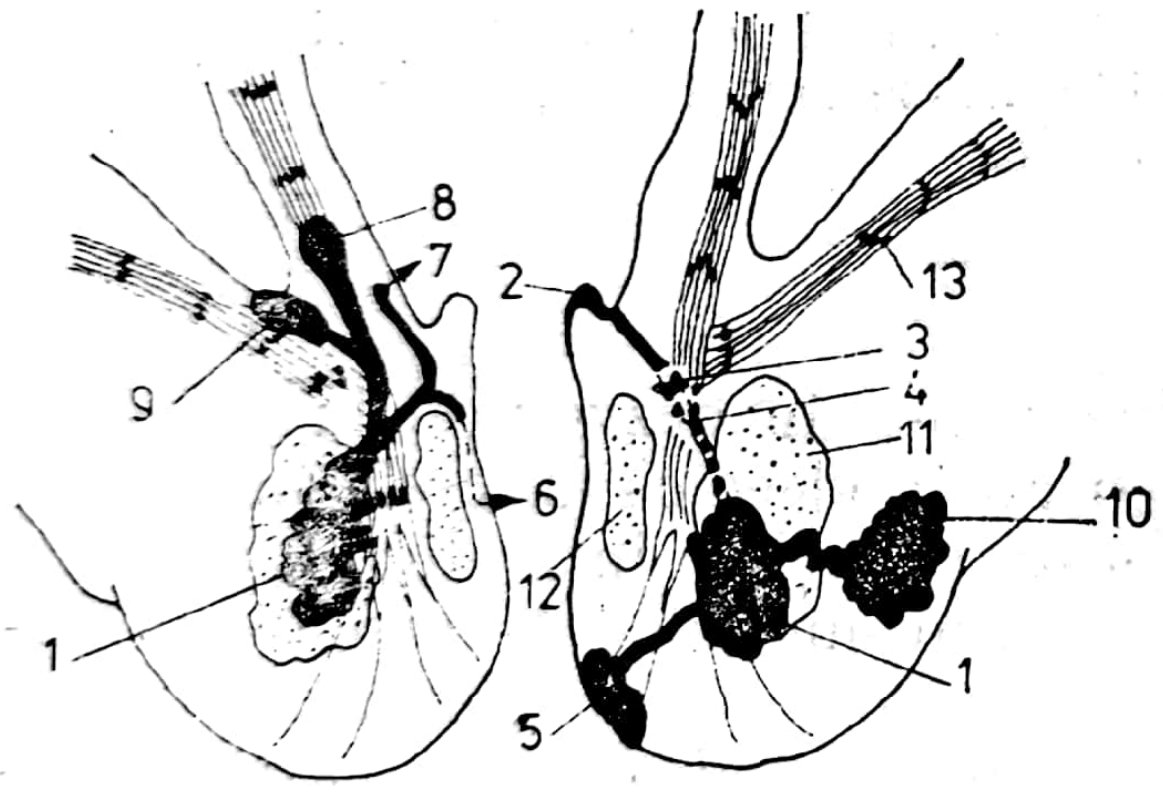

Fig. 8.12—Abcesul anal — forma comună.
1 — cavitatea septică a abcesului; 2 — cripta de origine; 3 — relicvatele glandulare Hermann și Desfosses; 4 — fuzeu de constituire; 5 — fuzeu de expansiune subcutaneomucos; 6 — fuzeu de expansiune submucos anal; 7 — fuzeu de expansiune submucos rectal; 8 — fuzeu de expansiune cranial, în lungul fibrelor musculare rectale; 9 — fuzeu de expansiune în spațiul pelvirectal superior; 10 — fuzeu de expansiune în fosa ischiorectală; 11 — sfincterul extern; 12 — sfincterul intern; 13 — mușchiul ridicător anal.

(iii) **Forma comună a abcesului anal** se localizează în grosimea peretelui, la nivelul sfincterului; colecția supurată se naște prin progresiunea inflamației de la nivelul unei criptite pe calea ductelor anale și a relicvatelor glandulare amintite (drumul parcurs de supurație este uneori identificabil, întrucît persistă continuitatea conductului traversat de infecție). Abcesul situat la oarecare distanță de poarta de inoculare se dezvoltă progresiv, disociind fibrele musculare ale sfincterului anal și avînd tendința să se exteriorizeze fie la nivelul marginii anusului, fie spre lumenul rectal sau anal. Din cavitatea proprie a abcesului pot porni, în diverse direcții, fuzee piogene, care reprezintă de fapt modalitatea obișnuită de expansiune a acestor abcese. Fuzeele de expansiune se pot propaga fie în submucoasă, în axul fibrelor longitudinale ale rectului, fie transversal, în potcoavă, în lungul fibrelor circulare sfincteriene. Uneori, din abcesul anal, printr-un fuzeu de expansiune externă se naște flegmonul de fosă ischio-rectală. Se poate schematiza structura unui abces tipic (fig. 8.12) astfel:

- *cavitatea abcesului* (situată în stratul muscular sfincterian)
- *cripta de origine* (inflamată cronic, reprezintă poarta de intrare)
- *fuzeul de constituire:* (există, dar nu poate fi identificat întotdeauna)
  - ducturile anale
  - relicvatele glandulare ale lui Hermann și Desfosses
- *fuzeele de expansiune:* (posibile dar nu obligatorii)
  - submucoase, anale sau rectale
  - subcutanate (în marginea anusului)
  - longitudinale, în lungul fibrelor musculare rectale
  - transversale, în axul fibrelor sfincteriene
  - în fosa ischiorectală
  - în spațiul pelvirectal superior.

Fiecare din aceste elemente constitutive are un coeficient de variabilitate, ce determină diverse tipuri anatomopatologice.

● *Cavitatea abcesului*, în forma ei tipică, este bine circumscrisă și, dacă procesul este mai vechi, își constituie o membrană piogenă clivabilă (în abcesele vechi intervine și un oarecare grad de scleroză a acestei membrane). Alteori, cavitatea abcesului în plină perioadă de constituire este neregulată, anfractuoasă, cu septuri și bride formate de elementele stratului muscular al rectului (cavitate în formă de ventricul cardiac).

● *Fuzeul de constituire și cripta de origine.* Disecția cavității abcesului identifică deseori în extremitatea cranială a sa o prelungire, care, fie sub forma unui conduct cu lumen, fie sub forma unei benzi de scleroză, conduce la o criptă inflamată, probabil poarta de intrare a infecției (fig. 8.13). Extirparea și cercetarea histologică a acestui traiect relevă, pe lîngă existența inflamației, prezența ductelor anale și a formațiunilor glandulare ale lui Hermann. Identificarea în cursul operației a fuzeului de constituire și a criptei de origine, pe lîngă interesul de ordin patogenic pe care îl relevă, are o importanță practică, în sensul că extirparea sa se impune pentru a preveni apariția fistulelor și a recidivei abcesului.

● *Fuzeele de expansiune* sînt extrem de variate ca întindere și orientare, dar, în linii mari, pot fi sistematizate astfel:

— *expansiunile submucoase*, fie la nivelul anusului, fie orientate cranial, la nivelul ampulei rectale; aceste expansiuni proemină la tușeul rectal și se pot deschide spontan în lumenul anorectal;

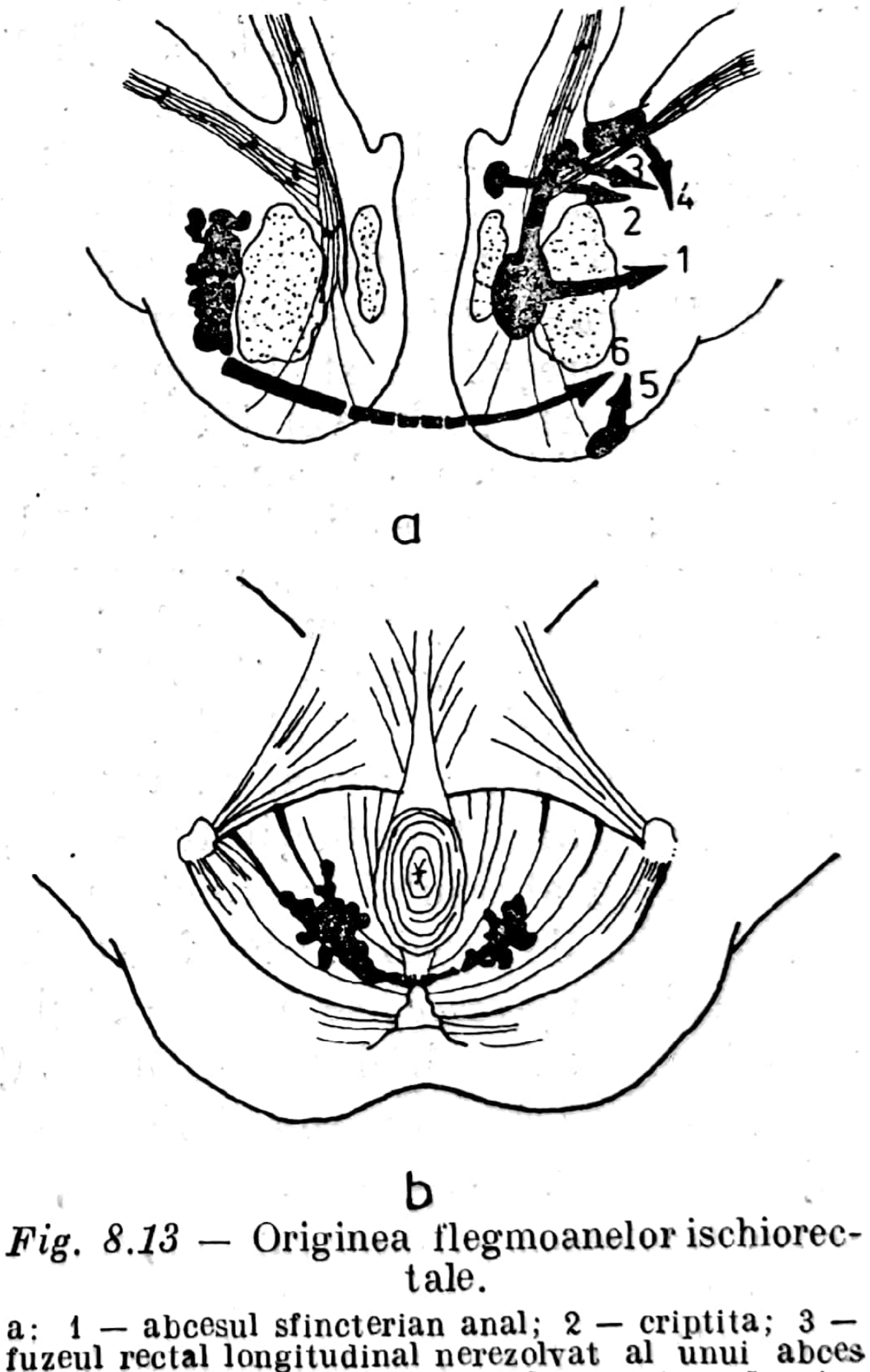

Fig. 8.13 — Originea flegmoanelor ischiorectale.

a: 1 — abcesul sfincterian anal; 2 — criptita; 3 — fuzeul rectal longitudinal nerezolvat al unui abces anal; 4 — flegmonul pelvirectal superior; 5 — infecțiile cutanate; 6 — flegmonul fosei ischiorectale opuse („flegmon în potcoavă"). b: — flegmonul ischiorectal „în potcoavă".

— *expansiunile subcutanate*, evidente la marginea anusului, constituie ceea ce curent este numit „abcesul subcutaneomucos";

— *expansiunea cranială*, în lungul fibrelor longitudinale musculare rectale, poate constitui un al doilea abces în peretele rectului, realizînd astfel forma clasică de „buton de cămaşă";

— *expansiunea transversală*, în axul fibrelor circulare sfincteriene, realizează supuraţia cunoscută sub numele de abces sfincterian anal „în potcoavă";

— *expansiunile din spaţiul pelvirectal superior şi din fosa ischiorectală* — deşi rare — reprezintă unul din mecanismele de infecţie a acestor spaţii.

Alături de forma comună a abcesului anal se întîlneşte rareori *abcesul hemoroidal*, secundar unui proces de tromboză supurată (vezi 8.1).

Abcesul tuberos evoluează fie ca un furuncul al marginii anusului, fie ca o hidrosadenită; se recunoaşte uşor după aspectul său exterior şi după localizarea sa dermică; în unele cazuri, fuzee septice de origine cutanată se pot propaga ascendent, la nivelul sfincterului, realizînd un abces anal tipic.

(iv) **Diagnosticul clinic al abcesului anal banal.** Explorarea clinică, bazată pe anamneza amănunţită şi pe examenul obiectiv complet, are drept scop, pe de o parte să stabilească stadiul şi forma evolutivă a abcesului anal, iar pe de altă parte să precizeze localizarea topografică şi leziunile asociate pentru alegerea unei soluţii terapeutice corecte şi complete. În funcţie de informaţiile culese prin examenul clinic se poate clasifica, cel puţin prezumtiv, abcesul anal în una din următoarele forme:

a. *Forma de debut* este de un interes practic particular, deoarece diagnosticarea supuraţiei în stadiul precoce şi intervenţia chirurgicală timpurie, scurtează foarte mult evoluţia abcesului şi pune la adăpost bolnavul de complicaţiile posibile. Unele semne clinice sugerează diagnosticul în acest stadiu şi anume: durerea localizată, situată lateral faţă de anus; caracterul pulsatil al durerii; edemul localizat într-un punct al marginii anusului este considerat ca patognomonic pentru o colecţie sfincteriană (el reprezintă o indicaţie suficientă pentru intervenţia chirurgicală); perceperea, la tuşeul rectal, a criptitei de origine şi eventual a unei infiltraţii dureroase situată în grosimea peretelui anal; precizarea, la tuşeul rectal combinat cu palparea digitală perianală, a unei tumefacţii dureroase, anormale, care corespunde locului de constituire a abcesului în sfincterul anal. Alături de semnele locale, nu totdeauna uşor de precizat (dar foarte importante pentru diagnosticul de *abces anal în stadiu precoce)* se pot întîlni şi semne generale, cum ar fi mici frisoane, stări febrile sau subfebrile şi constipaţie.

b. *Forma de abces constituit* corespunde stadiului de maturizare a supuraţiei. Se caracterizează atît prin prezenţa cavităţii septice, cît şi prin existenţa eventuală a fuzeelor de progresiune. Semnele clinice de inflamaţie acută localizată în regiunea anală corespunzătoare acestui stadiu sînt evidente. Durerea vie, cu caracter pulsatil, edemul marginii anusului cu roşeaţa tegumentelor din jur, sfincterospasmul şi, eventual fluctuenţa, constituie principalele elemente de diagnostic. Tuşeul rectal, simplu sau combinat cu palparea perianală, este extrem de dureros şi nu poate fi bine executat decît sub anestezie. Prin aceste manevre se pot determina localizarea topografică a abcesului şi eventualele fuzee de propagare, detalii extrem de utile pentru executarea corectă a intervenţiei chirurgicale. Nu totdeauna este uşor de stabilit preoperator cu exactitate situaţia topografică a abcesului şi a fuzeelor de expansiune, de aceea, sub efectul anesteziei, în cursul intervenţiei chirurgicale explorarea va completa inventarul leziunilor.

c. *Forma fistulizată* se întîlneşte în abcesele care, în urma evoluţiei, s-au deschis spontan (de cele mai multe ori în lumenul canalului anal) şi conţinutul purulent, în parte sau în totalitate, s-a evacuat. Evacuarea, sesizată sau nu de bolnav, determină o scădere importantă atît a durerii, cît şi a semnelor locale inflamatorii; de multe ori, dacă abcesul s-a golit spontan, nu se mai percepe nici la tuşeul rectal combinat cu palparea perianală decît cel mult o zonă infiltrată delimitată, care poate trece însă neobservată. În mod obişnuit, după o evacuare de acest fel, rămîne o fistulă anală prin care se scurge o cantitate foarte redusă de secreţie purulentă; acest stadiu marchează de fapt etapa sechelelor supuraţiilor anale. Un număr relativ restrîns de cazuri se vindecă definitiv odată cu evacuarea conţinutului abcesului.

(v) **Tratamentul abcesului anal.** Tratamentul medical al abcesului anal, şi mai ales cu antibiotice, este iluzoriu şi, dintr-un anumit punct de vedere, periculos; el nu face decît să cronicizeze evoluţia procesului inflamator, dar niciodată nu reuşeşte să vindece un abces anal adevărat. Se pot totuşi utiliza analgeticele şi antitermicele drept medicaţie simptomatică temporară.

Tratamentul chirurgical precoce este singurul eficace, scurtînd evoluţia bolii, prevenind progresiunea inflamaţiei şi evitînd operaţiile mari, delabrante; de aceea abcesul anal va fi operat de îndată ce a fost diagnosticat, constituind o *urgenţă chirurgicală*. Refacerea examenului local sub anestezie este o regulă fundamentală; în condiţiile unei bune relaxări musculare, se va face dilataţia anală, care permite examenul lumenului canalului anal şi repetarea, în condiţii optime, a tuşeului rectal simplu sau combinat cu palparea perianală; în acest fel, localizarea topografică a abcesului şi a fuzeelor de expansiune, criptita de origine şi eventualele leziuni asociate vor fi mai corect cunoscute şi mai eficace rezolvate. În cazul unei criptite sau papilite fără abces intraparietal constituit, intervenţia constă în excizia criptei sau a papilei patologice. În abcesul anal constituit intervenţia chirurgicală trebuie să rezolve cavitatea abcesului, criptitele de origine şi fuzeul de constituire, fuzeele de expansiune şi leziunile asociate.

8.3.2 FLEGMOANELE LATEROANALE

(i) **Flegmonul fosei ischiorectale** este o infecţie acută difuză, constituită în spaţiul cu acelaşi nume. Lipsa unei membrane piogene, caracterul difuz al infecţiei şi volumul uneori mare, conferă acestei colecţii toate caracterele de flegmon. Originea infecţiei acute a fosei inschiorectale poate fi: abcesul anal sfincterian; criptita — care a determinat sau nu un abces anal — ca etapă intermediară; fuzeul rectal longitudinal al unui abces anal nerezolvat; flegmonul pelvirectal superior; infecţiile cutanate; flegmonul fosei ischiorectale opuse.

Diversitatea originii infecţiei, caracterele particulare morfologice ale fosei ischiorectale şi a prelungirilor sale explică, în parte, aspectele diferite de localizare şi de evoluţie ale flegmoanelor cu această topografie. Cu totul schematic (fig. 8.14) flegmonul fosei ischiorectale are următoarele elemente constitutive:

● *Zona centrală de inflamaţie* este în general imprecis delimitată şi localizată variabil în fosa ischiorectală respectivă în funcţie de poarta de intrare; ea se poate găsi în vecinătatea sfincterului anal (în cazul cînd inflamaţia provine de la un abces anal profund), poate fi situată lîngă ridicătorul anal (cînd sursa infecţiei este flegmonul pelvirectal superior), în apropierea liniei anorectale (cînd infecţia provine de la o criptită) sau poate fi numai superficială cînd cauza primară este cutanată. Zona centrală de inflamaţie (dispusă în cuiburi în structura compartimentată pe loji a ţesutului conjunctiv grăsos al fosei ischiorectale) realizează în ansamblu forma unui „ciorchine de strugure"; în interiorul său apare un nucleu de necroză progresivă, care distruge în parte structura tisulară; o parte din lojile conjunctive grăsoase inflamate rămîn însă individualizate faţă de nucleul de necroză. Puroiul rezultat în urma necrozei tisulare are caracter diferit în funcţie de flora microbiană, dar în general este fetid, dominat de prezenţa colibacilului; nu sînt rare cazurile în care colecţia conţine şi gaze, ca expresie a dezvoltării unor germeni anaerobi. Focarul de necroză progresează în interiorul fosei ischiorectale, cît şi în regiunile vecine, prin fuzeele de progresiune ce împrumută prelungirile anatomice ale spaţiului ischiorectal.

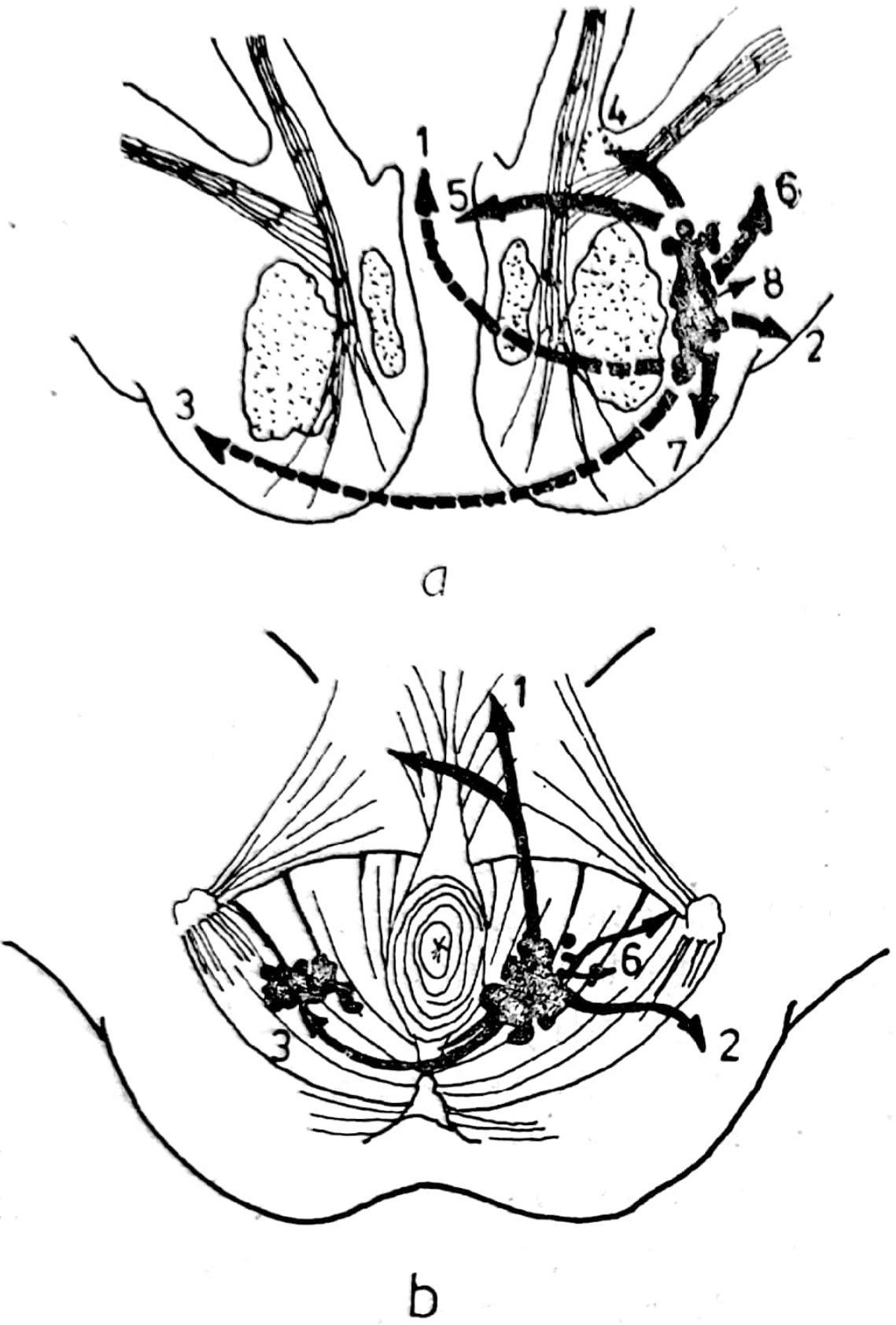

Fig. 8.14 — Structura flegmonului fosei ischiorectale; fuzeele de progresiune în plan frontal (a) şi în plan orizontal (b). 1 — fuzeu de expansiune anterior retropubic; 2 — fuzeu de expansiune posterior sau fesier; 3 — fuzeu de expansiune contralateral; 4 — fuzeu de expansiune în spaţiul pelvirectal; 5 — fuzeu de expansiune transsfincterian intraanal; 6 — fuzeu de expansiune în fosa ischiorectală; 7 — fuzeu de extensie perineal; 8 — zona centrală de inflamaţie.

● *Fuzeele de progresiune* (expansiune) constituie al doilea element caracteristic flegmonului ischiorectal. Ele demonstrează caracterul extensiv al inflamaţiei şi pot fi sistematizate în trei categorii, reprezentînd direcţiile principale de dezvoltare ale procesului supurativ:

— *fuzeele de extensie din fosa ischiorectală*, în general capricioase şi variabile ca direcţie şi întindere, se propagă de-a lungul traveelor conjunctive, interesînd noi cuiburi grăsoase în procesul supurativ; ele se orientează fie spre lumenul anorectal, fie spre tegumentele perianale, fie spre profunzimea fosei ischiorectale; în flegmoanele cu evoluţie mai lungă şi netratate chirurgical, se poate produce necroza aproape totală a ţesuturilor din fosa ischiorectală, inclusiv a elementelor nervoase; prin dezvoltarea progresivă a fuzeelor de extensie, flegmonul se poate deschide spontan în lumenul anorectal sau, mai rar, prin tegumentele perianale;

— *fuzeele de extensie în prelungirile anatomice care comunică liber cu fosa ischiorectală* reprezintă o a doua modalitate de propagare a flegmonului ischiorectal; sînt cunoscute trei prelungiri anatomice libere: *anterioară* sau retropubică, *posterioară* sau fesieră şi *contralaterală* (cu fosa ischiorectală din partea opusă); prin aceste prelungiri se realizează trei varietăţi de fuzee: anterior sau urogenital, posterior sau fesier şi contralateral sau flegmonul ischiorectal în potcoavă;

— *fuzeele de propagare prin efracţiunea unor bariere anatomice*, deşi mai rare, sînt totuşi cunoscute în evoluţia flegmoanelor ischiorectale; asemenea fuzee se pot propaga din fosa ischiorectală la spaţiul pelvisubperitoneal prin perforarea ridicătorului anal; de asemenea, sînt citate cazuri în care supuraţia a străbătut rafeul urogenital anterior, trecînd contralateral; în supuraţiile severe nici una din barierele anatomice nu este un obstacol pentru progresiunea inflamaţiei.

În funcţie de variabilitatea topografică şi evolutivă a zonei centrale de inflamaţie şi a fuzeelor de extensie, se realizează tipuri diferite de flegmoane ale fosei ischiorectale, a căror sistematizare strictă este dificilă; în practică se recunoaşte totuşi o schematizare utilă atît pentru diagnostic, cît şi pentru tratamentul chirurgical:

- *flegmonul simplu*, în care inflamaţia este localizată în limitele anatomice ale fosei ischiorectale;
- *flegmonul fosei ischiorectale cu fuzeu de extensie anterior sau posterior;*
- *flegmonul în potcoavă*, în care inflamaţia, printr-un fuzeu de extensie posterior de anus, a interesat ambele fose ischiorectale (fig. 8.14 b);
- *flegmonul în „buton de cămaşă"*, caracterizat prin două colecţii, una în spaţiul pelvisubperitoneal şi a doua în fosa ischiorectală; în mod obişnuit, una din colecţii, socotită primară, a determinat printr-un fuzeu de extensie, care a perforat muşchiul ridicător anal, pe cea a doua; mecanismul patogen este posibil şi într-un sens, şi în celălalt;
- *flegmonul cvadruplu* (cu patru colecţii ce comunică între ele) este o formă complexă de supuraţie, care interesează ambele fose ischiorectale şi spaţiul pelvisubperitoneal (fig. 8.15);

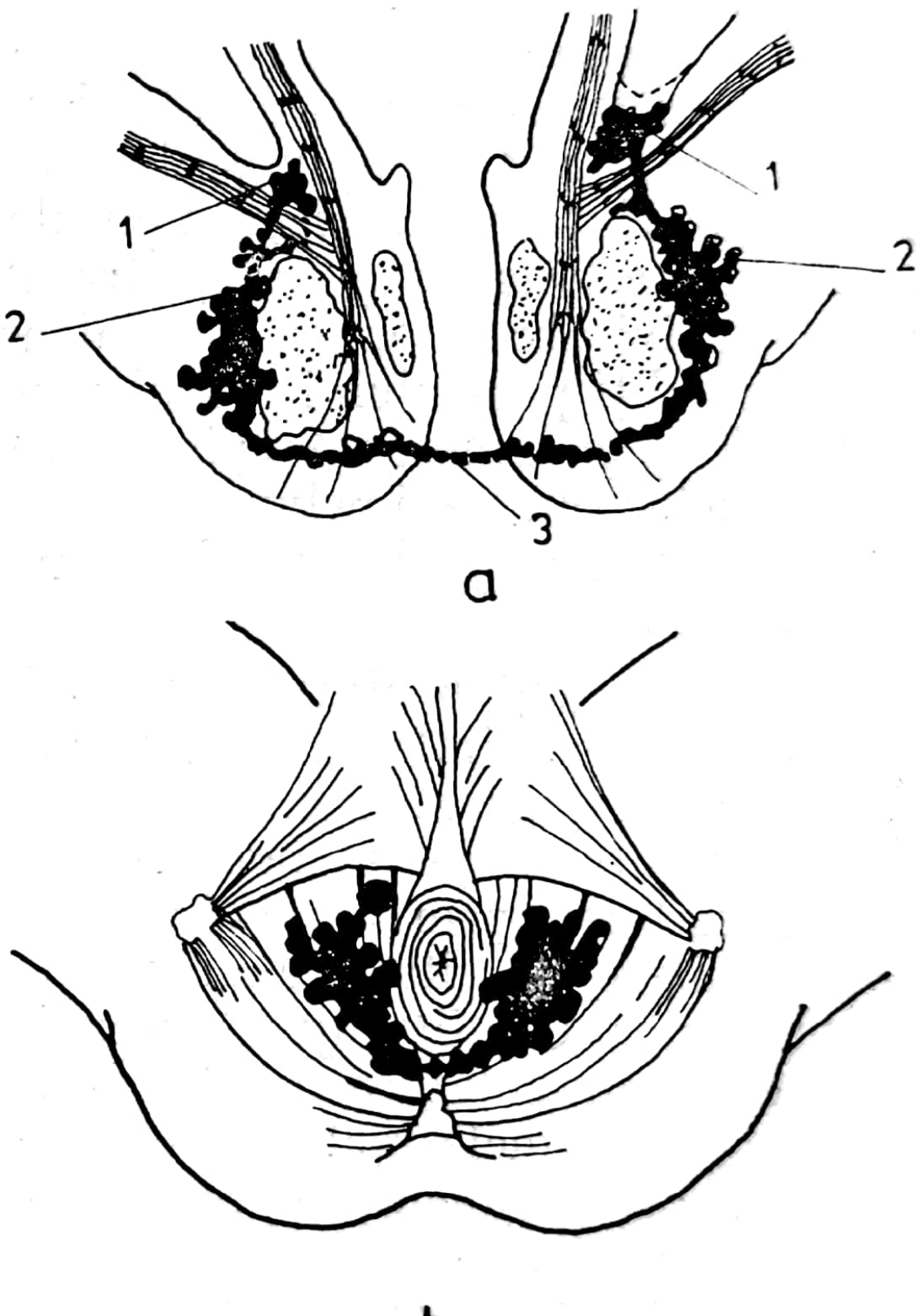

Fig. 8.15 — Flegmonul cvadruplu — interesează ambele fose ischiorectale şi spaţiul pelvirectal superior în plan frontal (a) şi în plan orizontal (b).

1 — colecţia din spaţiul pelvirectal superior; 2 — colecţia din fosa ischiorectală; 3 — comunicarea retroanală.

- *formele intermediare* între toate variantele enumerate mai sus sînt posibile, diversitatea formelor de flegmoane ischiorectale fiind inepuizabilă.

(ii) **Flegmoanele spaţiului pelvirectal superior** sînt adevărate colecţii subperitoneale fiind dezvoltate deasupra diafragmei pelviene. Originea acestor colecţii supurate este variată, dar mai cunoscute sînt următoarele surse: bolile inflamatorii ale rectului (rectite-anite), cancerul rectal, criptita, abcesul anal cu fuzeu rectal longitudinal, flegmonul ischiorectal, inflamaţiile urogenitale, infecţiile hematogene. Localizarea intrapelviană subperitoneală a procesului inflamator explică de ce aceste flegmoane se exteriorizează perineal cu dificultate şi diagnosticul lor este greu; pe de altă parte, grăsimea fluentă a spaţiului subperitoneal permite uneori extensia largă, în toate sensurile, a procesului inflamator, realizînd *celulita pelviană*. Totuşi, într-un număr de cazuri, colecţia se deschide spontan în rect, eventualitate mai frecventă, sau perforează ridicătorul anal, realizînd un flegmon ischiorectal în buton de cămaşă ce se fistulizează în final în perineu (asemenea modalitate evolutivă se desfăşoară pe o perioadă de timp mai lungă şi nu reprezintă vindecarea flegmonului). De cele mai multe ori, după fistulizarea spontană urmează o ameliorare trecătoare, pentru ca ulterior să reînceapă fenomenele clinice de inflamaţie cu retenţie de puroi (dureri, frisoane, febră). Alteori, chiar în condiţiile evacuării totale a colecţiei purulente se constituie traiecte fistuloase complexe, foarte lungi şi greu de tratat chirurgical. O formă particulară de colecţie pelvisubperitoneală este adeno-flegmonul localizat în ganglionii retrorectali sateliţi pediculului vascular hemoroidal superior; această varietate de supuraţie este cunoscută sub numele de *abces retrorectal*. Simptomatologia flegmoanelor spaţiului pelvirectal superior este dominată, pe lîngă fenomenele acute inflamatorii pelviene, de semne generale septice, febră mare, frisoane, greţuri etc.

(iii) **Inflamaţiile difuze perirectale** se caracterizează prin interesarea difuză în procesul inflamator a tuturor spaţiilor din jurul rectului. Procesul supurativ, în general necrotic şi gangrenos, distruge relativ repede grăsimea şi toate ţesuturile perirectale, astfel încît, după deschiderea largă a colecţiei, rectul, fixat doar prin rafeul anterior şi posterior, apare ca o „limbă de clopot". Infecţia, de o gravitate deosebită, era deseori mortală înainte de utilizarea antibioticelor. Celulita difuză necrotică perirectală poate distruge atît nervii anali, cît şi musculatura sfincterului. Astfel de supuraţii difuze se pot produce după traumatismele rectale, după unele intervenţii chirurgicale pe rect sau anus, ca şi după unele supuraţii de fosă ischiorectală complicate şi neglijate. Astăzi, această varietate de supuraţie perirectală se întîlneşte extrem de rar.

(iv) **Particularităţi de diagnostic în flegmoanele lateroanale.** Diagnosticul flegmonului ischiorectal în perioada de stare nu constituie o dificultate deoarece atît semnele locale cît şi cele generale ale inflamaţiei sînt revelatorii; originea supuraţiei şi topografia fuzeelor de progresiune se recunosc şi se soluţionează în cursul intervenţiei chirurgicale. Probleme mai delicate de diagnostic sînt ridicate de flegmoanele ischiorectale în *perioada de debut*, în care nici semnele locale, nici cele generale nu sînt suficient de caracteristice. Diagnosticul precoce este totuşi de dorit, deoarece intervenţia chirurgicală practicată în perioada de constituire a colecţiei previne extensia procesului patologic, fistulizarea spontană în rect şi distrugerile mari de ţesuturi prin necroză; în acest fel, evoluţia flegmonului este scurtată şi pericolul fistulelor perianale restante mult diminuat. În mod obişnuit flegmonul fosei ischiorectale, debutînd în profunzime, este însoţit de semne locale uneori atenuate; durerea, febra şi frisoanele, semne clasice generale ale inflamaţiei, sînt adeseori moderate ca intensitate. Mai revelator pentru diagnosticul precoce este examenul local care pune în evidenţă o uşoară roşeaţă a pielii fosei ischiorectale respective, discret edem al dermului şi asimetrie a celor două fose ischiorectale, cea interesată fiind „mai plină". Tuşeul rectal relevă o zonă dureroasă înaltă lateroanală şi o infiltraţie, sesizabilă mai ales prin tuşeul rectal combinat cu palparea externă a fosei ischiorectale respective; cu oarecare experienţă şi insistenţă toate aceste elemente prezumtive de diagnostic pot fi sesizate cu destulă precizie. Situaţia topografică a colecţiei, deasupra sau sub ridicătorul anal, deşi teoretic pare simplu de stabilit prin tuşeu rectal, în practică este dificil, uneori imposibil; diagnosticul exact de localizare topografică în raport cu ridicătorul anal se rezolvă intraoperator.

(v) **Tratamentul chirurgical.** O serie de principii generale expuse în paragraful privitor la tratamentul abceselor anale sînt superpozabile şi în cazul acestor flegmoane. Tratamentul medical cu antibiotice este la fel de ineficace şi inutil în flegmoanele ischiorectale, ca şi în abcesele anale. Pe primul plan se situează diagnosticul timpuriu şi operaţia de urgenţă. Intervenţia chirurgicală pe cale perineală, trebuie să realizeze deschiderea largă a zonei centrale de necroză, debridarea tuturor fundurilor de sac, excizia ţesuturilor necrozate, deschiderea tuturor fuzeelor de expansiune; la sfîrşitul intervenţiei nu trebuie să rămînă nici o zonă neexplorată, nici un fund de sac nedebritat; plaga operatorie care rezultă trebuie să arate „ca un clopot" cu deschiderea largă în perineu, astfel încît să dreneze prin însăşi configuraţia ei. Intervenţia chirurgicală transanorectală este o operaţie de excepţie, rezervată flegmoanelor ischiorectale sus situate, sau plevirectale superioare, care evoluează spre lumenul rectal. În flegmoanele în potcoavă se vor practica două incizii separate în ambele fose ischiorectale.

8.3.3 FISTULELE ANALE

(i) **Elemente de etiopatogenie.** Fistulele anale sînt sechelele abceselor anale sau flegmoanelor lateroanale; nu există fistulă care să nu fi parcurs în evoluţia sa o perioadă de inflamaţie acută nespecifică, de regulă procese inflamatorii neglijate sau incorect tratate. Există şi o categorie de fistule în care etapa acută nu a fost sesizată, fiind scurtă şi de intensitate mică, sau mascată de evoluţia concomitentă a unei tromboze hemoroidale. Între *perioada de inflamaţie acută* şi *stadiul de fistulă*, se extinde o *etapă intermediară*, în general mai puţin bine definită, dar care trebuie totuşi bine cunoscută, mai ales pentru importanţa sa practică; regresiunea procesului acut şi instalarea leziunilor cronice se face inegal în focarul de inflamaţie, astfel încît în stadiul intermediar, alături de leziuni evolutive se întîlnesc şi leziuni stabilizate (procesul inflamator local cu caracter mixt este imprecis delimitat şi trebuie considerat cu limite mai mari decît în stadiul de sechelă care va urma). Perioada intermediară durează un interval variabil de timp, dar, în general, între două şi şase luni. Etapa intermediară nu este o perioadă favorabilă intervenţiilor chirurgicale curative, datorită în primul rînd caracterului nestabilizat al leziunilor din focarul de inflamaţie. Soluţionarea chirurgicală a fistulei la 5—6 luni după depăşirea stadiului acut al inflamaţiei are mai multe şanse de reuşită.

Împărţirea evoluţiei afecţiunilor inflamatorii nespecifice anale în stadiul *acut*, *intermediar* şi *cronic*, corespunde unei realităţi anatomopatologice, dar noţiunea nu trebuie acceptată clinic în sens absolut. În unele procese evident acute examenul histologic relevă leziuni inflamatorii cronice preexistente, probabil sechelele unor perioade evolutive acute din antecedentele bolnavului; purtătorul unei fistule anale stabilizate poate, oricînd, să facă pe acelaşi loc un nou episod acut; aceste date, fără a contrazice *evoluţia în etape* a inflamaţiilor anale, formează unul din caracterele anatomochirurgicale esenţiale ale infecţiilor fistulizante anale. Concepute din acest punct de vedere, nu pot fi considerate *veritabile fistule anale* decît leziunile stabilizate după 5—6 luni de evoluţie.

Cunoscînd principalii factori etiologici şi evoluţia leziunilor locale de la stadiul acut la stadiul cronic, rămîne totuşi de discutat o problemă importantă şi anume: de ce după unele infecţii acute, tratate sau netratate chirurgical, apar fistule anale care nu se vindecă spontan şi definitiv niciodată? După experienţa acumulată pînă în prezent de majoritatea autorilor, fistulele anale apar ca o consecinţă a proceselor acute în două situaţii: cînd nu s-a efectuat un tratament chirurgical sau cînd acesta a fost incorect sau/şi insuficient executat.

a. *Cazurile de abcese sau flegmoone anale care au fost neglijate şi netratate chirurgical;* în mod obişnuit, un proces supurativ cu această localizare se deschide spontan în lumenul anal sau lateroanal, în perineul posterior; într-un interval de timp variabil, conţinutul supuraţiei drenează în afară. Deschiderea şi evacuarea spontană a conţinutului nu este echivalentă cu vindecarea definitivă decît rareori şi numai pentru unele abcese anale situate superficial, fie în raport cu canalul anal, fie cu tegumentul perineal. De cele mai multe ori, la locul de deschidere se organizează în timp un orificiu fistulos prin care, continuu sau intermitent, se scurge o cantitate redusă de secreţii purulente. Odată constituită, fistula numai uneori se vindecă natural; dacă survin perioade de închidere a orificiului fistulos, ulterior, printr-un proces acut major sau de mai mică importanţă, acesta se redeschide. Cauzele care explică atît apariţia fistulei cît şi mai ales *persistenţa* ei pot fi:

— fistulizarea spontană a abcesului sau flegmonului nu înseamnă şi vindecarea bolii primare care a generat inflamaţia acută (criptita, inflamaţia formaţiunilor glandulare Hermann şi Desfosses, hemoroizii etc.);

— fistulizarea spontană reprezintă un drenaj lent şi insuficient pentru cavitatea septică a abcesului sau pentru focarul septic în cazul flegmoanelor;

— persistenţa fuzeelor de expansiune insuficient drenate;

— constituirea ţesutului de scleroză, care delimitează şi permanentizează atît focarul septic primitiv cît şi traiectele fistuloase;

— fără a i se acorda un rol principal, trebuie ţinut seama şi de persistenţa factorului septic, care, în condiţiile unui drenaj insuficient, poate participa la întreţinerea traiectului fistulos;

— comunicarea cu lumenul anorectal, prezentă în majoritatea fistulelor.

b. *Tratarea incorectă a unei supuraţii anale sau lateroanale este de cele mai multe ori urmată de constituirea unei fistule.* Sechelele fistuloase ale infecţiilor anale pot apare fie ca o consecinţă a intervenţiei chirurgicale insuficiente, fie ca urmare a tratamentului postoperator inadecvat. Intervenţia chirurgicală poate fi insuficientă din următoarele cauze:

— *incizia economică*, care nu permite nici explorarea corectă a tuturor fuzeelor colecţiei, nici drenajul eficient al secreţiilor purulente;

— *nerecunoașterea și netratarea fuzeelor de origine și de expansiune* (criptite de origine, expansiuni anterioare sau în potcoavă etc.);

— *sutura parțială*, cu intenția de „a dirija cicatrizarea“; în perioada postoperatorie principala cauză ce favorizează apariția fistulei este încercarea de a dirija cicatrizarea din profunzime înspre suprafață, prin meșaj prelungit peste 48 h și debridarea zilnică a zonelor de acolare din suprafață; această concepție mai veche nu face decît să întîrzie vindecarea și să genereze zone întinse de scleroză, favorizînd astfel apariția fistulelor;

— *tratamentul chirurgical aplicat tardiv*, după o tentativă ineficace de rezolvare prin antibiotice, este deseori urmat de fistula anală; temporizarea intervenției cu scopul de a se „maturiza“ colecția, nu face decît să favorizeze extensia supurației prin noi fuzee de expansiune, dintre care unele se fistulizează spontan.

Alături de observațiile în care sechela fistuloasă poate fi imputată, într-o măsură mai mare sau mai mică, terapeuticii inadecvate, rămîne o categorie de bolnavi, la care, *cu tot tratamentul chirurgical și îngrijirile postoperatorii corecte*, se ajunge totuși în final la fistula anală.

(ii) **Varietățile anatomice ale fistulelor anale.** După caracterele traiectului fistulos se pot distinge două forme:

— *fistula simplă* are un traiect unic ce comunică prin unul (fistulă oarbă) sau două orificii (fistulă completă) cu lumenul anal sau/și cu exteriorul;

— *fistula complexă* se caracterizează printr-un traiect cu două sau mai multe ramuri ce se deschid endoanal și perineal, tot prin două sau mai multe orificii.

Mai importantă din punctul de vedere terapeutic este împărțirea fistulelor anale ținînd seama de rapoartele lor anatomice cu aparatul sfincterian (G. Cabanié).

● *Fistulele transsfincteriene inferioare* traversează aparatul sfincterian oblic de sus în jos și dinăuntru în afară; frecvent, extremitatea superioară se găsește la nivelul liniei pectinee, într-o criptă situată median, paramedian sau lateral. Traiectul fistulos perforează perpendicular sfincterul neted, întîlnește fibrele musculare longitudinale rectale (pe care le urmează descendent) și se deschide în vecinătatea marginii anale, după ce a trecut eventual și prin porțiunea inferioară a sfincterului (fig. 8.16). De cele mai multe ori, traiectul este unic, mai rar bifurcat sau trifurcat. Fistula transsfincteriană inferioară este o varietate mai simplă, care nu străbate practic în totalitate decît sfincterul neted, dar se pot întîlni și în această formă prelungiri fistuloase ascendente longitudinale, sau în potcoavă, ramificate din traiectul primitiv. În cărțile clasice, fistulele anale din această formă sînt considerate strict submucoase și clasificate ca „fistule intrasfincteriene“.

● *Fistulele transsfincteriene externe* străbat dinăuntru în afară aparatul sfincterian în toată grosimea lui (și sfincterul striat) pînă la fața sa externă; de aici, traiectul traversează țesuturile conjunctivogrăsoase din fosa ischiorectală și se deschide în pielea perineului, la oarecare distanță de orificiul anal (fig. 8.17). În opoziție cu forma precedentă, fistulele transsfincteriene externe au o variabilitate morfologică și topografică mult mai mare. Originea fistulei este situată tot la nivelul liniei pectinee, mai frecvent posterior și anterior decît lateral; traiectele fistuloase multiple, cu prelungiri variate în peretele rectal, în spațiul pelvirectal superior, în mușchiul ridicător anal, sau în potcoavă, constituie o trăsătură caracteristică a acestei forme de fistulă anală.

De asemenea, nu sînt rare nici cazurile cu orificii multiple, fie în canalul anal, fie la nivelul perineului.

● *Fistulele în potcoavă* sînt de fapt o complicație a uneia din varietățile anterioare (transsfincteriană inferioară sau externă). Fistula anală în potcoavă se prezintă sub două aspecte:

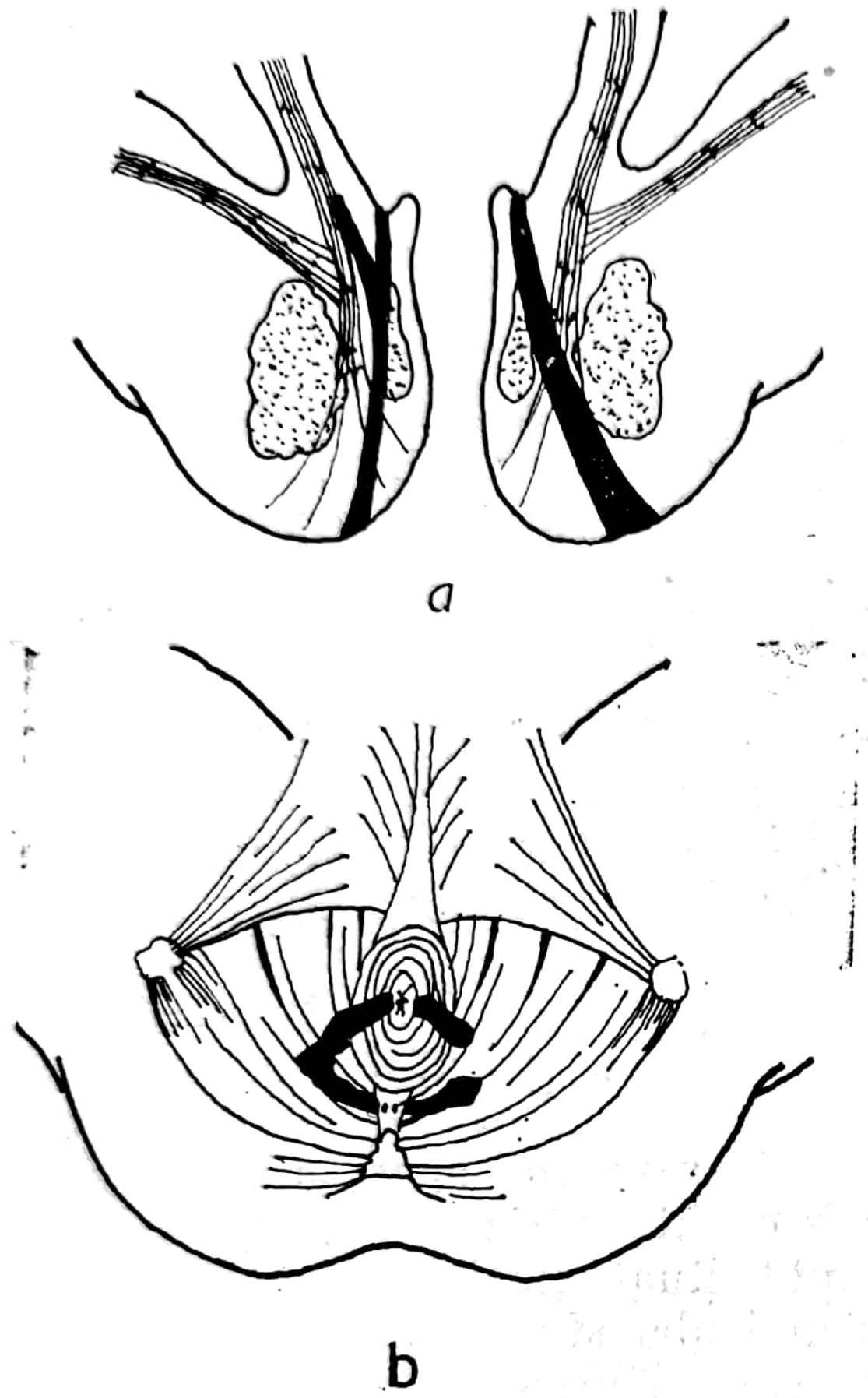

Fig. 8.16 — Fistula transsfincteriană inferioară

a: — secțiune frontală: de partea stîngă — traiect simplu; de partea dreaptă — prelungirea cranială în axul fibrelor longitudinale ale tecii musculare rectale; b: — secțiune transversală: de partea stîngă — traiect simplu; de partea dreaptă — prelungire „în potcoavă“ extrasfincteriană.

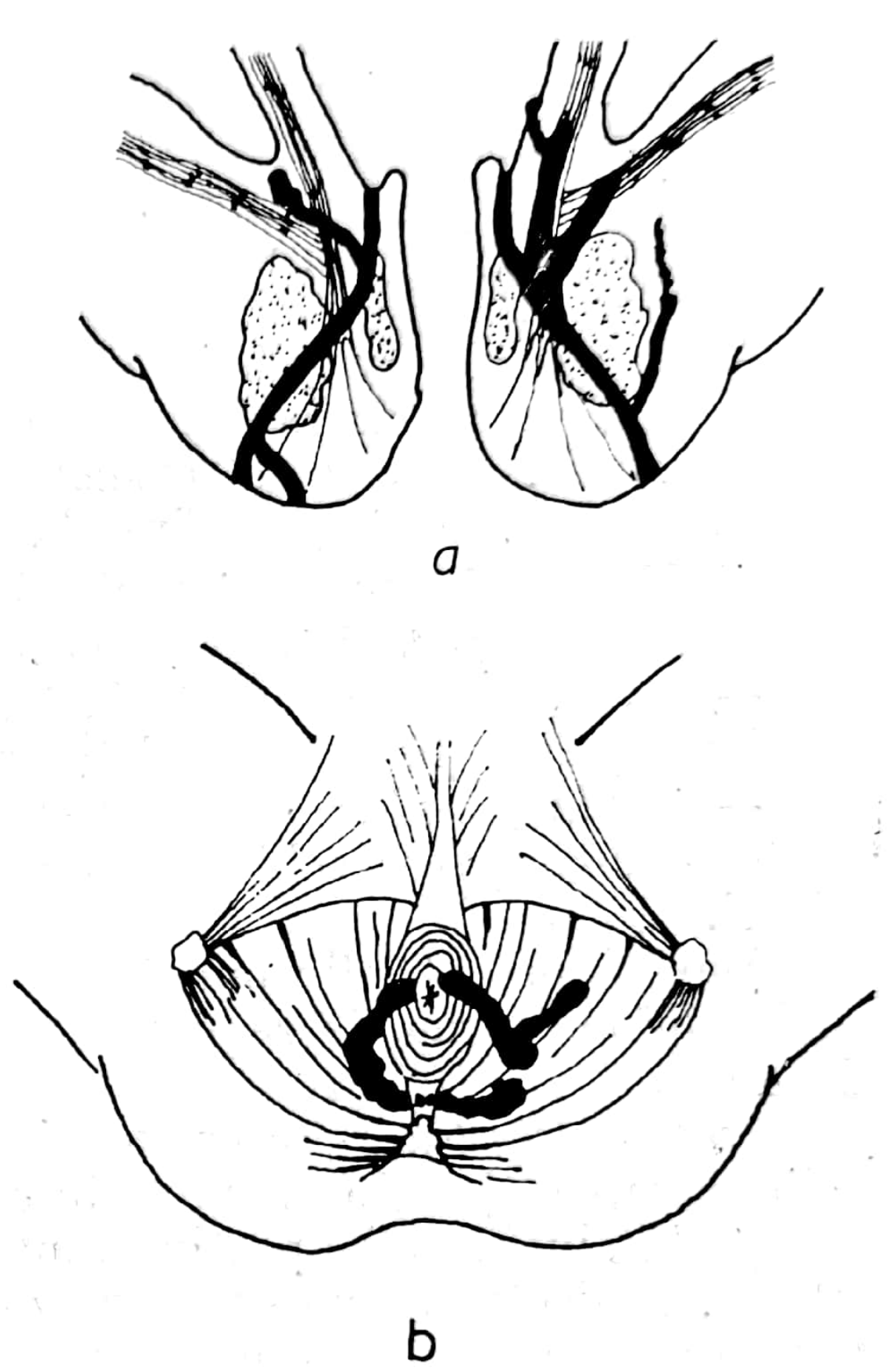

Fig. 8.17 — Fistula transsfincteriană externă

a — secțiune frontală: de partea stîngă — prelungire în peretele rectal, în mușchiul ridicător anal și fosa ischiorectală; de partea dreaptă — prelungire în spațiul pelvirectal superior; b — secțiune transversală: de partea dreaptă — traiect „în potcoavă“.

— *fistula sfincteriană*, în care traiectele fistuloase sînt dispuse în grosimea aparatului sfincterian, paralele cu fasciculele musculare ale acestuia; ea se formează obișnuit la nivelul comisurii posterioare, de unde traiectele fistuloase se prelungesc de o singură parte, sau de ambele părți, către comisura anterioară; uneori, traiectele fistuloase dezvoltate de ambele părți ale sfincterului se întîlnesc la nivelul comisurii anterioare realizînd forma circulară;

— *fistula extrasfincteriană în potcoavă*, derivată de fapt dintr-o fistulă sfincteriană, are traiecte multiple ischiorectale, pelvirectale sau în grosimea ridicătorilor anali.

Ambele forme de fistule în potcoavă au originea comună la nivelul comisurii posterioare, prezintă extensii supurate multiple și deseori numeroase orificii de deschidere cutanată. Fistulele în potcoavă, deși în mod cert sînt complicația unei fistule transsfincteriene, trec deseori pe primul plan al evoluției clinice. Această situație aparentă nu trebuie să conducă la neglijarea tratării concomitente a fistulei transsfincteriene atunci cînd se intervine pentru o fistulă în potcoavă.

● *Fistulele oarbe*, sau în deget de mănușă, au un traiect fistulos care se deschide în pielea perineală sau în lumenul anal printr-un singur orificiu. Situația topografică a fistulei în raport cu sfincterul, permite identificarea, cel puțin teoretic, a trei forme: fistula oarbă internă, dezvoltată medial de sfincter; fistula oarbă sfincteriană și fistula oarbă extrasfincteriană (fig. 8.18). Ultimele două categorii, mai frecvente, sînt cunoscute sub numele de *fistule oarbe externe*, deoarece se deschid în perineu în afara orificiului anal. Caracterul de fistulă oarbă, legat de existența unui singur orificiu de deschidere, nu exclude complexitatea și variabilitatea traiectului fistulos.

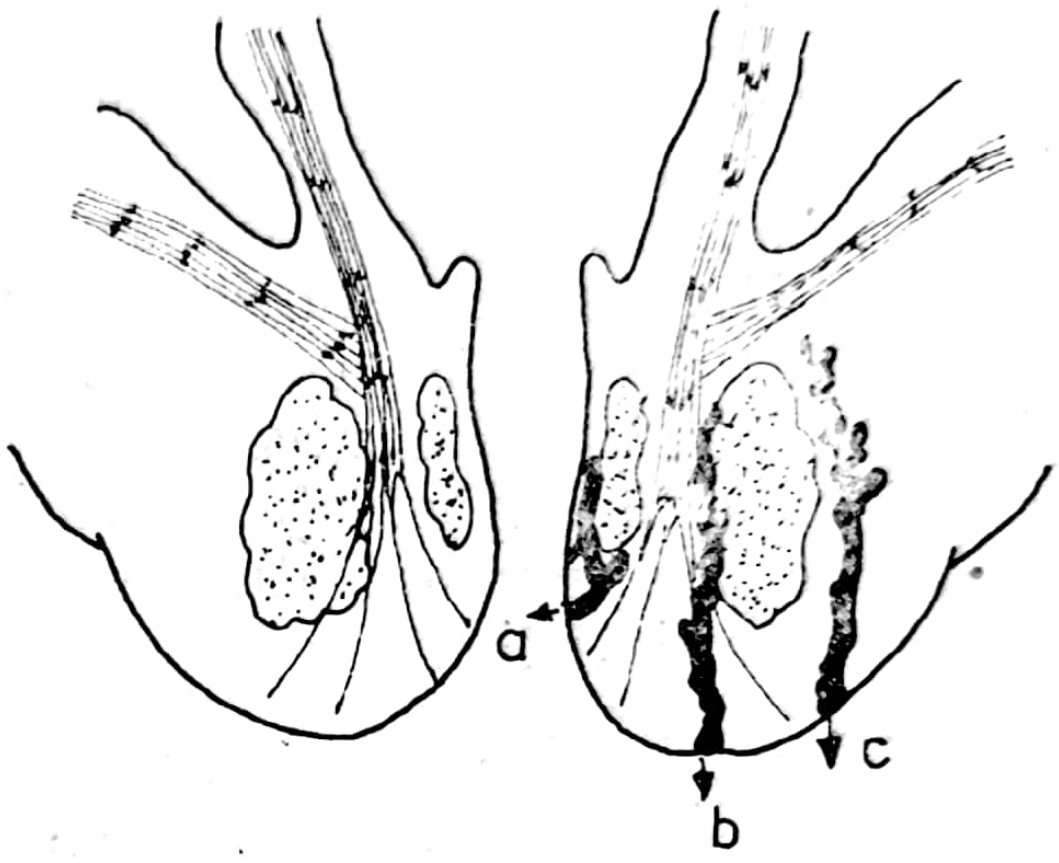

Fig. 8.18 — Fistule oarbe (varietăți anatomice).

a — Fistula oarbă internă; b — Fistula oarbă sfincteriană; c — Fistula oarbă extrasfincteriană.

● *Fistulele pelvirectale superioare*; formarea unei fistule de origine anală în spațiul pelvirectal superior este rară. Mai frecvent se întîlnesc traiecte fistuloase pelvisubperitoneale care își au originea la nivelul unor fistule transsfincteriene externe (fig. 8.17 a). Adevăratele fistule pelvirectale superioare secundare se întîlnesc în supuratiile de origine urinară sau genitală. De asemenea, s-au mai observat fistule pelvirectale superioare după unele flegmoane retrorectale.

(iii) **Morfopatologie.** Disecția și studiul traiectelor extirpate relevă unele detalii de structură, interesante mai ales din punctul de vedere practic. Un prim aspect îl reprezintă discontinuitatea fistulei, traiectul fiind întrerupt, fie de prezența unor granuloame inflamatorii cronice, fie de microabcese. Unele granuloame se situează la extremitatea proximală a fistulei, în raport cu sfincterul neted sau cu mucoasa anală, astfel încît comunicarea, care a existat inițial cu lumenul anal, devine inaparentă. Granuloamele, veritabile relicvate inflamatorii cronice, trebuie considerate și tratate ca parte integrantă din traiectul fistulos, dar extirparea lor, imperios necesară, restabilește comunicarea cu lumenul anal; iată de ce fistula discontinuă prin prezența granuloamelor nu este mai simplă decît o fistulă completă.

Structura proprie a fistulei se prezintă sub aspecte diferite, în funcție de elementele anatomice străbătute de traiectul său:

— *segmentul mucos* este în general bine circumscris, relativ suplu, fără reacție scleroasă în jur și fără cavitate submucoasă de retenție;

— *segmentul muscular sfincterian* se caracterizează prin prezența unui țesut rigid de reacție fibroasă conjunctivă, formînd o mică „tumoare inflamatorie" în jurul traiectului său; lumenul traiectului muscular este variabil uneori cu fungozități și zone de necroză supurată, alteori epitelizat sau, practic, redus la un calibru virtual;

— *segmentul extrasfincterian* (din fosa ischiorectală) prezintă o reacţie puternică sclerolipomatoasă şi efracţii supurate extrafistuloase; în ansamblu această reacţie sclerolipomatoasă realizează o „tumoare“ cu caracter inflamator, uneori voluminoasă.

Reacţia conjunctivă fibroasă sau/şi sclerolipomatoasă din jurul segmentelor fistuloase, musculare sau extramusculare, are tendinţa să sufoce traiectul; deşi unele segmente de fistule sînt comprimate prin această reacţie în vincordoane lipsite de lumen, procesul ca atare nu duce decît excepţional la vindecarea unei fistule. De cele mai multe ori persistă, în lungul traiectului fistulos, microabcese torpide şi zone de dilataţii, care, oricînd redeşteaptă procesul inflamator cu evoluţie acută sau cronică.

(iv) **Diagnosticul fistulelor anale.** De obicei, bolnavul purtător al unei fistule anale se prezintă la medic fiind îngrijorat de o scurgere purulentă persistentă, localizată la nivelul marginii anusului; pierderea purulentă este uneori de mică importanţă, alteori în cantitate mai mare şi însoţită de eliminări de gaze; pansamentul permanent este deseori indispensabil. Anamneza relevă situaţii distincte în ceea ce priveşte istoricul afecţiunii:

— fistula s-a instalat după deschiderea spontană a unei supuraţii mai mult sau mai puţin acute;

— fistula a apărut după incizia şi drenajul larg al unui abces sau flegmon anal, cu toată îngrijirea perseverentă postoperatorie;

— fistula cu evoluţie îndelungată a recidivat după mai multe intervenţii chirurgicale.

Examenul obiectiv se va face totdeauna în poziţie ginecologică sau genupectorală, astfel încît regiunea perineoanală să fie bine expusă. Orificiul extern al fistulei se găseşte cu uşurinţă în vîrful unei mici proeminenţe; la compresiune, din acest orificiu se scurge cel puţin o picătură de puroi. Sediul *orificiului extern*, variabil în raport cu marginea anusului, nu are o semnificaţie deosebită. În unele cazuri există două sau mai multe orificii cutanate situate de o parte sau de alta a marginii anusului. Orificiile multiple pot fi expresia deschiderii în mai multe puncte cutanate a unui singur traiect fistulos sau pot reprezenta comunicarea externă a unor fistule cu traiecte multiple. Identificarea *traiectului fistulos*, necesară pentru a stabili varietatea anatomotopografică a fistulei, se va face introducînd prin orificiul extern un stilet butonat sau o bujie filiformă. Explorarea traiectului va fi efectuată cu multă blîndeţe, pentru a nu crea o cale falsă. Este bine ca în cursul manevrei de explorare instrumentală să se introducă un deget în anus pentru a putea mai corect preciza raportul traiectului fistulos cu mucoasa anală şi mai ales cu aparatul sfincterian. În funcţie de varietatea anatomică a fistulei se poate constata:

a. traiectul fistulos cateterizat se simte foarte aproape de mucoasa anală, masa principală a sfincterului rămîne în afară; este vorba de o fistulă transsfincteriană inferioară (intrasfincteriană);

b. cateterul străbate de jos în sus şi din afară înăuntru sfincterul extern, numai vîrful instrumentului se simte sub mucoasă; în acest caz este o fistulă transsfincteriană externă;

c. între degetul din rect şi traiectul fistulos cateterizat se interpune inelul muscular sfincterian; este probabil o fistulă înaltă transsfincteriană (denumită de unii autori extrasfincteriană).

În unele cazuri extremitatea proximală a exploratorului poate pătrunde, prin orificiul intern al fistulei, în canalul anal (orificiul intern al fistulei este de cele mai multe ori situat la nivelul unei cripte). Verificarea instrumentală a comunicării interne a fistulei cu lumenul anal nu este însă totdeauna posibilă datorită neregularității traiectului sau a granuloamelor inflamatorii cronice care obstruează traiectul.

La tușeul rectal, în locul în care fistula interesează sfincterul, se percepe obișnuit o zonă indurată, în care mucoasa anală este relativ fixată de planul profund. Uneori, la tușeu, se simte orificiul intern al fistulei. În cazul fistulei în potcoavă, zona indurată, situată la comisura posterioară a sfincterului, este dispusă transversal în formă de „corn". Palparea dublă (tușeul rectal combinat cu palparea perineală) relevă ansamblul masei indurate perifistuloase, detaliu important pentru terapeutică, deoarece toată această zonă modificată reprezintă „tumoarea" care trebuie extirpată în cursul intervenției chirurgicale.

Instilarea traiectului fistulos cu o soluție de albastru de metilen, concomitent cu anuscopia, pune în evidență cu mai multă ușurință orificiul interior; manevra nu este absolut necesară în cursul examenului obiectiv preoperator, deoarece va fi repetată în condiții optime pe masa de operație.

Fistulografia nu este nici ea un examen obligatoriu, totuși, uneori, se pot identifica prin această explorare ramificațiile fistulei în spațiul pelvirectal superior, fistulele în potcoavă, cavități de retenție situate retroanal, sau chiar la nivelul sfincterului. În fistulele polioperate și recidivate, fistulografia aduce precizări în plus în ceea ce privește ramificațiile traiectelor fistuloase, comunicarea cu lumenul anal și eventuale cavități de retenție restante.

Starea funcțională a sfincterului anal va fi apreciată preoperator în toate cazurile și consemnată în foaia de observație, mai ales în fistulele recidivate în care există uneori un grad de incontinență anală.

Cu toate posibilitățile pe care le oferă examenul obiectiv, adesea este dificil de precizat preoperator varietatea fistulei anale (raportul său exact cu sfincterul și dacă are sau nu comunicare cu canalul anal); toate detaliile se lămuresc cu mai multă ușurință în cursul intervenției chirurgicale.

(v) **Tratamentul** fistulelor anale este exclusiv chirurgical și are toate șansele de reușită, indiferent de varietatea morfologică, dacă este corect aplicat; se cere perseverență din partea operatorului și răbdare din partea bolnavului. Mijloacele terapeutice de „mică chirurgie" cum ar fi chiuretajul, cauterizarea, injecțiile sclerozante sau cu antibiotice și radioterapia sînt incapabile să vindece fistula anală constituită. Momentul operator va fi ales la circa 5—6 luni după ultimul episod acut, în perioada de stabilizare a fistulei. Intervenția practicată în perioada „intermediară" se soldează cu un sacrificiu mai mare de țesuturi și cu o cicatrizare întîrziată.

Examenul local sub anestezie trebuie considerat ca primul timp operator obligatoriu, indiferent de varietatea fistulei și de tehnica operatorie la care se recurge; în afara dilatației anale blînde, progresive, este necesar să se instileze prin orificiul extern al fistulei o soluție de albastru de metilen, pe de o parte pentru a repera cu exactitate localizarea comunicării cu lumenul anal, iar pe de altă parte pentru a colora traiectul fistulos cu toate ramificațiile sale.

În funcție de varietatea fistulei, și într-o măsură oarecare de preferința operatorului, se poate recurge la una din următoarele metode: fistulectomia în bloc (operația de elecție); fistulotomia cu sfincterotomie; fistulotomia (sfincterotomia) lentă (Silvestri); operații combinate și seriate în fistulele complexe.

În alegerea tipului de intervenție, operatorul trebuie să aibă în vedere pericolul real al incontinenței sfincteriene și să nu uite că o fistulă restantă mică este o infirmitate mult mai ușor de suportat și de tratat ulterior, decît o incontinență sfincteriană.

BIBLIOGRAFIE SELECTIVĂ

ARNOUS J., PARNOUD E. — La petite chirurgie des fistules anales, Masson, Paris, 1954.
BENSAUDE R. — Rectoscopie, sigmoidoscopie, Masson, Paris, 1956.
BENSAUDE R., BENSAUDE A. — Les hémorroides et leur traitement. În: Maladies de l'intestin; 5ème Ed., vol. IV, Masson, Paris, 1939.
CABANIÉ G. — Les fistules anales et leurs infections causales, J. Baillières, Paris, 1938.
ILIESCU G. *și colab.* — Anorectita ulcerogranulomatoasă Crohn, *Chirurgia* (Buc.), 1973, *22*, 6, 519.
MANDACHE FL. — Rect și anus; În: Patologie chirurgicală, vol. V. Ed. Medicală, București, 1974, 501—615.
MANDACHE FL. — Chirurgia rectului, Ed. Medicală, București, 1971.
NEIGER A. — Proctologie practique, Editions Hans Huber, Berne-Stuttgart-Vienne.
PELOQUIN A., DESJARDINS J. — Rectum-Anus; În: Pathologie chirurgicale, Masson et Cie, Paris, 1977, 801—817.
PRIȘCU AL. — Hemoroizii și supurațiile de origine anală, Ed. Medicală, București, 1972.
STOICA T., STADNICOV O. — Pledoarie pentru operația Vercescu-Whitehead, *Chirurgia*, (Buc.), 1970, *19*, 3, 233.
TULEAȘCĂ I., TURCU GH., GAVRILIȚĂ V. — Plastia anală cu mușchiul drept intern, *Chirurgia* (Buc.), 1970, *19*, 3, 253.
ROOL G. — Les sphincterotomies anales dans la traitement des fissures et fistules, Masson, Paris, 1968.

8.4 BOALA PILONIDALĂ SACROCOCCIGIANĂ

R. PALADE

Boala pilonidală sacrococcigiană este o afecțiune dobîndită, poate numai uneori de origine congenitală, localizată la nivelul șanțului interfesier. Are o evoluție cronică trenantă, întreruptă adeseori de acutizări, ce îmbracă un caracter de supurație acută. Patogenia este axată pe reacția inflamatorie granulomatoasă la corp străin (firul de păr), mai mult sau mai puțin modificată de infecția supraadăugată. Se pare că prezența părului este elementul esențial, el fiind capabil să creeze și să întrețină boala. Vindecarea este dificilă, iar recidivele sînt frecvente.

Denumirea de *boală pilonidală sacrococcigiană* corespunde cel mai bine substratului etiopatogenic și anatomic al bolii* și face inutilă întrebuințarea în continuare a altor termeni ca: sinus pilonidal, sinus epitelial, fistulă sacrococcigiană, chist dermoid, *jeep-disease* etc.

(i) **Etiopatogenie.** Morbiditatea afecțiunii este impresionantă. Hardaway raportează un număr de 77 637 bolnavi (efectivul a cinci divizii) internați pentru această afecțiune în spitalele militare ale SUA în perioada celui de al doilea război mondial. Favre și Delacroix publică un studiu clinic pe 1 110 cazuri, internate în timp de numai doi ani în trei servicii chirurgicale ale armatei franceze, care au totalizat 60 000 zile de incapacitate. În mediul militar s-a observat că boala are o frecvenţă mai mare, ceea ce poate să explice diferenţele de incidenţă din diferite statistici.

---

* Termenul „pilonidal" înseamnă „cuib de păr"; a fost introdus prima dată de Hodges (1880) și are origine etimologică în cuvintele latine „pilus" (păr) și „nidus" (cuib) (n.a.).

Patogenia bolii pilonidale sacrococcigiene nu este complet elucidată, dar factorul congenital a pierdut mult din importanţă. În esenţă, disputa în privinţa provenienţei părului *s-a rezolvat în favoarea originii exogene a acestuia pentru aproape toate cazurile.*

S-a susţinut mult timp că formaţiunile chistice şi fistulele sacrococcigiene s-ar datora constant unor erori de embriogeneză a regiunii caudale a corpului, boala fiind expresia unei malformaţii congenitale, o varietate a structurilor disembrioplazice (disrafice). Relicvatele embrionare evidenţiate sînt numeroase: fosetele coccigiene situate între extremitatea inferioară a sacrului şi anus (numite şi fosete retroanale sau *infundibulum* coccigian) au sediul median, o profunzime variabilă în formă de godeu şi par a fi constante la noul născut; pe linia mediană, sub prima vertebră coccigiană s-a descris o mică fosetă constantă, fără păr, numită *glabella coccigea* (Hecker) corespunzătoare locului de deschidere al unor fistule sacrococcigiene; „punga chistică comunicantă" şi „chistul izolat" ar fi expresia finală a disembrioplaziei la adulţi. Argumentele aduse în favoarea patogeniei congenitale: sediul median, la nivelul rafeului anococcigian; incluziile constante de fire de păr (considerat autogen); existenţa în formaţiunile chistice a unor pereţi bine individualizaţi, dublaţi de un epiteliu malpighian; uneori, coexistenţa cu alte malformaţii congenitale dispersate, cît şi un factor ereditar familial, semnalat la cca 13% din cazuri (Lamke).

După anii 1945—1950 au apărut lucrări ce au pus la îndoială teoria congenitală a bolii pilonidale sacrococcigiene, multe din argumentele clasice ale acesteia explicîndu-se mai firesc prin *teoria afecţiunii dobîndite*. S-a remarcat faptul că boala nu apare decît după dezvoltarea pubertară a pilozităţii, fiind excepţional de rară la copii şi rasa neagră (ce are specific o slabă dezvoltare a pilozităţii tronculare). Există o predispoziţie profesională în a face această boală, rolul poziţiei şezînde fiind evident; afecţiunea apare frecvent la cei care utilizează profesional mijloace de transport (şoferi, motociclişti, biciclişti) ca şi la cei ce au o muncă sedentară. Igiena mediocră, mai ales în condiţiile vieţii în comun, a fost incriminată ca factor adjuvant în apariţia bolii. Examinarea histopatologică a pieselor excizate (inclusiv la reintervenţii) a arătat întotdeauna prezenţa unei *reacţii inflamatorii*, ceea ce contrastează cu lipsa totală a acestui proces în chistele dermoide ale feţei sau în adevăratele teratoame sacrococcigiene (Borde-Bruck); părul a fost găsit frecvent în interiorul leziunii, fie liber, fie inclus în straturile de granulaţie, dar alte elemente teratoide nu s-au observat niciodată. Teoria originii congenitale este incapabilă să explice apariţia bolii pilonidale la nivelul altor regiuni: în anul 1948, Patey şi Scarff publică un caz de boală pilonidală localizată interdigital la un frizer; cazuri asemănătoare au fost apoi semnalate la nivelul comisurilor interdigitale ale tunzătorilor de oi, la muncitorii din industria textilă şi la coafori; în literatură au apărut, sporadic comunicate, cazuri de boală pilonidală localizată intermamar, la nivelul scalpului după traumatisme craniene, la nivelul axilei, al ombilicului, al organelor genitale, suprapubian, la nivelul unui bont de amputaţie etc.; *anatomia patologică a bolii pilonidale s-a dovedit absolut identică, indiferent de localizarea ei.* În urma tuturor observaţiilor clinice şi histopatologice, Patey şi Scarff sînt printre primii susţinători ai originii dobîndite a bolii pilonidale sacrococcigiene; se atrage atenţia asupra importanţei *rafeului interfesier în cauzalitatea bolii* şi se remarcă lipsa *foliculului pilos* propriu-zis în interiorul leziunii, *părul invaginat nefiind autogen;* părul găsit în interiorul pieselor de exereză *penetrează din afară* şi modificările patologice sînt explicate pe baza unei *reacţii inflamator-granulomatoase de corp străin*, reprezentat de firul de păr. Hueston (1953) a atras atenţia asupra *proclivităţii şanţului interfesier*, care joacă rolul unei „arii de colecţie“ pentru părul de pe spate încă de la nivelul cefei, ca şi pentru epiteliile descuamate de pe toată suprafaţa posterioară a trunchiului; pielea de la nivelul şanţului interfesier are pori largi, în acest loc găsindu-se uneori eventual şi acele mici fosete congenitale, unde epiteliile şi perii detaşaţi se pot aduna ca în adevărate buzunare; umezeala, macerarea tegumentelor, igiena defectuoasă ajută la penetrarea părului. S-a măsurat experimental (Brearley, 1955) presiunea de mişcare a ambelor calote fesiere, găsindu-se valori de 80 pînă la 120 mm Hg, atunci cînd, de exemplu, este ridicat un picior deasupra orizontalei; aceste presiuni de frecare şi de răsucire fac din firele de păr adevărate „burghie“, care pot penetra pielea; s-a arătat că, în funcţie de tensiunea rafeului fibros median, iau naştere şi forţe de sucţiune, variabile ca intensitate după amploarea mişcării; „forţele de sucţiune“ favorizează diseminarea oricărui material străin (păr, scame) în ţesutul celular subcutanat retrosacrococcigian. Se ştie că la pubertate şi adolescenţă există o elasticitate deosebită a pielii, care duce la lărgirea orificiilor cutanate, permiţînd uşor insinuarea substanţelor şi a corpurilor străine. În literatură au fost raportate cazuri de „boală pilonidală“ produse de lînă, iarbă, păr de animal sau păr de altă culoare decît cel al pacientului! Părul exogen pătrunde direct prin canalul evacuator al unei glande sebacee sau chiar al unui alt folicul pilos, acest păr iritînd şi distrugînd fundul de sac glandular; astfel, firul de păr ajunge în plin ţesut conjunctiv subdermic şi dă naştere la o reacţie inflamatorie; traiectul fiind constituit, alţi peri din jur vor penetra prin canalul astfel format. Infecţia, care apare secundar, face parte din evoluţia firească a procesului patologic, ea ducînd la extensiunea în profunzime a leziunii.

În concluzie, se poate considera că în urma unei igiene defectuoase, la nivelul şanţului interfesier se adună fire de păr, scame din lenjerie şi epitelii descuamate, care, datorită volumului mare al feselor, transpiraţiei abundente, microtraumatismelor şi umidităţii permanente a regiunii, penetrează tegumentele vulnerabile; la nivelul ţesutului celular subcutanat ia naştere ulterior o reacţie inflamatorie determinată de prezenţa corpilor străini. Numai în unele cazuri, originea congenitală a bolii pilonidale sacrococcigiene nu poate fi contestată, dar acestea sînt situaţii rare; Franckowiak, pe 319 observaţii clinice studiate (într-o teză din anul 1960) găseşte că originea congenitală a bolii nu poate fi admisă decît în pînă la 10% din cazuri.

(ii) **Anatomie patologică.** Examinarea macroscopică a pieselor extirpate în urma intervenţiilor chirurgicale arată prezenţa frecventă a părului în interiorul leziunii. În *chistele pilonidale* leziunea este bine delimitată, încapsulată, pe secţiune avînd un aspect alb-cenuşiu, lardaceu şi o consistenţă elastică, uneori ramolită central. În *fistulele pilonidale*, pe secţiune se remarcă numeroase traiecte bogat ramificate, cu pereţii induraţi de ţesutul sclerozant. Pe traiectul fistulos apar la secţiune smocuri de păr răsucit, scame şi puroi. Uneori, traiectul fistulos conduce într-o cavitate voluminoasă, cu pereţii bine individualizaţi, plină cu puroi şi smocuri de păr, adevărată „cloacă“ unde stagnează secreţiile, loc frecvent de acutizare a procesului inflamator cronic. În fistulele pilonidale recidivate se observă un număr mai mare de traiecte secundare şi o reacţie scleroasă importantă.

Examenul histopatologic evidenţiază, în cazul *chistelor pilonidale*, peretele formaţiunii format din ţesut de granulaţie remaniat scleros; lobulii adipoşi din vecinătate prezintă o reacţie inflamator-granulomatoasă. În *fistulele pilonidale*, pe secţiunea longitudinală a traiectului se observă peretele tapetat de un epiteliu pavimentos discontinuu, care dispare treptat cu cît traiectul fistulos se depărtează de orificiul superficial. La nivelul ţesutului de granulaţie din peretele traiectului fistulos se remarcă abundenţa firelor de păr; ele însoţesc pe toată întinderea traiectul fistulei; în jurul firelor de păr, ce sînt şi ele înconjurate de ţesut de granulaţie, se observă constant o *reacţie giganto-celulară*. Cînd boala evoluează de mult timp, s-a remarcat o importantă reacţie de scleroză, ce înconjoară firele de păr. Suprainfecţia complică tabloul histopatologic, producînd la început ţesut de granulaţie, iar apoi scleroză în ţesutul grăsos hipodermic. Astfel, ceea ce caracterizează boala pilonidală sacrococcigiană, din punctul de vedere histopatologic, este aspectul tipic al unui *granulom inflamator de corp străin* (reprezentat de firul de păr), adăugîndu-se, în leziunile vechi, un proces important de scleroză (fig. 8.19, 8.20, 8.21 şi 8.22).

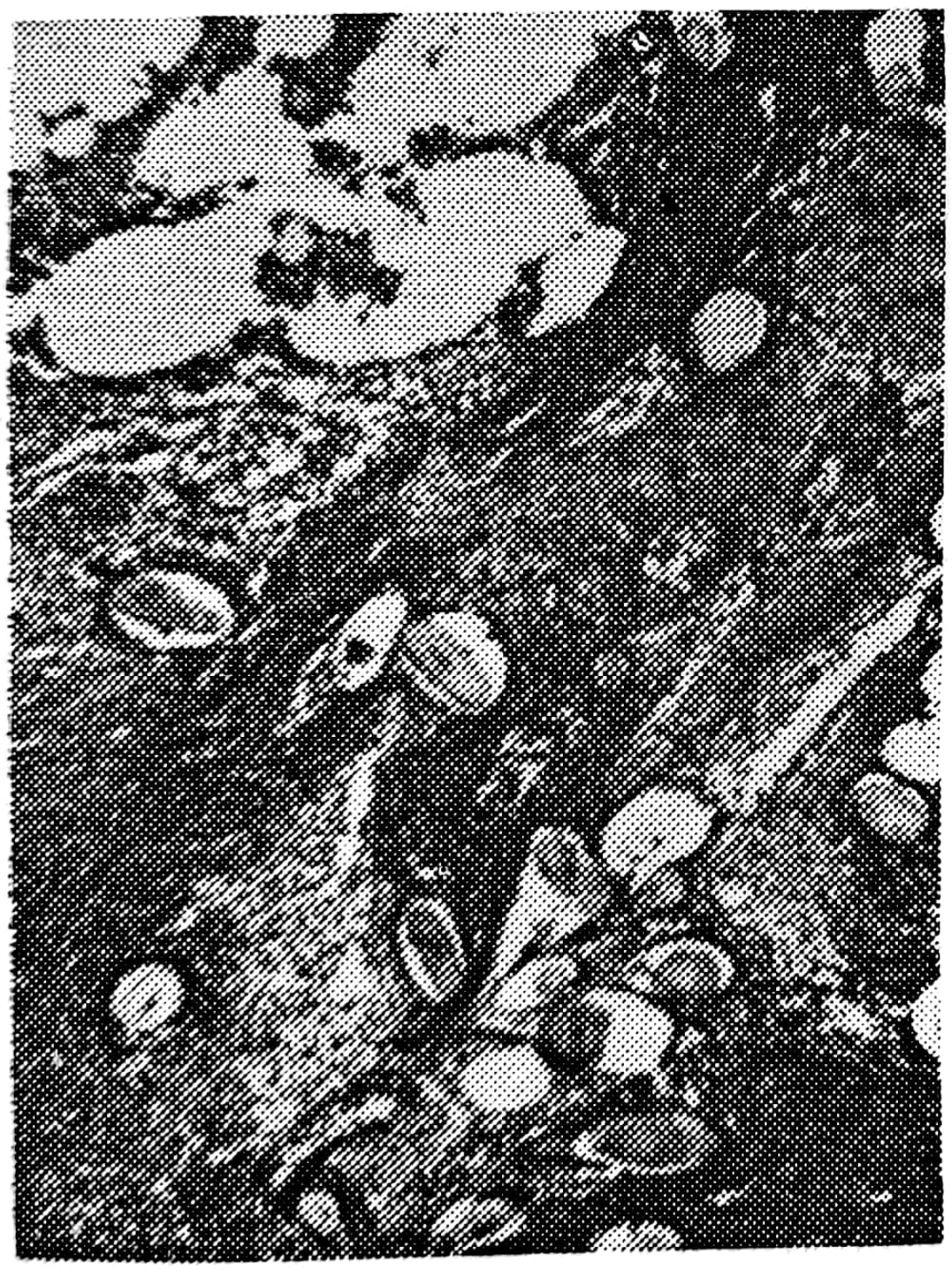

Fig. 8.19 — Obiectiv 3 — jos în stînga se observă în lumenul fistulei pilonidale detritus şi fire de păr; în peretele fistulei se remarcă numeroase fire de păr înconjurate de o reacţie giganto-celulară.

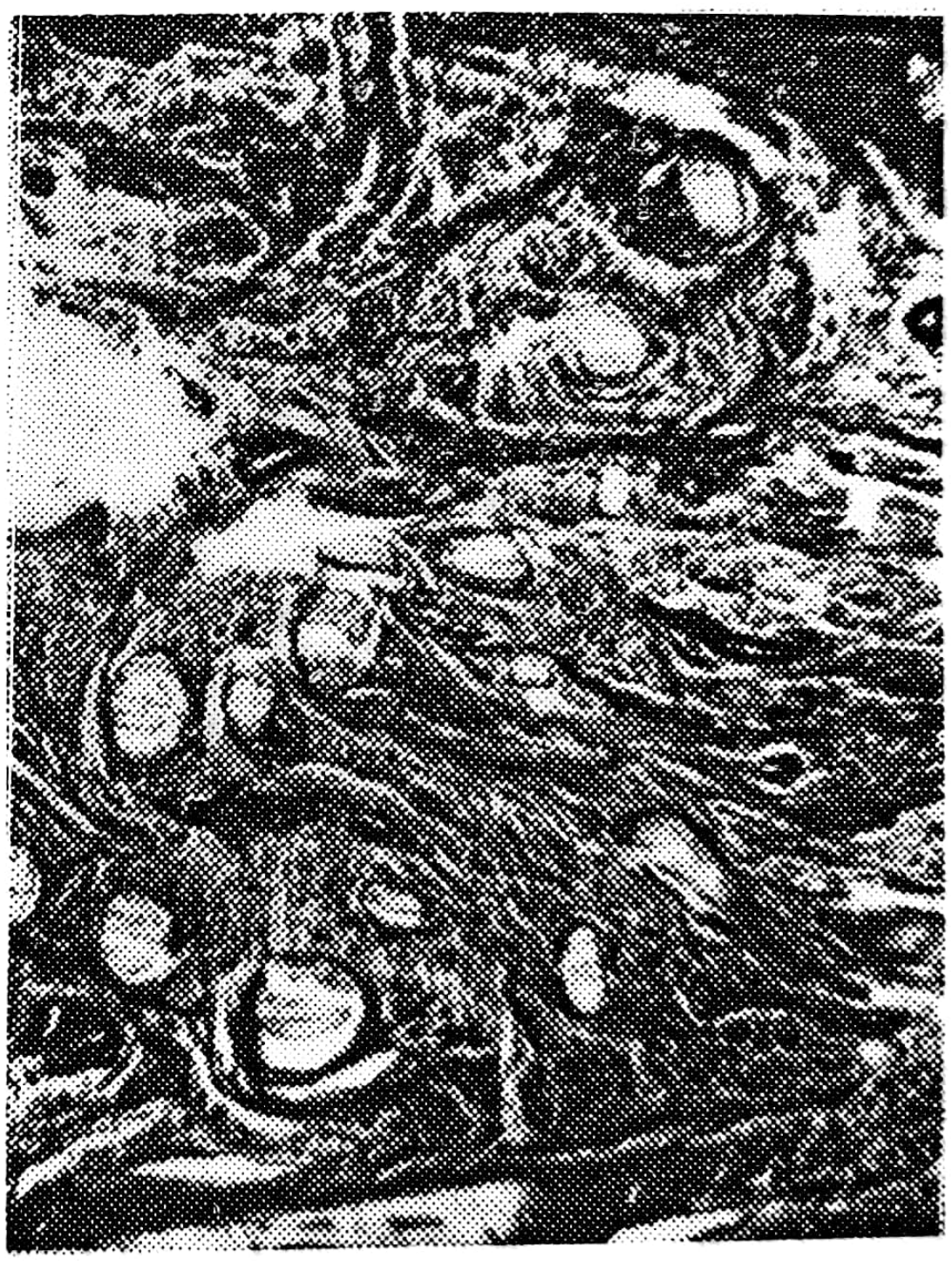

Fig. 8.20 — Obiectiv 10 — fire de păr cu reacţie giganto-celulară în jurul lor, în ţesut de scleroză abundent reprezentat, la nivelul unui traiect fistulos pilonidal, ce evolua de mult timp.

(iii) **Forme clinice.** Boala pilonidală sacrococcigiană se prezintă sub trei aspecte clinice majore cu incidenţe diferite:

a. *Chistul pilonidal* (7%) poate avea o istorie clinică relativ îndelungată (luni-ani). La debut este vorba de o mică formaţiune, de volum variabil (1—3 cm), care se mărește treptat și care se poate deschide la exterior printr-un mic orificiu punctiform, pe unde se scurge, spontan sau la presiune, o secreție seroasă, redusă cantiativ, de aspect filant. La examenul clinic, formațiunea este de regulă bine individualizată, de consistență chistică, uneori inegală, mobilă pe planurile profunde, aderentă la piele. Chistul pilonidal poate fi trecut cu vederea de către pacient, dar secreția minimă intermitentă și/sau jena dureroasă îl aduc de obicei la medic. Frecvent, aceste chisturi se infectează, abcedează și fistulizează, ceea ce face ca tabloul clinic să se schimbe.

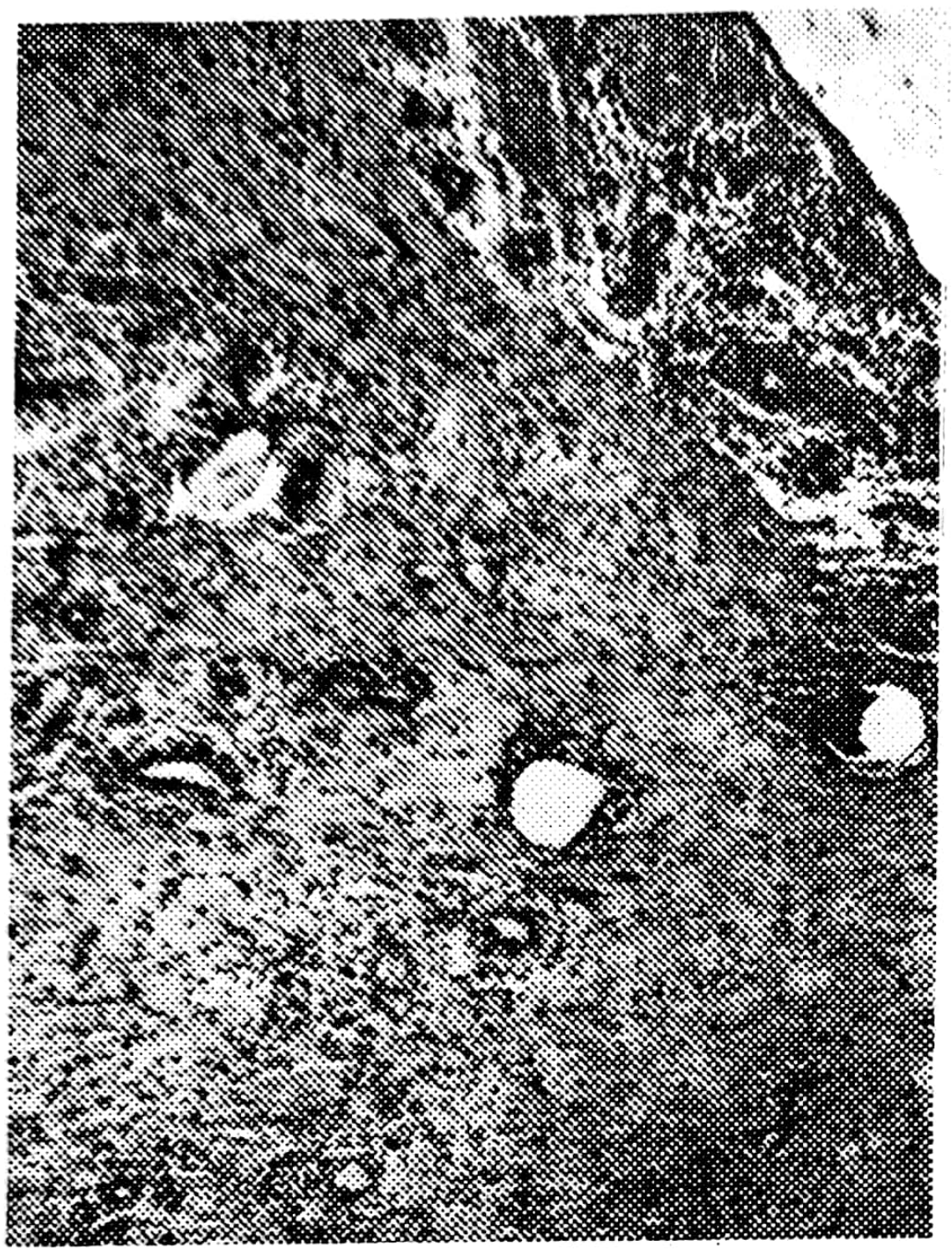

Fig. 8.21 — Obiectiv 10 — sus în dreapta lumenul fistulei; în jurul lumenului țesut de granulație și, în profunzime, plaje de lipospongiocite, ce separă între ele firele de păr, înconjurate de o reacție gigantocelulară.

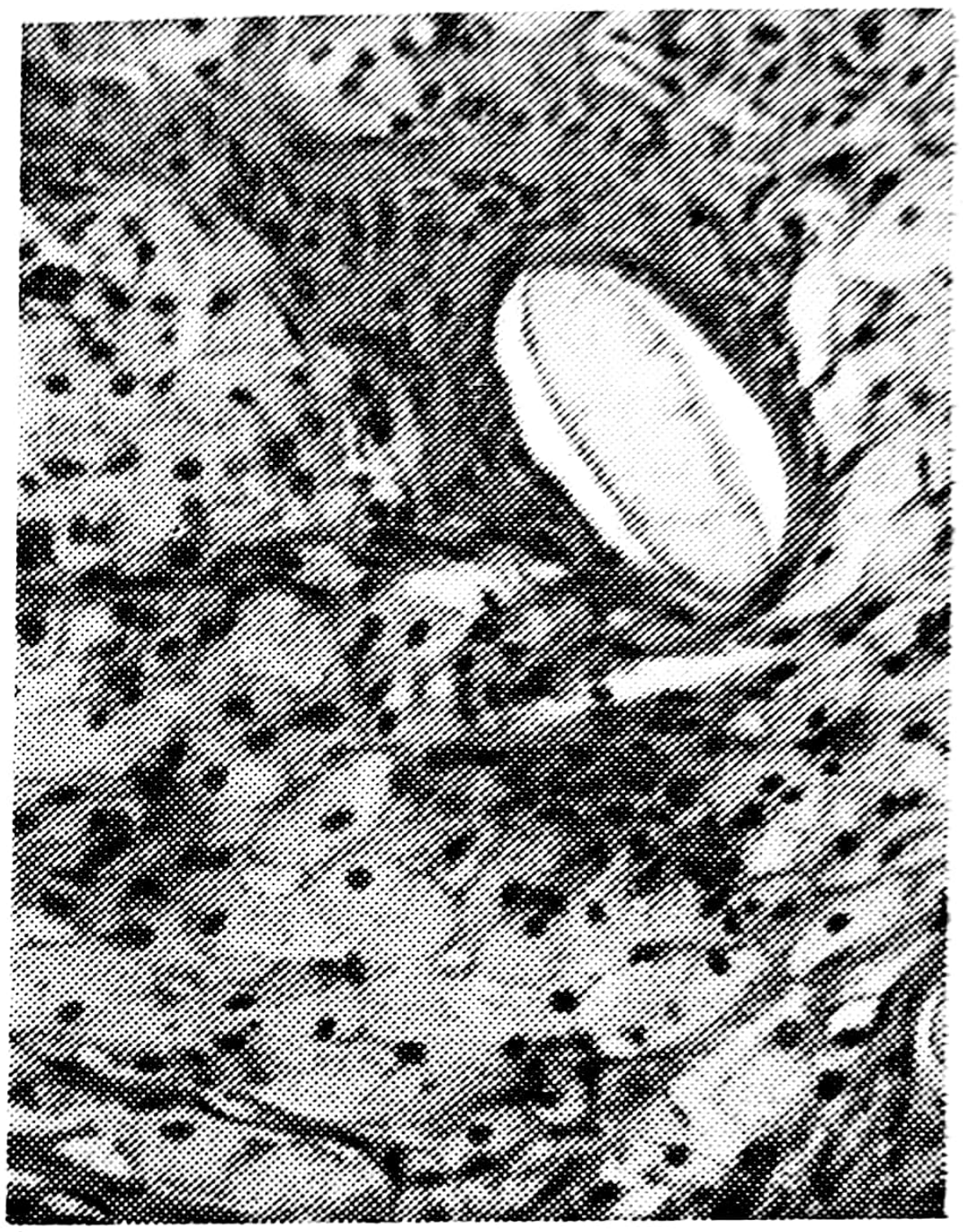

Fig. 8.22 — Obiectiv 40-fir de păr, înconjurat de celule multinucleate, în mijlocul unei plaje de lipospongiocite.

b. *Abcesul acut pilonidal* (28%) îmbracă tabloul clinic caracteristic al unei supurații acute: febră, frisoane, durere locală permanentă, intensă, cu un caracter pulsatil, jenă la mers și imposibilitate de a sta pe scaun. Local, se constată o formațiune inflamatorie la nivelul șanțului interfesier, cu toate caracterele unui proces acut; la palpare formațiunea este foarte dureroasă, eventual fluctuentă. Spontan, colecția poate fistuliza lăsînd să se scurgă un puroi cremos, abundent, cu miros coliform, detritusuri tisulare și resturi de păr.

c. *Fistula cronică pilonidală* (65%) urmează după formele abcedate sau după chisturile pilonidale vechi, neglijate. Pacientul are dureri și arsuri la nivelul pliului interfesier sau doar o ușoară jenă, dar observă intermitent apariția unor scurgeri purulente la acest nivel, care pătează lenjeria. La examenul clinic se observă frecvent existența unui intertrigo fesier, datorită umidității permanente, și mai multe orificii centrale fistuloase, prin care se scurge, spontan sau la presiune, o ușoară secreție purulentă, uneori abundentă; smocuri de păr sau/şi scame vestimentare pot obtura parţial orificiile fistuloase. În fistulele pilonidale vechi, tegumentele sînt eritematoase, iritate, violaceu colorate, cu tulburări trofice evidente, între orificiile fistuloase tegumentul avînd uneori un aspect fisurar. În rare cazuri, orificiile fistuloase pot fi lateralizate spre planul muscular fesier, mai ales în treimea superioară a şanţului interfesier. La palpare, regiunea este dureroasă şi se pot constata zone de fluctuenţă, la presiunea cărora se scurge puroi prin orificiile fistuloase. Pentru un diagnostic complet poate fi necesară explorarea traiectelor cu stiletul butonat; acestă explorare, combinată cu tuşeul rectal, înlătură confuzia, uneori posibilă, cu fistulele perianale. Explorarea cu stiletul poate înlătura confuzia şi cu o fistulă de origine osoasă. În cazul traiectelor multiple şi complex ramificate, poate fi necesară practicarea unei fistulografii.

Aceste forme clinice se succed de obicei în ordinea prezentată; alteori, ele se intrică (recidivele au tabloul clinic cel mai „amestecat") coexistînd la acelaşi pacient. S-a discutat mult despre relaţia chist-fistulă pilonidală sau fistulă-chist deschis la piele, cît şi chist provenit dintr-o fistulă închisă şi destinsă prin produsele de retenţie; observaţia clinică atentă a arătat că nu se poate nega totuşi entitatea de chist pilonidal, el precedînd evident, la unii pacienţi, cu mult timp instalarea fistulei.

(iv) **Diagnostic diferenţial.** Boala pilonidală sacrococcigiană nu ridică de obicei probleme de diagnostic, dat fiind în primul rînd localizarea ei particulară şi caracterele anatomo-clinice amintite. S-a şi descris un „habitus pilonidal" virtual: pacient robust, pletoric, obez sau cu tendinţă la obezitate, cu pelvis îngust şi şanţ interfesier adînc, calote fesiere proeminente şi voluminoase, cu hipertricoză marcată (în special păr sîrmos, aspru şi creţ) şi cu o hiperactivitate a glandelor sudoripare şi sebacee, tegumentele fiind susceptibile la infecţii stafilococice.

Abcesele pilonidale pot (uneori) fi confundate cu abcesele acute obişnuite, cu furunculele şi chistele sebacee infectate, iar chistele pilonidale trebuie diferenţiate de: tumori congenitale ale regiunii (teratoame şi meningocele care însoţesc spina bifida sacrală); tumori osoase (osteoame, sarcoame, condroame); tumori neurogene şi alte tumori superficiale ca angioamele, lipoamele, chistele sebacee, limfoblastoamele etc.

(v) **Evoluţie şi complicaţii.** Dacă boala pilonidală sacrococcigiană nu este corect şi la timp tratată, pacientul devine purtătorul unui focar de supuraţie cronică ce poate evolua imprevizibil, cu episoade de retenţie şi altele de evacuare, fenomene ce se succed alternativ. Această evoluţie, deşi nu are un prognostic grav *quod ad vitam*, este o infirmitate jenantă şi dezagreabilă pentru bolnav.

Complicaţiile bolii survin rar, dar atunci cînd apar schimbă profund evoluţia şi prognosticul afecţiunii. În literatură sînt citate drept complicaţii ale bolii pilonidale sacrococcigiene următoarele afecţiuni: carcinom cu celule scuamoase dezvoltat la nivelul marginii epiteliale a leziunii pilonidale cronice, neglijate; micoze extensive dezvoltate de la nivelul unor fistule pilonidale (actinomicoză, coccidioidomicoză); osteomielită sacrată; piodermită cronică abcedată; gangrenă acută streptococică; meningită stafilococică.- Supuraţia cronică pilonidală a fost uneori incriminată şi ca focar de întreţinere a bolii reumatismale.

(vi) **Tratamentul** bolii pilonidale sacrococcigiene este anevoios din cauza a numeroşi factori, care fac dificilă obţinerea unei vindecări satisfăcătoare şi durabile: mediul septic în care inerent se practică de multe ori intervenţia; vecinătatea orificiului anal şi fiziologia regiunii; bogăţia ţesutului celulo-adipos şi vascularizaţia precară; conformaţia anatomică locală „tensionată" şi caracterul polimorf, deseori extensiv pe care-l îmbracă boala.

Tratamentul trebuie nuanţat în funcţie de forma clinică de manifestare a bolii. În *abcesele pilonidale* sînt recomandate inciziile largi, debridarea şi evacuarea colecţiei. Această terapie nu duce la vindecarea bolii, ci doar la rezolvarea episodului acut inflamator; bolnavul, care rămîne de obicei purtătorul unei leziuni pilonidale, trebuie ulterior supus unei intervenţii radicale. În *chistele* şi mai ales în *fistulele pilonidale* este necesară o pregătire preoperatorie atentă. Corectarea factorilor generali şi locali, incriminaţi a avea rol în patogenia bolii, face parte integrantă din tratament (combaterea obezităţii, corectarea deficienţelor generale şi locale de igienă). Intervenţia chirurgicală radicală este indicată numai în afara oricărui episod inflamator acut. În cazul existenţei unor leziuni locale de intertrigo, eritem cutanat, puncte de foliculită, este obligatorie tratarea lor (badijonajul local cu soluţia de alcool acidulat este preferabil).

Dintre numeroasele procedee operatorii propuse se recomandă *excizia leziunii pilonidale în plin ţesut sănătos, pînă la nivelul planului fasciei retrosacrate;* reperajul cu albastru de metilen instilat pe traiectele fistuloase ajută extirparea leziunii fără deschiderea traiectelor fistuloase; sutura *per primam* a plăgii cu fire de nylon nr. 5 ancorate (prin diverse traversări combinative) la planul fasciei retrosacrate (ceea ce desfiinţează spaţiul rezultat în urma extirpării largi a leziunii) trebuie să asigure şi afrontarea cît mai corectă a tegumentelor, eventual în maniera Blair-Donatti (cicatricea operatorie reprezintă locul obişnuit pe unde firele de păr penetrează ulterior în ţesuturi)*.

Îngrijirea postoperatorie este extrem de importantă pentru asigurarea succesului intervenţiei; inspecţia zilnică a plăgii, sesizarea la timp a eventualelor complicaţii ce pot surveni (seroame, hematoame, necroze cutanate parcelare, macerarea tegumentelor, infecţia), asigură gesturile prompte şi eficiente pentru a nu compromite cicatrizarea *per primam*. Îndepărtarea părului din regiune şi mai ales de la nivelul marginilor cicatricei postoperatorii este un element esenţial în asigurarea succesului intervenţiei şi în prevenirea recidivelor. Pastele şi cremele depilante dau frecvent iritaţia tegumentelor, iar radioterapia nu este recomandabilă la bolnavii tineri. La externare, pacientului trebuie să i se facă recomandări precise pentru a preveni recidiva afecţiunii, indicaţii similare principiilor profilaxiei bolii pilonidale sacrococcigiene.

BIBLIOGRAFIE SELECTIVĂ

ALDAY S.E. — Pilonidal cyst and sinus; radical excision and primary closure, *Surg. Clin. N. Amer.*, 1973, *53*/3.

BORDE CH. M., BRÜCK H.G. — Die Indikation zur Spalthantplastik bei recidivieren dem pilonidalem sinus (Sakral dermoid), *Wien. Klin. Wochenschr*, 1973, *38*, 624—8.

CASTEN D.F., TAN Y.B., AYUYAO A. — A technique of radical excision of pilonidal disease with primary closure, *Surgery*, 1973, *73*, 1.

FAVRE R., DELACROIX P. — A propos de 1 110 cas de maladie pilonidale à localisation coccy-périnéale, *Mem. Acad. Chir.*, 1964, *21*, 669—76.

---

* Metodele „semideschise" sau chiar „deschise" sînt însă şi ele justificate, în special de unele recidive cu elemente inflamatorii acute încă prezente (n. red.).

9.

PATOLOGIA CHIRURGICALĂ A PERITONEULUI

D. RĂDULESCU

9.1 Considerații generale — 466
9.1.1 Caracterele anatomice și fiziologice — 466
9.1.2 Explorările paraclinice — 470
9.2 Peritonitele acute — 473
9.2.1 Peritonitele secundare difuze — 474
9.2.2 Peritonitele secundare localizate — 493
9.2.3 Peritonitele acute primitive — 504
9.3 Peritonita tuberculoasă — 507
9.4 Peritonitele aseptice — 509
9.5 Boala aderențială a peritoneului—510
9.6 Tumorile peritoneale — 512
9.6.1 Mezoteliomul — 512
9.6.2 Tumorile metastatice — 512
9.6.3 Boala gelatinoasă a peritoneului — 515
9.7 Hemoperitoneul — 517
9.8 Pneumoperitoneul — 518
Bibliografie selectivă — 520

9.1 CONSIDERAȚII GENERALE

9.1.1 CARACTERELE ANATOMICE ȘI FIZIOLOGICE

Particularitățile anatomofiziologice ale peritoneului sînt determinante pentru modul de instalare și evoluție a patologiei peritoneale, avînd și importante consecințe sub raport terapeutic.

Peritoneul este o membrană celulară de tip mezotelial cu o întindere vastă, aproximativ egală cu a tegumantelor (cca 2 m^2), la suprafața căreia microscopia electronică constată existența a nenumărate microvilozități. După suportul pe care este așezată seroasa, se descriu clasic peritoneul *parietal*, ce acoperă interiorul peretelui abdominal și peritoneul *visceral*, care acoperă segmentele tubului digestiv, mezenterul și unele organe parenchimatoase abdominale. Mai importantă pentru chirurg este însă noțiunea de *cavitate peritoneală*, prin care se înțelege spațiul tapisat de peritoneu. Cavitatea peritoneală are o dispoziție anatomică complexă, cu numeroase *spații recesuale*, care constituie tot atîtea locuri de acumulare a lichidelor patologice ce pot apare în cavitate ca urmare a erupției conținutului vascular, visceral sau a exsudării peritoneale. Colectarea lichidelor peritoneale în aceste spații este determinată de mulți factori; proximitatea leziunii viscerale este unul din acești factori, dar lichidele peritoneale se împrăștie și colectează în cavitate printr-o serie de mecanisme, dintre care multe sînt legate de migrarea gravitaţională, care favorizează acumularea lichidiană în zonele declive ale cavităţii: Douglas în primul rînd, dar şi jgheaburile parieto-colice, ca şi spaţiile înalte (subhepatic şi subdiafragmatic) care devin declive în poziţie dorsodecubitală; în afară de această acumulare pasivă, colectarea lichidelor este influenţată şi prin mecanismul activ de aspiraţie al pompei diafragmatice, care atrage lichidele în partea superioară a cavităţii abdominale, contribuind astfel la formarea colecţiilor subfrenice. Cunoaşterea zonelor de colectare a lichidelor peritoneale este importantă pentru chirurg, atît pentru a dirija investigaţiile clinice şi paraclinice de depistare a colecţiilor, cît şi pentru a institui un drenaj corect — adică *direct* şi *decliv* — al spaţiilor de acumulare (fig. 9.1). În anumite condiţii, în prezenţa unor hernii externe sau interne, la recesurile anatomice se adaugă şi recesurile patologice reprezentate de sacii herniari, prelungiri ale cavităţii peritoneale, care pot participa la patologia generală a seroasei sau pot dezvolta o patologie proprie (vezi 1.1.2).

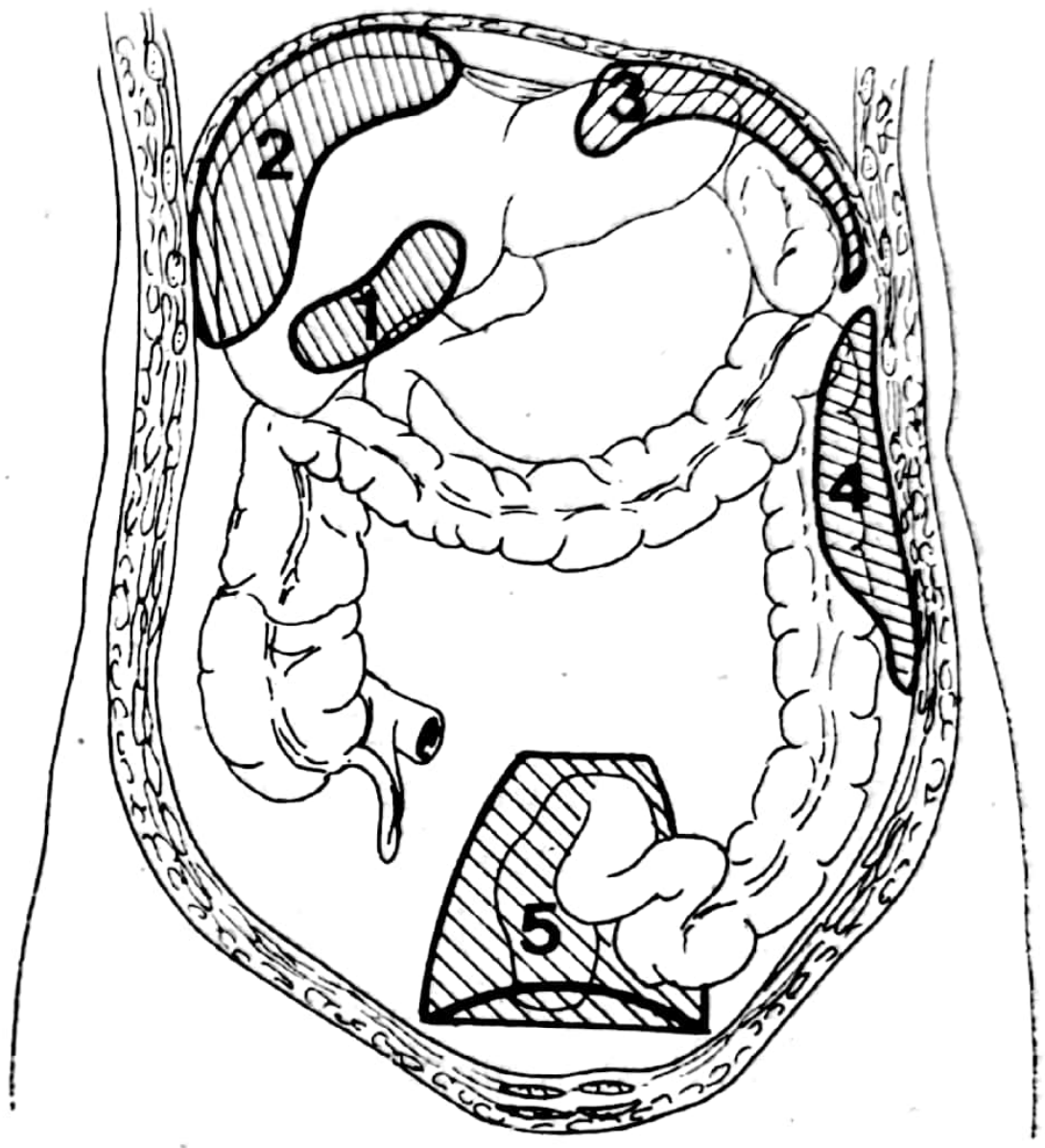

Fig. 9.1 — Spaţiile de colectare a lichidelor în cavitatea peritoneală:
1 — subhepatic; 2 — interhepatodiafragmatic drept; 3 — subfrenic stîng; 4 — paracolic stîng; 5 — fund de sac Douglas.

(i) **Peritoneul secretă şi absoarbe.** În cavitatea peritoneală normală se găseşte o cantitate de cca 75—100 ml lichid seros limpede, cu o densitate celulară de 2000—2500 elemente/mm^3 (mai ales macrofage, cîteva celule mezoteliale descuamate, cîteva limfocite şi puţine granulocite). Acest lichid mediază contactul viscerelor abdominale între ele şi cu pereţii cavităţii.

Acumularea unor cantităti mai mari de lichid în cavitatea peritoneală poartă numele de *ascită*, fiind un fenomen cu cauze şi aspecte morfo-funcţionale foarte diverse (vezi 11.12.6). În condiţiile unor modificări hemodinamice locale, cu creşterea presiunii în sistemul portal sau cav inferior, se produce *transsudarea* intraperitoneală a unui lichid cu o compoziţie apropiată de a plasmei sanguine; este un fenomen pasiv, în genere bine suportat, diferit sub toate raporturile de fenomenul activ al exsudării peritoneale.

În inflamaţii, seroasa peritoneală secretă abundent *lichid exsudativ* bogat în fibrină şi mucus, la care, prin modificarea permeabilităţii membranei, prin diapedeză, dar şi prin transformarea locală, se adaugă elemente celulare din seriile leucocitară şi histiocitară, cu rol activ antiinfecţions. Exsudatul peritoneal combate inoculul septic, dar constituie şi un factor de vehiculare care favorizează diseminarea infecţiei în cavitatea peritoneală. Îngroşarea exsudatului prin aflux celular abundent şi mai ales prin fibrină poate avea ca efect alipirea interviscerală sau visceroparietală prin *aderenţele inflamatorii*, cu consecinţe multiple. Pe de o parte se realizează în acest fel limitarea expansiunii proceselor septice-inflamatorii, dar, pe de altă parte aceste aderenţe fixează viscerele, determinînd cudarea sau aglomerarea unor segmente ale tubului digestiv, astfel încît propulsia normală a conţinutului lor poate fi împiedicată: este ocluzia intestinală zisă inflamatorie, la care contribuie atît factorul mecanic aderenţial, cît şi pareza secundară inflamaţiei (vezi 11.13).

Alteori, compartimentarea spaţiului peritoneal prin depozitele şi aderenţele fibrinoase separă anumite zone care pierd contactul cu marea cavitate; în aceste teritorii procesul septic evoluează în continuare, realizînd o *peritonită localizată*, un abces închistat.

În fine, aceleaşi aderenţe şi depozite fibrinoase pot suferi cu timpul o organizare fibroconjunctivă care duce la constituirea de bride şi coalescenţe definitive, cu rol posibil într-o patologie postinflamatorie tardivă, de tip ocluziv.

Absorbţia peritoneală este un fenomen constant, seroasa fiind o membrană foarte permeabilă care permite schimburi în ambele sensuri. Lichidul peritoneal poate fi considerat ca fiziologic activ, component al sectorului lichidian extracelular al economiei, cu care se află în echilibru ionic şi molecular. Permeabilitatea peritoneală este mare pentru apă, electroliţi, uree, dar şi pentru substanţele toxice endogene şi exogene. Suprafaţa mare, ca şi viteza de absorbţie explică fenomenele toxice sau hipertoxice generale care survin în anumite forme de peritonită generalizată, îndeosebi cînd contaminarea a fost masivă şi rapidă. Dar, permeaţia peritoneală este posibilă nu numai pentru toxinele microbiene, ci chiar pentru germeni, aşa cum se întîmplă în descărcările septicemice din colecţiile cantonate în spaţiile peritoneale.

Schimburile de ioni şi molecule organice de la circulaţia sanguină spre cavitatea peritoneală (uree, printre altele) sînt bine cunoscute şi folosite terapeutic prin dializa peritoneală cu diversele ei modalităţi tehnice.

În afară de lichide, peritoneul absoarbe şi gazele pătrunse în cavitate ca urmare a unor manevre operatorii (laparotomii) sau de alt tip (pneumoperitoneu). Viteza de resorbţie diferă după gaz, fiind mai mare pentru oxigen, CO_2 şi mai mică pentru aer.

(ii) **Durerea peritoneală.** Sensibilitatea tactilă şi dureroasă a peritoneului parietal, mai ales a celui anterior, este remarcabilă. În pătura submezotelială se găsesc numeroase terminaţii nervoase, libere sau încapsulate de tip Meissner şi Pacini, stimulii senzitivi fiind preluaţi de filete ale ultimilor şase intercostali. Durerea, provocată prin atingerea şi manevrarea peritoneului parietal anterior este bine cunoscută de chirurgi, infiltraţia anestezică a spaţiului subseros fiind indispensabilă în operaţiile executate sub anestezie locală. Peritoneul parietal posterior, cel pelvian şi cel diafragmatic au o sensibilitate mai obtuză.

Capacitatea peritoneului parietal anterior de a răspunde prin durere vie la inflamaţie este providenţială pentru clinician, care poate depista existenţa şi localiza sediul procesului inflamator după proiecţia parietală corespunzătoare a durerii spontane şi provocate prin palpare. Pentru peritoneul diafragmatic durerea inflamatorie este percepută în zonele parietale vecine periferiei diafragmului; dacă iritaţia este în porţiunile centrale ale peritoneului diafragmatic, durerea se proiectează în umăr şi regiunea supraclaviculară.

Alături de durere, iritaţia peritoneului parietal produce şi contractura involuntară a musculaturii peretelui abdominal, localizată de asemenea în zonele supraiacente procesului inflamator. În peritonitele difuze, intensitatea durerii peritoneale şi prezenţa contracturii musculare generalizate contribuie la instalarea şocului cu alterarea stării generale.

Peritoneul visceral, mai puțin sensibil decît cel parietal, răspunde mai ales la stimuli mecanici de distensie viscerală și de tracțiune, sensibilitatea crescînd în prezența inflamației. Calea aferentă a acestor stimuli sînt nervii splanhnici, către ultimele șase segmente ale măduvei toracale. Durerea viscerală este mai vagă decît durerea somatică, fiind localizată în genere centro-abdominal și epigastric.

(iii) **Puterea de apărare** a peritoneului este foarte mare, în comparație cu rezistența mult mai mică a celorlalte straturi ale peretelui abdominal. Acoperind viscere cavitare cu conținut septic sau foarte septic (colonul, de pildă) și comunicînd direct cu exteriorul prin calea tubară la femeie, peritoneul poate fi considerat, într-un fel, ca specializat în lupta antiinfecțioasă, pe care o realizează prin diverse mecanisme de imunitate locală, atît celulară, cît și chimică și fizică. Așa se explică de ce, uneori, seroasa reușește să rezolve fără ajutor chirurgical, și eventual fără nici un ajutor medical, procese septice de mare gravitate, ca de exemplu o perforație duodenală ulceroasă sau o perforație apendiculară. Tot astfel se explică de ce o contaminare bacteriană minimală și temporară intraoperatorie, ca de pildă atingerea septică în cursul unei rezecții de intestin, poate să nu fie urmată de consecințe patologice intraperitoneale, în timp ce aceeași contaminare la nivelul peretelui este totdeauna sancționată printr-o supurație parietală postoperatorie.

Alături de mijloacele imunitare amintite, cavitatea peritoneală se opune la difuzarea infecțiilor prin anumite mecanisme de limitare a expansiunii proceselor septice. Paralizia musculaturii netede a intestinului acoperit cu o seroasă inflamată este unul din mijloacele care întîrzie împrăștierea materialului infectat de la locul de contaminare către ansamblul cavității peritoneale. Atragerea către sediul inflamației a structurilor intraabdominale mobile acoperite de peritoneu (intestin, epiploon) și coalescența prin fibrină a seroaselor viscerale și parietale reprezintă un baraj, care asigură de multe ori îngrădirea, cantonarea infecției în zone peritoneale limitate în jurul focarului de contaminare septică. Proprietatea aderențială a seroasei peritoneale inflamate este deosebit de importantă pentru asigurarea etanșeității suturilor chirurgicale ale tubului digestiv în primele zile după operație.

Eficiența puterii de apărare a peritoneului depinde firește de condiții locale, dintre care cele mai importante sînt intensitatea și viteza cu care se realizează contaminarea. Dar există și condiții generale care pot influența negativ rezistența seroasei și aici trebuie încadrați toți factorii care diminuă imunitatea generală a unui organism față de agresiunea bacteriană, virală, neoplazică sau chiar strict mecanică: bătrînețea, bolile metabolice debilitante, stările imunosupresive iatrogene.

(iv) **Puterea de cicatrizare** a seroasei peritoneale este evidentă. Procesul adeziv fibrinos se transformă, după cîteva zile, într-un proces fibro-plastic cu constituirea în timp de săptămîni a unor cicatrice, care, de regulă sînt suple, compatibile cu o funcție bună a organelor subiacente, așa cum se întîmplă în majoritatea suturilor și anastomozelor digestive. Mai mult, fragmentele de seroasă care sînt distruse prin inflamație sau sînt îndepărtate chirurgical — de pildă, în cazul peritonectomiilor întinse din chirurgia neoplasmelor rectale sau ale sferei genitale feminine — se *regenerează* și se reconstituie cu timpul, astfel încît la o laparotomie ulterioară peritoneul din zona respectivă apare intact.

9.1.2 EXPLORĂRILE PARACLINICE ALE CAVITĂŢII PERITONEALE

(i) **Radiologia** poate contribui la diagnosticul unei afecţiuni peritoneale prin mai multe metode. Paradoxal doar în apareaţă, orice examen radiologic al unui bolnav abdominal trebui să înceapă — obligatoriu — cu o *radioscpie* sau *radiografie toracică* pentru a exclude de la bun început cauzele toracice ale unui sindrom abdominal acut: o pneumonie bazală, o pleurezie, un pneumotorax, o mediastinită; neglijarea acestei precauţii elementare poate duce la greşeli grave de diagnostic.

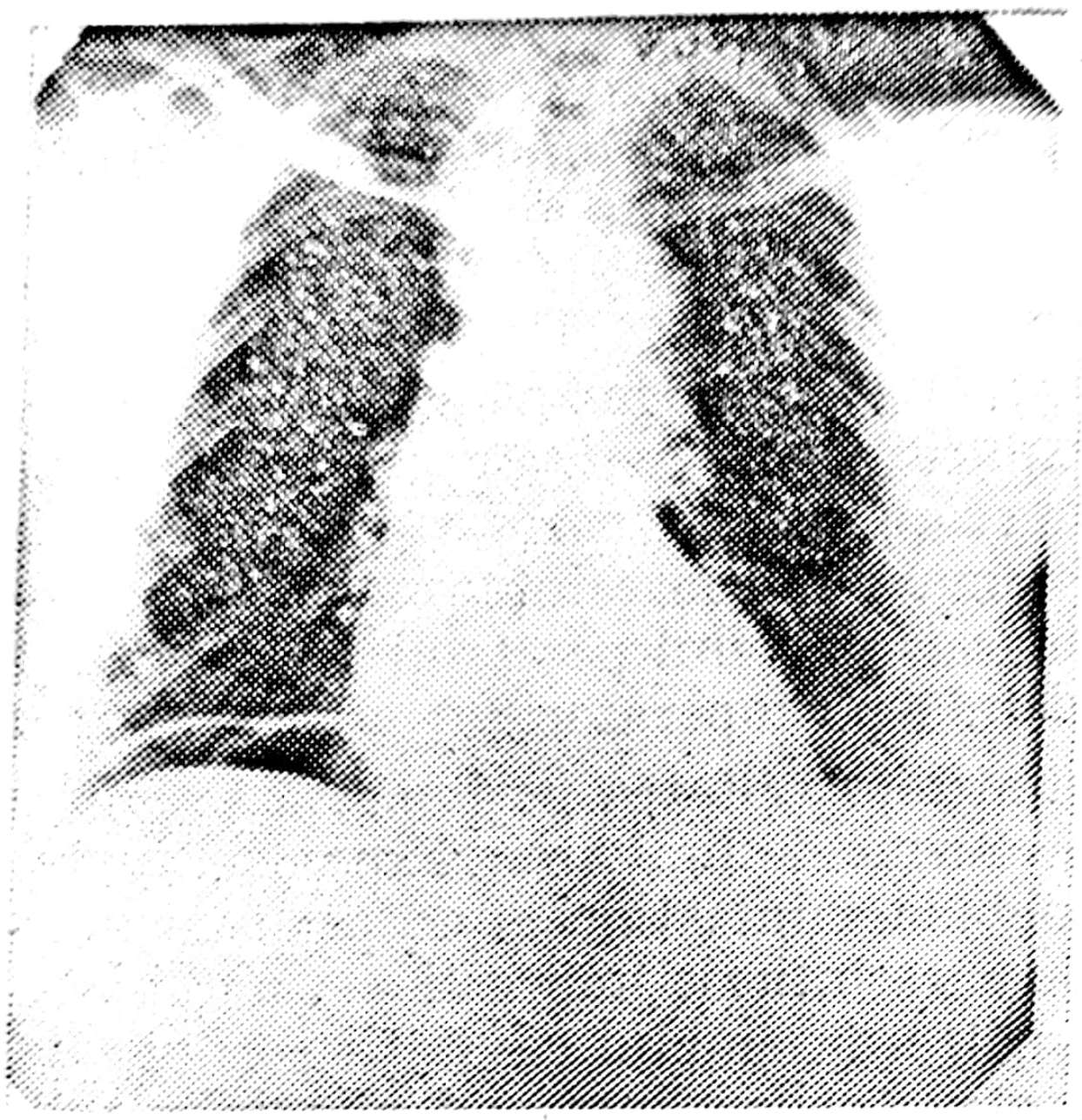

Fig. 9.2 — Pneumoperitoneu (perforaţie ulceroasă)

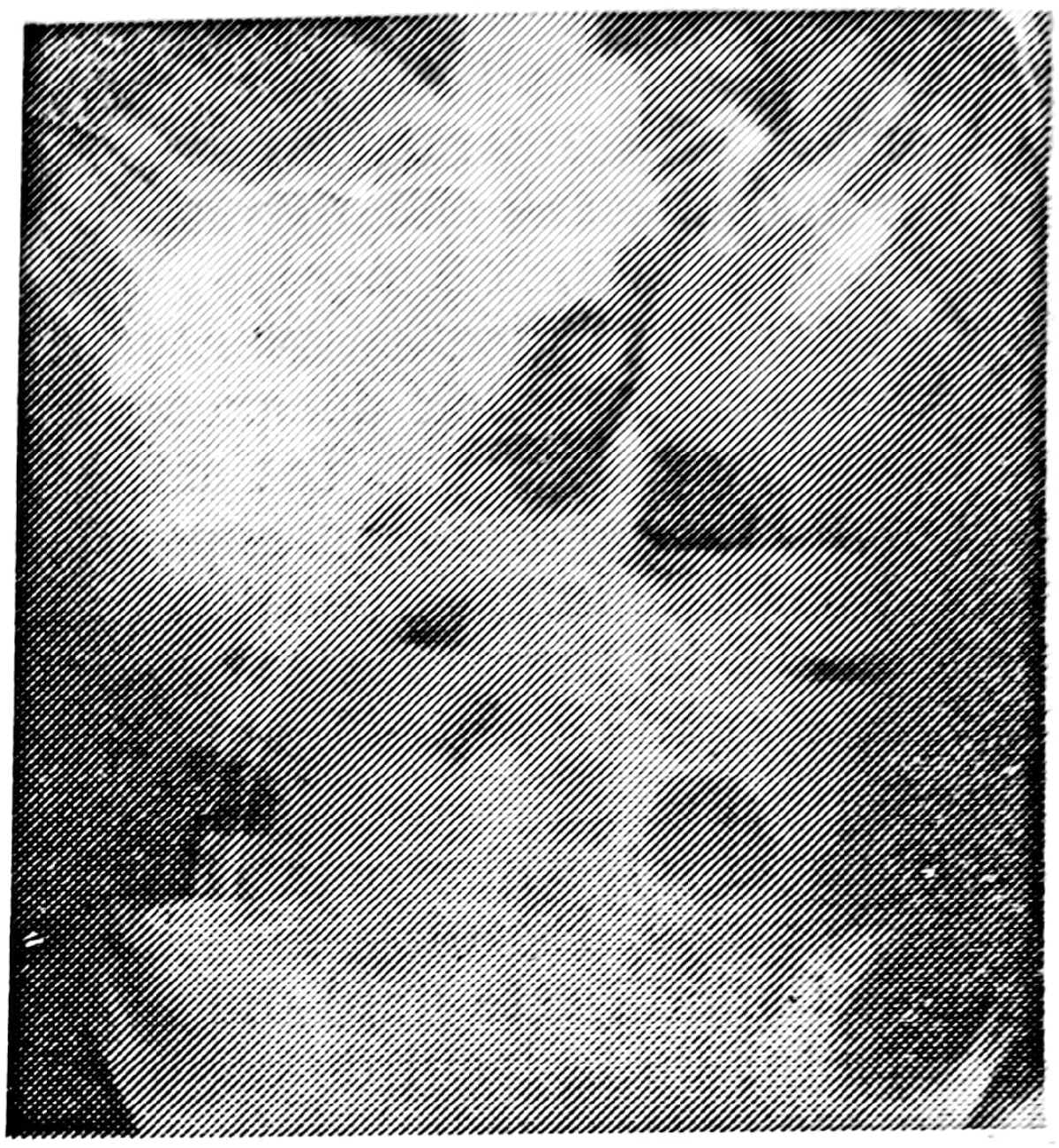

Fig. 9.3 — Semne radiologice în peritonită (radiografie abdominală simplă). Dilataţia şi paralizia intestinului, nivele hidro-aerice, lichid intraperitoneal.

Examenul radiologic cel mai important al cavităţii peritoneale este *radiografia abdominală simplă*; descoperirea cea mai importantă a radiografiei abdominale simple este *pneumoperitoneul* (fig. 9.2) semi aproape patognomonic pentru perforaţiile ulceroase gastro-duodenale (90% din pneumoperitoneuri sînt urmarea unor ulcere perforate în peritoneu liber, care dau acest semn radiologic în cca 75% din cazuri). Mai rar pneumoperitoneul apare ca o urmare a unei perforaţii de cancer gastric sau a unei perforaţii de colon (vezi 9.8).

În afară de pneumoperitoneu, radiografia simplă poate înregistra şi modificările intestinului — paralizie, dilataţii, îngroşarea peretelui, imagini hidroaerice (fig. 9.3) — ca şi prezenţa lichidului intraperitoneal, care apare ca o imagine cenuşie, uniformă, în părţile declive (abdomen inferior dacă s-a adoptat poziţia ortostatică).

Radiografia peritoneală cu substanţă opacă (iodată, de tipul celor folosite la urografii, angiografii) este rar întrebuinţată în diagnosticul morfologic al prelungirilor anormale ale cavităţii peritoneale *(herniografia* la copii cu criptorhidie) pentru a confirma bilateralitatea unor hernii sau existenţa unor hernii dureroase, dar nedecelabile la examenul clinic al adultului.

(ii) **Puncţia peritoneală** este o explorare cu indicaţii multiple. De multe ori puncţia se face pentru analiză unui lichid de ascită care clinic este evidentă. Centrifugarea lichidului obţinut prin puncţie şi examenul său citologic vor permite diferenţierea între o *ascită carcinomatoasă*, cu celule maligne, eventual chiar „microtumori", un *transsudat simplu*, în care se vor găsi unele celule mezoteliale şi un *exsudat inflamator* cu leucocite polinucleare, monocite, microfage, poate şi germeni (fig. 9.4).

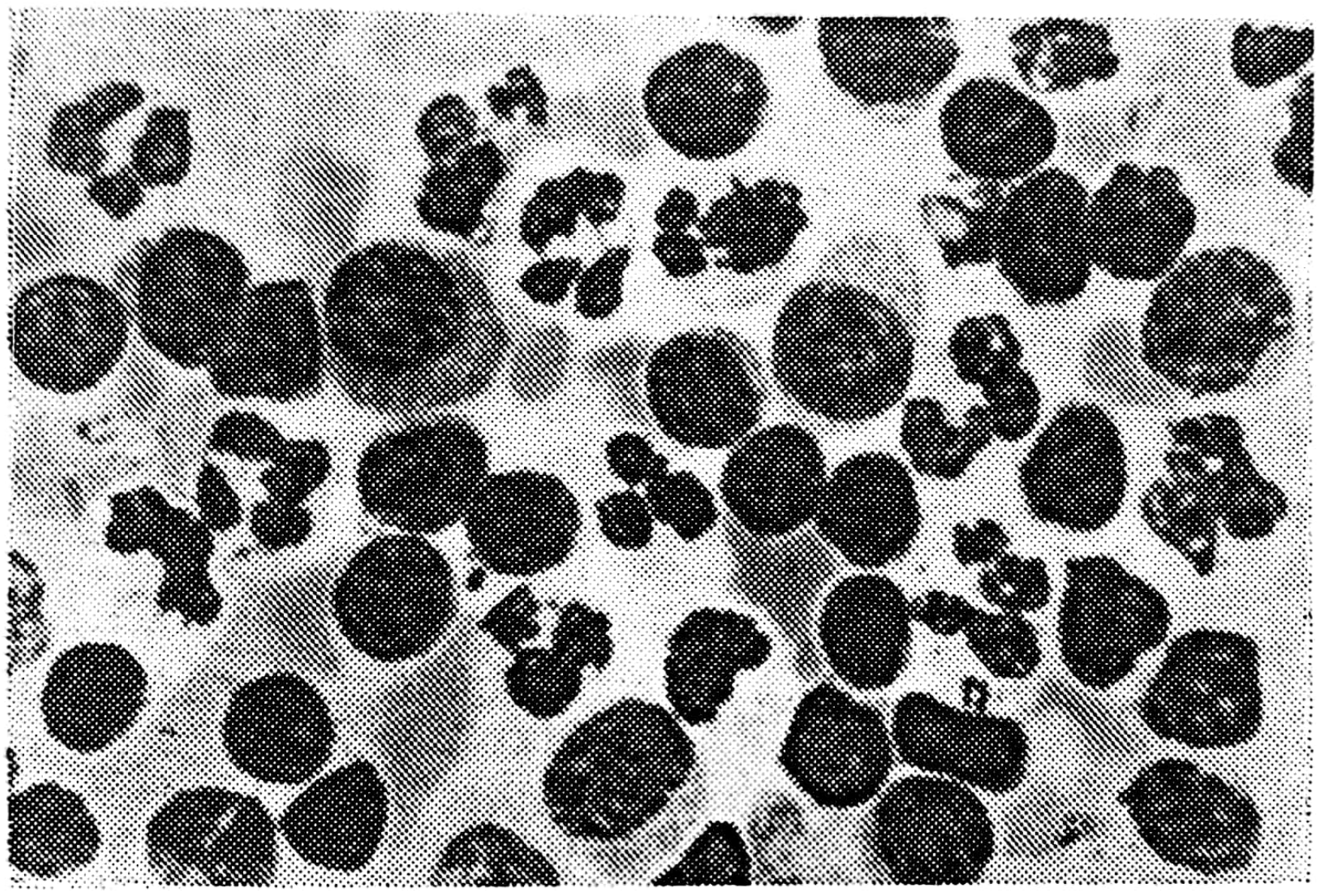

Fig. 9.4 — Exsudat inflamator peritoneal cu polinucleare neutrofile, limfocite şi celule mezoteliale, dar fără germeni (apendicită acută neperforată).

Alteori însă puncţia cavităţii peritoneale se face pentru diagnosticul de prezenţă a unui lichid care nu poate fi demonstrat prin examenul clinic: *sînge*, care nu coagulează în seringă sau în vasul de colectare în cazul unui hemoperitoneu, *lichid exsudativ* sau *purulent* în cazul unei peritonite, *lichid intestinal* într-o perforaţie digestivă, *bilă* într-o perforaţie veziculară, *urină* într-o perforaţie vezicală cu uroperitoneu, lichid clar bogat în *amilaze* sau şi *hemoragic* într-o pancreatită acută (vezi 12.4, 13.1 şi 16.1).

Puncţia cavităţii peritoneale are anumite *probleme tactice şi tehnice*. Există o serie de contraindicaţii, în principal în distensiile gazoase mari ale intestinului, în ocluzii, în sarcină şi la bolnavii cu multiple operaţii abdominale. Puncţia diagnostică are mai multe şanse de rezultate pozitive dacă este făcută în apropierea focarului prezumtiv al originii bolii peritoneale, dar trebuie evitate cu grijă locurile unde există vase sanguine parietale mari: teaca muşchilor drepţi, regiunea inghinală (vasele epigastrice), ca şi cele cu cicatrice postoperatorii, deoarece de multe ori intestinul aderă la cicatrice. Multiplicarea locurilor de puncţie, în cele patru sferturi de cadru ale abdomenului, măreşte frecvenţa depistării lichidului căutat, dar rezultatele fals negative rămîn într-o proporţie generală de pînă la 10—12%.

Rezultatele puncţiei peritoneale pot fi îmbunătăţite prin asocierea *spălăturii peritoneale*, indicată în cazurile cu examen clinic neconcludent şi cu puncţie simplă negativă.

Tehnică: printr-un mic trocar instalat median, subombilical (cu anestezie locală) se introduce un cateter de dializă peritoneală spre abdomenul inferior. Prin cateter se infuzează la adult 1 litru de ser fiziologic sau Ringer (la copil 10 ml/kg) după care se mobilizează bolnavul lateral şi sus-jos pentru a difuza lichidul în cavitatea peritoneală. Se lasă apoi să se scurgă lichidul din peritoneu în vasul din care a fost introdus, trecînd vasul în poziţie declivă. Lichidul recoltat este examinat macroscopic, microscopic şi clinic pentru sînge, bilă, amilaze, germeni, resturi alimentare (fibre vegetale). Se consideră, de exemplu, ca indicînd un hemoperitoneu valori de peste 100000 hematii/ml sau pentru exsudat inflamator valori de peste 500 leucocite/ml în lichidul de spălătură.

(iii) **Tehnologii moderne.** Depistarea prezenţei şi sediului unor colecţii septice intraperitoneale izolate poate pune probleme grele de diagnostic, mai ales în cazul unor abcese care n-au contact cu peritoneul parietal anterior, cu peritoneul diafragmatic şi nici cu cel pelvian. În această situaţie *scintigrama abdominală* cu ^{67}*Galiu* sau cu leucocite marcate cu ^{113}*Indiu* poate aduce servicii.

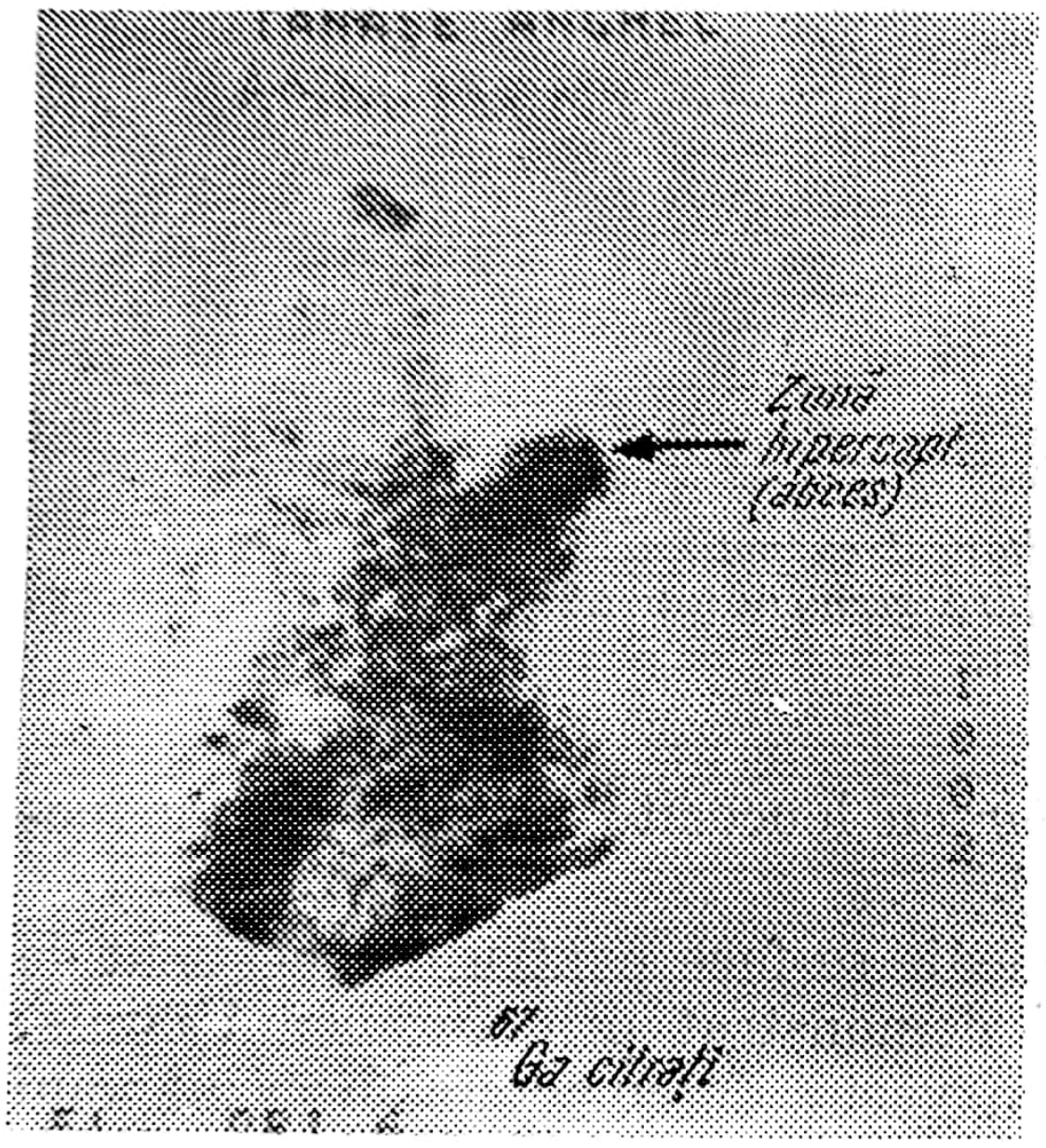

Fig. 9.5 — Scintigramă abdominală cu ^{67}*Galiu citrat.* Pe secţiunea longitudinală se constată o zonă hipercaptantă, relativ bine delimitată, situată subhepatic (abces după colecistectomie). Examen executat în laboratorul de radioizotopi al Spitalului Fundeni (dr. Gh. Jovin).

Radioizotopul se injectează intravenos, scintigrama abdominală se execută la 42 şi 72 ore, urmărind fixarea Galiului radioactiv în zonele unde sînt localizate abcesele. Acurateţea metodei pentru depistarea colecţiilor este apreciată între 60 şi 100%, dar există unele dezavantaje: durata lungă a explorării, care întîrzie diagnosticul la bolnavii urgenţi şi imposibilitatea diferenţierii unui abces de o masă inflamatorie flegmonoasă neabcedată (fig. 9.5).

Mai rapidă este explorarea scintigrafică prin leucocite autologe incubate cu ^{113}Indiu şi reinjectate intravenos: cu această tehnică scintigrama se poate executa la 4 şi 24 de ore.

Rezultate remarcabile în localizarea abceselor intraabdominale se obţin prin *investigaţia ultrasonografică*, explorare rapidă şi neagresivă. Se foloseşte tehnica ecografiei „în scala gri“, prin care se poate constata prezenţa unor formaţiuni anormale şi chiar preciza caracterele deosebitoare ale abceselor de alte colecţii intraabdominale (ascită, hematoame, limfocele). Sonografia întîmpină dificultăţi cînd există plăgi abdominale deschise, colostomii, tuburi de dren, intestin plin cu gaz sau cu bariu, care pot reflecta energia sonică împiedicînd atingerea structurilor profunde. Examenele repetate în căutarea unei „ferestre acustice“ pot aduce servicii în aceste cazuri, foarte frecvente în practică. Ultrasonografia poate folosi pentru ghidarea unei puncții a colecției, ceea ce se face cu ajutorul unui transductor ultrasonic prevăzut cu lumen central prin care se inseră acul de puncție. Eficacitatea depistării ultrasonice a abceselor abdominale a fost raportată între 85—95%.

Tomografia computerizată oferă de asemenea o acuratețe diagnostică de peste 90%, nefiind handicapată de interpoziția de oase, drenuri sau plăgi. Aspectul tipic al unui abces intraabdominal este al unei formații anormale care ocupă spațiu, cu densitate uniform scăzută, cu sau fără colecție gazoasă. (fig. 9.6). Se poate folosi în combinație cu substanțe opace gastrointestinale, pentru a recunoaște mai ușor deplasările organelor din jurul colecției. Aspectul tomodensitometric al abceselor poate fi uneori confundat cu alte colecții (hematoame, seroame) și chiar cu unele tumori solide, care pot fi diferențiate printr-o puncție exploratoare ghidată de datele tomografiei computerizate.

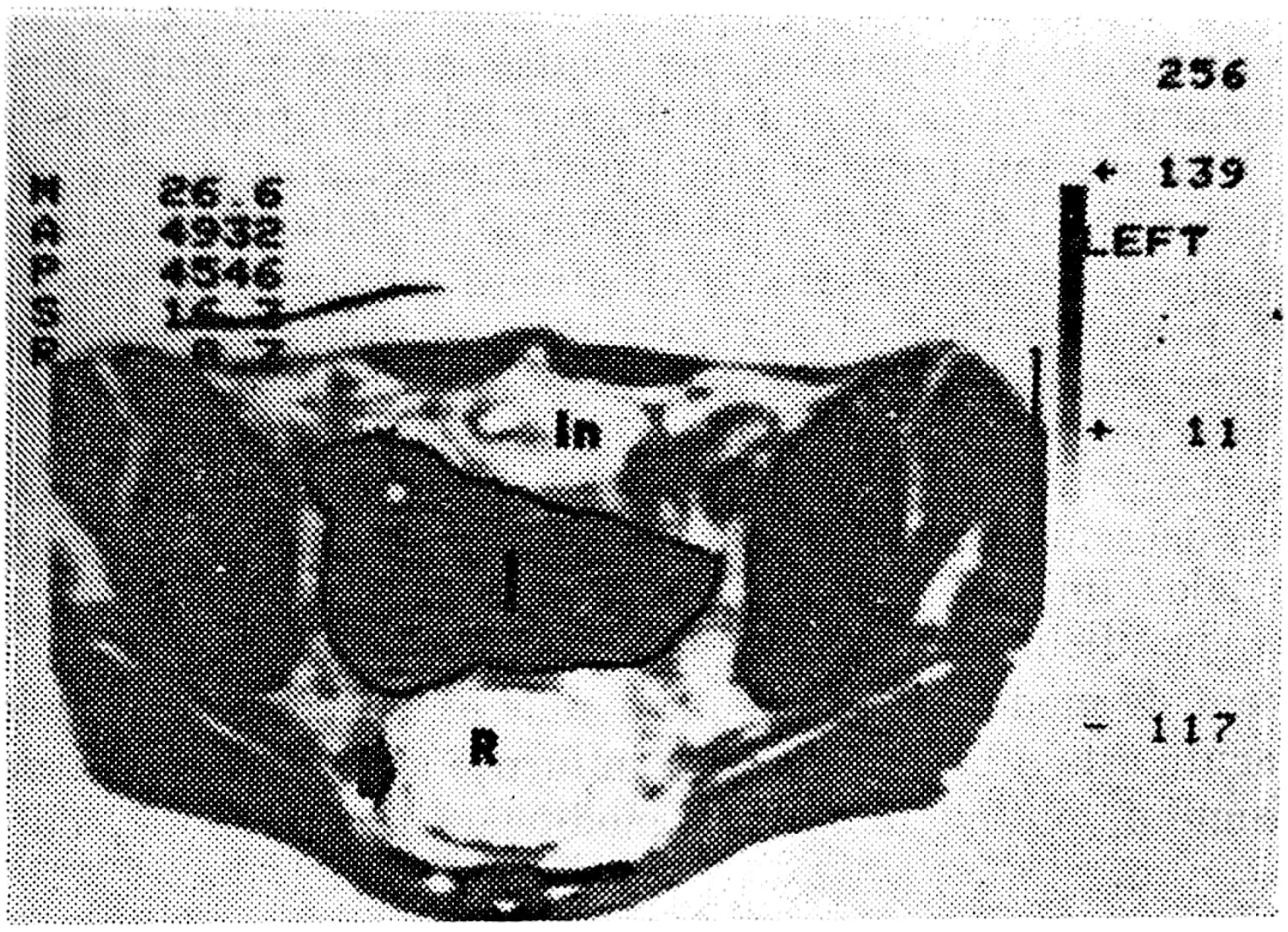

Fig. 9.6 — Tomografie computerizată într-un abces intraabdominal postoperator.

I (încercuit) — abcesul cu densitate fluidă; vîrful săgeții arată un conținut gazos în masa abcesului; In — anse intestinale; R — rect. Examen efectuat în unitatea de tomografie computerizată a Spitalului Fundeni (dr. Șerban Georgescu).

9.2 PERITONITELE ACUTE

Definiție și clasificare. Inflamația acută a peritoneului poate surveni în variate împrejurări etiopatogenice și poate îmbrăca numeroase forme anatomo-clinice și evolutive. Este deci necesară o sistematizare a peritonitelor, care, în mod obișnuit, sînt definite și clasificate după mai multe criterii.

Considerînd criteriul agentului cauzal al inflamației se disting *peritonitele aseptice* (sau „chimice“) în care inflamația este urmarea erupției în peritoneu a unui lichid iritant, fără germeni sau cu prea puţini germeni pentru ca aceştia să poarte răspunderea imediată a declanşării inflamaţiei. La polul opus se situează *peritonitele microbiene*, în care inflamaţia se datoreşte contaminării bacteriene masive de la bun început.

Luînd în considerare modalitatea inoculării seroasei abdominale se disting două mari categorii de peritonite microbiene cu frecvenţă foarte inegală: peritonitele primitive şi peritonitele secundare. *Peritonitele primitive*, care reprezintă mai puţin de 5% din totalul peritonitelor acute, sînt consecutive inoculării seroasei de la distanţă, pe diverse căi, dar în absenţa unei patologii viscerale locale. Dimpotrivă, *peritonitele secundare* sînt consecinţa pătrunderii germenilor în peritoneu de la nivelul unui proces patologic visceral intraabdominal, sau printr-o plagă peritoneală. Sînt de departe cele mai frecvente (peste 95%) şi sînt de fapt adevăratele peritonite chirurgicale.

În fine, un al treilea criteriu de clasificare este extensia procesului inflamator, care poate cuprinde toată cavitatea peritoneală, realizînd o *peritonită difuză* sau *generalizată*; în opoziţie cu aceasta, inflamaţia poate rămîne cantonată la o parte mai mică sau mai mare a cavităţii peritoneale, constituind în acest caz o *peritonită localizată*. Departe de a fi o simplă împărţire morfologică, deosebirea între peritonitele difuze şi cele localizate priveşte toate aspectele clinice, diagnostice, prognostice şi terapeutice ale acestor două forme, justificînd descrierea lor separată.

Indiferent de modalitatea inoculării şi de extensia procesului inflamator, peritonita acută este o boală gravă, cu influenţe adînci asupra tuturor funcţiilor organismului, putînd determina modificări irecuperabile, cu mare risc vital.

9.2.1 PERITONITELE SECUNDARE DIFUZE

(i) **Etiopatogenia.** Contaminarea cavităţii peritoneale poate avea *cauze externe*, în cazul traumatismelor abdominale, cu mai multe variante posibile: plăgi penetrante, în care materialul septic pătrunde din afară, contuzii cu rupturi de organe cavitare şi plăgi perforante, în care ambele surse de contaminare — externă şi internă — sînt posibile. O categorie specială de cauze externe sînt cele *iatrogenice*, care pot provoca o peritonită, fie prin manevre medicale diverse (perforaţii termometrice, endoscopice, prin clisme) fie chiar prin intervenţii chirurgicale. Sursele operatorii ale unei infecţii peritoneale sînt de mai multe feluri. Contaminarea se poate realiza din afară, prin introducerea în plaga peritoneală a unor germeni de pe piele, de pe instrumentele nesterile sau dintr-o infecţie respiratorie; dar acestea sînt cazuri mai rare, în care germenii responsabili sînt piogeni banali (stafilococ auriu) sau stafilococul hemolitic. Mai des, peritonita operatorie este urmarea răspîndirii prin operaţie a unei infecţii peritoneale (un abces) sau, încă mai frecvent, contaminarea se realizează prin deschiderea unui organ cavitar septic (stomac, intestin, colon, rect) în timpul operaţiei sau în perioada postoperatorie.

În totalitatea lor, peritonitele secundare cu cauze externe nu sînt foarte frecvente în practica chirurgiei în timp de pace. Cele mai multe peritonite au *cauze interne*, punctul de plecare fiind efracţia intraperitoneală a unui viscer bolnav și infectat, de obicei cavitar. Posibilitățile etiologice sînt multiple, corespunzătoare patologiei inflamatorii și tumorale a numeroaselor organe care au relații cu cavitatea peritoneală (fig. 9.7). Într-o ordine de frecvență aproximativă, dar totuși valabilă, se pot enumera astfel unele „puncte calde" abdominale susceptibile de a determina o peritonită: gangrena apendiculară, ulcerul duodenal sau gastric perforat, infecțiile genitale la femeie (piosalpinx perforat), unele boli obstructive ale căilor biliare (colecistita acută, obstrucția litiazică a căii biliare principale), tumorile maligne perforate (oriunde pe tubul digestiv), diverticulitele perforate (Meckel, sigmoid, jejun). necroza intestinală, boala lui Crohn, perforații de intestin sau de ganglioni abcedați; există însă și alte numeroase cauze a căror enumerare nu poate fi epuizată aici.

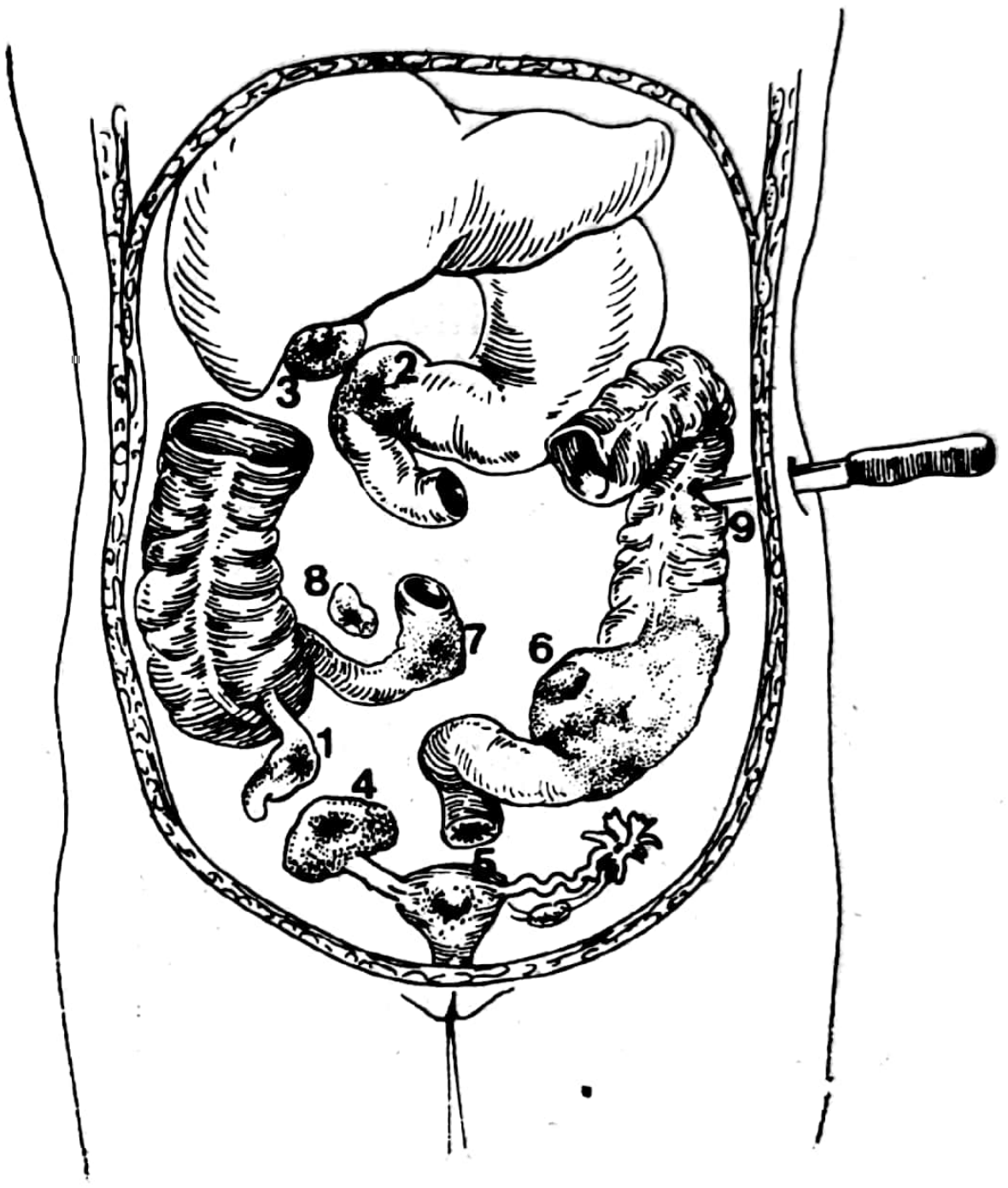

Fig. 9.7 — Cauze mai frecvente ale peritonitelor secundare.

1 — perforație apendiculară; 2 — perforație ulceroasă; 3 — perforație colecistică; 4 — perforație tubară; 5 — perforație uterină; 6 — perforație sigmoidiană; 7 — perforație de intestin subțire; 8 — ganglion limfatic abcedat perforat; 9 — plagă penetrantă și perforantă.

Sub raportul agentului care determină inflamația seroasei, unele peritonite secundare sînt considerate ca fiind *amicrobiene* (aseptice) în faza lor inițială, cauza inflamației fiind iritația produsă prin calitatea chimică a lichidului erupt în peritoneu: acțiunea agresivă clorhidropeptică a sucului gastric în perforațiile ulceroase, acțiunea iritantă a sărurilor biliare în perforațiile biliare, acțiunea autodigestivă a fermenților pancreatici în pancreatitele acute sau în traumatismele pancreasului (fig. 9.8.).

Majoritatea peritonitelor secundare sînt însă inflamații *microbiene*, *septice* de la bun început, produse prin erupția intraperitoneală a unei flore microbiene care aparține conținutului normal sau patologic a organului perforat. Chiar și peritonitele inițial aseptice se transformă după un timp, în genere scurt (cîteva ore, rareori mai mult) în peritonite microbiene, prin dezvoltarea germenilor relativ puțini, pătrunși odată cu efracția inițială sau prin grefarea ușoară a germenilor din vecinătate pe terenul unei seroase chimic inflamate.

Din punctul de vedere bacteriologic caracterul distinctiv al peritonitelor secundare față de cele primitive este *polimorfismul florei bacteriene*, care produce caracterul mixt, amestecat, al populației microbiene din tubul digestiv sau din alte organe cavitare septice prin fiziologie sau patologie (căi biliare, tract genital, căi urinare, etc). Principalii germeni aerobi și anaerobi care se întîlnesc în peritonitele secundare sînt enumerați în tabelul 9.1.

TABELUL 9.1.

Flora bacteriană în peritonitele secundare (sînt *notați* germenii mai frecvent depistați)

Aerobi	*E. coli*	
	Aerobacter	
	Streptococ	nehemolitic
		α β hemolitic
	Klebsiella	
	Pseudomonas	
	Proteus	
	Stafilococ auriu	
	Ciuperci	
Anaerobi	*Bacteroides*	melaninogenicus
		species
	Streptococ anaerob	
	Stafilococ anaerob	
	Clostridii	

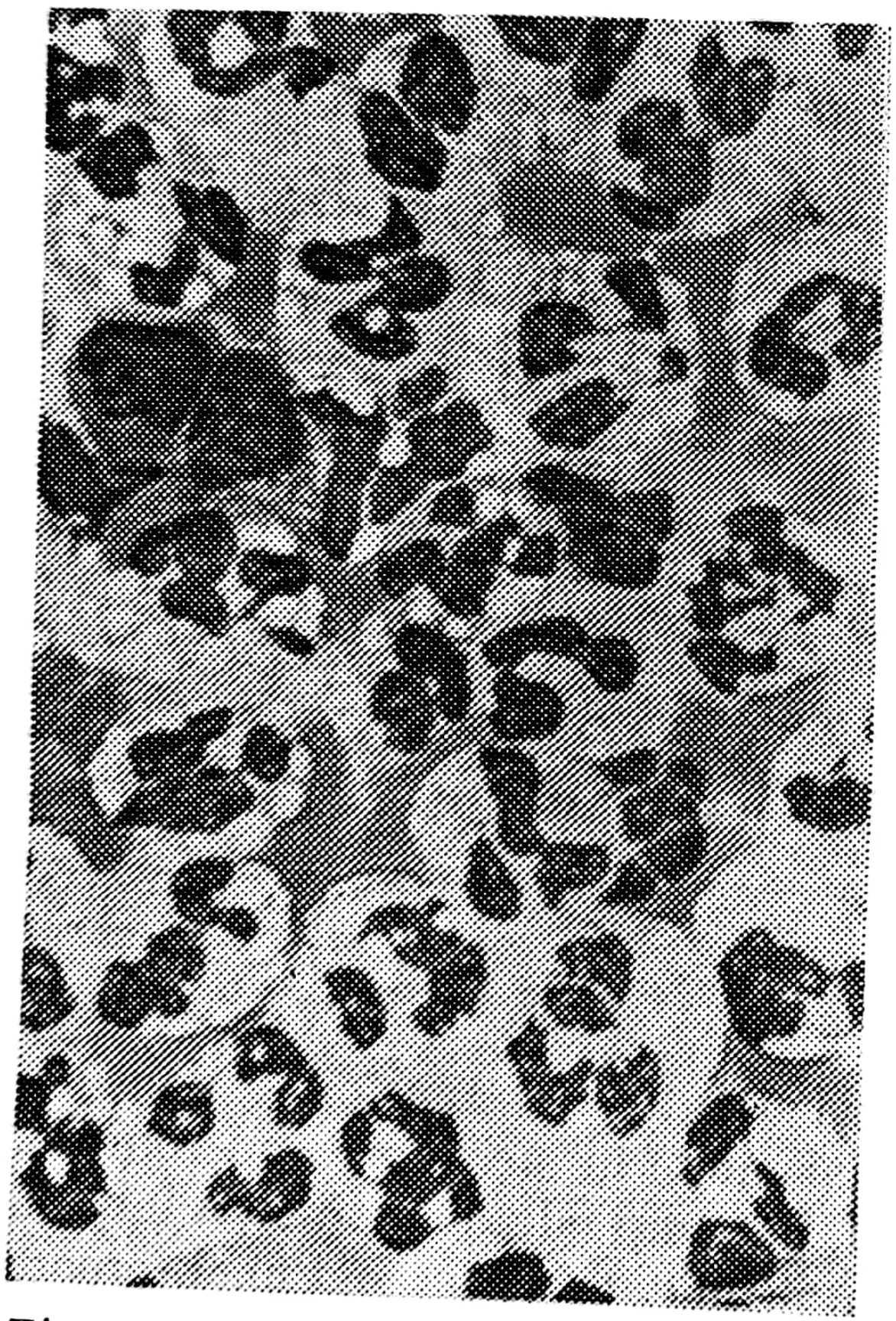

Fig. 9.8 — Exsudat peritoneal cu multe polinuclare dar fără germeni într-o peritonită inițial aseptică.

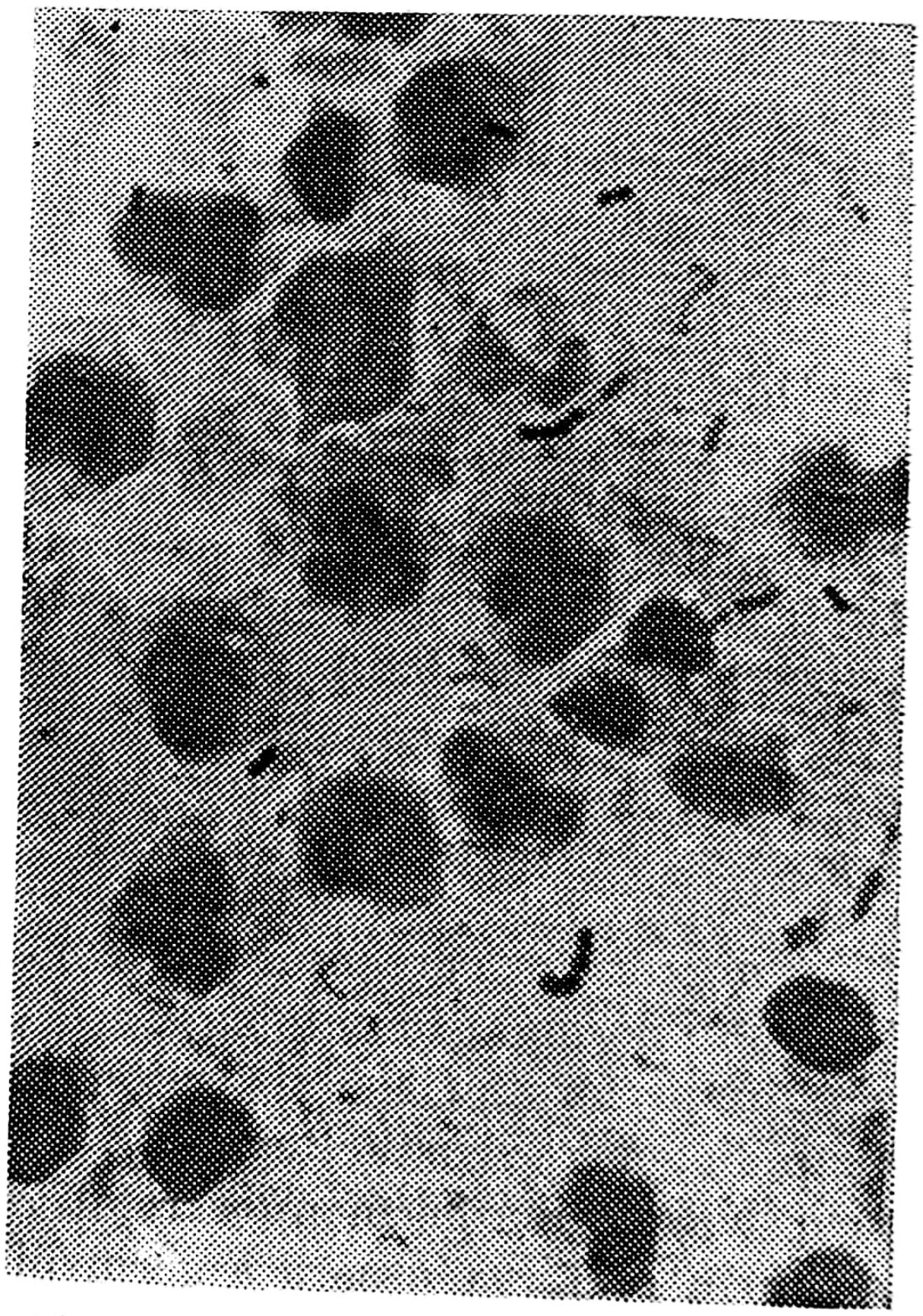

Fig. 9.9 — Floră bacteriană polimorfă într-o peritonită secundară prin perforație digestivă.

În tabel sînt figurați aproape toți microbii care pot fi regăsiți în peritonitele secundare, dar aceasta nu înseamnă că toți sînt de regulă prezenți. Există anumite particularități calitative și cantitative ale contaminărilor peritoneale, care depind în mare măsură de sediul perforației și de starea patologică a organului perforat. Dacă se consideră numai segmentele tubului digestiv, pe măsură ce sediul perforației coboară dinspre stomac către colon-rect, *flora orală* compusă din coci gram pozitivi, enterobacterii aerobe şi unele tulpini de *Bacteroides*, este înlocuită de *flora fecală* cu predominanţă masivă (pînă la 1000/1) a anaerobilor, sub formă de coci, clostridii, dar mai ales *Bacteroides*, bacil gram negativ de multe ori confundat cu aerobul, morfologic şi tinctorial asemănător, *E. coli*. Se schimbă, de asemenea considerabil, cantitatea germenilor din conţinutul intestinal: de la 10^4 bacterii pe ml de conţinut gastric sau jejunal se ajunge la 10^8—10^9 germeni pe ml de conţinut al colonului. În plus, este de notat că foarte multe din modificările patologice de la nivelul tubului digestiv se pot însoţi de proliferări masive ale populaţiei microbiene. Astfel, în cancerele de stomac anaciditatea sucului gastric permite dezvoltarea, cantitativ şi calitativ, anormală a germenilor gastrici; în inflamaţiile închise (ca apendicita flegmonoasă, de pildă) proliferează intracavitar flora obişnuită locală, iar în ocluziile intestinului gros populaţia microbiană (şi aşa foarte abundentă la acest nivel) ajunge la cifre enorme de 10^{11}—10^{12} germeni/ml de conţinut. În căile biliare, unde în condiţii normale există o floră aerobă gram negativ de tip intestinal superior *(E. coli, Pseudomonas, Klebsiella)* pot apare în condiţii de obstrucţie a colecistului sau a căii principale şi germeni anaerobi de tipul Clostridiilor şi cocilor patogeni. În fapt, toate sursele posibile de contaminare peritoneală (digestivă, biliară, genitală, urinară) au o anumită specificitate bacteriologică care imprimă caractere distincte infecţiilor peritoneale respective.

Cunoaşterea măcar aproximativă a cantităţii şi calităţii inoculului septic peritoneal este importantă pentru alegerea unei antibioterapii adecvate. În condiţiile de urgenţă pe care le reprezintă o peritonită acută nu este posibilă aşteptarea celor 24—48 ore necesare determinărilor uzuale ale sensibilităţii germenilor în cauză la antibiotice. În plus, foarte mulţi dintre germenii unor peritonite — cum sînt anaerobii — nu cresc pe mediile obişnuite şi mai ales nu pot fi testaţi în privinţa sensibilităţii lor decît prin tehnici laborioase şi de lungă durată.

În afară de elementele etiologice *locale* prezentate mai sus, trebuie subliniat faptul că rezistenţa seroasei la dezvoltarea unei peritonite depinde şi de unele *condiţii generale.* Vîrsta înaintată, denutriţia, anemia şi hipoproteinemia cronică, boala canceroasă, diabetul, ciroza hepatică şi orice tratament cu efect imunosupresiv (iradiere, chimioterapie citostatică, medicaţie cortizonică) influenţează negativ rezistenţa la infecţie a peritoneului, putînd favoriza instalarea, şi agrava evoluţia unei peritonite acute.

(ii) **Anatomia patologică.** Modificările seroasei şi ale cavităţii peritoneale depind de momentul examinării în raport cu debutul peritonitei, de gradul şi viteza cu care s-a realizat contaminarea peritoneală. Prima *leziune* este un edem masiv al seroasei şi al stratului subseros, urmată imediat de apariţia *exsudatului peritoneal*, care este elementul definitor al celor mai multe peritonite. Este vorba de un exsudat lichid şi fibrinos, cu flocoane şi cu celule inflamatorii, polinucleare la început, apoi amestecate cu monocite şi macrofage. Caracterele lichidului peritonitic iniţial sînt uneori sugestive pentru recunoaşterea sediului perforaţiei: lichid franc bilios în perforaţiile căilor biliare, lichid cu aspect bilios (dar miros acru şi uneori resturi alimentare) în perforaţiile ulceroase, lichid cu aspect şi miros fecaloid în perforaţiile mari ale colonului. După cîteva ore, sau o jumătate de zi, exsudatul suferă o *transformare purulentă* cu diverse caractere organoleptice privind culoarea, consistenţa, mirosul. Puroiul poate fi fluid, apos, albicios, nemirositor, ca în peritonitele streptococice, sau de culoare verzuie, cu miros aromat, cum apare în unele peritonite cu piocianic. Mai des însă, de regulă pentru perforaţiile tractului digestiv inferior sau ale sferei genitale, puroiul este gros-opac şi fetid, cu miros intestinal sau de „varză stricată", ceea ce indică fără dubiu prezenţa germenilor anaerobi.

Uneori, aspectul lichidului diferă topografic: în marea cavitate există un lichid apos, uşor colorat, nemirositor, cu polinucleare dar fără germeni, însă, pe măsură ce explorarea se apropie de sediul perforaţiei, exsudatul devine tot mai purulent, pentru ca, în final, să apară un puroi franc, gros, cremos, colorat, fetid, colectat într-un veritabil abces în jurul perforaţiei.

Aspectul viscerelor abdominale este caracteristic: organele hiperemiate, cu seroasa edemaţiată, acoperită de depozite fibrinoase, plutesc libere în lichidul purulent, ansele intestinale fiind de obicei dilatate, paretice. Perforaţia organului responsabil de producere a peritonitei poate fi mare, evidentă sau ascunsă într-o zonă de necroză parietală; dar există şi peritonite secundare prin permeaţie parietală a unor organe fără perforaţie macroscopică.

(iii) **Fiziopatologie.** Pornind de la fenomenele inflamatorii locale se produc o serie de modificări fiziologice regionale şi generale cu răsunet final profund asupra homeostaziei. În abdomen, tubul digestiv se dilată şi îşi diminuă mişcările peristaltice, ca urmare a parezei şi paraliziei fibrei musculare netede aflate sub o seroasă inflamată. O cantitate considerabilă de lichid plasmatic se acumulează în edemul subseros visceral şi parietal intraperitoneal şi în conţinutul intestinului dilatat şi imobil. Aportul digestiv este anulat.

În compartimentul vecin, toracic, fiziologia respiraţiei este de cele mai multe ori influenţată negativ, ceea ce împiedică asigurarea nevoilor crescute în oxigen ale acestor bolnavi febrili şi purtători de inflamaţie. Lichidul abdominal şi distensia intestinală ridică diafragmul. Inflamaţia peritoneului parietal, inclusiv a celui diafragmatic, împiedică respiraţiile adînci, care devin dureroase, şi tusea, de unde retenţia de secreţii în arborele bronşic cu pericol de atelectazie, eventual transformată în pneumonie prin suprainfectare. Se produc modificări ale gazelor sanguine, pO_2 scade pînă la 50—60 mm Hg, pCO_2 poate creşte peste 50 mm Hg, dar pH-ul se menţine încă normal, pentru că bolnavul caută să compenseze hipoxia şi acidoza metabolică prin hiperventilaţie. Semnul precoce al deficitului respirator este *polipneea*. Cu timpul, bolnavul oboseşte şi dezvoltă o acidoză combinată (metabolică şi respiratorie hipoxică) care-l poate ucide prin stop cardiac dacă nu se iau măsuri energice. Dacă gradientul pO_2 alveolar faţă de pO_2 arterial depăşeşte 50 mm Hg sau „şuntul fiziologic" depăşeşte 50%, probabilitatea decesului prin insuficienţă respiratorie acută devine foarte mare.

La nivel circulator şi metabolic se resimt efectele hipovolemiei şi ale deshidratării, secundare pierderilor de lichid intraabdominale amintite, la care se adaugă pierderile prin vărsăturile abundente, deseori prezente. Treptat, deshidratarea afectează şi compartimentul intracelular, paralel cu modificările electrolitice de scădere a ionilor, iniţial extra, apoi şi a celor intracelulari. Rinichiul compensează un timp prin oligurie, dar curînd apare insuficienţa renală acută, la început funcţională, apoi posibil organică; azotemia creşte.

Hemoconcentraţia secundară deshidratării este totdeauna prezentă, cu unele efecte negative pentru irigaţia tisulară fină şi mascînd realitatea frecventă a anemiei şi a hipoproteinemiei.

La toate aceste modificări trebuie adăugate acţiunile nocive ale toxinelor bacteriene resorbite la nivelul enormei suprafeţe peritoneale. Multe exo şi endotoxine afectează miocardul, paralizează vasomotricitatea, accentuînd deficitul hipovolemic de irigaţie de la nivelul marilor parenchime organice şi afectînd, iniţial reversibil, apoi definitiv, funcţionalitatea acestora. Unele toxine pot determina fenomene hemolitice, altele interesează mecanismele coagulării. Se pot crea condiţiile coagulării intravasculare diseminate, cu accentuarea deficitelor funcţionale şi a leziunilor organice. La nivel maximal se realizează *şocul toxicoseptic*, care constituie una din cauzele morţii în peritonite, alături de şocul hipovolemic şi de insuficienţa cardio-respiratorie acută.

Intensitatea şi viteza succesiunii fenomenelor mai sus descrise poate fi foarte diferită. Ca şi în alte stări septice, dar poate încă mai mult datorită caracterelor anatomice şi fiziologice particulare ale seroasei, evoluţia unei peritonite depinde în mare măsură de numărul şi de virulenţa germenilor infectanţi, dar şi de mijloacele de apărare locale şi generale. Valoarea funcţională a unor organe, aparate sau sisteme implicate în compensarea efectelor agresiunii microbiene poate fi hotărîtoare. O contaminare brutală şi masivă — de exemplu printr-o perforaţie diastatică de colon sau prin ruperea operatorie a unor anse de intestin în ocluzie — poate determina moartea unui bolnav bătrîn şi tarat într-un interval de cîteva ore, prin „şoc peritoneal", fără nici un recurs terapeutic. În aceleaşi condiţii contaminarea unui organism tînăr şi viguros fără deficite organice preexistente, poate rezista agresiunii, bineînţeles cu un ajutor medico-chirurgical corespunzător. O contaminare cantitativ redusă şi înceată a peritoneului (printr-o efracţie mică a unui viscer cu sepsis redus) permite intrarea în acţiune a mijloacelor de apărare locale — epiploon, anse, perete — care vor realiza un baraj de limitare a infecţiei la o zonă restrînsă a cavităţii peritoneale. Vor scădea în felul acesta toate consecinţele nefaste ale inoculării peritoneale globale: proliferare bacteriană, toxemie, deshidratare. Va apare posibilitatea, pentru un organism rezistent, de a rezolva cu un ajutor medical modest, eventual chiar în lipsa acestuia, o peritonită localizată plastică de tipul unui plastron apendicular sau al unei perforaţii duodenale acoperite.

(iv) **Clinica** peritonitelor secundare este foarte variată, tablourile semiologice fiind dependente de factorii anterior amintiţi, dar şi în oarecare măsură de cauza peritonitei. Din acest ultim punct de vedere, formele clinice corespunzătoare diferitelor cauze ale peritonitelor sînt, pînă la un punct, individualizabile ca „peritonite apendiculare, biliare, genitale, prin perforaţii ulceroase, prin perforaţii de colon" şi se studiază odată cu patologia organelor respective. Totuşi există suficiente elemente comune pentru a contura un *cadru semiologic general*, atît pentru forma clinică obişnuită şi frecventă a peritonitelor, cît şi pentru formele mai deosebite şi mai rare (vezi *forme clinice*).

În formele tipice, obişnuite, ale peritonitelor difuze tabloul clinic grupează cîteva simptome locale şi generale, dar ponderea diagnosticului aparţine examenului obiectiv al bolnavului.

Debutul unei peritonite acute poate fi brutal, în plină sănătate, alarmant prin intensitatea simptomatologiei. Uneori însă instalarea peritonitei este etapa finală în evoluţia bolii organului care se perforează, astfel încît semnele peritoneale se suprapun peste semiologia preexistentă a patologiei de organ (de exemplu peste o colică apendiculară, un puseu evolutiv ulceros sau o colecistită acută, care ajung pînă la perforație). În această din urmă situație poate fi nevoie de mult discernămînt clinic pentru a surprinde momentul critic al instalării peritonitei, care comandă, firește, măsuri terapeutice urgente.

Durerea abdominală nu lipsește aproape niciodată într-o peritonită și are de obicei anumite caractere evolutive de mare importanță pentru diagnostic. În anumite perforații durerea apare brusc, fără preambul, este foarte violentă inițial și redevine intensă după o scurtă perioadă de acalmie relativă. O durere progresivă, mai mică la debut, care crește în intensitate fără remisiuni sugerează o boală inflamatorie a unui organ abdominal care evoluează pînă la perforație și peritonită.

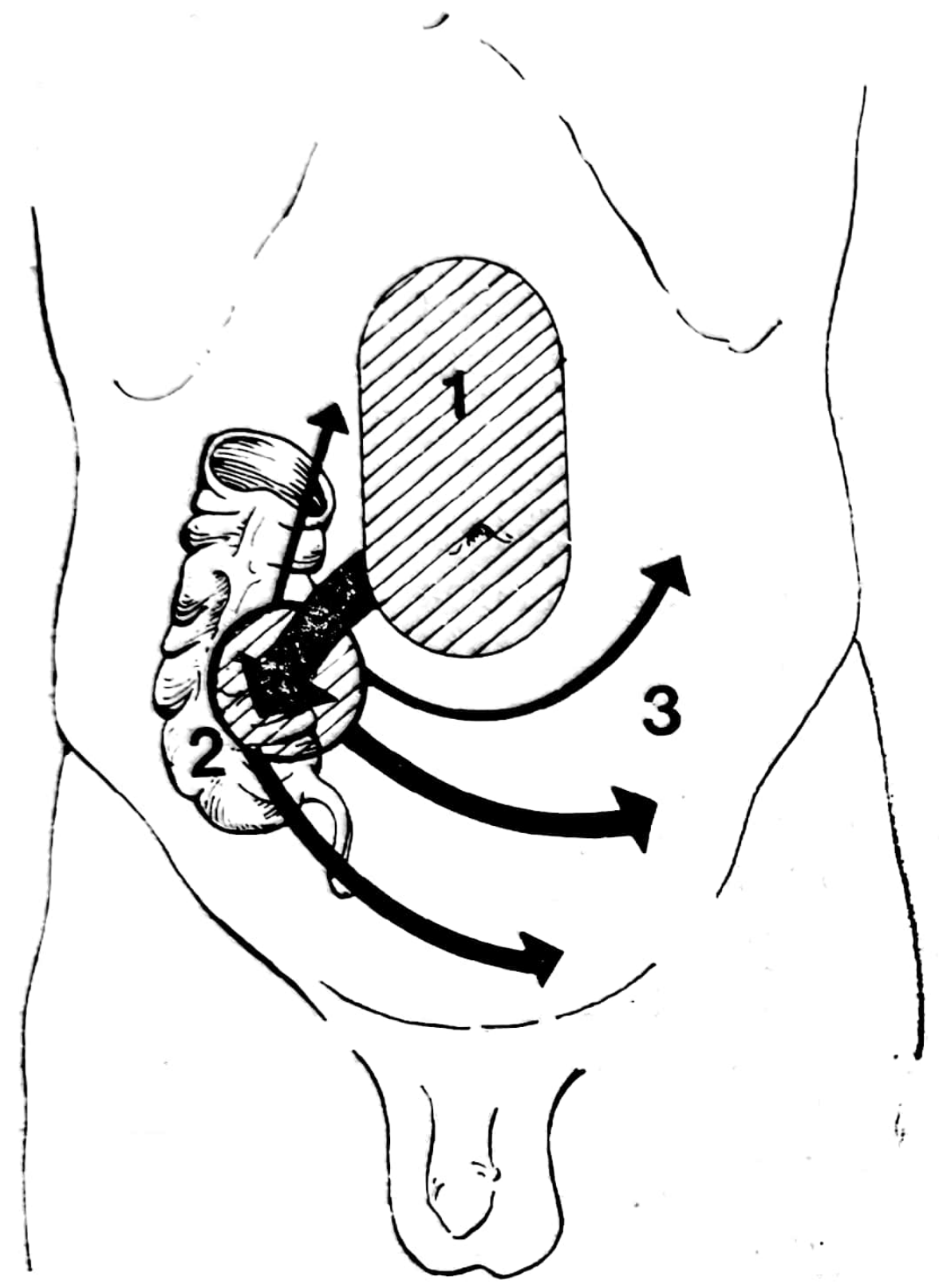

Fig. 9.10 — Evoluția sediului durerii într-o peritonită apendiculară.
1 — durerea inițială; 2 — durerea se localizează; 3 — durerea difuzează.

Localizarea durerii este de asemenea importantă, ca și schimbarea sediului ei. În unele peritonite durerea are o evoluție fazică semnificativă pentru diagnostic, ca, de exemplu, în peritonita apendiculară: durerea inițială în epigastru și periombilical, apoi în abdomenul inferior de partea dreaptă și în final durere difuză în tot abdomenul (fig. 9.10). Schimbarea sediului dureros este caracteristică pentru bolile organice inflamatorii care debutează prin dureri de tip visceral, datorite distensiei și tensiunii intralumenale, cu sediu neprecis, medioabdominal. În momentul cînd inflamația ajunge la peritoneu durerea capătă caracterul somatic localizat care indică relativ fidel sediul organului bolnav; se zice că, arătînd cu degetul locul dureros, bolnavul „arată și sediul perforației." Dacă bolnavul nu poate localiza durerea prin indicația cu degetul, dacă arată cu toată palma sau cu palma în mișcare, durerea este probabil încă de tip visceral. În afară de migrația sediului contează și caracterele durerii în sine. O durere vie, continuă, ascuțită, progresivă este foarte probabil o durere de peritonită, în opoziție cu colicile abdominale de diverse cauze obstructive în organele cavitare, în care se succed paroxisme dureroase cu o topografie fixă de sediu și de iradiere (vezi 11.8.1).

Vărsăturile sînt relativ frecvente în peritonite. mai puțin decît în colici, iar caracterul lor se schimbă. La început, vărsăturile sînt zise „reflexe" și constau în eliminarea explozivă de conținut gastric alimentar ori apos, sau de conținut bilios. În perioadele înaintate ale evoluției peritonitei vărsăturile capătă caracterul lichidului intestinal care stagnează în ansele dilatate, lipsite de contracții, și refluează în stomac; sînt vărsăturile zise „paralitice".

Febra este prezentă în cele mai multe peritonite, cu două tipuri mai frecvent întîlnite: mare de la început (38—39°), cu evoluție „în platou“ sau creștere progresivă de-a lungul orelor evoluției peritonitei.

Frisoanele sînt deseori prezente, mai des mici și repetate, mai rar sub forma solemnă, care este mai ales apanajul peritonitelor primitive.

Examenul obiectiv este esențial pentru diagnosticul peritonitelor. Trebuie subliniat faptul că semnele locale cu mare valoare diagnostică pot apare sau pot deveni mai sugestive la intervale scurte de timp, accentuîndu-se paralel cu evoluția procesului inflamator peritoneal. De aceea, în caz de dubiu, examenul fizic abdominal trebuie repetat la intervale regulate-scurte: o oră, 30 de minute, chiar 15 minute, trecînd prin toate criteriile (inspecție, palpare, percuție, auscultație). Se va surprinde astfel orice modificare ce va putea întări convingerea că sînt prezente semnele inflamației peritoneale.

Aspectul bolnavului trădează de obicei o atitudine generală antalgică, de imobilizare în decubit, cu coapsele flectate, pentru a relaxa musculatura abdominală. Cînd bolnavul umblă, mersul se face cu pași mici, cu toracele aplecat în față, cu mîna pe abdomen.

Respirația este superficială, rapidă, iar mișcările respiratorii nu se transmit la abdomen, care rămîne imobil. Bolnavul se ferește să tușească; dacă-l obligăm s-o facă, acuză durere abdominală și duce mîna spre locul dureros.

Aspectul general al „peritoniticului“ este crispat, imobil, contrastînd cu atitudinea agitată, în permanentă schimbare de poziție a bolnavului cu dureri abdominale de altă cauză, extraperitoneală de exemplu, ca în colica reno-ureterală.

Palparea abdomenului, care este foarte importantă, trebuie să fie blîndă, pentru a evita durerea brutală și contractura voluntară a peretelui. După intensitatea procesului inflamator subiacent, palparea va putea depista:

— o *durere provocată*, difuză sau localizată, caz în care sediul dureros maxim trebuie precizat pe cît se poate;

— o *„apărare musculară“*, adică o contractură de răspuns imediat la palpare, reflexă, involuntară, localizată sau difuză;

— o *contractură musculară* „adevărată“, adică permanentă, neprovocată prin atingerea abdomenului, localizată într-o anumită parte a peretelui sau difuză. În situațiile cu lichid foarte iritant, contractura determină rigiditatea generalizată, globală, a întregii musculaturi parietale, comparată clasic (ulcer perforat) cu aspectul unei scînduri („abdomenul de lemn“).

Mărirea progresivă a suprafețelor dureroase, de apărare și de contractură musculară, constatată prin examenele repetate, marchează difuziunea exsudatului peritoneal la zone din ce în ce mai mari ale cavității peritoneale; de multe ori însă difuziunea există de la primul examen al bolnavului, peritonita fiind deja în faza difuză sau „generalizată“.

Există bolnavi peritoneali cu semne locale foarte discrete, fără apărare, fără contractură. În lipsa acestora, un anumit fel de palpare, și anume presiunea profundă urmată de ridicarea rapidă a mîinii poate găsi *„semnul durerii la decompresiunea bruscă“* (semnul lui Blumberg) care traduce iritația peritoneală încă localizată printr-un proces inflamator incipient.

Percuția abdomenului este mai puțin sugestivă decît palparea. Unele peritonite (prin perforație ulceroasă sau colonică) se însoțesc inconstant de pneumoperitoneu, care poate fi depistat prin *dispariția matității hepatice*. În fazele tardive percuţia poate găsi o *matitate declivă deplasabilă* corespunzătoare acumulării exsudatului în cavitate, şi un *timpanism centroabdominal* dat de ansele dilatate care plutesc la suprafaţa exsudatului.

Auscultaţia abdominală poate aduce unele servicii, prin deosebirea *tăcerii absolute* a intestinului paralitic, din cele mai multe peritonite, de zgomotele intestinale hidroaerice numeroase, caracteristice pentru ocluziile mecanice.

Examenul clinic al oricărui bolnav suspectat de peritonită trebuie obligatoriu completat prin *tactul rectal* (şi *tactul vaginal* la femei). Se vor putea astfel percepe modificările din fundurile de sac pelviene ale peritoneului: o bombare moale şi dureroasă a Douglas-ului arată colectarea declivă a exsudatului peritoneal într-o peritonită difuză sau într-o peritonită localizată în micul bazin. Se va putea, în acelaşi timp, constata sau exclude o coexistenţă a unui proces inflamator genital, eventual responsabil de producerea peritonitei.

Examenul general aduce puţine informaţii în perioadele iniţiale ale peritonitelor. Tahicardia, de regulă prezentă, corespunde stării febrile. În perioadele tardive — adică după cîteva ore în formele rapid evolutive sau 1—2 zile în formele mai puţin acute — pot apare semnele generale ale deshidratării: sete intensă, gura uscată, limba „prăjită“, nasul subţiat, ochii înfundaţi în orbite, realizînd aşa-zisul „facies peritoneal“. Starea generală se agravează, în lipsa reanimării, bolnavul intră în stare de şoc, cu scăderea tensiunii arteriale, coloraţie marmorată a tegumentelor, anurie.

(v) **Diagnosticul paraclinic** are o valoare incomparabil mai mică decît cel clinic. *Aşteptarea rezultatelor unor investigaţii care durează sau multiplicarea investigaţiilor cu rezultate îndoielnice constituie o greşeală de atitudine medicală, ca şi acordarea unui credit exagerat acelor rezultate paraclinice care contrazic o judecată clinică corectă.* Investigaţiile pot avea valoare mai ales pentru confirmarea unui diagnostic prezumtiv de peritonită, atunci cînd datele clinice sînt dubioase, ca şi pentru orientarea şi conducerea tratamentului de reanimare.

Radiologia oferă două posibilităţi, dintre care una este utilă, cealaltă nerecomandabilă.

a) *Radiografia toraco-abdominală simplă* este examenul important, pentru care sînt indicate trei poziţii: în ortostatism, în decubit dorsal şi în decubit lateral stîng. Se va putea (eventual) constata:

- un *pneumoperitoneu*, mai uşor de interpretat sub cupola diafragmatică dreaptă decît pe stînga, traducînd existenţa unei perforaţii viscerale (dar nu a oricăreia);
- *niveluri hidroaerice* intestinale, segmentare în peritonitele localizate, difuze în peritonitele generalizate, determinate de paralizia inflamatorie a intestinului; prezenţa lor poate pune problema diferenţierii de aspectele, pînă la un punct similare, din ocluziile mecanice, dar în peritonite imaginile hidroaerice sînt de regulă mai mici şi mai centrale (fig. 9.11);
- *lichidul intraperitoneal*, sub forma unui voal gri, general sau decliv, care atenuează detaliile radiologice ale părţilor moi (dispariţia umbrelor muşchilor psoas);
- *radioscopia (grafia) pulmonară* este totdeauna indicată, pentru detaliile sale, într-un abdomen acut.

b) *Radiografiile cu substanţe opace (în special cu bariu) sînt total contraindicate în orice bănuială de peritonită.* Atît tranzitul baritat per oral, cît şi clismele baritate prezintă pericolul ieşirii suspensiei opace în peritoneu prin perforația digestivă. Bariul impregnează seroasa, este înglobat de macrofage, care-l fixează, agravînd inflamația de origine septică. În plus, prezența bariului intraperitoneal complică operația și-i poate compromite rezultatele, creînd un adevărat „dezastru iatrogen".

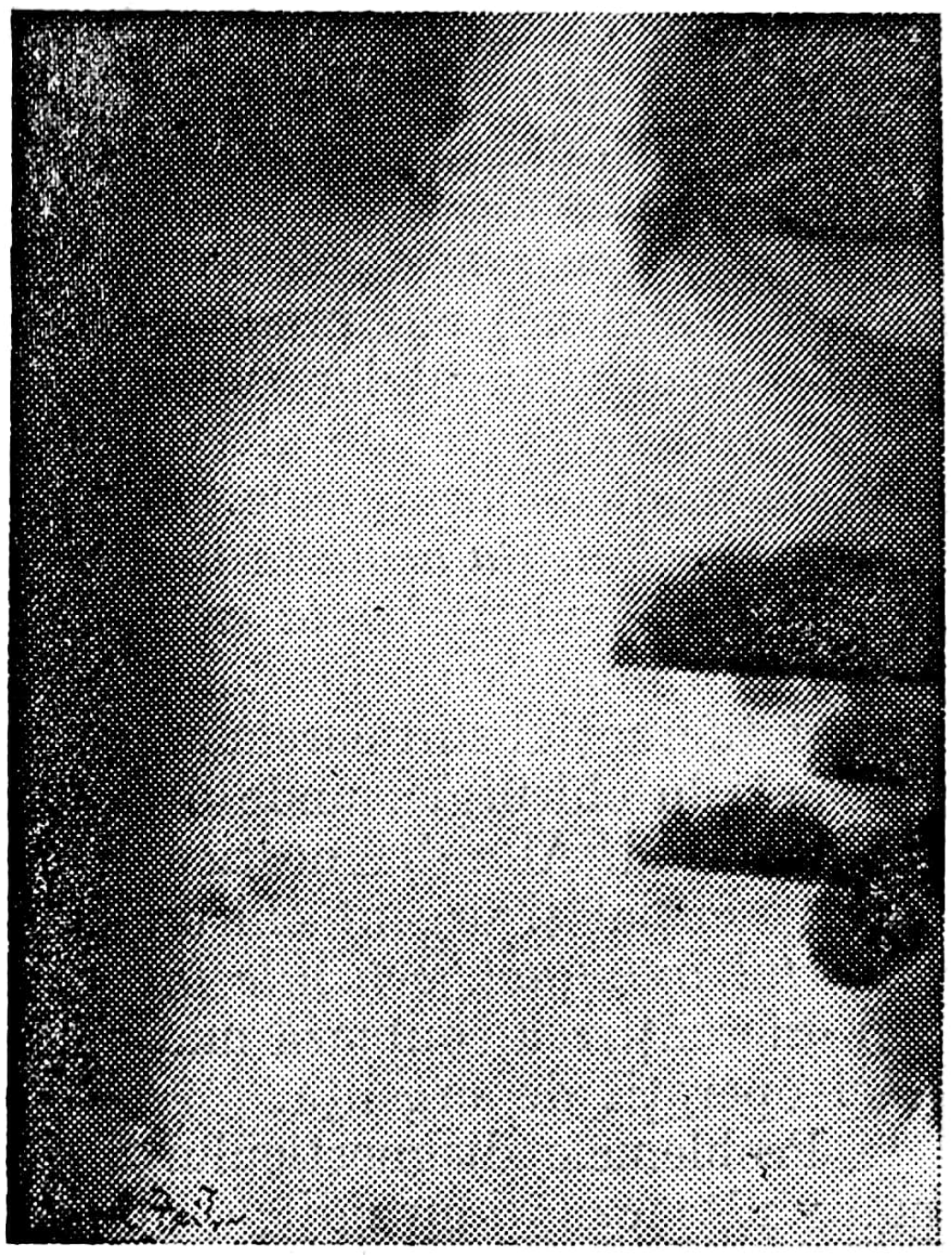

Fig. 9.11 — *Dilatația segmentară de anse intestinale într-o peritonită* (radiografie abdominală simplă).

Laboratorul este puțin util pentru confirmarea diagnosticului pozitiv de peritonită, dar poate fi folositor pentru stabilirea unui bilanț mai precis al devierilor homeostaziei și deci a tratamentului necesar pentru corectarea lor. Probele cu adevărat folositoare sînt puține la număr și pot fi executate într-un timp relativ scurt. *Leucocitoza* este de regulă crescută, peste 12 000, ajungînd uneori la 18—20 000/mmc, cu polinucleoză de 85—90%. *Dar, o leucocitoză normală nu poate infirma diagnosticul clinic de peritonită*, deoarece există forme rapid evolutive sau hipertoxice în care stimularea leucopoezei nu are timp să se producă. *Hematocritul* este crescut prin hemoconcentrație, avînd o evoluție paralelă cu gradul deshidratării. *Ureea sanguină* este variabil crescută prin deficitul renal secundar hipovolemiei, paralel cu instalarea *oliguriei*. Ionograma sanguină și testele echilibrului acido-bazic vor arăta de multe ori o *scădere a ionilor serici*, poate o *alcaloză hipocloremică* la început, mai tîrziu o *acidoză severă mixtă*, paralelă cu agravarea deficitului respirator. Determinarea *amilazelor*, sanguină și urinară, poate fi utilă pentru eliminarea diagnosticului de pancreatită acută edematoasă. *Probele de coagulare* și determinarea *grupului sanguin* sînt examene de rutină în vederea operației care va trebui executată foarte curînd.

În fine, o *electrocardiogramă* este necesară pentru excluderea unui infarct miocardic acut (și el capabil de a se manifesta abdominal creînd confuzii diagnostice) ca și pentru recunoașterea unor modificări ischemice preexistente, mai ales la bolnavi înaintați în vîrstă.

(vi) **Diagnosticul diferențial** al formelor obișnuite de peritonită comportă două etape inegale, atît ca importanță, cît și ca dificultate. Prima etapă, cea mai importantă și de obicei mai simplă, este *afirmarea diagnosticului de peritonită*, eliminînd o serie de afecțiuni care ar putea da o simptomatologie asemănătoare, dar nu necesită un tratament chirurgical.

Dintre afecțiunile medicale extraperitoneale un prim grup îl formează *bolile febrile*, digestive sau generale, infecțioase sau virale, care pot determina simptome abdominale (grețuri, vărsături, dureri) cum ar fi: toxiinfecțiile alimentare diverse, febra tifoidă în mod special, virozele cu adenită mezenterică, chiar și gripa cu manifestări abdominale.

O a doua categorie de eliminat sînt *afecțiunile toracice diverse:* o pneumonie (mai ales bazală), o embolie pulmonară sau o tromboză coronariană acută; oricare din acestea se poate manifesta prin dureri spontane abdominale, prin dureri provocate la palpare — eventual chiar apărare musculară localizată — și prin inhibiția peristalticii intestinale.

Anumite *boli nervoase*, ca *tabesul* și mai ales *herpes zoster* localizat pe ultimii nervi intercostali, pot fi confundate cu abdomenul acut.

De asemenea, o serie de boli metabolice și toxice pot da manifestări abdominale violente, cu dureri și contractură abdominală: crizele diabetice sau hiperlipemice, porfiria acută, saturnismul acut, aranismul (pseudoabdomen acut prin mușcătura păianjenului *„văduva neagră“).*

Dintre *bolile medicale intraabdominale*, toate colicile (renoureterală, biliară, salpingiană) pot produce o semiologie abdominală alarmantă mai ales sub raportul elementelor subiective, adică al durerilor.

O altă categorie de afecțiuni de luat în considerare sînt cele situate la limitele medico-chirurgicale. *Pancreatita acută*, necroticohemoragică sau edematoasă, *colecistita acută* în toate variantele ei anatomopatologice, *supurațiile genitale* la femei, *ischemia entero-mezenterică* la debut, sînt boli confundabile pînă la un punct cu o peritonită acută. În cazul lor însă problemele diagnosticului diferențial sînt oarecum ușurate de faptul că bolnavii respectivi trebuie internați în chirurgie, unde o eventuală decizie operatorie va putea fi luată cît de curînd. Alte diagnostice diferențiale ale peritonitelor sînt ale unor boli acute esențial și urgent chirurgicale ca: *apendicita acută*, *torsiunile viscerale*, *infarctul intestinal*, *ocluziile intestinale mecanice*, *hemoragiile intraperitoneale;* aici diferențierea contează mai puțin, pentru că oricum bolnavul va fi supus unei operații de urgență.

Problemele diagnosticului diferențial al peritonitelor se rezolvă în cele mai multe cazuri cu mijloace clinice, pentru că, așa cum s-a arătat și mai sus, examenul local al abdomenului, mai ales repetat, este suficient de demonstrativ pentru a înlătura orice dubii. Și totuși există cazuri în care datele clinice pot rămîne dubioase din mai multe motive: interogatoriu imposibil la bolnavi necooperanți, examen fizic neconcludent datorită obezității, sărăciei semnelor locale sau atipiei totale a semiologiei. În asemenea cazuri pot aduce servicii două *metode ajutătoare de diagnostic:* puncția peritoneală și laparotomia exploratorie.

Puncția peritoneală are anumite indicații și contraindicații, o anumită tehnică asupra căreia s-a insistat la 9.1.2. Valoarea ei este mare cînd rezultatul este pozitiv, demonstrînd prezența exsudatului peritoneal, care va fi imediat cercetat sub raport bacteriologic, prin examenul unui frotiu direct și prin însămînțare pe medii pentru aerobi și anaerobi.

Informațiile clinice neconcludente și puncția negativă pot justifica o ultimă metodă pentru diagnosticul de afirmare a peritonitei, *laparotomia exploratorie.* Discutabilă cu ani în urmă, cînd riscurile unei simple deschideri a cavității peritoneale erau mai însemnate, laparotomia exploratoare este astăzi unanim acceptată, datorită progreselor anesteziei și reanimării, care au redus la proporții minime complicațiile și mortalitatea actului operator al laparotomiei în sine. Față de toate celelalte mijloace, care au limitele lor de acuratețe, laparotomia este cea mai precisă metodă de diagnostic, neavînd rezultate fals negative sau pozitive. În plus, dacă diagnosticul prezumtiv de peritonită este confirmat (ceea ce statistic se întîmplă în cca 90% din cazuri) laparotomia asigură, pe lîngă diagnostic, şi rezolvarea terapeutică a cauzei şi efectelor peritonitei. Singurul risc, mai mult moral sau psihologic al laparotomiei, dacă bolnavul nu este foarte bătrîn şi tarat, rămîne eventuala ei inutilitate (aşa-zisa „laparotomie albă"). Dar acesta este un „risc calculat", mult preferabil faţă de riscul amînării operaţiei, care poate aduce bolnavul într-o stare irecuperabilă dacă are într-adevăr o peritonită.

A doua etapă a diagnosticului diferenţial priveşte *definirea cauzei peritonitei*. Nu se va insista asupra ei, pentru că, aşa cum s-a mai arătat, există unele particularităţi clinice şi evolutive care ţin specific de patologia viscerală responsabilă de producerea peritonitei şi se studiază în capitolele respective. De altfel definirea exactă preoperatorie a cauzei unei peritonite este mult mai puţin importantă decît stabilirea existenţei peritonitei, care impune o intervenţie chirurgicală în cursul căreia se va preciza şi etiologia.

(vii) **Forme clinice deosebite ale peritonitelor secundare.** Lăsînd la o parte formele etiologice diferite, se pot individualiza unele forme clinice speciale.

a) *Peritonita hipertoxică*, totdeauna difuză, este caracterizată prin evoluţie rapid mortală (12—24 ore de la debut) şi gravitatea semnelor generale de şoc toxic şi hipovolemic, în contrast cu intensitatea redusă a semnelor abdominale. Chiar şi febra poate fi absentă. Contractura lipseşte, durerea însă poate lipsi sau poate fi moderată, leucocitoza este în limite normale. Tulburările respiratorii sînt însă de regulă prezente. Substratul patologic al acestor forme este fie o infecţie ultramasivă şi difuză cu germeni foarte virulenţi, fie evoluţia unei infecţii obişnuite pe un teren cu mijloace insuficiente de luptă, prin vîrstă (copilul foarte mic sau bolnavul foarte vîrstnic), prin areactivitate constituţională, patologică sau indusă iatrogenic.

b) Excepţional, un om tînăr şi viguros poate dezvolta o *formă frustă* de peritonită, cu un episod febril şi dureros abdominal, tratat medical sau cu indiferenţă, chiar şi fără evocarea diagnosticului de peritonită. Acest diagnostic se va pune retrospectiv, prin descoperirea intraoperatorie a urmelor unei peritonite (aderenţe, bride, de obicei cantonate într-o regiune a cavităţii peritoneale) cu ocazia unei laparotomii pentru aceeaşi boală care a provocat peritonita sau pentru cu totul alte cauze.

c) *Peritonita postoperatorie* este o formă clinică specială nu numai prin cauză, dar şi prin aspectele semiologice deosebite care pot ridica probleme delicate de diagnostic. Etiologic, contaminarea se poate realiza în timpul operaţiei, prin diseminarea largă a unei colecţii purulente preexistente sau prin răspîndirea intraperitoneală a conţinutului septic al unui organ cavitar. Mai des însă momentul infecţiei este postoperator, prin dehiscenţa, mică sau largă, a unei suturi sau anastomoze de organ cavitar, care lasă să se scurgă în peritoneu un conţinut septic (de exemplu, dehiscenţa suturii unui bont duodenal după o rezecţie gastrică, a unei anastomoze de colon după o rezecţie, a unei suturi uterine după o operaţie cezariană etc.). Un caz mai rar este cel al peritonitelor postoperatorii care survin fără legătură cu motivul şi sediul operaţiei, fiind consecinţa unor leziuni determinate de factori generali ca *stresul* operator (o colecistită acută nelitiazică „postoperatorie" perforată sau un ulcer duodenal acut perforat, de pildă) sau chiar printr-o simplă coincidenţă (de exemplu, o apendicită acută care se perforează la cîteva zile după indiferent ce altă operaţie abdominală).

Apariţia şi evoluţia unei peritonite postoperatorii depind considerabil de unele condiţii locale şi generale. O soluţie de continuitate în arborele biliar, o mică dehiscenţă a suturii bontului duodenal sau o lipsă de etanşeitate a unei anastomoze intestinale se pot manifesta doar sub forma unei fistule externe, fără gravitate dacă debitul pierderilor nu e mare şi mai ales dacă a fost instalat în timpul operaţiei un drenaj corect de vecinătate la sediul operaţiei. Dimpotrivă, o dehiscenţă mare sau chiar una mică dar neasigurată de un drenaj extern eficient, pot provoca o peritonită. Contează mult şi intervalul de timp dintre operaţie şi perforaţie: peritonita difuză apare mai ales în dehiscenţele precoce, survenite în primele zile după intervenţie, pentru că mai tîrziu regiunea operată este de obicei blocată prin aderenţele postoperatorii inerente. Dacă suturile se desfac după primele 5—6 zile se va dezvolta fie o peritonită localizată, fie o fistulă externă prin traiectul tubului de dren sau prin plaga operatorie. Uneori, peritonita postoperatorie se asociază cu deschiderea parţială sau completă a plăgii operatorii, adică cu o *evisceraţie*, care apare mai ales la bolnavi debili, denutriţi, neoplazici, taraţi prin diverse cauze, condiţii care favorizează de altfel şi producerea dehiscenţei suturilor digestive şi a peritonitei.

Semiologia unei peritonite postoperatorii poate fi uneori clară, demonstrativă, aşa cum se întîmplă mai ales la oamenii tineri, cu reactivitate bună: la cîteva zile după operaţie bolnavul acuză o durere violentă în abdomen, bine localizată într-o zonă în care palparea constată apărare sau contractură. În cîteva ore durerea şi contractura difuzează, apar febra, frisonul, vărsăturile şi toate semnele clinice şi biologice care întregesc tabloul clinic obişnuit al peritonitelor.

De multe ori însă aspectul clinic al peritonitelor postoperatorii diferă în mod esenţial de cel cunoscut, prin caracterul atenuat sau chiar prin lipsa semnelor obişnuite, care devin inaparente datorită tratamentului complex la care sînt supuşi bolnavii după operaţie. Durerea abdominală poate fi mascată prin medicamentele antalgice şi sedativele centrale, sau poate fi confundată cu durerea banală parietală postoperatorie (greşit, pentru că cea din urmă se atenuează mult după primele zile). Febra poate lipsi sau fi puţin ridicată din cauza administrării antibioticelor. Lipsa tranzitului intestinal poate fi atribuită obişnuitei pareze postoperatorii, ca şi o eventuală distensie, mai mult sau mai puţin marcată a abdomenului. Şi totuşi, sub acest aspect aparent „acceptabil" pentru o evoluţie postoperatorie „ceva mai greoaie" se poate ascunde o peritonită de mare gravitate, care poate fi bănuită numai datorită unor semne indirecte.

- Un semn foarte important este *nereluarea tranzitului digestiv* sau *reapariţia stazei gastrice* după o evoluţie iniţial favorabilă. Persistenţa unui aspirat gastric semnificativ (peste 1 000 ml/24 de ore) dincolo de primele 2—3 zile, eventual creşterea volumului de lichid aspirat, ca şi apariţia unor vărsături care necesită re/punerea sondei de aspiraţie, trebuie să sugereze existenţa unei peritonite sau a unei ocluzii mecanice precoce postoperatorii (vezi şi 11.13).

- Un al doilea semn sînt *tulburările respiratorii*. Un operat abdominal care devine progresiv polipneic şi dispneic, care-şi încarcă arborele traheobronşic cu secreţii neevacuabile printr-o tuse ineficientă, şi care alunecă spre o insuficienţă respiratorie acută este totdeauna suspect de a dezvolta o complicaţie septică intraperitoneală.

- În fine, al treilea semn „indirect“ ține de funcția renală. Apariția unei insuficiențe renale acute manifestată prin oligoanurie (care poate fi rezistentă sau temporar accesibilă solicitării prin diuretice majore) constituie un semnal cu atît mai alarmant cu cît apare de abia după cîteva zile de la operație.

Radiologia va arăta un plămîn încărcat, eventual cu atelectazii bazale și cu puțin lichid în pleură; abdominal, pneumoperitoneul postoperator și cîteva anse destinse, paretice (fig. 9.12). Un *indice opac* (niciodată bariu, ci numai material hidrosolubil de tipul gastrografin sau analog) poate arăta în timp (24 de ore) progresia lentă, paretică a substanței opace către cec, certificînd astfel originea inflamatorie a tulburărilor postoperatorii și excluzînd o ocluzie mecanică înaltă.

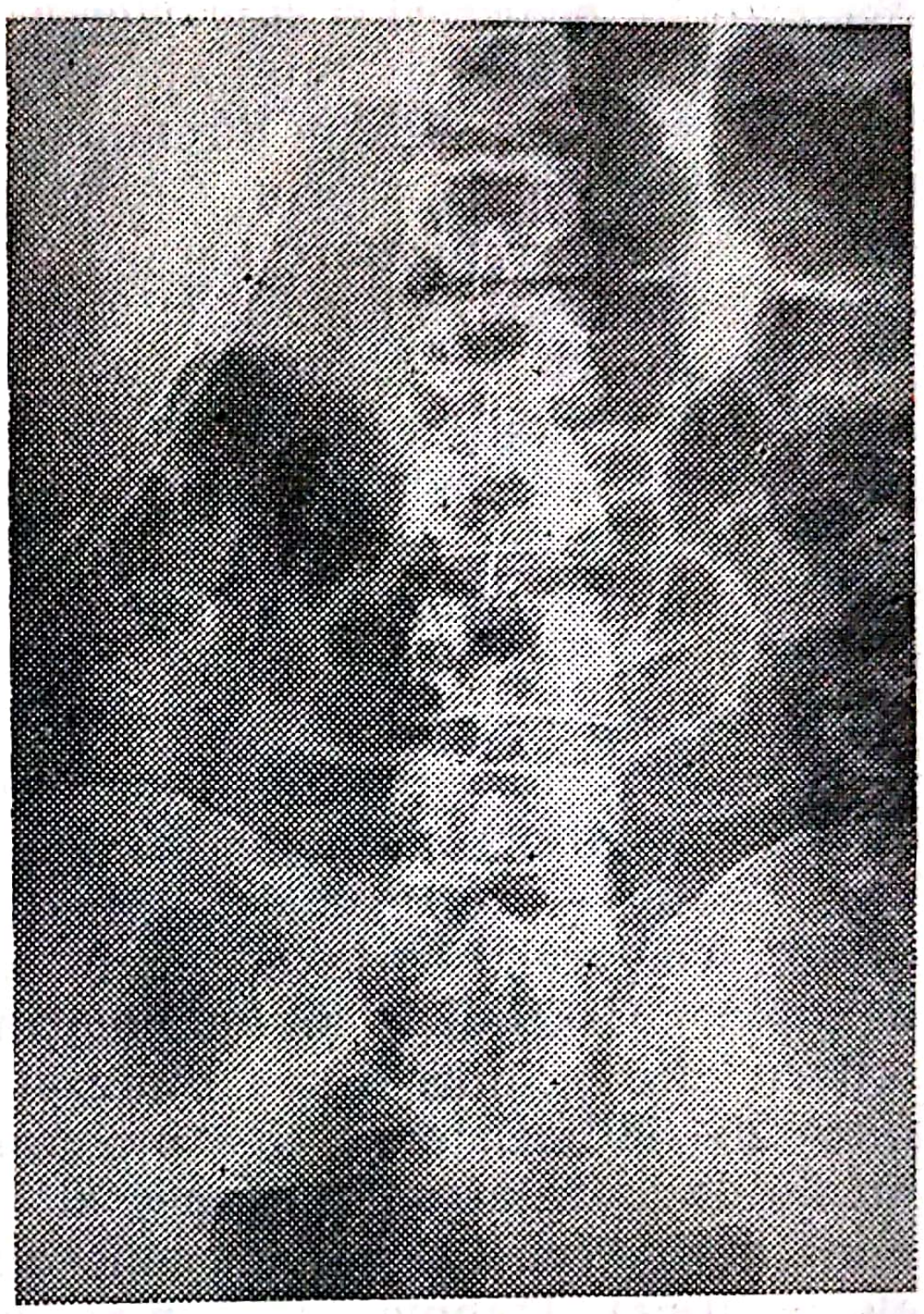

Fig. 9.12 — Pareză intestinală într-o peritonită postoperatorie (radiografie abdominală simplă).

Dintre constantele sanguine, ureea și creatinina vor fi crescute, dar hemoconcentrația lipsește datorită perfuziilor postoperatorii permanente. Leucocitoza este greu de interpretat după operație: cifrele foarte ridicate, peste 15—18 000, sînt desigur sugestive în prezența unui tablou clinic alarmant, dar se pot întîlni și în afara unor evoluții complicate. Pe de altă parte, ca și orice altă peritonită, și încă mai mult poate datorită folosirii antibioticelor, cea postoperatorie poate evolua cu o leucocitoză normală. În urină, eliminările de uree pe 24 de ore vor fi scăzute, chiar dacă volumul diurezei este forțat cu diuretice.

Puncția exploratoare a abdomenului recent operat este o manevră delicată, din cauza distensiei gazoase și a aderențelor intestinului la perete în regiunea operată; aduce servicii cînd exsudatul a difuzat și poate fi găsit la distanță de sediul plăgii operatorii. În fine, *laparotomia*, de obicei iterativă, se poate impune atît ca mijloc final de stabilire a unui diagnostic neclar, cît și pentru rezolvarea complicației.

(viii) **Evoluția** unei peritonite difuze este de regulă continuă, progresivă, invazivă, producînd moartea bolnavului prin șoc toxico-septic sau prin complicații (respiratorii, în special) într-un interval care, în absența tratamentului, nu depășește de obicei 3—5 zile de la debut.

(ix) **Tratamentul** este deci absolut necesar și are un caracter de urgență, pentru că, dincolo de anumite limite ale multiplicării microbiene și ale posibilităților de compensare ale organismului, măsurile terapeutice devin ineficiente (peritonitele zise „neglijate“ sau „depășite“).

Tratamentul peritonitelor comportă trei linii de acţiune, obligatoriu conjugate şi paralele: reanimare, chimioterapie şi intervenţie chirurgicală. Reanimarea şi chimioterapia precedă, însoţesc şi urmează *actul operator*, care este indispensabil, dar insuficient prin sine însuşi pentru a asigura succesul.

A. *Reanimarea* se realizează printr-un complex de măsuri care vizează stabilirea gradului deficitelor funcţionale şi compensarea lor. Obiectivele principale sînt:

a) *Punerea în repaus şi decomprimarea tubului digestiv; se realizează prin aspiraţie nazogastrică şi suprimarea completă a oricărei alimentaţii orale.* Punerea în repaus digestiv total ajută la menţinerea imobilizării paralitice a intestinului, ceea ce combate diseminarea infecţiei în cavitatea peritoneală. Golirea tubului digestiv prin aspiraţie reduce distensia abdominală, micşorînd astfel efectele respiratorii ale peritonitei. În plus, anestezia şi operaţia se vor executa mai uşor în condiţiile unui intestin măcar parţial evacuat.

Recoltarea şi măsurarea lichidului aspirat sînt obligatorii pentru stabilirea unui bilanţ corect al pierderilor şi al necesităţilor de compensare. Aspiraţia gastrică se instituie de la prezentarea bolnavului şi se continuă pe toată perioada transoperatorie; suprimarea ei este condiţionată de reluarea funcţiei absorbtive şi motorii a tubului digestiv, recunoscută după reducerea volumului şi modificarea caracterelor lichidului aspirat.

b) *Compensarea hidrică, ionică şi energetică* a lipsei alimentaţiei şi a pierderilor se face prin *administrarea parenterală*, în scopul menţinerii principalelor echilibre ale homeostaziei. Apa este vehiculul unor soluţii minerale (Na, Cl, K) şi calorigene (glucoză); pentru o reanimare energică şi de lungă durată vor trebui însă adăugate sînge, plasmă, soluţii de acizi aminaţi şi de lipide. Cantităţile şi combinaţiile necesare reanimării se stabilesc după criterii clinice: măsurarea diurezei orare (care trebuie adusă şi menţinută între 25—50 ml), măsurarea pierderilor din ziua precedentă, evaluarea gradului de deshidratare după aspectul bolnavului, dar şi după rezultatele determinărilor de laborator (hemoconcentraţia, anemia, hipoproteinemia, deficitele electrolitice). Trebuie avută în vedere şi capacitatea bolnavului de a suporta aportul parenteral: la bolnavii vîrstnici cu probleme cardiace, cu funcţie renală insuficientă, există totdeauna pericolul unei supraîncărcări generatoare de edem pulmonar acut. Monitorizarea presiunii venoase centrale poate aduce mari servicii.

c) *Prevenirea şi combaterea insuficienţei respiratorii acute* sînt deosebit de importante la bătrîni şi la cei cu deficit respirator preexistent. Se poate uneori realiza prin măsuri simple de *nursing:* ridicarea bolnavului în poziţie semişezîndă, care coboară diafragmul şi uşurează efortul respirator, oxigenoterapie nazală intermitentă, respiraţiile adînci şi tusea comandată, tapotajul toracic, care ajută eliminarea secreţiilor, la nevoie aspiraţie nazotraheală dacă bolnavul nu poate expectora, rotirea bolnavului pe părţile laterale, ceea ce favorizează expansiunea micilor focare atelectatice.

Dacă insuficienţa respiratorie se agravează, va fi nevoie de măsuri mai complexe, de respiraţie asistată sau controlată, cu un aparat de ventilaţie, de administrare continuă de oxigen, eventual de traheostomie. Va trebui urmărită presiunea gazelor sanguine, pH-ul sanguin, va trebui adăugată corecţia devierilor nu numai respiratorii, dar şi metabolice ale echilibrului acidobazic. Pe măsura ameliorării procesului peritoneal, bolnavul va fi testat pentru respiraţia spontană, la care va reveni treptat.

B. *Chimioterapia specifică antibacteriană* este absolut necesară în tratamentul unei peritonite. Scopul ei este reducerea numărului de germeni prin distrugerea și împiedicarea multiplicării lor pînă la un nivel la care mijloacele naturale de luptă ale organismului pot face față infecției.

Caracterul de mare urgență, de „cursă contra cronometrului“, al tratamentului peritonitelor difuze exclude posibilitatea antibioterapiei în modalitatea „adaptată“, adică aplicată țintit după rezultatele determinărilor bacteriologice (care durează cel puțin 24—48 de ore). Rămîne deci antibioterapia în modalitatea „sistematică“, imediată, urgentă, în care alegerea antibioticelor este dictată de examenul organoleptic și bacteriologic al exsudatului peritoneal, de cunoașterea teoretică principială a microflorei din organul care a produs contaminarea, de necesitatea evitării unor efecte toxice inacceptabile pentru condițiile cazului, dar și de posibilitățile de administrare.

Practic, flora bacteriană din peritonitele chirurgicale este totdeauna polimorfă, astfel încît antibioticele alese vor trebui să acopere un spectru larg de activitate, ceea ce se obține prin asocierea unor antibiotice active pe aerobii gram-negativi (gentamicină, kanamicină, cefalosporină), cu antibiotice active pe anaerobi (cloramfenicol, clindamicină, metronidazol). O acoperire foarte completă ar include și penicilina G sau ampicilina, pentru neutralizarea enterococilor. În principiu, ar trebui folosite numai antibiotice bactericide, dar acest deziderat nu poate fi respectat totdeauna (argumentul farmacologic al incompatibilității între un bacteriostatic și un bactericid este valabil mai mult pentru infecțiile monoclonale; în peritonite, infecția fiind plurimicrobiană, germenii au sensibilități diferite și, dacă măcar unii dintre ei pot fi eliminați, se va reduce efectul nociv al sinergiei microbiene).

Nefuncționalitatea tubului digestiv în peritonite proscrie alegerea antibioticelor care nu pot fi administrate decît oral (neomicină, comprimate de metronidazol). Calea de administrare preferabilă este cea venoasă, fiind mai eficace și ușor de folosit la acești bolnavi, care sînt de regulă supuși unor perfuzii venoase continue. Dozele vor trebui să fie mari, apropiate de limitele superioare tolerate. Ritmul preferabil de administrare este cel intermitent — terapie „pulsată“ cu doze discontinue — realizînd vîrfuri de concentrație mare, mai active decît concentrația mică și uniformă a ritmului continuu. Tratamentul trebuie continuat cel puțin o săptămînă, fără schimbarea nejustificată a antibioticelor. Probleme speciale de dozare se ridică pentru antibioticele *oto- și nefrotoxice* (ca gentamicina și, în general, aminoglicozidele) la bolnavii cu funcție renală alterată, așa cum se întîmplă des în peritonitele difuze. Marginea redusă de securitate între dozele active și cele toxice impune distanțarea și micșorarea dozelor dacă există semne de insuficiență renală (oligurie, creatininemie peste 1 mg %).

Schimbarea antibioticelor după rezultatele antibiogramei ar putea fi uneori luată în considerare *dacă boala nu evoluează favorabil*, dar clinicianul trebuie să știe că din populația unei infecții polimicrobiene numai o parte din germeni — eventual chiar cei mai nevinovați — pot fi „prinși“ în cultură și testați în privința sensibilității.

Calea de administrare *intraperitoneală* a antibioticelor este foarte discutată. Unele, în special aminoglicozidele (kana, neo, streptomicina) pot produce depresiuni respiratorii severe dacă sînt introduse în peritoneu. Altele (cloramfenicolul, de exemplu) nu sînt active decît după ce au fost metabolizate în ficat. În general se recunoaşte eficacitatea mai slabă a căii peritoneale faţă de cea venoasă.

Cu totul excepţional, tratamentul medical poate rezolva unele forme de peritonită acută în care contaminarea peritoneală este redusă sau stopată prin mecanisme locale. Este cazul peritonitelor aseptice în care antibioticele pot preveni o transformare bacteriană, al peritonitelor în care efracţia viscerală este blocată printr-un organ vecin (perforaţii „acoperite") şi al unor peritonite postoperatorii cu fistule mici şi abdomen drenat; *altfel, reanimarea şi antibioterapia, oricît de adecvate, energice şi susţinute, nu pot vindeca o peritonită în care contaminarea continuă.*

C. De aceea, în aproape toate cazurile, este nevoie de un *tratament chirurgical*, foarte urgent dacă semnele de peritonită difuză sînt prezente. Scopul operaţiei este triplu: suprimarea sursei de contaminare, curăţirea cavităţii peritoneale şi drenajul acesteia, la care se adaugă — dacă este posibil — prevenirea unei recidive a peritonitei prin tratamentul bolii de fond care a dus la apariţia peritonitei.

Anestezia trebuie să fie cît mai bună, preferabil generală, incizia parietală trebuie să fie largă, preferabil o mediană care poate fi prelungită după nevoie supra sau/şi subombilical, cît este nevoie pentru a lucra sigur şi comod.

După prelevarea (obligatorie) a unei mostre de lichid peritoneal pentru bacteriologie şi îndepărtarea restului de lichid prin aspiraţie, trebuie identificată sursa peritonitei. Găsirea organului perforat este de obicei uşoară, cu atît mai simplă cu cît diagnosticul preoperator a fost mai precis. În lipsa acestuia sau în cazurile neconcordante, locul de origine a peritonitei va trebui căutat printr-o explorare metodică, urmînd fie o ordine topografică regională, fie o secvenţă dictată de cunoaşterea principială a celor mai frecvente perforaţii. Uneori, sursa peritonitei este „ascunsă", necesitînd o metodologie mai complexă de explorare, cum se întîmplă în perforaţiile gastrice posterioare în retrocavitatea epiploică, în unele peritonite biliare prin permeaţie fără macroperforaţie sau cînd cavitatea peritoneală este fragmentată prin aderenţe vechi, secundare altor operaţii sau inflamaţii peritoneale. Negăsirea originii contaminării după o explorare amănunţită poate ridica problema unei *peritonite primitive*, care va fi confirmată prin rezultatul bacterioscopiei directe, executată între timp din lichidul peritoneal (vezi 9.2.3).

a) *Tratamentul perforaţiei* comportă, în linii mari, trei posibilităţi:

- *Închiderea directă a perforaţiei* (de fapt o excizie — sutură protejată cu o plastie de epiploon) este soluţia cea mai simplă, puţin recomandabilă pentru că sutura se poate desface, organul bolnav perforat rămîne pe loc şi perforaţia poate recidiva. Se foloseşte totuşi, la bolnavi cu stare proastă, care n-ar putea rezista unei operaţii mai complexe, pentru organele care se pretează la o sutură (stomac, duoden, intestin, colon).
- *Drenajul extern al organului perforat* este de asemenea o soluţie rar întrebuinţată, tot în condiţii de stare generală precară. De pildă, o colecistostomie într-o perforaţie de veziculă biliară sau transformarea unei perforaţii de colon într-o colostomie.
- Soluţia preferabilă, care rezolvă atît perforaţia cît şi boala de bază a organului perforat, este *rezecţia* acestuia, parţială sau totală, depinzînd de leziune şi de importanţa fiziologică a organului în cauză. De pildă, apendi-

cectomia în perforaţia apendiculară, histerectomia sau salpingectomia în perforaţiile genitale, colecistectomia în colecistita acută perforată, sau rezecţia parţială de stomac în perforaţiile gastrice sau duodenale.

Mediul septic al peritonitei impune anumite particularităţi tactice acestor operaţii de exereză organică. Astfel, trebuie evitate decolările întinse cu deschiderea spaţiului retroperitoneal, a cărui contaminare poate produce o celulită retroperitoneală gravă. Dacă a existat o poluare masivă, ca în peritonitele stercorale prin perforaţie de colon, suturile şi anastomozele digestive prezintă un risc mare de dehiscenţă; de aceea, în asemenea cazuri se renunţă la restabilirea imediată a continuităţii tubului digestiv, preferîndu-se soluţii tactice mai sigure, ca derivaţiile externe temporare (colostomii), urmînd ca tranzitul natural să fie reconstituit într-un timp operator ulterior.

b) *Curăţirea* cavităţii peritoneale este un timp operator foarte important pentru asigurarea unei bune evoluţii postoperatorii. Se realizează prin spălarea insistentă, meticuloasă, completă, cu ser fiziologic călduţ care este apoi îndepărtat prin aspiraţie. Repetarea manevrelor de spălare permite evacuarea exsudatului, a resturilor de conţinut intestinal şi a depozitelor fibrinoase, care trebuie să fie completă, adică nu numai din zonele centrale ale cavităţii abdominale, dar şi din spaţiile recesuale mai greu accesibile: interhepatofrenic, loja splenică, cavitatea retroepiploică. Persistenţa unui material septic în aceste spaţii poate fi urmată de constituirea postoperatorie a unor colecţii localizate (abcese) cu reluarea simptomatologiei şi necesitatea unor noi operaţii.

c) *Drenajul* decliv al cavităţii peritoneale cu tuburi ar trebui să asigure evacuarea resturilor purulente, ceea ce este puţin util dacă toaleta întregii cavităţi a fost corectă. De fapt, drenajul peritoneal are mai mult scop de „observaţie" a ceea ce se întîmplă în cavitate, şi aşa foarte limitată în timp, pentru că tuburile sînt foarte curînd (24—48 ore) colmatate de aderenţele epiploice şi intestinale, devenind inutile; în plus, prelungirea drenajului creează pericolul unor escare vasculare sau digestive la locul de contact cu tuburile. Mai folositor este drenajul de vecinătate al zonelor perforate unde s-a făcut o sutură sau o rezecţie; aici tubul de dren are un rol de „păzitor" al suturilor sau anastomozelor, preformînd o cale de drenaj extern pentru o eventuală dehiscenţă a acestora, totdeauna posibilă în mediul septic al unei peritonite.

În cazul totdeauna grav al unei poluări peritoneale masive (de exemplu, prin perforaţia intestinului gros într-o ocluzie), aşa-zisa peritonită „stercorală" sau „fecală", s-a propus şi aplicat metoda irigaţiei continue postoperatorii a cavităţii peritoneale. Aceasta presupune instalarea unui dispozitiv tubular complex de admisie şi de evacuare a unui lichid de irigaţie peritoneală, compus dintr-o soluţie salină izotonică, cu sau fără antibiotice (fig. 9.13). Teoretic, spălarea continuă a peritoneului ar adăuga la efectul de curăţire mecanică şi la chimioterapia locală antibacteriană un efect de epurare sanguină prin dializă (a ureei, de pildă), ajutător pentru o funcţie renală deseori deficitară la aceşti bolnavi. În practică însă, eficacitatea spălării continue este de cele mai multe ori anulată prin barajele aderenţiale care izolează marea cavitate peritoneală de traiectele tuburilor.

În peritonitele recidivante, cu şoc toxicoseptic, cu eventuale fistule digestive pentru moment nerezolvabile, şi cu o *stare precară a peretelui abdominal*, după mai multe intervenţii se poate recurge la metoda laparo(celio) stomiei, denumită şi „abdomen deschis". În această formulă peretele abdominal rămîne deschis, total sau parţial, masa viscerală fiind acoperită şi protejată printr-o folie de plastic multiperforată (Simici) sau printr-o ţesătură („ciorap") de plastic. Se realizează astfel o evisceraţie dirijată, care permite evacuarea permanentă a exsudatului peritoneal şi controlul direct al evoluţiei procesului septic din cavitate.

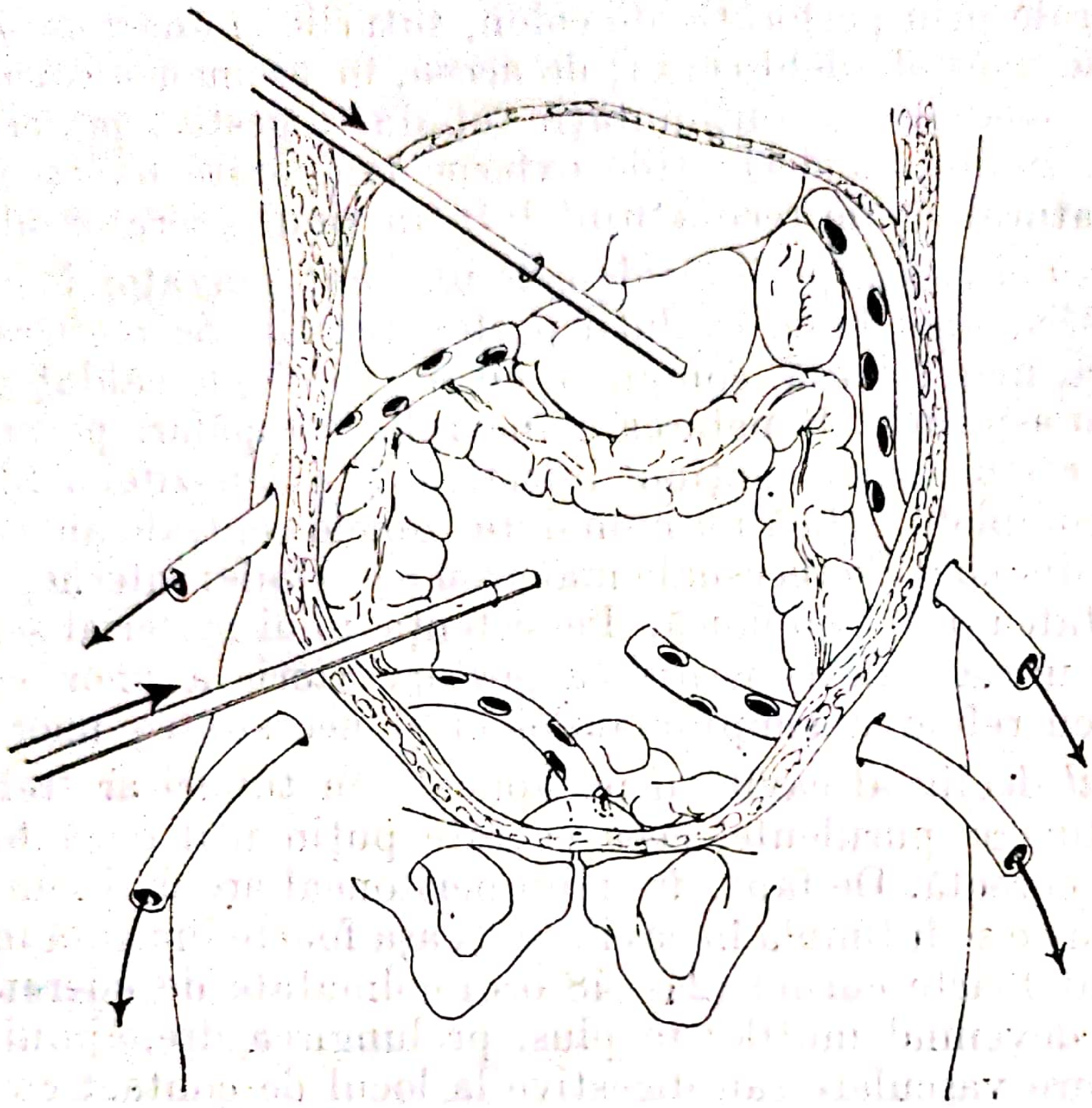

Fig. 9.13 — Dispozitiv complex de drenaj şi spălătură peritoneală continuă.

Actul operator, oricît de corect executat, nu poate asigura prin sine vindecarea bolii locale şi generale foarte grave care este peritonita. Va fi deci nevoie şi în perioada postoperatorie de o terapie intensivă — reanimare şi chimioterapie — care continuă acţiunile începute înainte de intervenţie.

În cazurile favorabile, starea bolnavului se ameliorează treptat, ceea ce se constată prin scăderea febrei, scăderea/dispariţia stazei digestive, creşterea diurezei, apariţia tranzitului pentru gaze şi scaune, revenirea stării generale. La 3—4 zile după operaţie se va putea relua, precaut şi progresiv, alimentaţia orală, paralel cu care se va diminua şi suprima aportul parenteral. Drenajele peritoneale se vor îndepărta cînd nu mai funcţionează, dar chimioterapia se va menţine 7—10 zile.

(x) **Evoluţia postoperatorie** nu totdeauna este bună, bolnavul peritonitic fiind susceptibil de dezvoltarea unor variate tipuri de complicaţii.

a) În cazurile cînd contaminarea a fost foarte masivă sau foarte virulentă, depăşind posibilităţile de compensare ale subiectului, sau cînd intervenția chirurgicală a fost tardivă, procesul peritoneal evoluează în continuare după operație, cu aspect toxic sau septicemic. Este *peritonita progresivă* care va ucide bolnavul în 2—5 zile, cu toate măsurile energice puse în joc.

b) *Abcesele reziduale*, multiple sau unice, cu localizări diverse, mai apropiate sau la distanță de focarul inițial, apar către zilele 8—10 după operație. Sînt datorite persistenței infecției, care-și reia activitatea sub forma peritonitei localizate.

c) Între zilele 8—15 postoperator apare pericolul *ocluziei intestinale mixte* (mecano-inflamatorii) ca urmare a aglutinării anselor intestinale prin depozitele fibrinoase rămase după intervenția chirurgicală. Uneori, ocluzia inflamatorie răspunde la tratament medical (antibiotice, pungă cu gheață, repaus digestiv, medicație stimulatoare a peristalticii), alteori însă va fi nevoie de o reintervenție precoce, care va fi mai ales o derivație internă de scurtcircuitare a ghemului de anse aderente.

d) În fine, după 3 săptămîni de la operație și durînd tot restul vieții există posibilitatea unei *ocluzii mecanice prin bride* secundare organizării fibroase a corzilor fibrino-celulare care străbat abdomenul într-o peritonită (vezi 11.13).

Toate aceste complicații pot fi în mare măsură evitate prin precocitatea operației în raport cu debutul peritonitei și printr-o tehnică operatorie corectă.

9.2.2 PERITONITELE SECUNDARE LOCALIZATE

Peritonitele localizate sînt procese inflamatorii — de obicei colecții purulente — limitate la o parte a cavității peritoneale. Deși mai puțin grave decît peritonitele difuze prin evoluția lor imediată, ele prezintă totuși riscuri vitale prin posibilitatea unor complicații severe.

(i) **Etiopatogenia** este aceeași cu a peritonitelor difuze secundare, însămînțarea cavității peritoneale provenind de regulă de la o perforație viscerală, cu o anumită ordine de frecvență. Categorii etiologice particulare sînt reprezentate de abcesele reziduale după o peritonită generalizată operată, datorate persistenței unor focare septice care-și continuă activitatea și de peritonitele localizate postoperatorii, complicații ale unor operații pe organe cavitare. De asemenea mai trebuie semnalată posibilitatea cu totul specială a constituirii unor peritonite localizate prin transformarea septică a unor colecții intraperitoneale sanguine sau de altă natură (hematocelul pelvian infectat, de origine genitală, pseudochist pancreatic supurat) care se studiază odată cu patologia organelor în cauză.

Limitarea procesului infecțios este consecința unei inoculări cantitativ reduse, așa cum se întîmplă în perforațiile mici și lent instalate, care dau timpul necesar mijloacelor de apărare locală să blocheze progresiunea septică spre marea cavitate peritoneală. Contează însă evident și calitatea acestor mijloace, care depinde atît de condiții strict locale, cît și de reactivitatea generală a organismului.

(ii) **Anatomia patologică.** O peritonită localizată poate avea orice sediu în cavitatea peritoneală, dar există localizări predilecte, determinate fie prin vecinătatea unor organe care se perforează mai frecvent, fie prin anatomia și fiziologia cavității peritoneale, care favorizează colectarea exsudatului în anumite locuri.

• *Abcesele pelviene* se formează în micul bazin, fie prin proximitatea organului perforat (apendice jos situat, colon sigmoid, piosalpinx), fie datorită colectării declive în fundul de sac Douglas a materialului septic cu origine mai depărtată.

• *Abcesul de fosă iliacă dreaptă*, de multe ori profund, retrocecal, este de asemenea foarte frecvent datorită perforațiilor apendiculare.

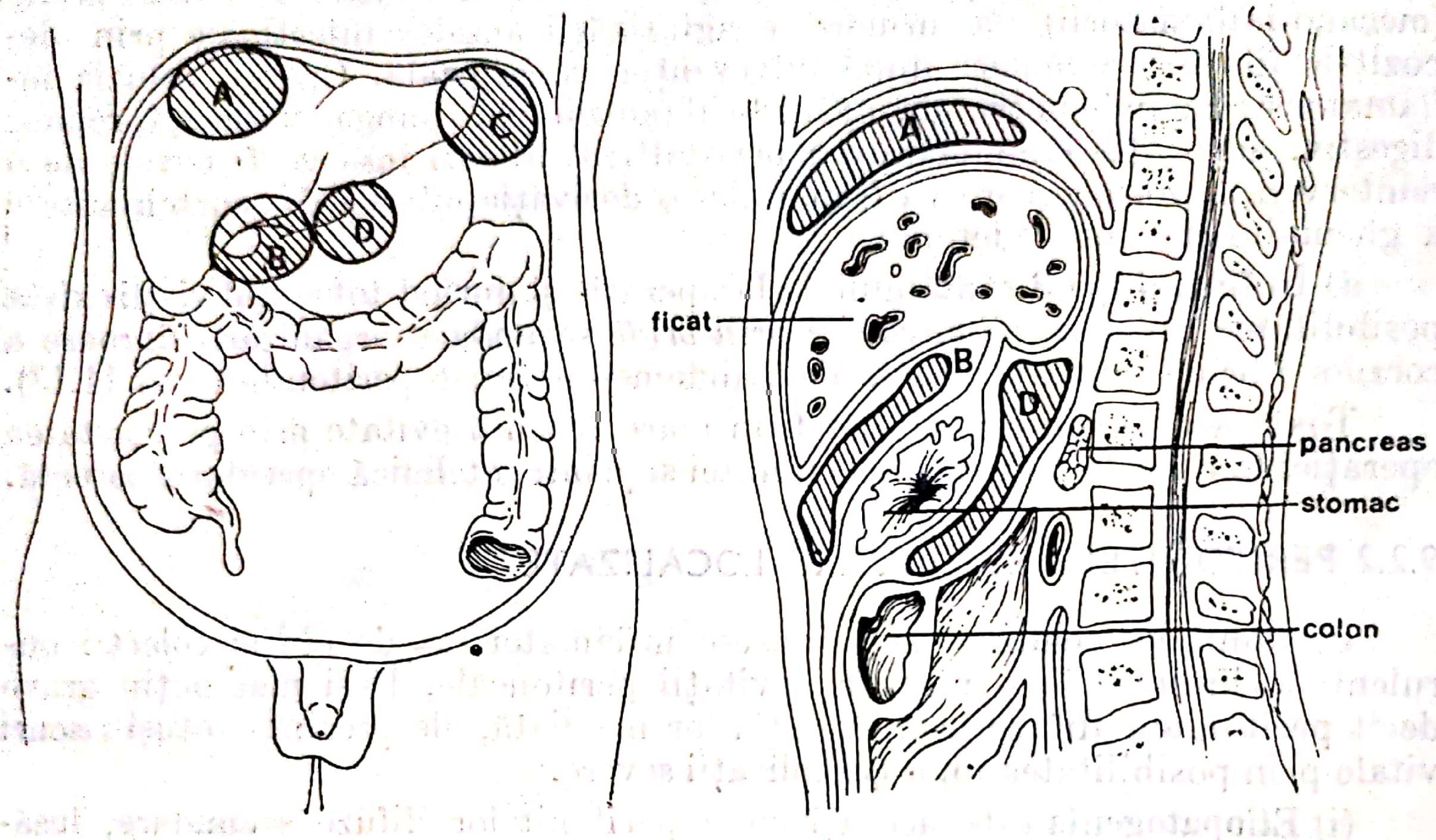

Fig. 9.14 — Topografia abceselor subfrenice.
A — abces interhepatodiafragmatic; B — abces subhepatic; C — abces subdiafragmatic stîng; D — abces retrogastric.

• *Abcesele subfrenice.* Spațiul peritoneal superior dintre mezocolonul transvers și cupolele diafragmului poate deveni, nu rareori, sediul unor peritonite localizate, denumite generic și puțin impropriu *abcese subfrenice*. În realitate, acest mare spațiu are subdiviziuni anatomice în care colecțiile pot fi individualizate mai precis sub numele de abcese *interhepatodiafragmatice*, *subhepatice*, *subdiafragmatice stîngi* și *retrogastrice* (sau ale bursei omentale) (fig. 9.14). Originea acestor abcese cu localizare înaltă poate fi în perforațiile organelor regionale: ficat, căi biliare, duoden, stomac, splină, flexurile colonului sau colonul transvers. Uneori însă sursa lor este la distanță, ca de pildă, într-un abces peri-apendicular care migrează retrocolic sau laterocolic drept pînă în regiunea subhepatică sau chiar interhepatofrenică dreaptă. Aceste migrări sînt favorizate de aspirația activă asupra exsudatului, produsă prin mișcările ritmice respiratorii ale diafragmului. Foarte multe peritonite localizate în abdomenul superior sînt consecința unor operații executate pe numeroasele organe supramezocolice: hepatectomii, colecistectomii, rezecții gastrice, splenectomii, pancreatectomii, colectomii, care aduc după ele anumite

8

remanieri anatomice ale regiunii cu crearea unor spații de colectare ce nu se întîlnesc în anatomia normală.

● *Abcesele centroabdominale submezocolice* se pot dezvolta oriunde între ansele intestinale, avînd deci o topografie nesistematizabilă, ceea ce îngreuiază diagnosticul și găsirea lor. Din această categorie fac parte multe abcese reziduale, secundare unor peritonite difuze incomplet rezolvate prin operație.

Numeric, colecțiile peritoneale limitate pot fi unice sau cu localizări multiple, cele din urmă fiind întîlnite mai ales în abcesele reziduale postperitonitice.

Aspectul macroscopic al unei peritonite localizate poate fi diferit după timpul scurs de la debutul său. La început, pereții colecției sînt constituiți de organele și structurile care o delimitează, solidarizate prin depozite moi, fibrino-leucocitare, ușor de desfăcut prin tracțiune sau disecție digitală. Mai tîrziu, pelicula fibrinoasă se organizează fibroplastic, transformîndu-se într-o coajă dură, cu atît mai groasă cu cît colecția este mai veche. Se zice că peritonita s-a *închistat*. Această „coajă" aderă puternic la organele care limitează colecția, distrugîndu-le tunica seroasă și creînd coalescențe rezistente la disecție, cu pericol de rupere a viscerelor interesate. Colecția însăși se transformă dintr-un exsudat mai fluid într-un puroi gros, aderent, cu aspecte variate de culoare și miros. Evoluînd într-un sistem ecologic închis, populația germinală suferă și ea modificări, cu rarefiere numerică generală, cu selecția anumitor specii și sigur a anumitor tulpini rezistente la cultivare și la antibiotice. Există uneori peritonite localizate fără exsudat sau cu lichid foarte puțin. Ansele intestinale, epiploonul, organele parenchimatoase, porțiuni de perete abdominal chiar, sînt coalescente prin aderențe strînse, fibrinoase și apoi fibroconjunctive, constituind un bloc polivisceral nedisecabil în jurul unui organ inflamat, eventual chiar microperforat. Este peritonita localizată de *formă plastică*, care poartă și numele de *plastron*, individualizat și etichetat după organul bolnav care i-a dat naștere: plastron apendicular, colecistic etc.

(iii) **Clinica** peritonitelor localizate este diferită de cea a peritonitelor difuze, cu excepția perioadei de debut, care durează de la producerea efracției viscerale pînă la generalizarea sau limitarea procesului infecțios. După localizarea procesului septic, se produce în general o *atenuare a semnelor locale*, care rămîn evidente mai ales cînd colecția are contingență cu peritoneul parietal, dar sînt foarte șterse în abcesele profunde situate între ansele intestinale.

A. *Întrucît semnele funcționale și cele obiective ca și explorările necesare* diferă după localizarea colecției, le vom descrie pe rînd pentru fiecare localizare.

a) *În abcesele pelviene* pot exista dureri pelviperineale puțin precise, dar predomină semnele de iritație a organelor vecine: *tenesme rectale*, cu scaune false, de diaree mucoasă, eventual o constipație rebelă la tratament, și *tulburări vezicale*, sub formă de polakiurie și disurie. *Tactul rectal*, obligatoriu în asemenea manifestări, este revelator: o bombare a fundului de sac Douglas, inițial mai consistentă dar mai prost delimitată, totdeauna foarte dureroasă, devine progresiv mai moale, mai bine localizată, evoluînd către fluctuență netă în cîteva zile. O puncție a Douglas-ului prin peretele anterior al rectului, după o dilatație anală, va confirma diagnosticul prin obținerea de material purulent, indicînd și calea de evacuare a abcesului (fig. 9.15).

b) *În abcesele „subfrenice"* simptomatologia este variabilă. *Durerea* poate fi resimțită în *umărul sau fosa supraclaviculară* de partea abcesului, datorită iritației nervului frenic. Poate exista o *tuse iritativă-seacă*, eventual o ușoară dispnee. În abcesele situate lîngă stomac sau duoden, în special în cele postoperatorii, apare deseori o *stază gastrică*, manifestată prin anorexie, greață, intoleranță alimentară, vărsături. La examenul obiectiv se poate constata — inconstant — o *durere provocată* prin palparea *hipocondrului* imediat sub rebordul costal și a *ultimelor spații intercostale, anterior, posterior* sau *lateral*. În regiunea dureroasă se poate pune uneori în evidență un discret *edem subtegumentar*, tradus printr-o îngroșare a pliului cutanat față de partea controlaterală. Abcesele subdiafragmatice dau deseori semne toracice — *o matitate bazală* și o *tăcere respiratorie* — care corespund unei pleurezii aseptice homolaterale, reacție de vecinătate mediată de diafragm.

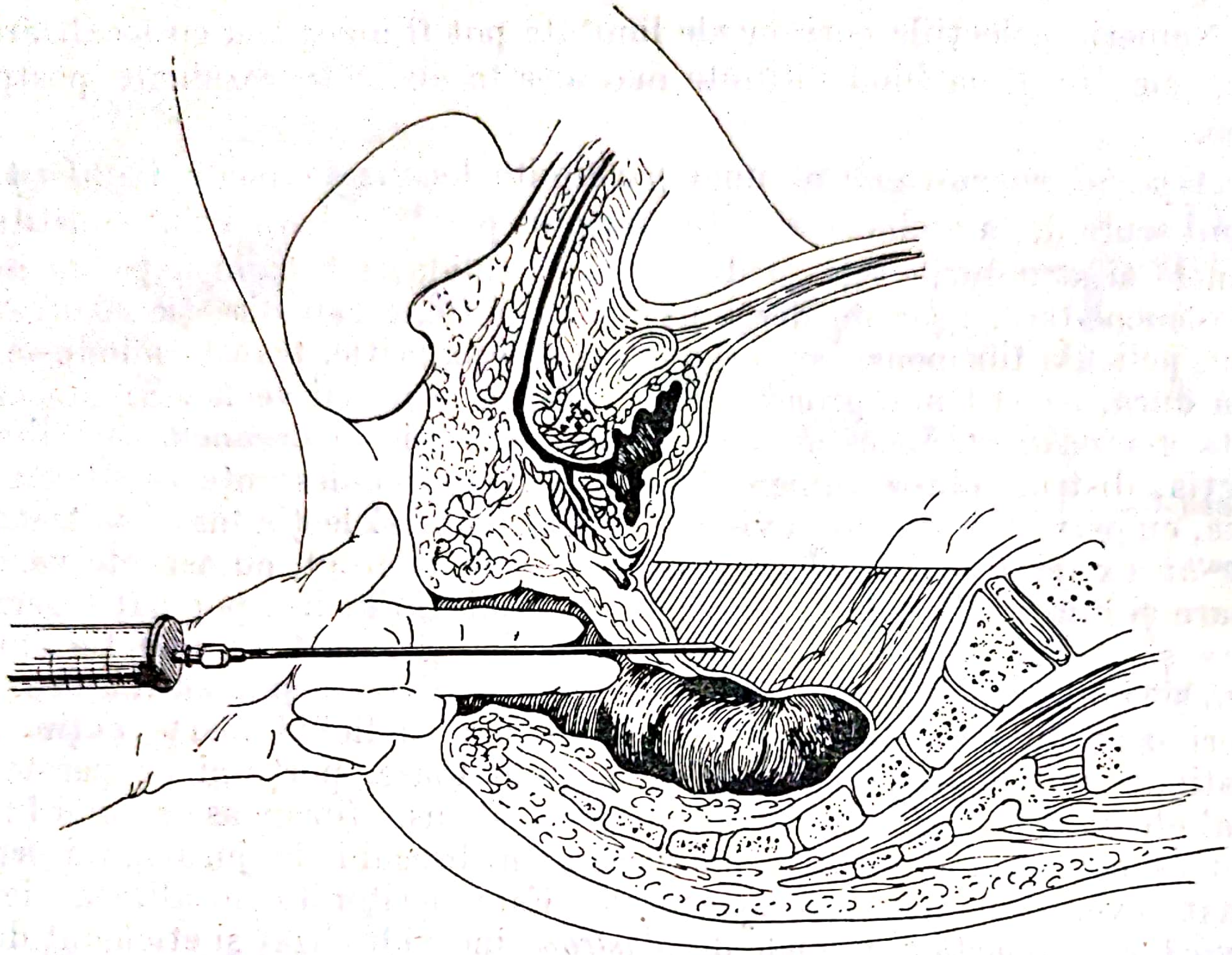

Fig. 9.15 — Puncția transanorectală a fundului de sac Douglas într-un abces pelvian.

Radiologia poate contribui la diagnosticul prezenței și localizării abceselor supramezocolice cu mai multe posibilități. Una este constatarea nespecifică a prezenței lichidului pleural sau a unei ridicări anormale de cupolă diafragmatică (fig. 9.16). Dar, o radiografie centrată pe diafragm și executată în ortostatism poate demonstra, patognomonic, prezența unei *imagini hidro-*

aerice cu linie de nivel, care corespunde unui abces piogazos, în care gazul provine dintr-o perforaţie digestivă sau dintr-o fermentaţie anaerobiotică. Un clişeu de profil va permite localizarea mai precisă a colecţiei (fig. 9.17, fig. 9.18). Asemenea imagini sînt mai direct evocatoare de partea dreaptă, pe stînga ele putînd fi confundate cu nivelul hidroaeric al stomacului, de care pot fi deosebite prin repetarea filmului după o ingestie de substanţă opacă.

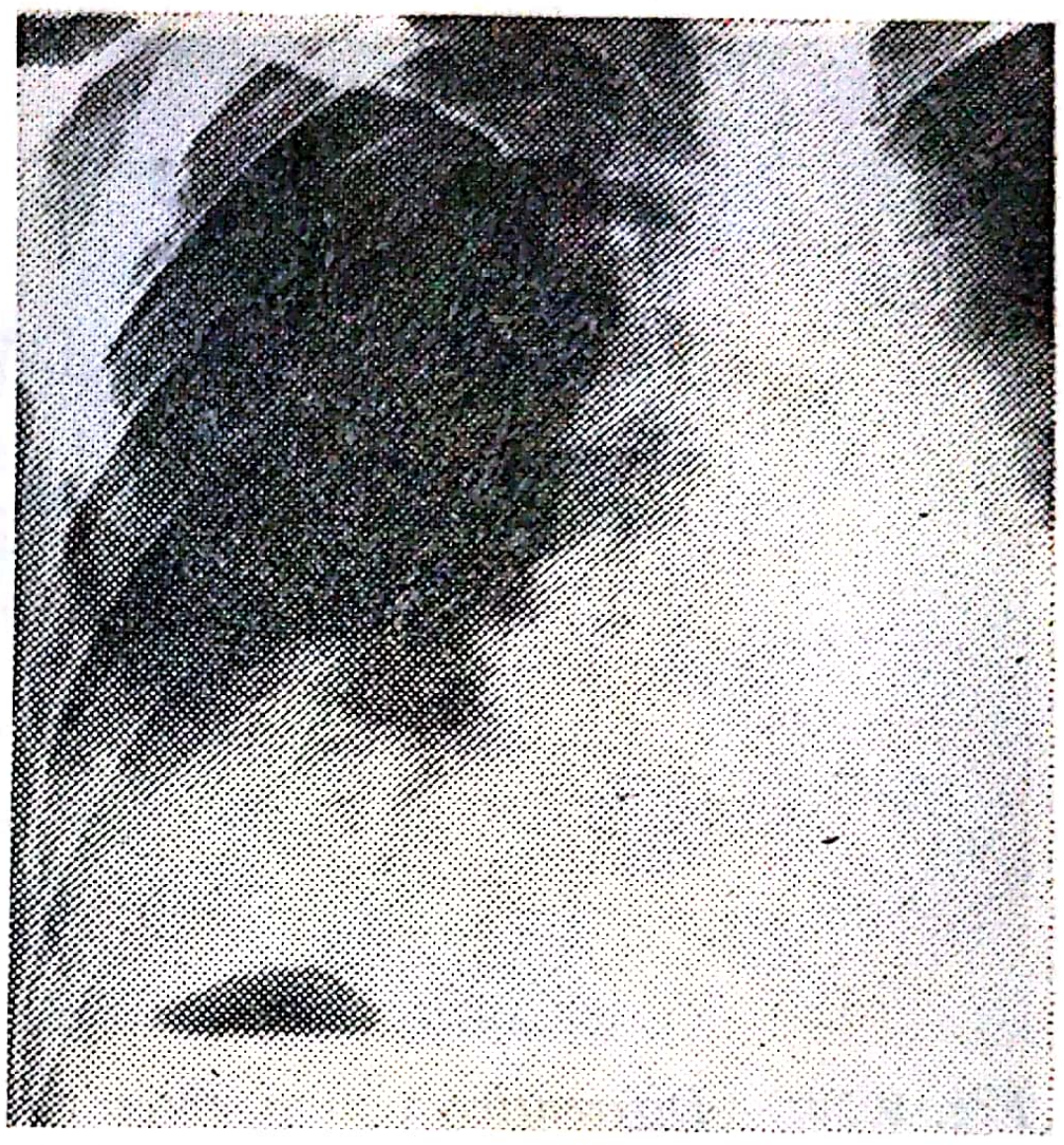

Fig. 9.16 — Abces interhepatodiafragmatic drept şi reacţia lichidiană de vecinătate în cavitatea pleurală dreaptă (radiografie simplă).

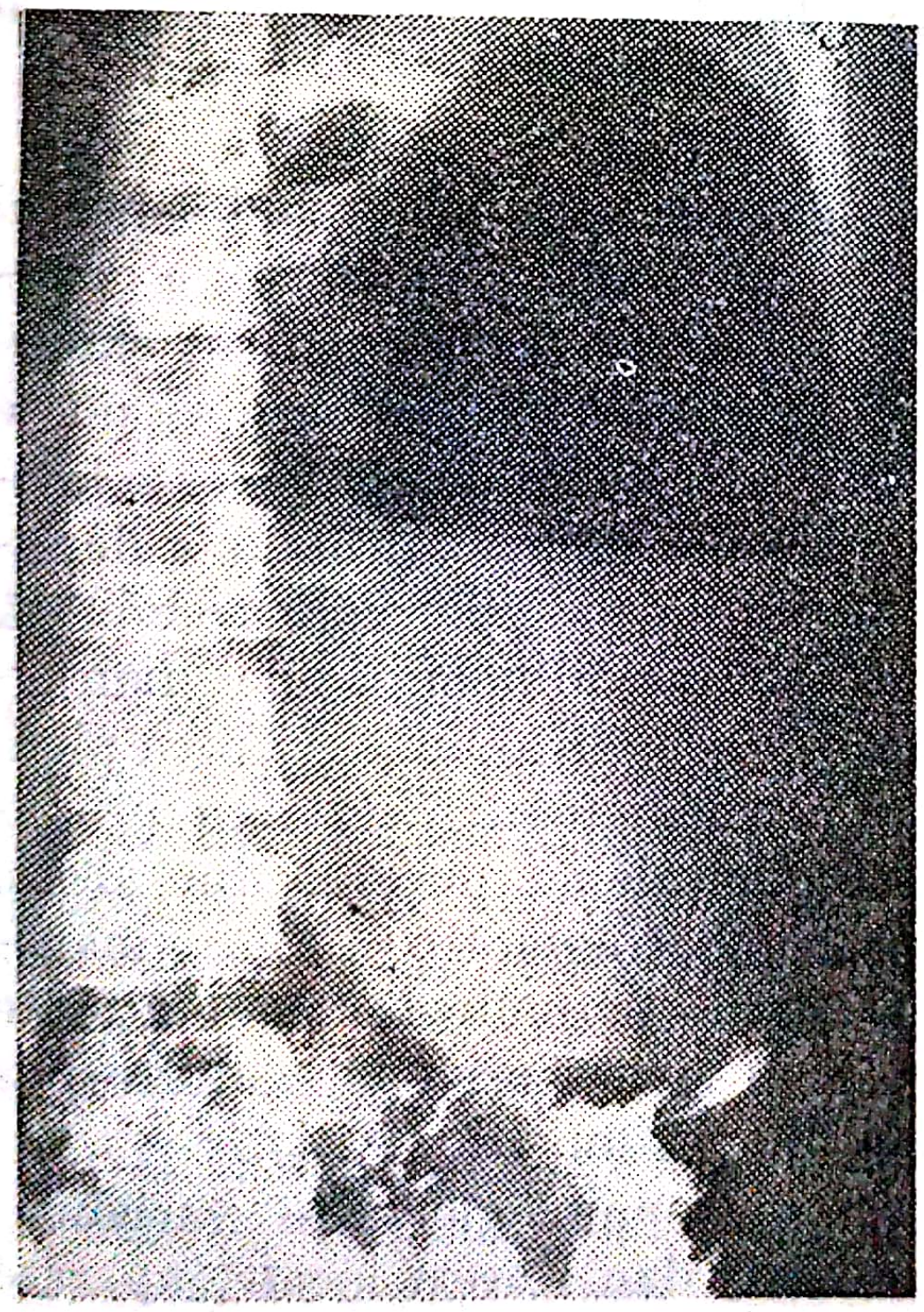

Fig. 9.17 — Abces piogazos gigant subfrenic stîng (radiografie simplă de faţă). Abcesul cu anaerobi s-a dezvoltat după o peritonită de origine genitală.

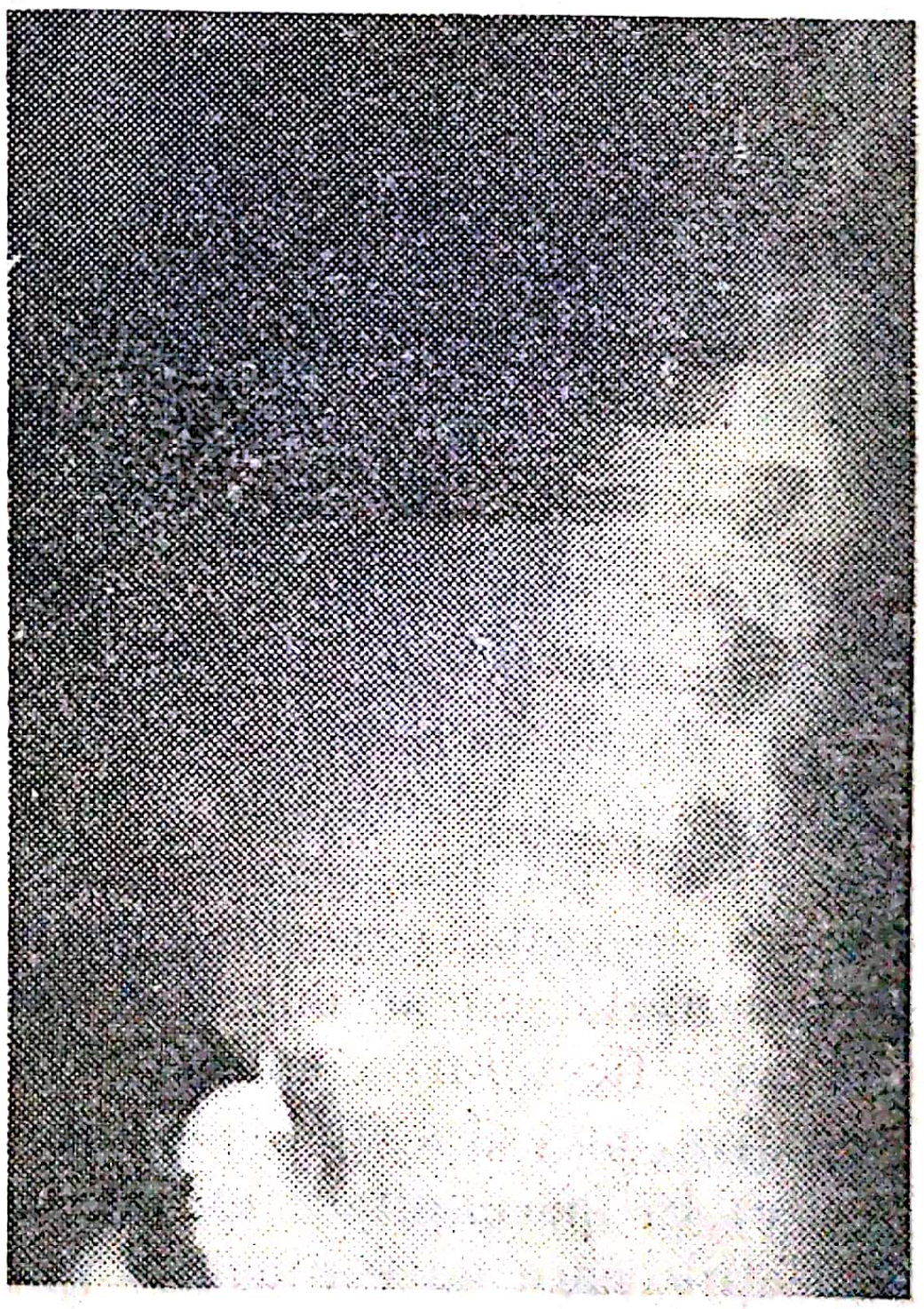

Fig. 9.18 — Abces piogazos gigant subfrenic stîng (radiografie simplă de profil). Acelaşi caz ca în fig. 9.17.

Examenele radiologice cu substanțe opace — gastroduodenal și clisma baritată — vor putea constata, ca semn indirect în unele cazuri, aspecte de compresiune exterioară și devieri ale stomacului sau ale colonului (fig. 9.19).

Diferențierea unei supurații intrahepatice de un abces interhepatodiafragmatic se poate obține printr-o *scintigramă hepatică*, care va arăta deplasarea inferioară a ficatului de către colecție (fig. 9.20).

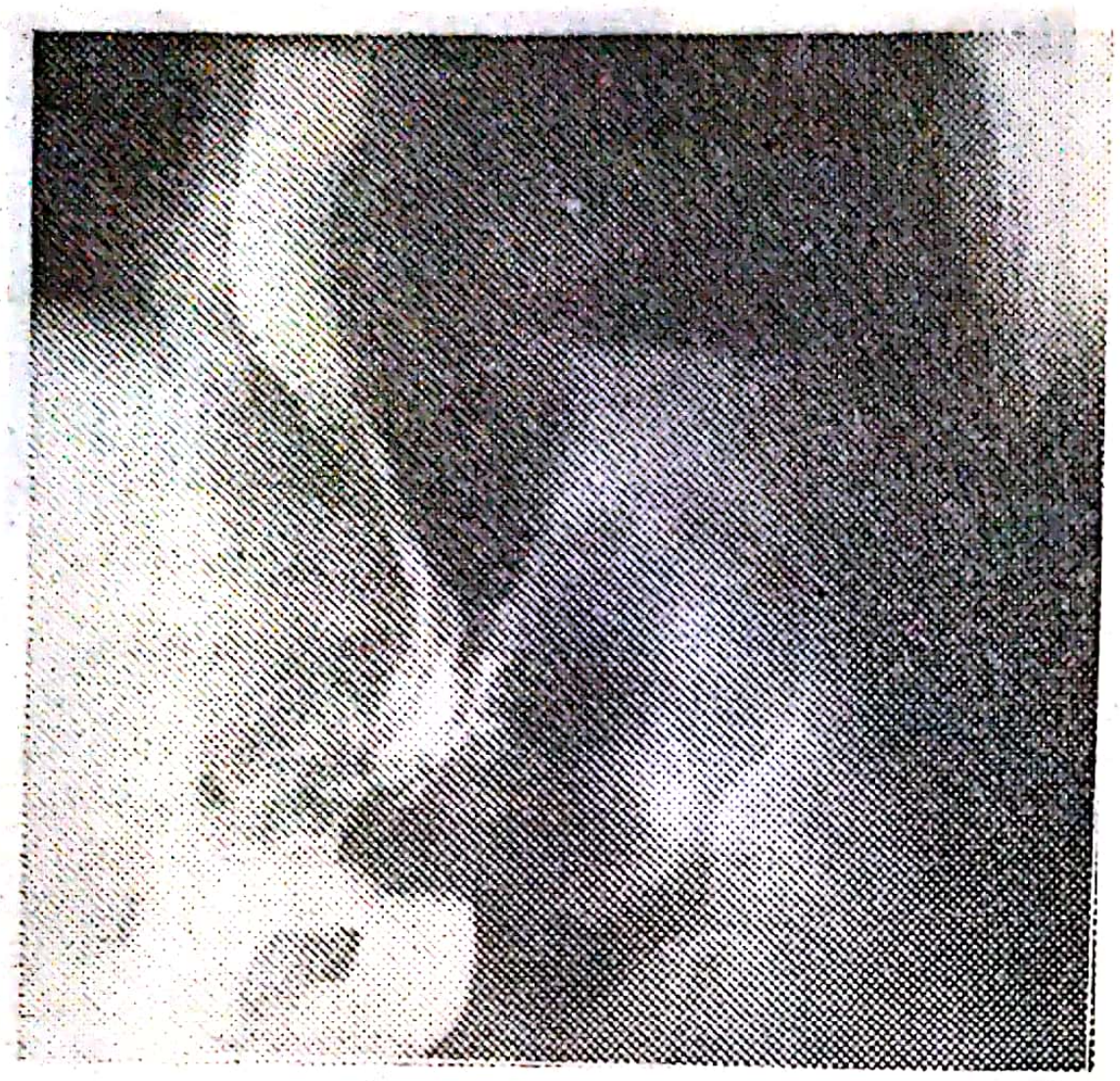

Fig. 9.19 — Diferențierea unui abces subfrenic sting cu „linie de nivel" de „punga de aer gastrică" prin administrare de substanță opacă.



Fig. 9.20 — Scintigramă hepatică într-un abces interhepatodiafragmatic. Se remarcă deplasarea inferioară și compresiunea ficatului de partea dreaptă.

Puncția diagnostică a abceselor subdiafragmatice este utilă cînd aspectul clinic este evocator, dar examenele radiologice nu permit o localizare a colecției. Datorită formei anatomice bombate a cupolelor diafragmatice, exagerată încă de prezența unei colecții subiacente, puncția exploratoare nu poate fi executată pe cale abdominală, ci pe cale toracică. Locul de elecție este lateral sau posterolateral, între ultimele coaste, în zona unde eventual s-a depistat durerea provocată și edemul. Direcția acului de puncție, care trebuie să fie lung, va fi ușor ascendentă, căutînd astfel apexul hemicupolei diafragmatice de partea respectivă. Datorită faptului că acul străbate cavitatea pleurală (dar nu și plămînul!) trebuie luate toate măsurile pentru evitarea producerii unui pneumotorax sau a contaminării pleurale cu puroiul din abces. Chiar într-o mînă expertă, puncția unui abces subdiafragmatic rămîne o manevră delicată, cu posibilitatea unor incidente în genere lipsite de gravitate (puncția ficatului, a splinei, a flexurilor colice) și deseori cu rezultate fals negative, mai ales cînd colecția este de mici dimensiuni (fig. 9.21).

c) În peritonitele localizate *submezocolice*, semiologia este variabilă. Colecțiile care au contact cu peritoneul parietal, dau dureri locale, apărare musculară sau chiar contractură localizată, în fosa dreaptă, stîngă sau suprapubian, după localizarea abcesului. Apariția fluctuenței și a modificărilor supraaponevrotice — edem cutanat și subcutanat, hiperemie tegumentară, temperatură locală crescută — traduce evoluţia către suprafaţa abdomenului a acestor colecţii, posibilă în unele cazuri. Tulburările de tranzit intestinal sînt frecvente, mai des sub forma unei constipaţii de cîteva zile, decît sub forma unor diarei de iritaţie, totuşi posibilă. Puncţia exploratoare a abceselor centro-abdominale se face de obicei la limitele lor laterale, acolo unde abcesul ia contact cu peretele, pentru a evita traversarea cu acul a segmentelor tubului digestiv. De exemplu, pentru abcesele de fosă iliacă, puncţia trebuie făcută la rasul crestei iliace (fig. 9.22). Mai confuză este manifestarea locală a *abceselor strict centrale,* între ansele abdominale, care sînt puţin dureroase; semnul lor obişnuit este un meteorism abdominal difuz, persistent, cu sau fără constipaţie. Întrucît semnele locale, care ar permite definirea localizării, sînt neclare, în aceste abcese centrale capătă o deosebită importanţă explorările paraclinice: ultrasonografia, tomografia computerizată, scintigrama cu ^{67}Galiu sau cu leucocite marcate, care pot depista colecţia, certificîndu-i prezenţa şi precizînd calea de acces.

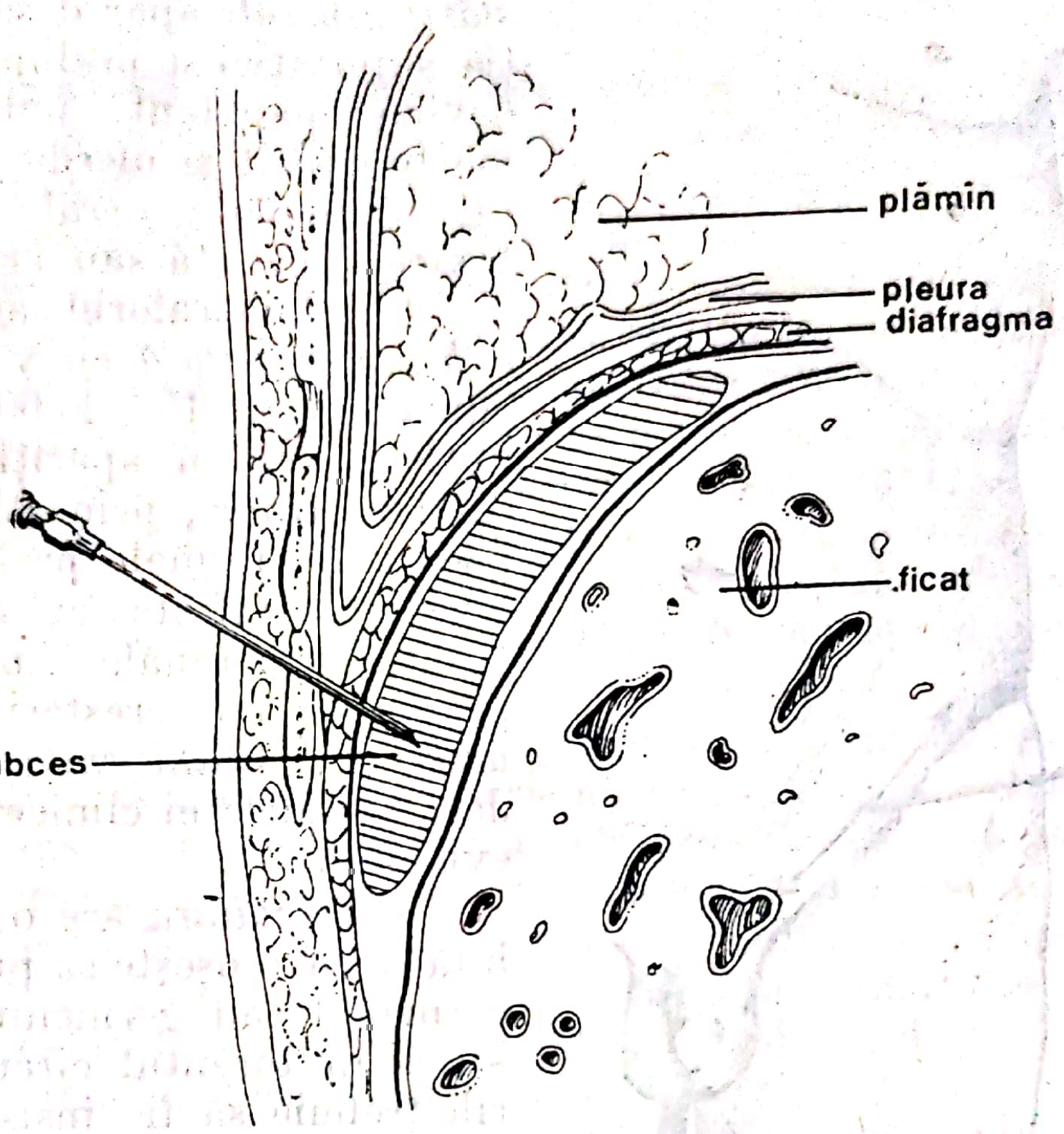

Fig. 9.21 — Puncţia unui abces interhepatodiafragmatic.

B. *Semnele generale* sînt extrem de importante în peritonitele localizate, mai ales cînd semnele locale sînt neclare sau absente. De multe ori semnele generale sînt singurele care atrag atenţia asupra existenţei unui proces septic, care urmează a fi căutat printr-o investigaţie clinică şi paraclinică uneori foarte laborioasă. De notat că nu există totdeauna o concordanţă între mărimea focarului septic şi importanţa semnelor generale; abcese mici, cu un diametru de 3—4 cm (cu atît mai greu de depistat) pot produce semne generale foarte amenințătoare. *Febra* este semnul principal de alarmă; în platou la început, febra capătă, odată cu constituirea colecției, caracterul tipic *oscilant* (a/subfebrilitate matinală și croșete vesperale care ajung la 39°). *Frisonul* însoțește sau precedă deseori ascensiunile termice. *Transpirațiile abundente*, în accese diurne sau nocturne, sînt frecvente. *Puseurile tahicardice*, repetate de mai multe ori în cursul unei zile, pot trece neobservate dacă pulsul nu este cercetat mai des. *Modificările stării generale* apar deseori cînd evoluția supurației se prelungește. Bolnavul devine inapetent, palid, încercănat, foarte obosit și pierde rapid în greutate. Aspectul general sugerează o stare toxică subacută sau cronicizată.

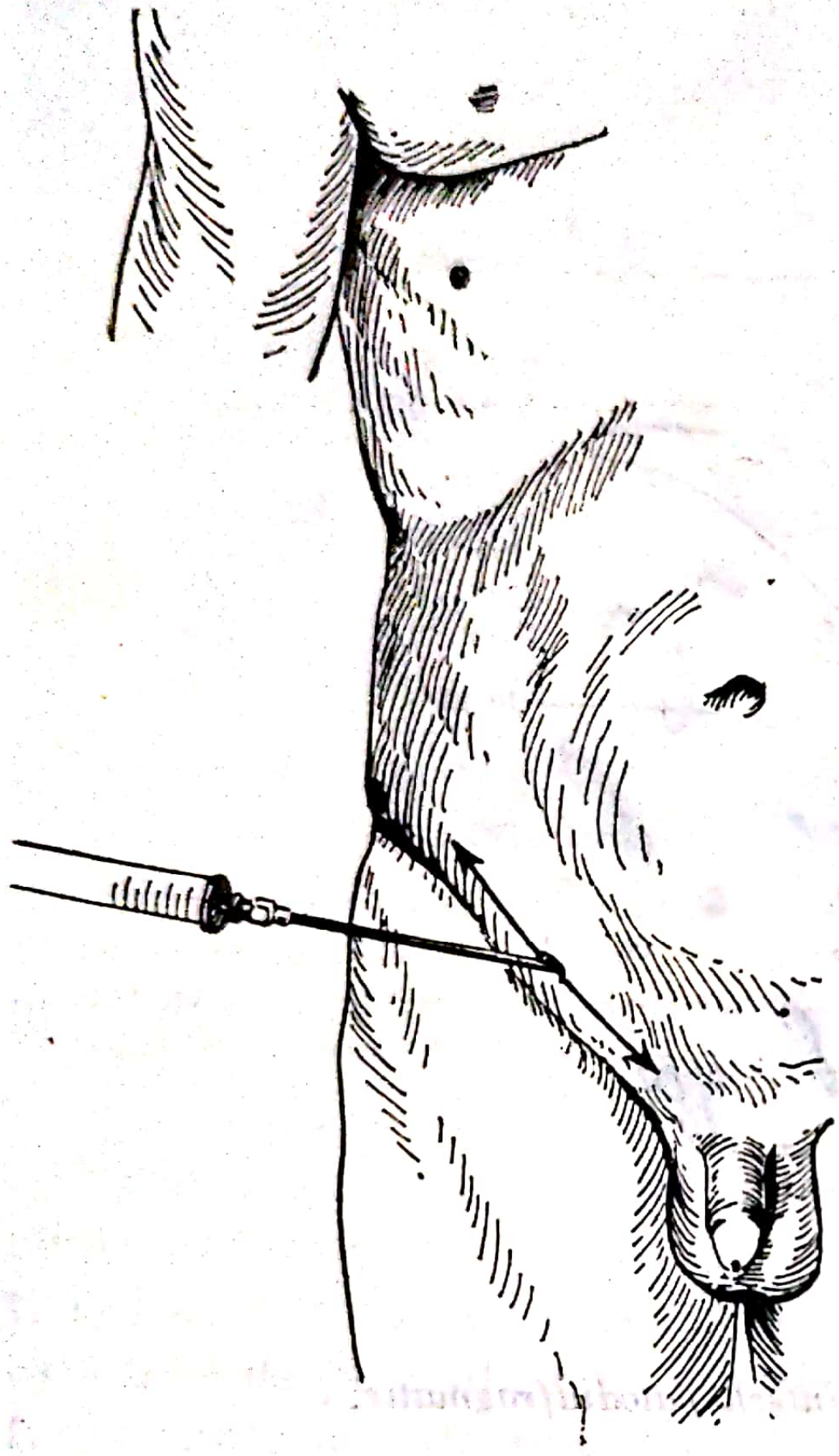

Fig. 9.22 — Puncția unui abces de fosă iliacă dreaptă.

(iv) **Laboratorul** arată de regulă o *hiperleucocitoză* cu valori în general cuprinse între 15—20 000/mmc cu polinucleoză și cu apariția de elemente celulare tinere, prin stimularea leucopoezei. În formele prelungite apare o *anemie* manifestă, cu *hipoproteinemie.* Insuficiența renală acută este deseori prezentă, cu creșteri moderate ale *ureei și creatininemiei sanguine*, chiar dacă semnele ei clinice nu sînt foarte evidente.

Hemocultura are o valoare deosebită dacă reușește să pună în evidență germenul sau germenii diseminați din abces în torentul circulator. Prelevările trebuie să fie insistente, repetate, de preferință în momentul frisonului.

(v) **Evoluția** peritonitelor localizate este foarte variabilă. Spre deosebire de peritonitele difuze unde agravarea rapidă este inexorabilă, aici, lipsa riscului vital imediat permite o diversitate de modalități evolutive ale procesului septic. Chiar și *vindecarea spontană* este posibilă, nu prin stingerea infecției, ci prin *deschiderea colecției în tubul digestiv*, de unde puroiul este evacuat pe cale naturală. Această fistulizare internă se întîlnește de pildă în unele abcese periapendiculare care se deschid în cec, în abcesele pelviene care se deschid în rect, ca și în unele abcese perianastomotice postoperatorii care se deschid în colon chiar la locul anastomozei. Erupția conținutului colecției în intestin este marcată de un episod diareic uneori foarte evident, cu scaune purulente, după care cedează imediat febra și celelalte manifestări generale și locale. Multe complicații postoperatorii febrile ale chirurgiei abdominale, necaracteristice, sînt în realitate asemenea mici abcese, care, după un timp de zile sau săptămîni, se rezolvă spontan prin fistulizare internă.

Fistulizarea externă este de asemenea posibilă, deși rar întîlnită; abcesul traversează peretele abdominal și ajunge sub piele, care se inflamează, se subţiază şi în final se ulcerează. Colecţia se poate evacua complet sau numai parţial dacă traiectul parietal este îngust şi neregulat, ceea ce poate necesita o corectare chirurgicală.

Mai des însă peritonitele localizate evoluează nefavorabil. O asemenea posibilitate este *caşexia toxico-septică*, cu emacierea fizică şi depleţia tuturor rezervelor organismului, evoluînd subacut sau cronic (săptămîni şi luni de zile) pînă cînd un episod septicemic fulgerător sau o boală acută intercurentă aduce decesul.

O complicaţie gravă este *ruptura abcesului în cavitatea mare peritoneală*, adică transformarea peritonitei localizate în una difuză, formă evolutivă denumită şi „peritonită difuză în doi timpi". Sub influenţa unor mişcări mai violente — eventual chiar printr-o palpare medicală nedelicată, brutală, prea des repetată — dar alteori fără nici un motiv aparent, barajul colecţiei cedează şi conţinutul acesteia se revarsă în cavitatea liberă. O durere vie, care difuzează repede la tot abdomenul, frisonul, febra şi alterarea rapidă a stării generale sînt semnele obişnuite ale acestei complicaţii. Gravitatea rupturii unui abces în peritoneul liber este totdeauna foarte mare, poate din cauza exacerbării virulenţei germenilor, poate şi din cauza epuizării prealabile a mijloacelor de apărare în lupta antiinfecţioasă. Instalarea şocului toxico-septic nu poate fi înlăturată decît prin operaţia de urgenţă şi celelalte măsuri cunoscute.

Foarte gravă este şi apariţia unei *septicopioemii*. Anunţate de frisoane şi episoade tahicardice, descărcările bacteriemice pot produce metastaze septice viscerale, subcutanate, musculare. Dacă cele superficiale sînt uşor de depistat şi tratat chirurgical, cele profunde, viscerale, sînt mai ascunse şi se transformă la rîndul lor în focare septice care evoluează pe cont propriu, cu agravarea fenomenelor generale toxice şi septicemice. O bronhopneumonie interstiţială difuză constatabilă radiologic, o hepato-splenomegalie febrilă, uneori dureroasă, sînt semnele obişnuite ale acestor diseminări septice viscerale, în care depistarea germenilor prin hemocultură capătă o deosebită importanţă.

(vi) **Tratament.** Posibilitatea apariţiei multiplelor complicaţii grave, alterarea progresivă a stării generale impun o conduită terapeutică activă în peritonitele localizate. Tratamentul cel mai indicat este cel *chirurgical*, dar stabilirea *momentului operator* într-o peritonită localizată poate reprezenta o problemă delicată. Astfel, unele peritonite postoperatorii localizate în jurul suturilor digestive pot evolua favorabil sub chimioterapie şi tratament general, fără o reintervenţie precipitată care ar putea contamina marea cavitate şi deschide complet anastomozele imperfecte. Şi în alte peritonite localizate poate fi utilă o temporizare de cîteva zile a intervenţiei, ceea ce îi măreşte şansele de succes prin „maturarea" colecţiei şi o mai bună organizare a aderenţelor care o separă de marea cavitate peritoneală. Se va preciza eventual în acest interval şi calea de abord, dacă abcesul se superficializează şi devine mai evident. De asemenea este indicată temporizarea cînd sediul peritonitei localizate este încă nedefinit, pentru aşteptarea rezultatelor unor investigaţii extraclinice şi, poate, a unor semne locale mai clare.

În perioada preoperatorie starea generală trebuie susţinută prin corectarea deficitelor constatate prin probele de laborator. Sînt utile *transfuziile sanguine* mici şi repetate. Antibioterapia poate atenua unele manifestări septice generale — febra, frisoanele — dar alegerea antibioticelor este dificilă în necunoştinţa totală a germenilor responsabili. În acest sens, datele obţinute prin hemocultură sînt foarte importante pentru a nu se ajunge la abuz şi anarhie chimioterapică, cum se întîmplă deseori în aceste cazuri, în care persistenţa febrei îndeamnă la asocieri multiple, uneori antagoniste, cu supradozare şi la schimbări prea rapide, nejustificate, ale antibioticelor. *Imunostimularea* specifică sau nespecifică — vaccin polimicrobian, polidin — este des folosită, dar are nevoie de minimum două săptămîni pentru a deveni eficace.

Operaţia cea mai indicată în peritonitele localizate constă în *deschiderea colecţiei şi drenajul său extern, de obicei fără a insista asupra tratamentului bolii de organ care a determinat apariţia peritonitei.* Indicaţia chirurgicală şi calea de abord sînt fireşte condiţionate de precizarea sediului colecţiei în cavitatea peritoneală ca urmare a investigaţiilor clinice şi paraclinice mai sus amintite.

Calea de abord a abcesului trebuie să fie, în principiu, directă, dar fără a traversa zone peritoneale libere, neafectate de procesul septic, ceea ce este relativ simplu în *colecţiile care ajung la peretele abdominal anterior sau lateral.* După puncţionarea abcesului şi, preferabil cu acul de puncţie lăsat pe loc ca reper, o incizie limitată a peretelui va conduce la colecţie, din care se va evacua puroiul prin aspiraţie, recoltîndu-se mostre pentru bacteriologie. Se va evita o explorare insistentă care ar putea duce la ruperea aderenţelor şi diseminarea infecţiei la restul cavităţii peritoneale. Un drenaj cu 1—2 tuburi este de regulă suficient.

În *colecţiile micului bazin*, care bombează prin rect, după reperarea prin puncţie, abcesul poate fi drenat printr-o rectotomie anterioară, cu sau fără tub de dren (fig. 9.23).

Abcesele subfrenice pot fi abordate pe cale abdominală, prin *laparotomii subcostale,* dacă sînt localizate anterior, subhepatic ori pe faţa convexă a ficatului sau la extremitatea anterioară a lojei splenice. Localizările posterioare pot necesita însă un abord *transtoracodiafragmatic*, care ridică unele probleme tactice şi tehnice: va trebui rezecat un fragment costal şi va trebui izolată cavitatea pleurală, fie prin decolarea fundului de sac, fie prin sutura muşchilor intercostali la diafragm.

Probleme deosebite ridică şi *colecţiile profunde*, între ansele intestinale, la care nu se poate ajunge decît străbătînd zone peritoneale libere, deschise spre marea cavitate. Va fi nevoie de protecţia atentă a acesteia prin izolarea ei în timpul evacuării puroiului şi prin înfăşurarea cu epiploon a tuburilor care drenează colecţia.

Dacă investigaţiile preoperatorii nu au putut preciza sediul colecţiei dar existenţa ei în abdomen este certă, prin antecedente, prin semnele generale şi digestive (meteorism, tulburări de tranzit), este necesară o *laparotomie exploratoare*, care va cerceta amănunţit întreaga cavitate peritoneală, pentru că nu rareori abcesele sînt multiple, mai ales dacă este vorba de peritonite reziduale şi postoperatorii. Laparotomia largă are dezavantajul de a redeschide calea de la efracţia viscerală spre marea cavitate peritoneală; va trebui deci întreruptă sursa de contaminare, prin sutură, drenaj extern sau rezecţie de organ. Amploarea intervenţiei creşte astfel mult faţă de un simplu drenaj al unei colecţii şi apare riscul diseminării septice la întreaga cavitate. Vor trebui luate măsuri adecvate de spălare a cavităţii la sfîrşitul operaţiei, de izolare a tuburilor de dren, va trebui aplicată o terapie intensivă de reanimare și chimioterapie generală — eventual intraperitoneală — ca pentru o peritonită difuză sau pentru orice mare operație abdominală desfășurată în mediu septic.

(vii) **Evoluția postoperatorie** a peritonitelor tratate prin drenaj simplu este de obicei favorabilă. Semnele infecțioase generale cedează uneori chiar după cîteva ore, tuburile de dren se suprimă progresiv, cavitatea abcesului

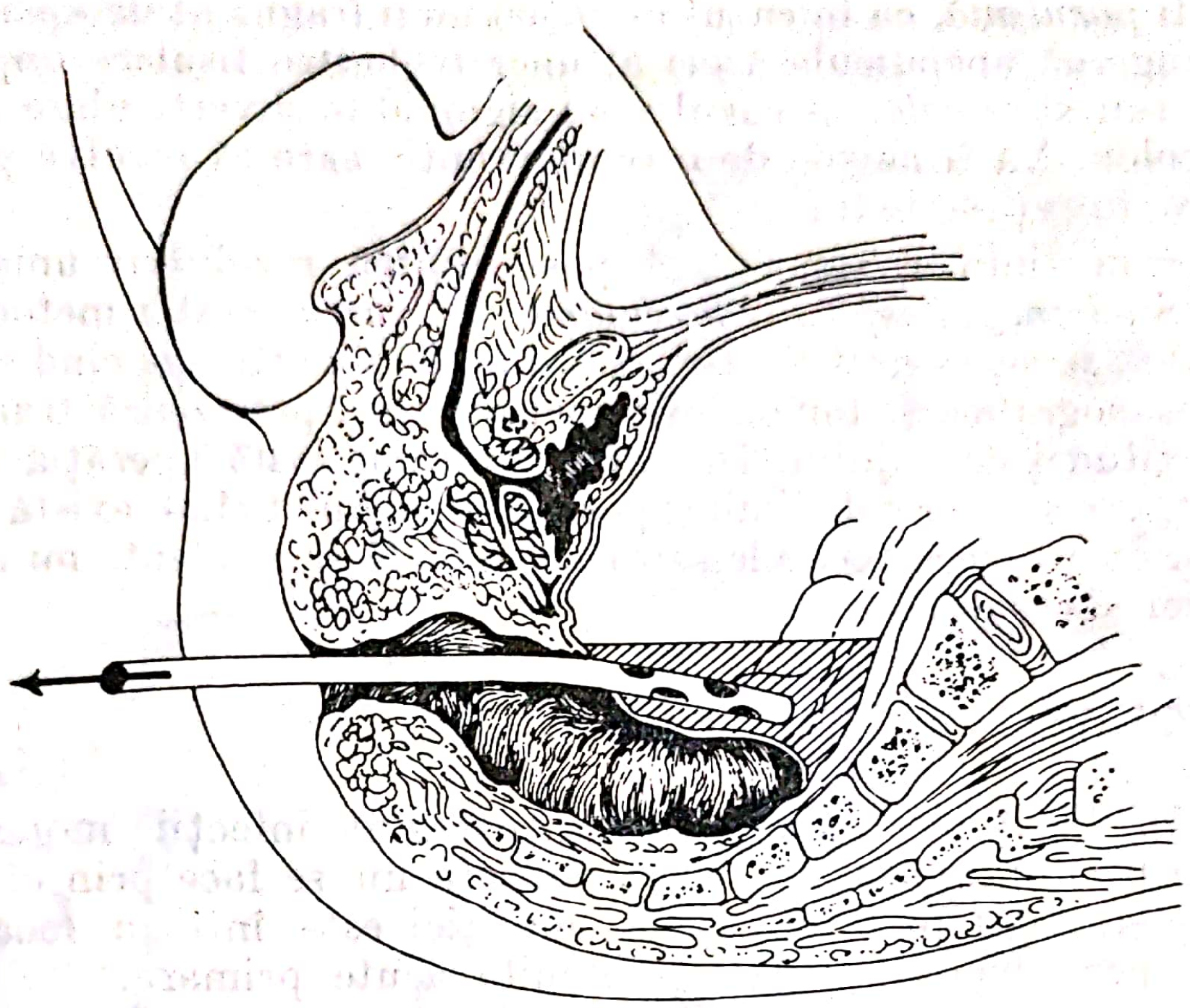

Fig. 9.23 — Drenajul transanorectal al unui abces pelvian.

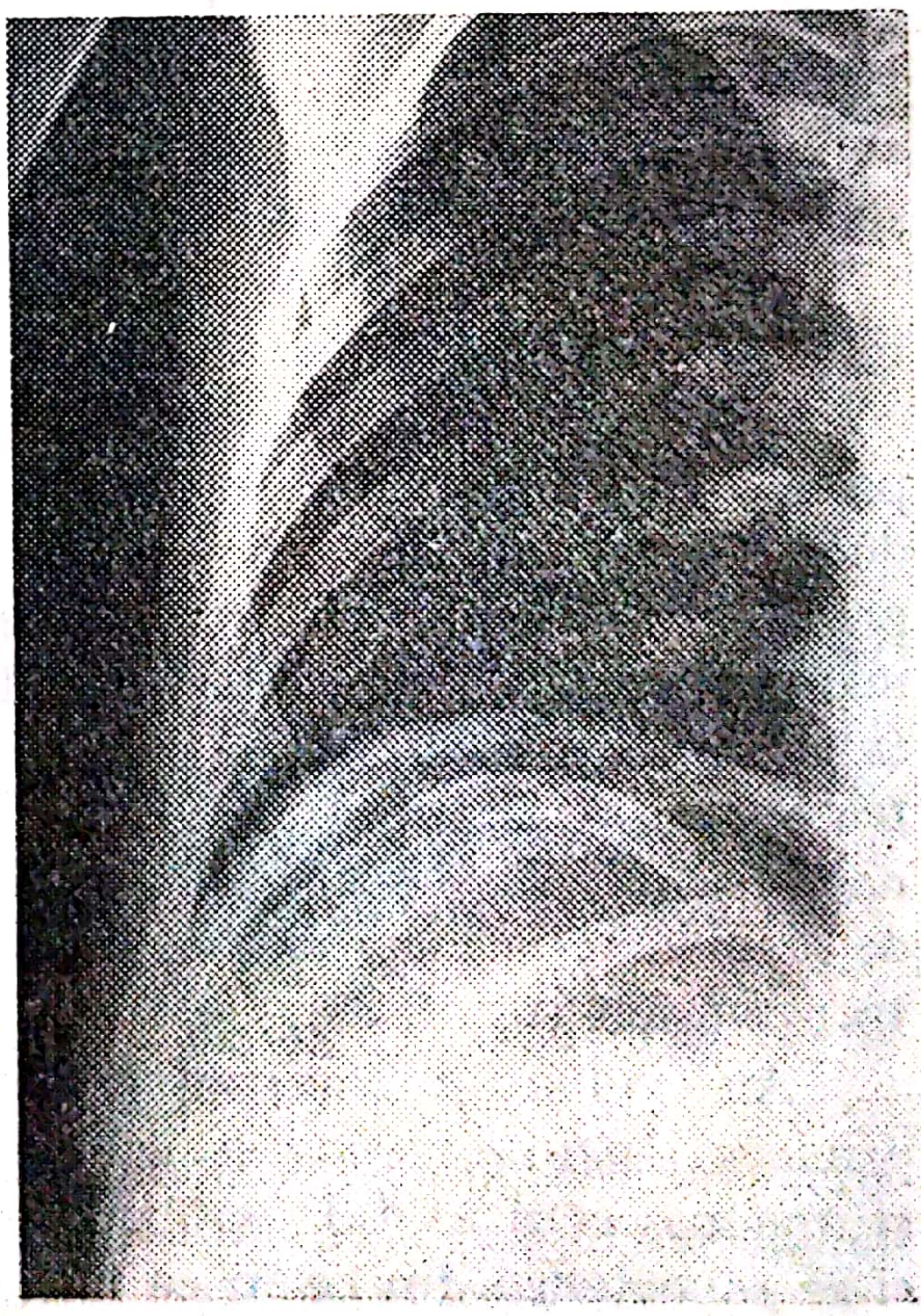

Fig. 9.24 — Drenajul cu tuburi al unui abces interhepatodiafragmatic (radiografie simplă).

se cicatrizează repede. Organul bolnav, responsabil de producerea peritonitei, va fi tratat într-un al doilea timp operator, după cîteva luni, în condiţii elective, cînd vor fi dispărut inflamaţia şi aderenţele locale (apendicectomie, colecistectomie, sigmoidectomie executate „la rece“).

Uneori însă, drenajul colecţiei este urmat de constituirea unei *fistule externe*, pentru că persistă contaminarea locală, în cavitatea abcesului. Fistula poate fi *purulentă*, ca în cazul retenţiei unui fragment de apendice amputat prin gangrenă apendiculară ori al unor sechestre tisulare după un abces pancreatic, sau *stercorală*, în cazul unei sigmoidite diverticulare sau al unui cancer de colon. Va fi nevoie de o reintervenţie care să rezolve prin exereză focarul care întreţine fistula.

În ultimul timp se raportează posibilitatea rezolvării unor peritonite localizate prin *drenaj şi aspiraţie percutană*. Aplicarea acestei metode este posibilă cînd calea de acces nu traversează segmente digestive şi cînd există investigaţii ultrasonografice şi tomodensitometrice care precizează traiectul puncţiei şi a instituirii drenajului. Drenajul percutan evită operaţia şi anestezia generală, dar are şi o serie de limite: poate fi incomplet cînd există puroi gros, cu sfaceluri, nu tratează focarele septice multiple şi, evident, nu rezolvă problema cauzei abcesului.

9.2.3 PERITONITELE ACUTE PRIMITIVE

Definiţie. Peritonitele acute primitive sînt infecţii monomicrobiene ale cavităţii peritoneale în care contaminarea nu se face prin efracţia peritoneului visceral sau parietal. Sursa infecţiei este într-un focar situat la distanţă de peritoneu. Sinonim: peritonite acute primare.

Etiopatogenia. Frecventă în era preantibiotică (cca. 10% din urgenţele abdominale infantile) peritonita primară a devenit actualmente rară, totalizînd sub 5% din peritonitele acute. Incidenţa maximă este la copiii sub 10 ani, fiind mult mai frecventă pe un teren nefrotic. La adulţi, boala se întîlneşte mai ales la oamenii cu ciroză postnecrotică.

Calea de contaminare a cavităţii peritoneale, ca şi provenienţa germenilor, rămîn încă subiecte de discuţie. S-au propus cel puţin cinci căi de contaminare: *genitală-ascendentă* (pe calea vagin-uter-trompă, susţinută pe vremea cînd peritonitele primitive erau socotite mai frecvente la copiii de sex feminin), calea *hematogenă*, calea *limfatică* (de la cavitatea pleurală, prin limfaticele transdiafragmatice), calea *transmurală*, adică migrarea germenilor prin peretele intestinal, fără efracţia acestuia, şi, în fine posibilitatea unei contaminări, pe o cale încă neclară, de la o *infecţie urinară* (pentru că există cazuri în care acelaşi germen este regăsit în peritoneu şi în urină). În lumina cunoştinţelor actuale par mai plauzibile calea hematogenă — de la o infecţie respiratorie, un erizipel sau chiar o septicemie — şi calea transmurală (fig. 9.25).

Au evoluat şi cunoştinţele despre germenii responsabili ai peritonitelor primare. Înainte vreme se izolau streptococul hemolitic în 2/3 din cazuri şi pneumococul în 1/3. Astăzi, incidenţa pneumococului a scăzut sub 10% şi se raportează din ce în ce mai des infecţii cu stafilococ auriu, enterococ, *Aerobacter*, şi mai ales *E.coli* (care în unele statistici este regăsit în pînă la 50% din cazuri), eventual chiar cu virusuri (fig.9.26).

Clinica. Debutul peritonitei primare este mai rar insidios, fiind de obicei brutal, cu *dureri* abdominale violente, periombilicale sau în fosele iliace, mai rar difuze, neprecise. *Febra* este mare de la început, deseori cu *frisoane*. *Vărsăturile* sînt de asemenea precoce, frecvent asociate cu o *diaree* de iritaţie, cu colici, tenesme, scaune mucoase, posibil chiar sanguinolente.

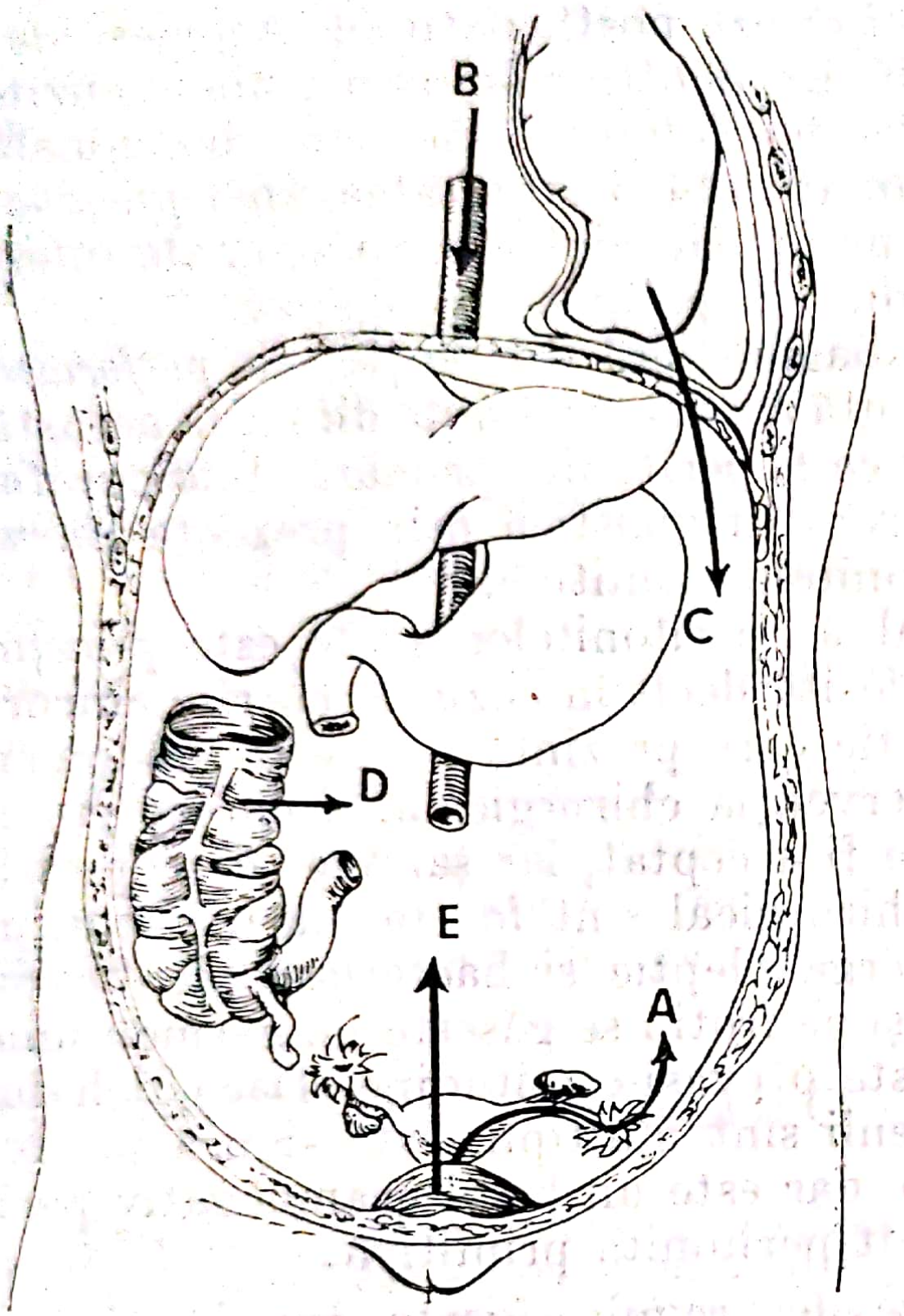

Fig. 9.25 — Căile de contaminare în peritonitele acute primitive.

A — calea genitală ascendentă; B — calea hematogenă; C — calea limfatică transdiafragmatică; D — calea transmurală; E — calea urinară.

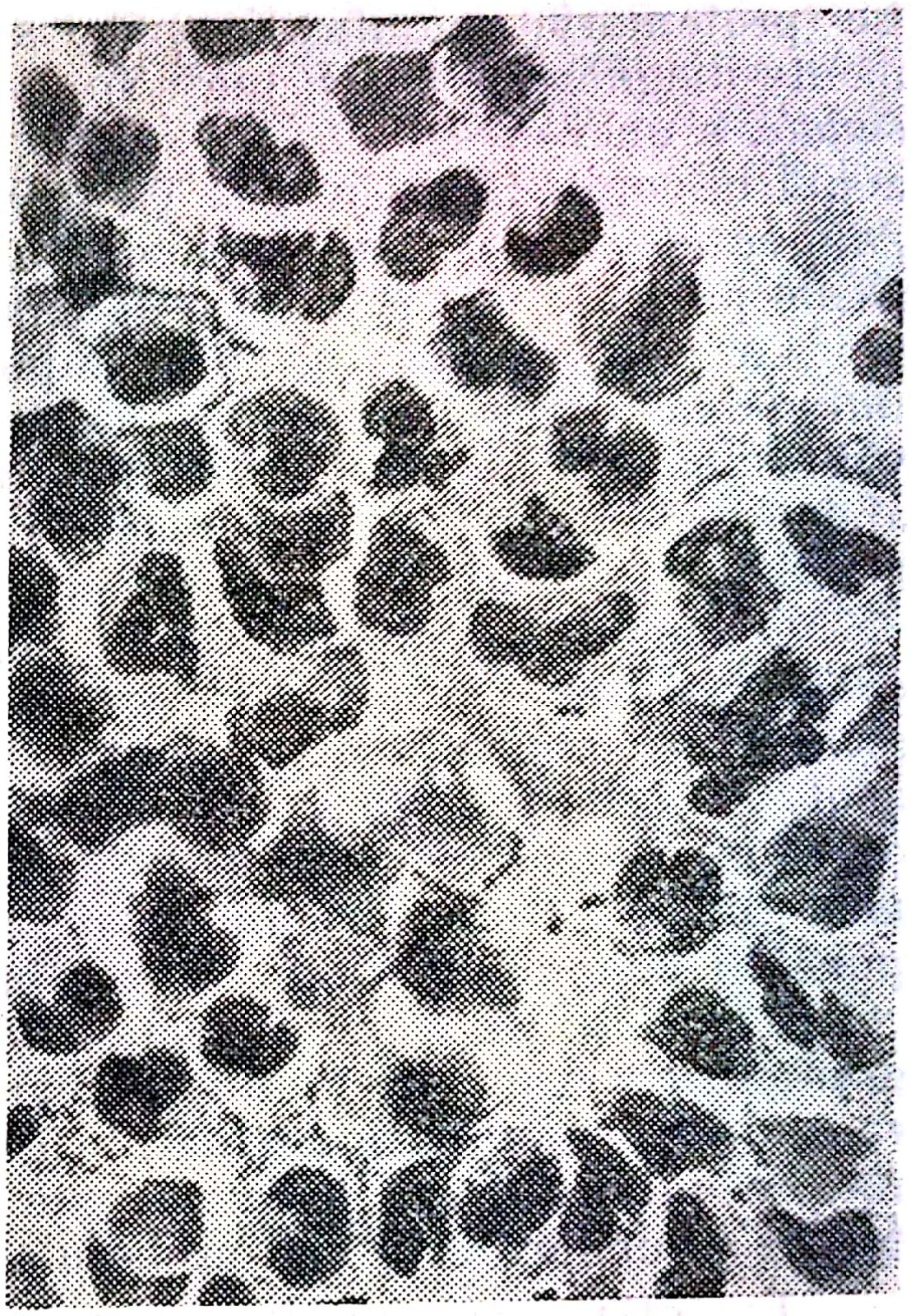

Fig. 9.26 — Streptococi şi polinucleare alterate într-un exsudat de peritonită primitivă.

Local, abdomenul este *destins*, *dureros* la palpare în totalitate sau numai inferior, dar contractura adevărată lipseşte de multe ori. La auscultaţie, abdomenul este tăcut.

Starea generală a copilului este *alterată* de la bun început cu agitaţie sau torpoare, cianoză, stare toxică, fenomene nervoase (convulsii), eventual herpes labial.

Laboratorul va găsi o leucocitoză foarte ridicată, în genere peste 20 000, posibil 30—50 000 mmc cu polinucleoză evidentă.

La adulţii cu ciroză veche şi ascită poate apărea subit o peritonită primitivă fără efracţie viscerală: debutul, prin frison, durere abdominală cu scaune de iritaţie peritoneală, diaree şi vărsături este urmat de stare de şoc cu decompensarea funcţiilor hepatice şi a celorlalte parenchime vitale. Lichidul abdominal devine opalescent, apoi tulbure şi conţine polinucleare multe şi microbi, în special gramnegativi.

Diagnosticul diferenţial al peritonitei primitive este o problemă foarte serioasă, ţinînd seama de *frecvenţa foarte mare la copil a peritonitelor secundare de origine apendiculară*. Argumentele care pledează pentru o peritonită primară sînt: viteza mare a instalării tabloului clinic de peritonită difuză (în cîteva ore de la debutul simptomelor), intensitatea semnelor generale şi locale, contrastînd cu timpul scurt de la apariţia lor şi prezenţa unui sindrom nefrotic (proteinurie semnificativă) sau a unei ciroze posthepatitice. Aceleaşi elemente diagnostice pot fi luate în considerare pentru eliminarea unei *enterite banale*, a unei *invaginaţii intestinale*, cauze posibile de semiologie abdominală acută la copil. De asemenea va trebui înlăturată posibilitatea unei *pneumopatii bazale drepte*, cu semne abdominale mai puţin violente, cu zgomote intestinale prezente la auscultaţia abdomenului, cu polipnee şi cianoză.

La *noul născut şi sugar* se impune diagnosticul diferenţial cu *perforaţia intestinală spontană* (cauza cea mai frecventă a unei peritonite difuze la această vîrstă), care evoluează tot atît de repede ca şi peritonita primară. Radiografia abdominală simplă poate aduce o precizare diagnostică prin prezenţa *pneumoperitoneului* care este absent în peritonitele primitive.

O metodă de diagnostic diferenţial al peritonitelor acute este *puncţia abdominală*, care însă practic nu este folosită decît în cazurile cu risc chirurgical mare: noul născut şi copilul nefrotic care prezintă semne de abdomen acut. La ceilalţi copii este indicată intervenţia chirurgicală, deoarece riscul operator este suficient de redus pentru a fi acceptat, iar şansele descoperirii prin operaţie a unei leziuni de resort chirurgical sînt foarte mari. Produsul puncţiei abdominale trebuie examinat organoleptic şi bacterioscopic (frotiu colorat gram). Dacă puroiul este inodor şi pe frotiu se găseşte un germen unic grampozitiv (coci) peritonita primară este o cvasi-certitudine. Dacă lichidul este fetid (cu miros intestinal) şi germenii sînt multipli, este sigură peritonita secundară. Dacă germenul este unic dar este un bacil gramnegativ peritonita secundară este mai probabilă decît peritonita primitivă.

Evoluţia peritonitelor primare este de regulă foarte rapidă, fulminantă dacă germenul responsabil este streptococul, ceva mai lentă cînd este vorba de pneumococ sau de colibacil.

Tratamentul peritonitelor primitive este *în principiu medical*, constînd în antibioterapia adecvată germenilor în cauză (recunoscuţi prin bacterioscopia directă a produsului de puncţie) şi în măsurile generale ale tratamentului oricărei peritonite difuze (decompresiunea gastrointestinală prin drenaj nazogastric, reechilibrare volemică şi electrolitică). În practică, posibilitatea aplicării tratamentului medical este o raritate, fiind condiţionată de recunoaşterea prin puncţia abdominală a caracterului monomicrobian al exsudatului. De cele mai multe ori purtătorii de peritonite primare sînt supuşi unei *laparotomii* cu diagnosticul prezumtiv de peritonită secundară, în special apendiculară, atitudine justificată prin riscul foarte mare al amînării sau al neexecutării operaţiei în orice peritonită secundară.

Se intervine de obicei printr-o incizie iliacă dreaptă sau, preferabil, printr-o incizie mediană. Caracterele exsudatului peritoneal (fără miros, apos-fluid în cazul streptococului, gros-gelatinos-verzui-aderent dacă e vorba de pneumococ) pot sugera o peritonită primitivă, mai ales dacă şi aspectul organelor regionale (apendicul) este nemodificat. Bănuiala de peritonită primară va fi confirmată de examenul microscopic al frotiului din exsudat, mai categoric dacă se găsesc coci grampozitivi decît dacă apar bacili gram-negativi. Prelevarea și examenul bacteriologic prin bacterioscopie directă, cultură și antibiogramă este obligatorie pentru precizarea antibioticului necesar, care va fi ales inițial după aspectul germenilor pe frotiu, eventual reconsiderat după rezultatul antibiogramei.

Conduita chirurgicală în cazul descoperirii prin laparotomie a unei peritonite primare este discutată. În trecut se recomanda închiderea abdomenului cu un drenaj adecvat; astăzi din ce în ce mai mulți chirurgi indică apendicectomia, constatîndu-se că îndepărtarea apendicelui nu încarcă nici morbiditatea, nici mortalitatea operatorie. Cu sau fără apendicectomie, este în orice caz nevoie de o toaletă peritoneală amănunțită prin spălare insistentă cu ser fiziologic, în scopul îndepărtării exsudatului purulent și a depozitelor fibrinoase, a căror persistență poate duce la constituirea secundară a unor abcese intraperitoneale (laparotomia mediană se pretează mai bine la toaleta corectă a peritoneului decît inciziile mici, laterale).

Uneori, prezentarea la chirurg a copiilor cu peritonită primară este tardivă, după 1—2 săptămîni de la debut, dacă au existat resurse suficiente pentru depășirea perioadei de peritonită difuză. Tabloul clinic este în aceste cazuri cel al unei colecții închistate, de regulă în etajul abdominal inferior, dureroasă și fluctuentă, cu febră oscilantă, de supurație și leucocitoză corespunzătoare (15—20 000). Va fi nevoie de incizia și drenajul colecției, de antibioterapie adecvată.

Prognosticul actual al peritonitelor primare este mult îmbunătățit față de epoca preantibiotică: mortalitatea a scăzut de la 40—50% la sub 10%, fiind determinată în special de fragilitatea particulară a terenului patologic, renal sau hepatic, pe care evoluează infecția peritoneală.

9.3 PERITONITA TUBERCULOASĂ

Caracterul monomicrobian și originea indirectă a contaminării justifică încadrarea infecției tuberculoase a peritoneului între peritonitele primitive de care diferă însă prin aspectul său evolutiv particular (vezi 4.4 și 10.2).

Etiologie. Tuberculoza peritoneală este din ce în ce mai rar întîlnită, ca și de altfel celelalte localizări ale infecției tuberculoase. Adolescentul și adultul tînăr, pînă la 40 de ani, de sex masculin, sînt mai frecvent afectați. O stare generală proastă, un surmenaj îndelungat, ca și coexistența unei ciroze hepatice sînt cauze favorizante citate relativ frecvent, dar boala poate să apară și la oameni cu o stare de sănătate pînă atunci perfectă. Antecedentele familiale sugestive vor trebui oricum căutate.

Sursa de infecție a seroasei peritoneale este într-un focar tuberculos evolutiv cunoscut sau ocult: o tuberculoză pulmonară sau genitală, eventual o limfadenită mezenterică satelită unui focar primar intestinal. Originea digestivă a peritonitelor tuberculoase poate fi susținută prin izolarea din exsudat a unui bacil tuberculos de tip bovin, ajuns în intestin prin consumarea de lapte nepasteurizat.

Anatomia patologică. Peritonita tuberculoasă se poate prezenta sub două forme: *umedă* sau ascitică și *uscată* sau fibrocazeoasă/adezivă.

În forma ascitică există lichid intraperitoneal mai mult sau mai puțin abundent, transparent-gălbui, care se gelifică în eprubetă. Suprafața viscerală și parietală a seroasei este presărată cu tuberculi foarte mici, de mărimea unor gămălii de ac, care uneori pot fi prezenți numai în anumite regiuni sau pot lipsi (de exemplu, o tuberculoză salpingiană cu lichid abdominal, dar fără granulații în altă parte).

În forma uscată exsudatul este puțin și predomină îngroșarea seroasei cu aderențe epiplooice și intestinale, realizînd conglomerate poliviscerale cu localizare mai des medio-abdominală, de aspect pseudotumoral.

Uneori, delimitarea fibroadezivă izolează pungi care conţin cantităţi de lichid exsudativ separate de restul cavităţii; este forma *mixtă* (uscată şi umedă) denumită şi *închistată*.

Tardiv, după vindecarea spontană sau postterapeutică a infecţiei bacilare, procesul fibros cicatriceal poate evolua către o *peritonită plastică*, difuză, încapsulantă, care cuprinde într-o masă de aderenţe fibroase, nedisecabile, cea mai mare parte sau totalitatea viscerelor intraabdominale.

Clinic, tuberculoza peritoneală evoluează de cele mai multe ori într-o *formă subacută*, ceea ce face inutilă distincţia, clasic folosită, în forme acute şi cronice. Starea generală este parţial şi progresiv modificată, cu astenie, paloare, febră moderată (37,5°—38°), pierdere ponderală nu foarte importantă. Subiectiv, apar dureri abdominale moderate, necaracteristice, nesistematizate şi unele simptome digestive, ca anorexie, greţuri, eventual diareea. Tranzitul intestinal este însă de regulă conservat, chiar şi în formele fibroadezive, aderenţiale. Local, abdomenul este destins, cu toate semnele unei ascite în formele umede. În formele uscate există mase palpabile cu localizare unică, centroabdominală, sau multiple, de consistenţă fermă, confundate deseori cu tumori maligne. Examenul general poate constata existenţa unor poliadenopatii.

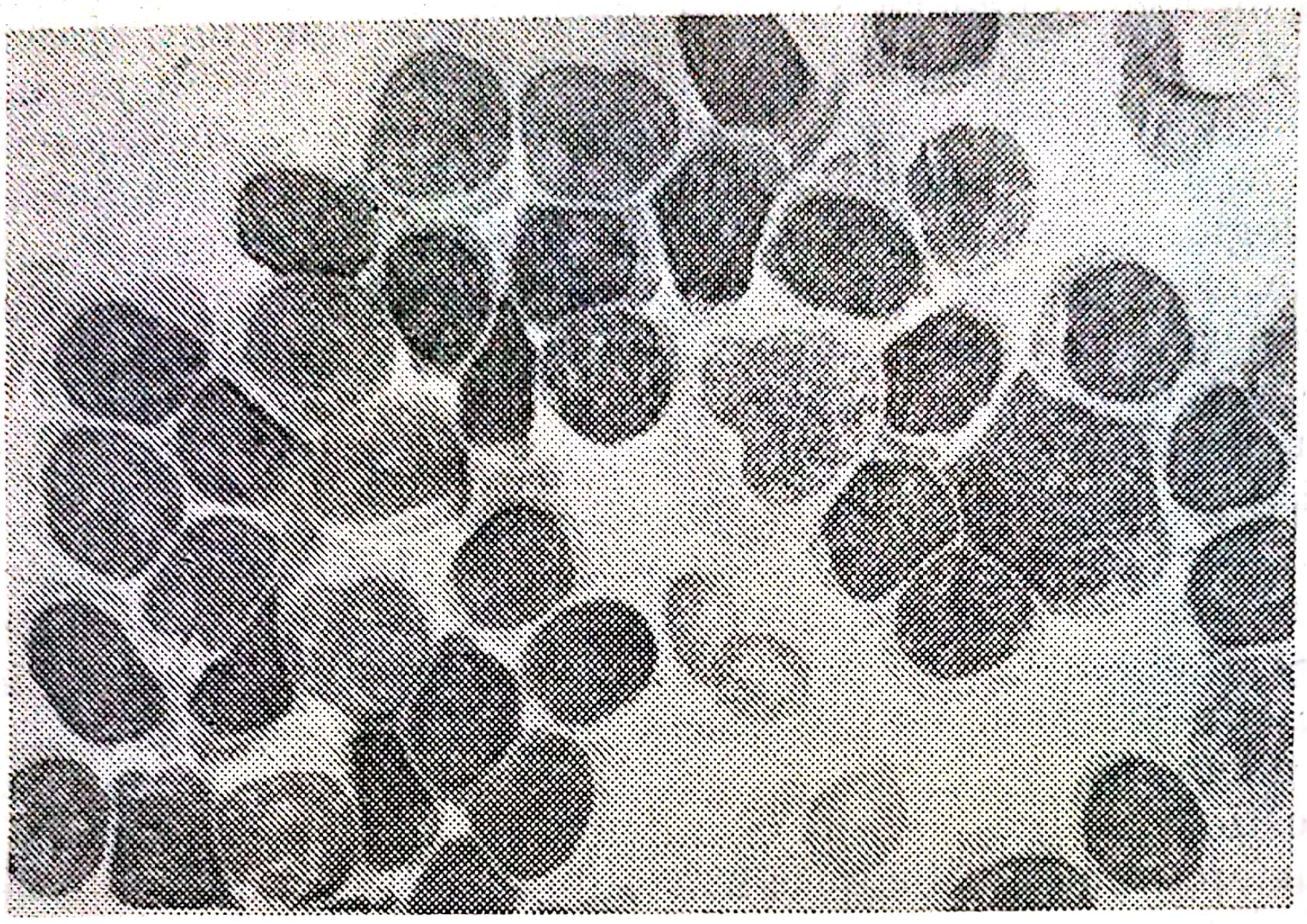

Fig. 9.27 — Exsudat predominant limfocitar într-o peritonită tuberculoasă.

Puncţia peritoneală va găsi un lichid limpede uşor colorat, care poate fi deosebit de un transsudat prin examenul citologic şi chimic. Se va găsi de regulă un conţinut proteic de peste 40 gr. la litru, iar la examenul citologic un număr de leucocite peste 250/mmc, cu limfocitoză evidentă (peste 70—80%). Confirmarea bacteriologcă a naturii tuberculoase a exsudatului este dificilă: bacterioscopia directă pentru bacili acido-alcoolo-rezistenţi este de cele mai multe ori negativă, culturile pe medii speciale şi chiar inoculările la cobai necesită timp şi dau rezultate negative în cca. 1/2—1/3 din cazuri (fig. 9.27).

Celelalte examene de laborator pot aduce dovada unei infecţii cu caracter subacut: o leucocitoză moderată, în jur de 8 000, cu limfocitoză, o viteză de sedimentare uşor crescută.

Evoluţia peritonitelor tuberculoase diferă după forma anatomopatologică. Formele ascitice se pot vindeca spontan sau evolua trenant, fără complicaţii severe, ca şi formele fibro-cazeoase, de altfel. Totuşi, cele din urmă predispun mai mult la apariţia unor *accidente acute de tip ocluziv*, prin aglutinare de anse sau bride. Mai rară este posibilitatea *complicaţiilor fistuloase* prin deschiderea abceselor cazeoase în lumenul intestinal, secundar căreia pot lua naştere fistule digestive, externe sau interne.

Tratamentul tuberculozei peritoneale este tuberculostatic şi medical, dar există şi unele tangenţe chirurgicale care justifică descrierea bolii într-o carte de patologie chirurgicală.

Deseori, abdomenul acestor bolnavi este supus unei explorări chirurgicale prin eroare de diagnostic, bănuindu-se un proces inflamator visceral — apendicita acută sau cronică este cea mai frecvent incriminată — sau, în formele uscate, un proces tumoral. Constatarea prezenţei unui exsudat cu caracterele mai sus descrise va trebui urmată de explorarea seroasei pe care se vor recunoaşte de cele mai multe ori granulaţiile miliare specifice. O biopsie de epiploon va pune în evidenţă foliculii tuberculoşi, îndepărtînd astfel ipoteza unei carcinomatoze peritoneale de formă miliară. În aceste forme exsudative o simplă laparotomie poate aduce o ameliorare generală şi locală pentru care nu există o explicaţie clară; această constatare a adus după sine ideea iradierii locale, intraoperatorii, cu raze ultraviolete, încercată cu cîteva decenii în urmă.

În formele uscate biopsia poate certifica diagnosticul, dar orice disecţie insistentă este contraindicată, din cauza pericolului mare al ruperii intestinului cu constituirea unei fistule intestinale. Chiar şi simpla laparotomie este ameninţată de acest pericol, fiind contraindicată dacă există un diagnostic preoperator. În formele ocluzive operaţia este însă inevitabilă şi va consta într-o derivaţie internă, care va ocoli focarul de anse conglomerate, fără a se încerca eliberarea prin disecţie a acestuia.

Indiferent de chirurgie, tratamentul tuberculozei peritoneale va fi medical, prin repaus şi stimularea tonusului general. Chimioterapia specifică este obligatorie, prin folosirea de obicei combinată a unora din numeroasele medicamente cu acţiune tuberculostatică: streptomicina, hidrazida acidului izonicotinic (izoniazida), acidul paraaminosalicilic (PAS), rifampicina, ethambutolul.

9.4 PERITONITELE ASEPTICE

Pătrunderea în cavitatea peritoneală a unor materiale sterile dar iritante este urmată de un proces inflamator care se poate suprainfecta, devenind o peritonită bacteriană sau poate fi urmată de constituirea unor sechele cu semiologie proprie. Provenienţa materialelor iritante este variabilă: bila, sîngele, sucul gastric, sucul pancreatic, urina sterilă ajung în peritoneu prin ruptura patologică, traumatică sau operatorie a viscerelor respective.

Alteori, inflamaţia aseptică este determinată de *corpi străini* care ajung în peritoneu printr-o operaţie sau chiar un traumatism de altă natură. Este cazul materialelor textile, a compreselor chirurgicale uitate în vecinătatea sediului operaţiei, a firelor de sutură, sau a unor corpi străini metalici, instrumente chirurgicale ori schije de proiectile. Toleranţa locală este diferită, după natura chimică a agentului iritant, dar şi după împrejurările pătrunderii acestuia în cavitatea peritoneală. Sîngele, de pildă, mai puţin iritant, se poate resorbi încet, fără transformarea septică a inflamaţiei, care este practic inerentă în revărsatele bilioase, gastrice şi de urină. Corpii străini pot fi uneori suportaţi vreme foarte îndelungată fără manifestări notabile, dar alteori dau naştere la peritonite localizate, care necesită o rezolvare chirurgicală obligatorie.

O formă specială de peritonită aseptică este **peritonita granulomatoasă postoperatorie**, provocată de introducerea în cavitate, în cursul operaţiei, a unor materiale sterile folosite în acţiunea chirurgicală: talc, amidon, celuloză, ulei mineral, spori de licopodiu etc. În jurul granulelor străine apare o reacţie de corp străin, cu caracter macroscopic variabil, de la granulaţii asemănătoare celor tuberculoase pînă la procese aderenţiale fibroase, adezive. Deseori, mai ales după amidonul folosit la mănuşile chirurgicale, poate apare un exsudat gălbui sau serohematic, steril. Histologic se vor găsi leziuni de granulom cronic, cu celule epitelioide şi celule gigante multinucleate, uneori cu zone microscopice de necroză. Cu timpul, apare o reacţie fibroblastofibrocitară cu constituirea unor zone de scleroză care vor crea aderenţe viscerale în intervale de luni sau ani.

Clinic, peritonita granulomatoasă se manifestă prin semne de iritaţie peritoneală la 10—20 de zile după operaţie, cu dureri locale, apărare musculară, diaree sau constipaţie, distensie abdominală moderată. O hiperleucocitoză moderată cu o eozinofilie de 5—10% este deseori prezentă. Manifestările precoce evoluează de obicei benign, dar pot apare sechele cronice sub forma unor tulburări de tranzit intestinal de tip subocluziv sau cu manifestări paroxistice de tipul sindromului Kőnig (colici, borborisme, scaun).

Tratamentul peritonitelor granulomatoase este în primul rînd profilactic, prin îndepărtarea cu grijă a talcului sau amidonului de pe mănuşi înaintea operaţiilor, prin evitarea ruperii mănuşilor în cursul actului operator. Curativ, s-au încercat, mai ales pentru prevenirea transformărilor fibroase, tratamente antiinflamatorii cu corticoizi, indometacin, derivaţi de fenilbutazonă. Efectul este însă discutabil. Sechelele ocluziv tardive vor necesita un tratament chirurgical de secţiune a bridelor, de desfacere, a aderenţelor care cudează intestinul, eventual de scurtcircuitare a aglomerărilor de anse.

9.5 BOALA ADERENŢIALĂ A PERITONEULUI

Aderenţele reprezintă coalescenţe fibroase organizate definitiv între suprafeţele peritoneale; bridele sînt aderenţe filamentoase, lungi şi subţiri. Atît aderenţele cît şi bridele pot solidariza viscerele abdominale între ele sau viscerele cu peretele abdominal. Stările morbide create prin prezenţa aderenţelor şi bridelor poartă numele de „boală aderenţială".

Etiopatogenie. Cauza cea mai frecventă a aderenţelor este inflamaţia peritoneală secundară unei peritonite microbiene ori aseptice, unui traumatism sau unei operaţii. La nivelul suprafeţelor mezoteliale iritate prin agenti fizici, chimici sau bacterieni se adună depozite fibrinoase a căror soartă este variabilă. Dacă iritaţia este de scurtă durată şi suprafaţa seroasei nu este atacată, fibrina este resorbită şi peritoneul va recăpăta însuşirile normale. Dacă iritaţia este foarte agresivă, durabilă şi suprafaţa mezotelială a fost îndepărtată prin necroză sau mecanic, fibrina nu se mai resoarbe şi este invadată de capilare şi fibroblaşti suferind o organizare conjunctiv-fibroasă care începe după prima săptămînă de la agresiune.

Aderenţele postoperatorii au cauze multiple, legate de patologia pentru care s-a intervenit, în special septică, dar şi de metodologia actului operator. Manipularea brutală a organelor, abandonarea unor ţesuturi devitalizate, neperitonizarea suprafeţelor viscerale şi parietale (sau peritonizarea cu material inadecvat — catgut), nespălarea şi nedrenarea corectă a spaţiilor peritoneale unde se acumulează puroi, sînge, bilă, alte secreţii sau persistă un microbism redus, introducerea sau neîndepărtarea unor corpi străini din peritoneu (bariu, talc, substanţe iodate, amidon, sulfamide, antibiotice), sînt toate cauze posibile ale producerii de aderenţe postoperatorii.

Dar, în afara multiplelor cauze cunoscute şi enumerate mai sus, boala aderenţială are şi o cauză necunoscută în mecanismul ei intim, sub forma unei predispoziţii individuale care determină la unii oameni o producere mult mai bogată şi mai rapidă de aderenţe peritoneale decît la alţii.

Anatomia patologică. Aderențele și bridele sînt bine tolerate atît timp cît nu produc singura, dar redutabila lor complicație care este *ocluzia intestinală mecanică*. Cele mai frecvente ocluzii au sediul pe ileonul terminal, în fosa iliacă dreaptă, loc unde inflamațiile și operațiile sînt deosebit de numeroase, dar se pot întîlni oriunde în etajul inframezocolic. Toate mecanismele ocluziilor mecanice sînt posibile, dar predomină strangularea: stricțiunea directă a unei anse angajate într-un inel intern, volvulusul de intestin fixat printr-o bridă, aglomerarea de anse determinînd cuduri și diverse angulații (vezi și 11.12.3).

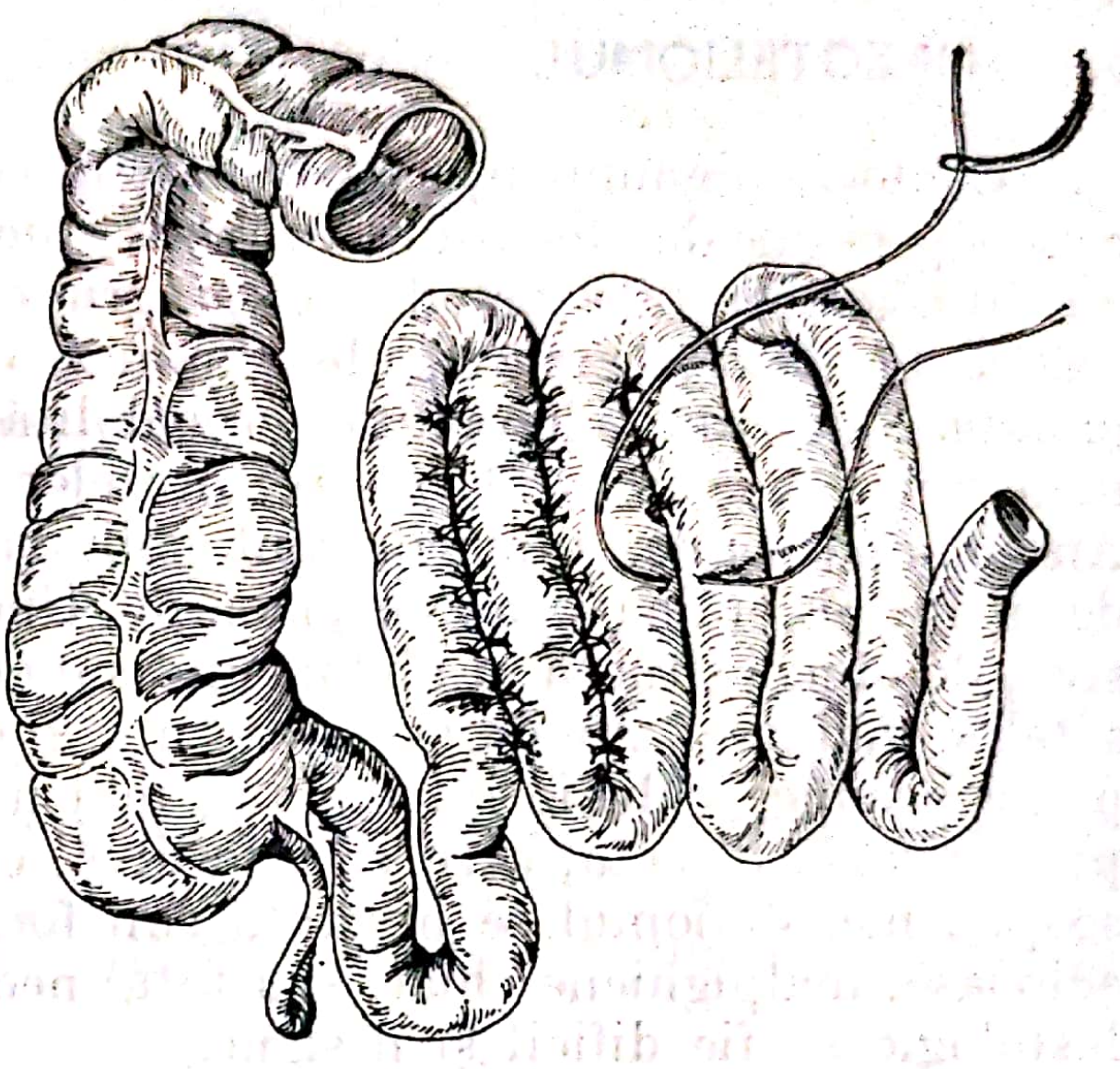

Fig. 9.28 — Enteroplicatură de tip Noble în boala aderențială a peritoneului.

Clinic, este sugestivă pentru boala aderențială apariția semiologiei unei ocluzii mecanice pe intestin subțire la un bolnav care prezintă pe suprafața abdomenului una sau mai multe cicatrice operatorii, indiferent de timpul scurs de la aceste intervenții antecedente. Cu atît mai mult se va prezuma originea aderențială a ocluziei dacă se va regăsi în anamneză o peritonită difuză sau localizată.

Tratamentul bolii aderențiale are o latură profilactică și una curativă. Prevenirea aderențelor postoperatorii este într-o măsură posibilă printr-o tehnică chirurgicală corectă, care va evita manipulările viscerale excesive, lăsarea de suprafețe neperitonizate și toți ceilalți factori cunoscuți ca generatori de aderențe. Administrarea locală sau generală a unor substanțe teoretic active împotriva aderențelor — anticoagulante, steroizi corticosuprarenali, enzime proteolitice, polivinil-pirolidonă, dextran, în ultimul timp soluții siliconate — a fost încercată fără a înregistra succese în practică.

Tratamentul curativ al efectelor bolii aderențiale este în primul rînd rezolvarea chirurgicală a ocluziilor intestinale. Predispoziția individuală a unor bolnavi de a face ocluzii recidivante prin mecanism aderențial poate fi însă combătută, nu prin împiedicarea apariției aderențelor, ci prin *dirijarea chirurgicală a formării de aderențe*, în așa fel încît acestea să nu devină ocluzive. Operațiile folosite poartă numele de *enteropexii*, *enteroplicaturi* sau *enteroptichii* și constau în așezarea intestinului subțire sub formă de bucle regulate, paralele, care sînt fixate între ele prin diverse procedee tehnice: sutură seromusculoasă a peretelui intestinal (Noble, Raymond) sau sutură mezenterică (Childs-Phillips, Andreoiu, Andreassian) (vezi și 11.11.5). Enteroplicatura poate fi totală (respectînd însă începutul jejunului și sfîrșitul ileonului) sau parțială, interesînd numai porțiunile de intestin deperitonizate (fig. 9.28). Ținînd seama de faptul că multe ocluzii postoperatorii sînt provocate prin aderențele epiploonului mare, s-a mai recomandat, pentru prevenirea recidivelor ocluzive, rezecția marelui epiploon sau pexia acestuia prin fixare la micul epiploon, sau prin introducerea lui în cavitatea retrogastrică (Takita).

9.6 TUMORILE PERITONEALE

Sub raportul provenienţei, tumorile peritoneale pot fi împărţite în două categorii de frecvenţă foarte inegală: *tumorile primare* care sînt rare, avînd un singur reprezentant, mezoteliomul, şi *tumorile secundare* sau *metastatice*, foarte frecvente. Evolutiv, majoritatea tumorilor peritoneale sînt maligne cu cîteva foarte rare excepţii (vezi şi 10.3).

9.6.1 MEZOTELIOMUL

Conform denumirii, mezoteliomul rezultă din proliferarea celulelor seroasei peritoneale, totdeauna atipică, malignă. Tumoarea este rar întîlnită. Studii etiologice ale distribuţiei pe grupe de populaţie au putut stabili o corelaţie profesională legată de expunerea la mineralele din care se prepară *azbestul* (amozită, chrysolită, crocidolită); corelaţia a fost întărită prin demonstraţii experimentale ale rezultatelor administrării de azbest la şobolani. Anatomopatologic, tumorile sînt polimorfe, localizate sau difuze sub formă de noduli diseminaţi sau de placarde. Uneori, se poate întîlni o tumoare masivă, de obicei situată în abdomenul superior, eventual înconjurată de tumori satelite mai mici. Ascita este prezentă în cel puţin 90% din cazuri. Tumoarea poate produce ocluzie intestinală, mai mult prin compresiune externă decît prin invazie directă, care este tardivă, ca şi metastazele la distanţă. Microscopic, mezoteliomul se prezintă sub forme variate, sarcomatoase, papilare, acinoase, malpighiene chiar, sau total nediferenţiate, care fac ca diagnosticul histologic să fie dificil şi nesigur.

Aspectul clinic este necaracteristic, fiind vorba de o tumoare abdominală însoţită de ascită. Un semn inconstant, dar interesant, sînt *manifestările hipoglicemice*, a căror explicaţie este încă necunoscută. Puncţia ascitei, cu *examen citologic*, *biopsia* tumorală pe material recoltat prin celiotomie sau peritoneoscopie, pot pune diagnosticul, cu rezervele amintite mai sus.

Tumoarea mezotelială are o malignitate extremă. Extirparea chirurgicală este totdeauna incompletă, recidiva precoce locală sau multicentrică este regula; nu se cunoaşte încă un tratament specific. Moartea survine de obicei sub un an de la punerea diagnosticului.

9.6.2 TUMORILE METASTATICE

Sînt foarte frecvente, provenind de la neoplasmele numeroaselor organe intraperitoneale. Elementele tumorale ajung la seroasă prin permeaţia directă a peretelui visceral, pe cale hematogenă sau pe cale limfatică. Manevrele chirurgicale inadecvate pot avea un rol important în această diseminare, fiind uneori urmate de adevărate explozii carcinomatoase postoperatorii. Odată grefate pe seroasă, tumorile difuzează rapid pe suprafaţa acesteia datorită circulaţiei lichidului intraperitoneal. Într-o ordine aproximativă a frecvenţei, metastazele peritoneale provin mai ales din cancerul de ovar şi de stomac, dar şi din tumorile de colon, intestin subţire, pancreas şi căi biliare.

Foarte rar, s-au descris în literatură *tumori peritoneale metastatice benigne*, prin grefarea la distanţă a unor tumori migrate de la locul de origine:

„fibroidul parazitic“, un leiomiom subseros desprins de pe uter și grefat undeva în cavitatea peritoneală, sau un chist dermoid ovarian implantat pe seroasă la distanță de locul său originar.

Anatomia patologică. Natura focarului primar, modul și viteza de însămînțare a peritoneului, ca și probabil rezistența naturală generală și locală, creează deosebiri mari în aspectele morfologice ale metastazelor peritoneale. În general este vorba de elemente nodulare dure, albicioase, cu mărimi care merg de la 1—2 mm pînă la peste 1 cm. Sediul și numărul lor pot fi foarte diferite. Uneori există puțini noduli în regiunea dimprejurul focarului neoplazic primar (Douglas, micul epiploon, mezocolon transvers, de exemplu). Alteori, diseminarea este generalizată, interesînd tot peritoneul visceral și parietal care sînt presărate cu nenumărate granulații miliare, asemănătoare cu cele tuberculoase. Nodulii metastatici pot fi confluenți, realizînd placarde tumorale, zone întregi de țesut neoplazic masiv ale peritoneului visceral sau parietal. Un aspect particular îl poate lua epiploonul invadat de metastaze, care-l transformă într-o tumoare dură, semilunară, plină de noduli confluenți: epiploita carcinomatoasă (vezi. 10.4.3).

Cînd metastazele sînt numeroase este de regulă prezentă ascita, sub forma unui lichid gălbui, ușor tulbure, mai mult sau mai puțin abundent.

Consecințele prezenței metastazelor în peritoneu sînt variabile. Unele tumori mai mari pot comprima sau invada lumenul tubului digestiv — de obicei al intestinului subțire — producînd ocluzii mecanice prin obstrucție. Cînd este foarte abundent, lichidul peritoneal poate comprima organele cavitare, determinînd o jenă în tranzitul digestiv care poate ajunge la stări subocluzive.

Nu există totdeauna o corespondență între mărimea focarului neoplazic primar și importanța diseminării peritoneale; o generalizare masivă a metastazelor peritoneale — denumită și *carcinomatoză peritoneală* — poate proveni de la o tumoră de mici dimensiuni, greu de pus în evidență, cu sediu ovarian sau pe unul din segmentele tubului digestiv. *Histologia* metastazelor peritoneale reproduce pe cea a tumorii de origine: adenocarcinom, adenocarcinom mucipar, carcinom nediferențiat sau alte forme mai rare de neoplazie (melanom malign).

Clinica tumorilor secundare peritoneale la debut recunoaște de multe ori o modificare a stării generale, cu oboseală, inapetență, tulburări de tranzit intestinal, în sensul constipației. Local, o distensie progresivă a abdomenului, însoțită de oarecare dispnee, poate conduce la un examen abdominal care va depista o matitate declivă deplasabilă, eventual prezența unor tumori palpabile, de la început multiple sau dînd impresia de tumori unice, ca în cazul epiploonului carcinomatos sau a unor tumori ovariene de mari dimensiuni. Palparea unor asemena tumori într-o masă de lichid ascitic poate produce senzația particulară a contactului tumoral mediat prin lichid, cunoscută sub numele de „semnul sloiului de gheață“. La nivelul ombilicului și în zona imediat vecină, stratul mai redus de țesut gras properitoneal permite uneori palparea unor metastaze ale peritoneului parietal, inaccesibile examenului clinic în alte regiuni ale abdomenului. Analogic, tușeurile pelviene (rectal și genital) pot depista tumorile metastatice multiple de la nivelul fundului de sac peritoneal al lui Douglas, constatînd, eventual în același timp, prezența unor tumori genitale, punct de plecare al metastazelor.

În cîteva săptămîni, sau luni, distensia abdominală crește mult, starea generală se alterează progresiv, bolnavul devenind adinamic și cașectic. Apariția frecventă a unei ocluzii intestinale complică fatal evoluția bolii (vezi 11.12.6).

Diagnosticul unei carcinomatoze peritoneale este mai simplu cînd existența tumorii primare viscerale este dinainte cunoscută, această tumoare de origine fiind eventual deja tratată printr-o operație cu intenția radicală sau numai paliativă. Uneori însă, diseminarea peritoneală constituie prima manifestare a unui cancer ocult, al cărui sediu poate de altfel rămîne necunoscut pînă la sfîrșitul bolnavului.

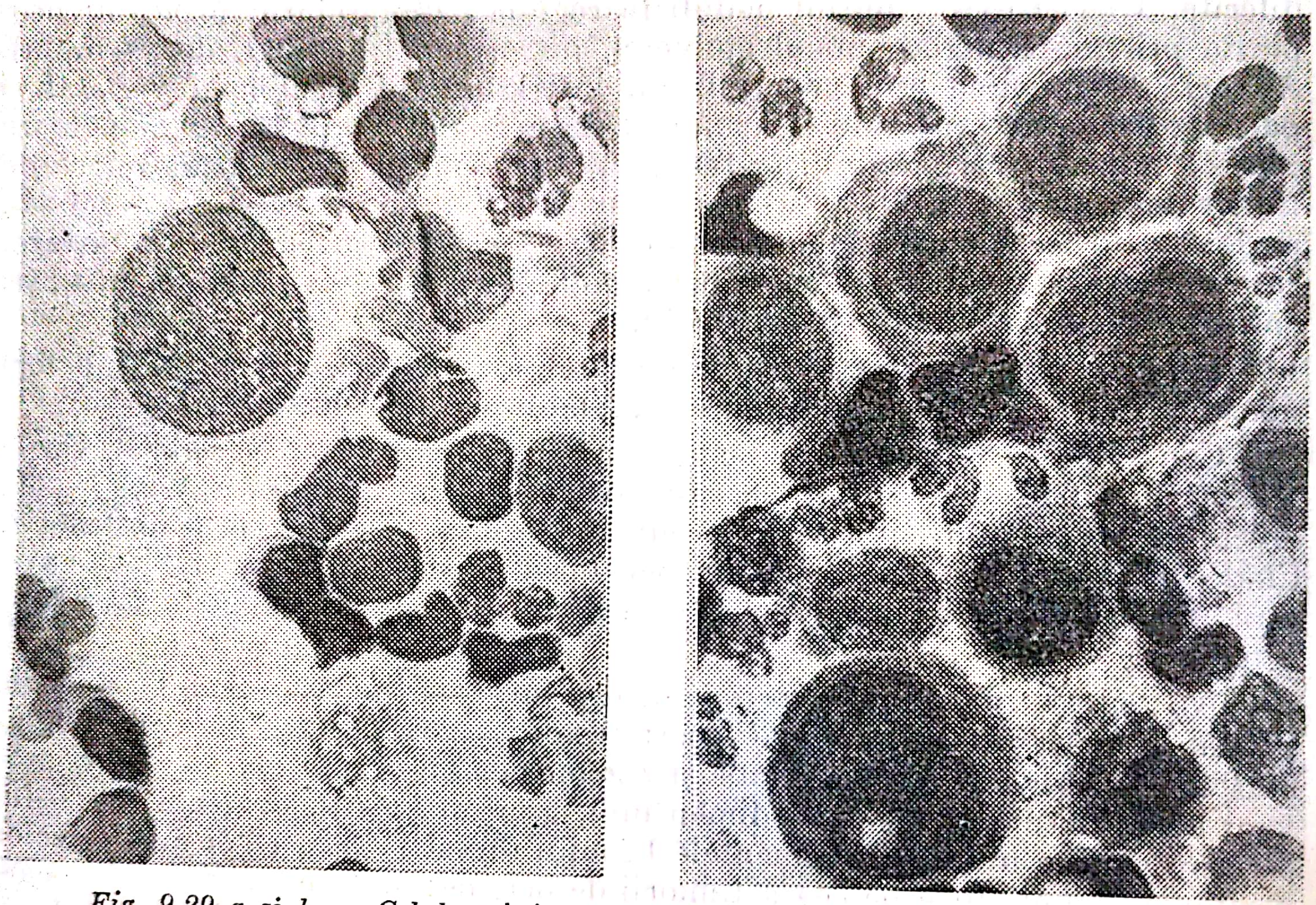

Fig. 9.29 a și b. — Celule atipice în lichidul unei carcinomatoze peritoneale.

Puncția peritoneală și *examenul citologic* al ascitei sînt de multe ori hotărîtoare pentru diagnostic, arătînd prezența de celule atipice, monstruoase, cu stigmatele mai ales nucleare ale malignității, uneori grupate sub formă de microtumori care nu lasă nici un dubiu (fig. 9.29 a și b).

Carcinomatoza peritoneală nu are un **tratament chirurgical** standardizat. În regulă generală, prezența diseminării peritoneale constituie o contraindicație pentru exereza tumorii primitive care nu mai poate avea decît un caracter paliativ, de multe ori incompatibil cu riscurile operatorii. Există însă o excepție notabilă: *tumorile ovariene*, în care este indicată ovariectomia, omentectomia, peritonectomia pelviană, urmată de chimioterapia citostatică intraperitoneală și generală. Îndepărtarea tumorii primare și a unei mase cît mai mari din țesutul tumoral metastatic poate fi urmată de o regresiune clinică cu durată de luni sau ani de zile. În cazurile rare, de metastaze peritoneale puţin numeroase ale unei tumori de tub digestiv — de exemplu, metastaze pe seroasa intestinului subţire ale unui cancer de colon — rezecţiile repetate de intestin sau derivaţiile pot rezolva ameninţarea unor ocluzii intestinale. În formele subocluzive cu lichid peritoneal abundent sau chiar în cele neocluzive, evacuarea ascitei neoplazice prin paracenteze periodice, însoţite de administrarea intraperitoneală de citostatice, poate aduce o prelungire a duratei de supravieţuire şi o ameliorare a disconfortului local.

9.6.3 BOALA GELATINOASĂ A PERITONEULUI

Boala gelatinoasă sau pseudomixomul peritoneal este efectul grefării şi dezvoltării intraperitoneale a celulelor mucipare provenite din ruptura unui chistadenom ovarian sau a unui mucocel apendicular (vezi 5.4. şi 10. 3.2.). Ca încadrare nosologică, totalitatea masei celulare grefate şi proliferate poate fi considerată ca o tumoare metastatică, deşi aspectul fizic nu este tipic tumoral. Sub raport evolutiv, deşi nu are caracterele definitorii ale malignităţii carcinologice, boala are o „malignitate locală“ fiind invazivă şi recidivantă, rezistentă la terapeutică.

Etiologic, ruptura tumorii mucoide de origine poate fi spontană, traumatică sau cu ocazia unei efracţii chirurgicale (de aici, importanţa conduitei operaţiilor de exereză ale acestor tumori „în vas închis“, evitînd cu grijă spargerea tumorii şi pătrunderea mucusului în peritoneu). Este de notat însă faptul că nu orice mucocel şi nici orice chist de ovar pot da naştere maladiei gelatinoase: există uneori mucus acelular, care nu se grefează.

Anatomopatologic, însămînţarea suprafeţei seroasei cu celule mucosecretoare este urmată de proliferarea lor şi de producerea unei ascite gelatinoase, care cu timpul ocupă întreaga cavitate peritoneală, în care se acumulează în cantităţi enorme (10—15 litri). Conţinutul peritoneal este vîscos, aderent, translucid, incolor sau cu o tentă rozată sau verzuie. În zonele de origine (micul bazin sau fosa iliacă dreaptă), ca şi în alte zone (spaţiile subdiafragmatice, de pildă), epanşamentul gelatinos poate fi mai dens, mai opac. Diafragmul este deplasat în sus, organele plutesc liber în masa gelatinoasă. La nivelul chistului de ovar sau al mucocelului se observă spărtura prin care se scurge conţinutul mucoid în cavitatea peritoneală (fig. 9.30 şi fig. 9.31).

Clinic, abdomenul este mărit în volum, cu aspect „de batracian“, mat la percuţie. Matitatea este însă doar parţial şi greu deplasabilă. Se poate înregistra un „semn al valului“, dar întîrziat, unda de percuţie deplasîndu-se mai încet decît în ascitele lichide. Cu timpul, distensia abdominală creşte enorm şi apar tulburări funcţionale cardiorespiratorii (palpitaţii, tahicardie, dispnee) şi digestive (subocluzie, ocluzie intestinală) datorate refulării diafragmei şi compresiunii intestinului. Anorexia totală, inanitia, caşexia sînt frecvente în fazele finale ale bolii.

Tratament. Profilaxia pseudomixomului peritoneal este posibilă, prin operarea la timp — înainte de ruptură — a tumorilor de fosă iliacă dreaptă şi a chisturilor de ovar (s-au arătat care sînt precauţiile necesare la exereza acestor tumori mucoide). Dacă ruptura s-a produs, operaţia va trebui să asigure o cît mai completă evacuare a epanşamentului gelatinos din întreaga cavitate peritoneală. Aderenţa şi densitatea mucusului nu uşurează această acţiune. Aspiratorul este repede astupat de masele vîscoase, extracţia acestora trebuie făcută manual, cu răbdare. Diluarea şi spălarea repetată cu ser fiziologic cald poate fi de folos. Sursa revărsatului mucos trebuie îndepărtată prin apendicectomie sau ovariectomie. Aspectul degenerat al chistului ovarian (vegetaţii intrachistice abundente, friabile) eventual confirmat prin biopsie extemporanee, impune o histeroanexectomie totală (cu închiderea bontului vaginal pentru a evita o contaminare ascendentă a peritoneului pe calea drenajului transvaginal). Mucusul peritoneal trebuie examinat citologic pentru constatarea prezenţei sau absenţei de celule mucipare.



Fig. 9.30 — Boala gelatinoasă a peritoneului (fotografie intraoperatorie). Substanţa mucoidă ocupă întreaga cavitate peritoneală.



Fig. 9.31 — Chist mucoid al ovarului rupt în cavitatea peritoneală (piesă operatorie). Acelaşi caz ca în fig. 9.30.

Pentru tratamentul diseminărilor celulare peritoneale s-au propus spălăturile cu tripsină sau administrarea intraperitoneală a chimioterapiei citostatice, dar rezultatele sînt discutabile. La sfîrşitul intervenţiei abdomenul se închide fără drenaj, pentru a preveni infectarea din afară a acestui peritoneu iritat chimic prin prezenţa mucusului.

Boala gelatinoasă a peritoneului este recidivantă; dacă evacuarea operatorie a conţinutului peritoneal s-a făcut foarte corect, recidiva poate apărea tardiv (ani). Va fi nevoie de o reintervenţie de degajare a intestinului comprimat, totdeauna mai grea şi mai puţin completă decît prima operaţie, dată fiind prezenţa aderenţelor postoperatorii. Următoarele recidive vor apare la intervale din ce în ce mai scurte.

9.7 HEMOPERITONEUL

Hemoperitoneul sau „inundaţia peritoneală“ este erupţia şi acumularea de sînge în cavitatea peritoneală.

Etiologia. *Hemoperitoneul „spontan“* poate apare în diverse situaţii patologice ale organelor abdominale: rupturi de tumori hepatice sau splenice, infarct mezenteric, ocluzii intestinale mecanice prin strangulare, pancreatită acută hemoragică, ruptură de anevrisme ale arterelor viscerale. Cel mai des însă, hemoperitoneul se întîlneşte la femeia în vîrsta activităţii genitale, fiind consecinţa rupturii unei sarcini extrauterine sau a unui folicul ovarian. *Hemoperitoneul traumatic* este consecinţa unei rupturi de organ parenchimatos (ficat, splină, pancreas), cavitar (tub digestiv) sau a vaselor din mezenter. Traumatismul determinant poate fi minor în cazul preexistenţei unor leziuni viscerale care fragilizează organele (hepato-splenomegalie).

Aspecte clinice şi evolutive. Acumularea de sînge în cavitatea peritoneală se traduce pe de o parte prin *semne generale*, proporţionale cu cantitatea de sînge pierdut din circulaţie: sete, transpiraţii, paloare, tahicardie, scăderea tensiunii arteriale şi a presiunii venoase centrale, culminînd cu instalarea unui şoc hemoragic. Pe de altă parte apar *semne locale*, subiective şi obiective, care pot preciza în oarecare măsură sediul intraperitoneal al acumulării sîngelui. Durerea prin iritaţie peritoneală poate fi epigastrică cu iradiere scapulară, hipogastrică sau în umăr şi fosa supraclaviculară; la palpare, incluzînd tuşeurile pelviene, se poate percepe senzaţia de „abdomen plin“, cu conţinut moale, depresibil, iar percuţia poate înregistra o matitate regională care progresează la examenele repetate în timp. În cazurile dubioase, puncţia abdominală poate confirma un diagnostic incert prin extragerea unui *sînge care nu coagulează* în seringă sau în vasul de recoltare. Coagularea imediată a sîngelui extras prin puncţie are semnificaţia puncţiei unui vas sanguin visceral sau parietal. Rezultatele fals-negative ale puncţiilor exploratoare pot fi ameliorate prin folosirea *puncţiei cu spălătură* peritoneală (vezi 9.1.2).

Oprirea spontană, temporară sau definitivă, a sursei hemoragice poate fi urmată de constituirea unei colecţii sanguine intraperitoneale localizate denumită şi *hematocel*. Hematocelul poate produce semne locale de iritaţie asemănătoare întrucîtva peritonitelor localizate; sediul pelvian, cel mai frecvent datorită proximităţii organelor genitale feminine, se manifestă prin semnele de iritaţie rectală şi vezicală, putînd fi depistat prin tactul rectal şi vaginal care va găsi un Douglas plin şi sensibil. În schimb semnele generale sînt mai puţin sugestive, cu excepţia unor febricule vesperale şi eventual a apariţiei unei anemii cronice feriprive, dacă hematocelul continuă să fie alimentat printr-o microsîngerare persistentă sau cu repetiţie, aşa cum se întîmplă deseori. Hematocelul se poate infecta, devenind o peritonită localizată cu tot cortegiul semiologic respectiv, sau se poate deschide în marea cavitate odată cu reluarea activităţii sursei hemoragice, ceea ce se va traduce prin apariţia brutală a semnelor marii inundaţii peritoneale. Mai rar se vede oprirea definitivă a sîngerării şi, în acest caz, hematocelul se poate resorbi fără urmări sau se poate organiza printr-un proces fibroplastic care creează aderenţe regionale.

Tratament. Hemoperitoneul care produce semne acute generale şi locale este o urgenţă chirurgicală, necesitînd evacuarea sîngelui, găsirea şi oprirea sursei hemoragiei. Cavitatea peritoneală trebuie spălată de toate resturile de sînge lichid sau coagulat iar abdomenul se închide, de regulă fără drenaj.

Necesitatea înlocuirii sîngelui pierdut se apreciază în principiu după criterii clinice, hemodinamice şi de laborator (hematocrit, presiune venoasă centrală). Se va avea însă în vedere că hemoragiile acute, chiar importante (hematocrit 20—30%, hemoglobină 6—10 gr%) pot fi relativ uşor compensate de organisme tinere după oprirea hemoragiei, şi se va confrunta această noţiune cu riscul foarte însemnat al unei hepatite virale posttransfuzionale.

Un hematocel diagnosticat prin semne locale sau/şi generale are de asemenea o indicaţie categorică de intervenţie chirurgicală, care va avea drept scop nu numai evacuarea colecţiei hematice, dar şi controlul sursei hemoragice. Din acest motiv nu este recomandabil abordul indirect pentru drenajul colecţiei sanguine (de pildă, prin colpotomie sau rectotomie în cazul hematocelului pelvian). Atitudinea corectă, din punct de vedere tactic, presupune abordul abdominal larg, care permite atît evacuarea hematomului cît şi tratamentul organului bolnav care i-a dat naştere.

9.8 PNEUMOPERITONEUL

Prezenţa de gaz în cavitatea peritoneală poartă numele de *pneumoperitoneu*, indiferent de natura chimică a gazului (aer, oxigen, azot, gaz intestinal).

Etiologia. Pătrunderea gazului în peritoneu poate avea cauze multiple. Cele mai frecvente sînt iatrogene şi ţin de *operaţiile* cu deschiderea cavităţii peritoneale (celiotomii) în cursul cărora aerul exterior pătrunde liber în cavitate, resorbindu-se după un interval de la cîteva zile la cîteva săptămîni. Tot un pneumoperitoneu iatrogen este cel realizat prin introducerea voită de aer sau oxigen în cavitate cu scop *diagnostic*, pentru a permite separarea radiologică a viscerelor sau pentru a uşura endoscopia peritoneală (laparoscopie). De asemenea se foloseşte pneumoperitoneul *terapeutic* pentru a împinge diafragmul în poziţie înaltă, în scopul colabării bazei plămînului sau a adaptării respiraţiei la creşterea de presiune abdominală. În cursul anumitor manevre medicale — *anestezia generală, gastro şi colonoscopia* — insuflarea sub presiune a aerului în stomac sau în colon poate fi urmată de pătrunderea lui în peritoneu fără o efracţie macroscopică a viscerelor. Pneumoperitoneul *patologic* se poate produce printr-un traumatism penetrant, dar mai ales prin perforaţia unui segment digestiv cu conţinut gazos (stomac, duoden sau colon) secundară unei patologii viscerale: ulcer, cancer, perforaţie diastatică de cec. În unele cazuri gazul intraperitoneal se poate forma chiar în cavitate, prin fermentaţia consecutivă proliferării unor bacterii strict anaerobe (*Clostridii*, streptococ anaerob) sau numai facultativ anaerobe, ca *E. coli* sau *proteus*. Excepțional s-a descris posibilitatea unui pneumoperitoneu *idiopatic*, fără cauză recunoscută.

Anatomia patologică. Indiferent de proveniență, gazul liber în peritoneu se ridică în sediu înalt, mutîndu-se în raport cu poziția bolnavului. În peritonitele localizate, gazul este blocat în zonele unde se dezvoltă abcesul.

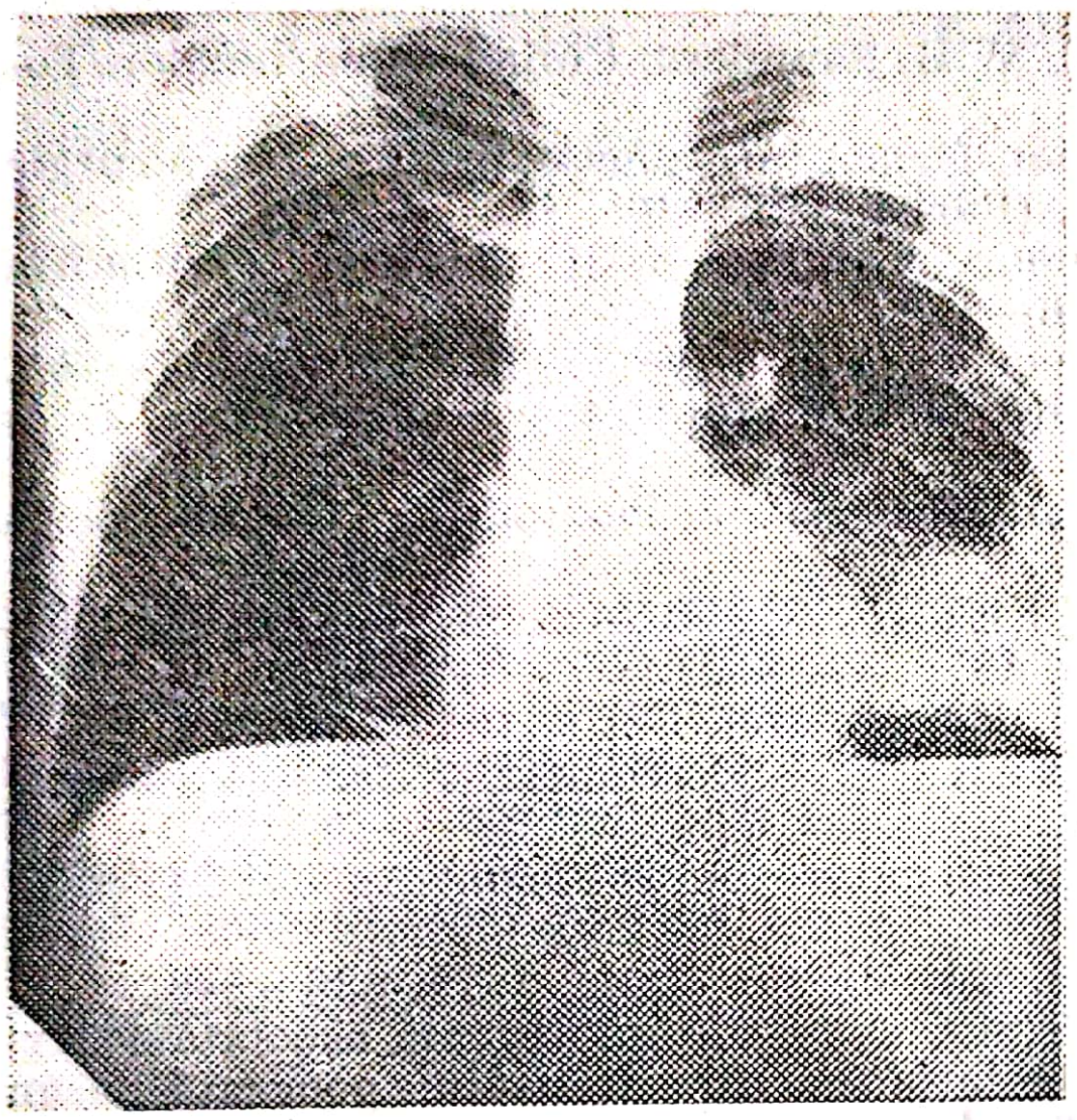

Fig. 9.32 — Pneumoperitoneu. Imagine clară semilunară între ficat și hemicupola diafragmatică dreaptă.

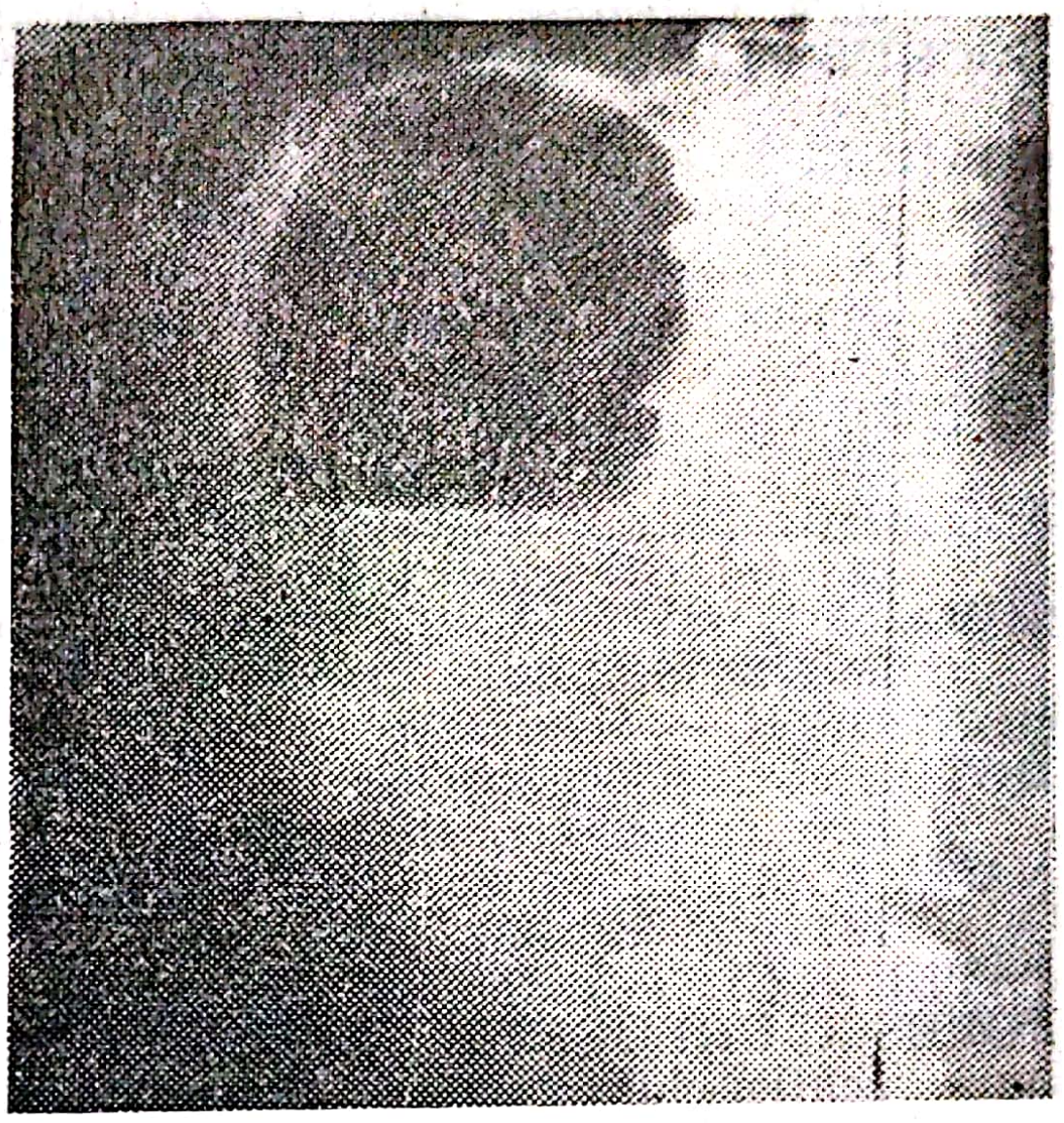

Fig. 9.33 — Pneumoperitoneu blocat (abces subfrenic). Imagine hidroaerică într-un abces cu anaerobi.

Clinic. Pneumoperitoneul se poate — uneori — recunoaște la percuție prin dispariția matității hepatice pe linia medioclaviculară, bolnavul fiind în decubit dorsal; semnul nu este însă constant, iar matitatea ficatului poate lipsi și în afara unui pneumoperitoneu.

Radiologia este foarte importantă pentru constatarea pneumoperitoneului de orice cauză. În cazul căutării unui pneumoperitoneu liber, radiografia optimă trebuie executată în *ortostatism* sau cel puțin în *poziție șezîndă* și este necesar ca această poziție să fie luată cu 10—15 minute înainte de radiografie, pentru a permite ridicarea aerului sub cupolele diafragmului (fig. 9.32). Dacă bolnavul nu se poate ridica, clișeul va fi luat în *decubit lateral stîng*, gazul devenind vizibil între umbra hepatică și peretele abdomino-toracic. În pneumoperitoneul blocat și în colecțiile cu anaerobi apare o imagine hidroaerică, cu linie de nivel orizontală, dacă bolnavul este în poziție ortostatică (fig. 9.33).

Tratament. Pneumoperitoneul postoperator, cel terapeutic și cel diagnostic se resorb spontan într-un interval variabil după cantitatea și natura gazului pătruns în cavitate (cîteva zile pentru oxigen, 1—2 săptămîni pentru aer); la fel și pneumoperitoneul „idiopatic".

Pneumoperitoneul patologic are semnificații și indicații terapeutice importante. În perforațiile viscerale spontane sau traumatice depistarea clinică și radiologică a pneumoperitoneului liber are o mare valoare diagnostică și impune operaţia de urgenţă pentru tratarea perforaţiei, a cauzei şi urmărilor sale. La fel, în abcesele intraperitoneale cu anaerobi, imaginile caracteristice sînt indici preţioşi pentru existenţa şi localizarea colecţiilor, constituind în acelaşi timp şi indicaţii imperative pentru intervenţia chirurgicală.

BIBLIOGRAFIE SELECTIVĂ

ANDREOIU C., MILICESCU ŞT. — Prevenirea şi tratarea unor ocluzii prin enteroplicatură, *Chirurgia*, 1963, *12*, 4, 503—509.

BOCKUS H.L. — Gastroenterology, vol. 4, Ed. W.B. Saunders, Philadelphia/London/Toronto, 1976, 33—49.

CHARLEUX H. *şi colab.* — À propos de la non-fermenture pariétale dans la chirurgie itérative des péritonites, *Mém. Ac. Chir.* (Paris), 1980, *106*, 63—65.

COLLIN, R. *şi colab.* — L'irrigation-dyalise pour „drainage actif" dans les péritonites généralisées, *Chirurgia*, 1972, *98*, 2, 106—112.

COSTESCU N. — Peritonita primitivă stafilococică, *Chirurgia*, 1965, *14*, 3, 235—240.

DÉTRIE PH. *şi colab.* — Les formes respiratoires des péritonites postopératoires, *J. de Chir.*, 1970, *100*, 4, 267—270.

ECONOMU TH., ROLLEA RODICA, PAPALICEFF ŞT. — Peritonitele pneumococice la copii, *Chirurgia*, 1964, *13*, 1, 53—58.

JUVARA I., RĂDULESCU D., VEREANU I., PETRESCU R. — Aspecte clinice şi terapeutice în abcesele subfrenice, *Chirurgia*, 1978, *27*, 3, 161.

MONDOR H. — Diagnostics urgents. Abdomen, Ed. Masson, Paris, 1956.

MOTOMANCEA D., PROINOV RODICA, JUVARA I. — Peritonita atipică postoperatorie, *Chirurgia*, 1975, *24*, 3, 217—221.

NANA A., MIRCIOIU C. — Deux cas de péritonite à entérocoques, *Mem. Ac. Chir.* (Paris), 1974, *74*, 311—313.

PATEL J. CL. — Pathologie chirurgicale, 1 vol. Ed. Masson-Paris, 1975, 836—848.

POPESCU-URLUENI M., MUDRIC V., COSTESCU N. — Chimioterapia asociată intervenţiei chirurgicale în tratamentul bolii gelatinoase a peritoneului, generată de un proces histologic benign, *Chirurgia*, 1964, *13*, 375—380.

POPOVICI Z., DOP R., PIRONCOF M. — Abces splenic primitiv rupt în cavitatea peritoneală (peritonită în 3 timpi), *Chirurgia*, 1979, *28*, 2, 137—139.

RĂDULESCU D. — Infecţiile chirurgicale cu anaerobi (abces splenic rupt în peritoneu), *Chirurgia*, 1979, *28*, 128—136.

SABISTON D.C. — Davis-Christopfer Textbook of Surgery-Ed. W. B. Saunders, Philadelphia/London/Toronto, 1977, 878—898.

SIMICI P., RAŢIU O., POPA FL. — „Abdomenul deschis" — metodă de tratament al peritonitelor postoperatorii, *Chirurgia*, 1982, *31*, 6, 401—408.

THOMERET G. — Les consultations journalières dans les ventres aigus, Ed. Masson (Paris), 1972.

10.

PATOLOGIA CHIRURGICALĂ A MEZOURILOR ŞI EPIPLOOANELOR

T. CHIRILEANU

10.1 Anomaliile de dezvoltare — 522
10.2 Bolile inflamatorii — 525
10.2.1 Limfadenitele mezenterice — 526
10.2.2 Celulitele mezenterice — 528
10.3 Patologia tumorală — 531
10.3.1 Tumorile primare — 532
10.3.2 Tumorile secundare maligne — 540
10.4 Patologia specifică sectorială — 542
10.4.1 Patologia mezocolonului transvers — 542
10.4.2 Patologia mezocolonului sigmoidian — 542
10.4.3 Patologia marelui epiploon — 542
Bibliografie selectivă 545

Mezenterul este un dispozitiv peritoneal simplu ca structură dar foarte complex ca desfăşurare anatomică. Este alcătuit din două foiţe peritoneale paralele, între care se găsesc vasele sanguine şi limfatice, ganglionii şi nervii care, împreună, asigură tubului digestiv: aportul sîngelui prin artere; drenajul sîngelui şi al chilului încărcat cu produşii de digestie; lupta contra invaziei microbiene de origine intestinală; reglarea nervoasă şi umorală (motilitate, vasomotricitate şi secreţie); menţinerea în poziţie anatomică funcţională a tubului digestiv. Parte integrantă a peritoneului, mezenterul este participant activ la toate funcţiile şi bolile acestuia.

Condiţiile topografice, relativa inaccesibilitate clinică şi paraclinică, precum şi faptul că în gîndirea obişnuită mezenterul nu este un „organ propriu-zis" ci un *tip special de pedicul*, fac ca afecţiunile mezenterice să fie greu de diagnosticat în afara unei laparotomii.

Procesele patologice interesează, izolat sau global, diversele structuri anatomice şi ţesuturi cuprinse între cele două foiţe peritoneale ale mezenterului:

— *structurile anatomice:* mezoteliul peritoneal, spaţiul celular adipos, arterele, venele, limfaticele (vase şi ganglioni) şi nervii vegetativi;

— *ţesuturile:* epitelial, conjunctiv (adipos, areolar, elastic, fibros), muscular, nervos se amestecă în alcătuirea structurilor anatomice.

Înţeles ca un vast pedicul al tubului digestiv („de la cardia la rect") patologia mezenterului este indisolubil legată de cea a organelor cu care formează o unitate anatomofuncţională; din motive de expunere se va aborda doar mezenterul cu numai o parte a elementelor sale, omiţînd intenţionat patologia arterială şi venoasă precum şi organele deservite, la alte căror capitole se găsesc informaţiile necesare.

10.1 ANOMALIILE DE DEZVOLTARE

Poziţia anatomică a tubului digestiv abdominal este rezultatul creşterii în lungime a aşezării sale definitive prin rotaţie şi coalescenţe seroase (vezi şi 4.1.2.). Dintr-un conduct aproape rectiliniu, tubul digestiv ia forma şi situaţia complexă finală; mezenterul, care îi urmează cu fidelitate mişcările, va lua şi el o formă complicată, remaniată topografic prin fuziunea unor porţiuni cu peritoneul parietal posterior, rezultînd fascii conjunctive la nivelul duodeno-pancreasului (fascia lui Treitz) şi a colonului ascendent şi descendent (fascia lui Toldt). Aceste fascii rămîn laxe şi avasculare, ceea ce permite uşor clivarea lor şi aducerea organelor în poziţie intraperitoneală (spre exemplu, manevra lui Vautrin-Kocher de mobilizare duodeno-pancreatică).

Odată procesul embriologic desăvîrşit, mezenterul se prezintă ca un evantai care are o înălţime de 12—25 cm; inserţia sa pe peritoneul parietal posterior este de 15 cm, faţă de inserţia sa intestinală care poate atinge 500—700 cm. Această excesivă disparitate este compensată prin plicaturarea părţii dinspre intestin a mezenterului; mezenterul şi intestinul formează constant un ansamblu, în sensul că toate procesele normale şi patologice ale unuia se răsfrîng şi asupra celuilalt.

Ligamentul gastro-hepatic (micul epiploon) este mezenterul ventral al stomacului şi a primei porţiuni a duodenului. Marele epiploon este un dublu pliu mezenteric, care iniţial prelungea bursa omentală, dar ale cărui foiţe au fuzionat, în final rezultînd „şorţul“ epiplooic, cu inserţie aparentă pe colonul transvers. Ligamentul gastro-colic a rezultat din coalescenţa celor două foiţe ale stratului anterior ale marelui epiploon. Prin capacitatea de a adera rapid la leziunile peritoneului visceral şi parietal (inflamaţii, perforaţii, traumatisme), de a izola, bloca şi îngloba corpii străini intraabdominali şi de a resorbi microorganisme, puroi şi detritusuri tisulare, marele epiploon joacă un rol de apărare biologică de prim ordin, meritîndu-şi pe drept cuvînt denumirea de „mătura“ sau „jandarmul“ cavităţii peritoneale. Pe de altă parte însă capacitatea de a adera şi a forma bride şi aderenţe în exces poate lua cunoscute aspecte patologice (vezi 9.5 şi 11.12.3).

(i) **Mezenterul comun** se întîlneşte adeseori într-o asociere de anomalii înrudite. Procesul normal de evoluţie embriologică se face prin rotaţia complexului entero-mezenteric în jurul axului arterei mezenterice superioare în sens invers acelor unui ceasornic (fig. 10.1). Principalele anomalii se produc prin *oprirea* rotaţiei înainte de termen sau prin *erori* de rotaţii. Oprirea maximală a rotaţiei realizează *mezenterul comun* propriu-zis: colonul va fi aşezat în stînga liniei mediane, iar mezenterul şi intestinul subţire în dreapta (fig. 10.2). Rădăcina mezenterului va avea o inserţie mică, ceea ce favorizează volvularea masei intestinale în jurul axului arterei mezenterice superioare. *Rotaţia insuficientă* prin oprire într-o fază mai tîrzie a procesului, va aduce cecul sau colonul drept în poziţie preduodenală, apropiind prima ansă intestinală de ultima, favorizînd de asemenea volvularea. *Erorile de rotaţie* pot fi (sau nu) asociate şi cu *insuficienţă de rotaţie*. Sînt anomalii mai rare, care determină trecerea zonei duodenojejunale înaintea arterei mezenterice superioare, sau ca cecul să fie așezat retroperitoneal, ori ca rotaţia să se facă în sensul acelor unui ceasornic (rotaţia inversă). Adeseori, aceste anomalii rămîn fără consecinţe clinice, dar instabilitatea de la nivelul pivotului mezenteric și asocirea unor aderenţe sau bride pot uneori provoca volvulări sau compresiuni.

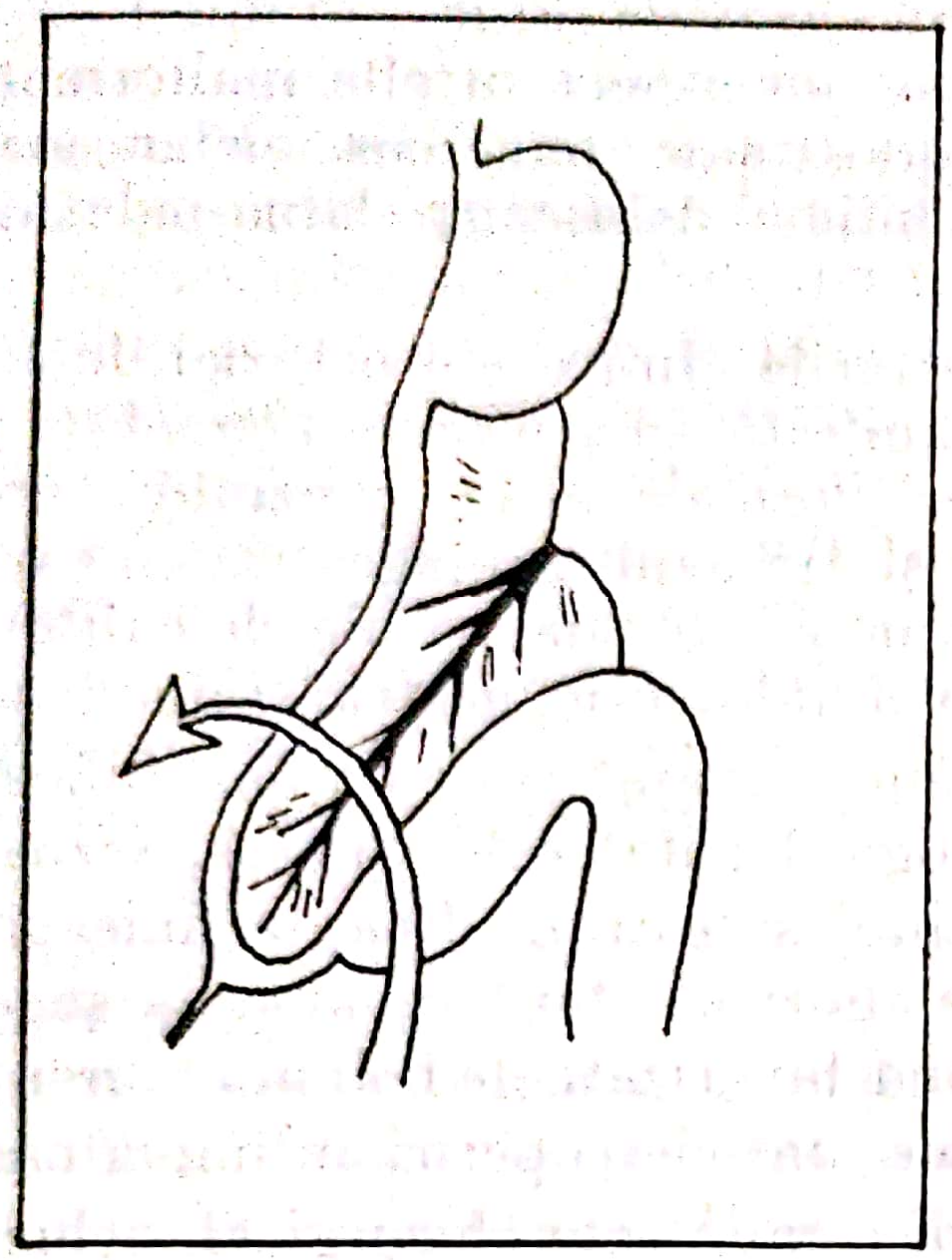

Fig. 10.1 — Rotaţia intestinului şi a mezenterului.

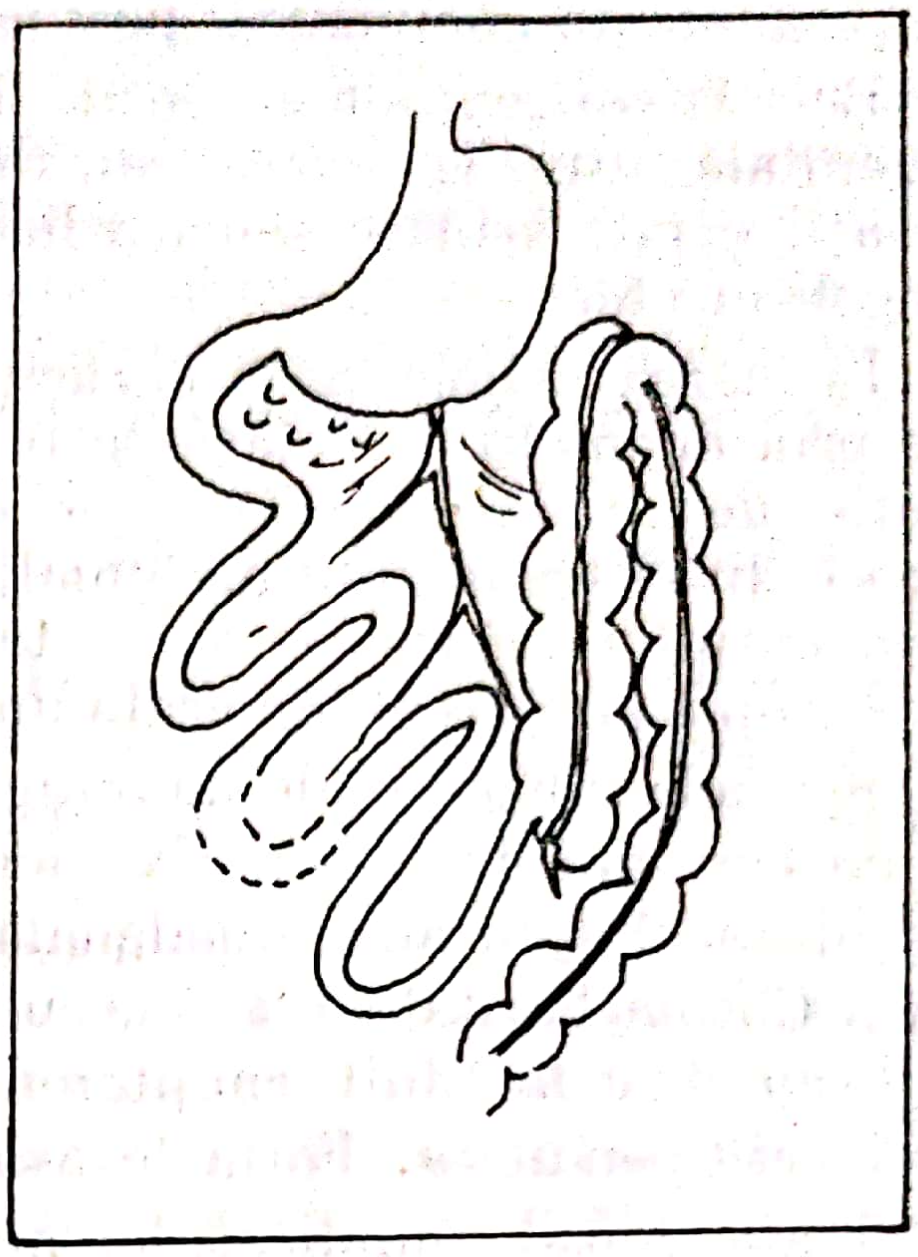

Fig. 10.2 — Mezenterul comun.

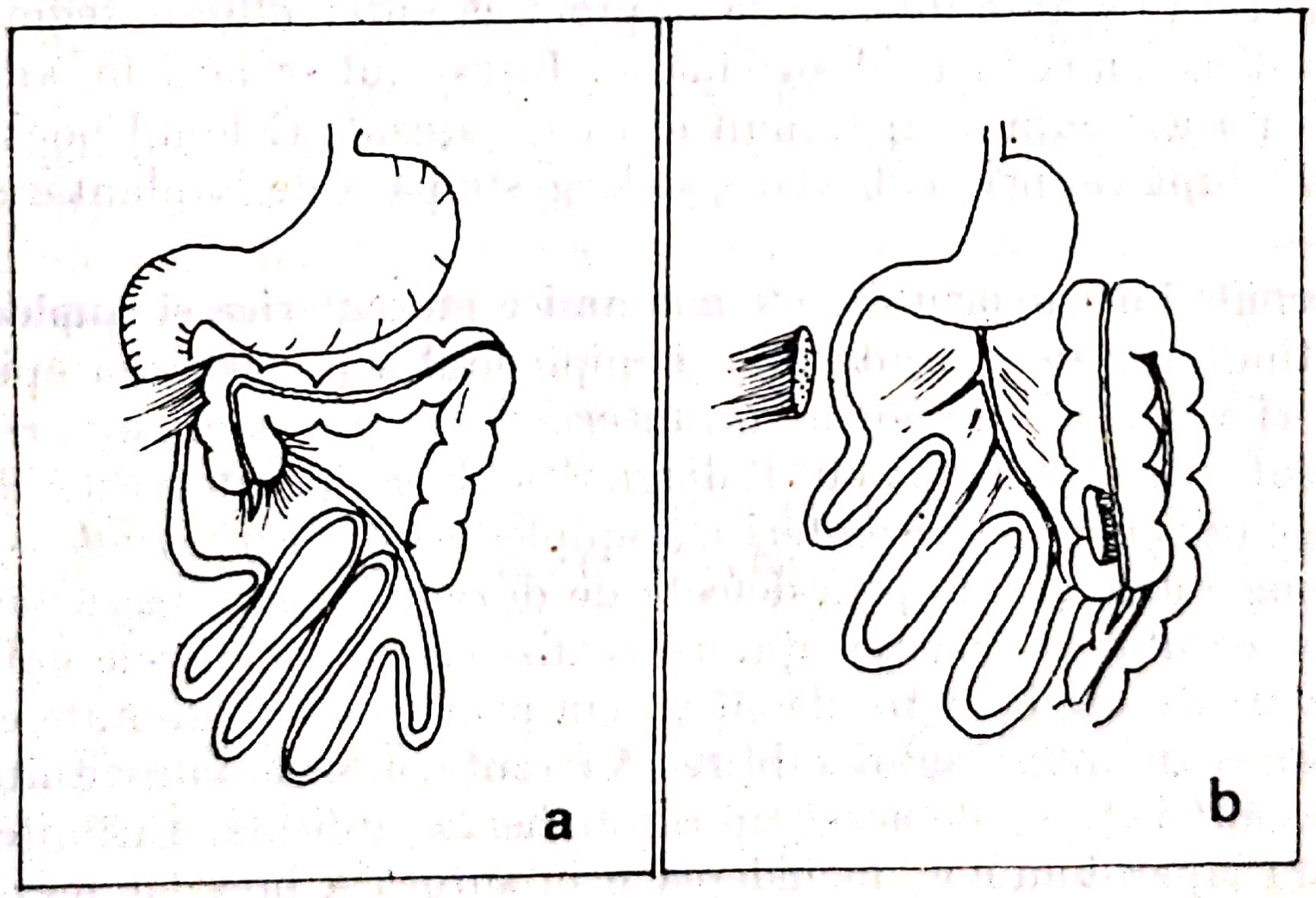

Fig. 10.3 — Brida lui Ladd.
a. Aspectul înainte şi b. după secţionarea bridei.

Acolările peritoneale exagerate sau plasate anormal pot genera fenomene de obstrucţie intestinală; brida lui Ladd (fig. 10.3) unește ceco-ascendentul (cînd este în poziție preduodenală) cu peretele abdominal; alte „bride tip Ladd“ pot comprima unghiul duodeno-jejunal, manifestîndu-se ca o ocluzie intestinală de tip duodenal, sau realizînd, progresiv, un megaduoden (distensia de deasupra obstacolului produce o atonie musculară duodenală care dă o disfuncție greu de compensat postoperator).

Bridele congenitale și erorile de rotație se pot asocia cu alte malformații congenitale: atrezii, stenoze sau diafragme intestinale, pancreas, inelar, malformații genito-urinare sau cardiace, spina bifida, dehiscențe labio-palatine, mongolism etc.

În marea majoritate a cazurilor manifestările clinice ale ocluziei duodenale prin anomalii de rotație și bride se manifestă în perioada neonatală în funcție de gradul compresiunii duodenale. Formele acute prezintă vomă precoce, lipsa tranzitului meconial, distensie și timpanism epigastric cu excavarea etajului inferior (similar tabloului generat de anomaliile de calibru). Radioscopia fără pregătire arată un dublu nivel hidroaeric, gastric și duodenal.

Formele subacute ale mezenterului comun se manifestă cu vomă bilioasă dar cu emisiuni de scaun. Examenul radiologic baritat este valoros, vizualizînd obstacolul cu ansa duodenală și intestinul subțire în dreapta liniei mediane. Clisma baritată arată cecul în stînga. Formele tardive apar la sugar, copil sau chiar la adult, simptomatologia fiind favorizată de boli intercurente, de obicei apendicita. Formele asimptomatice sînt descoperiri întîmplătoare.

Tratamentul complicațiilor mezenterului comun este chirurgical, ocluzia intestinală fiind o urgență vitală. Bridele se secționează, ceea ce permite să se vadă adevărata cauză: mezenterul comun. Volvulusul se detorsionează, iar în caz de necroză de anse intestinale se practică enterectomii segmentare. Se practică apedicectomia în mod sistematic. Intestinul se lasă în anatomia sa individuală, nu așa cum ar fi trebuit el să fie așezat. Colonul poate fi plicaturat în „W“ după ce, prin debridare, se lărgește baza de implantare a mezenterului.

(ii) **Herniile interne prin defecte anatomice mezenterice și epiplooice.** Soluțiile de continuitate ale mezenterului și epiploonului (fenestrația epiploonului) permit uneori constituirea unor hernii interne ce se pot strangula, realizînd un abdomen acut cu atît mai grav cu cît diagnosticul preoperator este rareori precizat. Breșele sau orificiile mezenterice și epiplooice sînt *congenitale* sau *cîștigate*. Orificiile congenitale survin prin defecte de dezvoltare sau exces de resorbție în cadrul procesului de coalescență. Se realizează astfel marele epiploon „fenestrat“ de orificii cu diametre de cîțiva cm prin care, în anumite condiții, se angajează anse ale intestinului subțire. Aderențe, ulterior constituite, pot face ireductibile sau/și strangula acest tip rar de hernie internă. Întîlnite întîmplător în cursul laparotomiilor, închiderea prin sutură a breșelor mezenterice și epiplooice devine obligatorie, avînd un scop profilactic. Orificiile cîștigate sînt cu mult mai frecvente și au cel puțin trei cauze:

- *Cauzele traumatice* pot fi accidentale (contuzii și plăgi) sau chirurgicale. Cel mai frecvent tip se realizează prin suturi sumare, incomplete sau dehiscența suturilor care aveau menirea să închidă breșele în mezouri, rezultate în urma rezecțiilor sau a diverselor montaje chirurgicale. În general, orificiile mai mari de 1,5 cm diametru expun la hernierea anselor subţiri; în cazul drenajului aspirativ instalat într-o parte a breşei, hernierea se face şi prin orificii cu diametrul mai mic. Asemenea complicaţii postoperatorii se observă după anastomoze gastro-jejunale transmezocolice, enterectomii, colectomii, rezecţii rectale, splenectomii etc. şi interesează corespunzător mezocolonul transvers sau sigmoidian, ligamentul gastro-colic, ligamentul gastro-splenic, micul şi marele epiploon. Manevre traumatizante pe epiplooane şi mezouri pot crea breşe care trec neobservate şi se manifestă abia în evoluţia post-operatorie prin reductabile ocluzii intestinale. Orificiile transmezocolice chirurgicale pot fi sursă de patologie postoperatorie şi prin stenozarea lor primară (deficienţă tehnică) sau secundară (inflamaţie, stenoză cicatriceală sau invazia unui proces de vecinătate, neoplazic sau inflamator).

• *Cauzele inflamatorii* pot fi acute sau cronice (tbc) şi se manifestă în variantele descrise imediat anterior.

• *Cauzele circulatorii* sînt dependente de o insuficienţă circulatorie de origine aterosclerotică, care determină atrofia epiplooică, pînă la constituirea unor breşe, acolo unde foiţele seroase sînt reduse la o membrană foarte subţire de coalescenţă*.

Clinica acestor cazuri se înscrie în cea a herniilor interne; sindromul subocluziv premergător ocluziei patente, cu tot cortegiul de măsuri evacuatorii a tubului digestiv (clisme, purgative), promovează în realitate complicaţiile aderenţiale, congestia şi volvulusul. Tratamentul breşei omentale necomplicate constă în sutura acesteia; ansele intestinale angajate, în stadii diferite de suferinţă vasculară, se tratează conform principiilor din orice hernie strangulată.

(iii) **Fosetele peritoneale paraviscerale.** Fosetele paraduodenale, para- şi retrocecale, ileocecal superioară şi inferioară, parasigmoidiană şi intersigmoidiană sînt formaţiuni anatomice normale ale peritoneului. Ele pot constitui cauza unor hernii interne prin angajarea în interiorul lor a unei anse intestinale, cu condiţia ca foseta să fie excesiv de profundă. La aceasta se pot adăuga aderenţe locale care fac hernia ireductibilă, favorizînd strangularea, volvularea sau plicaturarea. Semnele clinice sînt cele ale unei subocluzii sau ocluzii intestinale, iar diagnosticul este precizat cu ocazia laparotomiei de urgenţă. Tratamentul constă în dezangajarea anselor după secţionarea repliului peritoneal strangulat, tratarea ansei şi anularea fosetei prin plastii peritoneale locale. O atenţie deosebită trebuie acordată unor vase importante care pot fi cuprinse în pliul peritoneal, cum ar fi vena mezenterică inferioară în plica duodeno-jejunală superioară (vezi şi 11.12.2).

10.2 BOLILE INFLAMATORII ALE MEZENTERULUI ŞI EPIPLOOANELOR

Mucoasa digestivă separă mediul septic al lumenului intestinal de mediul aseptic situat de cealaltă parte a acestei membrane. Reţeaua limfoganglionară bogată a mezenterului este unul dintre dispozitivele cele mai eficiente şi în acelaşi timp apropiate de poarta de intrare a unei infecţii enterogene. Datorită acestor condiţii specifice inflamaţiile intestino-mezenterice sînt frecvente. Adevărata lor incidenţă nu se poate stabili cu precizie deoarece majoritatea evoluează subclinic.

---

* În anul 1973 Ionescu Al. şi colab. au adunat din literatură 46 cazuri de hernii interne prin breşă epiplooică, găsind că survin mai frecvent la bărbaţii în vîrstă de peste 56 ani, ceea ce ar pleda pentru etiologia vasculară (n.a.).

10.2.1 LIMFADENITELE MEZENTERICE

Limfadenitele mezenterice se împart în *acute* şi *cronice*, la rîndul lor limfadenitele acute fiind *nespecifice* sau *cu piogeni*.

(i) **Limfadenita mezenterică acută nespecifică (LMAN)** este o problemă importantă în patologia copilului şi a adolescentului, afectînd un număr mare de tineri între 5—15 ani, dar poate fi întîlnită şi în afara acestor limite. S-a apreciat că aproximativ 10% din apendicectomii s-ar executa de fapt pentru această boală (Roux), dar se pare că incidenţa bolii este într-o continuă scădere. Boala este frecventă la băieţi; se manifestă sezonier, primăvara şi toamna, cu semne clinice care sugerează o apendicită acută, dar în cursul operaţiei nu se găsesc leziuni apendiculare, ci numai semne minimale de inflamaţie a ileonului distal sau a apendicelui); în schimb se evidenţiază o importantă adenopatie a zonei ileocecale a mezenterului.

LMAN are „mai multe cauze" dintre care prima incriminată o reprezintă *bacilul lui Malassez şi Vignal* (denumit mai demult „Bacillus pseudotuberculosis" sau „Pasteurella pseudotuberculosis"; de fapt nu are nici o înrudire cu bacilul Koch); s-a izolat încă din anul 1955 un adenovirus, apoi Ricketsii (în peste 10% din cazuri), ulterior şi virusul Coxsackie B; în realizarea LMAN sînt bănuite şi parazitozele (oxiurii, ascorizii, trichocefalul toxoplasmoza). Într-o concepţie sintetică, se crede că LMAN ar fi o reacţie hiperergică nespecifică a ţesutului ganglionar la antigeni de provenienţă diversă: microbi, viruşi, toxine sau produşi de degradare metabolică. Dificultăţile în stabilirea adevăratei etiologii se explică şi prin faptul că nu se fac în toate cazurile însămînţări pe medii speciale de cultură.

Studiul histologic arată o hiperplazie a elementelor normale ale ganglionilor limfatici, cu leziuni de necroză centrofoliculară înconjurată de un lizereu de celule epitelioide (pentru unii „lizereul" ar fi patognomonic pentru infecţia cu b. Malassez şi Vignal). La începutul bolii ganglionii sînt macroscopic moi şi rozacei, pentru ca mai tîrziu să devină duri şi albi.

În patogenia LMAN, între regiunea ileo-cecală şi sistemul organo-vegetativ vagosimpatic se constituie o interacţiune de tip Reilly. Inocularea pe cale sangvină sau prin permeaţie intestinală ileoterminală şi apendiculară se face mai uşor la copii. Bariera ganglionară opreşte pentru o perioadă de timp progresiunea microbilor şi a viruşilor, asigurînd perioada de latenţă clinică a bolii. Cu ocazia unui stres de oarecare importanţă (oboseala, surmenajul, o boală intercurentă, frigul, motive de iritaţie splanhnică) se poate declanşa tabloul clinic manifest care este similar celui al unei apendicite acute sau al „maladiei invaginante" (vezi şi 4.3).

• *Forma pseudo-apendiculară* se manifestă în crize dureroase abdominale cu ritmicitate periodică. Crizele sînt de scurtă durată (15 minute) după care totul reintră în normal, pentru a se repeta de cîteva ori pe zi; între crize pacientul pare sănătos. Colicile sînt intense, paroxistice, imitînd apendicita acută, dar sînt localizate mai sus şi „înăuntru"; pacientul, agitat, ia poziţia antalgică, cu coapsele flectate pe abdomen. Faciesul este adeseori vultuos, cu paloare periorală; temperatura urcă la 38°—39°; apar greţuri şi cîteva vărsături. În criză, abdomenul este meteorizat, durerea la palpare este difuză, fără apărare musculară. În decubit lateral stîng zona dureroasă se deplasează înspre ombilic (semnul lui Aird). Simptomatologia este particular interpretată cînd aceste crize survin la pacienţi apendicectomizaţi.

• *Forma invaginantă* s-ar datora unor episoade pasagere de invaginaţie ileo-cecală sau ileo-ileală, avînd ca punct de plecare un ganglion mezenteric hipertrofiat; remisiunea spontană face ca în cursul laparotomiei să nu se găsească invaginarea.

Ambele forme clinice evoluează în *perioade dureroase* de 1—3 săptămîni, după care se ameliorează treptat; perioadele de crize se repetă *sezonier*, primăvara şi toamna, pentru ca după 1—2 ani să dispară. Crizele dureroase au şi un acompaniament infecţios care imită o stare pseudogripală, cu micropoliadenopatie cervicală, rinofaringită, amigdalită cronică, adeseori diaree. Complicaţiile LMAN sînt excepţional de rare: ocluzie intestinală prin aglutinarea anselor şi abcedarea unui ganglion cu peritonită; s-au citat totuşi cîteva cazuri mortale de septicemie cu b. Malassez-Vignal (Grosdidier).

Laboratorul arată hiperleucocitoză, polinucleoză și o VSH ridicată, deci nimic patognomonic. Examenul radiologic poate sugera limfadenita, dar poate eventual exclude afecțiuni ca boala lui Crohn; de ajutor poate fi examenul serologic de aglutinare și intradermoreacția pentru b. Malassez-Vignal.

Diagnosticul de LMAN trebuie făcut cu deosebită atenție pentru a nu trece cu vederea o apendicită acută care să perforeze. Tocmai din acest motiv se va face apendicectomia în toate cazurile, cu atît mai mult cu cît ea favorizează vindecarea. Diagnosticul operator este ușor: se găsește un lichid peritoneal sero-citrin, apendicele și ultima ansă ileală sănătoasă (sau o discretă congestie) și îndeosebi prezența adenopatiei mezenterice adiacente unghiulu ileo-cecal. Se practică apendicectomia; nu se recoltează *neapărat* ganglioni pentriu biopsie gestul expunînd la complicații (aderențe); totuși ganglionul va servi examenului bacteriologic și virologic.

(ii) **Limfadenitele mezenterice acute cu piogeni** realizează forme peritonitice (sau pseudoperitonitice) și forme ocluzive.

- *Formele peritonitice* iau o alură clinică severă, cu dureri puternice centro-abdominale, în fosa iliacă dreaptă sau lombare, febră și contractură abdominală. Laparotomia de urgență evidențiază o adenopatie mezenterică voluminoasă, cu ganglioni tumefiați, roșii, cu capsula și peritoneul adiacent rupt, prin perforație scurgîndu-se puroi în cavitatea peritoneală. Procesul peritonitic are caracterul pe care i-l dau agenții patogeni și timpul scurs de la ruptura ganglionului. Examenul bacteriologic a pus în evidență o gamă variată de microbi piogeni: streptococi, stafilococi, enterococi, pneumococi, chiar și b. antraxului!
- *Formele ocluzive* sînt generate prin cuduri, aderențe, bride, compresiuni sau volvulus și se manifestă ca o ocluzie intestinală febrilă. Prin abcedarea ganglionilor în cavitatea peritoneală se produce și o peritonită acută generalizată.

Tratamentul limfadenitei mezenterice acute cu piogeni este chirurgical: laparotomie de urgență, aspirația puroiului și drenaj larg al focarului supurativ. Se administrează antibiotice, local și parenteral, în funcție de examenul bacteriologic și antibiogramă.

(iii) **Limfadenitele mezenterice cronice** sînt cvasiconstant de origine tuberculoasă. Morbiditatea a scăzut pe măsură ce pasteurizarea laptelui consumat de copii s-a extins. Multe cazuri de îmbolnăvire pe cale primitiv digestivă trec neobservate fiind oligosimptomatice. În formele secundare unei alte localizări primare (pulmonare) etiologia suferinței abdominale poate fi precizată mai devreme (vezi și 4.4).

Boala se manifestă prin semne clinice banale, nesugestive: dureri abdominale imprecis localizate, însoțite de grețuri și vărsături sporadice, cu tulburări ale tranzitului intestinal, de obicei sub forma alternanței diareei cu constipația. Starea generală este ușor afectată, bolnavul prezentînd subfebrilități, transpirații, astenie. Descoperirea limfadenitei mezenterice bacilare este întîmplătoare, fie clinică, fie radiologică. Masa ganglionară, care uneori poate fi foarte voluminoasă, poate fi palpată fie în fosa iliacă dreaptă, periombilical, fie în flancul stîng, conform dispoziției mezenterului și a prinderii ganglionilor ileocecali, mezenterici sau radiculari; masa palpabilă este policiclică și fermă; își schimbă localizarea în funcție de poziția pacientului; masele foarte mari pot fi palpate și prin tușeu rectal sau vaginal.

Examenul radiologic începe cu o radiografie abdominală simplă, care poate vizualiza calcifierea ganglionilor mezenterici, reprezentînd un semn sugestiv, dacă nu patognomonic. În formele subocluzive se obțin imagini hidroaerice. Urografia, clisma baritată, pasajul baritat, radiografia pulmonară, tomografia computerizată și ecografia pot aduce unele precizări în plus. Laboratorul arată o VSH crescută și IDR la tuberculină pozitivă.

Limfadenita mezenterică tuberculoasă se poate complica cu aderențe peritoneale, peritonită bacilară sau suprainfecții piogene, la rîndul lor generatoare ale altor complicații. Ocluzia intestinală poate surveni fie prin compresiunea exercitată de masa ganglionară, fie prin aderențe.

Laparotomia permite un diagnostic direct: adenopatii mezenterice multiple, cu ganglioni de mărimi variate, în lipsa unor leziuni viscerale. Biopsia ganglionară este obligatorie, deși în unele cazuri nu poate afirma originea tuberculoasă a adenopatiei, rămînînd suspiciuni de inflamații nespecifice sau „tumoare“. Examenul bacteriologic prin puncție ganglionară sau direct dintr-un ganglion recoltat, cu inoculări la cobai, aduce un aport substanțial. Tratamentul de fond al limfadenitei bacilare este medical: streptomicină, izoniazid, sinerdol, rifadin, regim igieno-dietetic și tratament roborant. Tratamentul chirurgical intră în discuție numai în complicațiile ocluzive (derivații interne). Extirparea masei ganglionare este rareori factibilă fără lezarea vaselor intestinale, ceea ce ar impune o rezecție intestino-mezenterică cu risc înalt și beneficiu scăzut din punctul de vedere al radicalității.

10.2.2 CELULITELE MEZENTERICE*

Sub termenul de celulită mezenterică se înglobează două entități mult controversate: *paniculita mezenterică* și *mezenterita retractilă.* Ca procese lezionale fundamentale sînt *inflamația* și *necroza* urmate de *scleroză.* Adiponecroza mezenterului este o modalitate obișnuită de răspuns la agresiuni a țesutului conjunctivo-adipos (Caubria și Cerf).Procesul evoluează în trei stadii:

— primul stadiu se caracterizează prin degenerescența adipocitelor, cu eliberarea lipidelor în țesutul interstițial, ceea ce determină declanșarea unei reacții la corp străin: apar focare limfoplasmocitare cu macrofage lipofage, uneori neutrofile și eozinofile;

— în al doilea stadiu reacția inflamatorie devine foarte intensă și apare citosteatonecroza, cu saponificarea acizilor grași;

— în stadiul trei se instalează fibroza extensivă și retractilă, bogată în fibre colagene și săracă în substanță fundamentală și celule; vascularizația este abundentă; se constituie placarde de degenerscență grăsoasă.

Adeseori procesul depășește mezenterul, extinzîndu-se la marele epiploon și mezocolon. Mezenterul este tumefiat, cu seroasa inflamată. Evoluția este lentă, dar extensivă; există suprapunerea mai multor generații de leziuni.

Faptul că în *paniculita mezenterică* predomină inflamația și steatonecroza, iar în *mezenterita retractilă* fibroza, sugerează posibilitatea unității nosologice a celor două forme de celulită mezenterică. De asemenea, se poate presupune o contribuție pancreatică, mai ales prin procesul de steatonecroză, dar nu există încă suficiente argumente pentru a demonstra că mezenterita ar putea fi exclusiv urmarea revărsării enzimatice în afara capsulei pancreasului cu constituirea celulitei, adiponecrozei și fuzeelor intramezenterice, retromezocolice și retroperitoneale. Tot mai frecvente sînt observate procesele necroticoenzimatice de origine pancreatică ale mezourilor. Fenomenul se explică și prin faptul că actualul tratament al pancreatitei acute a scăzut mortalitatea în așa măsură încît o serie de pacienți pot face aceste complicații, rar observate mai înainte; ele sînt urmarea celulitei necrotico-enzimatice și a fuzării, conform legilor gravitației și a spațiului celular disponibil pentru migrare. Foarte multe celulite mezenterice și retroperitoneale au această etiologie, chiar dacă fenomenele pancreatitice nu au fost apreciate ca atare în antecedentele bolnavilor.

Celulitele mezenterice au fost denumite în foarte multe feluri, marcîndu-se de fapt procesul patologic dominant: „paniculită mezenterică" și „mezenterită lipisclerotică" cînd inflamația cronică este pe primul plan; „mezenterită retractilă", „mezenterită fibrozantă cronică" și „scleroză subperitoneală multifocală" cînd domină fibroza; „lipomatoză mezenterică" și „lipodistrofie izolată a mezenterului" cînd infiltrația liposcleroasă este mai evidentă.

În sinteza lui Corry și Welch (1976) toți acești termeni sînt procese identice, similare sau probabil stadii diferite ale aceleiași maladii. În cele ce urmează se vor utiliza termenii de *paniculită mezenterică* și de *mezenterită retractilă*, două entități suficient de bine definite și acceptate actualmente ca atare.

(i) **Paniculita mezenterică** este semnalată obișnuit după traumatisme abdominale accidentale și chirurgicale sau după infecții digestive (febră tifoidă, dizenterie, tbc). În etiologie a intrat uneori în discuție boala Weber-Christian (paniculita tegumentară nodulară recidivantă febrilă) cît și forma afebrilă a acesteia (sindromul Rothman-Makai) considerîndu-se localizarea mezenterică ca o variantă posibilă (lipsa manifestărilor cutanate și osoase, a splenomegaliei și biopsiile au exclus însă această ipoteză).

---

* Boala amiloidă a mezenterului apare la finele acestui subcapitol numai din necesități de schematizare redacțională (n. red.).

În paniculita mezenterică organele abdominale sînt foarte puțin modificate; uneori ansele jejuno-ileale par mai hiperemiate. Leziunile principale sînt la nivelul mezenterului, care este mult tumefiat, avînd un aspect nodular, dur, îngroșat, dar procesul rămîne bine delimitat; se constituie o „tumoare inflamatorie mare" care poate deplasa și comprima intestinul; rădăcina mezenterului rămîne de obicei liberă. Uneori se pot constitui bride și aderențe care „trag" intestinul; aceste procese explică complicațiile ocluzive. Paniculita mezenterică este o afecțiune rară, ce se diagnostichează aproape întotdeauna numai intraoperator.

Boala se manifestă clinic cu dureri în abdomenul superior, tulburări de tranzit intestinal (alternanța diareei cu constipația) uneori chiar episoade ocluzive. Sindromul dispeptic însoțitor este nespecific: grețuri, rare vărsături, anorexie, slăbire în greutate, astenie, subfebrilități. Examenul obiectiv relevă un abdomen meteorizat în care se palpează o „masă tumorală" puțin dureroasă, cu limite estompate. Tumoare poate prezenta variații de dimensiuni, marcînd evoluția în puseuri. Uneori apar colecții și în celelalte seroase, ceea ce face etiopatogenia și mai obscură. Este posibilă și o ascită chiloasă (Cabanne). Examinările paraclinice sînt nesemnificative: uneori o leucopenie moderată cu eozinofilie relativă sau hiperleucocitoză. Examenul radiologic nu arată modificări decît în compresiuni extrinseci și tulburări funcționale. Tomografia computerizată poate eventual arăta îngroșarea mezenterului.

Evoluția paniculitei mezenterice este de cîțiva ani și poate duce la regresiune spontană sau la complicații imprevizibile (mezenterită retractilă, limfosarcom). Tratamentul paniculitei mezenterice este conservativ: corticoterapie, antipaludice de sinteză și radioterapie antiinflamatorie. Deși implicațiile pancreatitei sînt contestate, asocierea antienzimelor poate fi indicată în formele reacutizate. Chirurgia devine necesară în complicațiile ocluzive, recurgîndu-se frecvent la derivații interne.

(ii) **Mezenterita retractilă** interesează îndeosebi rădăcina mezenterului dar se poate extinde pînă la marginea intestinului; epiploonul mare și mezosigmoidul pot fi în plus implicate. Cauza este necunoscută rămînînd corelată cu traumatismele și cu inflamațiile mezenterice. Procesul pare că se autolimitează, atingînd un stadiu final prin scleroza fibroasă a unui segment de mezenter, care apare îngroșat, infiltrat și retractat, cu plăci stelate, albicioase; caracterul esențial retractil atrage intestinul înspre rădăcina mezenterului. Există aderențe între plăcile scleroase și peritoneul visceral, cît și între ansele intestinale; aglutinările de anse, cu deformări, cuduri, angulări, stenozele și volvulările sînt aspecte frecvente în cursul bolii. Ansele intestinale sînt uneori congestionate și acoperite cu depozite de fibrină. Zonele de predilecție sînt segmentul ileal terminal sau spațiul ileo-cecal. O adenopatie mezenterică, dilatări ale vaselor limfatice și tromboze ale venelor mezenterice pot fi adeseori întîlnite.

Mezenterita retractilă afectează cu preferință adulți tineri sau de vîrstă medie, fiind rară la copii. Bărbații domină femeile în proporție de 2:1. Diagnosticul este foarte greu de precizat preoperator. Boala evoluează cu dureri abdominale, uneori puternice, alteori mai estompate, localizate în fosa iliacă dreaptă sau stîngă. Perioadele dureroase pot alterna cu intervale libere. Tabloul clinic se completează sporadic cu fenomene ocluzive sau subocluzive (constipaţie, diaree sau alternanţa lor), uneori cu steatoree sau melenă (ulceraţii ale mucoasei intestinale) cînd a survenit şi invazia parietointestinală. Palparea evidenţiază o masă tumorală elastică, fără limite precise, localizată paraombilical sau în fosele iliace. Alteori masele sînt multiple şi neregulate: uneori pot transmite pulsaţiile aortei, expunînd la confuzii cu anevrisme arteriale. Caracterul febril este mai puţin exprimat ca în paniculita mezenterică. Examenul radiologic nu are semne specifice: ansele pot fi rigide, fără relief mucos, cu mobilitate diminuată, cu segmente atone, dar fără stenoză evidentă, cu angulaţii şi curburi anormale. Nici angiografia mezenterică nu arată ceva caracteristic în afara unei eventuale deformări ale vaselor.

Evoluţia este uneori foarte gravă, cu ocluzii intestinale, peritonită plastică, volvulus pe bride, obstrucţie limfatică cu hipertensiune portală segmentară prin compresiune, ducînd la constituirea unei ascite chiloase. Transformarea fibroasă a mezenterului blochează calea limfatică, ceea ce conduce constant la apariţia de chisturi limfatice; compresiunile venoase se soldează cu tromboză. Această dublă hipertensiune a circulaţiei de reîntoarcere venolimfatică duce la hiperemia şi edemul peretelui intestinal,cu venectazii, limfangiectazii şi ulceraţii ale mucoasei; rezultă o *enteropatie exsudativă*, sursă de deperdiţie masivă de proteine şi anasarcă ireductibilă.

Adeseori mezenterita retractilă se extinde spre spaţiul retroperitoneal realizînd o fibroză extensivă; este cunoscut şi procesul invers, de invazie a fibrozei retroperitoneale în mezenter.

Tratamentul mezenteritei retractile este foarte dificil în cazul unor evoluţii persistente. Prin corticoterapie se poate încetini procesul fibrozant. De obicei, după o laparotomie exploratoare majoritatea pacienţilor se ameliorează evident dacă evoluţia naturală a bolii este spontan autolimitată.

Tratamentul chirurgical este indicat numai în cîteva situaţii:

— procesele mezenteritice limitate şi strict localizate; o extirpare, chiar parţială, cu sau fără un segment intestinal, poate aduce ameliorare, dar cu riscul unor leziuni vasculare; nu se rezecă întreaga masă tumorală dacă nu este bine localizată şi clivabilă, deoarece leziunile vasculare sînt aproape sigure şi foarte grave; operaţia nu este o garanţie împotriva extinderii bolii cu alte complicaţii ulterioare;

— în ocluziile intestinale* (derivaţii interne, uneori complexe etc.);

— în ascită se încearcă anastomoze limfo-venoase cu rezultate îndoielnice (vezi 11.12.6).

(iii) **Boala amiloidă a mezenterului** se poate localiza uneori şi pe stomac sau intestin; mezenterul apare îngroşat, neted-strălucitor, cu obliterarea vaselor. Descoperită întîmplător în cursul laparotomiilor, biopsia explică adevărata natură a leziunii amiloide; cînd devine ea însăşi manifestă, semnele ocluziei intestinale impun laparotomia. Tratamentul chirurgical, puţin eficace, este în funcţie de stadiul evolutiv; cînd boala este localizată la cîteva focare, se pot încerca rezecţiile loco-regionale, dar recidivele sînt foarte frecvente; paliativ se fac derivaţii interne.

---

* Situaţiile lezionale depistate intraoperator pot genera dilemele tactice ale „intestinului critic chirurgical" (vezi 11.15.2) (n. red.).

10.3 PATOLOGIA TUMORALĂ A MEZENTERULUI ŞI EPIPLOOANELOR

Tumorile mezenterice şi epiplooice sînt neoformaţiuni benigne sau maligne ce se dezvoltă fie pe seama foiţelor peritoneale, fie a conţinutului cuprins între acestea. Abundenţa calitativă şi cantitativă a ţesuturilor, precum şi complexitatea proceselor de dezvoltare embriologică şi a funcţiilor digestive şi metabolice pe care le deservesc, fac ca mezenterul şi epiplooanele să fie expuse riscului tumoral. În lipsa unei concepţii unitare asupra histopatogeniei acestor tumori, o clasificare completă este dificilă*.

Adoptînd o clasificare eclectică, în care să se poată cuprinde cea mai mare parte a tumorilor, se obţine sistematizarea (detaliile sînt cuprinse în tabelele 10.1 şi 10.2) următoare:

- Tumori primare
  - tumori chistice
    - chisturi disgenetice
    - chisturi limfatice
    - chisturi parazitare
    - pseudochisturile
  - tumori solide (benigne sau maligne)
    - tumori mezoteliale
    - tumori ale conţinutului intermezotelial
- Tumori secundare (maligne)
  - carcinoame
  - sarcoame
  - pseudomixoame

Tumorile mezenterului şi ale epiplooanelor se împart generic în tumori *primare* şi *secundare;* la rîndul lor tumorile primare sînt *chistice* şi *solide*, marea majoritate a primelor fiind benigne, în timp ce tumorile solide pot fi atît benigne cît şi maligne. Tumorile secundare sînt aproape toate maligne.

Diagnosticul tumorilor mezenterului şi a epiplooanelor întîmpină o serie de greutăţi care fac ca adeseori să fie recunoscute ca atare abia în cursul laparotomiei; justificarea parţială derivă din raritatea lor, cît şi din faptul că, destul de des, pacientul ajunge la chirurg cu o complicaţie majoră, de obicei ocluzia intestinală, ce impune laparotomia de urgenţă şi lasă prea puţin răgaz pentru explorări preoperatorii. Semnele subiective ale tumorilor mezenterice şi epiplooice sînt multă vreme latente, pentru ca numai din momentul apariţiei tulburărilor prin compresiune mecanică asupra anselor, prin volvulare — şi mai rar prin comprimarea unor vene sau artere — tabloul clinic să evolueze alert spre abdomen acut entero sau vasculoocluziv.

Diagnosticul clinic se bazează uneori pe existenţa unei mase tumorale abdominale palpabile, care se deplasează spre partea declivă cînd bolnavul îşi schimbă poziţia (decubit lateral stîng-drept). Cînd tumoarea este situată în rădăcina mezenterului, sau este fixată, deplasarea lipseşte. Tuşeul rectal şi vaginal pot evidenţia polul inferior al unor tumori mezenterice şi epiplooice care plonjează în pelvis; adesea mobile, ele pot fi confundate cu alte tumori (anexiale, uterine etc.).

---

* Sînt de menţionat cîteva din clasificările propuse de către Roux, 1967; Pierangoli-Zampi, 1967; Nissen, R., 1970; Juvara, I., 1970; Martin, E.D., 1973; Dowd, 1973; Setlacec, 1974; Corry-Welch, 1976; Nezelof, 1977; Stout, 1978; Beahrs, 1980 (n.a.).

Examinările complementare sînt utile numai în afara urgenţelor. Pe radiografia simplă a abdomenului se pot eventual observa calcifierile unui chist hidatic, iar în cazul unei tumori mari apare un centru amorf înconjurat de aerocolie şi aeroileie. Pneumoretroperitoneul este uneori util. Examenul baritat arată împingerea intestinului subţire spre periferie (tumorile epiplooice se situează preintestinal, de unde necesitatea de a examina pacienţii şi din profil). Irigoscopia evidenţiază împingerea periferică a cadrului colic. Urografia depistează deplasarea ureterelor sau a rinichilor.

Arteriografia selectivă a mezentericei superioare vizualizează împingerea ramurilor sale înspre periferia unei tumori chistice sau hipervascularizaţia nesistematizată şi anarhică a unei tumori solide, de obicei malignă. Arteriografia permite şi aprecierea raporturilor tumorii cu rădăcina mezocolonului şi cu elementele sale vasculare, detalii preţioase privind indicaţia şi tehnica chirurgicală de urmat; deplasarea în sus şi verticalizarea de profil a unghiului aorto-mezenteric arată o implicare majoră a zonei în procesul tumoral. Cavografia nu oferă detalii prea multe. Limfografia cu injectare periferică nu poate da semne directe decît din partea colectoarelor principale, ori procesele limfangiomatoase interesează trunchiurile intramezenterice; numai o limfografie viscerală, printr-un colector aferent, ar putea evidenţia o tumoarea limfangiomatoasă.

Explorările izotopice viscerale (pancreas, ficat, splină) nu aduc informaţii valoroase, în afară de posibilitatea de apreciere a unor eventuale metastaze, care de altfel sînt foarte rare. *Ecografia* reprezintă un aport substanţial în a evalua natura solidă sau chistică, dar mai puţin şi situaţia topografică a unei tumori mezenterico-epiplooice. *Tomografia* axială computerizată aduce în acest sens servicii foarte preţioase, dar accesibilitatea limitată o face încă necompetitivă.

Cistoscopia şi *rectoscopia* pot ajuta diagnosticul prin aprecierea stării organului explorat (compresiuni extrinsece). *Laparoscopia* poate fi utilă, dar riscul lezării viscerale o face periculoasă.

Laparotomia exploratoare rămîne aşadar o inerentă metodă sigură şi la îndemînă, cu atît mai mult cu cît, cel mai adesea, este şi impusă de către urgenţa cazului. Complexul de examinări clinice şi de laborator poate fi util îndeosebi cînd diagnosticul se pune prin excluderea altor afecţiuni şi organe a căror stare este apreciată tocmai prin explorarea exhaustivă. Interesul sporeşte în cazul tumorilor secundare, unde o informaţie completă este indispensabilă din punctul de vedere terapeutic.

10.3.1 TUMORILE PRIMARE

Tumorile primare sau primitive ale mezocolonului şi ale epiplooanelor cuprind numai tumorile care îşi au unica localizare originară în aceste formaţiuni. Tumorile primare se împart în chistice (tabelul 10.1) şi solide (tabelul 10.2).

TUMORILE CHISTICE ALE MEZENTERULUI ŞI EPIPLOOANELOR

Tumorile chistice aparţin esenţialmente copilăriei deoarece majoritatea lor recunosc o origine dizembrioplazică, de unde precocitatea manifestărilor clinice; pot fi uneori tolerate şi pînă la vîrste mai avansate*.

Simptomatologia generală a tumorilor chistice este nespecifică: vagi dureri abdominale, uneori cu semnele generale ale unei tumori (în rarele cazuri de malignizare), febră în cazul suprainfectării. Prin creştere în volum şi compresiune posterioară pot da semne de sciatică sau de iritare simpatică, uneori compresiune ureterală (uremie), şi mai frecvent intestinală (subocluzie-ocluzie intestinală).

Tumorile chistice se caracterizează toate prin existenţa *cavităţii*, ce are un perete şi un conţinut lichidian. Provenienţa lor este congenitală sau cîştigată, avînd mecanisme cauzale disgenetice, traumatice, necrotice, inflamatorii, microbiene, parazitare sau tumorale; nu rareori sînt pluricauzale. Chisturile mai pot fi clasificate morfologic în „adevărate“ (avînd suprafaţa interioară tapetată de un strat epitelial) şi „false“. În cele ce urmează se va utiliza clasificarea în chisturi *disgenetice*, *limfatice*, *parazitare* şi *pseudochisturi*, comentîndu-se cîteva din entităţile dispersate în tabelul 10.1.

TABELUL 10.1

TUMORILE CHISTICE ALE MEZENTERULUI ŞI EPIPLOOANELOR

a. Chisturile disgenetice (embrionare si de dezvoltare)	- C. ectodermice: C. dermoid - C. endodermice: C. enteroid (enterochistom; chist entero-mezenteric; duplicare intestinala) - C. mezotelial - C. relicvate urogenitale (teratoame): - C. wolffiene - C. mülleriene
b. Chisturile limfatice (C. mezodermice C. limfoide C. adevarate)	- Limfagiomul - chistic - chilos (chilangiomul) - hemoragic - Adenochistomul (Adenochistomul malign)
c. Chisturile parazitare	- C. hidatic
d. Pseudochisturile	- P. limfatic - spontan - accidental - chirurgical - P. hematic posttraumatic - P. postnecrotic - uleios - limfatic - chilos - hematic - mixt - P. microbian tbc - P. micotic

---

* Tumorile chistice sînt afecţiuni rare: Thompson şi Chambers găsesc 1/100 000 internaţi, iar la Mercy Hospital Chicago s-au înregistrat 1/250 000; în literatura română sînt raportate doar cîteva cazuri (Firică, Th., 1967; Iacoviţă, M., 1967; Mihail, M., 1968) deşi frecvenţa lor reală pare a fi mai mare (n.a.).

(i) **Chisturile ectodermice:** sînt reprezentate de *chistul dermoid*, tumoare de obicei uniloculară, avînd un perete gros, tapetat cu un epiteliu ce secretă o substanţă păstoasă (asemănătoare sebum-ului) care conţine derivaţi ectodermici (păr, dinţi); reprezintă o incluziune embrionară şi poate atinge un volum foarte mare; există şi multiple chisturi dermoide pe mezentere, epiplooane, ovare etc. Tratamentul constă în extirpare prin enucleare sau rezecţia organului gazdă, dacă aderenţele o impun. Rezecţia epiploonului chistic este simplă; nu acelaşi lucru se poate afirma despre mezenter, unde riscul vascular este uneori foarte mare.

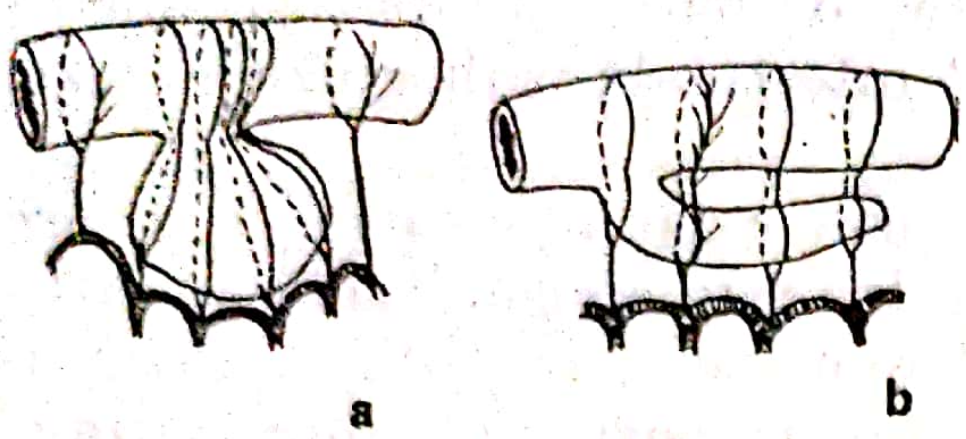

Fig. 10.4 — Chisturile enteroide ale mezenterului (duplicaţia intestinală) a. forma chistică; b. forma tubulară.

(ii) **Chisturile endodermice** au ca tip *chistul enteroid* (duplicaţie intestinală, enterochistom, chist entero-mezenteric) care reprezintă o tumoare foarte complexă, rezultantă a tulburărilor de organogeneză viscerală. Teoria duplicaţiei intestinale a anglo-saxonilor s-a impus actualmente, cauza constînd în aderenţele ecto-endoblastice apărute în a 3-a săptămînă a dezvoltării embrionului, cînd se formează coarda dorsală. Este în final o tumoare rotunjită sau tubulară, de dimensiuni moderate, uniloculară, conţinînd un lichid vîscos-gălbui, fără activitate enzimatică (fig. 10.4). Sediul preferat este lîngă unghiul ileo-cecal, aderînd puternic la intestinul subţire, în al cărui perete poate fi incorporat. În general, tumoarea de duplicatură cuprinde toate straturile peretelui intestinal, apărînd cîte două straturi de musculară, submcusoasă şi mucoasă, cu elemente nervoase şi plexuri distincte; în 1/4 a cazurilor mucoasa intestinală prezintă metaplazie de tip gastric; numai în 1/5 a cazurilor cavitatea chistului comunică cu lumenul intestinal. Caracteristică este vascularizaţia comună a intestinului normal şi a duplicaturii, ceea ce dovedeşte net caracterul de „duplicare intestinală" impunînd rezecţia segmentului intestinal adiacent cînd se extirpă tumoarea. Duplicaţia este însoţită frecvent şi de alte anomalii: atrezii sau stenoze intestinale, malrotaţie, imperforaţie anală sau spina bifida anterioară.

(iii) **Chisturile mezoteliale** sînt chisturi seroase propriu-zise, născute prin defecte de coalescenţă sero-seroasă, în spaţiul rămas nealipit rămînînd o cavitate virtuală care, datorită unor factori banali (ca acumularea de secreţie peritoneală şi neresorbţia ei, sau o inflamaţie seroasă generală sau locală) se transformă într-o cavitate reală, cu conţinut seros. Sînt formaţiuni solitare, de volum mic, delimitate de un strat mezotelial aşezat pe unul conjunctiv, imitînd aspectul peritoneului. Uneori conţinutul poate deveni hemoragic prin microrupturi capilare, ceea ce îi dă volum şi simptomatologie de tumoare abdominală; de obicei este o descoperire intraoperatorie cu rezolvare chirurgicală simplă.

(iv) **Chisturile relicvatelor urogenitale** au ca variante *chisturile wolffiene* şi *chisturile mülleriene;* sînt teratoame în parte chistice, în parte solide. Ele cuprind schiţa unor organe embrionare şi se localizează predilect în rădăcina mezenterului sau a mezocolonului transvers; au un volum mic şi sînt tapetate la interior de un strat epitelial cilindric regulat, mai mult sau mai puţin papilar, cu celule ciliate; sînt excepţional de rare.

(v) **Chisturile limfatice** (chisturile mezodermice, chisturile limfoide, chisturile „adevărate“) sînt tumori benigne ale sistemului limfatic (numai adenochistoamele pot degenera malign). Limfangioamele seroase, cu variantele chiloase și hemoragice, reprezintă majoritatea tumorilor chistice ale mezenterului; Chisturile limfatice ale epiploonului mare sînt rare (cîteva zeci de cazuri cunoscute) și rarisime pentru micul epiloon. Cauza *limfangioamelor chistice* constă în blocajul colectoarelor limfatice sau ale centrilor limfoizi embrionari, care nu au astfel comunicare cu restul circulației; motivele blocării, în afara mecanismelor embriologice, nu sînt prea elucidate, probabil sînt și cicatriceale, după o infecție. Macroscopic, chistele se prezintă ca niște dilatații sacciforme, uni- sau polilobate uni- sau polichistice, de talie variabilă, pînă la dimensiuni monstruoase în raport cu cea a gazdei. Conținutul este lichidian; de obicei este seros și clar, sau lactescent și gălbui, bogat în lipide. Aspectul lichidului depinde de localizarea chistului pe rețeaua de drenaj limfatic; chisturile mezocolonului și ale epiploonului sînt de regulă seroase, iar cele mezenterice chiloase; prin ruptura intraperitoneală apare o ascită chiloasă sau seroasă. Histologic, cavitatea chistului este tapetată cu un strat endotelial cubic așezat pe un strat conjunctiv de grosime variabilă. Hemoragii capilare sau infiltrate inflamatorii pot remania peretele. În rare cazuri pot prezenta calcifieri — vizibile și radiologic — ce pot sugera diagnosticul de tumoare chistică. Conținutul poate fi și serohemoragic sau să aibă caracter exsudativ cînd se suprapune o hemoragie sau o infecție.

- *Limfangiomul chilos* (chilangiomul) apare în centrele limfoide embrionare. Este o tumoare benignă și constă dintr-un țesut endotelial care îi tapetează cavitatea, dublat de țesut conjunctiv și, ocazional, cîteva elemente musculare. Conține chil, fibrină, grăsime și sînge. Adeseori există și o adenopatie mezenterică asociată. Diagnosticul limfangiomului chistic este dificil; interesează copiii, care, în afara creșterii progresive în volum a abdomenului, își păstrează mult timp starea generală bună. Semnele subiective sînt minore: senzație de plenitudine, anorexie. Complicațiile ocluzive, prin compresiune sau volvulus intestinal, se manifestă cu tabloul clinic grav al abdomenului acut. Examenul fizic și paraclinic nu relevă semne patognomonice, permițînd să se precizeze doar existența unei tumori abdominale. Tratamentul limfangioamelor este chirurgical. Simpla puncție evacuatoare transparietală este periculoasă și datorită riscului peritonitei prin lezarea tubului digestiv. Ablația prin enucleare este uneori posibilă; chistectomia totală impune pentru epiploonul mare omentectomia; pentru chisturile mezenterice adeseori există impedimente vasculare. Puncția evacuatorie intraoperatorie ușurează intervenția chirurgicală. Chistectomia parțială extirpă porțiunea rezecabilă lăsînd pe loc partea aderentă la vase; cavitatea restantă se va drena în peritoneu; chistoenterostomia este contraindicată, expunînd la infectarea gravă a chistului; la fel, marsupializarea expune la infecții foarte grave.

- *Adenochistoamele mezenterice* sînt tumori epiteliale pseudo-mucinoase, care seamănă cu chistoamele ovariene benigne; derivă din resturi embrionare ovariene, sau din aparatul renal primitiv. Ele se pot maligniza (chistadenocarcinoame) și necesită rezecții enteromezenterice largi.

(vi) **Chisturile parazitare** sînt reprezentate de către chistul hidatic; localizările mezentero-epiplooice sînt cel mai adeseori secundare, în cadrul echinococozei peritoneale; chistectomia impune uneori rezecția marelui epiploon.

(vii) **Pseudochisturile** nu au un strat epitelial care să delimiteze cavitatea lor de ţesuturile înconjurătoare, peretele „de împrumut" fiind constituit de ţesut conjunctiv-adipos sau de organele învecinate, care aderă la zona afectată a mezourilor sau a epiploonului. Cavitatea pseudochistului este izolant cuprinsă între cele două foiţe peritoneele. Pseudochistul *limfatic* constă în închistarea reactivă-conjunctivă a unui revărsat limfatic extravascular sau extraganglionar produs prin efracţiunea *spontană* sau/şi traumatică, *accidentală* sau *chirurgicală* a limfaticelor. El se poate organiza imediat după leziune, în spaţiul creat de către traumatism, sau prin expansiunea unui hematom (pseudochist *hematic*). Alteori, pseudochistul se constituie prin necroza ţesutului adipos *(postnecrotic)* putîndu-se forma o colecţie *limfatică*, *chiloasă*, *hematică* sau *uleioasă* (lichefierea unui lipom). Pesudochisturi intramezenterice mai pot fi generate şi prin procese *microbiene* (tbc) sau *micotice*, în realitate inflamaţii în care procesul de excavare predomină, iar aspectul bacilar sau micotic rămîne pe plan secundar.

În sinteză, trebuie subliniat că *diagnosticul diferenţial al tumorilor chistice* este greu de făcut preoperator, uneori nici biopsia nefiind capabilă să o facă cu precizia necesară. Pînă la introducerea în practica curentă a ecografiei, diferenţierea între o tumoare chistică şi una solidă era foarte problematică, deoarece o consistenţă mai dură nu este patognomonică pentru tumorile parenchimatoase. Chisturile ovariene mobile pot ascensiona în marea cavitate peritoneală, iar chisturile epiplooice pot coborî în pelvis, ceea ce creează dificultăţi de diagnostic. Examenul ginecologic nu poate confirma sau exclude originea genitală a tuturor acestor tumori; tumorile ovariene maligne sînt adeseori fixate în pelvis dar cele fixate deasupra strîmtorii superioare nu pot fi lămurite decît prin laparotomie; fibroamele uterine pediculate şi ascensionate în abdomenul mijlociu „trag uterul" în cursul palpării şi mobilizării concomitente abdominale şi uterine (element disociativ valoros). Relativ simplu se diferenţiază splina mobilă sau tumorală (prin aspectul crenelat al marginii anterioare şi apartenenţa tumorii la hipocondrul stîng) şi rinichiul mobil, tumoral sau hidronefrotic, ptozat sau ectopic (prin simptomatologia urinară şi apartenenţa la loja lombară). Tumorile retroperitoneale sînt constant fixe, dar chisturile pancreatice pot preta la confuzii cînd au o dezvoltare caudală, uneori chiar în rădăcina mezenterului.

Laparotomia reprezintă adesea şi un mijloc de diagnostic indispensabil; puncţia, chistografia intraoperatorie şi biopsia se impun ca gesturi de prim ordin, rămînînd totuşi o serie de cazuri greu de încadrat nosologic, chiar şi postoperator!

TUMORILE SOLIDE ALE MEZENTERULUI ŞI EPIPLOOANELOR

Tumorile primare solide ale mezenterului şi epiplooanelor sînt benigne sau maligne* în proporţii relativ egale. Se sistematizează după punctul de plecare din foiţele peritoneale (tumorile învelişului mezotelial) sau din ţesuturile cuprinse între acestea (tumorile interperitoneale) (tabelul 10.2).

---

* În cazul tumorilor maligne este obligatorie clasificarea clinică TNM (n.a.).

TABELUL 10.2

TUMORILE SOLIDE ALE MEZENTERULUI ŞI EPIPLOANELOR

	Tesutul de origine	BENIGNE		MALIGNE	
		VARIANTE		1. PRIMARE	2. SECUNDARE
		simple	mixte		
a. Tumorile invelisului peritoneal	Mezoteliul	Mezoteliomul benign		Mezoteliomul malign	Carcinoame secundare
b. Tumorile interperitoneale (dintre cele două foite peritoneale)	Mezenchimul	Fibromul	Fibro-lipomul Fibro-miomul Fibro-condromul Fibro-mixomul	Fibrosarcomul	Sarcoame secundare
		Lipomul	Lipo-fibromul	Liposarcomul	
		Mixomul		Mixosarcomul	
		Osteomul		Osteosarcomul	
		Condromul			
		Leiomiomul	Leio-fibromul		Pseudomixoame secundare
		Angiomul -capilar -cavernos		Angiosarcomul	
		Hemangiopericitomul			
		Hemangioendoteliomul			
		Chemodectomul			
		Limfangiomul (limfoblastomul)		Limfosarcomul Limforeticulosarcomul	
	T. melanic	Melanom		Melanosarcom	
	T. nervos	Neurinom		Neurosarcomul	
		Schwannom		Schwannomul malign	

▪ Clasificare TNM obligatorie

(i) **Tumorile învelişului peritoneal.** Învelişul peritoneal mezotelial este sediul *mezoteliomului* benign şi malign; mezotelioamele sînt tumori rare (vezi şi 9.6.1.) avînd predilecţie pentru bărbaţii (B/F = 3/1) între 40—60 ani.

● *Mezotelioamele benigne* sînt de obicei tumori unice, localizate în regiunea tubară sau paraepididimară, dar şi în oricare altă parte a peritoneului sau a pleurei. Stout a descris două tipuri: unul fibros şi scleros, acoperit de un strat mezotelial, şi unul tubulat şi pseudoacinos, unde ţesutul fibros posedă numeroase fante cu un acoperămînt mezotelial hiperplazic.

● *Mezotelioamele maligne* sînt tumori difuze care interesează suprafaţa peritoneală în totalitate, sau în parte, ca un placard albicios şi dur; există o relaţie strînsă cu asbestoza, în care incidenţa este de o sută de ori mai mare! Evoluează cu dureri abdominale; ascita are caracter sero-fibrinos sau mucinos, este abundentă şi recidivantă, cu celule vacuolare sau spumoase; tulburările de tranzit intestinal apar tîrziu. La palpare se evidenţiază „mase" sau induraţii abdominale. Diagnosticul se face prin puncţie-citologie, laparoscopie, sau laparotomie şi biopsie. Microscopic, leziunile sînt strict localizate la peritoneu, sînt polimorfe, cu coloraţie electivă a depozitelor de acid hialuronic. Evoluează progresiv, interesînd toate structurile peritoneale, inclusiv mezourile, producînd aglutinări de anse. În general, este greu să se afirme localizarea primară mezenterică sau epiplooică a mezotelioamelor; în 20% din cazuri există o coafectare pleurală. Este indicat tratamentul iradiant (röentgenterapia şi cobaltoterapia) iar cel chirurgical (peritonectomia) în formele localizate.

(ii) **Tumorile interperitoneale mezenterice și epiplooice.** Țesuturile cuprinse între foițele peritoneale ale mezenterului și epiplooanelor pot fi afectate de o diversitate de tumori benigne și maligne, în variante simple sau mixte din punctul de vedere histogenetic.

- *Tumorile mezenchimale benigne* reunesc o vastă dispersie histologică:

— *Fibroamele* sînt mase tumorale ferme și omogene, avînd limite imprecise; pot fi asociate cu o polipoză digestivă sau/și cu osteoame în cadrul sindromului Gardner. După extirpare pot recidiva, iar uneori evoluează ca un fibrosarcom. Cînd este localizat în rădăcina mezenterului fibromul poate fi extrem de vascularizat (Juvara) aderînd la formațiunile conjunctive din spațiul retroperitoneal; alteori este localizat foarte aproape de intestin, în ambele situații exereza putînd fi dificilă. Fibroamele sînt rareori pure, cel mai adesea apărînd ca forme mixte: fibrolipom, fibromiom, fibrocondrom, fibromixom etc.

— *Lipoamele* sînt tumori unice sau multiple, circumscrise, de culoare gălbuie, cu cele mai diverse localizări; cînd lipomul este difuz se continuă și în grăsimea retroperitoneală. Benign din punct de vedere histologic, lipomul poate avea o alură clinică malignă prin dimensiunile monstruoase pe care le poate atinge uneori (30 kg!) cu fenomene compresive și raporturi periculoase contractate cu elementele specializate ale mezenterului; extirparea chirurgicală este adeseori dificilă, uneori imposibilă.

— *Mixomul* (fibro- sau lipomixomul) poate degenera în mixosarcom; chiar și mixomul benign evoluează cu malignitate clinică, recidivantă.

— *Osteomul* și *condromul* au fost întîlnite în tumori de histogeneză mixtă ca rarități de excepție.

— *Leiomiomul* se dezvoltă pe țesutul muscular neted al vaselor; se întîlnește și ca leiomiosarcom.

— *Angiomul capilar* și cel *cavernos* survin izolate sau multiple, benigne rareori, maligne adesea (angiosarcom).

— *Hemangiopericitomul* formează mase tumorale imprecis delimitate, congestive, cu extensie locală și evoluție malignă; se dezvoltă pe seama pericitelor din stratul exterior al capilarelor; deși benign histologic, dă recidive și metastaze destul de frecvent. Ruperea vaselor tumorale poate duce la hemoragii intraperitoneale, intratumorale (hematom pseudochistic) sau intramezenterice și epiplooice; exereza dă rezultate foarte slabe.

— *Hemangioendoteliomul* și *chemodectomul* sînt apariții rarisime în mezenter și epiplooane.

— *Hamartomul limfo-vascular*, deși histologic benign, evoluează malign, cu anemie hipocromă, hiperglobulinemie și întîrziere în dezvoltarea copilului.

- *Tumorile țesutului melanic și nervos* sînt reprezentate de *melanoame*, *neurinoame* și *schwannoame*; asupra caracterului lor histologic benign domnește rezerva clinică a malignității potențiale cu evoluție spre melanosarcom, neurosarcom și schwannom malign.

- *Tumorile maligne solide primitive* ale mezenterului și epiplooanelor, mai frecvente decît cele benigne, sînt localizate în mezenter și în jurul acestuia, precum și în mezocolonul transvers și sigmoidian. Cresc la mari dimensiuni și dau metastaze, fiind descoperite de multe ori incidental, în cursul unor laparotomii, deoarece nu dau simptome decît tardiv (anorexia, pierderea în greutate și forță fizică). Tumorile maligne ale mezenterului și epiplooanelor își au originea fie în foițele peritoneale *(mezoteliomul malign)* fie în conţinutul lor; astfel, ţesutul mezenchimului va genera fibro, lipo, mixo, osteo, angio, limfo sau limforeticulosarcoame, ţesutul melanic va da melanosarcoame, iar cel nervos neurosarcoame şi schwannoame maligne. Cele mai frecvente sînt fibro şi limfosarcoamele, ultimele avînd o morbiditate mare la tineri şi copii.

— *Fibrosarcoamele* au o consistenţă fermă, dură sau inegală, cu unele zone pseudofluctuente; de culoare alb-roză, suprafaţa lor este străbătută de traiecte vasculare numeroase şi voluminoase.

— *Limfosarcoamele* au o consistenţă mai omogenă şi mai moale, interesînd mai mulţi ganglioni uniţi într-o masă unică.

Tumorile solide ale mezourilor şi ale epiplooanelor, indiferent de natura lor benignă sau malignă, evoluează sub două forme clinice: asimptomatică şi simptomatică.

Formele asimptomatice sau oligosimptomatice conduc la descoperiri incidentale, de obicei intraoperatorii, laparotomia fiind făcută pentru o boală asociată sau datorită confundării cu o altă afecţiune pentru care s-a indicat intervenţia chirurgicală.

Formele simptomatice sînt dominate de tumori de dimensiuni mari, unice sau multiple, palpabile; ele pot apare circumscrise sau infiltrante, ceea ce nu este însă patognomonic pentru natura lor. Prin sediul lor — şi în funcţie de conexiunile cu intestinul, rădăcina mezenterului şi vascularizaţia tubului digestiv — apar problemele cheie ale diagnosticului şi tacticii terapeutice. Gama durerilor abdominale paraombilicale sau iliace drepte este foarte largă (de la vag la sever) şi aceasta în relaţie cu tracţiunea tumorală asupra formaţiunii peritoneale care o găzduieşte, implicarea sistemului nervos organovegetativ, distensia peritoneală, jena circulaţiei de aport sau de reîntoarcere, jena viscerală şi complicaţiile care derivă din specificul topografic şi evolutiv.

Tumorile mai mari sînt însoţite adeseori de o senzaţie de plenitudine abdominală, dispnee, uneori senzaţie de balans la mişcări bruşte; agravarea simptomelor apare la 3—4 ore postalimentar, cu crampe, urmate de un scaun lichid. După o perioadă de alternanţă a constipaţiei cu diareea, semnele subocluzive (progresive sau intermitente) vor ajunge prin evoluţie şi la marele accident ocluziv.

Sindromul de impregnare malignă, cu slăbire în greutate şi forţa fizică, anorexie, uneori subfebrilitate şi întîrzieri în dezvoltare şi creştere, sugerează ideea neoplaziei maligne, dar aceste semne pot fi apanajul final al tumorilor foarte mari.

Abdomenul cîştigă treptat în proporţii; tumoarea, din poziţie mediană sau paramediană, se va dezvolta urmînd axul mezenterului, oblic de la stînga la dreapta şi în jos. Un lung timp, tumorile benigne rămîn mobile, pînă cînd inclavarea lor în strîmtoarea superioară a bazinului, sau volumul lor, nu le mai permite balansul; alteori se pot eclipsa sub rebordul costal, dînd o tumoare „fantomă". Malignitatea primară sau/şi secundară fixează foarte repede tumoarea. Cît timp tumoarea rămîne abdominală între matitatea ei şi pubis se înscrie o bandă de timpanism (semnul lui Tillaux). Angajarea sau extinderea în bazin face ca polul inferior al tumorii să poată fi palpat prin tuşeu vaginal sau rectal.

Complicaţiile tumorilor solide sînt numeroase: hemoragii intraperitoneale, intratumorale şi intramezenterice (reţeaua vasculară tumorală este uneori impresionant de dezvoltată); ascită şi edeme ale membrelor inferioare prin compresiunea venei cave inferioare; sciatalgii şi disurie prin „vezică mică“ compresivă; subocluzii şi ocluzii intestinale prin compresiuni extrinseci, invazie directă, aglutinare de anse, bride, cuduri, volvulus (balansul rotativ al unei tumori grele); infarct intestino-mezenteric vasculo-invaziv; pareză dinamică prin hemoragii sub şi retroperitoneale; peritonită prin perforaţie ca supercomplicaţie la o ocluzie intestinală mecanică; complicaţii datorate metastazelor la distanţă şi generalizării neoplaziei ş.a.

Tratamentul chirurgical al tumorilor solide ale mezourilor şi epiplooanelor prin exereză este indicat în toate cazurile. Metoda şi tactica operatorie depinde de volum, localizare, natura benignă sau malignă, implicaţiile regionale secundare şi complicaţiile prezente. Limitele radicalităţii sînt jalonate de invazia tumorală în ţesuturile şi structurile adiacente şi de capacitatea realizării tehnice; rămîne valabilă afirmaţia lui Hepp că „independent de natura sa, cu o tumoare situată lîngă marginea mezenterică facem ce voim, pe cînd cu una aproape de rădăcina mezenterului facem ceea ce putem“. Momentul operaţiei nu este niciodată prea precoce; pe măsură ce tabloul clinic al unei tumori devine mai evident operabilitatea radicală devine mai problematică. Radicalitatea exerezei este de altfel totdeauna obligatorie deoarece caracterul malign nu poate fi infirmat decît după o examinare histologică a întregii piese operatorii. Tumorile solide benigne beneficiază uneori de enucleare; ţinînd seama de caracterul de malignitate clinică a multor tumori histologice benigne, în toate cazurile este însă indicată rezecţia în ţesut sănătos, ceea ce enuclearea simplă nu realizează. În unele cazuri, rezecţia tactică a intestinului adiacent este indicată din motive legate de vascularizaţia regională. Cînd tumorile benigne mari nu au un plan de clivaj bun, obligă la operaţii limitate, parţiale, la care se impune asocierea cobaltoterapiei; pacientul trebuie supravegheat în continuare, semnele de recidivă fiind tulburările digestive şi creşterea în volum a tumorii; adeseori sînt necesare reintervenţii iterative. Tumorile maligne reclamă operaţii radicale: exereza întregii tumori împreună cu ţesuturile învecinate cu o limită de siguranţă care depinde de condiţiile anatomice locale ; se realizează de obicei prin rezecţie entero-mezenterică largă, asociată cu celulo-limfadenectomie; şi rezecţiile paliative pot contribui la ameliorarea stării pacientului, permiţînd terapiei iradiante şi chimioterapiei complexe o acţiune mai bună asupra unei mase tumorale reduse cantitativ*. Radioterapia, cobaltoterapia şi chimioterapia sînt indicate îndeosebi în limfosarcoame.

Derivaţiile interne (*bypass*-ul digestiv) sau externe (colostomiile) sînt măsuri eficace pentru palierea ocluziei intestinale; adeseori intervenţia se limitează la laparotomie exploratorie şi biopsie. Prognosticul tumorilor de mezouri şi epiplooane este în general sever, mai ales în stadiile avansate ale bolii, în funcţie de natura şi complicaţiile existente.

10.3.2 TUMORILE SECUNDARE MALIGNE

Tumorile maligne secundare ale mezenterului şi epiplooanelor sînt foarte frecvente, ele afectînd aceste structuri prin invazie sau metastazare (vezi şi 9.6.2.).

---

* Este numai un exemplu din numeroasele indicaţii actuale ale chirurgiei de „maximă exereză optimală“ *(debulking surgery)* (n. red.).

(i) **Carcinoamele secundare.** Tumoarea primară își are sediul la nivelul stomacului, colonului, căilor biliare, ovarelor etc., iar afectarea neoplazică a mezenterului și a epiplooanelor se face în cadrul a două aspecte evolutive: *carcinoza peritoneală* (fără semne inflamatorii) și *peritonita carcinomatoasă* (o variantă exsudativ-inflamatorie) cu o multitudine de forme intermediare.

Răspîndirea carcinozei peritoneale cu interesarea mezenterică și epiploică se face pe mai multe căi: prin *diseminare* (particulele de țesut tumoral se colonizează prin adeziune pe diversele suprafețe peritoneale; unele celule carcinomatoase se pot implanta în peritoneu trecînd prin porii epiteliului de acoperire); prin *continuitate* și *contiguitate* (realizînd invazia tumorală sectorială); prin „plutire liberă“ în lichidul peritoneal (în care celulele tumorale se și dezvoltă) cu localizare ulterioară urmînd legile circulației lichidelor în cavitatea peritoneală.

Pe măsura extinderii carcinozei, mezenterele se retractă înspre peretele abdominal posterior, iar epiploonul mare se transformă într-o masă conglomerată, neregulată; ansele intestinale sînt atrase în acest proces, rezultînd compresiuni și cuduri care jenează tranzitul intestinal; peritoneul parietal este îngroșat și infiltrat tumoral; lichidul peritoneal devine sangvinolent și abundent. Diagnosticul este facilitat de cunoașterea tumorii maligne primare; puncția abdominală relevă ascită hemoragică și prezența celulelor tumorale; metastazele ombilicale și în fundul de sac Douglas apar în stadiul final.

Tratamentul carcinozei peritoneale este o problemă spinoasă a practicii chirurgicale fiind legată de operabilitatea și de radicalitatea operației pentru tumora primară. Despre radicalitate este greu de vorbit ulterior chiar dacă se extirpă tumoarea primară (sau recidiva ei) împreună cu formațiunile peritoneale conexe, deoarece neoplazia secundară arată depășirea fazei de dezvoltare locală; exereza în aceste condiții este cu intenție paliativă; tot paliative sînt operațiile de derivație internă sau externă pentru ocolirea zonelor stenozate ale tubului digestiv. Se obține uneori o prelungire a duratei de viață prin puncții evacuatorii a ascitei carcinomatoase și administrarea intraperitoneală și parenterală de citostatice.

Excepție de la „atitudinea conservatoare“ o face cancerul gastric cu tumori Krukenberg și carcinoza peritoneală cu punct de plecare ovarian, situații în care agresivitatea operatorie este recomandată: se extirpă în bloc masa tumorală (uter, anexe cu ambele ovare) împreună cu peritoneul pelvian; tratamentul se consolidează prin iradiere și chimioterapie.

(ii) **Sarcoamele secundare ale mezenterului și epiplooanelor** sînt cu mult mai rar întîlnite, motiv pentru care problema este relativ puțin cunoscută în practică.

(iii) **Pseudomixomul** este o tumoare peritoneală secundară condiționat benignă, constituind o problematică gravă. Ruptura unui chistom pseudomucinos ovarian sau a unui mucocel apendicular duce la constituirea pseudomixomului peritoneal (vezi și 9.6.3) în care mezenterele și epiplooanele împărtășesc soarta peritoneului. Se realizează un „abdomen gelatinos“ sau o „ascită gelatinoasă“. Masele gelatinoase sînt izolate unele de altele prin membrane și înconjoară astfel toate organele, atingînd dimensiuni foarte mari*. Tratamentul pseudomixomului este chirurgical: extirparea tuturor maselor împreună cu membranele lor și a organelor de origine. Sînt necesare laparotomii iterative *(second-look)* de verificare și completare a exerezei deoarece pseudomixomul are tendința de a recidiva, deși nu dă metastaze; radioterapia a dat cîteva rezultate pozitive.

---

* 14 kg într-un caz personal (n.a.).

10.4 PATOLOGIA SPECIFICĂ SECTORIALĂ

10.4.1 PATOLOGIA MEZOCOLONULUI TRANSVERS

Tumorile mezocolonului transvers sînt foarte rare (Marvelle R. a colectat din literatură 82 cazuri pînă în anul 1977) și pot fi benigne sau maligne, ca în cazul mezenterului. Debutul este insidios, cu senzație de greutate sau crampe dureroase, rareori vărsături și tulburări de tranzit intestinal, uneori luînd aspectul unui abdomen acut; examenul obiectiv poate evidenția palpatoriu o tumoare înconjurată sau traversată de banda sonoră a colonului transvers. Pasajul baritat arată deplasarea în sus a marii curburi gastrice, iar a intestinului în jos și spre stînga; clisma baritată surprinde un colon transvers împins înainte; ecografia diferențiază net tumoarea lichidă de una solidă. Complicațiile survin în 20% din cazuri (ocluzii intestinale și hemoragii). Tratamentul constă în ex⁺irparea tumorii prin enucleare sau rezecție, uneori cu greutăți tehnice implicînd vascularizația colonului transvers.

10.4.2 PATOLOGIA MEZOCOLONULUI SIGMOIDIAN

Mezosigmoidita retractilă este frecvent consecința unui proces inflamator al colonului terminal (sigmoidită, diverticuloză-diverticulită sigmoidiană). Urmarea este îngroșarea, retractarea și scleroza mezocolonului, ceea ce poate duce la cuduri și la apropierea picioarelor ansei colice, expunînd la volvulus sigmoidian. Mezosigmoidita retractilă creează greutăți tehnice în rezecțiile pentru cancer rectal și sigmoidian.

10.4.3 PATOLOGIA MARELUI EPIPLOON

Numai în aparență simplu, marele epiloon este o structură compusă din patru straturi mezoteliale acolate între ele, atașate de colonul transvers și de marea curbură gastrică. De forme, dimensiuni și volum diferit de la individ la individ, cu o irigație arterială bogată, primită prin cele două extremități laterale din arterele gastro-epiplooice dreaptă și stîngă, marele epiploon este un organ eminamente vascular. Clinica lui este foarte diversă, putînd fi sediul tuturor proceselor patologice; are un rol de cea mai mare importanță în apărarea contra agresiunilor abdominale.

(i) **Torsiunea marelui epiploon.** Condiția anatomică primară a marelui epiploon este de a fi fixat numai prin marginea sa superioară la un organ mobil, colonul transvers; de-abia cele două extremități sînt mai stabile (în dreapta atașamentul la duoden, în stînga la unghiul splenic al colonului, hilul splenic și curbura mare a stomacului). În mod secundar marele oment poate contracta aderențe cu cele mai diverse organe și în cele mai diferite condiții: congenitale, traumatice (mai ales chirurgicale), inflamatorii și tumorale, toate aceste situații expunîndu-l la torsionare în lungul axului vertical. Factorii ce determină o răsucire a epiploonului sînt legați de mișcările bruște de răsucire (eforturi fizice brutale, tuse, sport, dans etc.); se realizează torsiunea primitivă sau secundară, după cum marele epiploon are unul sau două puncte fixe (conform expresiei lui Lejars: „ca o batistă răsucită cînd o ținem de două colțuri opuse“). Răsucirea se face în direcția acelor unui ceasornic, cu un număr variabil de ture; ocluzia vaselor sangvine duce repede la necroza segmentului torsionat. Pînă la accidentul major pot fi multiple torsionări și detorsionări repetate, care lasă fiecare o urmă inflamatorie-cicatriceală, alte motive de recidivă și de aderențe; se realizează astfel o formă subacută de torsionare. Torsiunea se poate produce și pe un epiploon al cărui vîrf este fixat sau strangulat într-un sac herniar; torsiunea epiploonului în sacul herniar pretează la confuzii cu o strangulare herniară tipică. Tumorile sau pseudotumorile inflamatorii îngreuiază și fac epiploonul rigid, ceea ce favorizează torsiunea. Torsiunile produse pe un epiploon liber în cavitatea abdominală se numesc „torsiuni libere“. Microscopic apar toate leziunile, de la stază venoasă la gangrenă.

Torsiunea epiploonului survine indiferent de sex, la orice vîrstă, dar cu predilecție la bătrîni. Simptomatologia imită o apendicită, torsiunea unui chist ovarian sau chiar o colecistopatie acută. Debutează brusc, cu dureri înspre fosa iliacă dreaptă, cu grețuri și vărsături, fenomene ce se accentuează la mișcări; adeseori apare și iritația peritoneală. La indivizii slabi, epiploonul torsionat și inflamat poate fi palpat sub forma unui „plastron“ întins în toate direcțiile, pînă spre rebordul costal, ceea ce permite diferențierea de un plastron apendicular sau vezicular. Frecvent, diagnosticul real rămîne necunoscut preoperator, fenomenele de abdomen acut impunînd laparotomia de urgență; se găsește o congestie puternică a epiploonului torsionat sau o gangrenă (40% din cazuri) cu lichid peritoneal de reacție, adesea hemoragic. Tratamentul constă în omentectomie iar rezultatele sînt constant favorabile.

(ii) **Infarctul segmentar idiopatic al marelui epiploon** (sinonime: infarctul spontan; infarctul hemoragic; tromboza epiplooică; infarctul segmentar acut). Infarctele epiplooice se datoresc în general torsiunii, trombozei, periarteritei nodoase, emboliei sau traumatismelor cît și unor cauze rămase incerte. *Infarctul segmentar idiopatic* denumește tocmai situațiile cu etiologie necunoscută, care survin în afara unor traumatisme, boli cardio-vasculare, inflamații intraabdominale, sau încarcerări herniare; este un infarct hemoragic care interesează un segment redus al marelui epiploon (circa 6/4 cm); în 90% din cazuri este localizat pe marginea dreaptă a epiploonului, sau în apropiere, restul epiploonului fiind normal. Afecțiunea interesează orice vîrstă; bărbații sînt mai frecvent afectați decît femeile (2,5/1). Zona necrozată poate adera la viscere sau/și la peretele abdominal. Apare mai frecvent la obezii cu epiploon foarte gras și greu, care, în cursul unui efort banal, poate tracționa și leza venele sale principale, expunînd la tromboză; unii autori cred că infarctul se datorește unei anomalii a circulației venoase, care ar predispune la congestie, tromboză și infarct; alții consideră că este vorba de un defect de omentogeneză, zona necrozată fiind de fapt un „mare epiploon secundar“ cu o irigație relicvată și insuficientă ce provine din vasele micului epiploon (ar fi așadar o zonă de sechestrare a unor țesuturi heterotope embrionare). Și o etiologie alergică a fost luată în discuție.

Simptomatologiei nespecifice, întîlnită și în torsiunea marelui epiploon, i se poate adăuga hiperestezia cutanată. Neoperat, infarctul poate duce la gangrenă, uneori cu peritonită prin suprainfecție limfatică sau hematogenă; omentectomia devine obligatorie.

(iii) **Infarctul postchirurgical al marelui epiploon.** În cursul unor intervenții lărgite pe stomac sau colon poate fi lezată intempestiv irigația sangvină a marelui epiploon, ceea ce duce ulterior la necroza lui; este cazul scheletizării excesive a curburii mari a stomacului. Profilaxia acestei complicații constă în evitarea devascularizării inutile, iar cînd lărgirea operației este necesară, se va proceda la omentectomia primară complementară, tactică sau de necesitate. Necroza postchirurgicală a marelui epiploon se manifestă postoperator cu distensia abdomenului, durere, întîrzierea reluării tranzitului intestinal și un sindrom febril cu reacție peritonitică. Cînd reintervenția a devenit necesară omentectomie rezolvă favorabil situația.

(iv) **Epiplooitele acute** sînt inflamații ce survin în rezonanță cu afecțiuni ale viscerelor abdominale; numai epiplooita tifică sau cea pneumococică pot avea o individualitate aparte. Ca structură peritoneală dotată cu activitate antiinflamatorie și de „auto-asistență“, marele epiploon participă în toate afecțiunile inflamatorii acute sau cronice ale cavității abdominale, din acest punct de vedere „epiplooita“ fiind o boală foarte frecventă (colecistopatiile acute, apendicita acută, perforațiile viscerale, diverticulitele, inflamațiile pelviene, pancreatitele acute, sînt cauze obișnuite). Epiplooitele acute pot lua diverse aspecte: edematoase, hemoragice, supurative sau gangrenoase. Pacientul prezintă semne de inflamație peritoneală nespecifică: dureri abdominale care cresc progresiv în intensitate, grețuri, vărsături, meteorism iar palpatoriu se poate sesiza o tumoare abdominală mediană, dureroasă, neregulată și mată la percuție. În formele supurative-gangrenoase se instalează tabloul clinic al unei peritonite acute generalizate, cu evoluție gravă; uneori, prin abcedare, se pot produce fistule interne sau externe. Tratamentul constă în omentectomie.

(v) **Epiplooitele cronice** se dezvoltă în urma celor acute; se constituie ca sechele ale inflamațiilor intraperitoneale sau posttraumatice (mai ales în sacul herniar și îndeosebi prin purtarea unor bandaje herniare). Cauze excepționale sînt luesul, tuberculoza sau actinomicoza. Epiplooitele cronice pot apare postoperator ca granuloame la corpii străini intraabdominali (tampoane, fire de sutură, talc). Evoluează ca o formă pseudotumorală-hipertrofică, lăsînd apoi sechele scleroase, aderențe, bride omentoviscerale și parietale, adeseori generatoare ale unor complicații ocluzive. Tabloul clinic este în funcție de extinderea procesului (localizat sau difuz) și de faptul dacă se dezvoltă pe un epiploon liber, sau preafectat de aderențe. Pacientul va prezenta dureri abdominale permanente, cu paroxisme, cu senzație de greutate în abdomen și crampe ce se exagerează în ortostatism, la mers și efort, realizînd uneori crize subocluzive. Formele clinice minore răspund adeseori la un regim igieno-dietetic simplu. Formele severe impun laparotomie, debridare și omentectomie totală; în unele cazuri sînt necesare și rezecții de anse intestinale. Recidivele sînt relativ frecvente și duc la neurastenizarea pacienților prin continuitatea suferințelor.

(vi) **Tumorile primare ale epiploonului** sînt foarte rare dar cu diversitatea cunoscută: chistul epiplooic congenital, chistul dermoid, chistul hidatic, limfangiomul, hemangiomul, hemo-limfangiomul, lipomul, fibromul, neurofibromul, sarcomul sau carcinomul etc.; benigne sau maligne, chistice sau solide, nu se deosebesc fundamental de celelalte tumori peritoneale. Triada lui Péan este uneori sugestivă: tumoare superficială—mobilitate mare—lipsa tulburărilor funcționale ale viscerelor abdominale. Complicațiile hemoragice și torsiunea pot da semne alarmante de abdomen acut. Omentectomia totală reprezintă tratamentul radical; în cazul tumorilor maligne primare, exerezei i se asociază cobaltoterapia și chimioterapia. Tumorile maligne secundare sînt rareori limitate doar la marele epiploon. Datorită frecvenței metastazelor epiplooice în cancerul gastric și a existenței limfaticelor care drenează stomacul înconjurînd cele două fețe ale șorțului epiplooic, practicarea sistematică a omentectomiei în toate rezecțiile gastrice pentru cancer are și un caracter profilactic.

(vii) **Alte utilizări ale marelui epiploon.** Marele epiploon dispune de o activitate antimicrobiană, imună și plastică remarcabilă care a fost utilizată îndeosebi în chirurgia reparatorie. I. Chiricuță este unul din promotorii utilizării epiploonului în chirurgia plastică și reconstructivă pentru tratamentul radionecrozelor, a limfedemului membrelor, în omentoplastia sînului, plastia fistulelor și a defectelor de faringe, bronșii, vagin, vezică urinară, în chirurgia ficatului și a pancreasului ș.a. Epiploonul poate fi utilizat pentru protejarea anastomozelor digestive sau vasculare, pentru revascularizarea miocardului, a membrelor ischemice sau/și a encefalului (Goldsmith).

BIBLIOGRAFIE SELECTIVĂ

BERUTII A. *și colab.* — Les tumeurs primitives du mésentère. Etude sur quatre observations, *J. Chir.* (Paris), 1977, *114*, 6, 471—482.

CABANNE F. *și colab.:* — Panniculite mésentérique nécrosante; à propos de 2 observations, *Lyon Méd.*, 1966, *49*, 1321—1341.

CĂPĂȚÎNĂ O. — Ocluziile mecanice postoperatorii precoce după gastrectomie (responsabilitatea mezocolonului transvers și arterei colice medii), *Chirurgia*, 1967, *XVI*, 2, 113—121.

CAUBRIA F., CERF M. — Panniculites mésentériques et mésentérites rétractiles, *Rev. Prat.* (Paris), 1973, *23*, 31, 2827—2836.

CHIRICUȚĂ I., GALATÂR S. — Chirurgia marelui epiploon și importanța cunoașterii vascularizației sale, *Chirurgia*, 1970, *XIX*, 10, 881—892.

CHIRICUȚĂ I. — Use of the Omentum in Plastic Surgery, Ed. Medicală, Buc., 1980.

CORRY R.J., WELCH C.E. — The Mesentery and the Omentum, în Gastroenterology (Bockus H.L.), Ed. Saunders, Phila.-London-Toronto, 1976.

ELFVING G., HASTBACKA J. — Tumeurs primitives solides du grand epiploon, *Acta Chir. Scand.*, 1965, *130*, 6, 603—610.

FIRICĂ TH. *și colab.* — Tumori chistice rare ale mezocolonului stîng (limfangiom chistic și enterochistom), *Chirurgia*, 1967, *XVI*, 10, 875—882.

GEORGESCU GH. *și colab.* — Considerații asupra mezenterului comun, *Chirurgia*, 1973, *XXII*, 1, 79—82.

GODQUIN B. *și colab.* — Pseudotumeur inflamatoire et nécrotique du mésentère. Nosologie des Panniculites mésentériques, *J. Chir.* (Paris), 1972, *104*, 3, 167—176.

GOLDSMITH H.S. *și colab.* — Vascularisation cérébrale au moyen du grand épiploon, *Arch. Surg.*, 1973, *106*, 5, 695—698.

GROSDIDIER J. *și colab.* — Les adénolymphites mésentériques, *Rev. Prat.* (Paris), 1973, *23*, 31, 2813—2824.

IACOVIȚĂ M., NAGY A. — Chist al mezocolonului ascendent asociat unui volvulus de intestin subțire, *Chirurgia*, 1967, *XVI*, 3, 269—272.

IONESCU AL. *și colab.* — Considerații asupra herniilor interne prin orificiile marelui epiploon, *Chirurgia*, 1973, *XXII*, 8, 709—712.

JUVARA I. *și colab.* — Rezecție-anastomoză a arterei mezenterice superioare pentru fibrom al rădăcinii mezenterului, *Chirurgia*, 1969, *XVIII*, 2, 131—136.

JUVARA I. *și colab.* — Tumorile solide ale mezocolonului, *Chirurgia*, 1970, *XIX*, 6, 315—320.

11.

OCLUZIILE INTESTINALE

I. ŞUTEU — AL.I. BUCUR

> *Uitînd că nu există ocluzie ci ocluzii intestinale se poate comite greşeala să se adopte o stereotipie terapeutică, adeseori doctrinară; dacă se adaugă uneori şi condamnabila inerţie clinică în faţa factorului timp, cifra globală, încă foarte severă, a mortalităţii în ocluzie îşi găseşte şi o parte din explicaţii.*
>
> **O.H. Wangensteen, 1980**

11.1 Introducere — 548
11.2 Comentariu istoric — 550
11.3 Date statistice — 552
11.4 Terminologie — 555
11.5 Clasificări — 556
11.6 Anatomie patologică — 560
11.7 Fiziopatologie tipologică — 560
  11.7.1 Date preliminarii — 560
  11.7.2 Ocluzii funcţionale — 572
  11.7.3 Ocluzii prin obturare — 576
  11.7.4 Ocluzii prin strangulare — 588
  11.7.5 Particularităţi ale ocluziilor colonului — 594
11.8 Clinică generală — 596
  11.8.1 Triadă simptomatică — 596
  11.8.2 Semne abdominale — 599
  11.8.3 Semne extraabdominale — 602
  11.8.4 Stadializare evolutivă naturală — 603
11.9 Explorări paraclinice — 605
  11.9.1 Date de laborator — 606
  11.9.2 Examen radiologic — 608
  11.9.3 Tehnologii moderne — 617
11.10 Etape diagnostice — 618
  11.10.1 Diagnostic preoperator — 618
  11.10.2 Motivaţie operatorie — 622
  11.10.3 Diagnostic intraoperator — 629
11.11 Elemente terapeutice — 633
  11.11.1 Date generale — 633
  11.11.2 Reechilibrare hidroionică şi nutriţională — 639
  11.11.3 Metode de rezolvare a distensiei gastrointestinale — 645
  11.11.4 Metode de rezolvare a obstrucţiei digestive — 649
  11.11.5 Metode de profilaxie a recidivelor ocluzive — 656
11.12 Situaţii etiopatogene concrete — 660
  11.12.1 Anomalii congenitale sau/şi dobîndite — 664
  11.12.2 Vicii de poziţie: hernii interne; invaginaţii; volvulări; strangulări exteriorizate cu ocluzie — 669
  11.12.3 Aderenţe, bride şi granuloame — 689
  11.12.4 Stricturi şi granulomatoze — 694
  11.12.5 Obturări benigne — 697
  11.12.6 Malignitate obstructivă — 706
  11.12.7 Leziuni vasculodigestive — 715
  11.12.8 Cauze funcţionale — 729
11.13 Ocluzii postoperatorii — 735
11.14 Forme clinice — 742
11.15 Complicaţii evolutive spontane — 746
  11.15.1 Complicaţii specifice — 748
  11.15.2 Intestinul critic chirurgical intraoperator — 751
11.16 Comentarii finale — 753
Bibliografie selectivă — 755

Abrevierile utilizate în text, tabele şi figuri

AMI — artera mezenterică inferioară

AMS — artera mezenterică superioară

APUD — prescurtarea provine de la iniţialele definitorii, folosite de A.G.E. Pearse, în anul 1963, pentru a marca una din proprietăţile citochimice ale celulelor emiţătoare: *Amines Precursors Uptake and Decarboxylation*; polipeptidele şi aminele biogene din spaţiul intestinal au format primul nucleu de mesageri biochimici „periferici" răspunzători de comunicările şi reglajele intratisulare; după anii 1970–1975, sfera noţională s-a mărit pînă la includerea într-un sistem unic de reglaj intercelular a tuturor mesagerilor *(chemitters)* ce asigură homeostazia organismului uman (vezi 11.7.1.) fiind eliberaţi fie din celule endocrine „clasice" fie din celule paracrine dispersate în toate ţesuturile şi viscerele cunoscute

ARDS — *Acute Respiratory Distress Syndrome* (denumire internaţională, corespunzînd, în linii mari, la ceea ce în literatura autohtonă se mai notează „plămîn critic" sau „plămîn de şoc"; sinonimele şi eponimele sînt însă derutant de numeroase)

CCK-PZ — complexul colecistochinină-pancreozimină (polipeptid al sistemului APUD)

CID — coagularea intravasculară diseminată (fenomen studiat de Lillehei şi Hardaway din anii 1960–1965; este specific stărilor clinice „critice" hipovolemice şi septice, altfel spus tuturor „stărilor de şoc")

DC — debitul cardiac

EAB — echilibrul acido-bazic

GIP — *Gastric Inhibitory Polypeptide* (mesager tipic al sistemului APUD)

HDS — hemoragiile digestive superioare

HDI — hemoragiile digestive inferioare

IMV — *Intermittent Mandatory Ventilation*

IVH — *Intravenous Hyperalimentation* (lansată de Dudrick, S.J. şi Rhoads, J.E., 1970; oferă, în prezent, posibilitatea menţinerii în repaus temporar a intestinului „critic chirurgical")

MCR — microcirculaţia (notată uneori în text şi mcr)

OIA — ocluziile intestinale acute

PA — presiunea (tensiunea) arterială

PEEP — *Positive End Expiratory Pressure*

PGE_2 — un reprezentant al grupului E de prostaglandine cu rol major (demonstrat) în transferul hidroionic al sorbţiei intestinale

PGF_2 — un reprezentant al grupului F de prostaglandine pulmonare, utilizat recent şi ca indicator de severitate în stările ocluzive critice

PVC — presiunea venoasă centrală

TC — trunchi celiac

TEN — *Total Enteral Nutrition* (perfecţionată, printre alţii, de către Selby, R.R., 1983; se realizează optimal printr-un cateter de politen plasat prin „minijejunostomie")

TPN — *Total Parenteral Nutrition* (variantă moderată de IVH, perfecţionată de Shenkin, A., 1978; se poate combina cu nutriţia enterală)

VIP — *Vasoactive Intestinal Polypeptide* (mesager tipic al sistemului APUD; a dobîndit o importanţă deosebită în înţelegerea actuală a reglării gradienţilor electrochimici din spaţiul ileal şi colonic; VIP-ul reţine intralumenal cantităţi enorme de sodiu şi apă, opunîndu-se acţiunii aldosteronului la nivel digestiv; astfel se explică diareea severă din „vipoame" dar şi din holeră şi enterocolite, cît şi captarea hidrosalină „blocată" din ocluzii)

VSCE — volum sangvin circulant efectiv.

11.1 INTRODUCERE

Ocluziile intestinale reunesc frecvente situaţii practice, a căror relativă, dar suficientă, unitate semiologică le conturează constant ca sindrom distinct în cadrul abdomenului acut chirurgical.

Definiţia generică a evenimentului ocluziv digestiv rămîne unanim acceptată: *oprirea patologică, persistentă, indiferent din ce cauză şi în ce mod, a tranzitului intestinal natural;* efectul imediat este declanşarea unor dezechilibre locoregionale intestinoperitoneale autoagravante, ale căror ecouri sistemice devin incompatibile cu viaţa, într-un interval de timp extins de la cîteva ore (în tipologiile ischemiante) la cîteva zile (în obturaţiile „simple").

Gravitatea clinică a ocluziilor intestinale pare numai uneori inferioară celei din marile urgenţe hemoragice, traumatice sau/şi septice; deşi există modalităţi de subocluzie (obstrucţii incomplete) şi chiar de ocluzie reversibilă (unele forme funcţionale) numai prin înţelegerea ocluziilor intestinale *în primul rînd* prin variantele lor acute, complete şi spontan ireversibile va spori eficienţa terapeutică, iar numeroasele ocluzii ischemiante (urgenţe vasculare) îşi vor ameliora prognosticul.

Se vor trata tematic în continuare ocluziile intestinale acute (OIA) adică *situaţiile patogene în care tabloul clinic ocluziv îşi domină etiologia;* formele clinice subocluzive sau/şi ocluzive ale unor entităţi specifice sînt amintite ca posibilităţi evolutive („complicaţii") în numeroase alte capitole.

Avînd o claviatură etiologică extrem de extinsă pentru toate vîrstele („accident acut în cadrul unor multiple afecţiuni diverse" I. Juvara) şi o patogenie multivectorială (variate mixaje ale dishomeostaziei hidroionice şi metabolice cu suferinţele vasculare, septice şi maligne), ocluziile intestinale sînt vulnerabile la controverse semantice şi taxonomice, rămînînd rebele în faţa majorităţii încercărilor de sistematizare. Nu este deloc întîmplător faptul că tratările monografice sînt extrem de puţine, capitolele din tratatele clasice suferă toate de o supărătoare heterogenitate structurală, iar comunicările seriilor chirurgicale de referinţă sînt rare, în articolele periodice mai numeroase fiind analizele de subiecte şi noţiuni fragmentare.

Cu toată polifonia partiturii lor clinice, *OIA sînt trăite în mod unitar în practica chirurgicală*, impunîndu-se drept capitol aparte de patologie prin cel puţin trei argumente majore: *au o semiologie capabilă să conducă singură la un diagnostic corect şi la o motivaţie operatorie în majoritatea cazurilor; sînt alimentate de boli inepuizabile ca morbiditate; au o severitate prognostică impresionantă.* Terminologia nestandardizată, clasificările ezitante şi mai ales fiziopatologia, abandonată într-un stadiu încă grosier de investigare şi de *înţelegere clinică*, reprezintă verigile teoretice mai slabe ale OIA, explicînd o parte din impreciziile diagnostice şi din imperfecţiunile terapeutice.

Deşi beneficiază optimal de progresele tehnologice chirurgicale şi de noutăţile reechilibrării nutriţionale, sindromul OIA se înscrie statistic cu o neplăcută *mortalitate globală* de peste 10% în plină actualitate şi în toate ţările. Desigur, etiologiile sumbre (malignitatea, infarctele intestinale cît şi incomodele ocluzii post-operatorii) şi patogeniile ischemiante (leziunile hipoxice instalîndu-se pe segmente septice sau ultraseptice) oferă o mare parte din explicaţie; dar, trebuie recunoscut şi că OIA nu au parte întotdeauna de suficientă promptitudine operatorie fiindcă nu se disociază *la timp* formele ischemiante şi mixte (ele reprezintă cca 2/3 din totalul OIA) *gîndindu-se* *ocluzia mai mult în modelul său teoretizat clasic prin obturare* (de altfel, prin dezechilibrele fluidoionice intersectoriale şi prin septicitatea mereu prezentă nici acest „model" nu este mai puţin grav faţă de o peritonită). Deoarece nimeni nu „temporizează" o apendicită acută sau o strangulare exteriorizată, devine necesar să se aplice aceeaşi atitudine organizatorică cît mai multor tipologii de OIA; ecuaţia lezională evolutivă depistată intraoperator în ocluzii este adeseori neaşteptat de avansată, motivînd ulterior şi întreaga suită de complicaţii.

Pentru aceleaşi unităţi de timp clinic util se impune să se considere că dezechilibrele volemice şi suferinţele tisulare hipoxice din majoritatea OIA pot periclita viaţa similar hemoragiei active sau septicităţii difuze nerezolvate.

11.2 COMENTARIU ISTORIC

Datorită cauzalităţii lor naturale, ocluziile intestinale au existat dintotdeauna în mod firesc, dar au fost recunoscute şi înţelese patogenic diferit. Se pot astfel distinge patru etape istorice:

a) *Etapa antică şi medievală a fost descriptivă şi „contemplativă"*. Hippocrate trata „vomismentele repetate însoţite de dureri colicative şi distensie abdominală" (trepied clinic diagnostic perfect valabil şi în prezent) prin clisme şi insuflaţii de aer intrarectal. Cea mai veche mărturie a unei intervenţii chirurgicale, *avînd drept motivaţie rezolvarea unei ocluzii intestinale*, se referă la Praxagoras (350 î.e.n.) care a realizat o fistulă enterocutanată de decomprimare, probabil în cazul unei hernii inghinale strangulate.

b) *Etapa disputei clasice dintre abstenţionism şi intervenţionism* (extinsă în timp pînă la finele secolului al XIX-lea) a fost caracterizată de empirism, ideile patogene fiind naive iar metodologia terapeutică confuză şi fragmentară. Iniţial, se interpreta intestinul mortificat ca o manifestare pur inflamatorie şi nu de natură necrotică, vascular-ireversibilă. Letalitatea excesivă a ocluziilor a fost explicată printr-o intoxicaţie stercoremică cu „toxinele lui Amussat" (1838); în realitate, aceste „toxine-ptomaine" erau rezultanta histolizei necrotice viscerale, comună tuturor stadiilor terminale[1].

Considerînd ocluzia intestinală ca fiind exclusiv de natură inflamator-funcţională, şi, ca atare, întotdeauna reversibilă (H.O. Thomas), temporizînd excesiv intervenţia chirurgicală (R. Fitz) prin epuizarea tuturor mijloacelor conservatoare[2] (care de fapt „epuizau bolnavul") sau privind operaţia (tocmai fiindcă era efectuată tardiv) ca „un mijloc de agravare a stării bolnavilor" (Mikulicz) puţine cazuri ajungeau să fie operate în timp util. La sfîrşitul secolului al XIX-lea s-a acutizat controversa între conservatorişti şi intervenţionişti: în anul 1883, Lawson Tait afirmă, cu o amară ironie, că un diagnostic complet al ocluziei intestinale poate fi pus numai prin explorarea intraperitoneală, care „este mai bine să fie făcută înainte de moarte decît după"!

Recunoaşterea valorii explorării chirurgicale în ocluzii coincide cu progresele realizate în domeniul antisepsiei şi asepsiei şi cu introducerea anesteziei în chirurgie. În anul 1899, F. Treves recomandă *intervenţia chirurgicală de principiu, deschizînd etapa modernă de tratament a ocluziei intestinale.* Încă nu se făcea corect disocierea între ocluziile funcţionale şi cele mecanice şi nici între variantele cu şi fără suferinţă vasculară; în disputele lor, adversarii — chiar dacă bine intenţionaţi — „nu vorbeau întotdeauna despre acelaşi lucru" (F. Lejars).

c) *Etapa modernă* (de la începutul şi pînă la jumătatea secolului nostru) *este denumită etapa fiziopatologică*, fiind dominată de *cercetări experimentale* şi avînd ca act de naştere oficial anul 1912, cînd Hartwell şi Hoguet au dovedit importanţa administrării soluţiilor saline. Whipple şi MacCallum au izolat o „protează toxică nespecifică" din filtratul conţinutului intestinal al anselor obstruate (1920), iar Haden și Orr și mai ales Binet și Gosset (1923—1924) au explicat inițial efectul benefic al soluțiilor saline considerînd că *ele* inactivează toxinele absorbite din intestinul necrozat urmărind și să relanseze venerabila „teorie Amussat" a autointoxicației.

---

[1] S-au botezat „ptomaine" bazele azotate provenite din descompunerea proteinelor tisulare: putresceină, cadaverină, spermidină etc. Corespondentul actual al bazelor azotate sînt *poliaminele*, ce au rol în replicarea nucleocelulară în studiile de carcinogeneză.

[2] Metode conservatoare: clisme şi insuflaţii intestinale; administrare per orală de mercur metalic şi inversări poziţionale; taxis; puncţii intestinale transabdominale (Mensching, 1756); lavaj gatric (Kussmaul, 1869); stimulări electrice (Duchenne, 1855); cîteva din aceste idei terapeutice sînt însă folosite în variante „modernizate".

În anul 1925, Gamble demonstrează însă definitiv că administrarea soluțiilor saline nu rezolvă *direct* „starea toxică a ocluziei" (problemă al cărui istoric chinuit nu are nici în prezent o elucidare finală[3]) ci o previne, sau o combate, *înlocuind lichidele și electroliții pierduți* prin vărsături, cît și prin sechestrările fluidice într-un sector ce se va denumi ulterior „spațiul trei chirurgical" (Randall).

Între timp s-a introdus în clinica ocluziilor intestinale examenul radiologic (A. Béclère, 1905) iar școlii germane (v. Wahl, 1889; v. Zœge-Manteuffel, 1898) îi revine pentru totdeauna meritul sistematizării și distincției clare între *ocluziile cu și fără suferință vasculară.*

În intervalul 1925—1935 se impune *aspirația intestinală* ca mijloc important de tratament în ocluzie (Wangensteen) iar Ward și Matas (1924) aplică sifonajul în tratamentul parezei gastroduodenale, utilizînd tehnica aspirației digestive active. Metoda aspirației digestive, cu variate tipuri de sonde, a fost treptat perfecționată (Miller și Abbott, 1941; Harris, 1945; Cantor, 1947) și a fost imediat introdusă și în Europa (Marc Iselin, 1940; Brocq, 1941).

Deși metoda aspirației intestinale preoperatorii era ineficientă în ocluziile prin strangulare, sau era inutilă în ocluziile joase ale colonului, *entuziasmul pentru aspirația și reechilibrarea preoperatorie a condus din nou la întîrzierea intervenției chirurgicale și la plasarea operației pe un plan secund,* ajungîndu-se la cunoscutul aforism emis de Mialâret și Michaud la congresul francez din anul 1953: *ocluzia intestinală trebuie întotdeauna reechilibrată de urgență și nu întotdeauna operată de urgență!*

Meritul istoric al perioadei fiziopatologice este incontestabil, dar rămîne umbrit de recrudescența unui *neoconservatorism,* cu totul paradoxal față de achizițiile pe care chirurgia le-a dobîndit în același interval. Mărturie obiectivă este studiul statistic al lui Waldron și Hampton (efectuat pe serii internaționale de OIA și publicat în anul 1961), în care *incidența necrozei intestinale* (găsită chirurgical sau necroptic) ajunge, de la 10% în prima parte a secolului nostru (cînd intervenționiștii se impuseseră definitiv și apelau mai repede la operație), la 23% pentru anii 1935—1950 (temporizare prin aspirație excesivă). În esență, „noua eroare" consta în prelungirea reechilibrării în etapa preoperatorie, nerecunoscîndu-se suficient rolul său intra și postoperator, cît și efectul în sine de acte de reechilibrare al gesturilor anestezice și chirurgicale executate în momentele optime; clinicienii chirurgi se pare că uitaseră ceea ce J. Charrier exprimase cu simplitate încă din anul 1931: *cînd nu s-a rezolvat cauza ocluziei, reechilibrarea nu poate fi eficientă, cum nu este nici sîngele administrat dacă o hemoragie continuă!*

d) *Etapa contemporană* are de rezolvat tocmai aceste dezechilibre metodologice, neuitînd însă malițioasa remarcă a lui J. Homans: *dacă în anii 1935—1955 în materie de ocluzie intestinală s-a teoretizat și s-a reechilibrat mult, dar s-a făcut chirurgical mai puțin, ulterior situația s-ar putea să se inverseze!*

Între anii 1955—1975 s-a conturat *atitudinea actuală în tratamentul general al ocluziilor intestinale:* strategie și tactică disociative, bazate pe un diagnostic patogenic tipologic (vezi fig. 11.1) și pe intervenția chirurgicală precoce; reechilibrare hidrică și electrolitică adaptată realității și rapidității pierderilor; decompresie intestinală adecvată prin mijloace diversificate; antibiotice dirijate; tehnici anestezice îmbunătățite. S-a redus semnificativ cifra mortalității în ocluzia fără suferință vasculară, dar diagnosticul și tratamentul ocluziei intestinale ischemiante persistă ca problemă importantă și pentru chirurgia prezentului.

Dominanta pozitivă a perioadei contemporane constă în efortul de *recunoaștere diagnostică a tipologiei ocluziilor intestinale* în continuitatea: meca-

---

[3] Ptomainele lui Amussat și proteaza nespecifică a lui MacCallum sînt strămoșii necizelați ai bogatului spectru de enzime și toxine microbiene, cît și de hidrolaze, poliamine și polipeptide tisulare a căror avalanșă de izolări continuă, din anii 1935—1950 și pînă în prezent.

Tabelul 11.1

Incidența cauzală a principalelor varietăți de ocluzie intestinală în cîteva serii clinice analitice (vezi și tab. 11.17)

Primul autor al seriei comunicate și anul publicării		Număr total cazuri	Strangulări externe cu ocluzie	Strangulări interne			Bride și periviscerită	Obturări		Infarcte intestinale	Cauze congenitale	Ocluzii postoperatorii	Cauze diverse
				Hernii interne	Volvulusuri	Invaginații		Maligne	Benigne				
Vick	(1932)*	6 892	47%	—	3%	15%	19%	13%	1%	—	1%	—	1%
Nemir	(1952)	430	28	—	4	2	36	23	2	—	0,3	—	4,7
Quénu	(1952)	300	—	1,7%	10	0,3	39,6	27	2,7	2%	—	6%	10,7
Wangensteen	(1953)	1 252	10,4	0,6	8	5	37	25	2	3	—	—	9
Becker	(1955)	1 007	30	—	6	7	41	11	1	—	0,1	—	3,9
Welch	(1958)	1 035	5,4	0,6	1,6	2,1	49,2	20,8	1	1	2,2	10,6	5,5
Waldron	(1961)	493	12	—	5,5	3,5	40,5	14	6,7	1,8	0,6	6	9,4
Playforth	(1969)	111	23	1	2	2	50	9	3	6	4	—	—
Bradley	(1975)	—	10	—	—	—	40	20	—	—	—	—	30
Allen	(1975)	—	20	—	7	3,5	45	15	1,5	4	—	4	—
Chiedozi	(1981)**	316	65	—	8,8	11,4	10,8	1	—	—	0,3	—	2,7
Șuteu	(1984)	3 180	15	0,5	6	0,5	40	20	3	6,5	0,2	7,8	0,5

---

* Această statistică este citată de la prima ediție (1952) a tratatului lui R. Hegglin „Diagnosticul diferențial al bolilor interne" prin preluare din monografia lui Z. Cope „The Early Diagnosis of the Acute Abdomen" (ediția 1-a în 1940).

** Statistică din țară africană (Benin)

nism patogenic → proiecţie anatomoclinică → soluţie terapeutică adecvată. Aforismul din anul 1953 poate fi actualizat astfel: *ocluzia intestinală trebuie înţeleasă patogenic întotdeauna de urgenţă şi apoi reechilibrată sau/şi operată de urgenţă în timpul clinic util.* Intervenţionismul îşi găseşte astfel motivaţiile sale raţionale, împletindu-se, mai fericit şi nuanţat, cu „conservatorismul" în noile haine ale terapiei intensive pre, dar îndeosebi intra şi postoperatorii.

11.3 DATE STATISTICE

Se estimează că unul din şase pînă la unul din trei (la vîrste peste 60 de ani) cazuri de urgenţe chirurgicale abdominale este o ocluzie intestinală, depinzînd de profilul organizatoric al fiecărei unităţi[4]. Ca sindrom, ocluziile intestinale nu pot avea preferinţe de sex sau de vîrstă; în realitate, afecţiunile de fond, ce conduc la ocluzie, dictează structura morbidităţii, care, într-adevăr, a suferit mutaţii semnificative; se pot remarca (tab. 11.1) următoarele tendinţe statistice din analiza incidenţelor cauzale:

- este evidentă instalarea aderenţelor pe primul loc al cauzelor de OIA (tribut iatrogen inerent) şi scăderea ponderii strangulărilor herniare externe înregistrate cu ocluzie (operaţiile profilactice au sporit odată cu gradul general de civilizaţie);
- ordinea actuală a etiologiilor în OIA pare să fie: bride-cancer-strangulări externe; deoarece acest *triunghi cauzal* generează aproape 80% din OIA, este întotdeauna util să se aplice, pentru prezumţiile diagnostice preoperatorii, cunoscuta lege a bunului simţ clinic: *evenimentele comune se întîmplă cel mai frecvent!*
- se mai remarcă, din întregul tabel, că: invaginaţiile intestinale la adulţi au suferit o scădere, volvulusurile sînt staţionare, iar infarctul intestinal sporeşte în incidenţă;
- includerea unei singure statistici din emisfera sudică (comunicările în periodicele de largă circulaţie sînt tot mai numeroase) are scopul să sugereze că răspîndirea patologiei geografice (multiple parazitoze), obiceiurile nutriţionale (alimente bogate în celuloză) şi particularităţile fenotipice (excesiva mobilitate a cecoascendentului la peste 50% din populaţia africană) se impun în cauzalitatea ocluziilor intestinale.

Gravitatea ocluziilor intestinale este trădată de ratele impresionante ale mortalităţii globale (tab. 11.2). Între anii 1920—1950 mortalitatea de pînă la 30—50% era acceptată cu resemnare; *a urmat o spectaculoasă scădere a letalităţii spre 10%, cifră ce a rămas însă ireductibilă pînă în prezent!*

Datele mortalităţii generale sînt extrem de perfide în cazul unui sindrom plurietiopatogenic; numai ocluziile prin obturare benignă şi cele prin bride neischemiante se pot considera beneficiare directe ale scăderii letalităţii globale, pe cînd malignitatea, infarctul mezenteric şi ocluziile ischemiante au încă mortalităţi specifice excesive; la fel de severe au rămas ocluziile postope-

---

[4] În Spitalul Clinic de Urgenţă al Municipiului Bucureşti un caz din cinci situaţii de abdomen acut chirurgical este operat pentru OIA: din peste 5 500 intervenţii chirurgicale anuale, cca 2 000 sînt efectuate pentru abdomenul acut chirurgical netraumatic; dintre acestea, incluzînd infarctele intestinale şi etiologia neoplazică, peste 350 intervenţii sînt executate pentru OIA (la o serie analitică de 3 180 de OIA operate în intervalul 1977—1984 se vor face în text alte cîteva referiri).

Tabelul 11.2

Evoluția istorică și geografică a mortalității globale în ocluziile intestinale

Anul comunicării	Autorii	Număr cazuri	Mortalitatea globală (%)
1920	Cornell	235	52
1932	Vick (serii cumulate)	6 892	30
1938	Cristopher	2 345	46
1940	Schlicke	166	37
1947	Coller și Bukton	198	38
1952	Quénu și Malvy	300	40
1952	Nemir	430	14
1955	Strucikov (serii cumulate)	10 000	18
1955	Becker	1 007	17
1955	Smith și Perry (serii cumulate)	—	12
1955	Wangensteen	1 252	15
1961	Waldron și Hampton	493	10—14
1962	Silen	480	14
1975	Bradley (serii cumulate)	—	10
1981	Jones (serii cumulate)	—	8—12
1981	Chiedozi (Benin)	316	20
1981	Attah (Nigeria)	161	19
1943	M. Teodorescu	193	57
1947	V. Dimitriu	136	34
1955	Th. Firică (estimări)	—	20
1958	A. Nana (estimări)	—	24
1962	I. Țurai și colaboratorii	512	12
1962	T. Huszar (studiu epidemiologic)	—	12—22
1966	I. Țurai și M. Soare	1 004	12—17
1969	I. Mureșan și C. Caloghera	365	15
1980	C. Caloghera și D. Bordoș	1 050	13,9
1984	I. Șuteu și colaboratorii	3 180	11

ratorii cît și unele din variantele funcționale. În tabelul 11.3 sînt notate *mortalitățile specifice*, combinate cu aprecierea promptitudinii momentului chirurgical prin *prezența necrozei depistată intraoperator*. Procentele etalate în tabel sînt edificatoare: incidența necrozei este dublă la strangulările interne (unde diagnosticul preoperator întîrzie) față de cele externe; exceptînd infarctul intestinal (unde necroza este aproape o regulă), necroza este suficient de prezentă intraoperator și în formele ischemiante generate de bride și periviscerită benignă cît și de malignitate; necroza apare și în obturările benigne, în ocluziile postoperatorii (cu mecanismele lor amestecate), cît și în ocluziile funcționale, cînd toate acestea sînt neglijate. Există o netă *gravitate în sine a entității cauzale:* mortalitățile specifice de 4% (bridele neischemiante), 6% (obturările benigne) și 7% (strangulările externe cu ocluzie) se deosebesc clar de valorile de 25—30% (strangulările interne și ocluziile postoperatorii) și de 40% (malignitatea). Dar este și mai evidentă creșterea mortalității, *la aceeași etiologie*, de cîte patru pînă la de zece ori (bridele ischemiante, de exemplu) dacă mecanismele ischemice ajung la necroză înainte de actul operator!

Tabelul 11.3

Variabilitatea mortalităţii în funcţie de entităţile patogene şi de prezenţa necrozei, la un lot de 3 180 cazuri operate cu ocluzie intestinală (11% mortalitate globală) (Spitalul Clinic de Urgenţă al Municipiului Bucureşti: 1977—1984)

Entităţi cauzale şi patogene de OIA		Mortalitatea specifică generală	Mortalitatea în absenţa necrozei	*Incidenţa necrozei la operaţie*	Mortalitatea în prezenţa necrozei
Strangulări externe cu ocluzie		7%	2,5%	13%	25%
Strangulări interne		25%	11%	28%	50%
Obturări benigne		6%	5,5%	4%	35%
Malignitate obstructivă		40%	35%	12%	75%
Bride	—fără ischemie	4%	4%		
	—cu ischemie	7%	4%	15%	38%
Infarct intestinal		90%	85%	95%	98%
Ocluzii postoperatorii		30%	25%	8%	70%
Ocluzii funcţionale operate		18%	15%	3%	50%

Sintetizînd şi datele din literatură se poate nota că, *topografic*, intestinul subţire înregistrează o variantă a mortalităţii globale (pe toate cauzele, dar exceptînd infarctul intestinal) între 5 şi 25% iar colonul între 5 şi 35%; gravitatea este sporită pentru intestinul subţire de ocluziile ischemiante şi respectiv de malignitate pentru colon. Tipologia *patogenă* este însă factorul ce se impune decisiv: indiferent de topografia obstacolului, ocluziile neischemiante rezolvate în timp optim au mortalităţi ce coboară sub 5%; ocluziile ischemiante, operate şi ele în timp util, au o letalitate de cca 6—8% dar, cînd se depăşeşte „intervalul critic" *(şi necroza este prezentă la operaţie)* mortalitatea sare imediat la 25%, uneori şi peste 45—50%!

11.4 TERMINOLOGIE

În sistemele de indexare medicală actuală sînt inseraţi cel puţin trei termeni: **ocluzie intestinală** (impus de literatura franceză, de la termenul latin *claudere*, respectiv *clore* în franceza veche şi *kleu* în teutonă), **ileus** (provenind fie de la termenul grec *eilein* „a răsuci" sau de la latinescul *ilia* „flanc" şi utilizat preferenţial de literatura germană) şi **obstrucţie intestinală**[5] (lansat de literatura anglo-saxonă, de la termenul latin *obstructus)*. Nu este locul unor exegeze etimologice (deși sînt interesante ca algebră lingvistică) dar trebuie cel puțin sesizat că prejudiciile aduse de acest eclectism terminologic (accentuat continuu de toate celelalte literaturi medicale naționale și încă acceptat pe plan internațional) au viciat permanent criteriile de clasificare, de interpretare clinică și chiar de conduită terapeutică; în special termenul cameleonic de *ileus* contaminează derutant toate clasificările.

---

[5] Noţiunea *obstrucţie intestinală* (în sensul de lumen ocupat) oferă multiple avantaje nosologice şi taxonomice. În primul rînd permite eliminarea unor termeni cvasisinonimi: obturare, astupare, obliterare, stricturare şi... chiar ocluzie! În al doilea rînd oferă o clasificare extrem de clară: obstrucţii propriu-zise (simple sau strangulate) şi pseudoobstrucţii (funcţionale sau vasculare). Presupunînd însă renunţarea la tradiţionala noţiune de „ocluzie" o astfel de clasificare nu se poate încă propune în literatura autohtonă!

Sînt necesare următoarele comentarii și *convenții:*

- este de dorit să se renunțe, *treptat*, la termenul de *ileus* (cel mai infidel sinonim pentru ocluzie) fiindcă (oricare dintre multiplele sale interpretări s-ar accepta) este întotdeauna utilizat exact unde nu se potrivește; numai pentru rezonanțe istorice se mai poate admite în limbajul clinic „ileus-ul biliar“ (în fond exemplul tipic de obturație și nu de răsucire), dar să se evite notația, nepotrivită patogenic, de „ileus paralitic“ sau de „ileus spastic“ pentru variantele ocluziilor funcționale[6]; altfel spus, dacă *principalul mesaj semantic admis pentru ileus este torsionarea* și dacă tot *nu* este folosit, aproape niciodată, de exemplu ca sinonim pentru volvulări, nu are rost să fie utilizat în continuare, din comodități rutiniere, în același timp pentru variante de obturări, cît și pentru ocluziile funcționale, al căror lumen este constant neobturat!
- deoarece clasificările anglo-saxone sînt ideal ajutate de termenul *obstrucție* (prefixul latin *ob* a stat inițial și în fața lui *claudere)* este cu mult mai de preferat să se introducă, dar tot *treptat*, termenul de „pseudoobstrucție“ pentru o parte din ocluziile funcționale *(pseudoobstrucția colonului* are deja o impunătoare carieră teoretică și practică);
- pentru literatura noastră medicală este suficient să se lucreze în continuare cu termenul tradițional de *ocluzie intestinală*, ce poate fi *organică (mecanică)* sau *funcțională (pseudoobstrucție)*.

11.5 CLASIFICĂRI

Sistematizările au reflectat întotdeauna confuziile semantice; o primă dicotomie istorică a survenit între *ocluziile funcționale* („cu lumenul liber“ și eventual reversibile) în care abstenționismul chirurgical (vezi 11.12.8) este inițial justificat (dar cu cîtă răbdare se pot aștepta riscurile majore ce se acumulează uneori agravant?) și *ocluziile organice* („cu lumenul ocupat“ și cel mai adeseori ireversibile) în care abstenționismul devine evident culpabil iar intervenționismul salutar!

În cadrul ocluziilor organice (mecanice) o a doua mare disociere a apărut între *ocluziile prin obturare* (fără suferință vasculară inițială, numite, poate prea simplist, și „simple“) în care dezechilibrele volemice sînt pe primul plan (și se instalează în mai multe ore sau zile) și *ocluziile prin strangulare* (cu suferință vasculară *ab initio*) în care necroza și septicitatea sînt primordiale (și se instalează în cîteva ore); a face reechilibrare hidroelectrolitică preoperatorie la o ocluzie de tip neischemiant este judicios pentru o etapă limitată de timp, dar este mai puțin folositor pentru o ocluzie ischemiantă; *intra și postoperator reechilibrarea este întotdeauna utilă ambelor situații!* În plus, factorul evolutiv (timpul preclinic sau/și intraclinic preoperator) agravează patogenia: cu cît mai tergiversată este o ocluzie inițial „simplă“, cu atît mai încărcată devine în suferințe vasculare ischemice, necrotice și septice (vezi 11.7.3). Alteori, mecanismele patogene se amestecă de la început: o periviscerită realizează multiple sisteme (pensări, compresii, cuduri, răsuciri) generatoare simultan de obturări și de strangulări.

---

[6] Respectîndu-se o mai veche idee de clasificare patogenică, în unele tratate se mai notează (de pildă, *Bailey-Love's Short Practice of Surgery*, ed. 18-a, 1981) *ocluziile organice* ca *dinamice* (fiind hiperperistaltice) și *toate ocluziile funcționale* ca *adinamice* (aperistaltice)! Deoarece aceste sensuri inițiale (dinamic-adinamic) s-au transferat total (în alte lucrări) *numai spre ocluziile funcționale*, denumindu-se variantele spastice ale acestora drept „dinamice“ (ileus dinamic sau spastic) și cele paretice drept „adinamice“ (ileus adinamic sau paralitic) este recomandabil să se evite (bineînțeles, cu tot cu „ileus“!) acești doi termeni (dinamic adinamic) și ei pretabili la confuzii.

Clasificările, devenite clasice, sînt criticabile tocmai fiindcă sînt prea multe și greu superpozabile; de altfel, numeroase variante clasificate corespund mai mult formelor clinice de ocluzie intestinală.

- Clasificările *clinico-evolutive* separă ocluziile acute de cele subacute și cele „cronice“; ultimele două (denumite și subocluzii) reprezintă forme clinice atenuate de prezentare prin complicație a unor entități patologice cauzale distincte; adeseori o etapă de subocluzie este anticamera unei OIA *(acute-on-chronic obstruction)*.
- Clasificările *clinico-patogene* în ocluzii complete și incomplete (după gradul de interceptare a libertății lumenale) au mare interes practic în diagnosticul chirurgical: unele ocluzii „incomplete“ maschează suferințe ischemice severe (pensările herniare laterale, de exemplu).
- Clasificările *cauzale „după vîrstă“* orientează statistic diagnosticul spre unele etiologii preferențiale etapelor ontogenetice (vezi 11.14).
- Clasificările *topografice de ansamblu* (ocluzii proximale, sau „înalte“ și distale, sau „joase“) au un pronunțat caracter fiziopatologic; în multe tratate, prezentarea separată a ocluziilor intestinului subțire și respectiv ale colonului are un incontestabil corespondent patogenic, clinic și terapeutic.
- Clasificările *etio-topografice de amănunt* (tabelul 11.4) sînt segmentate monovisceral de-a lungul tubului digestiv, tind să fie exhaustive etiologic, dar nu s-au impus; trebuie subliniat că topografia și etiologia obstacolului sînt importante pentru ocluziile fără suferință vasculară dar își pierd mult din semnificațiile patogene în cazul ocluziilor ischemiante.
- Clasificările pur *etiologice* (cauze congenitale, inflamatorii, alergice, tumorale, neuromusculare, distrofice, iatrogene) nu sînt utile, fiindcă nu dobîndesc un relief suficient de diferențiat în clinica OIA; sindromul ocluziv intersectează într-adevăr toate marile etiologii ale patologiei umane, dar, *independent de cauza generatoare, efectele patogene sînt asemănătoare, iar tabloul clinic este cvasimonoton.*
- Clasificările *patogene* după cum lumenul digestiv este „ocupat“ (organice) sau „liber“ (funcționale) au o strălucită istorie (literatura franceză) și au amănunțit descrierea blocajului mecanic lumenal: impactări, obturări-obstruări, stenozări-obliterări, stricturări-strîmtorări, compresii extrinseci etc. Aceste clasificări lasă pe plan secundar mecanismele ischemiante și ignoră faptul că în orice modalitate de start a ocluziei rezultatul final este similar: *oprirea patologică a tranzitului fiziologic indiferent de libertatea lumenului intestinal.*
- Clasificările *patogene* după suferința vasculară ca prim criteriu (literatura germană și anglo-saxonă) rămîn cele mai utile practicii chirurgicale

INTERESAREA VASCULARIZAȚIEI	INTERESAREA LIBERTĂȚII LUMENALE	MODALITĂȚI PATOGENE	SITUAȚII PATOGENE	TIPOLOGII PATOGENE
OCLUZII NEISCHEMIANTE (fără suferință vasculară inițială)	• **cu lumenul liber** Ⓐ OCLUZII FUNCȚIONALE* *(pseudoobstrucțiile)* *(ocluziile neuromusculare)*	• dominant metabolice (dishomeostazice)	• uremie, dezechilibre ionice severe etc.	Ⓐ **intestin inert** tipologii patogene cu efect pseudoobstructiv prin blocaje ale reglării neuroparacrine și autocrine a întregului tub digestiv sau numai a unor segmente ale sale.
		• dominant reflexe (paretice sau/și spastice)	• pseudoobstrucția colonului, colicile renale, biliare etc.	
		• dominant paraseptice (organo-inflamatorii)	• septicitate primară sau/și secundară	
	• **cu lumenul obturat** Ⓑ OCLUZII MECANICE SIMPLE *(ocluziile obturate)*	• obstacole intralumenale de import (impactare)	• calculi biliari, corpi străini, meconium etc.	Ⓑ **intestin obturat** tipologii patogene cu dezechilibre volemice, ionice și metabolice intersectoriale pe primul plan; descărcările proximale sînt posibile *(open loop)* iar varianta de ansă lent dublu închisă *(closed loop)* aparține numai colonului topografia obstrucției are semnificații patogene.
		• obstacole parietale autohtone (obliterare)	• tumori benigne și maligne, stenoze, stricturi, atrezii etc	
		• obstacole extraparietale inițial neischemiante	tumori extradigestive, toate tipurile de bride, aderențe și periviscerită benignă sau/și malignă	
OCLUZII ISCHEMIANTE (cu suferință vasculară inițială)	• **cu lumenul obturat** Ⓒ OCLUZII PRIN STRANGULARE *(ocluziile strangulate)* *(viciile de poziție)*	• mecanisme mixte ischemiante (pensări, cuduri, compresii extrinseci, torsionări și strangulări secundare)		Ⓒ **intestin ischemiat și obturat** tipologii patogene cu ansă cel mai frecvent dublu închisă (acute *closed loop*); ischemia și septicitatea preced adeseori dezechilibrele volemice; topografia obstrucției nu mai are semnificații deosebite.
		• torsionări primitive	• volvulus-uri	
		• telescopări	• invaginații	
		• strangulări interne	• hernii interne	
		• strangulări externe	• hernii externe	
	• **cu lumenul liber** Ⓓ OCLUZII VASCULARE *(ocluziile necrotice)*	• blocaje majore în macrocirculație	• infarct mezentero-intestinal	Ⓓ **intestin necrozat** necroza hipoxică și septicitatea sînt pe primul plan; dezechilibrele volemice tipice adeseori nu dobîndesc expresie clinică.
		• blocaje mixte în microcirculație	• hipovolemii mezenterice	

* sinonim impropriu: „ileus-uri dinamice și adinamice".

Fig. 11.1.— Sistematizarea patogenă sumativă a ocluziilor intestinale acute.

Tabelul 11.4

Răspîndirea etiotopografică a cauzelor sindromului ocluziv

Etiologii comune*	ESOFAG	STOMAC	DUODEN	JEJUNOILEON	COLON ȘI RECT
Cauze congenitale multiple	++	+	+	+	++
Hernii externe strangulate				+++	+
Hernii interne strangulate		+		++	+
Volvulări primitive		+		++	++
Invaginații la adult				++	+
Obturări benigne diverse	+	+	+	+++	+
Tumori maligne	+	±	±	+	++++
Stricturi diverse	+	+	+	+++	++
Boli granulomatoase	±	±	±	++	+
Aderențe și bride		±	±	++++	+
Tromboembolii vasculare				++	+
Etiologii particulare; nu toate generează un tablou clinic ocluziv în sens clasic; chiar în absența distensiei abdominale situațiile notate rămîn totuși „ocluzii digestive“ deși nu și ocluzii “intestinale“	● cardiospasmul	● hipertrofia pilorică la adult ● stenoza pilorică	● pancreas inelar ● sindromul pensei mezenterice	● majoritatea ocluziilor funcționale afectează și jejunoileonul	● megacolonul dobîndit ● impactări fecale ● diverticuloze ● endometrioze etc.

* Rigorile de tabelare nu au permis epuizarea tuturor cauzelor; lipsesc în special multiplele situații patogene ale ocluziilor postoperatorii și ale ocluziilor funcționale. Se remarcă jejunoileonul și colonul ca fiind „teritoriul de predilecție pentru OIA“. Ocluziile înalte (stomac și duoden) și foarte înalte (esofagul) se tratează uzual în capitole aparte; totuși, unele rare strangulări gastrice în hernii frenice paraesofagiene, unele volvulări gastrice acute, cît și unele variante complete și acute de obstrucție antropilorică *(gastric outlet obstruction)*, de obstrucție duodenală, sau de obstrucție postoperatorie după chirurgia gastro-duodeno-jejunală generează tablouri clinice foarte apropiate de canoanele OIA, lipsindu-le numai distensia abdominală (variante de „ocluzie cu abdomen plat“). Se mai remarcă și faptul că aderențele sînt cauzele dominante pentru jejunoileon, iar tumorile maligne pentru segmentul colorectal.

și stau la baza tuturor clasificărilor moderne (fig. 11.1). *Ischemia hotărăște în primul rînd severitatea unei ocluzii și numai în al doilea rînd contează „libertatea lumenală“, topografia și etiologia obstacolului!* Din intricarea modalităților și situațiilor patogene rezultă **patru mari tipologii** cu expresie clinică și particularități terapeutice distincte (vezi și figurile 11.3, 11.8 și tabelul 11.13).

În diferitele sistematizări există și numeroase reușite terminologice de subclasificare ce pot fi reținute: „vicii de poziție“ pentru majoritatea mecanismelor ischemiante mecanice; obturări intrinseci și extrinseci sau obstacole intralumenale, parietale și extraparietale pentru grupul ocluziilor mecanice simple; pseudoobstrucții pentru unele ocluzii funcționale; ocluzii reversibile și ireversibile ca element de evoluție spontană etc. Clinic nu se poate lucra comod cu atît de numeroase atribute, astfel încît, din evantaiul de sinonime și eponime se va alege ceea ce este mai potrivit unui caz dat (Juvara). Utilitate practică are şi „clasificarea chirurgicală circumstanţială“ în ocluzii primitive (cazuri neoperate, sau operate în antecendetele îndepărtate) și ocluzii secundare (postoperatorii), cît şi disocierea diagnostică intraoperatorie în ocluzii prin mecanism unic şi respectiv prin mecanisme complexe sau/și amestecate.

11.6 ANATOMIE PATOLOGICĂ

De la început trebuie trasat un perimetru al anatomiei patologice în cadrul ocluziilor intestinale. În sens larg, este inclusă în *cunoştinţele* obligatorii o *anatomie patologică de împrumut* (din fondul entităţilor cauzale) extinsă de la anomaliile embriofetale ale tubului intestinal pînă la totalitatea orificiilor herniare, tumori, granulomatoze şi afecţiuni vasculare.

În sens restrîns, *anatomia patologică particulară* OIA este strict dependentă de timpul evolutiv şi se formează exclusiv din datele descriptive macroscopice culese prin explorarea intraoperatorie. Dacă se adaugă şi observaţiile necroptice, cît şi cele experimentale, se obţine un *cumul de elemente de anatomie patologică specifice intestinului ocluzionat*, a căror prezentare se face întotdeauna dispersat:

- recunoaşterea diagnostică a entităţii cauzale (vezi 11.10.3 şi 11.12) aparţine momentului chirurgical, căruia îi revine și sarcina aprecierii vitalităţii ţesuturilor în variantele ischemiante (vezi tab. 11.9);
- înlănţuirea strînsă a modificărilor macro, micro şi infrastructurale ale peretelui intestinal cu evolutivitatea evenimentelor patogene apare în prezentarea tipologiilor particulare ale OIA (vezi mai ales 11.7.3 şi 11.7.4);
- modalităţile anatomopatogene în sensul strict de „mecanism“ beneficiază de ilustrări și descrieri cunoscute (fig. 11.2 şi fig. 11.32).

11.7 FIZIOPATOLOGIE TIPOLOGICĂ

În mod obişnuit, din cele patru tipologii patogene obstructive cea mai comodă este prezentarea *ocluziilor neischemiante prin obturare lumenală* (grupa **B**) dominată de dezechilibre hidroionice și de înlănţuirea unor „cercuri vicioase“ locoregionale și sistemice, suficient de bine impuse de literatura de specialitate a ultimelor decade. Pentru *ocluziile prin strangulare* (grupa **C**) s-a apelat întotdeauna mai mult la date de anatomie patologică, descriindu-se de fapt „mecanica viciilor de poziţie“ şi mai puţin patogenia toxicoseptică a obstrucţiilor ischemiante. Proiecţia clinică a fiziopatologiei *ocluziilor vasculare mezenterice* (grupa **D**) a rămas în continuare obscură chirurgului general, ce se întîlnește frecvent în practică cu o entitate anatomopatologică finală: infarctul peretelui intestinal.

Cît priveşte *fiziopatologia ocluziilor funcţionale* (grupa **A**), simplele observaţii, asocieri şi legi empirice (legea lui Stokes, pareze reflexe, iritaţii splanhnice etc.) pînă la pure speculaţii, au substituit mult timp (cu consecinţe terapeutice evident precare şi inconstante) cel puţin cîteva corelaţii logice, de care se dispune în prezent (vezi 11.7.2) datorită cunoștinţelor acumulate în domeniul mesagerilor neurocrini şi paracrini, implicaţi deopotrivă în fiziologia şi în patologia tubului digestiv.

11.7.1 DATE PRELIMINARII

Fiziopatologia de ansamblu a ocluziilor intestinale este caracterizată de coexistenţa a două situaţii, fundamental deosebite ca debut şi ca implicaţii strategice terapeutice, după cum intestinul este el însuşi *iniţiatorul* întregii

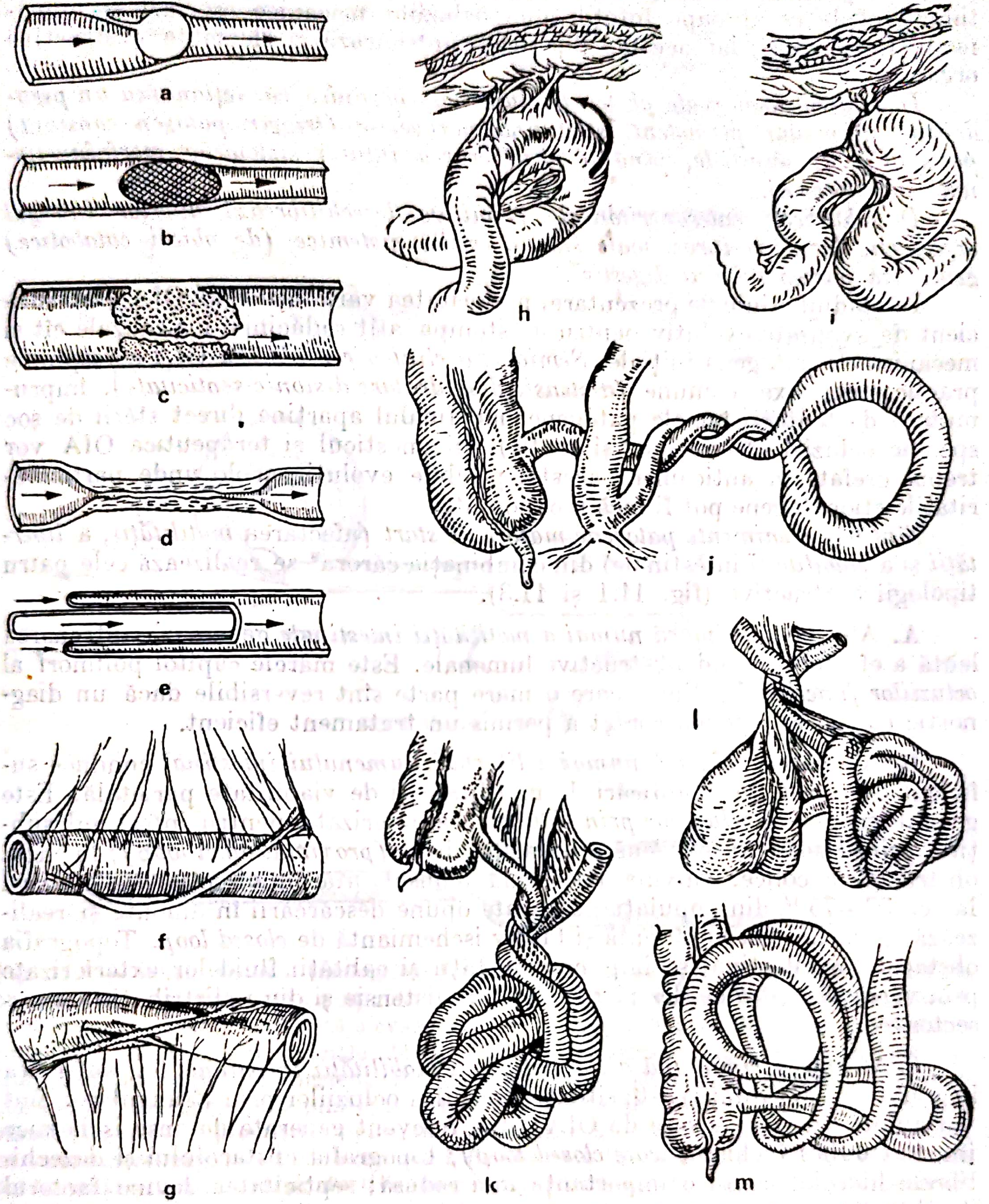

Fig. 11.2 — Ilustrarea (combinat după v. Zœge-Manteuffel, M. Kirschner și J.G. Allen) *unor consacrate modalități anatomopatologice generatoare de OIA:*

a — obturare printr-o tumoare pediculată (adeseori se produce și o telescopare); *b* — obturare brutală prin impactarea unui corp străin; *c* — obturare lentă, pînă la completă, printr-o proliferare neoplazică; *d* — stenozare prin strictură congenitală, granulomatoasă sau cicatriceală după ischemie segmentară („ansă defuncționalizată vascular"); *e* — telescopare tipică cu „trei cilindri"; *f* și *g* — torsionare simplă (realizînd obstrucție și strangulare concomitentă) pe o bridă mezenterico-viscerală; *h*, *i* și *j* — torsionări și volvulări secundare multiple prin aderențe parietoviscerale; *k* — volvulus primitiv de intestin subțire; *l* — dublu volvulus primitiv (intestin subțire și cecoascendent); *m* — volvulus ileal primitiv în complexa „variantă cu nod"; (lipsesc din figură varietățile de strangulări herniare externe și interne).

drame (ocluzia mecanică) sau este *rezonatorul*, şi numai ulterior victima, altor afecţiuni primare loco-regionale sau/şi sistemice (ocluzia funcţională). În timpul evolutiv aproape întotdeauna ocluziile mecanice asociază şi componente funcţionale, iar acestea din urmă antrenează şi elemente obstructive organice.

Instalarea unei reale obstrucţii lumenale organice va acţiona ca un pseudobolus alimentar persistent, stimulînd paroxistic (trigger patogen constant) peristaltica şi secreţiile, pînă la deteriorarea tuturor sistemelor morfofuncţionale de autoreglaj.

Dezechilibrele enteroperitoneale primitive dezechilibrează ulterior întregul organism, dar şi reciproc, toate stările critice sistemice (de obicei catabolice) generează pareza tubului digestiv[7].

În stadiul clinic de prezentare, majoritatea varietăţilor de OIA sînt suficient de avansate evolutiv pentru a estompa atît rădăcinile lor cauzale cît şi mecanismele patogene iniţiale. *Semiologia clinică completă* a OIA corespunde practic unei axe comune *(distensie-deshidratare-disionie-septicitate)*, împrumutată de toate sistemele patogene, iar finalul aparţine direct stării de şoc specific ocluziei (disvolemic[8] şi septic). Diagnosticul şi terapeutica OIA vor trebui grefate în anticamera acestei posibile evoluţii, acolo unde particularităţile etiopatogene pot fi încă recunoscute.

Sînt trei evenimente patogene majore de start (afectarea *motilităţii*, a *libertăţii* şi a *viabilităţii* intestinale) din combinaţia cărora[9] se realizează cele patru tipologii obstructive (fig. 11.1 şi 11.3).

A. Afectarea *primară numai a motilităţii intestinale* generează antrenarea lentă a efectelor pseudoobstructive lumenale. Este marele capitol polimorf al *ocluziilor funcţionale*, dintre care o mare parte sînt reversibile dacă un diagnostic cauzal şi patogen corect a permis un tratament eficient.

B. Afectarea *primară numai a libertăţii lumenului intestinal* conduce suficient de repede la modificări de motilitate şi de viabilitate parietală. Este grupul omogen al *ocluziilor prin obturare*, caracterizate, pentru intestinul subţire, prin descărcare exogenă proximală liberă *(proximal open loop)*; în cazul obstrucţiilor colice, valvula ileocecală (considerată unidirecţionată natural la cca 50—75% din populaţie) se poate opune descărcării în amonte şi realizează, uneori, o variantă lentă şi tardiv ischemiantă de *closed loop*. Topografia obstacolului intestinal se impune cantităţii şi calităţii fluidelor exteriorizate prin vărsături, cît mai ales pierderilor din distensie şi din redistribuţiile intersectoriale.

C. Afectarea *simultană a libertăţii şi a viabilităţii intestinale* (cu suferinţa inerentă şi a motilităţii) este situaţia specifică ocluziilor prin strangulare. Sînt variantele cele mai severe de OIA, fiind frecvent generate de anse ischemice imediat dublu închise *(acute closed loop)*; topografia obstacolului şi dezechilibrele hidroionice au o importanţă mai redusă; septicitatea devine factorul dominant.

---

[7] Ocluzia mecanică debutează intestinal şi se proiectează sistemic, pe cînd ocluzia funcţională poate începe sistemic şi se răsfrînge intestinal!

[8] Disvolemia semnifică cumulul redistribuţiilor intersectoriale din OIA (vezi fig. 11.15).

[9] Se va remarca faptul că, independent de viabilitatea parietală şi de libertatea lumenală, *abolirea motilităţii este factorul lezional comun şi specific ocluziei*, survenind fie direct, fie indirect.

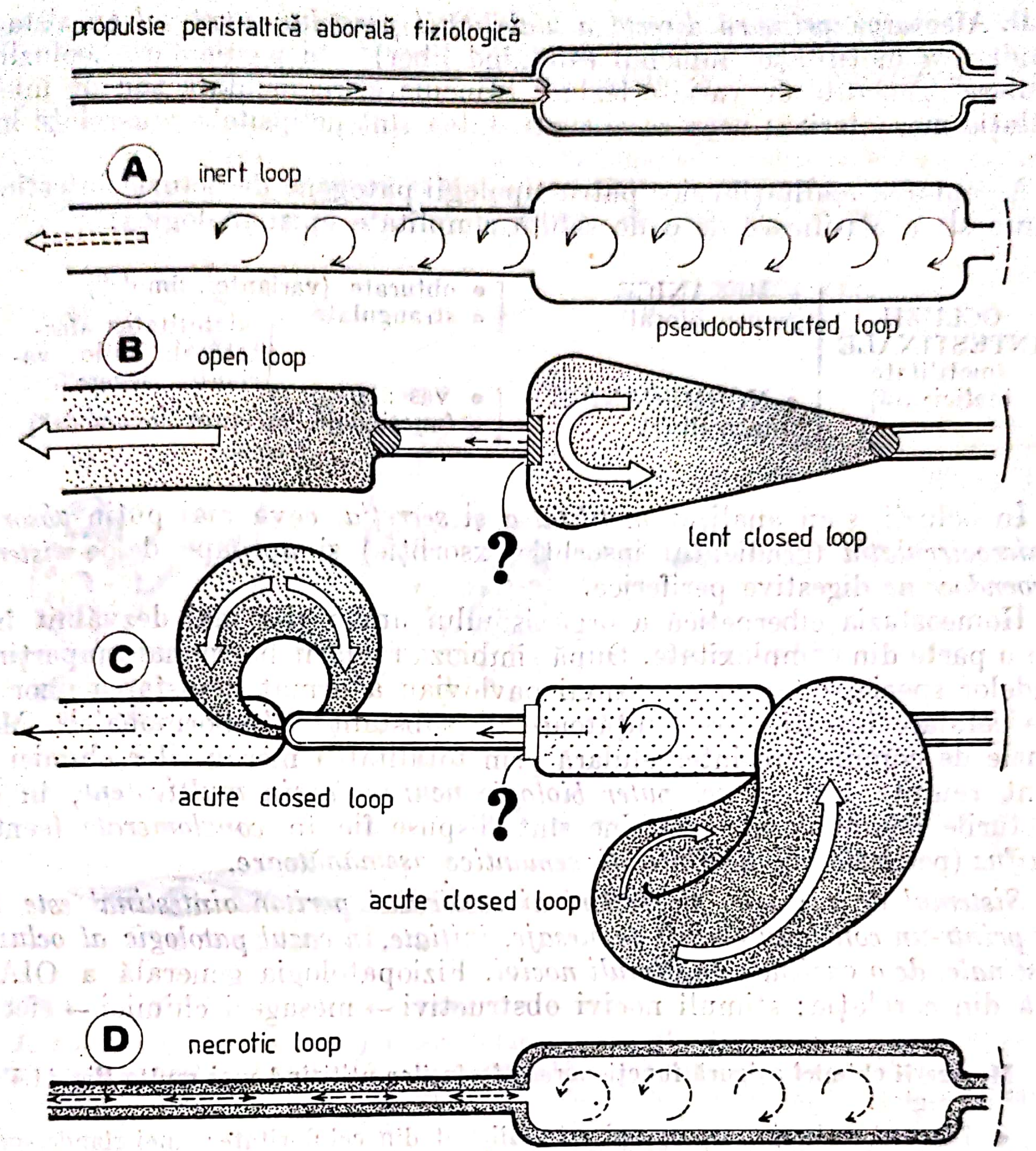

Fig. 11.3 — Schematizarea tipologiilor fundamentale în patogeneza ocluziilor. Faţă de progresia fiziologică aborală a conţinutului intestinal, în toate variantele survine perturbarea tranzitului cu absenţa constantă a evacuării distale, dar cu un grad diferit de exteriorizare proximală: în ocluziile funcţionale (A) întreaga coloană digestivă acumulează enorme cantităţi de fluide ce pot fi inconstant eliminate prin rare vărsături de regurgitaţie (vărsături „fără efort" sau „prin prea plin"); în ocluziile obturate ale intestinului subţire (B) apar vărsăturile active şi productive tipice; în strangulările intestinului subţire (C) se debutează cu vărsături reflexe; în ocluziile colonului, fie obturate (B) fie strangulate (C), vărsăturile pot fi numai reflexe, iar cele productive adeseori tardive sau absente; vărsăturile sînt necaracteristice (eventual reflexe iniţial) în ocluziile vasculare (D). Se mai remarcă în figură şi un principiu major de tactică chirurgicală: în ocluziile funcţionale (A) şi vasculare (D) este interesat tubul digestiv în totalitate (sau pe segmente foarte lungi) astfel de variante fiind extrem de incomode chirurgical; în obturări (B) pot fi destinse segmente intestinale lungi (dar niciodată întregul tub digestiv) rămînînd suficiente porţiuni indemne (sau recuperabile ca viabilitate) şi manevrabile chirurgical (se poate reuşi aproape întotdeauna ablaţia sau cel puţin ocolirea obstacolului); în strangulări (C) sînt afectate segmente ceva mai limitate, cu sacrificiu chirurgical (cînd viabilitatea este ireversibil compromisă) adeseori acceptabil.

D. Afectarea *primară directă a viabilităţii peretelui intestinal* cu sistarea secundară a motilităţii (lumenul rămînînd liber) este particulară „ocluziilor vasculare" generate de variate leziuni tronculare, segmentare sau de microcirculaţie mezenterică; necroza şi septicitatea sînt nelipsitele consecinţe imediate.

Acceptarea realităţii celor patru tipologii patogene de ocluzie intestinală permite şi o clasificare de o deosebită simplitate epistemologică:

OCLUZII INTESTINALE (motilitate ineficientă)
- • MECANICE (lumen blocat)
  - • obturate (variante „simple")
  - • strangulate
- (viabilitatea afectată ab initio; variante „severe")
- • NONMECANICE (lumen liber)
  - • vasculare
  - • funcţionale (variante „incomode")

În ocluzii, s-au analizat *motilitatea* şi *secreţia*, ceva mai puţin *absorbţia* şi *microcirculaţia* (gradientul insorbţie-exsorbţie) şi aproape deloc *sistemele neuroendocrine* digestive periferice.

Homeostazia cibernetică a organismului uman şi-a mai dezvăluit între timp o parte din complexitate. După simbioza reglării hormonale (aparţinînd glandelor specializate) cu nervismul pavlovian a urmat depistarea unor sisteme celulare intratisulare emiţătoare de substanţe *like*-hormonale[10]. Mecanismele de comunicare intercelulară prin totalitatea mesagerilor chimici sînt recent reunite într-un *computer biologic neuroendocrin multivalent*, în care structurile neuronale şi endocrine sînt dispuse fie în *conglomerate* (central) fie *difuz* (periferic) *cu posibilităţi semantice asemănătoare.*

Sistemul de receptori şi efectori ai sectorului peritoneointestinal este integrat printr-un continuu circuit de mesaje, iniţiate, în cazul patologic al ocluziilor intestinale, de o varietate de stimuli nocivi. Fiziopatologia generală a OIA rezultă din corelaţia: stimuli nocivi obstructivi → mesageri chimici → efectori.

Mesagerii chimici asigură funcţionarea efectorilor utilizînd mai multe (fig. 11.4) posibilităţi de reglaj:

- *Sistemul endocrin:* mesagerul este eliberat din celularitatea unei glande specializate şi este circulat sangvin (hormon propriu-zis) pe distanţe lungi către celulele efectorii; eliberarea mesagerului se poate face şi din celulele endocrine difuze[11] ale tubului digestiv, plămîn, sistem nervos, rinichi etc. pe canale sangvine generale sau numai regionale. Legat de fiziopatologia OIA, în mod endocrin acţionează hormonii tiroidieni (modulează peristaltica) estrogenii (generează spasticitate) catecolaminele (efecte confuze pe motilitate, dar importante pe microcirculaţie) şi majoritatea polipeptidelor: secretina, CCK-PZ şi gastrina (volumul secreţiilor) motilina (sporeşte în special evacuarea gastrică) VIP-ul (implicat în transportul de apă şi electroliţi) coherina (integrarea peristalticii) vilikinina (motilitatea vilozităţilor) etc.
- *Sistemul paracrin:* mesagerul este eliberat în special din celulele endocrine solitare dispersate şi difuzează imediat interstiţial către o celulă efectoare vecină, de această dată fără canal sangvin intermediar[12]. Se realizează *modulări locale* extrem de eficiente cu

---

[10] Prima achiziţie a aparţinut conceptului de sistem APUD (lansat de A.G.E. Pearse în anul 1963) în care noua vedetă era însuşi tubul digestiv!

[11] Aceste celule de tip APUD se manifestă astfel endocrin; alteori, se comportă paracrin, alternativ sau/şi simultan, polipeptidele împrumutînd fie un canal sangvin (endocrinie) sau acţionînd direct intratisular (paracrinie).

[12] Cînd celula îşi fabrică singură un mesager ce îi modulează activitatea, paracrinia devine autocrinie!

răspunsuri foarte rapide. Exemplele sînt eliberarea histaminei şi serotoninei din mastocite cît şi a tuturor polipeptidelor anterior amintite ca activînd şi endocrin. În sistem paracrin acţionează şi grupa de prostaglandine PGE$_2$ responsabile de reglajul transferului fluidoionic intestinal[13].

• *Sistemul neurocrin:* mesagerul este eliberat la terminaţia unei celule nervoase specializate şi traversează fie sinapse de releu, fie sinapse efectorii musculare (striate sau netede, intestinale sau vasculare) şi glandulare. Este cel mai rapid sistem selectiv, utilizează preponderent *amine biogene* (catecolaminele, acetilcolina, serotonina) şi *este preferat la intestin de fibrele postganglionare ale plexului mienteric Auerbach*, format dintr-o reţea densă de neuroni amestecaţi cu fibre ortosimpatice (splanhnice) şi parasimpatice (vagale şi sacrate).

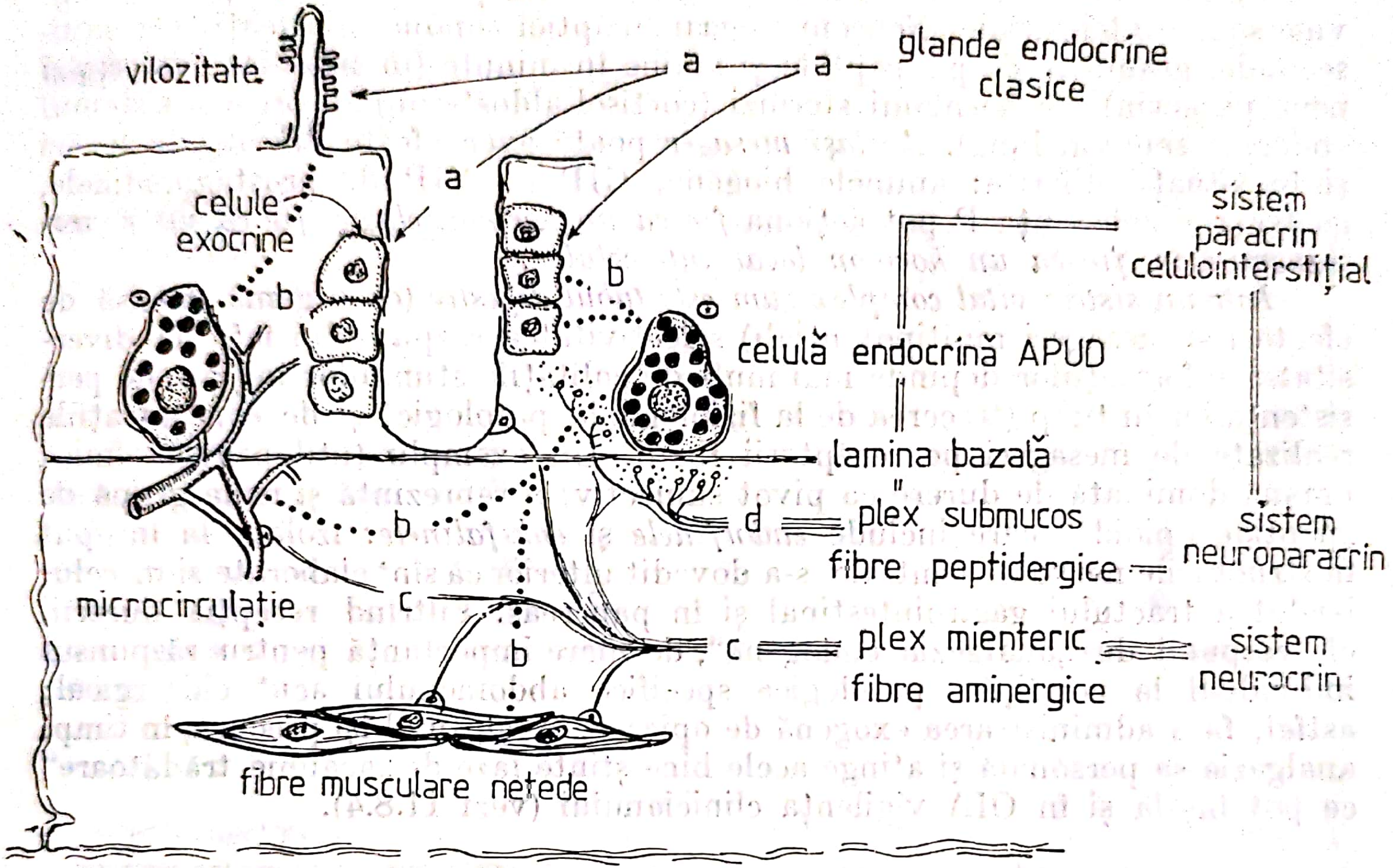
vilozitate
a
a
glande endocrine clasice
a
celule exocrine
b
b
sistem paracrin celulointerstiţial
celulă endocrină APUD
lamina bazală
b
d
plex submucos
fibre peptidergice
sistem neuroparacrin
microcirculaţie
c
b
c
plex mienteric
fibre aminergice
sistem neurocrin
fibre musculare netede

Fig. 11.4 — Sistemele de reglaj intercelular în spaţiul intestinal: *a — sistemul endocrin* „clasic“ are o importanţă modestă şi intermediată în funcţionalitatea intestinală; *b — sistemul paracrin* celulointerstiţial periferic are o importanţă maximă, atît pentru fiziologia intestinului, cît şi pentru patogenia generală a ocluziilor de orice tip; *c — sistemul neurocrin* vegetativ este util reglării viscerale integrative de ansamblu; explică singur majoritatea ocluziilor funcţionale reflexe; *d — sistemul neuroparacrin* vegetativ este specific reglărilor locoregionale economice din sectorul intestinal şi are rolul principal în constituirea distensiei supraiacente obstrucţiilor digestive; explică singur majoritatea ocluziilor funcţionale paraseptice.

• *Sistemul neuroendocrin:* mesagerul este eliberat la terminaţia unei celule nervoase dar este ulterior recirculat sangvin; este un sistem verificat deocamdată numai la circulaţia de tip portal hipotalamohipofizar (emiterea viscero-viscerală transportală a unor mesageri intermediari, de la celulele APUD intestinale către spaţiul hepatocitar, este încă ipotetică).

• *Sistemul neuroparacrin:* mesagerul (de regulă un *polipeptid*, exemplul obişnuit fiind VIP-ul) este eliberat de o terminaţie neuronală (denumită fibră peptidergică) nu într-un spaţiu sinaptic delimitat ci difuz, în interstiţiu, în vecinătatea mai multor celule efectorii. Pare a fi *modalitatea preferată filetelor vegetative din plexul submucos juxtaglandular Meissner*, sărac în neuroni şi foarte bogat în fibre; electronooptic s-au depistat *terminaţii nervoase peptidergice* abundent ramificate („varicozităţi") spre lamina proprie a mucoasei intestinale, fără contact direct cu celulele epiteliale. O singură terminaţie nervoasă ramificată poate astfel modela cu promptitudine activitatea unui grupaj celular efector; sistemul neuro-paracrin, asigurînd eliberarea locală a mesagerilor la o concentraţie sporită, are şi eficienţă maximă faţă de diluţia inerentă şi neeconomică a transportului endocrin sangvin.

---

[13] În ocluziile experimentale, s-a dovedit că eliberarea locală de prostaglandine (provocată direct de hiperpresiunea intralumenală) stimulează peristaltica (cu colică intestinală) şi inhibă semnificativ absorbţia fluidoionică, dezvoltînd acumularea şi distensia (Bloodworth, 1981).

Familia mesagerilor chimici biologici circulă prin relee sinaptice, sangvine sau/şi interstiţiale. Neuromesagerii sinaptici conduc informaţiile în milisecunde, granulele de polipeptide şi amine în minute (în sistemul paracrin şi neuroparacrin) iar hormonii steroizi (cortisol-aldosteron) în ore (în sistemul endocrin sangvin lung). *Acelaşi mesager* poate avea efecte diferite, în locuri şi în situaţii diferite: aminele biogene, GIP-ul, VIP-ul, prostaglandinele, gastrina şi substanţa P pot acţiona *fie ca un hormon clasic, fie ca un neurotransmiţător, fie ca un hormon local intercelular.*

Într-un sistem vital complex cum este tubul digestiv (cu o gamă imensă de efectori şi mesageri multipotenţiali) selectivitatea răspunsului faţă de diversitatea informaţiilor depinde mai mult de calităţile stimulilor iniţiali, de persistenţa lor în timp (trecerea de la fiziologic la patologic) şi de concentraţiile realizate de mesageri pe receptorii finali. Un exemplu (util pentru clinica umană dominată de durere ca pivot subiectiv) îl reprezintă şi noua grupă de „peptide opioide" care include *endorfinele* şi *enkefalinele:* izolate la început în structurile nervoase centrale, s-a dovedit ulterior că sînt elaborate şi în celularitatea tractului gastrointestinal şi în pancreas. Filtrînd recepţia durerii, ele răspund de „analgezia endogenă", de mare importanţă pentru răspunsul individual la condiţiile patologice specifice abdomenului acut chirurgical; astfel, fără administrarea exogenă de opiacee, organismul îşi procură, în timp, analgezia sa personală şi atinge acele bine ştiute faze de „acalmie trădătoare" ce pot înşela şi în OIA vigilenţa clinicianului (vezi 11.8.4).

Principalii **efectori ai spaţiului digestiv** sînt interesaţi în toate tipurile de OIA:

— *fibra musculară netedă parietală* („viscerală") are placa motorie echipată cu receptori nespecifici; informaţiile se propagă de la o celulă la alta, iar tonusul este reglat prin factori paracrini locali, dependenţi de metabolismul tisular (chemorecepţie) şi de presiunile intraenterice (barorecepţie); coexistă şi cîteva sinapse efectorii cu recepţie parţial specifică faţă de parasimpatic şi ortosimpatic (vezi şi fig. 11.9);

— *reţeaua celulelor exocrine* are sinapsele efectoare prevăzute cu o varietate de receptori pe care competiţionează (endocrin, neurocrin şi paracrin) un spectru larg de mesageri chimici, majoritatea emişi de celulele endo-paracrine învecinate[14];

— *vilozitatea intestinală* are o infrastructură dotată exclusiv cu sinapse metabolice paracrine şi autocrine,

— *reţeaua microcirculaţiei* (de al cărui debit depind sincron secreţia, absorbţia, viabilitatea şi motilitatea intestinală) conţine *fibre musculare netede de tipul* „multiunitar" cu sinapse efectorii neurocrine specifice, dominant ortosimpatice, asemănătoare unor plăci motorii netede; receptorii finali sînt fie de tipul alfa (în teritoriul mai fragil sacrificiilor volemice al arterei mezenterice superioare) fie de tipul beta (abundenţi în teritoriul arterei mezenterice inferioare); microcirculaţia splanhnică are însă şi suficiente *fibre netede de tip* „visceral" cu *recepţie metabolică nespecifică*, reglajul fiind asigurat de aminele biogene tisulare, polielectroliţi, prostaglandine, polipeptide locoregionale sau circulante etc.

---

[14] Printre celulele *exocrine* sînt dispersate celulele emiţătoare de mesageri *(endo-paracrine)* aparţinînd sectorului APUD intestinal în care sînt incluse şi fostele celule enterocromafine cunoscute sub diferite denumiri histotinctoriale istorice: celulele Ciaccio, celulele Nussbaum, celulele Feyrter sau celulele Kulchitsky-Masson. Celulele exocrine sînt capabile şi singure de reglaj prin autocrinie; s-a dovedit recent că celulele Paneth şi celulele din glandele Brunner au proprietăţi APUD; pe de altă parte celulele endo-paracrine antrale G pot uneori să provină (sau să se refacă) şi din celulele exocrine ale mucoasei gastrice (Grossman, 1983).

În fiziopatologia **stimulilor fundamentali ai ocluziilor intestinale** rămîn cîteva date certe, consolidate prin observaţii clinice şi experimentale:

- *Distensia mecanică intralumenală* generată fiziologic de prezenţa *bolusului alimentar* (sau patologic de un obstacol cu efect de *pseudobolus)* stimulează direct motilitatea şi secreţiile, scăzînd temporar absorbţia, fapt verificat continuu de la Cannon (1911) şi pînă în prezent.

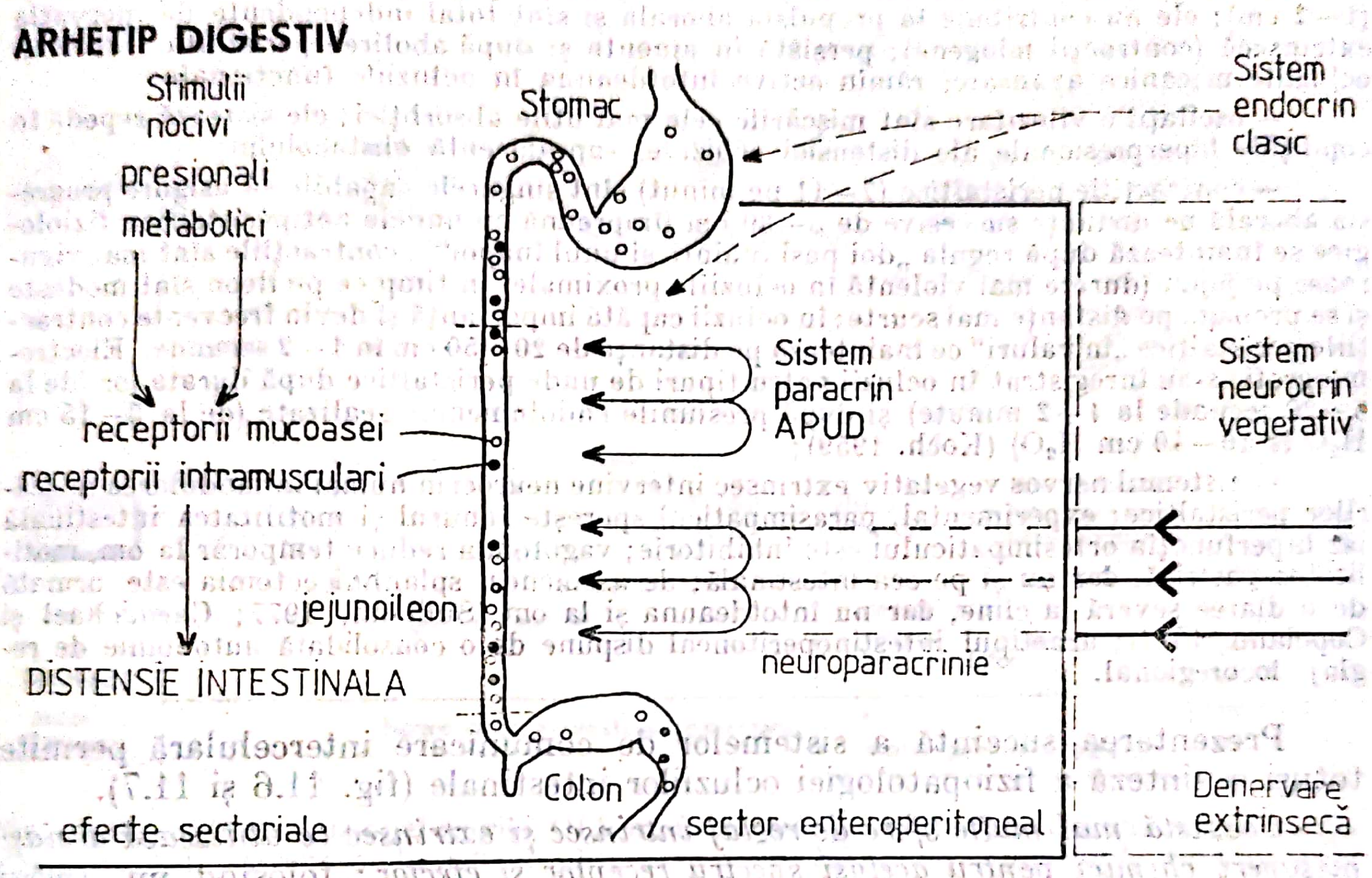
ARHETIP DIGESTIV
Stimulii
nocivi
presionali
metabolici
Stomac
Sistem
endocrin
clasic
Sistem
paracrin
APUD
Sistem
neurocrin
vegetativ
receptorii mucoasei
receptorii intramusculari
jejunoileon
DISTENSIE INTESTINALA
neuroparacrinie
Colon
efecte sectoriale
sector enteroperitoneal
Denervare
extrinsecă

Fig. 11.5 — Denervarea vegetativă extrinsecă experimentală lasă evidentă *autonomia locoregională a spaţiului intestinal*, fără să afecteze eficienţa organizatorică a sistemelor paracrine. În sectorul intestinoperitoneal răspunsul la stimulii nocivi presionali (caracteristici ocluziilor mecanice) sau la cei metabolici (dominanţi în ocluziile funcţionale şi în toate tipurile de ocluzii avansate) este suficient de bine asigurat prin paracrinie şi neuroparacrinie intrinsecă. Intestinul este un *arhetip filogenetic*, organizat şi *programat cibernetic autonom*. Intensitatea şi dinamica succesiunii fenomenelor patogene în OIA este, în realitate, rezultanta intricării parametrilor informaţionali extrinseci cu cei intrinseci.

- *Ansele intestinale denervate vegetativ extrinsec* răspund constant prin pareză şi distensie la orice gen de injurie locoregională: peritonită chimică şi bacteriană, ligatură lumenală, torsiuni. Recepţia *intraseroasă*, *subseroasă*, cît şi *mucosubmucoasă* este suficient asigurată *intrinsec* prin celularitatea APUD (fig. 11.5), răspunsul fiind *reglat paracrin şi neuroparacrin* (Davenport, 1977).
- Experimental (cît şi din observaţiile intraoperatorii) s-a remarcat că *intestinul distal obstrucţiei nu se comportă similar* (cum ar trebui să o facă dacă ar acţiona dominant un mecanism neurovegetativ reflex, integrativ cel puţin regional) *celui proximal:* nu acumulează lichide în lumen (nici în perete) şi

îşi păstrează motilitatea explicînd adeseori chiar şi emisiile de gaze şi materii fecale. După 60 de ore de obstrucţie experimentală peristaltica, secreţia şi absorbţia s-au dovedit active şi nemodificate în *intestinul distal* faţă de obstacol (Shields, 1965; Krejs, 1980).

De altfel, *motilitatea intestinală* este rezultanta unei sinteze de mişcări cu mare autonomie paracrină locoregională:

— contracţiile segmentare şi cele pendulare realizează mişcări de fragmentare: durează 2—12 secunde, sînt frecvente (11—12 pe minut) şi se propagă pe distanţe foarte scurte (1—2 cm); ele nu contribuie la propulsia aborală şi sînt total independente de inervaţia extrinsecă (contracţii miogene); persistă în amonte şi după abolirea peristalticii, chiar în ocluziile mecanice avansate; rămîn active întotdeauna în ocluziile funcţionale;

— oscilaţiile vilozitare sînt mişcările cele mai utile absorbţiei; ele sistează repede în condiţiile hiperpresionale ale distensiei ocluzive, supraiacentă obstacolului;

— contracţiile peristaltice (7—11 pe minut) sînt singurele capabile să asigure progresia aborală pe distanţe succesive de 5—30 cm (împreună cu undele antiperistaltice fiziologice se înaintează după regula „doi paşi înainte şi unul înapoi"); contracţiile sînt mai viguroase pe jejun (durere mai violentă în ocluziile proximale) în timp ce pe ileon sînt modeste şi se propagă pe distanţe mai scurte; în ocluzii capătă importanţă şi devin frecvente contracţiile peristaltice „în valuri" ce înaintează pe distanţe de 20—50 cm în 1—2 secunde. Electromiografic s-au înregistrat în ocluzii patru tipuri de unde peristaltice după durata lor (de la 5—20 secunde la 1—2 minute) şi după presiunile endolumenale realizate (de la 5—15 cm H_2O la 10—40 cm H_2O) (Koch, 1959);

— sistemul nervos vegetativ extrinsec intervine neurocrin numai în modularea mişcărilor peristaltice; experimental, parasimpaticul sporeşte tonusul şi motilitatea intestinală iar hiperfuncţia ortosimpaticului este inhibitorie; vagotomia reduce temporar la om, motilitatea gastrică, **dar nu** şi pe cea intestinală; de asemenea, splanhnicectomia este urmată de o diaree severă la cîine, **dar nu** întotdeauna şi la om (Sullivan, 1977; Carmichael şi Copeland, 1977); arhetipul intestinoperitoneal dispune de o consolidată autonomie de reglaj locoregional.

Prezentarea succintă a sistemelor de comunicare intercelulară permite totuşi o sinteză a fiziopatologiei ocluziilor intestinale (fig. 11.6 şi 11.7).

Coexistă mai multe sfere de reglaj intrinsec şi extrinsec ce utilizează aceiaşi mesageri chimici pentru acelaşi spectru receptor şi efector; folosind un *limbaj comun*,circuitele se înţeleg perfect între ele şi sînt *intricate în scop integrativ* (nu neapărat *ierarhizate în sensul unor subordonări)*, acordîndu-şi *prioritate* funcţie de necesităţile ansamblului şi ale spaţiului intestinal. În tubul digestiv sînt în primul rînd active *sistemele intrinseci economice* (paracrine şi neuroparacrine), stimulate de bolul alimentar, sau, patologic, de un mecanism obstructiv; aceste sisteme oferă avantajul unor reglaje în regim semiînchis la concentraţii intratisulare de mare eficienţă ale mesagerilor. *Sistemele extrinseci* (neurocrin şi endocrin) se pot şi ele oricînd intercala pe acelaşi cod final comun, dictînd temporar comportamentul efectorilor intestinali; intercalările se fac în mod fiziologic pentru sincronizări homeostazice generale, iar în situaţiile patologice pentru consolidarea, suplinirea sau substituirea sistemelor de coordonare locoregională epuizate sau/şi deteriorate.

Înţelegerea rolului *sistemelor de coordonare locoregională* (paracrină şi neuroparacrină) în fiziopatologia OIA a condus la corectarea vechilor explicaţii a „contribuţiei exclusive" a unor neuroreflexe splanhnice[15] (fie mai scurte, fie mai lungi) la startul marilor evenimente patogene ale ocluziei. Perioada dominant nervistă a încercat şi a forţat explicarea patogeniei ocluziilor (inclusiv şi a modificărilor fluidoionice şi metabolice locoregionale) „numai“ prin mecanismele strict neuronale ale unor reflexe „cortico-viscerale“ (se accentua astfel o singură latură a integrării homeostazice). Cibernetica *mesagerilor chimici comuni* permite, în etapa contemporană, o interpretare mai elastică a comportamentului *spaţiului peritoneo-intestinal ocluzionat, ce este simultan*

---

[15] În ocluzii, reţeaua vegetativă este iniţial utilizată periferic mai mult neuroparacrin sectorial; rolul căilor hormonale şi al celor vegetative neurocrine (neuroreflexe) sporeşte însă ulterior, proiectînd dezechilibrele intestino-peritoneale în ansamblul organismului.

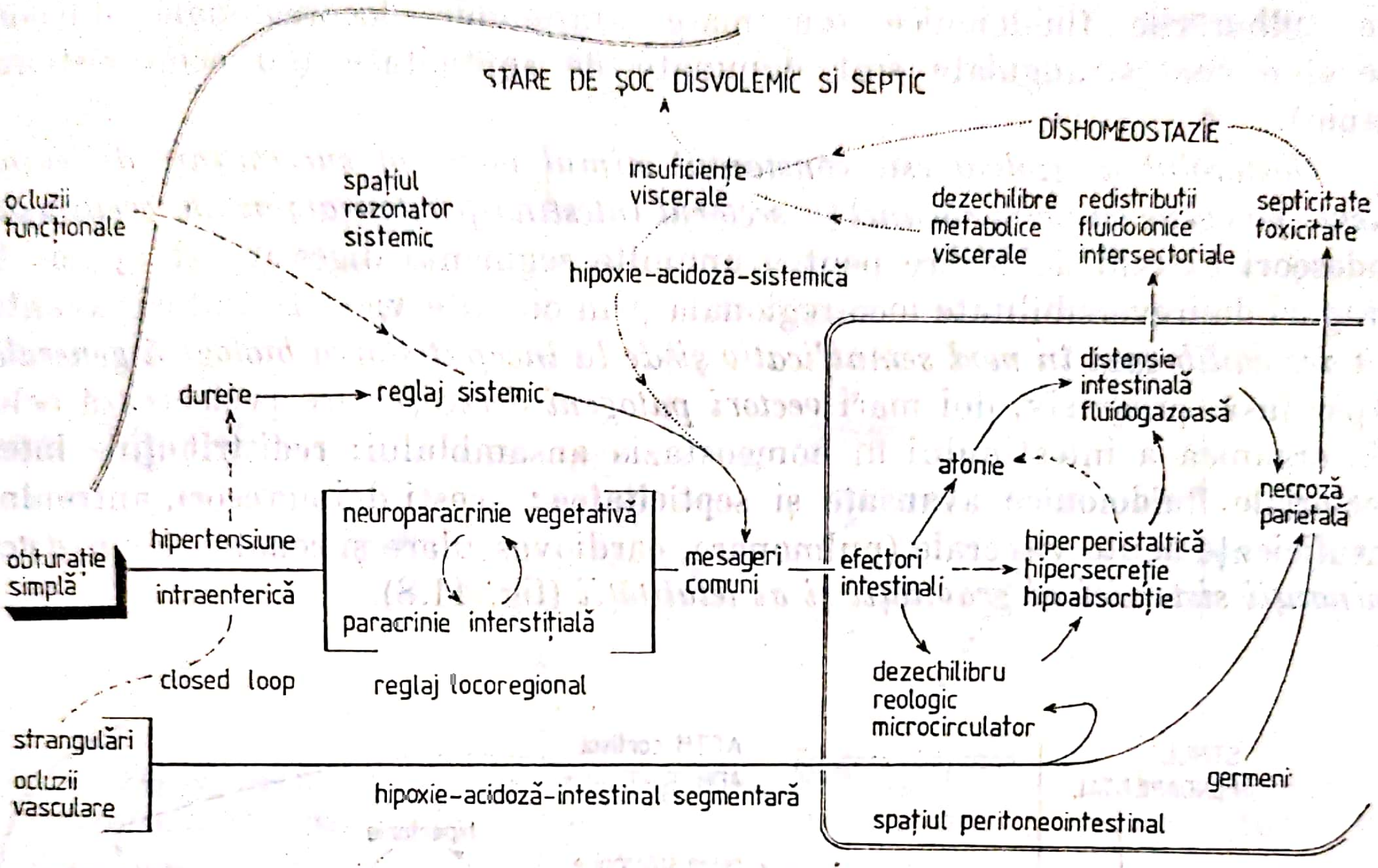
STARE DE ŞOC DISVOLEMIC SI SEPTIC
DISHOMEOSTAZIE
insuficienţe viscerale
spaţiul rezonator sistemic
ocluzii funcţionale
dezechilibre metabolice viscerale
redistribuţii fluidoionice intersectoriale
septicitate toxicitate
hipoxie-acidoză-sistemică
distensie intestinală fluidogazoasă
durere
reglaj sistemic
atonie
necroză parietală
neuroparacrinie vegetativă
hipertensiune
obturaţie simplă
intraenterică
paracrinie interstiţială
mesageri comuni
efectori intestinali
hiperperistaltică hipersecreţie hipoabsorbţie
closed loop
reglaj locoregional
dezechilibru reologic microcirculator
strangulări
ocluzii vasculare
hipoxie-acidoză-intestinal segmentară
germeni
spaţiul peritoneointestinal

Fig. 11.6 — Schema fiziopatologiei OIA se urmăreşte didactic întotdeauna pe secvenţa evenimentelor antrenate de ocluzia obturată: *obstacolul* sporeşte *tensiunile intralumenale* devenind principalul stimul agresiv de start; sistemele de informare (preso, chemo, osmoreceptori), utilizînd semantica mesagerilor comuni de reglaj (amine biogene şi polipeptide) organizează imediat *reacţia sectorială de răspuns* în spaţiul efector enteroperitoneal; se încearcă iniţial învingerea obstacolului printr-o viguroasă peristaltică şi prin sporirea debitului fluidelor de tranzit (hipersecreţie glandulară şi hipoabsorbţie în amonte). *Persistenţa patologică a obstacolului* face însă ca tot *efortul de împingere hidraulică aborală* să se transforme în verigi autoagravante: apar *distensia fluido-gazoasă proximală* şi *dezechilibrele reologice* ale mcr parietale intestinale. Sincron cu evoluţia acestor două *evenimente enteroperitoneale* (ce ajung local pînă la *ischemie* şi *necroză* parietală) survine şi proiecţia lor în spaţiul rezonator sistemic: *redistribuţiile fluidoionice intersectoriale şi septicitatea generală* (suferinţa intestinului atrage suferinţa întregului organism). Dishomeostazia globală conduce la insuficienţe viscerale sumative şi, în final, la starea de *şoc ocluziv disvolemic şi septic*. Toate dezechilibrele sistemice se răsfrîng continuu negativ (prin liniile de reglaj general şi utilizînd aceiaşi mesageri) în sectorul digestiv, accentuîndu-se şi închizîndu-se astfel marele *circuit vicios* ce explică *tendinţa spontană spre ireversibilitate* a obstrucţiilor digestive. Această succesiune de evenimente nu este strict obligatorie; majoritatea întîmplărilor pot fi temporal paralele şi numai ulterior se interconectează prin bucle, ce-şi dobîndesc uneori independenţă evolutivă (exemplul tipic este „cercul vicios propriu al distensiei“). Accentele patogene sînt în funcţie de diversităţile etiologice sau topografice ale OIA; în majoritatea obturărilor „simple“ dezechilibrele fluidoionice ajung la dishomeostazie şocogenă înaintea apariţiei necrozei şi septicităţii; alteori, necroza se instalează repede la cîrma întregului dezastru, situaţie caracteristică ocluziilor „strangulate“ şi ocluziilor vasculare. Se remarcă în figură şi intrarea posibilă a ocluziilor funcţionale pe poarta patogenă a tulburărilor din reglajele sistemice, ajungîndu-se (prin releul masagerilor şi efectorilor comuni) la aceeaşi distensie fluidogazoasă în sectorul enteroperitoneal, conform aforismului că „ocluziile mecanice debutează intestinal şi se proiectează sistemic iar ocluziile funcţionale invers“!

autonom dar şi integrat în homeostazia ansamblului. Fiecare doctrină explică de fapt *acelaşi fenomen*, privindu-l însă din unghiuri şi în momente evolutive deosebite; în plus, nici „fenomenul" nu este întotdeauna chiar „acelaşi" fiindcă între ocluziile mecanice (domină integrarea intestinoperitoneală) şi cele funcţionale (domină integrarea sistemică), patogenia, clinica şi terapeutica sînt diferite; de asemenea, ocluziile mecanice obturate sînt într-adevăr marcate de tulburările fluidoionice (cu mare autonomie locoregională iniţială) pe cînd cele strangulate sînt dominate de septicitate (cu ecou sistemic rapid).

Obstacolul nerezolvat este constantul stimul nociv al succesiunii de evenimente patogene cu prim răsunet în sectorul intestino-peritoneal; aceste evenimente (adeseori extrem de severe pentru anumite segmente digestive şi ajunse în praguri de ireversibilitate loco-regională prin circuite vicioase autoagravante) *nu dezechilibrează în mod semnificativ şi de la început starea biologică generală.* Apar însă, progresiv, doi mari *vectori patogeni derivaţi* care proiectează ocluzia organică a intestinului în homeostazia ansamblului: **redistribuţiile intersectoriale fluidoionice avansate şi septicitatea;** aceşti doi agresori, antrenînd insuficienţe acute viscerale (pulmonare, cardiovasculare şi renale) devin *determinanţii sistemici ai gravităţii şi ai letalităţii* (fig. 11.8).

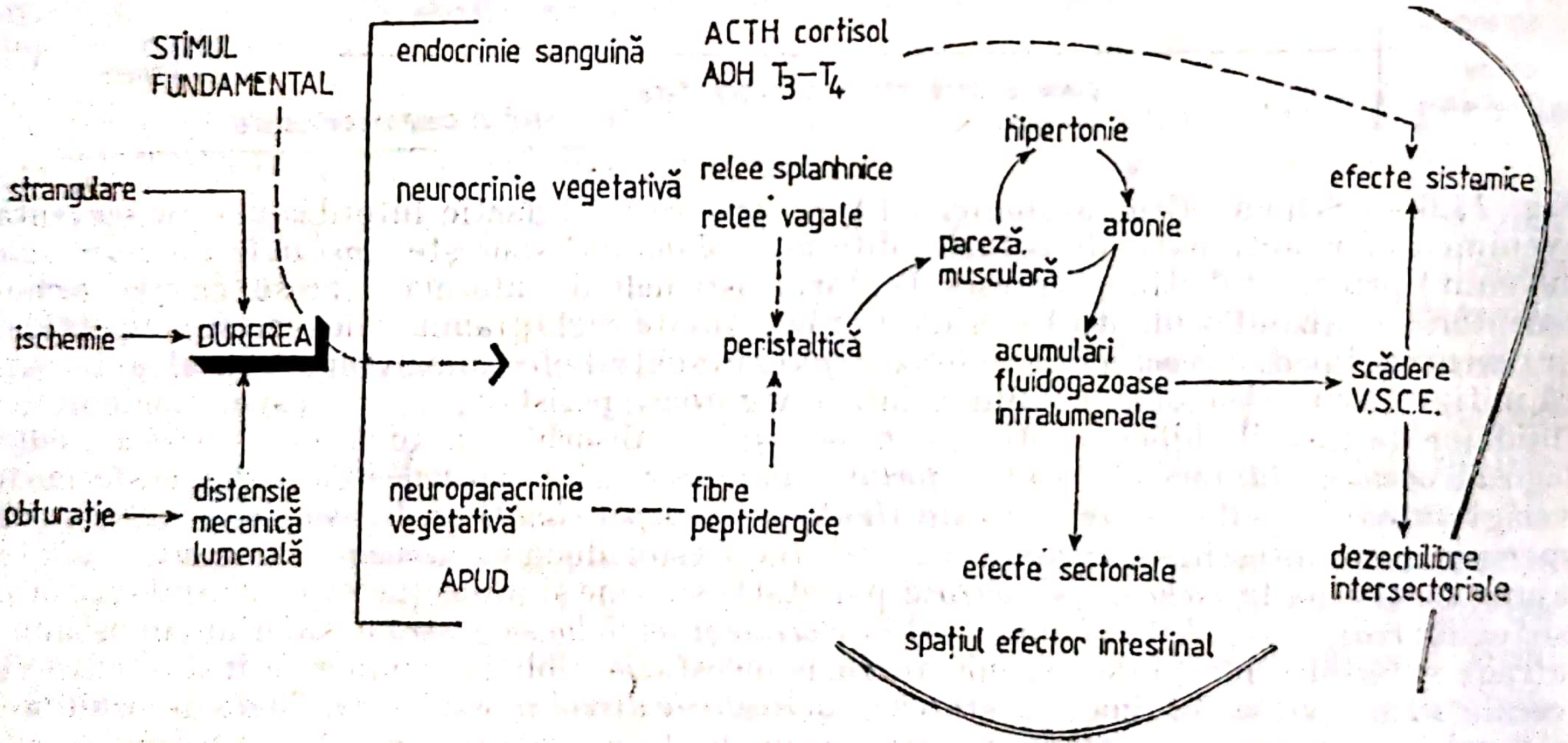
STIMUL FUNDAMENTAL
strangulare
ischemie
DUREREA
obturaţie
distensie mecanică lumenală
endocrinie sanguină
ACTH cortisol
ADH T_3–T_4
neurocrinie vegetativă
relee splanhnice
relee vagale
peristaltică
neuroparacrinie vegetativă
APUD
fibre peptidergice
hipertonie
atonie
pareză musculară
acumulări fluidogazoase intralumenale
efecte sectoriale
spaţiul efector intestinal
efecte sistemice
scădere V.S.C.E.
dezechilibre intersectoriale

Fig. 11.7 — Ilustrarea rolului *durerii* în fiziopatologia generală a OIA completează reţeaua figurii precedente; viscerală sau/şi somatică, durerea nu poate fi ignorată în patogenia fundamentală a ocluziilor fiindcă aproape niciodată nu lipseşte (mai ales la debut) din clinica acestui sindrom al abdomenului acut chirurgical. *Durerea contaminează toate căile de reglaj sectorial şi sistemic, amestecînd, sărind şi agravînd etapele principalelor tipologii ocluzive:* violenţa durerilor ischemice din strangulări şi infarctizări conduce rapid la cunoscuta „stare de rău ocluziv" cu proiecţie şocogenă sistemică neurocrină imediată; durerile colicative din obturări antrenează şi ele, de la început, căile neuroendocrine generale (ce sînt găsite ulterior gata alertate cînd dezechilibrele enteroperitoneale se răsfrîng dishomeostazic); ocluziile funcţionale, nedureroase prin ele însele, sînt în multe situaţii epifenomene ale durerii somatice sau viscerale de cauze intra sau/şi extraabdominale.

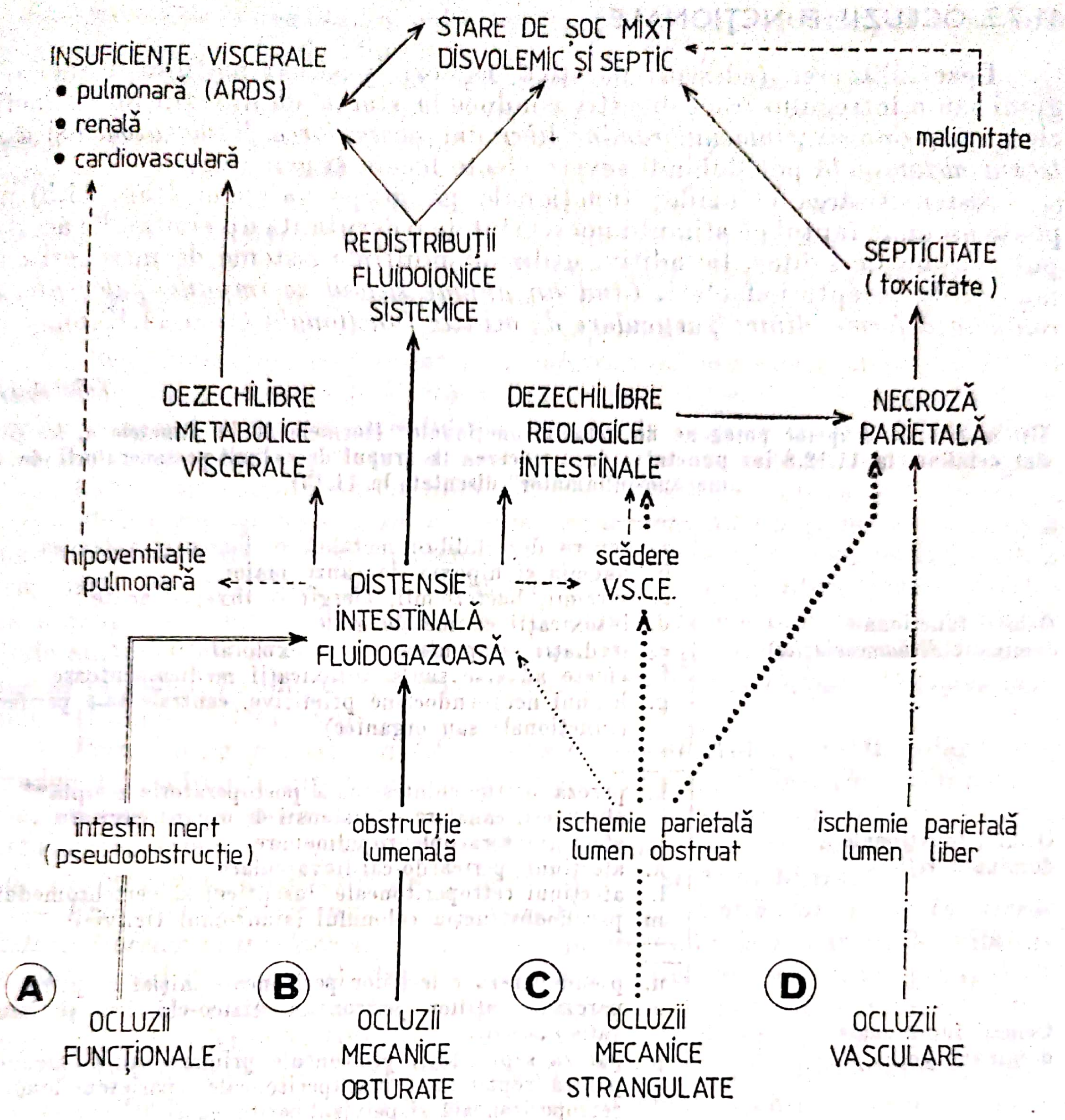
INSUFICIENȚE VISCERALE
• pulmonară (ARDS)
• renală
• cardiovasculară
STARE DE ȘOC MIXT DISVOLEMIC ȘI SEPTIC
malignitate
REDISTRIBUȚII FLUIDOIONICE SISTEMICE
SEPTICITATE (toxicitate)
DEZECHILIBRE METABOLICE VISCERALE
DEZECHILIBRE REOLOGICE INTESTINALE
NECROZĂ PARIETALĂ
hipoventilație pulmonară
DISTENSIE INTESTINALĂ FLUIDOGAZOASĂ
scădere V.S.C.E.
intestin inert (pseudoobstrucție)
obstrucție lumenală
ischemie parietală lumen obstruat
ischemie parietală lumen liber
A
OCLUZII FUNCȚIONALE
B
OCLUZII MECANICE OBTURATE
C
OCLUZII MECANICE STRANGULATE
D
OCLUZII VASCULARE

Fig. 11.8 — Algoritmul fiziopatologiei generale a OIA corespunzător celor patru tipologii ocluzive. Se remarcă două esențiale răspîntii patogene (distensia intestinală fluido-gazoasă și necroza parietală) cît și alte verigi strategice extraintestinale (hipoventilația pulmonară, dezechilibrele fluidoionice și metabolice intersectoriale și toxicitatea sistemică) care conduc, în final, la insuficiențe viscerale solitar exprimate sau amestecate în starea de șoc ocluziv disvolemic și septic. Mixarea *șocului disvolemic* (hipovolemic pentru VSCE) cu *septicitatea* este una dintre cele mai severe asocieri din clinica umană (asociere funest grefată, nu rareori, pe un teren vîrstnic, fragilizat biologic, farmacologic și eventual și neoplazic). Ocluziile mecanice *obturate* au cea mai completă secvență clasică de momente patogene; este evidentă rapiditatea cu care evoluează ocluziile mecanice *strangulate*, sărind direct în etapele necrozei și septicității (placa turnantă a distensiei intestinale este numai parțial antrenată deasupra unui obstacol ce este ischemiant încă din startul său); este clar și „drumul scurt“ pînă la septicitate al ocluziilor intestinale *vasculare*, cît și modalitatea perfidă în care ajung ocluziile *funcționale* să împrumute, iar alteori să paraziteze, căile patogene ale ocluziilor organice (nu trebuie uitat că schematizarea *plană* a tuturor circuitelor patogenice din figuri corespunde, în ansamblul homeostaziei umane, unor sfere secante, adevărate *spații geometrice pluriintersectate)*.

11.7.2 OCLUZII FUNCȚIONALE

Dezechilibrarea (adeseori paretică, rareori spastică) motilității unei regiuni sau a întregului tract digestiv conduce la starea de intestin inert, ineficient, nepropulsiv; *lumenul rămîne liber* dar *acumularea fluidogazoasă* și *distensia abdominală* pot dobîndi severe efecte locale și generale.

Sistematizarea ocluziilor funcționale pe grupe patogene (tab. 11.5) nu poate ascunde faptul că stimulii nocivi sînt de o derutantă diversitate[16]; aceștia pot acționa fie solitar, fie aditiv, utilizînd multiple sisteme de mesageri chimici și de receptori-efectori. *Cînd un anume stimul se impune patogenic, se conturează forme clinice particulare de ocluzie funcțională* (vezi 11.12.8).

Tabelul 11.5

Sistematizarea grupelor patogene de ocluzii funcționale* (formele de la punctele *a*, *h* și *m* sînt detaliate la 11.12.8 iar punctul *p* face trecerea la grupul de ocluzii postoperatorii de tip „mecano-inflamator" discutate la 11.13)

Ocluzii funcționale dominant *dishomeostazice*	a. severe dezechilibre metabolice, ionice și volemice b. anemia și hipoxia de cauze majore c. viremii, bacteriemii, alergii și toxemii acute d. intoxicații cu metale grele e. iradiații terapeutice sau/și exploratorii f. efecte adverse sau/și intoxicații medicamentoase g. leziuni neuroendocrine primitive, centrale sau periferice (funcționale sau organice)
Ocluzii funcționale dominant *reflexe*	h. pareza peritoneointestinală postoperatorie simplă** i. obstrucții canalare și distensii de organe cavitare j. afecțiuni toracopleuropulmonare k. afecțiuni pericardo-cardiovasculare l. afecțiuni retroperitoneale (aseptice) și vertebromedulare m. pseudoobstrucția colonului (sindromul Ogilvie)
Ocluzii funcționale dominant *paraseptice*	n. pseudopareza colecțiilor peritoneale inițial aseptice o. pareza iritațiilor peritoneale fizico-chimice și imuno-inflamatorii p. pareza septicității peritoneale primare sau/și secundare r. pareza septicității juxtaperitoneale (parietoabdominală, retroperitoneală și pelvisubperitoneală)

* Are utilitate clinică și o clasificare etiopatogenă topografică a ocluziilor funcționale cu origine în tratatele de medicină internă: *cauze intraperitoneale* (un amestec de situații paraseptice și reflexe: peritonite, pancreatite, toate colicile organelor cavitare, torsiuni de organ, colagenoze, hemoperitoneu etc.); *cauze retroperitoneale* (colica renală, hematoame, septicitate, fibroze, leziuni vertebromedulare etc.); *cauze intratoracice* (afecțiuni pleuropulmonare și cardiopericardice); *cauze intracraniene* (traumatisme craniocerebrale, tumori, accidente vasculare etc.); *cauze generale* dominant dishomeostazice (stările critice, uremie, diabet etc.).

** „Ileus postoperator comun" (Setlacec).

În variantele funcționale de ocluzie sînt blocate (direct sau indirect) plăcile motorii ale fibrelor netede intestinale; controlul multifactorial al acestor plăci, echipate cu numeroși receptori (majoritatea din ei încă neprecizați) le face vulnerabile la cantitatea, calitatea, spaţiul de impact şi timpul de acţiune al fiecărei combinaţii de stimuli patogeni (fig. 11.9).

---

[16] Incidența „ocluziilor funcționale" este cotată în clinicile medicale ca depășind ocluziile mecanice (Hegglin, Hațieganu, Harrison, Beckus) dar în practica chirurgicală proporția este, în mod firesc, inversată! Sigur că în serviciile medicale abundă formele funcționale tranzitorii „benigne", secțiile chirurgicale implicîndu-se numai în situațiile cînd de la funcțional la organic nu este „decît un pas"!

Blocajul motilităţii propulsive intestinale survine în următoarele modalităţi:

— *Prin decuplarea recepţiei se impune acidoza,* excesul de protoni anihilînd îndeosebi efectele periferice ale aminelor biogene. Veriga acidotică acţionează constant în toate stările clinice critice (septicităţi, hipovolemii şi deshidratări acute pînă la diferite stări complete de şoc), în toate anemiile[17] şi hipoxiile severe (ARDS), în cetoacidoza diabetică şi în uremie (ce se însoţeşte şi de acidoză şi de anemie[18]). Ischemiile intestinale vasculare generează şi ele pareză, decuplînd iniţial transmisia sinaptică prin hipoxie şi acidoză intraparietală, şi numai ulterior prin necroză şi septicitate[19].

— *Prin ionizarea receptorilor şi a substratului macromolecular placă-fibră musculară;* este o situaţie întîlnită din ce în ce mai frecvent, atît datorită iradierilor terapeutice pe cîmpuri abdominale sau de vecinătate (vezi 4.6) cît şi explorărilor diagnostice repetate; abuzul de explorare radiologică iterativă apare uneori tocmai în suspicionarea unei ocluzii, adesea postoperatorie (Juvara).

— *Prin întreruperea transmisiei miogene a motilităţii* acţionează temporar suturile chirurgicale, cît şi (transmural difuz) toate fibrozele, periviscerítele şi tumorile; se constituie „zone dielectric izolante" prin interceptarea patologică a *grupărilor musculare autonome oscilatoare:* fibrele musculare intestinale netede sînt electric interconectate prin *nexus*-uri, pe unde potenţialele de acţiune se propagă, fiziologic exclusiv aboral, în *unităţi oscilatoare* de cîţiva centimetri (Palade şi DeDuve).

— *Prin atonia plăcii şi a fibrei musculare;* efectul apare în colagenoze, mixedem (cît şi în alte hipofuncţii endocrine) şi în viremii, intoxicaţii cu metale grele, cu exotoxine parazitare, cu complexe antigen-anticorp sau cu droguri (barbiturice, opiacee, ganglioplegice, steroizi, unele laxative emodinice, clonidina, imipramina, anticolinergice, neuroleptice şi tranchilizante etc.)[20].

— *Prin tulburarea transmiterii postsinaptice a potenţialelor active în microstructura fibrelor musculare* se manifestă hipoproteinemia şi carenţele vitaminice (în special de tiamină), dar mai ales dezechilibrele ionice ale „pompelor" şi „canalelor" de potasiu, sodiu, calciu, magneziu şi clor. Hipopotasemia generează pareză (distensia fibrelor musculare netede începe la valori de 3,5 şi este severă la valori locale intratisulare sub 2,5 mEq$^0/_{00}$) iar hiposodemia (specifică şi porfiriilor) conduce la spasticitate (cu efect pseudoobstructiv ca şi pareza).

— *Prin epuizarea recepţiei* acţionează exo şi endotoxinele bacteriene („pseudomesageri aminici") explicîndu-se astfel celebra lege a lui Stokes[21]

---

[17] Corectarea unei anemii (ca şi a tuturor celorlalte dezechilibre acidotice amintite) este urmată adeseori de o spectaculoasă remitere („sîngele aduce şi potasiu") a stării de ocluzie (Juvara).

[18] În astfel de condiţii vărsăturile şi sughiţul pot avea un determinism metabolic central.

[19] Ocluziile intestinale prin tulburări circulatorii sînt clasate în multe tratate împreună cu ocluziile funcţionale; în altele sînt prezentate aparte, iar în suficiente lucrări nu sînt deloc amintite ca tipologie de OIA!

[20] Farmacologia plăcii motorii intestinale este interceptată practic de majoritatea medicaţiilor utilizate în clinica chirurgicală: analgeticele, atropina şi derivaţii săi, unele antibiotice şi toate fenotiazinele (cu efecte pe canalele ionice ale clorului, remanente pentru luni de zile) sînt numai cîteva exemple.

[21] William Stokes (1804—1878) a rămas cunoscut şi prin cîteva tehnici de amputaţie, printre care operaţia Stokes-Gritti (amputaţia supracondiliană a genunchiului).

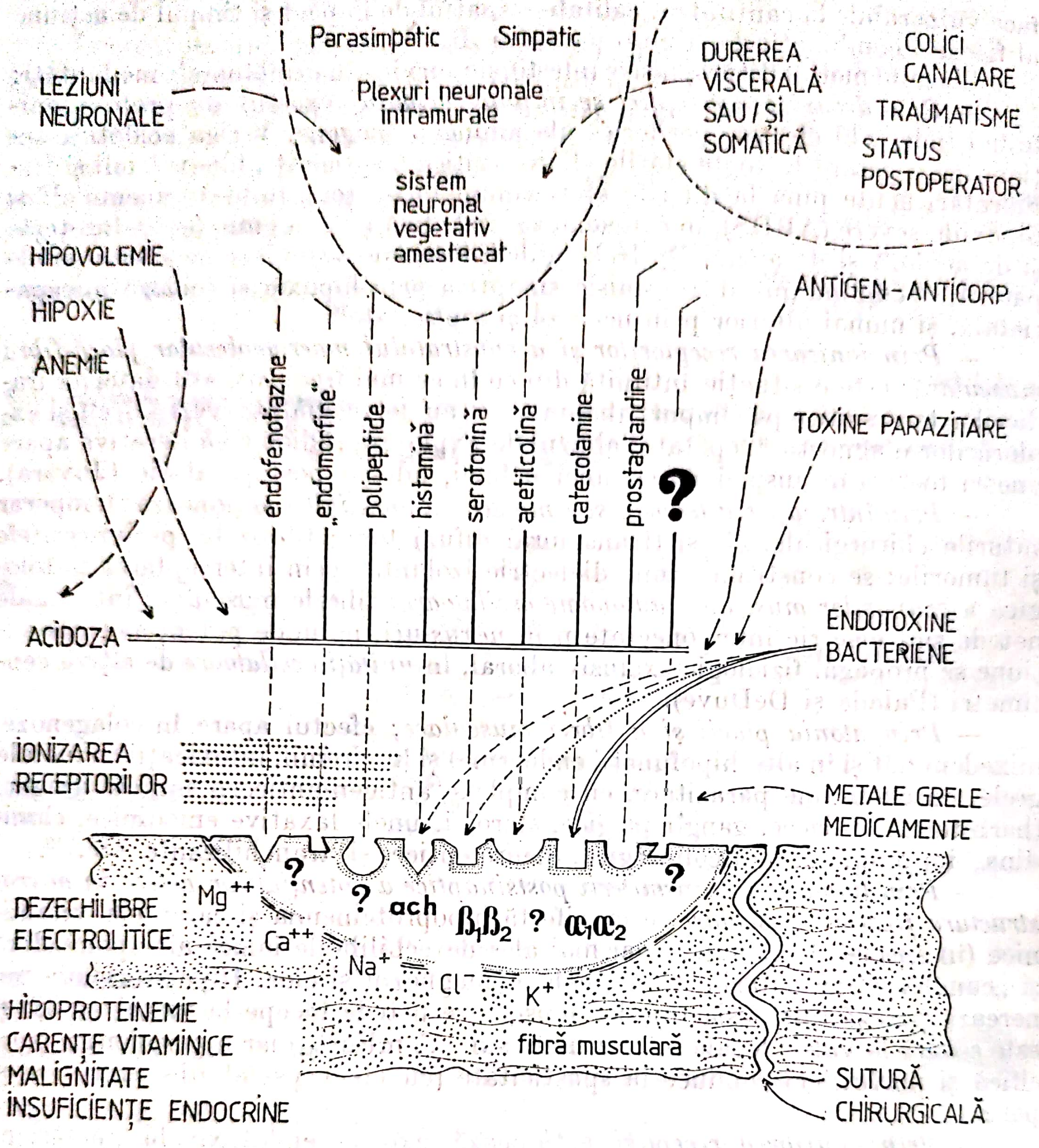
Parasimpatic
Simpatic
Plexuri neuronale intramurale
sistem neuronal vegetativ amestecat
LEZIUNI NEURONALE
DUREREA VISCERALĂ SAU / ȘI SOMATICĂ
COLICI CANALARE
TRAUMATISME
STATUS POSTOPERATOR
HIPOVOLEMIE
HIPOXIE
ANEMIE
endofenotiazine
„endomorfine"
polipeptide
histamină
serotonină
acetilcolină
catecolamine
prostaglandine
?
ANTIGEN - ANTICORP
TOXINE PARAZITARE
ACIDOZA
ENDOTOXINE BACTERIENE
IONIZAREA RECEPTORILOR
METALE GRELE
MEDICAMENTE
DEZECHILIBRE ELECTROLITICE
Mg^{++}
Ca^{++}
Na^{+}
Cl^{-}
K^{+}
?
?
?
ach
$\beta_1\beta_2$
?
$\alpha_1\alpha_2$
fibră musculară
HIPOPROTEINEMIE
CARENȚE VITAMINICE
MALIGNITATE
INSUFICIENȚE ENDOCRINE
SUTURĂ CHIRURGICALĂ

Fig. 11.9 — Patologia plăcii motorii la fibra musculară netedă intestinală în ocluziile funcționale. Receptorii colinergici sînt cei mai bine cunoscuți fiziologic și farmacologic; relativ studiați sînt receptorii pentru epinefrină (tipul beta$_2$), histamină (tipurile H_1 și H_2), serotonină (tipul „D") și norepinefrină (tipul alfa este incert pentru fibra netedă intestinală). Sînt mult mai numeroși *receptorii nespecifici*, utilizabili prin variate competiționări: recepția pentru mesagerii polipeptidici, prostaglandine, endorfine, endofenotiazine etc. este încă ipotetică la intestinul uman (se fac de obicei extrapolări nejustificate de la alte genuri viscerale de fibre musculare netede, cum ar fi cele vasculare și cele bronșiolare, adăugîndu-se și regretabile confuzii ale „motilității" cu „secreția"!). În figură s-a ilustrat în special efectul general *decuplant al acidozei* pentru întreaga recepție, efectele indirecte, și în consecință difuze, ale căilor vegetative reflexogene clasice, efectele directe și sigur blocante pe receptorii finali (prin competiție mimetică cu aminele biogene) aparținînd *endotoxinelor*, cît și rolul canalelor și pompelor ionice în transferarea semnalelor sinaptice spre potențialele bioelectrice postsinaptice.

(„inflamaţia seroasei intestinului determină paralizia musculaturii subiacente“ sau, în general „septicitatea peritoneală generează pareză intestinală“). Suprasolicitînd iniţial placa motorie, după o scurtă perioadă de iritaţie a peristalticii (cunoscută în clinică) endotoxinele colmatează ulterior definitiv receptorii transmisiei sinaptice finale; continua disecţie biochimică şi imunologică a toxinelor bacteriene intestinale le-a dezvăluit o izbitoare asemănare cu granulele aminelor biogene şi ale mesagerilor polipeptidici, cu care pot astfel competiţiona mimetic.

— *Prin dezechilibrarea activităţii neurocrine şi neuroparacrine* (pînă la şi pe placa motorie intestinală) *a cuplului parasimpatic-ortosimpatic* sînt explicate o mare parte din ocluziile funcţionale. Peristaltica stagnează fie printr-o hiperactivitate ortosimpatică, fie printr-o hipoactivitate parasimpatică şi, cu atît mai mult cînd ambele disfuncţii sînt simultane. Tradiţionalul stimul al arcurilor reflexe vegetative este *durerea viscerală*, generată prin ischemie-hipoxie, edem-inflamaţie, acidoză tisulară, tensionări mezenterice şi distensii canalare, de organe cavitare sau de capsule parenchimatoase. Întrucît neuromeria vegetativă este conectată histofuncţional în nevrax cu neuromeria somatică, culegerea *durerii viscerale intestinoperitoneale se grefează parţial şi pe arcurile neuronale somatice*. Antrenarea durerii somatice la cea viscerală este particulară mai mult peritoneului parietal decît celui visceral[22]. Durerea viscerală propriu-zisă, a tubului digestiv şi anexelor sale, este resimţită iniţial întotdeauna în planul sagital al dezvoltării embrionare, într-o metamerie grosieră, dispusă fie strict vertical, fie în „zonele oblice“ ale lui Monks. Interesarea peritoneală parietală adaugă apoi durerea somatică (ceva mai bine metamerizată) şi „mută“ durerea de debut în regiuni abdominale laterale, toracice (peritoneul diafragmatic) sau perineale (peritoneul pelvian)[23]. Metameria, imixtiunea căilor viscerale cu cele somatice şi unitatea funcţională şi patologică a foiţelor embrionare iniţiale explică împreună întregul sistem de rezonanţe ocluzive pentru toate variantele mediate prin reţeaua vegetativă (filogenetic cea mai stabilă). Se vor repercuta astfel ocluziv toate afecţiunile vertebromedulare (inclusiv traumatice) cît şi toată patologia spaţiului retro şi subperitoneal: tumori, hematoame, fibroze, septicităţi. Conexiunile filetelor vegetative din poligonul celiac şi aorticorenomezenteric[24] explică ocluzia funcţională ce însoţeşte cvasiconstant distensia căilor urinare în colica renală: „pseudoocluzia“ este într-atît de pregnantă încît conduce uneori la laparotomii albe („sindromul E. Quénu“). Frecventele obstrucţii şi distensii canalare ale derivatelor endodermale (căile biliare şi pancreas) se exprimă adeseori (factorul septic se supraadaugă) prin cunoscutele lor forme clinice ocluzive[25]. Prin reţeaua vegetativă retroperitoneală se pot manifesta paretic şi torsiunile organlor parenchimatoase sau ale tumorilor solide extraintestinale.

---

[22] Fiind rude celomice, întregul peritoneu va reacţiona paretic şi în suferinţele algice şi septice ale spaţiului pleural, sau al celui pericardic.

[23] Cicatricele parietale postoperatorii se pot comporta ca „zone reflexogene fierbinţi“ atrăgînd derutant spre ele durerea somatică relaţionată unei dureri viscerale, uneori cu sediul la mare distanţă (Homans).

[24] Hipertensiunile din căile urinare, biliare şi pancreatice au aceeaşi culegere splanhnică şi aceeaşi integrare vegetativă centrală ca şi presiunea intraenterică (Danielopolu).

[25] Chiar şi în apendicita acută („mică ocluzie mecanică în derivaţie“) mezenteriolul poate antrena *ab initio* pareza întregului mezenter prin simpatie reflexă (îndeosebi „mezenteriolul mezoceliac“ este într-un flirt permanent cu mezenterul). Formele clinice ocluzive propriu-zise ale apendicitei acute au numai ulterior un determinism organo-inflamator complex (vezi 11.14).

— *Prin deficienţe de transmisie presinaptică strict neurocrină* poate fi înţeles un ultim grup de ocluzii funcţionale: cauzele centrale sînt funcţionale (isteria şi epilepsia abdominală) sau organice (tumori, traumatisme şi accidente vasculare cerebrale, scleroză în plăci, neuroviroze), iar cauzele periferice sînt leziuni congenitale sau/şi dobîndite (în special în plexul mienteric) cu efecte extinse de la funcţional (pseudoobstrucţia colonului, vezi 11.12.8) la organic (megarectocolonul, vezi 11.12.1).

11.7.3 OCLUZII PRIN OBTURARE

Ocluziile obturate sînt dependente patogenic în primul rînd de topografia obstacolului şi în al doilea rînd de bruscheţea (acut-subacut) şi de modalitatea instalării obstrucţiei (obstacol intralumenal, parietal sau extraparietal).

Este totuşi imprecisă proiectarea clinică a tripticului topografic teoretic: obstrucţii duodenojejunale, ileale (abundent ileocecale) şi colonice, practic fiind mai evidenţiate localizările colonice şi respectiv jejunoileale în ansamblu. Esenţiala răspîntie nocivă constă în acumulările fluidoionice şi gazoase din **distensia intestinală,** ale cărei efecte sectoriale şi sistemice se autoîntreţin într-o avalanşă deteriorantă (fig. 11.10). *Distensia intestinală este substratul distensiei abdominale şi nucleul tuturor dezechilibrelor hidroeletrolitice cu răsunet clinic.*

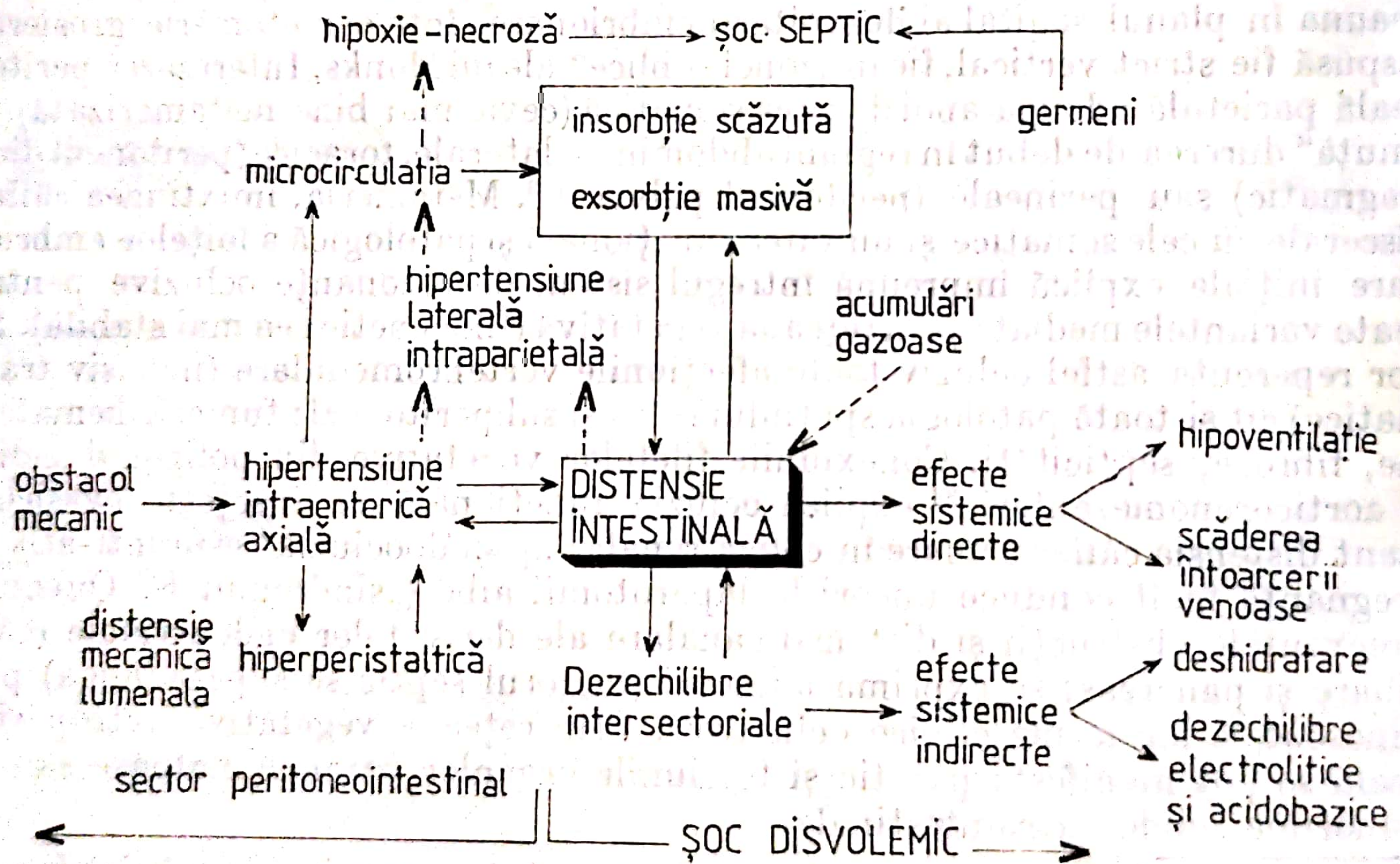
hipoxie - necroză
şoc SEPTIC
germeni
insorbţie scăzută
exsorbţie masivă
microcirculaţia
hipertensiune laterală intraparietală
acumulări gazoase
obstacol mecanic
hipertensiune intraenterică axială
DISTENSIE INTESTINALĂ
efecte sistemice directe
hipoventilaţie
scăderea întoarcerii venoase
distensie mecanică lumenală
hiperperistaltică
Dezechilibre intersectoriale
efecte sistemice indirecte
deshidratare
dezechilibre electrolitice şi acidobazice
sector peritoneointestinal
ŞOC DISVOLEMIC

Fig. 11.10 — Verigile patogene majore ale *distensiei* în ocluziile obturate. Se remarcă rolul microcirculaţiei intraparietale în alimentarea distensiei cu fluide şi electroliţi prin clasica scădere a absorbţiei şi creşterea secreţiilor (dezechilibrul insorbţie-exsorbţie). Este subliniată şi importanţa sporirii *presiunilor intraenterice: axială şi laterală.*

Startul patogen este asigurat de obstacolul mecanic lumenal neischemiant persistent (pseudobolus nociv). Ca prim răspuns, organizat neuroparacrin locoregional, faţă de evenimentul intraenteric obstructiv şi hipertensiv, intestinul supraiacent este imediat antrenat într-o luptă hiperperistaltică pînă la „violenţă"; apelînd la eforturi nefiziologice, intestinul (ce este învins treptat de fixitatea organică a obstrucţiei) va plăti cu exageratul preţ al *distensiei prin atonie musculară şi acumulare fluidogazoasă intralumenală;* distensia atrage evenimente patogene de al doilea ordin, ce se vor manifesta în continuare independent, prin antrenarea unei pleiade de verigi cu efect dezechilibrant (fig. 11.11). Distensia intestinală supraiacentă obstacolului este ireversibil progresivă şi urcă spre segmentele proximale, capabile, pentru un timp limitat, de absorbţie şi de peristaltică; în final, întreaga coloană digestivă din amonte este destinsă şi atonă, iar acumulările fluidogazoase parazitare sînt impresionante[26]. Mecanismele intime ale acumulărilor gazoase şi fluidoionice, cît şi dinamica presională intraenterală corelată cu microcirculaţia parietală au încă numeroase puncte neclare cînd se încearcă aplicarea tuturor datelor în clinica OIA.

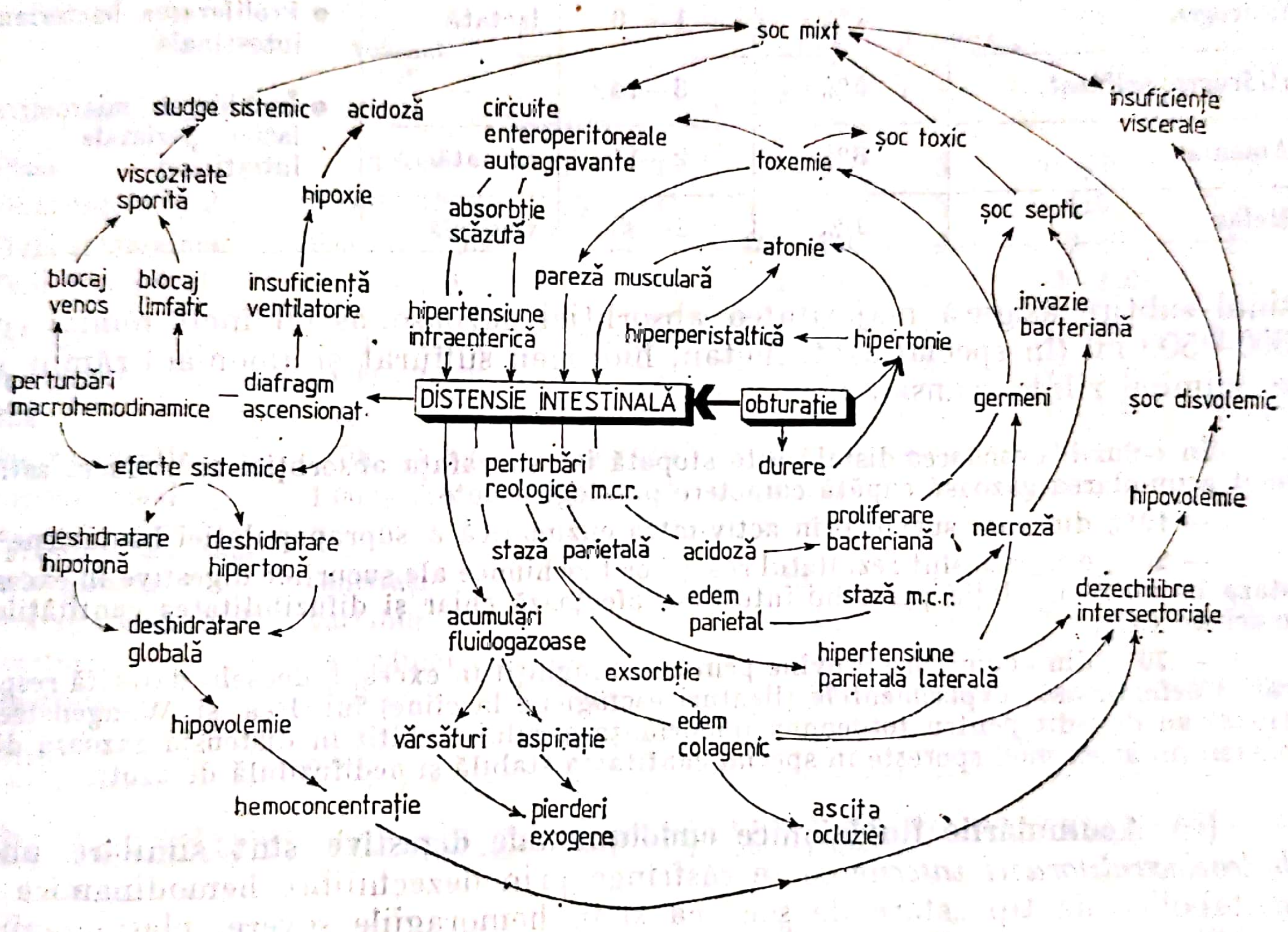
şoc mixt
insuficienţe viscerale
sludge sistemic
acidoză
circuite enteroperitoneale autoagravante
toxemie
şoc toxic
viscozitate sporită
hipoxie
absorbţie scăzută
şoc septic
atonie
blocaj venos
blocaj limfatic
insuficienţă ventilatorie
pareză musculară
hipertensiune intraenterică
hiperperistaltică
hipertonie
invazie bacteriană
perturbări macrohemodinamice
diafragm ascensionat
DISTENSIE INTESTINALĂ
obturaţie
germeni
şoc disvolemic
efecte sistemice
perturbări reologice m.c.r.
durere
hipovolemie
proliferare bacteriană
necroză
deshidratare hipotonă
deshidratare hipertonă
stază parietală
acidoză
edem parietal
stază m.c.r.
dezechilibre intersectoriale
deshidratare globală
acumulări fluidogazoase
exsorbţie
hipertensiune parietală laterală
hipovolemie
vărsături
aspiraţie
edem colagenic
hemoconcentraţie
pierderi exogene
ascita ocluziei

Fig. 11.11 — Aspectul de „placă turnantă" al *distensiei intestinale,* cu majoritatea circuitelor patogene pe care ea le generează şi care o şi întreţin deteriorant.

(i) **Acumulările gazoase** apar în urma celor lichidiene, trădînd sistarea completă a absorbţiei, în mod normal extrem de facilă pentru gaze. În compoziţia gazelor intestinale intră majoritatea elementelor aerului atmosferic cu cîteva modificări (tab. 11.6). Peste şapte litri de CO_2 rezultă în 24 ore din reacţia acidului clorhidric cu bicarbonaţii biliopancreatici, dar marea difuzibilitate a gazului carbonic îi asigură rapida resorbţie sangvină. Oxigenul se absoarbe eficient la nivelul stomacului (cca 12 ml pe minut) iar intes-

---

[26] Imensul lac sărat intraintestinal devine un veritabil „spaţiu trei parazitar" ce deshidratează spaţiul extracelular şi apoi şi pe cel celular.

Tabelul 11.6

Compoziția gazelor intestinale

	Valori procentuale medii	Variații în alimentația echilibrată	Valori mari în alimentația preponderent	Creșteri în situații patologice
Azot	70%	60—80	—	● Respirația cu gura deschisă
Oxigen	12%	10—30	—	
Bioxid de carbon	8%	7—10	vegetală	
Hidrogen	1%	1—6	lactată	● Proliferarea bacteriană intestinală
Hidrogen sulfurat	5%	3—14	—	● Închiderea microcirculației parietale intestinale
Amoniac	3%	2—14	carnată	
Metan	1%	1—35	vegetală	

tinul subțire asigură majoritatea absorbției gazoase, astfel încît numai cca 300—500 ml (în special azot, metan, hidrogen sulfurat și amoniac) rămîn să se elimine zilnic transanal.

În ocluzii, evacuarea distală este stopată iar suprafața absorbției se reduce, astfel încît acumularea gazoasă capătă caractere patologice nete:

— 10% din gaze survin prin activitatea enzimatică a suprapopulației bacteriene[27];

— 20% din gaze sînt rezultatul reacțiilor biochimice ale sucurilor digestive în exces; staza în microcirculația peretelui intestinal afectează chiar și difuzibilitatea cantităților mari de CO_2;

— 70% din acumulare provine prin aerul înghițit în exces, îndeosebi datorită respirației defectuoase; experimentele (ligaturi esofagiene la cîine) lui Rea și Wangensteen (1933) au dovedit pentru totdeauna importanța aerului înghițit în distensia gazoasă din ocluzii (în acest mod sporește în special cantitatea stabilă și nedifuzibilă de azot).

(ii) **Acumulările fluidoionice endolumenale digestive** sînt similare unei *hidroelectrolitoragii interne* ce se răsfrînge prin dezechilibre hemodinamice și metabolice de tip „stare de șoc“ ca și în hemoragiile severe, plasmoragiile marilor arsuri sau edemele extinse ale pancreatitelor, septicității și traumatismelor etc.

Pierderea critică (exogenă sau/și endogenă) *pentru fluidele electrolitice* (neproteice și neeritrocitare) este de cca 6,5 litri (9% din greutatea standard de 70—75 kg a unui adult)[28]. În ocluziile obturate s-au estimat acumulări între 5 și 10 litri de fluide parazitare (Moore și Shires) dar sînt suficient de grave și cantonările intralumenale de 2,5 pînă la 6,5 litri, datorită sechestrelor adiacente pe care le antrenează[29].

---

[27] Micile cantități de gaze din ansele dublu închise provin îndeosebi din fermentația bacteriană.

[28] Ca severitate („prag de șoc pentru ocluzie“) această cifră corespunde la valori de sub 10% hematocrit în hemoragii și la pierderi de peste 900 ml plasmă în arsuri.

[29] Poate fi utilă confruntarea repetată a tabelelor 7, 8, 15 și 16.

Dacă solventul hidric global reprezintă cca 60% din greutatea totală a unui organism uman adult, se apreciază că 33% este apa intracelulară și 27% apa spațiului extracelular (ce are subdivizarea: 4,5% fluid intravascular; 12% fluid interstițial și limfă; 9% fluid de hidratare colagenică; 1,5% fluide de pasaj transcelular). Rezultă că, la un adult de 75 kg, spațiul intracelular dispune de cca 25—30 litri apă, iar cel extracelular de cca 15—20 litri apă. Față de aceste cifre este sugestiv faptul că aproape 10 litri de fluide digestive sînt secretate și reabsorbite zilnic (tab. 11.7) cu un procent de recuperare continuă de peste 96% (randament comparabil cu cel al nefronului față de filtratul glomerular). Datorită reabsorbției sincrone valoarea fluidelor de tranzit digestiv, calculată pentru un anumit moment dat, se include fiziologic numai în procentul, aparent minor, de 1,5% pentru apa de pasaj transcelular.

Tabelul 11.7

Volumele și spectrul electrolitic în cîteva fluide biologice

	Volumul (ml)	Electroliți mEq ‰				
		Na^+	K^+	Ca^{++}	Cl^{--}	HCO_3^-
Plasmă	3 500	137—143	4—5	5	98—105	27
Fluid interstițial	10 000—15 000	135—145	4	5	115	30
Fluid intracelular	25 000—35 000	10	150—160	2	3	10
Fluid transpirat	0—700	2—120	3—12	—	2—120	—
Salivă	500—1 500	20—35	3—50	3,5	30—50	10—45
Suc gastric	1 000—2 500	30—70	5—20	3,6	80—160	—
Bilă	500—1 200	140—165	5—25	5—27	20—160	30—40
Suc pancreatic	700—1 200	130—150	2—15	2—4	50—100	60—120
Suc intestinal	1 000—3 000	80—150	10—30	4	50—130	30
Vărsături sau aspirație „înaltă“	cantități variabile de ordinul litrilor*	60—150	10	2—3	60—130	—
Aspirație intestinală		110—140	5—15	2—7	100—120	30
Ileostomie		50—150	5—20	valori mari	20—130	30
Cecostomie		40—140	8—30		40—90	30—70
Urină	1500	120—200	40—50	7—10	120—200	1—3

* În 5 000 ml lichid de stază intestinală (aspirat parțial sau nu) pot fi sechestrați peste 650 mEq‰ de sodiu, 30—50 de potasiu, 550—600 de clor, 30—60 de calciu și cca 150 de anion bicarbonic.

În ocluzii, sporirea secrețiilor și scăderea absorbției generează un spațiu patologic (din „micuțul“ sector al fluidelor de tranzit transcelular) ale cărui sechestrări fură rapid din capitalul sectoarelor fundamentale intra și extracelular; cu acumulări de litri întregi de fluide[30] acest „parazitar spațiu trei“ dezechilibrează cu risc vital cele două spații fiziologice (fig. 11.12).

---

[30] S-a înțeles demult că mortalitatea din holeră se datorează pierderilor hidroelectrolitice transintestinale, întotdeauna critice fiindcă spoliază capitalul hidric cu peste 9% din greutatea totală a organismului. În ocluziile intestinale pierderile sînt similare și calitativ și cantitativ; cantonarea parazitară fluidoionică din distensia intestinală scoate din bilanțul organismului, printr-o „hidroelectrolitoragie endogenă“, ceea ce în holeră se scoate printr-o „hidroelectrolitoragie exogenă“. Efectele dishomeostazice sînt astfel de o severitate comparabilă și supradenumirea ocluziei intestinale (a cărei mare mortalitate nu mai poate surprinde) drept o „holeră endogenă“ nu este un paradox gratuit! Cunoscutul termen clinic descriptiv de „holeră herniară“ a fost inspirat, chiar dacă s-a datorat în realitate pierderilor exogene grave (diareice) coexistente unei distensii incomplete, asociere frecventă în pensările laterale.

Drama ocluziei intestinale se consumă în spaţiul instabil extracelular după un scenariu cu totul particular: *primum movens* apare brutal în economia (extrem de zgîrcit asigurată printr-un strîns sistem de intrări-ieşiri) fluidelor de tranzit transcelular în tractul digestiv obstrucţionat; în locul recuperării sincrone fiziologice de apă se impune captarea hidroionică patologică a distensiei (dislocare în sens unic); dezechilibrul antrenează imediat

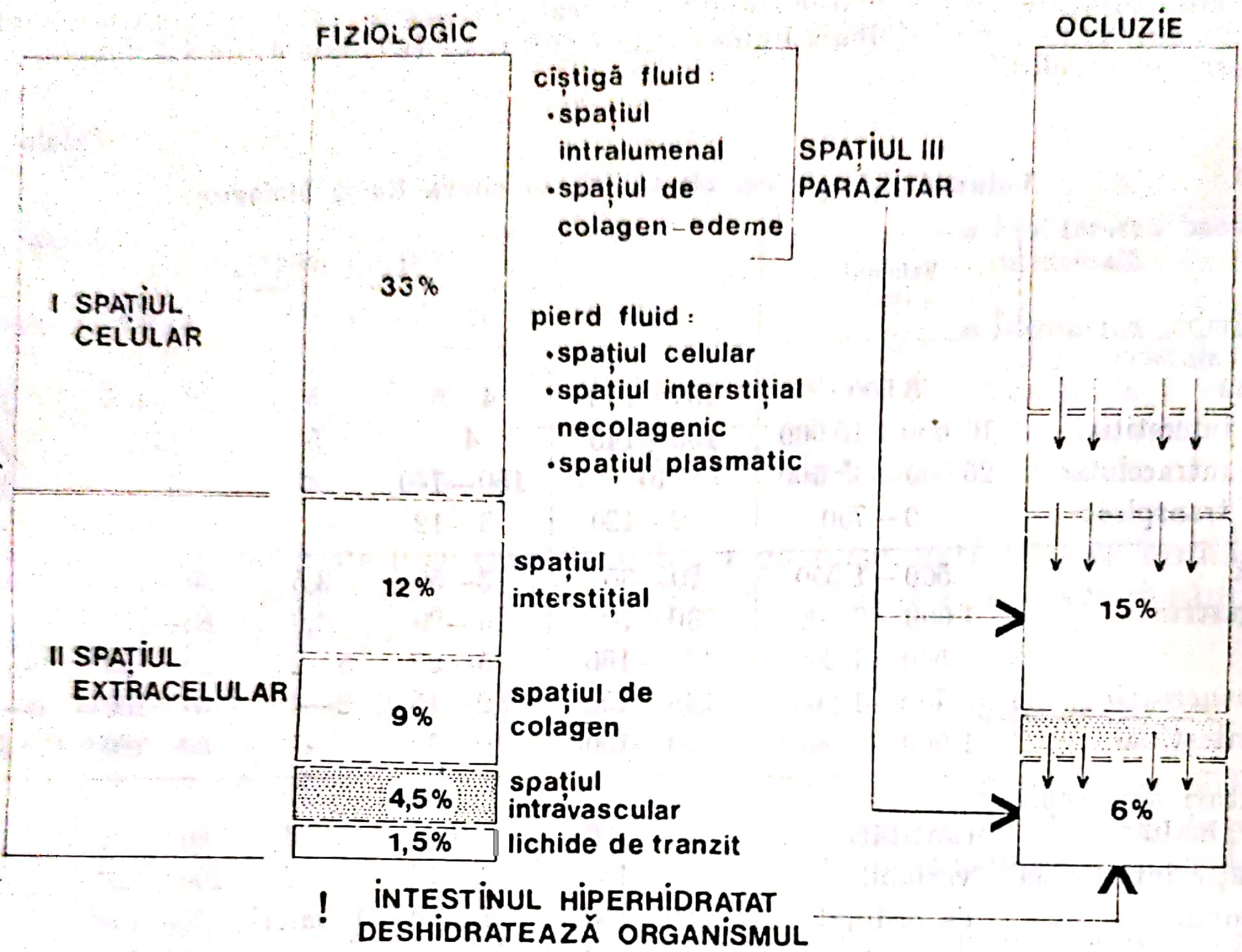
FIZIOLOGIC
OCLUZIE
I SPAŢIUL CELULAR
33%
cîştigă fluid:
•spaţiul intralumenal
•spaţiul de colagen–edeme
SPAŢIUL III PARAZITAR
pierd fluid:
•spaţiul celular
•spaţiul interstiţial necolagenic
•spaţiul plasmatic
II SPAŢIUL EXTRACELULAR
12%
spaţiul interstiţial
9%
spaţiul de colagen
4,5%
spaţiul intravascular
1,5%
lichide de tranzit
15%
6%
! INTESTINUL HIPERHIDRATAT DESHIDRATEAZĂ ORGANISMUL

Fig. 11.12 — Constituirea „spaţiului trei parazitar al ocluziei" dezechilibrează sever spaţiul extracelular şi apoi şi pe cel celular (intestinul hiperhidratat deshidratează organismul). În realitate, pe lîngă masivele acumulări fluidoionice ale distensiei intralumenale, *spaţiul parazitar* include şi sechestările edemului parietoperitoneal, lichidul liber intraperitoneal şi întregul edem colagenic interstiţial, ceea ce agravează mult bilanţul negativ cît şi ecoul general în cele două sectoare fiziologice (intra şi extracelular).

fluidele colageno-interstiţiale şi pe cele intravasculare (cu hipovolemie circulantă) iar împrumuturile finale se fac la capitalul hidric intracelular; se instalează o stare de *disvolemie completă cu hiperhidratare intestinală parietointralumenală şi deshidratare globală extraintestinală.*

Explicaţia simplistă a sporirii secreţiilor digestive, sincron cu scăderea progresivă a absorbţiei, rezumă fenomene mult mai complexe. Schimbările de fluide între lumenul intestinal şi organism sînt, în ambele sensuri, extrem de rapide, fiind asigurate de bogata microcirculaţie mucosubmucoasă intestinală.

Marcările izotopice (Shields, 1965; Davenport, 1977) au condus la obţinerea de date cantitative pentru dinamica transmembranară a apei şi a electroliţilor: în 30 minute, cca 5 000 ml apă (din care numai o mică parte este reprezentată de sucurile digestive) trece din capilare spre lumenul intestinal *(exsorbţie)*; în acelaşi timp, cca 5 500 ml fluide trec din lumen spre ansele capilarovenulare *(insorbţie de recuperare*, la care contribuie şi fluidele ingerate). Diferența insorbție-exsorbție reprezintă *sorbția*, ce este pozitivă (clasica absorbție) pentru substanțele ce sînt înglobate în organism și negativă (secreție) pentru cele ce sînt eliminate.

Schimburile fluidoelectrolitice „în suveică" (între lumenul intestinal și sînge) au loc și în sectorul colic, unde capacitățile sorbtive au fost pe nedrept subestimate. Pentru fluide colonul dispune de un activ *turnover* insorbție-exsorbție cu un bilanț pozitiv, ce-i permite zilnic absorbția a cca șase litri de lichid (Debongnie și Phillips, 1978). *Colonul secretă* (sorbție negativă) *mari cantități de mucus, potasiu și anioni bicarbonici, ce rămîn definitiv cantonați lumenal în ocluzii.*

În ocluziile obturate fluxul sangvin al arterei mezenterice superioare sporește, iar rezistența în microcirculația intestinală scade semnificativ, prin deschiderea întregii rețele intraparietale, ceea ce asigură o exsorbție masivă de fluide destinată „împingerii" obstacolului; simultan, insorbția se reduce brusc la 10% (ulterior și stagnează, prin închiderea întoarcerii venulare).

Enormele și rapidele acumulări endolumenale de fluid rezultă prin *sporirea maximală a întregii exsorbții* (la care secrețiile digestive își aduc numai o contribuție parțială) *combinată cu scăderea insorbției* (fig. 11.13).

Volumele cantonate endolumenal depind de topografia obstacolului (ce hotărăște lungimea segmentului destins proximal) și de timpul evolutiv (ce determină raza atinsă de distensie). Într-o obstrucție ileală distală, neglijată pînă la diametre de distensie supraiacentă de cca 5—7 cm, se pot aduna peste 10 litri de lichide și gaze, iar într-o obstrucție prin cancer rectosigmoidian numai ansa colică proximală, destinsă lent pînă la diametre de cca 10—12 cm acumulează cantități similare (tab. 11.8). Rezultă că „furtul critic" de peste

Tabelul 11.8

Acumularea intestinală de fluide (considerînd insorbția anulată) în funcție de gradul distensiei și de lungimea segmentului destins (după G. Allen, 1975)

	Diametrul intestinal (cm)	Volum acumulat pe metru de lungime (ml)	Volum acumulat în întreg intestinul destins (ml)
	2	300	2 000
Intestin subțire (lungime 4—7 m)	3	700	4 900
	4	1 250	8 750
	5	2 000	13 700
	6	2 800	19 600
(intestinul subțire poate	7*	3 850	26 950
atinge distensii colonice)	8	4 500	6 900
	9	6 100	9 150
	10*	7 800	11 700
Colon (lungime 1,5 m)	11	9 500	14 250
	12	11 300	16 900
	13	13 200	19 800
	14	15 400	23 100

* Distensiile „critice" încep de la un metru de intestin destins. Criteriul intraoperator clasic rămîne perfect valabil: *distensiile a peste o treime din intestinul subțire sau a întregului colon sînt grave și potențial letale!* În OIA, sustragerea periculoasă a 6—9% din capitalul hidric total înseamnă cca 4 500—6 500 ml pentru un adult de 70—75 kg; aceste cantități de fluid sînt echivalente cu acumulările difuze dintr-o peritonită generalizată, dintr-o pancreatită hemoragică sau cu pierderile dintr-o arsură de gradul trei pentru 30% suprafață corporală (H.T. Randall, 1965). Este interesantă și utilă reamintirea corelată a suprafețelor active implicate în schimburile vitale ale organismului uman: sînt cvasiegale (cca 1,5 m^2) ariile tegumentară, peritoneală și de filtrare glomerulară renală; aria de recuperare nefronică este de patru ori mai mare (cca 6 m^2); suprafața totală de sorbție intestinală depășește 600 m^2, iar aceea a schimburilor capilare din întreaga rețea mcr este peste 6 000 m^2; scheletul fibrilar colagenic se comportă funcțional în interstiții ca o grilă de cca 1 000 000 m^2.

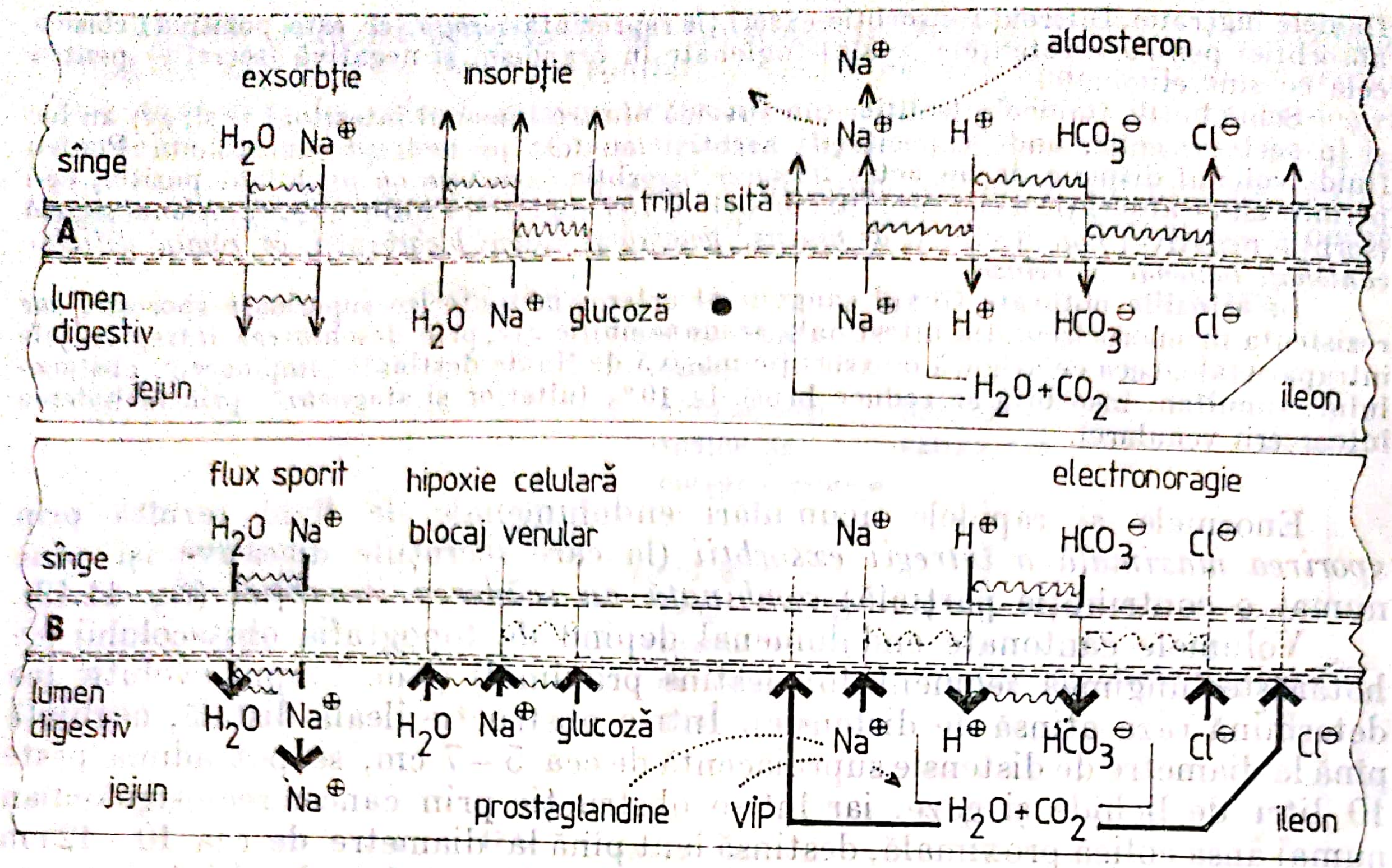
aldosteron
exsorbţie
insorbţie
Na⊕
sînge
H₂O Na⊕
Na⊕
H⊕
HCO₃⊖
Cl⊖
tripla sită
A
lumen digestiv
H₂O Na⊕ glucoză
Na⊕
H⊕
HCO₃⊖
Cl⊖
jejun
H₂O+CO₂
ileon
flux sporit
hipoxie celulară
electronoragie
H₂O Na⊕
blocaj venular
Na⊕
H⊕
HCO₃⊖
Cl⊖
sînge
B
lumen digestiv
H₂O Na⊕
H₂O Na⊕ glucoză
Na⊕
H⊕
HCO₃⊖
Cl⊖
Cl⊖
jejun
Na⊕
prostaglandine
VIP
H₂O+CO₂
ileon

Fig. 11.13 — *A* — Situaţia fiziologică a transportului bidirecţional (insorbţie-exsorbţie) de apă şi electroliţi prin tripla sită de membrane (membrana enterocitei, bazala epitelială şi bazala capilarelor) după gradiente pasive cuplate (osmotice şi electrochimice) sau/şi prin transporturi active selective; *bolus-ul alimentar, în mod fiziologic hiperton*, declanşează o exsorbţie fluidoionică *nespecifică* în duoden şi jejun (la care participă din plin şi toate sucurile *specifice* digestive sincron stimulate), balansată de o insorbţie eficientă de recuperare şi de asimilare; sodiul este imediat reabsorbit, atît osmotic (luînd cu el apa echivalentă), cît şi ca escortă la absorbţia jejunală a glucozei. La ileon şi colon sînt operaţionali şi gradienţii electrochimici: *sodiul* este în continuare recuperat sangvin (aldosteronul răspunde, ca şi la nefron, de sarcina sa de a conserva sodiu), împreună cu moleculele de apă provenite din întîlnirea protonului H^+ (ce părăseşte sîngele în schimbul sodiului ce vine) cu anionul HCO_3^- (exportat din plasmă, fiind cuplat electrochimic cu H^+): în locul anionului HCO_3^- este atras din lumenul intestinal *clorul* (bioxidul de carbon rezultant difuzează sangvin). *B* — Situaţia patologică din OIA: *pseudobolus-ul obstructiv* declanşează şi el (prin *mimetism osmotic*) o exsorbţie masivă, dar care rămîne neechilibrată de insorbţia imediat *blocată venular*. Apa şi sodiul inundă lumenul intestinal, întoarcerea lor sangvină fiind, progresiv, anulată; gradienţii osmotici încep să devină superiori în intestin faţă de exteriorul său (îndeosebi pentru sodiu) iar intestinul va fura în continuare apă, deshidratînd organismul. Gradienţii electrochimici ileocolici sînt şi ei perturbaţi: o serie de alţi mesageri (mai ales VIP-ul şi prostaglandinele) reţin intralumenal sodiul şi *se opun aldosteronului*, astfel încît *sodiul intralumenal nu mai este schimbat cu protonii de hidrogen;* în consecinţă, nici *clorul* nu se va mai întoarce sangvin şi se acumulează în sechestrul distensiei. Cantităţile moderate de H^+ şi de HCO_3^- (ce mai sînt încă exsorbite spre lumen) nu fac decît să sporească *apa* şi *gazele de distensie* (fiindcă nici chiar bioxidul de carbon nu mai reuşeşte să se reîntoarcă sangvin), lăsînd în sînge un dezechilibru de tip dominant acidotic.

6,5 litri fluide extracelulare din economia organismului este frecvent „realizat“ în variate modalităţi de ocluzii[31].

---

[31] Obturările înalte duodenojejunale sechestrează mai puţin, dar pierd mai mult la exterior prin vărsături repetate; „viciile de poziţie“ sechestrează şi ele cantităţi fluidogazoase suficient de grave dacă segmentele volvulate, invaginate sau strangulate depăşesc 80—100 cm (de exemplu, cca 50—75 cm de colon sigmoid volvulat sechestrează cca 8—10 litri fluide şi gaze la diametre de cca 12—14 cm).

(iii) **Presiunile intraenterice**, relaţionate cu microcirculaţia parietală şi schimburile hidroionice au lămurit alte cîteva enigme ale fiziopatologiei ocluziilor.

Arteriolele microcirculaţiei intestinale au presiuni de 30—35 mmHg (cca 50 cm H_2O), capilarele de 15 mmHg (20 cm H_2O), iar presiunea de întoarcere în venule (segmentul cel mai vulnerabil la presiunile intratisulare) este de cca 10 mmHg (15 cm H_2O). Presiunea intraenterică normală este de 2—4 cm H_2O şi sporeşte pînă la un maximum de 6—8 cm H_2O în timpul peristalticii propulsive, fiziologic nesesizabilă; la 10 cm H_2O vilozităţile intestinale sînt clampate pe mucoasă.

S-au determinat, în ocluziile obturate, deasupra punctelor de obstacol, presiuni enterice de 8—20 cm H_2O (media 10 cm H_2O) în jejun şi 12—52 cm H_2O (media 25 cm H_2O) în colon (Wangensteen şi Sperling, 1940). Toate aceste presiuni sporesc în timpul undei hiperperistaltice (la 20—30 cm H_2O) cît şi a unui efort de vomă, tuse sau defecaţie. Presiunile anselor dublu închise pot atinge repede cca 30—60 cm H_2O. În ocluziile funcţionale nu s-au găsit creşteri semnificative ale presiunilor intralumenale. Timpul de acţiune al forţelor presionale este important: presiuni intraenterice de cca 20 cm H_2O (ca în capilare) sînt periculoase pentru jejunoileon dacă se menţin peste 20 de ore; la presiuni de cca 40 cm H_2O (mai frecvente în obstrucţiile colice) fluxul sangvin scade sub 20% şi zonele de necroză parietală se instalează (experimental) în 15—20 de ore (Boley, 1970).

Efectele presionale ale distensiei pot fi influenţate şi de unele *particularităţi histoanatomice:* mucoasa duodenală, fiind bogată, suferă mai mult în urma strivirii sale pe planul submucos; mucoasa colică este afectată rapid prin tensionare, pînă la ştergerea peliculei de mucus protector faţă de masiva contaminare cu germeni; jejunul are o irigaţie mai sensibilă la presiunile intratisulare (vasele pătrund cele două tunici musculare juxtamezenteric şi se resimt mai mult la hipertensiunea intraenterică) decît ileonul (vasele pătrund pe partea antimezenterică, mai puţin tensionată).

Strict fizic, obstacolul ocluziv sporeşte din start *tensiunea intralumenală axială;* aceasta, căutînd iniţial să rămînă constantă, va creşte *tensiunea laterală*, mărind continuu raza tubului intestinal, ipotetic pînă la învingerea forţelor de coeziune celulotisulară a tunicilor parietale. În realitate, evenimentele presionale *nu se repercută la intestin numai după legile simple ale structurilor tubulare închise neviabile;* presiunile laterale crescute modifică, tot din start, reologia microcirculaţiei intraparietale şi se ajunge la necroză ischemică, septicitate şi perforaţie înaintea atingerii valorilor tensiunii mecanice de rupere parietală[32].

Depăşirile valorilor presionale laterale de 10—15 cm H_2O *(cu închiderea întoarcerii venulare)* şi mai ales a celor de 20—25 cm H_2O *(cu colabarea capilarelor)* sînt suficient de nocive pentru viabilitatea parietală; presiunile mecanice de rupere nu au timpul să fie atinse, fie în cazul ocluziilor intestinului subţire ce au descărcare proximală liberă, fie în toate viciile de poziţie unde suferinţele ischemice acţionează extrem de rapid[33].

---

[32] Presiunile laterale de rupere parietală sînt calculate la cca 260 mmHg (peste 360 cm H_2O) pentru intestinul subţire şi cca 80 mmHg (peste 110 cm H_2O) pentru colon; defecaţia este asigurată la presiuni de cca 30—50 mmHg iar valvula ileocecală competentă rezistă la presiuni retrograde de cca 40—55 mmHg.

[33] Numai în varianta de obstrucţie colică cu instalare progresivă de closed-loop ajung să capete uneori importanţă presiunile fizice de rupere (forţele diastatice) (vezi 11.7.5).

Presiunea laterală a distensiei se transmite intraparietal şi afectează reologia microcirculaţiei mai ales după debutul marilor acumulări gazoase (Bradley, 1978)[34]. Imediat ce presiunea intratisulară întrece presiunea din venule, acestea se închid, iar capilarele îşi dezechilibrează schimburile: insorbţia stagnează şi exsorbţia devine majoră şi neselectivă (fig. 11.14). Deoarece fluxul arteriolocapilar alimentează în continuare exsorbţia (experimental 24–48 de ore de ocluzie obturată cu venule blocate) fluidele se acumulează intralumenal în avalanşă (insorbţie anulată).

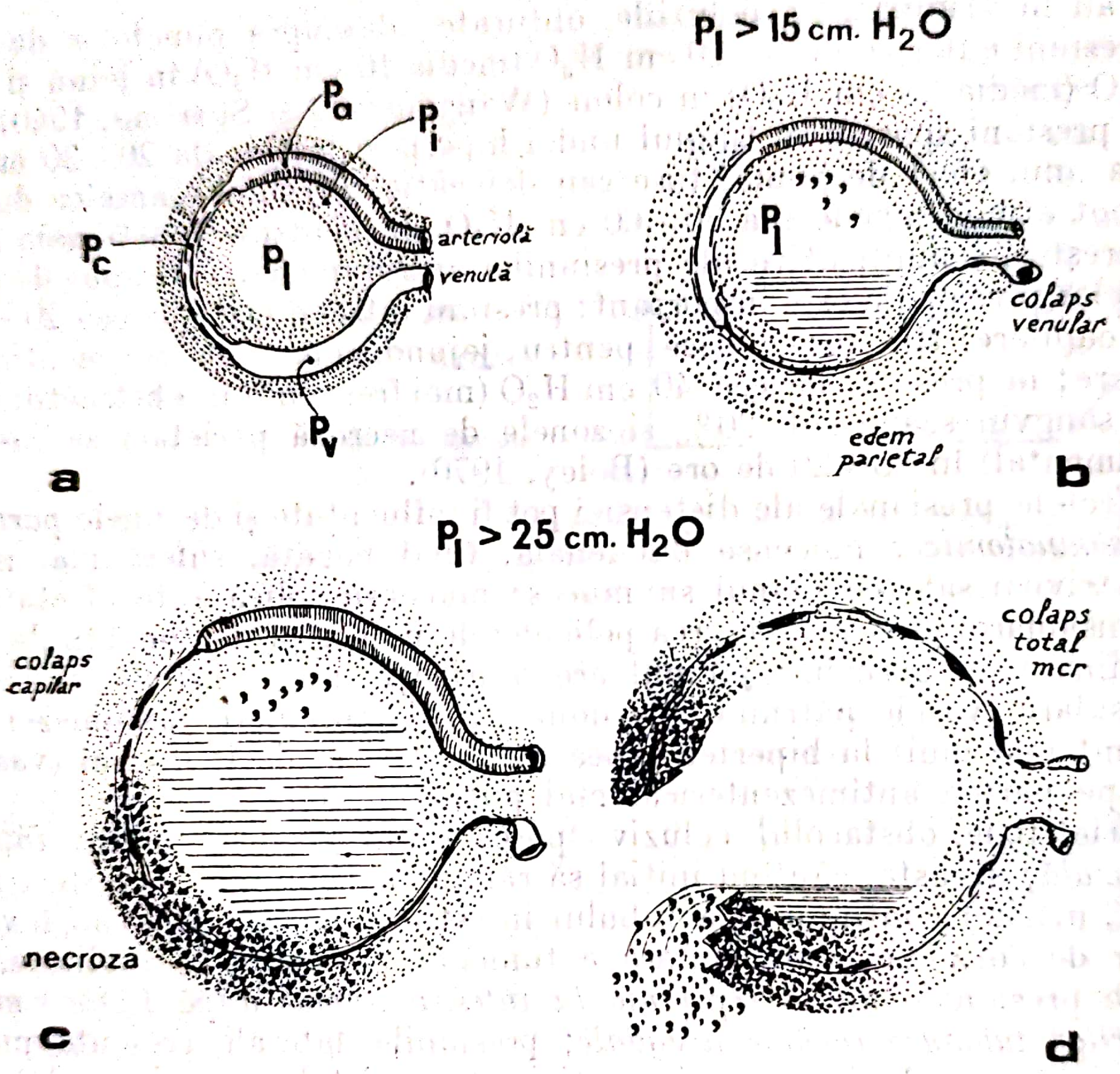

Fig. 11.14. — Reprezentarea diagramatică (după Bradley, E.L., 1978) a efectelor presiunii intralumenale asupra fluxului sangvin intramural, pe o secţiune transversală a peretelui intestinal: P_l — presiunea intralumenală; P_i — presiunea interstiţială; P_v — presiunea în venule; P_c — presiunea în capilare; P_a — presiunea în arteriole. a) condiţii normale: $P_l < P_i < P_v < P_c < P_a$; b) ca urmare a obturării intestinale presiunea intralumenală creşte, şi formula devine: $P_l > P_i > P_v < P_c < P_a$; din acest moment *venulele se închid* şi survine o exsorbţie masivă de lichide din capilare; c) presiunea din lumen continuă să crească şi formula devine: $P_l > P_i > P_v > P_c \geqslant P_a$; capilarele sînt şi ele *strivite* şi se instalează hipoxia şi acidoza tisulară; d) în urma colabării persistente a capilarelor, pierderea perfuziei şi oxigenării celulare conduce la *necroză* parietală şi perforaţie.

---

[34] Acumulările gazoase trădează ele însele stoparea oricărei insorbţii prin închiderea venulelor.

Închiderea reţelei venulare în peretele intestinal reprezintă un nod patogenic esenţial în ireversibilitatea distensiei, ce sporeşte ulterior nelimitat, paralel cu suferinţele ischemice parietale.

(iv) **Sechestrările hidroelectrolitice extralumenale** sînt alte consecinţe ale blocării întoarcerii venoase în peretele intestinal destins.

a) Suprasolicitarea şunturilor venulo-limfatice conduce la edemaţierea seroasei şi mezourilor (diverşi germeni şi coloranţi s-au găsit în ocluzii avansate cantonaţi în ganglionii limfatici lombo-aortici şi în ductul limfatic).

b) Deteriorarea permeabilităţii capilare înseamnă trecerea albuminelor în interstiţiu (edemul parietal creşte) dar şi în lumenul intestinal, unde imensul sechestru fluidic capătă un nou stabilizant osmotic (oncotic în acest caz).

c) Consolidarea edemului albuminic parieto-peritoneal se obiectivează prin caractere macroscopice experimentale şi intraoperatorii cunoscute: intestinul supraiacent obstacolului are peretele îngroşat şi diametrul sporit (greutatea sa totală se dublează sau se triplează); acest aspect corespunde mai mult fazei de distensie hipertonă a obturărilor, cît mai ales anselor dublu închise prin strangulare (ai căror pereţi se încarcă masiv şi cu hematii). În faza de atonie avansată a ocluziei obturate, cînd presiunile laterale excesive dezorganizează întreaga stratigrafie parietală, intestinul dilatat are pereţii subţiaţi, transparenţi („foiţă de celofan") şi pătaţi de necroze parcelare pe cale de constituire.

d) Sechestrul fluidic parieto-peritoneal interstiţial se dezvoltă şi pe seama proprietăţilor sorbtive proprii reţelei de colagen (0,50 ml apă şi 0,08 mEq Na pe gram de ţesut). Buretele colagenic (4200 g la un adult de 70 kg), stimulat de acidoză, fixează un fluid hiperton (164 mEq Na‰) ce va forţa continuu deshidratarea celulară. Peritoneul viscero-parietal cantonează fluide în funcţie de grosimea edemului colagenic şi de suprafaţa interesată: cei aproape doi metri pătraţi peritoneali fixează 2 litri la un edem generalizat de numai 1 mm înălţime, şi tot atîta la un edem de 4 mm ce interesează un sfert din suprafaţa peritoneală (L.R. Fulton, 1970); acelaşi comportament îl are şi edemul peritoneal septic al peritonitei ce se poate supraadăuga.

e) Transsudarea intraperitoneală de fluid liber (ascita ocluziei), anunţă instalarea de mari suferinţe presionale; iniţial serocitrin, lichidul se încarcă repede serohematic, albuminos, tulbure şi septic cînd devine activă permeaţia transnecrotică. Lichidul este franc purulent şi stercoral (peritonită hiperseptică) cînd, printr-o perforaţie completă, fluidul zăgăzuit în distensie inundă cavitatea peritoneală. Ascita este favorizată şi de sporirea netă a presiunii intraperitoneale (normal oscilează între 2 şi 10 cm H_2O) care interferează macrocirculaţia de întoarcere (stază în vena cavă inferioară, stază portomezenterică şi limfatică) şi creşte gradientul peritoneopleural (cu scăderea ventilaţiei diafragmatice).

(v) **Bilanţul pierderilor fluidoionice** se suportă la început exclusiv de sectorul extracelular (fig. 11.15). Exsorbţia aduce în spaţiul distensiei intestinale iniţial un fluid cvasiizoton cu plasma şi cu lichidul interstiţial. Din interstiţiu şi din arborele vascular[35] pleacă apa şi electroliţii difuzibili în proporţii izoosmotice, dar întoarcerea lor nu mai este asigurată, insorbţia fiind ineficientă; apare sangvin un fals exces de elemente figurate şi proteine (hemoconcentraţie cu hiperproteinemie şi hematocrit crescut) cît şi o leucocitoză de redistribuţie şi un spectru electrolitic plasmatic cvasinormal. Este o *etapă pasageră de deshidratare extracelulară izotonă* (alteori, discret *hipotonă*) la care organismul răspunde prompt prin antidiureză (oligurie cu concentraţii urinare între 1020—1030) şi retenţie de Na (hipercortisolemie şi hiperaldosteronism reactiv), cationul sodic[36] fiind generatorul osmotic esenţial al menţinerii capitalului hidric în macrosistem (prin retenţia sodică renală se explică şi unele pasagere momente de *hipertonie extracelulară* care bat precoce, solicitînd apă, la poarta rezervorului celular).

---

[35] Subsectorul sangvin circulant este, în determinările uzuale, singurul reprezentant (indirect) al întregului spaţiu extracelular!

[36] Sodiul este anturat osmotic de 8 dipoli H_2O, potasiul de 4 iar clorul numai de 3 dipoli H_2O. Sodiul răspunde de 95% din osmolaritatea extracelulară.

În perioada de debut a ocluziilor, *spațiul de deshidratare extracelulară amortizează, un timp, redistribuțiile hidroionice prin oscilații osmotice moderate.* Dar, tendința generală de retenție sodată (pentru a reține chiar și fluidele, de fapt ca și pierdute, endolumenale) generează o nefastă și continuă fixare a sodiului inclusiv în sechestrul distensiei (polipeptidele intestinale par să dețină un rol important, mai ales VIP-ul); după 12—24 ore de ocluzie obturată sodiului trece masiv *numai din sînge spre lumen* unde rămîne definitiv capturat (Krejs, 1980). Între timp, acumularea *și* a sucurilor digestive postpilorice „sărate" strică definitiv distribuția ionică intersectorială: *fluidele și electroliții ce au inundat inițial izoton lumenul intestinal rămîn ulterior blocate osmotic într-un imens sechestru hiperton.* Recuperarea incompletă a exporturilor excesive de sodiu și potasiu din sucurile alcaline subvateriene face să scadă electrolitemia extracelulară (fază certă de *deshidratare hipotonă*)[37]. Clorul este anionul cel mai important (bogat reprezentat în sucul gastric și în cel intestinal) ce cade în capcana sechestrului intralumenal, reflectîndu-se într-un deficit plasmatic constant, cu efect alcalinizant indirect.

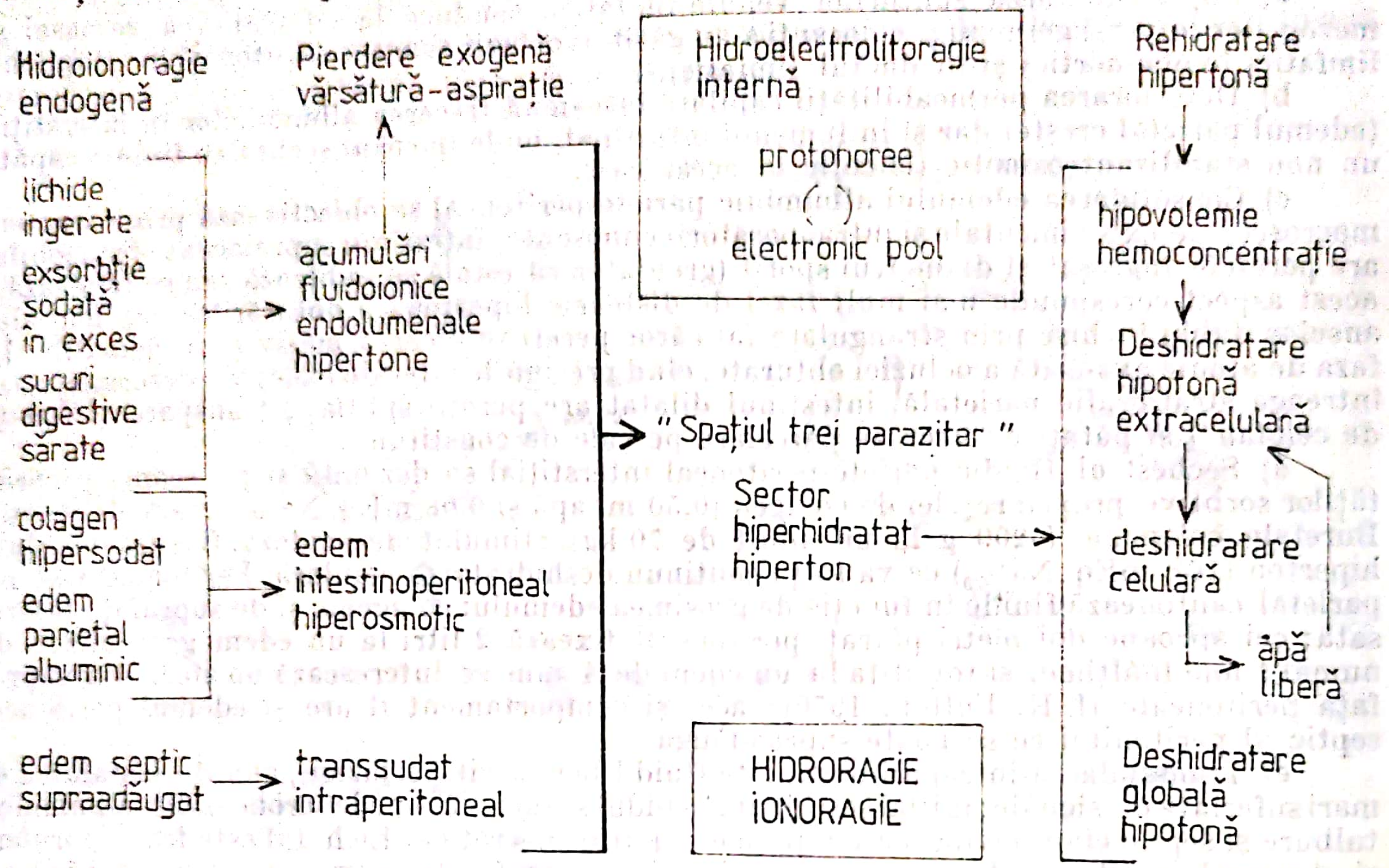
Hidroionoragie endogenă
Pierdere exogenă vărsătură-aspirație
Hidroelectrolitoragie internă
protonoree
( )
electronic pool
Rehidratare hipertonă
lichide ingerate
exsorbție sodată în exces
sucuri digestive sărate
acumulări fluidoionice endolumenale hipertone
hipovolemie hemoconcentrație
Deshidratare hipotonă extracelulară
" Spațiul trei parazitar "
Sector hiperhidratat hiperton
colagen hipersodat
edem parietal albuminic
edem intestinoperitoneal hiperosmotic
deshidratare celulară
apă liberă
edem septic supraadăugat
transsudat intraperitoneal
HIDRORAGIE IONORAGIE
Deshidratare globală hipotonă

Fig. 11.15 — În ocluzii, pierderile exteriorizate (vărsături sau/și aspirație) sînt inconstante, intermitente și incomplete. Sechestrele fluidoionice endogene *sînt cele dominante* dar dificil de evaluat; agregarea tuturor pierderilor endolumenale și parietoperitoneale generează imensul *spațiu trei parazitar hiperton al ocluziei* (practic, adeseori subestimat); acesta deshidratează și dezechilibrează ionic, inițial *spațiul extracelular* (pe seama căruia se și dezvoltă, micșorîndu-l continuu) și apoi și *spațiul celular.* Se remarcă efectul final de „deshidratare globală hipotonă extraintestinală" și necesitatea administrării parenterale de mari cantități de fluide izotone și chiar hipertone.

---

[37] Valorile plasmatice de Na, Cl și K sînt scăzute în această fază. În ocluzia avansată, exportul celular de potasiu explică însă hiperkaliemia cu hiperkaliurie. Numai în variantele supravateriene de ocluzie poate surveni o hipokaliemie severă în cadrul cercului vicios al lui Moore: pierderea potasiului (12 mEq la litru) și a clorului în vărsături accentuează alcaloza; aceasta scoate potasiul din celule (pentru a echilibra excesul de HCO_3^-) dar întotdeauna sub rata continuă a pierderilor gastrice și urinare de potasiu, ce agravează constant alcaloza ș.a.m.d.

Ca să devină permanent izoton cu plasma (cum a fost la început) *fluidul intralumenal hiperton fură incontinuu apă extracelulară*; lichidul interstițial este mai departe sacrificat iar hemoconcentrația sporește pînă la o hiperviscozitate critică pentru reologia microcirculației sistemice. Transferul preferențial de apă spre intestin lasă de această dată complet descoperită electrolitemia extracelulară care (deși cu un capital real redus) se manifestă episodic printr-o *deshidratare extracelulară hipertonă (fiindcă domină lipsa de apă)* ceea ce va alarma definitiv sectorul celular.

Alerta celulară nu poate oferi decît *apă liberă nesodată*, obținută printr-un catabolism excesiv (biciuit de hipercortisolemie) care pretinde mult oxigen și sporește deșeurile (uree, acizi organici, corpi cetonici)[38]. Proteinele celulare sînt măcinate în căile neoglucogenezei (eliberîndu-se pentru fiecare gram de azot și 3 mEq de K), iar lipidele sînt oxidate sporind corpii cetonici (ce balansează parțial deficitul plasmatic anionic de clor și acidifiază urina). Apa endogenă *(autoperfuzie hipotonă)* ameliorează temporar hemoconcentrația și debitul urinar, „reanimează", cît de cît, interstițiul deshidratat dar, lipsită de sodiu[39], demască din nou *hipotonia extracelulară de fond;* „apa liberă" este de altfel atrasă și ea în sechestrele hipertone ale „spațiului ocluziv". *Intestinul ocluzionat hiperhidratat este constant și hiperton, pe cînd organismul deshidratat este real și hipoton, oricîte oscilații endogene ar încerca în scop compensator.*

Deshidratarea devenită *globală* se traduce într-o semiologie suficient de bogată și cunoscută clinic. Dată fiind hipertonia ireductibilă a „spațiului ocluziv" nota dominantă finală a deshidratării globale în obstrucțiile digestive este *hipotonia (deshidratare globală hipotonă extraintestinală)* și administrarea soluțiilor clorurate „sărate" rămîne pîrghia esențială a reechilibrării.

(vi) **Modificările acidobazice** reflectă calitatea ionică a pierderilor. În evoluția ocluziei sînt repede depășite sistemele sangvine, pulmonare și renale răspunzătoare de menținerea balanței vitale între protoni și electroni[40].

Acidoza mixtă finală decompensată este forma comună de dezechilibru, fiind expresia electronoragiei (cu protonoree) specifică stării critice a ocluziei avansate; protonii se acumulează masiv iar deficitul de electroni se manifestă sangvin (bicarbonatul standard scade sub 23 mEq$^0/_{00}$[41], excesul de baze are valori negative, iar anionul bicarbonic scade sub 22 mEq$^0/_{00}$). Acidoza se va grefa nociv pe hiperviscozitatea hemoconcentrației, declanșînd (mai ales dacă între timp survine și septicitatea) colmatarea mcr prin coagulare intravasculară diseminată (bolnavii din stările terminale, cu tegumente reci și marmorate). Astfel, dacă nu este ea însăși consecința unei stări de șoc, acidoza va genera și singură o „stare de șoc" prin veriga CID!

Acidoza metabolică are multiple rădăcini cauzale în ocluziile intestinale:

- pierderile alcaline domină sechestrele sucurilor digestive postpilorice; mari cantități de anion bicarbonic sînt eliminate endolumenal și în spațiul colonic *(acidoză de redistribuție);*

---

[38] Ocluzia intestinală oferă astfel și exemplul unei inaniții supraacute!

[39] Potasiul, eliberat din depozitele celulare, nu poate avea efectele osmotice extracelulare ale sodiului și este și pierdut în urină, drept plată pentru minimele recuperări de sodiu efectuate continuu la tubul contort distal.

[40] În faza de șoc disvolemic sau/și septic se manifestă și marile insuficiențe viscerale, verigile slabe fiind tocmai plămînul și rinichiul.

[41] Valorile acestui parametru au importanță numai în condiții respiratorii ideale.

- catabolismul celular sporeşte concentraţiile de acizi organici şi de corpi cetonici *(acidoză de inaniţie acută);*
- hipoxia tisulară conduce la acumularea de acizi organici prin blocajul ciclului Krebs şi exces extramitocondrial de acizi piruvic şi lactic *(acidoză hipoxică);*
- instalarea progresivă a unui grad de insuficienţă renală ajunge la retenţia de radicali acizi anorganici *(acidoză metabolică renală).*

Acidoza respiratorie însoţeşte ca o umbră bolnavii ocluzionaţi, a căror distensie abdominodiafragmatică şi ventilaţie ineficientă conduce la retenţie de CO_2 (CO_2 — total peste 27 mEq‰).

Alcaloza metabolică este specifică rarelor obstrucţii supravateriene; mimează sindromul umoral al stenozei pilorice: deshidratare acută prin vărsături acide (protonoragie) cu alcaloză plasmatică, hipocloremie, hipopotasemie, hipocalcemie şi hiperazotemie (sindrom Darrow). Pierderile enorme de Cl^- în vărsăturile gastrice pure (140 mEq clor la litru de vărsătură gastrică) conduc la o dramatică scădere a clorului plasmatic cu o sporire echivalentă, forţată şi nefiziologică, a anionului bicarbonic. Deoarece organismul este mai bine echipat cu sisteme tampon de luptă împotriva acidozelor, instalarea acestei bazeoze metabolice este mult mai rapidă şi mai incomodă (vezi 2.1.3). Situaţii similare apar uneori şi în cazul aspiraţiilor gastrice excesive şi prelungite, ce spoliază îndeosebi „polul acid al acumulărilor digestive"!

Specificul dezechilibrelor acido-bazice în ocluzii este posibilul amestec al pierderilor endolumenale acide şi alcaline, ceea ce atenuează instalarea stării de acidoză endogenă decompensată, caracteristică mai mult stării septice finale de şoc decît ocluziei!

11.7.4 OCLUZII PRIN STRANGULARE

Ocluziile strangulate includ toate variantele în care suferinţa vasculară este sincronă obturării lumenale (majoritatea aderenţelor, volvulusurile, invaginaţiile şi strangulările herniare propriu-zise). Acumulările fluidoionice şi distensia sînt devansate de consecinţele directe ale ischemiei; letalitatea depinde mai mult de factorii toxico-septici decît de dezechilibrele hidroelectrolitice intersectoriale; răsunetul sistemic este de tip şoc septic şi mai puţin de tip şoc disvolemic. Subtipologia patogenă a ocluziilor ischemiante însumează două situaţii:

a) Varianta „ansei dublu închise" *(acute-closed-loop)* presupune obstruarea lumenală simultan în două puncte; neexistînd „intrări" şi „ieşiri" translumenale, intestinul interesat evoluează cvasiautonom[42]. Ansele ischemice dublu închise aparţin strangulărilor herniare (externe şi interne), volvulusurilor (primitive sau secundare) şi invaginaţiilor. Faţă de obstacolul global generat de segmentul dublu strangulat, ansele supraiacente se comportă ca într-o ocluzie obturată simplă, fără să aibă însă răgazul unor acumulări fluidoionice semnificative. Spaţiul *activ de distensie şi sechestrare* este cel al ansei dublu obstrucţionate; el poate fi modest în cazul strangulărilor herniare obişnuite, sau este virtual în situaţia invaginaţiilor (în invaginaţii dobîndeşte mai multă importanţă sectorul ocluziv supraiacent). Spaţiul propriu de distensie al „dublei obstrucţii" devine important ca ecou disvolemic intersectorial în cazul marilor volvulări sau al angajărilor de segmente lungi în eventraţii şi în unele hernii interne.

b) Varianta ansei obstruate ischemic într-o zonă unică este particulară compresiilor pe bride rigide sau stricţiunilor laterale prin angajări parţiale în diverse orificii herniare naturale sau iatrogene (cunoscute sub eticheta „pensări tip Richter"). Este o modalitate în care survine instalarea rapidă a necrozei (prin edem ischemic) parcelare în timp ce manifestările obstructive supraiacente sînt incomplete.

(i) **Acumulările fluidoionice în ansele dublu închise** sînt asigurate prin sporirea exsorbţiei (flux arterial adeseori iniţial prezent) dar mai ales prin stoparea cvasitotală a insorbţiei (întoarcere venoasă blocată din start). Suprapopulaţia bacteriană răspunde de acumulările gazoase, avînd şi indirecte roluri osmotice: echipamentul enzimatic asigură deconjugarea şi dehidroxilarea sărurilor biliare cu eliberare de acizi biliari (ce stimulează local secreţiile) sau catabolizează carbohidraţii pînă la acizii graşi cu catenă scurtă, ce au mare forţă osmotică de cantonare. Neexistînd posibilitatea unor descărcări în amonte, presiunile intraenterice dobîndesc foarte repede valori de strivire a microcirculaţiei (între 30 şi 60 cm H_2O) contribuind la extravazarea de proteine şi hematii într-un masiv edem parietal pigmentat *(hemoragie interstiţială)*, cît şi în lumenul ansei strangulate şi în peritoneu[43].

---

[42] În ocluziile cu anse dublu închise coexistă două spaţii de distensie: un spaţiu propriu ansei dublu obstruată şi spaţiul din amonte (obturat distal şi deschis proximal).

(ii) **Necroza** este severul eveniment patogen specific ocluziilor strangulate. Un complex de factori ischemici sinergici conduce la devitalizarea peretelui intestinal în următoarele modalităţi:

- necroza parcelară prin presiune tisulară directă, fie pe o bridă, fie în pensările laterale antimezenterice tip Richter;
- necroza hemoragică intraparietală extinsă, consecinţă a blocajelor arteriale sau/şi venoase pe trunchiuri majore sau numai pe ramurile lor mezenterice periferice, este comună infarctizărilor din tromboemboliile mezenterice, dar şi din strangulări, volvulări şi invaginaţii;
- necroza hipoxică hipovolemică afectează irigaţia mucoasei, scurtcircuitată prin şunturi arteriovenoase în submucoasă; leziunile debutează în mucoasă dar pot interesa ulterior tot peretele (sacrificiile apar în toate stările hipovolemice critice la nivelul jejunoileonului bogat în recepţie alfa);
- necroza prin distensie parietală progresivă pînă la strivirea microcirculaţiei intramurale s-a ilustrat (fig. 11.14) cum poate fi rar întîlnită şi în ocluziile obturate supraneglijate ale intestinului subţire; este mai frecventă la ocluziile colice în varianta lentă de *closed loop* prin obturare cît şi în distensiile aerice supraacute din unele volvulări; datorită contribuţiei factorilor presionali mecanici s-a denumit iniţial necroză *diastatică*, termenul fiind notat alteori şi ca necroză *diastazică*, dacă se consideră şi rolul elementului vascular cît şi al celui bacterian enzimatic (vezi şi fig. 11.16).

Instalarea necrozei depinde de severitatea în sine a mecanismului patogen şi de timpul de acţiune[44]. Legea celor „şase ore" critice după întreruperea *totală* a irigaţiei intestinale a primit şi o confirmare de microscopie electronică: după trei ore de ischemie acută de origine arterială (experimental) este sever afectat (pe lîngă mucoasă) şi stratul muscular ce devine hipoxic şi aperistaltic; reluarea irigaţiei normale (după cele trei ore), deşi asigură viabilitatea de ansamblu, nu ameliorează complet motilitatea şi activitatea electrică neuromusculară, rămînînd modificări funcţionale ireversibile (ansă defuncţionalizată) ce îşi au ca substrat microrestructurări histologice (sigure dacă ischemia s-a menţinut 5—6 ore) pînă la fibroză (Cabot şi Komatsu, 1978)

---

[43] Pierderile eritrocitare totale depind de lungimea segmentelor strangulate şi ating adeseori valori ce reclamă transfuzii.

[44] Rămîne de referinţă un riguros studiu statistic (London County Hospital, 1948) ce a calculat importanţa factorului timp pentru strangulările herniilor femurale în diedrul ligamentelor Poupart, Gimbernat şi Cooper: necroza intestinală este prezentă la 10% din cazuri în primele 6—12 ore de la debutul strangulării şi, respectiv la 30% din cazuri după 24 de ore şi la 55% din cazuri după 48 de ore! Mecanismele ischemice din strangulările interne devitalizează intestinul ceva mai lent, comparativ cu ligamentele şi orificiile musculoaponevrotice ale herniilor externe strangulate. De altfel, nenumărate particularităţi poziţionale (cum ar fi „amorsele" epiloice) explică marea variabilitate a suferinţelor ischemice înregistrate în „viciile de poziţie" în relaţie cu timpul evolutiv.

Tabelul 11.9

Criteriile aprecierii intraoperatorii a viabilității anselor ischemice

Semiologie macroscopică	Ischemie reversibilă (ansă sigur viabilă) (stadiul de „congestie")	Ischemie probabil reversibilă (ansă probabil viabilă: „ansa suspectă, nesigură, dubioasă, îndoielnică, echimotică")	Ischemie ireversibilă (ansa sigur necrozată; ansa gangrenată)
Culoarea și aspectul general al ansei	● culoare roșie-vînătă ● inel de strangulare marcat strict edematos ● edem congestiv ● seroasa cu luciu păstrat	● culoare roșu-purpuriu-negricios* ● inel de strangulare marcat ischemic, net adîncit, palid-albicios ● edem hemoragic ● seroasa cu luciu opac	● culoare neagră-verzuie ● inel de strangulare gri-sidefiu (aspect de sfacel) ● exsudat fibrinos ● seroasa fără luciu (aspect de frunză veșted-uscată)
Peristaltismul	● peristaltism spontan net prezent	● peristaltism spontan absent (poate reveni)	● ansă flască, inertă ireversibil
Pulsațiile arteriale și aspectul mezoului	● pulsații prezente, vizibile ● mezou edematos	● pulsații palpabile ● nu sînt tromboze în mezenter	● pulsații net absente ● tromboze în mezenter
Lichidul din sacul de strangulare sau/și din peritoneu	● transsudat serocitrin (contaminare posibilă)	● serocitrin sau/și hematic (poate fi considerat net septic)	● negricios, putrid; stercoral, cînd și perforația este prezentă și activă
Răspunsul la manevrele intraoperatorii de „reanimare *in situ*"	● nu sînt necesare manevre; ameliorarea suferințelor ischemice se face vizibil, spontan, rapid și eficient	● culoarea se ameliorează net ● pulsațiile devin certe ● se ameliorează sau reapare peristaltica**	● culoarea se poate uneori ameliora, dar discret ● nu apar pulsații ● nu apare peristaltică.

* Culoarea „negricioasă" se poate datora pigmentării (hematoidină, hemosiderină) cu sînge extravazat intraparietal (gangrena propriu-zisă este mai mult „verzuie").

** Peristaltismul este, intraoperator, mai important decît pulsațiile arteriale (de preferat să fie căutate pe marginea stîngă a mezenterului) iar acestea mai importante față de culoarea și aspectul general al ansei. Sînt situații cînd ansa nu este net „devitalizată" dar ea rămîne în realitate „defuncționalizată vascular" prin leziunile hipoxice ireversibile în sectorul fragil neuromuscular și epitelial; o astfel de ansă, lăsată *in situ*, va evolua, în timp, spre o „stenoză tubulară" datorită țesutului fibros de reparare, ce se extinde de la mucoasă (care a suferit vascular cel mai mult) spre tunicile musculare; este încă un argument pentru rezecția segmentelor „dubioase" ce nu-și reiau cert peristaltica nici după manevrele de reanimare *in situ* (I. Juvara).

Dacă morfopatogeneza necrozei tisulare este suficient de studiată în general de multiple discipline, aspectele sale intraoperatorii concrete rămîn practic exclusiv în sarcina chirurgului[45]. *Cinematica evolutivă a instalării necrozei intestinale poate fi surprinsă operator în orice moment, iar decizia a rămas în continuare jalonată de clasicele criterii orientative macroscopice pentru cele trei mari posibile situații:* ansă ischemică cu leziuni cert reversibile, ansă ischemică „la limită" („dubioasă") și ansa ischemică cert necrotică (tab. 11.9).

---

[45] Este imposibil de transpus în cuvinte scrise senzația de responsabilitate acută pe care o resimte chirurgul în fața situațiilor intermediare generate de ansa ischemică dubioasă!

Raţionamentul chirurgical se bazează în esenţă pe dinamica a trei elemente (culoarea ansei, pulsaţiile arteriale şi peristaltica) şi dispune de cîteva modeste manevre practice: infiltrarea cu novocaină a mezoului, înfăşurarea ansei în comprese îmbibate în ser fiziologic cald (uneori şi uşoare percuţii mecanice şi frecări cu compresa umedă) şi reintegrarea „de probă“ a ansei în peritoneu. Toate aceste „manevre“ presupun un interval de aşteptare (apreciat la 10—20 minute) după care se reevaluează vitalitatea ansei (în acelaşi timp se urmăreşte ca bolnavul să aibă valori tensionale optime şi o oxigenare în exces). Recolorarea şi revenirea pulsaţiilor exprimă reluarea circulaţiei, dar nu oferă răspuns şi la ceea ce se va întîmpla cu motilitatea; *numai prezenţa sau reluarea peristalticii evidente este semnul sigur al păstrării funcţiei neuromusculare* (seismograful fidel al reversibilităţii leziunilor hipoxice).

Aprecierea vitalităţii segmentelor digestive include ansele ischemiate prin toate viciile de poziţie, infarctizările mezentericointestinale cît şi problema limitei rezecţiilor şi a viabilităţii tranşelor de anastomoză. O mulţime de metode adjuvante (unele încă experimentale şi reclamînd tehnologii speciale) s-au aplicat şi intraoperator în clinica umană: termocupluri pentru măsurarea temperaturii la suprafaţa ansei (creşterea cu 1°C în 10 minute are un prognostic favorabil); determinări diferenţiate de pH în tunicile intestinale; înregistrări electromiografice (se pot detecta unde active şi în lipsa peristalticii vizibile); aplicaţii locale de nitroprussiat de sodiu (sporeşte oxigenarea); urmărirea scintigrafică a circulaţiei unor microsferule marcate cu ^{99}Tc injectate în perfuzie; expunerea anselor în lumină ultravioletă, după administrarea intravenoasă de fluoresceină sodică etc. Cea mai sigură metodă pare a fi folosirea fluxmetrelor bazate pe efectul Doppler: semnalele fluxului arterial eficient pot fi (sau nu) percepute pe marginea antimezenterică a unei anse dubioase cît şi la un cm de un inel de stricţiune sau de o tranşă sortită unei anastomoze viabile (Cooperman, 1980; Hobson, 1982).

Evaluările prognostice prin tehnicile amintite, deşi sînt foarte fidele irigaţiei, aduc deocamdată numai informaţii orientative intraoperator şi nu întrec în decizie raţionamentul macroscopic chirurgical; acesta rămîne suveran, rezolvînd favorabil peste 95% din situaţii. Pînă la găsirea unor proceduri foarte precise şi uşor utilizabile, capabile să se impună în practică „greşind în minus“ mai puţin decît o face clinicianul, este de preferat rezecţia unei anse eventual viabile (dar „îndoielnică“ vezi şi 1.1.2) ori de cîte ori persistă incertitudini macroscopice[46].

(iii) **Relaţia necrozei cu septicitatea şi toxicitatea** este cheia patogenică a ocluziilor strangulate. Evidenta severitate clinică a ocluziilor ischemiante (cu prăbuşire hemodinamică, oligoanurie, insuficienţă respiratorie şi tegumente reci-marmorate[47]) a condus dintotdeauna la căutarea unui „factor toxic al ocluziei“ (mai ales că forme grave se înregistrează şi în absenţa unei evidente perforaţii necrotice, iar uneori şi după îndepărtarea chirurgicală a ţesuturilor devitalizate).

De la Amussat (1838) şi Whipple (1917) pînă la Barnet (1968), Fine (1975) şi Lillehei (1980) s-au acumulat cîteva „repere fixe“ ce permit în prezent următoarea sinteză:

a) conţinutul hiperton şi plin de germeni al ansei, strangulată sau numai obturată, este constant toxic şi are experimental un incontestabil potenţial letal;

b) bacteriile intestinale sînt esenţiale pentru toxicitate (la animalele *germ-free* toate tipurile experimentale de ocluzie nu au condus la deces);

---

[46] Faptul că evaluarea macroscopică „greşeşte mai mult în plus“ este mai degrabă util decît alarmant; analize atente ale anselor extirpate au apreciat, prin diverse tehnici, că aproape o treime din ele ar fi putut fi eventual viabile (Zuidema, 1981). Important este să se greşească chirurgical cît mai puţin „în minus“!

[47] Stare asemănătoare „colapsului algid“ indus de numeroase toxice şi veninuri prin veriga CID.

c) *toxinele bacteriene nu traversează o barieră mucoepitelială normală, dar ischemia acestei frontiere (prin dezechilibrele reologice ale microcirculației) deschide larg poarta absorbției toxice;*

d) absorbția masivă a unor cantități relativ reduse de toxine este mai gravă decît o suprapopulație bacteriană „blocată“ de o ansă încă integră, cu absorbție modestă;

e) antibioticele sînt eficiente asupra bacteriilor, dar sînt inoperante pe emisia sistemică transnecrotică a toxinelor și enzimelor bacteriene[48];

f) lichidul peritoneal, provenit de la animale decedate în experimente cu anse necrotice, este întotdeauna toxic administrat parenteral altor animale; toxicitatea lichidului este asigurată bacterian, deoarece trecerea lichidului prin filtre Seitz, izolarea anselor necrotice în pungă de plastic, sau instilarea profilactică de antibiotice în ansa necrozată asigură supraviețuirea;

g) diversele homogenate din epiteliul intestinal hipoxic declanșează și ele constant șocuri toxice experimentale.

În umbra acestor postulate se ascunde un imens număr de cercetări, prin reluări ciclice ale unor idei similare, dar cu mijloace tehnice mereu îmbunătățite. Avînd ca obiectiv general explicitarea toxicității în ocluziile intestinale, temele majore au fost și au rămas: compoziția și căile de resorbție pentru fluidele toxice din sechestrul lumenal sau/ și peritoneal; bacteriile cu toxinele și enzimele lor; hidrolazele sucurilor digestive (în special sectorul duodeno-pancreatic); produșii de degradare ai hemoglobinei; enterocitul ca reactor enzimatic; rolul barierei mucoepiteliale și al modificărilor reologice în microcirculație.

Fluidele cantonate în ansele obstruate, cît și în peritoneu (acumulate înainte și după perforații) au nocivitatea întregului amestec poluant bacterian cvasistercoral. Septicitatea și toxicitatea se manifestă sistemic înainte de disoluția fizică a rupturii peretelui intestinal, de îndată ce este afectată ischemic bariera mucoepitelială[49]. Resorbția venoasă, limfatică sau/și peritoneală începe odată cu debutul suferinței parietale hipoxice, sporește pe măsură ce se instalează necroza și este imensă după perforație.

Din mixtura de germeni, toxine și hidrolaze (eliberate de sucurile digestive, de bacterii și de enterocite), heteroproteine, polipeptide și amine, nucleoproteine, adenilați, euglobuline, produși de degradare pigmentară și pînă la deșeurile finale de histoliză, fiecare procedeu de separare (pînă la cele mai moderne) *nu a reușit* să depisteze „în plus“ o anumită substanță toxică specifică *numai ocluziei* și care să nu semene cu niciuna din substanțele mai sus amintite. În realitate, un astfel de „factor toxic particular ocluziei“ nici nu are de ce să existe „în plus“ față de suficientele substanțe „periculoase“ din arsenalul permanent al conținutului intestinal.

Ocluzia intestinală nu face decît să împrumute nocivitatea potențială a unor factori deja existenți în economia organismului, evidențiindu-le la maximum forța patogenă[50].

Dintre toți factorii sincron operaționali, enterobacteriile reprezintă *elementul decisiv*, degradarea barierei mucoepiteliale *elementul obligatoriu*, iar ca *elemente adjuvante* sînt considerate: hidrolazele sucurilor digestive, produşii de degradare ai hemoglobinei, hidrolazele lizozomiale şi plasmachininele enterocitelor.

---

[48] Important este să nu se ajungă la necroză, sau să se îndepărteze necroza în timp util; antibioticele pot fi necesare imediat pre și intraoperator, dar sînt iluzorii în fazele toxice!

[49] Spectrul toxinic al clostridiilor (hemolizine, leucocidine, lecitinaze, fibrinolizine, hialuronidaze etc.) a fost demult depistat în circulația sistemică, mai devreme față de constituirea perforațiilor anatomice.

[50] În condițiile nefiziologice ale **stazei ocluzive hipoxice** cele peste 60 de grupuri bacteriene și enterovirusuri își demască imediat virulența.

Intestinul uman este natural contaminat[51] concentraţia germenilor depăşind în ileonul distal şi colon nivelul critic de 10^5-10^6 germeni/ml. Distensia stazică favorizează dezvoltarea germenilor şi în segmentele ileojejunale proximale pînă la concentraţiile critice de tip colic, exprimate în cunoscutele „vărsături fecaloide".

Spectrul de exo şi endotoxine, cît şi cel enzimatic (dominant hidrolazic) al germenilor aerobi şi anaerobi este imens. Datorită unor izolări intermitente, printre cei mai temuţi agresori sînt consideraţi tipul A de clostridium welchii, tipul C de clostridium perfringens, streptococcul beta-hemolitic, toţi gramnegativii şi anaerobul bacteroides fragilis. Severitatea este considerată în creştere *dacă germenele este gramnegativ, dacă eliberează preponderent endotoxine şi dacă este anaerob* (în colon, anaerobii sînt de 10 000 de ori mai mulţi faţă de aerobi).

Germenii şi coeficientul lor toxic şi enzimatic explică suficient toxicitatea ocluziilor ischemice; endotoxinele anaerobilor gramnegativi închid mcr prin efecte *like*-catecolaminice, declanşează CID-ul şi blochează respiraţia mitocondrială, generînd forma cea mai rapidă şi mai „celulară" de şoc toxico-septic. Dacă se mai adaugă şi explozia de hidrolaze pe care germenii o emit în circulaţie, cu activarea proteazică brutală a sistemelor coagulolitic şi chininic nu mai poate mira „starea toxică" a ocluziei avansate[52].

Explicaţia *penetrării sistemice* a toxinelor şi enzimelor bacteriene, *înainte de perforaţia parietală*, a ezitat între calea venoasă, şi cea peritoneolimfatică (limfangita transparietală a lui Létule). În prezent, s-a înţeles că menţinerea obişnuită a florei endolumenale „în afara organismului" se datorează exclusiv **frontierei mucoepiteliale** şi că aceasta este, patologic, adevărata poartă de intrare.

Mucoasa enterală suferă de la început reodinamic (prin scurtcircuitarea irigaţiei) şi hidrolazic (prin atacul enzimatic centrifug al sucurilor digestive şi al germenilor). *Celulele mucoasei intestinale în suferinţă hipoxică* (osmotică şi energetică) *îşi pierd repede calitatea de barieră pentru conţinutul lumenal contaminat şi permit penetraţia intra şi transepitelială a toxinelor şi enzimelor proteolitice;* biosinteza mucopolizaharidelor este stopată, începînd de la vîrful vilozităţilor, unde debutează şi necroza hemoragică. Degradarea peliculei de mucină dezgoleşte lamina proprie, desolidarizînd enterocitele; atacul hidrolazic şi toxic invadează din acest moment întregul perete intestinal şi implicit microcirculaţia. Între timp, hipoirigaţia intestinală poate ajunge, microscopic, la necroze parcelare de coagulare, confluente ulterior pînă la constituirea macroscopică a perforaţiei, cu fatala deversare toxică intraperitoneală finală.

La om, contribuţia toxică a digestiei triptice prin enzimele sucurilor pancreato-intestinale nu are importanţa pe care au prevăzut-o experimentele efectuate la cîini. Mult mai active sînt hidrolazele bacteriene, cît şi cele eliberate din sacii lizozomiali ai enterocitelor distruse.

Enterocitul este un generator activ de proteaze şi de plasmachinine (el este sîmburele real al „factorului letal al epiteliului ischemic", izolat din anii 1958—1960 de către Lillehei şi Bounous). Numai eliberarea din lizozomii enterocitelor hipoxice a unui jet de substanţe (polipeptide chininice hipotensoare, factorul catepsinic inotrop negativ miocardic cît şi cel depresor pulmonar, fosfataze, beta-glucuronidază etc.) cu impact dezechilibrant plasmatic şi metabolic multicelular, poate explica întreaga semiologie severă a stărilor terminale din ocluzie.

O contribuţie toxică ce nu trebuie uitată îşi aduce şi sîngele extravazat; supus unei hemolize rapide, de către aceleaşi nocive toxine bacteriene omniprezente (care incită de altfel şi toată intrarea enterocitei în jocul patogen), sîngele răspunde de sporirea concentrațiilor de fier heminic sărăcit în electroni (fier feric) ce este capabil să oxideze epinefrina endogenă în adrenocrom, sistînd acțiunea vasoconstrictoare a acesteia, cu hipotensiunea consecutivă.

---

[51] Este ştiut că intestinul se necrozează postmortem înaintea oricărui alt viscer (Morgagni, 1769).

[52] S-au remarcat asemănările cu „şocul toxic de degarotare" şi cu toxicitatea „sindromului de strivire tip Bywaters".

11.7.5 PARTICULARITĂȚI ALE OCLUZIILOR COLONULUI

Fiziopatologia obstrucțiilor colonice oferă mai puțin dramatism clinic în comparație cu ocluziile intestinului subțire. Exceptînd volvulările, colonul este teritoriul consacrat al obturărilor; sechestrările fluidoionice progresează mai lent, iar răsunetul lor general este limitat și tardiv. Aceste aparente „avantaje“ sînt în realitate o periculoasă capcană, fiindcă nu trebuie uitat că ocluziile colice survin îndeosebi la vîrstnici și sînt stigmatizate de septicitatea bacteriilor rezidente (în patogenie) și de malignitate (în etiologie). Distensia colică are uneori șansa să se descarce spre ileon, cînd valvula ileocecală este incompetentă[53], dar, cînd aceasta este competent unidirecționată, iar obstrucția colică distală este completă, întregul cadru colonic devine o veritabilă „ansă dublu închisă“. Dacă obstacolul persistă și distensia sporește (*lent closed loop*) survin cel puțin trei tipuri de suferințe parietale necrotice, paralel cu o fulminantă exacerbare a septicității.

(i) **Perforațiile diastatice:** termenul, ce subliniază factorul mecanic presional, a fost lansat ca atare de către Heschl în 1880; ulterior, s-au adăugat în explicație și elementele ischemice cît și cele enzimatice-bacteriene, utilizîndu-se și noțiunea de perforație diastazică[54]. Leziunile apar îndeosebi pe peretele ventral, mai slab irigat (vasele pătrund preferențial în dreptul „orelor două și zece“) al cecului; aspectul anatomic este o lacerație peritoneomusculară în care se exprimă fie o perforație punctiformă, fie o fisură longitudinală. Deși contribuția factorilor vasculari și enzimatici bacterieni nu poate fi ignorată, în perforațiile diastatice strict cecale se poate admite că factorii fizici presionali sînt dominanți și suficienți. Seducătoarea aplicație a legii Laplace (la o presiune endolumenală egală, tensiunea laterală, pe cm^2 de suprafață parietală, este mai mare acolo unde și raza este mai mare) ajunge să explice de ce presiunea endocolică de 20—30 cm H_2O (frecvent găsită în ocluzii) dezvoltă o tensiune laterală pe cm^2 (la un diametru cecal de cca 10 cm) cu valori superioare tensiunilor mecanice[55] de rupere colică (110 cm H_2O) (fig. 11.16). Aprecierea (pe radiografii repetate) a unui „diametru cecal critic“ oscilează de la 9 cm (inițiala valoare a indicelui Lowman și Davies, 1956) la 12—14 cm; se consideră că pericolul necrozei cecale începe la 10 cm și este iminent peste 12 cm. Deoarece tensiunile laterale sînt nocive în orice punct pe cadrul colic, o componentă presională diastatică se recunoaște și în cazul perforațiilor pe colonul transvers cît și al celor plasate imediat juxtatumoral. În general, factorii fizici sînt dominanți dacă obstrucția este completă și evoluția distensiei rapidă; în celelalte situații intervin și factorii vasculari și cei septici, mucoasa colonică fiind doar fragilizată prin hipertensiunea intralumenală.

---

[53] În majoritatea tratatelor, competența unidirecționării valvulei Bauhin este considerată ca prezentă la 60—80% din populație; dar estimările sînt ezitante.

[54] Contaminarea nosologică a apărut de fapt încă din anul 1899 cînd, în literatura franceză, s-a publicat un articol cu titlul „Perforation diastasique du colon ascendant“.

[55] Trebuie notat că valvula Bauhin poate deveni „presional incompetentă“, lăsîndu-se pasată retrograd la valori de peste 40—55 mmHg (55—75 cm H_2O); supapa ileocolică se poate astfel deschide înainte de a se produce perforațiile diastatice (s-ar explica astfel relativa raritate a depistării intraoperatorii reale a acestei complicații, poate și prea mult teoretizată; este comunicată în sub 5% din toate obstrucțiile colice distale).

(ii) **Perforațiile colice juxtatumorale** sînt un sediu binecunoscut prin frecvența lor; ulcerații mucosubmucoase imediat supraiacente tumorilor obstructive sînt adeseori remarcate pe piesele de rezecție. Soluția de continuitate este rezultatul amestecului de factori ischemici, presionali, septici și necrotici maligni într-o formă nespecifică de „colită ulcero-hemoragică ischemică segmentară juxtatumorală".

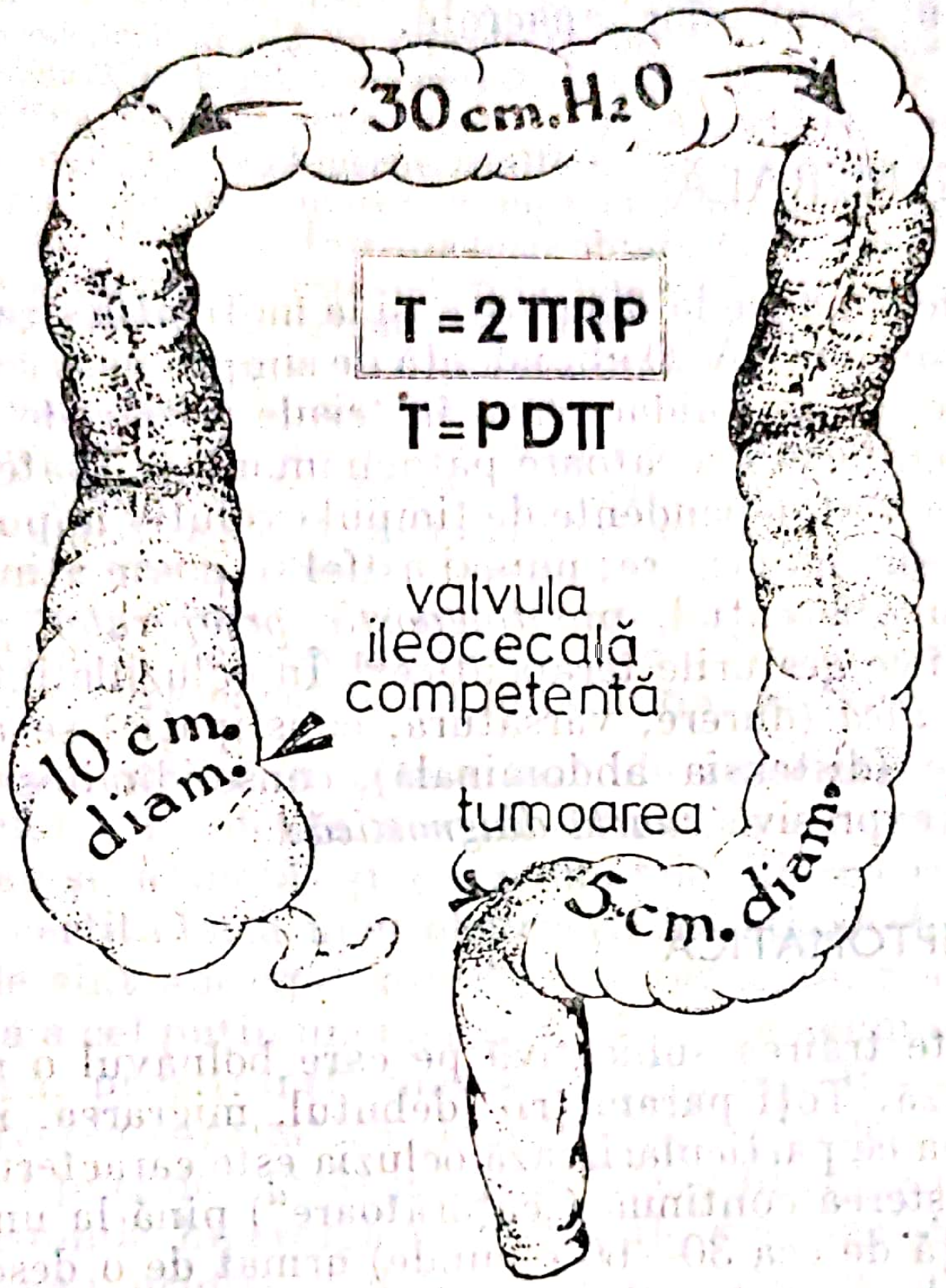

$$2 \times 3{,}14 \times 5 \times 30 = 942 \text{ cm } H_2O$$

tensiune pe cm^2 perete cecoascendent

Fig. 11.16 — Efectele presionale ale distensiei în ansa colică dublu închisă s-au calculat conform legii lui Laplace: $T = PD\pi$ (T — tensiunea exercitată parietal lateral; P — presiunea endolumenală axială; D — diametrul colic) reușindu-se o explicație elegantă și „matematizată" pentru predilecția cecală a perforațiilor (presiunea lateroparietală crește evident cu raza tubului intestinal) deși ele survin și în alte tipologii de anse strangulate, inclusiv la intestinul subțire; de altfel, situațiile sînt practic suficient de rare și este exagerat să fie prea mult hipertrofiată importanța factorilor fizici presionali, fiindcă perforația nu este pur „diastatică" niciodată (intervenția elementului trofic parietal, vascular și septic, o transformă într-o perforație întotdeauna „diastazică").

(iii) **Necroza parietocolică difuză acută** sau „gangrena colică extensivă" (Kremen, 1945), este din ce în ce mai des comunicată ca o complicație posibilă a obstrucţiilor colice tumorale (Teasdale şi Mortensen, 1983) fiind cvasisimilară tiparului anatomochirurgical de *toxic megacolon* întîlnit pe fundalul granulomatozelor şi ischemiilor colice (vezi 6.4.1); întregul colon apare verde-negricios, pînă la gangrenă putridă. Patogenia se datorează hipertensiunii intralumenale cu strivire ischemică a mucoasei *pe întreaga coloană colică* şi invazie parietală histolitică masivă a germenilor anaerobi.

11.8 CLINICĂ GENERALĂ

Examenul clinic conduce la diagnostic şi la motivaţia strategiei terapeutice în nouă din zece cazuri de OIA. O abundenţă de simptome şi semne, filtrate prin raţionamentul clinic, fie se solidarizează în triade şi tetrade caracteristice, fie rămîn solitare, dar cu forţă evocatoare patognomonică. Toate variabilele ecuaţiilor formelor clinice sînt dependente de timpul evolutiv impunînd o examinare repetată pînă la cvasimonitorizare; numai astfel se poate atinge, printre meandrele diagnosticului diferenţial, un *diagnostic preoperator pozitiv* capabil să orienteze şi să justifice gesturile terapeutice[56]. În ocluziile intestinale, o consacrată *terţă simptomatică* (durere, vărsătură, constipaţie) se alătură celui mai elocvent semn fizic (distensia abdominală), consolidîndu-se astfel, la majoritatea cazurilor, o expresivă *cuartă diagnostică!*

11.8.1 TRIADĂ SIMPTOMATICĂ

(i) **Durerea** este trăirea subiectivă pe care bolnavul o relatează iar medicul o interpretează. Toţi parametrii (debutul, migrarea, intensitatea) sînt importanţi, dar ceea ce particularizează ocluzia este caracterul *colicativ* (crampat) al durerii: creşterea continuă („căţărătoare") pînă la un maximum tetanizat (cu persistenţă de cca 30—60 secunde) urmat de o descreştere rapidă şi totală. Dacă, pînă la o nouă colică, se înregistrează o perioadă de disconfort minim sau de linişte totală (interval liber) colica este *intermitentă* („colica de luptă") şi se consideră *specifică fibrei musculare netede în toate obstrucţiile lumenale digestive:* intervalul liber este de 1—5 minute pentru jejun şi 5—20 minute pentru ileon; la colon, intervalele libere depăşesc 20 minute (dacă sînt sub 5 minute trădează situaţiile diareice şi colitice). Pe lîngă repetabilitatea colicilor tipice sînt şi numeroase alte situaţii: uneori colica descreşte nesemnificativ (nu are un clar *free-interval)* rămînînd cu o intensitate cvasicontinuă (în ocluzii foarte înalte, dar şi în pancreatite, calculi migratori renali sau biliari, gastrite acute), sau se permanentizează net un maximum sfîşietor (în diverse strangulări, obturaţii prin impactare şi ischemii vasculare abdominale); brutalitatea sincopală[57] a unor colici violente de debut, cu exacerbări paroxistice, se înregistrează în volvulările rapide şi complete.

---

[56] Simptomele şi semnele se mai clasifică în *iniţiale, de stare* şi *tardive* (vezi 11.8.4); adeseori acelaşi simptom sau semn are o evoluţie stadială personală. Monitorizarea clinică „ideală" presupune o supraveghere activă timp de 24 ore pe zi, 60 de minute pe oră şi 60 de secunde pe minut!

[57] În astfel de situaţii apar confuziile cu ulcerul perforat, pancreatita acută, cu colica renală, tabetică, porfirinurică, saturnină, cu torsiunile de organe parenchimatoase şi cu hemoragiile intraperitoneale (în special de tipul sarcină ectopică ruptă)!

Substratul durerii viscerale inițiale este presiunea intraenterică în obturări sau torsiunea mezourilor și ischemia tisulară în strangulări. Sediul durerii („locul unde naște și moare durerea") are o importanță restrînsă la cîteva situații: impactările prin corpi străini, strangulări în zone limitate și, eventual, unele bride unice obstruante; neavînd proiecție precisă, durerea viscerală este resimțită difuz în planul sagital de dezvoltare embrionară, cu aproximarea: ocluziile jejunale în abdomenul superior, ocluziile ileale juxtaombilical, iar cele colonice în abdomenul caudal și uneori perineal (obstrucțiile rectosigmoidiene și herniile obturatoare). Interesarea peritoneală va reproiecta durerea (somatică de această dată) în zonele de suferință seroasă ischemică și septică corespunzătoare. În ocluziile funcționale lipsește durerea colicativă, fiind prezent numai un disconfort abdominal generalizat.

Sincronă cu frecventele salve hiperperistaltice, durerea poate fi uneori semicontinuă la debutul unor ocluzii obturate („marea crampă abdominală") devenind însă repede o durere colicativă intermitentă tipică. Într-o ocluzie obturată, dacă după colicile intermitente se instalează o colică permanentă, este sugerată supraadăugarea rapidă a unei suferințe vasculare. Pe măsură ce intestinul proximal obturației se destinde, atacurile de hiperperistaltică intermitentă se răresc în timp și scad în intensitate; într-un interval de timp similar cedează și colica neîntreruptă a strangulărilor[58].

Urmează perioada „de stare" a ocluziei, în care obiectiv evoluează evenimente patogene severe (distensia progresivă la obturări și necroza la strangulări) dar subiectiv se înregistrează numai o durere modestă, conform aforismului că „boala înaintează spre rău atunci cînd bolnavul se simte mai bine"; de aceea este „trădătoare" dispariția durerii și acalmia pe care și-o procură organismul printr-o analgezie endogenă; în această fază se pregătesc elementele septice ale celei următoare, cînd o altă durere (dominant somatică peritoneoparietală) va stoarce organismului ultimile resurse catecolaminice și ergonale.

Regulă practică: numai în prima fază de suferință (etapa optimală a diagnosticului clinic) coincidența durerii colicative cu unda peristaltică (ce poate fi văzută sau/și palpată) și cu zgomotele hidroaerice (auzite sau/ și auscultate) oferă certitudinea unei obstrucții intestinale[59].

(ii) **Vărsăturile** sînt aproape întotdeauna prezente, realizînd descărcarea proximală naturală a cel puțin unei părți din fluidele acumulate în spațiul de distensie. În clinică, prin transformarea vărsăturilor în *aspirație controlată* se reușește obiectivarea cantitativă și calitativă a pierderilor exogene.

Cel puțin trei tipuri de vărsătură se întîlnesc în ocluzii: *vărsătura reflexă* (provocată de tensiunile hiperalgice inițiale ale mezourilor, de septicitate în stadiile avansate, sau printr-un determinism continuu metabolic și toxic); *vărsătura productivă de descărcare* (asigurată prin eforturi active, antiperistaltice); *vărsătura de regurgitație* (vărsătura fără efort, sau „prin prea plin") caracteristică ocluziilor funcționale, dar prezentă și în faza de distensie atonă a ocluziilor obturate mult evoluate.

În momentul impactării obstructive, sau în cel al garotării mezentericovasculare, apar vărsăturile reflexe, ca ecou antiperistaltic al primelor unde violente ce se izbesc de obstacol[60]. Pînă la vărsăturile productive urmează un interval liber (în care persistă totuși senzația de greață, iar, uneori, și sughițul[61]) de numai cîteva ore în ocluziile înalte, de o zi sau două în obstrucțiile distale ale intestinului subțire, sau de 3—7 zile în ocluziile colonului (în ocluziile colice distale, cu valvulă Bauhin competentă, vărsăturile productive pot să și lipsească după o primă vomă reflexă; dacă apar, sînt notate numai în stadii extrem de neglijate, cînd ileonul nu se mai poate evacua în imensul rezervor colonic aflat deja în iminență de perforație).

---

[58] Contracțiile musculare pot fi suficient de violente pentru a traumatiza intestinul și a contribui mecanic la edemul parietal, în special în variantele intermitente, incomplete și recidivante de ocluzie.

[59] Dacă examinarea bolnavului se face în stadiile avansate, — „caracterele durerii de debut" se stabilesc, pe cît posibil, prin interogatoriu.

[60] Aceste vărsături reflexe sînt cele ce pot conduce la „erori în plus" de orientare diagnostică inițială; bazate pe întregul spațiu de culegere splanhnică, ele survin în orice tensionare lumenală colicativă (apendicită, colecistită, pancreatită, salpingită, colică renală etc.) și în orice suferință a mezourilor ce rezonează toate împreună. Numai vărsăturile productive propriu-zise („vărsăturile mecanice") sînt caracteristice ocluziei intestinale organice.

[61] Sughițul este frecvent prezent și în ocluziile funcționale.

Sediul obstacolului se impune în *cantitatea*, *calitatea* și *repetabilitatea* vărsăturilor; topografiile supravateriene provoacă salve de vărsături imediate, incoercibile și rapid dezechilibrante alcalozic; în localizările duodeno-jejunale foarte înalte, dar subvateriene, vărsăturile devin repede biliare și apoi poracee; obstacolele jejunoileale medii generează vărsături mai rare, dar ample, ce pot ajunge pînă la stercorale-brune cu halenă *fecaloidă;* vărsăturile devin net maronii-negricioase-*fecaloide* (bacteriile degradează enzimatic conținutul intestinal) în evoluția localizărilor ileale distale[62].

Vărsăturile spontane[63] nu ajung la o decomprimare eficientă a distensiei; în ocluziile proximale vărsăturile sînt mai mult spoliative decît decompresive fiindcă distensia e modestă sau nulă; în ocluziile medii și distale, cu distensie severă, ansele lungi, pline și grele, se comprimă între ele, generînd o compartimentare ce împiedică regurgitarea fluidelor; în timp ce distensia sporește, vărsăturile active devin mai rare și reduse cantitativ; în final, apar vărsăturile facile, de regurgitație, cauză frecventă de complicație prin aspirație traheobronșică.

Toate aceste limite ale descărcării spontane prin vărsătură sînt numai ameliorate (și nu complet rezolvate) de aspirație; *incontestabila valoare terapeutică a aspirației gastrointestinale dirijate nu trebuie să conducă la uitarea dezavantajului că tot ceea ce se aspiră reprezintă pierderi nete!*

(iii) **Absența emisiei rectoanale de gaze și materii fecale** este un simptom ce poate permite uneori și singur diagnosticul de ocluzie intestinală[64]; poate să coincidă relativ cu debutul ocluziei și are mare valoare *dacă se remarcă după instalarea colicilor* (dacă o îndelungată constipație precede colicile, situația se poate datora și numai unor fecaloame desicate, nici acestea simplu de rezolvat întotdeauna!).

Deși esențial, acest simptom ascunde multe capcane practice. Cel mai frecvent factor de eroare este posibila eliminare spontană a conținutului intestinal de sub obstacol; în caz de obstrucție completă, după una sau două emisii se instalează ulterior o semnificativă „tăcere“ definitivă[65]. Dacă obstrucția este incompletă survin însă repetate crize de diaree explozivă, reprezentînd debacluri ale proliferării bacteriene în staza supraiacentă obstacolului, precedate de dureri colicative cu zgomote hidroaerice (sindrom König). Varianta König este considerată specifică obstacolelor incomplete ale intestinului subțire și ale segmentului ileocecal, cînd întreaga „criză“ se consumă în cîteva minute. Pentru obstacolele colonice incomplete, evenimentele clinice sînt mai puțin precise ca în sindromul König tipic și au o extincție mai mare în timp: după o constipație de cca 24—72 ore, cu balonare moderată și dureri difuze, „criza colică“ dispare după golirea bruscă a colonului printr-un peristaltism eficient și sesizabil[66].

---

[62] „Vărsăturile fecaloide“ sugerează o ocluzie distală a intestinului subțire și nu a colonului; ele reprezintă transformarea stercorală a fluidelor cantonate în distensie (prin stază și proliferare bacteriană de cel puțin 24—48 ore) *și nu materii fecale propriu-zise regurgitate din colon.* Ca valoare prognostică vărsăturile fecaloide au rămas cu aceeași semnificație de severitate, trădînd un stadiu avansat de ocluzie.

[63] Cu cît este mai distal un obstacol cu atît este distensia mai mare și vărsătura mai tardivă și ineficientă!

[64] Tușeul anorectal este o manevră simplă de obiectivare a acestui simptom considerat „cardinal“!

[65] În faza de debut a ocluziei, prezența emisiilor de gaze și materii fecale, chiar și după instalarea colicilor, nu exclude diagnosticul de ocluzie intestinală!

Dacă se apelează (în clinică) la „testul clismei de evacuare“ acesta trebuie corect interpretat; clisma are în ocluzie un scop diagnostic înșelător și un rol terapeutic nul[67]. Prin clismă se pot totuși diferenția ocluziile complete de cele incomplete: în cazul ocluziei complete, repetarea clismei nu evacuează mai multe gaze sau/ și materii fecale decît prima clismă, iar un eventual control radiologic nu indică modificări importante în distensia hidroaerică proximală obstacolului. Asociate unei stări ocluzive, scaunele sangvinolent-gleroase pot trăda unele invaginații, infarcte intestinale sau cancere distale friabile.

11.8.2 SEMNE ABDOMINALE

Indiferent de stadiul evolutiv, în toate situațiile de OIA diagnosticul clinic se construiește respectînd întreaga metodică a examenului fizic, chiar dacă un semn esențial este evident și dominant.

(i) **Anamneza** rămîne eternul izvor de informații: intervențiile chirurgicale din antecedente (unele chiar pentru alte episoade ocluzive) dacă nu rămîn enigmatice, pot oferi cheia diagnosticului și a strategiei terapeutice; cunoașterea terenului biologic, patologic și farmacologic al cazului îndrumă asupra unor etiologii posibile, întotdeauna de mare utilitate, dar mai ales în ocluziile funcționale și în cele vasculare. Sînt necesare numai două sublinieri: dacă nu îl și oferă, anamneza dirijează întotdeauna diagnosticul; dar, mirajul primei orientări diagnostice anamnestice (Juvara) niciodată nu trebuie să excludă și celelalte posibilități etiopatogene[68].

(ii) **Inspecția** este o neîntreruptă surprindere și obiectivare vizuală de semne abdominale și generale. Înregistrarea transparietală (obezii pierd această șansă) a mișcărilor de reptație provocate de ondulațiile viguroase ale peristalticii, la debutul ocluziei, are o inestimabilă valoare: peretele abdominal este șănțuit, mișcările se văd, zgomotele se aud iar durerea o acuză bolnavul (situația este frecvent întîlnită în impactările de corpi străini, în bridele solitare și în invaginații). Rareori (dar memorabil) se pot urmări „cilindrii mișcători“ ai invaginațiilor sub forma unei mase tumorale (*boudin*-ul) ce sporește în volum pe măsură ce încarcă segmentul supraiacent. Inventarierea cicatricelor abdominale și a zonelor herniare este obligatorie în OIA[69].

---

[66] În mod paradoxal, tocmai alternanța diareei cu constipația trebuie să atragă atenția asupra unor ocluzii incomplete, devenind un simptom mai alarmant decît însăși constipația izolată! Situații similare se întîlnesc și în ocluziile incomplete ale ileo și colostomiilor.

[67] Pentru că are riscuri (perforația unei anse colice supratensionată sau/și fragilizată tumoral) și pretează și la erori de interpretare, clisma (ca și administrarea de purgative și opiacee) intră în categoria gesturilor terapeutice interzise înafara mediului spitalicesc!

[68] Următorul argument este edificator: la cazurile operate în antecedente pentru neoplasme intraabdominale cauza ocluziilor survenite ulterior poate fi *benignă în pînă la o treime din situații* (DeVita și Osteen, 1982).

[69] Sînt cunoscute dificultățile examenului clinic în herniile obturatoare și perineale în general, cît și în herniile femurale, epigastrice și Spiegel-iene în caz de obezitate.

Eventraţiile strangulate pot fi evidente, dar strangulările intrasaculare cer o atenţie sporită la formele multidiverticulare.

Inspecţia adună şi cele mai multe date privind *semnul cardinal* al ocluziei: *distensia abdominală (meteorismul)*[70]. Meteorismul poate fi semilocalizat (periombilical în distensia intestinului subţire şi „în cadru" în distensia colonului) sau difuz (în ocluziile funcţionale); poate fi de la început imobil (în ocluzii funcţionale şi după volvulări), alteori spontan mişcător, sau mobilizabil la simple ciupiri şi percuţii parietale (generînd reptaţiile vizibile); poate fi simetric (mai mult în faze iniţiale de constituire) sau oblic, ovoid cu asimetrii particulare (volvulusul de sigmoid sau de cec). Simetria sau asimetria distensiei depind de capriciile dezvoltării spaţiale intraabdominale a acumulărilor fluidogazoase în anse cu lungimi şi topografii variabile. Distensia este impresionantă în ocluziile funcţionale, în volvulusul de sigmoid („cea mai mare balonare abdominală") şi în obstrucţiile ileale distale.

(iii) **Percuţia** este utilă dacă acumulările gazoase predomină; timpanismul meteorismului de ansamblu poate acoperi şi matitatea hepatică. Percuţia devine înşelătoare cînd este mult lichid în anse; se poate obiectiva uneori matitatea declivă sau/ şi deplasabilă a ascitei ocluziei avansate, dar poate coexista şi ascita unei carcinomatoze! Sondajul uretrovezical precede manevrele de percuţie!

(iv) **Palparea** decelează în ocluziile obturate o senzaţie de *rezistenţă elastică* specifică meteorismului în formare; în timpul unei colici active se poate percepe o apărare musculară discretă ce se remite însă imediat; între colici rămîne numai o vagă iritaţie peritoneală nespecifică. Pe fundalul abdomenului meteorizat elastic, surprinderea şi palparea „maselor tumorale migratoare" este eventualitatea invaginaţiilor, sau fecaloamelor şi corpilor străini încă mobili. Se pot palpa uneori şi plastroane septice (inflamatorii sau tumorale) explicînd fie o ocluzie mecanică fie una inflamator-organică. În cadrul manevrelor palpatorii, succusiunea bimanuală detectează un *clapotaj intestinal* amestecat cu un eventual *clapotaj ascitic*. În ocluziile funcţionale peretele abdominal este constant nedureros şi elastic.

Rezultă că, pentru multe tipologii ocluzive, palparea este valoroasă mai ales prin aceea ce reuşeşte să stabilească în minus: *absenţa contracturii sau apărării musculare nete*. Pe măsura evoluţiei distensiei spre suferinţe ischemice parietale, micile semne de iritaţie peritoneală devin mai zgomotoase, formînd anticamera semnelor majore de răspuns musculoparietal, ce apar cînd septicitatea peritoneală complică ocluzia obturată neglijată[71].

În ocluziile de la debut ischemiante este caracteristică palparea precoce a unei „arii localizate" de iritaţie peritoneală; obiectivarea şi a unei „mase tumorale" (corespunzînd adeseori ansei dublu închise prin strangulare) cu o apărare musculară în proiecţia ei parietală, trădează iminenţa necrozei. După constituirea perforaţiei, apărarea sau/ şi contractura generalizată trec la cîrma întregului tablou abdominal.

---

[70] Distensia abdominală („meteorismul" sau „balonarea") este expresia distensiei intestinale şi împrumută evoluţia temporală a acesteia. De aceea distensia nu este un semn iniţial, ci aparţine perioadei de ocluzie constituită şi avansată.

[71] Septicitatea peritoneală masivă, ca rezultantă finală a unei ocluzii obturate neglijate, proiectîndu-se într-un spaţiu peritoneal deja multiagresionat (inclusiv septic) nu se mai exprimă întotdeauna prin „apărări" şi „contracturi" parietale tipice!

(v) **Auscultația abdominală** oferă date a căror valoare nu este niciodată suficient de subliniată[72]. Stetoscopul devine cel mai important instrument pentru chirurg în stabilirea unui diagnostic clinic de colică intestinală[73]. Sînt trei tipuri de zgomote intestinale:

- borborismele peristalticii fiziologice, înregistrate la intervale de cca 20 secunde și durînd cca o secundă;
- borborismele prelungite, nete și metalice, survenind în valuri sincronizate cu crampele hiperperistaltice din ocluziile obturate; între colici abdomenul este tăcut; borborismele dominant gazoase au nuanță metalică (capătă caracter de „bolboroseală“ cînd sînt net hidroaerice);
- zgomotul „de plescăit“ nu este generat de peristaltică, ci de trecerea, prin cădere, a unei cantități de fluid dintr-o ansă destinsă în alta; se percepe numai după o așteptare îndelungată (de 10—15 minute) în ocluziile funcționale sau în cele obturate avansate.

Fiind dependente de evoluția distensiei fluidogazoase[74] și de peristaltică, zgomotele intestinale sînt mai caracteristice ocluziilor mecanice (abdomen zgomotos) și absente în cele funcționale (abdomen liniștit). Zgomotele lipsesc în parezele paraseptice și în orice tip de ocluzie cînd instalarea necrozelor se trădează și printr-un silențium complet („tăcerea de moarte“).

(vi) **Tușeul rectal** procură informații prin ceea ce depistează direct sau prin ceea ce reușește să excludă[75]. Asocierea unei ampule rectale neocupată caudal (sau clismată) la un tablou ocluziv cert distal, orientează spre un obstacol rectocolic supraiacent limitei digitale, sau spre o pseudoobstrucție colonică; în ortostatism, se poate uneori percepe polul inferior al unor tumori rectale ampulare înalte; tumorile pelviene compresive sînt adeseori mai sesizabile prin tactul vaginal. Variantele rare de hernii perineale, herniile obturatoare și strangularea hedrocelului unui prolaps rectal, eventual ar putea fi relevate de combinarea tactului rectal cu cel vaginal. Fecaloamele fixate și corpii străini impactați intrarectal își încep și tratamentul odată cu depistarea, prin primele încercări de triturare și extragere manuală. Cînd tabloul clinic atrage atenția în mod deosebit asupra regiunii rectosigmoidiene iar inspecția anorectală este incertă se apelează la proctosigmoidoscopie (contraindicată dacă sînt suspiciuni de ischemie). Se obiectivează astfel un bogat lanț nosologic de leziuni posibile: neoplasme rectosigmoidiene, polipoze și diverticuloze, granulomatoze, corpi străini și mai ales volvulusul sigmoidian (în care caz se pot realiza și gesturi terapeutice cel puțin temporar eficiente; vezi 11.12.2).

(vii) **Semne nominalizate;** în clinica ocluziilor s-au adunat numeroase semne cu importanță enciclopedică, marcate în timp cu nume proprii:

---

[72] Caracterele muzicale ale variantelor de zgomote hidroaerice sînt indescriptibile în cuvinte; ele trebuie căutate, auzite și reținute în memoria clinicianului; auscultația trebuie prelungită pînă la 15 minute.

[73] Treves (1899) plasa un stetoscop asupra regiunii de proiecție a cecului pe timpul unei clisme; dacă auzea pasajul fluidului la acest nivel, putea să afirme că ocluzia nu era la nivelul colonului (fără radiologie!).

[74] Cu stetoscopul plasat ombilical se pot asculta zgomotele cardiace sau/și murmurul vezicular respirator transmise prin lichidul distensiei (Bailey); scăderea distensiei poate fi apreciată și prin dispariția conducerii lichidiene a acestor unde sonore (Gelin).

[75] Fie că ampula rectală este liberă („goală“) fie că nu, informația în sine nu are mare valoare și nu poate include sau exclude diagnosticul de OIA (Setlacec).

— Semnul von Wahl (semnul balonului) se referă în general la meteorismul imobil, elastic-renitent şi timpanic. Cînd „balonul" este dominant central şi simetric se consideră caracteristic volvulusului intestinului subţire. Pot fi şi abateri de la rigorile iniţiale ale semnului von Wahl: meteorism difuz şi eventual mat (lichide mai multe) şi nu foarte sonor, sau balon animat încă de mişcările peristaltice (semnul Schlange) din amonte. Pentru volvulusul sigmoidian s-a adoptat o „triadă von Wahl": balonare imensă cu aspect net asimetric şi imobilitate la inspecţie; rezistenţă elastică la palpare; timpanism înalt la percuţie.

— Semnul Kiwull (semnul timpanismului cu rezonanţă metalică) este de fapt inclus în triada von Wahl pentru volvulusul sigmoidian.

— Semnul Bouveret (semnul clapotajului amforic cecal) se obiectivează uneori în cadranul drept abdominal în obstacolele colice distale cît şi în volvulusul ileocecal.

— Semnul DeQuervain (tumoarea fantomă) se referea iniţial la senzaţia palpatorie de cilindru membranos umplut cu aer, al cărui volum mişcător sporeşte pe măsura distensiei (similar semnului Schlange); denumirea s-a extins ulterior şi la palparea invaginaţiilor migratorii.

— Semnul Gangolphe (semnul matităţii deplasabile în ocluzie) presupune şi un timpanism asociat la matitatea declivă deplasabilă.

— Semnul Nothnagel (alt „semn al balonului" obţinut prin combinarea percuţiei cu auscultaţia), semnul Laugier (semnifică numai meteorismul juxtaombilical al intestinului subţire), semnul Caster şi Jaffé (indicanuria considerată specifică ocluziilor intestinului subţire), semnul Hilton (consemna o observaţie practică reală: cu cît este mai proximal obstacolul cu atît este mai severă reducerea diurezei), semnul Besges (perceperea palpatorie a peristalticii), semnul Bayer (asimetria ovoidului sigmoidian volvulat), punctul Thevenard (sensibilitate la palparea deasupra ombilicului în ocluziile intestinului subţire), semnul Hocheneg (ampula rectală liberă în prezenţa unei ocluzii) şi semnul Gold (ansă destinsă decelată în Douglas prin tuşeu rectal) au toate o valoare redusă şi exclusiv istorică.

11.8.3 SEMNE EXTRAABDOMINALE

Dacă examenul fizic abdominal este piedestalul diagnosticului, examenul general este oglinda evolutivă a proiecţiei dezechilibrelor spaţiului intestinoperitoneal în efecte sistemice. Examenul general adună puţine date în *faza de debut* a ocluziilor obturate; alerta dureroasă iniţială (cu anxietate, facies crispat, tahicardie şi tahipnee) se topeşte în faza de atonie a acalmiei trădătoare. Dar, încă din vicleana *etapă de stare* trebuie căutată semiologia insuficienţelor viscerale incipiente (generate de distensia progresivă) ce nu se mai opresc pînă la tabloul complet al stării de şoc. O stare generală „acceptabilă" pentru intervale mari de timp, reuşeşte să păcălească clinicianul în multe din ocluziile funcţionale cu pivot septic, mai ales în circumstanţele postoperatorii. Starea generală *afectată sever la debut şi apoi persistentă* trădează suferinţele variantelor ischemice ce se grăbesc spre necroză şi septicitate.

În cadrul semiologiei generale, o mare parte din parametrii de urmărire clinică clasică au devenit monitorizabili instrumental[76]. Rămîn comentabile cîteva semne generale:

- *Facies*-ul toxic pînă la „hippocratic" aparţine stării septice terminale şi nu ocluziei. *Facies*-ul chinuit de marea colică ischemiantă este însă caracteristic garotărilor.

---

[76] Volumul monitorizării parametrilor vitali în OIA (catetere exploratorii sau/şi terapeutice, monitor cardiac, proteze respiratorii etc.) sporeşte corespunzător evoluţiei stării critice a ocluziei, cît şi tarelor organice ale fiecărui caz (cardiovasculari, renali, diabetici, insuficienţe respiratorii cronice etc.).

- Toate semnele clinice ale *deshidratării globale hipotone* (setea, limba uscată, globii oculari hipotoni, pliul cutanat) au valoare sporită dacă sînt asociate și la scăderea debitului urinar orar (vezi tab. 11.16 și tab. 11.24).
- *Febra*, dacă are timpul să se manifeste, poate reflecta (fără ca aceasta să fie o regulă) septicitatea necrozelor; adeseori, febra se datorează mai mult unei deshidratări cu hipersodemie de redistribuție temporară, unui neoplasm febril stenozant, unei diverticulite obstructive sau unei septicități peritoneale primitive, generatoare de ocluzie funcțională paraseptică (ocluziile organoinflamatorii sînt caracteristic febrile)[77]. Semnificativă este și *hipotermia* tegumentelor marmorate din stările terminale cu depleție sodată masivă și prăbușire circulatorie („colaps algid").
- *Parametrii cardiovasculari și respiratori* beneficiază de o evaluare clinică clasică (puls, PA, numărul respirațiilor pe minut) cît și de una instrumentală (PVC, determinări Astrup, eventual cateter Swan-Gantz pentru *wedge-pressure* intrapulmonară etc.). Nu trebuie însă uitat că scăderea VSCE este suficient de bine surprinsă cu determinările presionale arteriale obișnuite (dacă sînt repetat efectuate) și că întreaga bogăție semiologică a pulsului periferic (dacă este corect interpretat) este o expresie fidelă a performanței cardiace globale. Aprecierea clinică a funcției respiratorii rămîne în continuare veriga slabă a practicii (mai ales dacă nici respirațiile nu sînt periodic numărate!).

11.8.4 STADIALIZARE EVOLUTIVĂ NATURALĂ

Din datele obținute prin examenul clinic trei semne se disting ca importanță practică:

— distensia abdominală (se manifestă adeseori tîrziu);

— zgomotele hidroaerice (dispar destul de repede);

— absența inițială a semnelor de suferință peritoneală (cînd sînt prezente de la început au de asemenea semnificație: orientează spre un mecanism ischemic necrozant).

Distensia abdominală (apreciată simultan prin inspecție, palpare, percuție și auscultație) rămîne semnul fizic cardinal; adăugat la triada simptomatică inițială (unde constipația este considerată „simptomul cardinal") se obține careul diagnosticului clinic al ocluziei intestinale. Deși semn *sine qua non* pentru ocluzie, distensia abdominală lipsește în obstrucțiile foarte înalte (numite de aceea și „ocluzii fără ocluzie"), în multe ocluzii vasculare și în strangulările de tipul Richter; distensia este absentă în faza de debut și poate fi estompată de o eventuală aspirație deja instituită.

Necesitatea gîndirii clinice în dinamică este obligatorie îndeosebi față de tipologia ocluziilor obturate, ce pot traversa (uneori cîteva zile) trei etape evolutive fără delimitări ferme între ele. Extincția în timp a fiecărei etape depinde mai mult de modalitatea patogenă (ocluziile ischemiante nu respectă această stadialitate) și de topografia obstacolului și mai puțin de etiologia acestuia și de mecanismul particular (tab. 11.10).

---

[77] „Ocluzia febrilă înseamnă peritonită" (Clavel); bineînțeles că ocluziile ischemiante ajung repede și frecvent în astfel de situații.

Tabelul 11.10.

Disocierea în trei etape evolutive a semiologiei clinice în ocluziile intestinale prin obturare*

	Faza constituirii ocluziei	Faza ocluziei propriu-zise	Faza ocluziei complicate
simptome	Durere colicativă (dominant viscerală)	Acalmia trădătoare	Durere peritoneală (dominant somatică)
	Vărsături reflexe	Vărsături de descărcare	Vărsături prin prea plin
	absența persistentă a evacuărilor rectoarale de materii fecale și gaze		
semne	Hipermotilitate cu distensie incipientă	Distensie majoră progresivă	Distensie atonă imobilă
	rezistență elastică la palpare		Semne de suferință peritoneală
	Zgomote hidroaerice prezente	Timpanism la percuție	Silentium absolut; uneori matitate deplasabilă
	Dezechilibre sistemice absente	Semne generale datorate distensiei Dezechilibre sistemice reversibile	Instalarea insuficiențelor viscerale și a dezechilibrelor sistemice ireversibile

---

* Ocluziile funcționale au de asemenea o evoluție în etape, dar toate sînt mai sărace în semne locoregionale și bogate în semne generale. Ocluziile ischemiante au o evoluție rapidă și constantă spre complicații; încă de la debutul lor se instalează atît semne severe de suferință intestinoperitoneală cît și pentru întregul organism.

Prima etapă (faza de debut și de constituire a ocluziei) este *bogată în simptome și săracă în semne.* Durerea colicativă oferă adeseori suficiente elemente de diagnostic clinic. Pot apare și cîteva efecte sistemice reflexe (vărsături, tahicardie, anxietate) datorită proiecțiilor durerii viscerale. În ocluziile prin strangulare semnele generale inițiale sînt mai numeroase, zgomotoase și persistente. Pe lîngă epuizarea musculară atonă, peristaltica exagerată pregătește aperistaltismul fazei următoare și prin însăși durerea colicativă, care smulge repetate emisii de amine endogene (prin paracrinie parieto-intestinală) generînd o stare de simpatotonie locoregională, frenatoare pentru motilitate.

A doua etapă (faza de stare) este dominată de *distensie* și de ecourile sale sistemice directe (este faza ocluziei propriu-zise). Patogenic are *efecte de sector intestinoperitoneal* cu severe acumulări fluidogazoase parazitare. Clinic este o etapă atonă nedureroasă numită „tăcerea dinaintea furtunii“ (Hațieganu) sau „acalmia trădătoare“ (Dieulafoy). Protecția la durere (prin opioidele endogene) pe care și-o oferă organismul, ascunde clinicianului dezechilibrele fluidoionice cît și suferințele hipoxice parietale intestinale, ce-și pregătesc loviturile *indirecte* ale etapei următoare. Sînt însă de pe acum prezente semnele generale *directe* ale distensiei: hipoventilația prin sporirea gradientului peritoneopleural și ascensionarea diafragmului, scăderea întoarcerii venoase, deshidratarea extracelulară cu hipovolemie, hemoconcentrație și oligurie. Toate aceste modificări homeostazice, încă lipsite de suferințe reologice, coagulolitice şi metabolice generale nu trebuie confundate cu o reală stare de şoc, ele fiind doar heraldica acestuia.

A treia etapă (faza „terminală“) corespunde complicaţiilor ocluziei avansate, cu extinderea suferinţei spaţiului intestinoperitoneal în întregul organism. Semiologia aparţine mai puţin ocluziei şi mai mult stării de şoc; la distensia severă se adaugă deshidratarea globală, iar funcţiile vitale cedează treptat. Dezechilibrele intersectoriale majore includ şi spaţiul celular, iar tulburările electrolitice şi acidobazice ajung la valori cu relief clinic; de această dată survin perturbări reologice ale microcirculaţiei extraintestinale cu hipoxie şi alterarea metabolismului visceral global. Este starea de şoc disvolemic (hipovolemic pentru spaţiul vascular) particular ocluziilor obturate, *în care spaţiul enteroperitoneal hiperhidratat deshidratează organismul.* Dacă se supraadaugă şi numeroşi factori septici (nelipsiţi în ocluziile ischemiante) se amestecă agravant şi în obturări starea de şoc disvolemic cu cel septic. Clinica înregistrează treptat semiologia severă a „stării critice“ iar tabloul ocluziv abdominal îşi pierde multe din caracteristicile sale.

Aprecierea în timp, faţă de debut, a primei etape la 6—12 ore, a celei de a doua la următoarele 6—12 şi a ultimei la peste 24, pînă la 72 ore, are o importanţă practică restrînsă; în primul rînd, obstrucţiile jejunale înalte şi îndeosebi cele duodenale au o evoluţie cu mult mai rapidă, iar localizările colice (dependente şi de comportamentul valvulei ileocecale) pot avea evoluţii lente (4—7 zile) cu decompensări sistemice modeste; în al doilea rînd, procesul ocluziv are o continuitate multifactorială ce estompează întotdeauna trecerile de la o etapă la alta; rapiditatea de „galop“ cu care se succed sau/şi se acumulează fenomenele patogene obligă chirurgul să raţioneze şi să acţioneze cu promptitudine (să interpreteze corect simptomele şi să caute, nu să aştepte, semnele) pentru a devansa instalarea evenimentelor severe. Relativele frontiere ale etapelor temporale evolutive nu trebuie să ofere comoditate clinică faţă de ocluziile neischemiante; împrumutînd un vechi aforism, se recomandă „să nu răsară soarele de două ori“ fără ca un caz diagnosticat cu ocluzie intestinală obturată să nu fie explorat chirurgical; şi aceasta cu atît mai mult, cu cît, aproape niciodată nu se poate elimina preoperator cu certitudine şi o suferinţă ischemică!

Dacă impactul terapeutic ratează primele două etape evolutive ale ocluziei obturate, chirurgul nu mai are de luptat cu o „ocluzie intestinală“ ci cu o „stare complexă de şoc derivat dintr-o ocluzie intestinală“ ceea ce va reclama un efort terapeutic multidisciplinar. În etapa finală a ocluziei, rezolvarea obstrucţiei şi a distensiei nu mai are efectele atît de spectaculare ca în primele două etape, fiindcă, între timp, *ocluzia intestinului a dezechilibrat întregul organism; reechilibrarea convenţională a spaţiului intestinoperitoneal trebuie majorată pînă la rangul de resuscitare energetică sistemică.*

11.9 EXPLORĂRI PARACLINICE

Disocierea teoretică între examinările clinice şi cele paraclinice rupe o simbioză practică, evidenţiată atît de întreaga monitorizare ce se interpretează de fapt prin raţionament clinic, cît şi de urmărirea clinică a semiologiei clasice cu mijloace în prezent tehnicizate. Explorările paraclinice, oricît de modernizate, oferă încă extrem de puţin diagnosticului preoperator propriu-zis de ocluzie intestinală, ce rămîne un diagnostic „eminamente“ clinic[78]. Datele de laborator permit numai aprecierea indirectă a dezechilibrelor stadiului evolutiv al ocluziei, cît şi o modestă orientare asupra unor mecanisme, topografii şi etiologii posibile. Radiologia constituie sprijinul constant al diagnosticului clinic în ocluziile intestinale, dar şi ea este „întotdeauna utilă şi niciodată indispensabilă“ (Mondor).

---

[78] Este motivul pentru care şi explorării intraoperatorii îi revin şi îi rămîn în OIA roluri diagnostice decisive.

11.9.1 DATE DE LABORATOR

Datele de laborator au cele mai relative și înșelătoare valori în OIA; datorită rapidelor translații intersectoriale hidroionice, dificil de obiectivat prin calcule și dozări (mai ales în condițiile suprapunerii corectoare a aportului terapeutic parenteral de fluide și electroliți), sînt necesare recoltări la intervale mai mici de 24 de ore și adaptarea rezultatelor la dinamica patogeniei fiecărui caz. Aceeași cantitate reală de *eritrocite* se exprimă fie printr-un hematocrit sporit în perioada de hemoconcentrație a unei ocluzii obturate, fie printr-o falsă anemie cînd apare emisia de apă endogenă sau dacă aportul parenteral este excesiv (același comportament îl au și *proteinele plasmatice*). Se înțelege că anemia și hipoproteinemia unui teren malign vor fi inițial mascate și abia ulterior demascate de aceste deplasări fluidoelectrolitice specifice ocluziei. În etapele avansate de ocluzie obturată, sau de la început în cele strangulate, mari cantități de eritrocite și proteine se extravazează în pereții și lumenul intestinal, dezechilibrînd brusc hemogramele și proteinemiile.

Electroliții, ce nu au nici măcar relativa constanță intravasculară a eritrocitelor și a proteinelor, sînt și mai greu de evaluat. Deși capitalul sodic este brutal scăzut prin furtul natriului în distensia spațiului trei parazitar și prin capturările colagenice, valorile plasmatice pot fi multă vreme normale, datorită aceleiași hemoconcentrații și a accentuării retenției urinare pentru sodiu. Potasiul are un comportament și mai aleatoriu: fiind pierdut în mari cantități în distensie și nefiind protejat la tubul contort distal, poate surveni o hipopotasemie în perioada de stare a ocluziei; cînd începe exportul celular de potasiu se înregistrează hiperpotasemia specifică din fazele terminale. Fiindcă este constant pierdut în distensie și în vărsături (și nu îl protejează și nu îl completează nici un sistem endogen) numai clorul se exprimă într-o hipocloremie cvasipermanentă.

Pierderea reală a ionilor se calculează uneori în vărsături și aspirație, dar pierderea lor relativă (inițial izotonă) în spațiul de distensie este numai estimată. Vărsăturile și lichidele aspirate pot fi hipotone (mai ales după lavaje) pe cînd sechestrul hidroionic profund al distensiei rămîne hiperton. Lichidele exteriorizate în vărsături sînt moderat hipotone (de remarcat că ating totuși valori electrolitice totale de cca 250—285 mEq‰ avînd anion proteic nul) față de plasmă (electrolitemie totală 300—310 mEq‰) și față de fluidul interstițial (electrolitemie totală 310—315 mEq‰), dar, eliminîndu-se, ele nu fac decît să accentueze hipertonia fluidelor restante din distensie (cu cît aspirația este mai distală, intestinală propriu-zisă, electrolitemia lichidului aspirat sporește, depășind pe cea plasmatică). Este evident că hipertonia fixă a spațiului de distensie generează forța osmotică constantă ce deshidratează spațiul extracelular și apoi și pe cel celular (hipertonia distensiei sporește de la Treitz la Bauhin).

Hipertonia pasageră a spațiului vascular (în general a întregului sector extracelular) este falsă (de redistribuție) datorîndu-se numai lipsei acute de apă; în realitate toți electroliții extracelulari sînt deficitari, fiind supți în distensie, de unde nu mai pot fi recuperați (mai ales sodiul și clorul). Adevărata *hipotonie extracelulară* devine evidentă spontan numai cînd apare apa liberă din celule: hiposodemia, hipocloremia, normo sau hiperpotasemia (export celular) și anemia din spațiul intravascular trebuie gîndite permanent în acest mod (înainte de a se manifesta ca atare) încă din etapele cînd sînt „compensate“ de deshidratarea extracelulară.

În bateria standard de analize în OIA se includ:

a) *Hematocritul* și *hemoglobina* cresc sau rămîn la valori „normale“ cînd deshidratarea extraintestinală persistentă maschează pierderile eritrocitare reale în pereții și lumenul intestinal (în cazul volvulărilor, invaginațiilor și a obstrucției venelor mezenterice). După autoperfuzia cu apă celulară sau după reumplerea volemică terapeutică se va sesiza imediat deficitul eritrocitar intravascular[79].

b) *Leucocitoza* este cvasiconstantă, datorită hipovolemiei circulante prin furt inițial de apă (leucocitoză de redistribuție, pînă spre 15 000 în ocluziile obturate) dar nu trebuie exagerat prea mult cu semnificațiile sale. În ocluziile ischemice septice sporesc semnificativ polimorfonuclearele tinere (dar este nevoie de timp) și cele imature (Arneth „la stînga“) situație ce nu se mai poate explica numai prin deshidratare; leucocitoze între 15 000 și 25 000, cu viraj net spre stînga, s-au raportat în numeroase tipuri de ocluzii strangulate. În obstrucțiile vasculare mezenterice s-au comunicat uneori leucocitoze de redistribuție de tip pseudoleucemic (40—60 000). Cînd survin mari capturări sangvine globale (de asemenea în infarcte mezenterice sau în volvulări) s-au raportat, alteori, paradoxale leucopenii de consum (dar cu Arneth tot la stînga).

c) *Proteinele sangvine* au același comportament cu al hematocritului, deși albuminele încep înaintea eritrocitelor să se acumuleze în sechestrul parietal și intralumenal, sporindu-i acestuia calitățile osmotice. În ocluzia avansată, proteinele intralumenale ajung în proporții cvasiegale cu cele din plasmă.

d) *Dozările urinare* oglindesc (la o funcție renală normală de start) deshidratarea (densități urinare de 1025—1030) și dezechilibrele metabolice: moderate proteinurii, glicozurii, cetonurii și sediment bogat în cilindrii amestecați[80].

e) *Hiperglicemia* se poate manifesta inițial, ca efect hipercatecolaminic, în variantele ischemice hipovolemice și hiperalgice.

f) *Ureea* și *creatinina* sporesc plasmatic în faza hipercatabolică celulară, în septicitate și în condițiile restrîngerii treptate a funcției renale.

g) *Ionograma plasmatică* reflectă:

— valori oscilante și nespecifice ale natriemiei (în valoare absolută sodiul „extraintestinal“ este constant scăzut);

— hipopotasemii inițiale (pînă la valori critice atone de 3—2 mEq‰) cu hiperpotasemii finale (pînă la valori critice pentru funcția cardiacă);

— hipocloremii de diferite intensități (pînă la 70—50 mEq‰ în ocluziile foarte înalte);

— hipocalcemii, uneori cu ecou clinic tetanizant.

h) *Ionograma urinară:* scădere a eliminărilor de sodiu (ce este recuperat preferențial fiindcă organismul își cunoaște bine deficitele) și parțial de clor (fiindcă deficitul său plasmatic este constant) cu sporirea progresivă a eliminărilor de potasiu (cu potasiu se plătesc reținerile de sodiu).

i) *Ionogramele lichidelor aspirate* au mari variații după „adîncimea“ de la care se culeg fluidele[81]. Cu cît mai distală este aspirația, cu atît mai concentrată este electrolitemia:

— Na^+: de la 100 mEq (gastric) la 140—150 (aspirație intestinală jejunoileală sau ileostomie);

— K^+: de la 5—10 mEq (gastric) la 10—20 (amestec de bilă, suc pancreatic și intestinal);

---

[79] În cazurile cînd este considerată justificată, transfuzia în ocluzii trebuie și anticipată și sincronizată cu administrarea masivă de soluții cristaloide polielectrolitice. Modificările hematocritului trădează de fapt și instalarea dezechilibrelor oncotice ale albuminelor plasmatice; numai deplasările de apă și electroliți nu influențează singure și semnificativ eritronul.

[80] Urina reflectă indirect deshidratarea (prin densitate) și inaniția acută (prin corpii cetonici). Dar, ceea ce interesează pe clinician în OIA este în primul rînd variația debitelor urinare, pe care le va corela neîncetat cu valorile PA, PVC și cu semnele clinice ale modificărilor de hidratare.

[81] Înmulțind miliechivalenții cu numărul litrilor aspirați se calculează pierderile reale de electroliți; se observă că valorile maxime ale electrolitemiei (caracteristice aspirațiilor distale) depășesc valorile plasmatice și interstițiale (vezi tab. 11.7).

— Ca^{++}: de la 3—4 mEq (gastric) la 5—20 (lichid biliar);

— Cl^-: de la 80—160 mEq (gastric) la 50—150 (aspirație intestinală);

— HCO_3 : de la 30—40 (bilă) la 60—120 (amestec intestinal).

j) *Parametrii sintetici ai EAB* determinați sangvin[82] la intervale cît mai mici (3—6 ore) completează interpretarea ionogramelor:

— în alcaloza metabolică (situație specifică obstrucțiilor supravateriene dar și aspirațiilor digestive excesive și prelungite) scad plasmatic sodiul (spre 120 mEq‰) și clorul (spre 60 mEq‰) și sporesc acizii organici și bicarbonații (spre 50 mEq‰);

— în acidoza metabolică (situația cea mai comună) scad sodiul (spre 125 mEq‰), clorul (spre 85 mEq‰) și bicarbonații (spre 10 mEq‰) și cresc potasiul, acizii organici și radicalii acizi;

— acidoza respiratorie de hipoventilație adaugă retenția de CO_2 (pînă la 45 mEq‰);

— alcaloza respiratorie (survine în protezările respiratorii excesive) se manifestă prin hipercloremie (spre 115 mEq‰)[83].

Alte dozări cu valoare inconstantă și relativă:

- creșterea amilazemiei în OIA compromite valoarea acesteia de test specific pancreatitelor acute; o hipertensiune duodenointrapancreatică este o cauză posibilă, dar este și mai sigură eliberarea amilazelor, laolaltă cu familia întreagă a hidrolazelor lizozomiale (majoritatea dificil dozabile în practică) din toate celulele aflate în teritoriul de suferință hipoxică, cît și din complexul necroticobacterian al anselor gangrenate;
- sporirea lacticdehidrogenazei plasmatice este considerată specifică infarctelor mezenterice, dar ea este numai una din multiplele enzime de citosol care, alături de hidrolazele lizozomiale, sînt aruncate în plasmă din toate celulele hipoxice;
- creșteri ale prostaglandinelor pulmonare PGF_2 (și a metabolitului lor inactiv KH_2PGF_2) s-au surprins încă din momentul instalării septicității în ocluziile ischemiante (Oettinger, 1983);
- modificări acidotice s-au remarcat precoce în obstrucții ale arterei mezenterice superioare (Brooks, 1977);
- sporirea semnificativă a leucocitelor în fluidul peritoneal, obținut prin puncție, la 6—8 ore de obstrucție arterială mezenterică (Ghanem, 1970; Wangensteen a pledat mult pentru această metodă, considerînd-o „comparabilă ca fidelitate" cu arteriografia selectivă și mai simplu de efectuat în situațiile leziunilor vasculodigestive acute).

11.9.2 EXAMEN RADIOLOGIC

Examenul radiologic confirmă diagnosticul clinic de ocluzie intestinală, permite orientări între cele patru tipologii ocluzive (tab.11.11), diferențiază uneori topografia obstacolelor (intestin subțire, colon sau ambele teritorii) și oferă rareori și etiologia (calculi biliari ectopici, calcifieri tumorale și corpi străini radioopaci pe examenele directe, sau aspecte caracteristice depistabile prin examinări speciale cu substanțe de contrast) (fig.11.17).

Examenul radiologic abdominal direct (radioscopie extemporanee sau/și radiografie cu filme suficient de mari și execuție tehnică corectă) rămîne cea mai valoroasă explorare în OIA[84].

---

[82] Numai dacă s-ar reuși introducerea în practică a determinărilor sincrone și ale electroliților intracelulari, bilanțurile și raționamentele clinice ar căpăta precizie, eliminîndu-se estimările actuale încă de tip algebric, prin ecuații cu multiple „necunoscute"!

[83] Se remarcă asocierile practice fie nocive (acidoza metabolică cu acidoza respiratorie) fie benefice (alcaloza metabolică de aspirație ameliorează acidoza metabolică, iar o protezare, chiar inițial în exces, poate ameliora atît acidoza respiratorie cît și pe cea metabolică).

[84] Poziționările posteroanterioare sau/și laterale, în ortostatism, decubit lateral și chiar în Trendelenburg sînt diferit preferate și adaptate particularităților fiecărui caz. Mai importantă este regula menținerii pacientului timp de 15 minute în ortostatism (sau în poziție șezîndă, după condițiile stării sale biologice) înaintea examenului radiologic; este timpul optim necesar atît acumulării de aer sub diafragm, cît și disocierii imaginilor hidroaerice. La examinarea scopică să nu se omită aria pulmonară și mobilitatea diafragmului. Radiografia abdominală directă (de la simfiza pubiană la cupolele diafragmatice) poate rămîne un adevărat „buletin de identitate al ocluziei" (Hepp).

Tabelul 11.11

Semiologia radiologică în cele patru tipologii ocluzive (modificată după C. E. Welch și J. Frimann-Dahl, 1975)

Semnele radiologice	**A.** Ocluzia funcțională	**B.** Ocluzia obturată	**C.** Ocluzia strangulată	**D.** Ocluzia vasculară
Dispersia acumulărilor	gaze difuz dispersate, în același timp în intestinul subțire și în colon	aspecte tipice, fie pentru jejun, fie pentru colon (depind de topografia obstacolului)	gaze puține într-o ansă unică (closed-loop); sau nimic notabil*	puține gaze dispersate în jejunoileon; uneori gaze în trunchiul portal
Caracterul nivelelor hidroaerice	multiple, largi, dispuse pe jejunoileon și colon („în tablă de șah“)	nete, cu aspecte tipice pentru jejunoileon sau pentru colon	imagine unică și localizată (cu lichid mult); sau nimic notabil*	cel mai adeseori absente sau nespecifice
Imagini specifice anumitor mecanisme și forme clinice	pseudoobstrucția colonului stîng, cu dilatație progresivă de cecoascendent este o variantă specifică ocluziilor funcționale	„trepte de scară“ „tuburi de orgă“ „cuiburi de pasăre“ pneumobilie sau/și imagini de calcul biliar ectopic (rareori)	„în boabă de cafea“ „cîrjă frîntă“ „omega“ și „U-răsturnat“ „semnul Frimann-Dahl“ semnele caracteristice invaginațiilor	ansele cu pereții îngroșați (în obstrucțiile venulare) pot să proemine în cadrul unui pneumoperitoneu explorator
Exsudatul peritoneal	prezent dacă a preexistat o peritonită	prezent în stări tardive	uneori prezent de la început	prezent în cantități moderate
Funcția și aspectul cupolelor diafragmatice	cupole foarte elevate, cu mobilitate redusă	cupole uneori elevate, cu mobilitate păstrată	cupole normale, cu mobilitate redusă	cupole normale, cu mobilitate păstrată

* Un cert tablou clinic ocluziv asociat unui „film normal“ trebuie să sugereze un mecanism ischemic rapid; de asemenea trebuie evitată eroarea așteptării unor imagini hidroaerice „tipice“ considerînd acumulările numai gazoase drept „nealarmante“; retenția gazoasă (trădînd suferințe avansate ale mer) este un criteriu suficient de elocvent pentru OIA.

Imagini gazoase (dar niciodată net hidroaerice) se surprind în mod normal în fornix-ul gastric, bulbul duodenal și colon. În ocluziile obturate, acumularea de gaze numai la nivelul intestinului subțire este sugerată de conturul valvulelor conivente (care ocupă întreg diametrul transvers al imaginii intestinale; jejunul oferă acest gen de imagini caracteristice, pe cînd ileonul este mai șters valvulat) și de localizarea imaginilor gazoase în porțiunea centrală a abdomenului. Acumularea de gaze la nivelul colonului este ilustrată de conturarea haustrelor colice (ce ocupă numai o porțiune din diametrul transvers al imaginii) și de localizarea imaginilor gazoase la periferia abdomenului sau în pelvis. O particulară cantonare gazoasă în hemicolonul drept este caracteristică sindromului Ogilvie, în care devine necesară măsurarea, pe clișee repetate, a progresiei diametrului cecal.

Imaginile hidroaerice sînt criteriul tipic de diagnostic radiologic pentru ocluziile intestinale; ele apar stereoscopic la circa 4—6 ore de la debutul

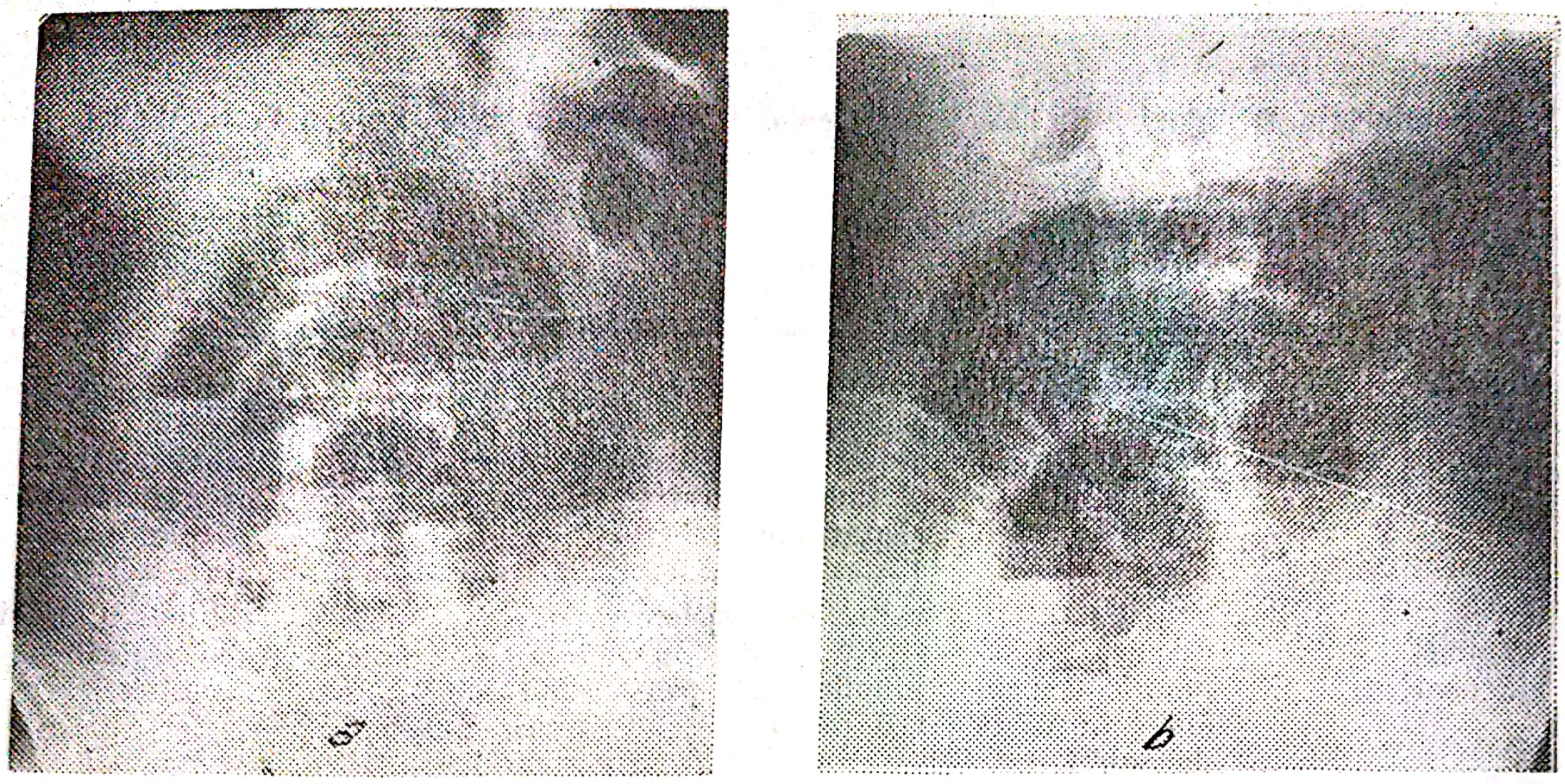

Fig. 11.17 — Cîteva imagini radiologice ilustrative pentru utilitatea lor diagnostică în OIA primitive, cît şi în unele ocluzii postoperatorii sau în stări subocluzive (clişeele radiologice aparţin cazuisticii ultimilor zece ani din Clinica chirurgicală a Spitalului de Urgenţă). *a* — Ocluzie pe intestinul subţire mijlociu prin strangulare într-o hernie crurală (arcurile medioabdominale suprapuse au valvule conivente tipice pentru jejun; domină distensia gazoasă întrucît caracterul acut al adresabilităţii nu a oferit timpul necesar acumulării de imagini hidroaerice). *b*— Ocluzie pe intestinul subţire distal, prin clasica „bridă postapendicectomie“ (imaginea este obţinută la peste 12 ore de la debutul simptomelor ocluzive; sînt prezente cîteva acumulări fluidogazoase; valvulele conivente sînt estompate şi rare, trădînd şi contribuţia distensiei ileale).

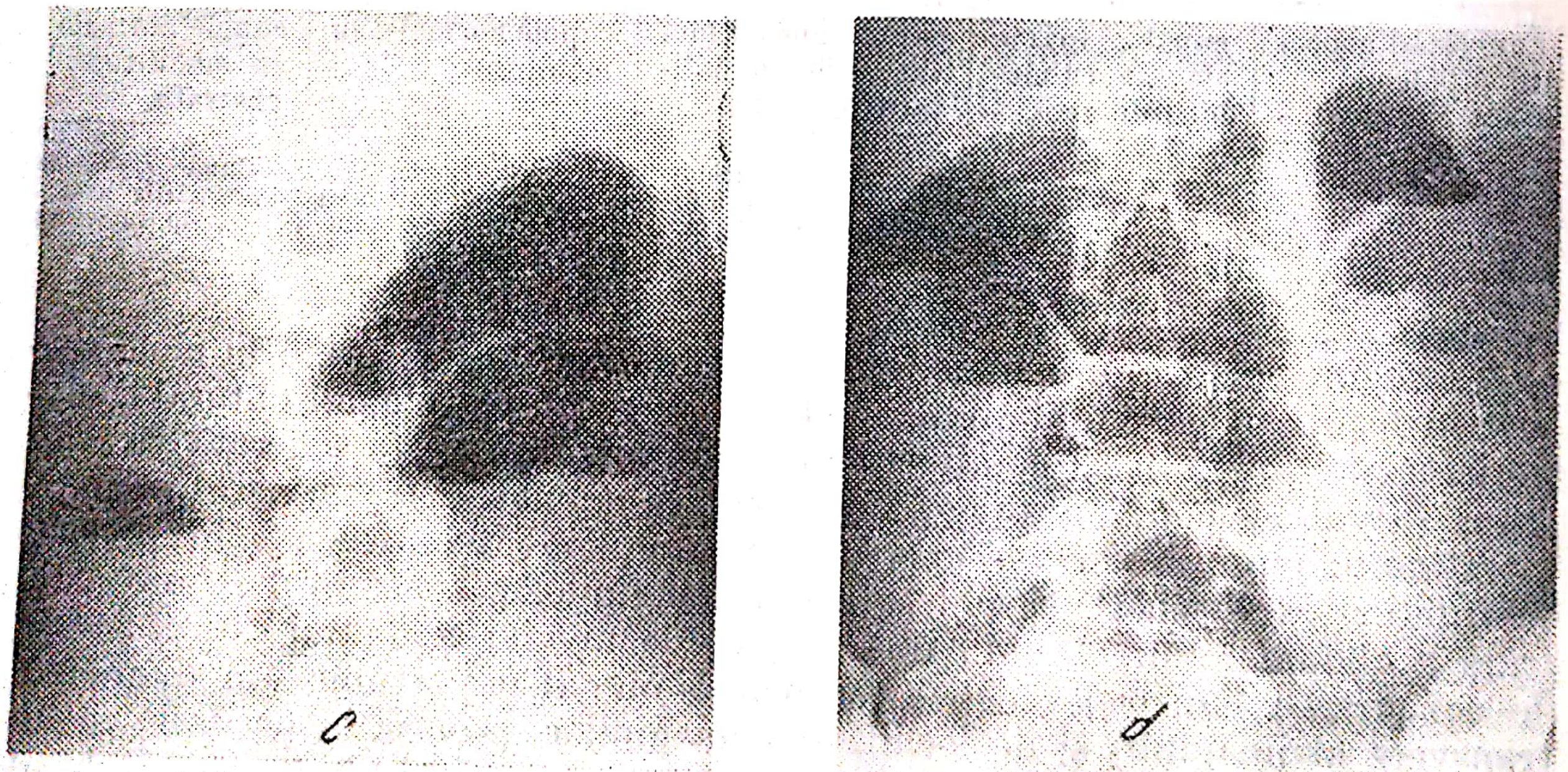

Fig. 11.17. c — Ocluzie prin periviscerită benignă („peritonită plastică“) postoperatorie tardivă (distensia intestinului subţire mimează ansele colice). *d* — Ocluzie prin periviscerită malignă („carcinomatoză peritoneală“) internată la 48 de ore de la instalarea ondulantă a simptomatologiei (sînt prezente şi cîteva imagini hidroaerice colice; intraoperator, dispersia metastatică interesa şi bucla sigmoidiană).



Fig. 11.17. e — Ocluzie devenită completă prin neoplasm colic situat imediat sub unghiul splenic, internată la 6 zile de la debutul inițial insidios (distensia hidroaerică a ansei drepte a transversului se amestecă, în timpul scurs, cu suficiente imagini stazice pe intestinul subțire, unele dintre ele plasate juxtatumoral în hipocondrul stîng). *f* — Ocluzie pe intestinul subțire prin vechi aderențe pelvigenitale (internarea tardivă, la peste 36 ore de la startul suferinței ocluzive, motivează multiplele distensii hidroaerice, unele pseudocolonice)

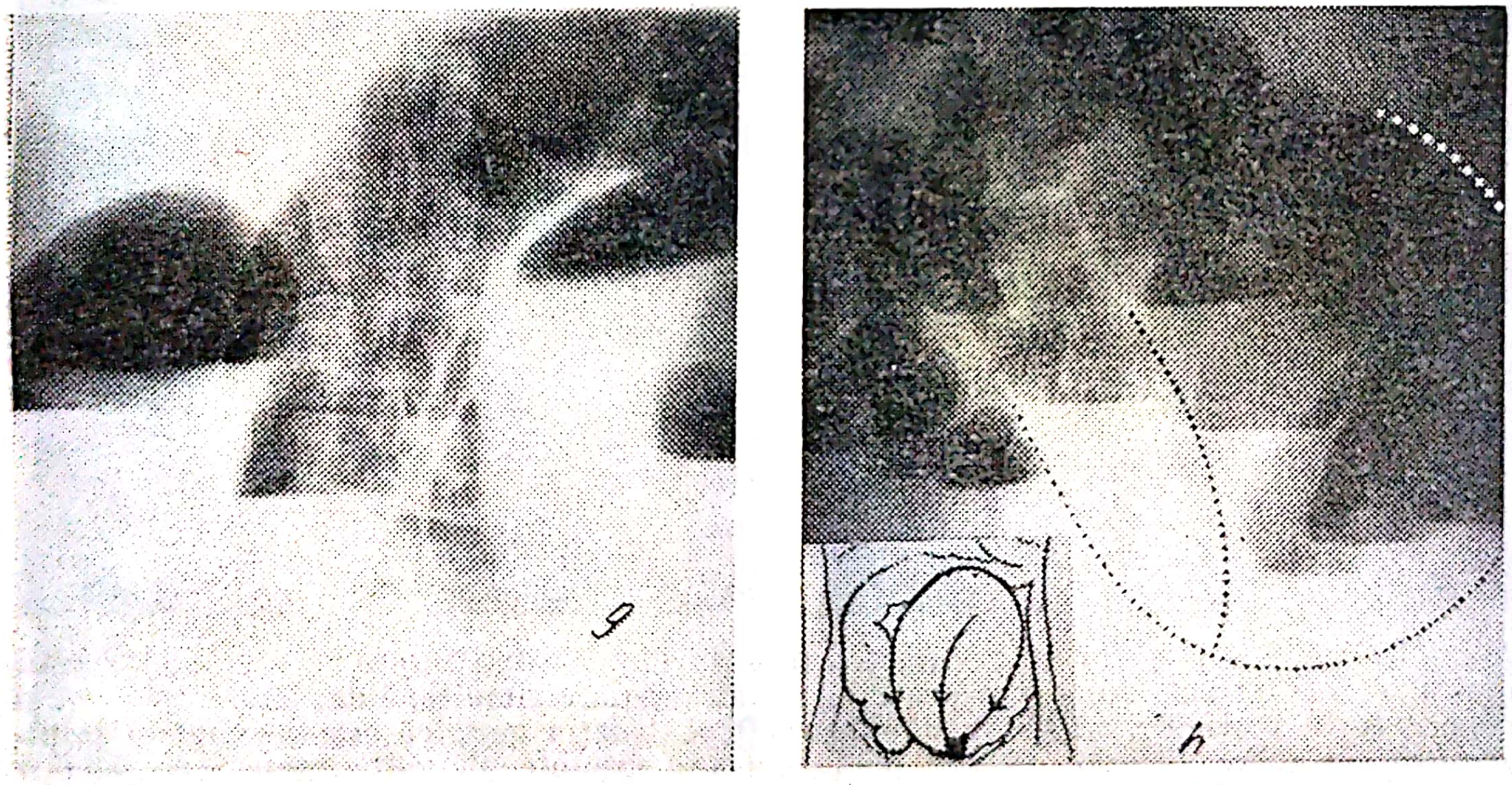

Fig. 11.17. g — Ocluzie colică completă, prin neoplasm rectosigmoidian, internată la 5 zile de la debut (imaginile hidroaerice sînt tipice, interesează întreg cadrul colic și au contrast cvasibaritat). *h* — Ocluzie prin volvulus sigmoidian, internată sub 10 ore de la debut (se remarcă dominanța distensiei aerice). În schița de detaliu este ilustrat semnul radiologic Frimann-Dahl (trei linii curbe radioopace convergente spre pelvis) ce apare însă rareori în forma sa tipică (în imaginea radiografică sînt sugerate numai două linii oblice convergente și inversate spre piciorul uneia din ansele garotate; o a treia linie ar proveni din convexitatea externă a buclei din dreapta, supradestinsă gazos, ce este acoperită de distensia jejunoileală).

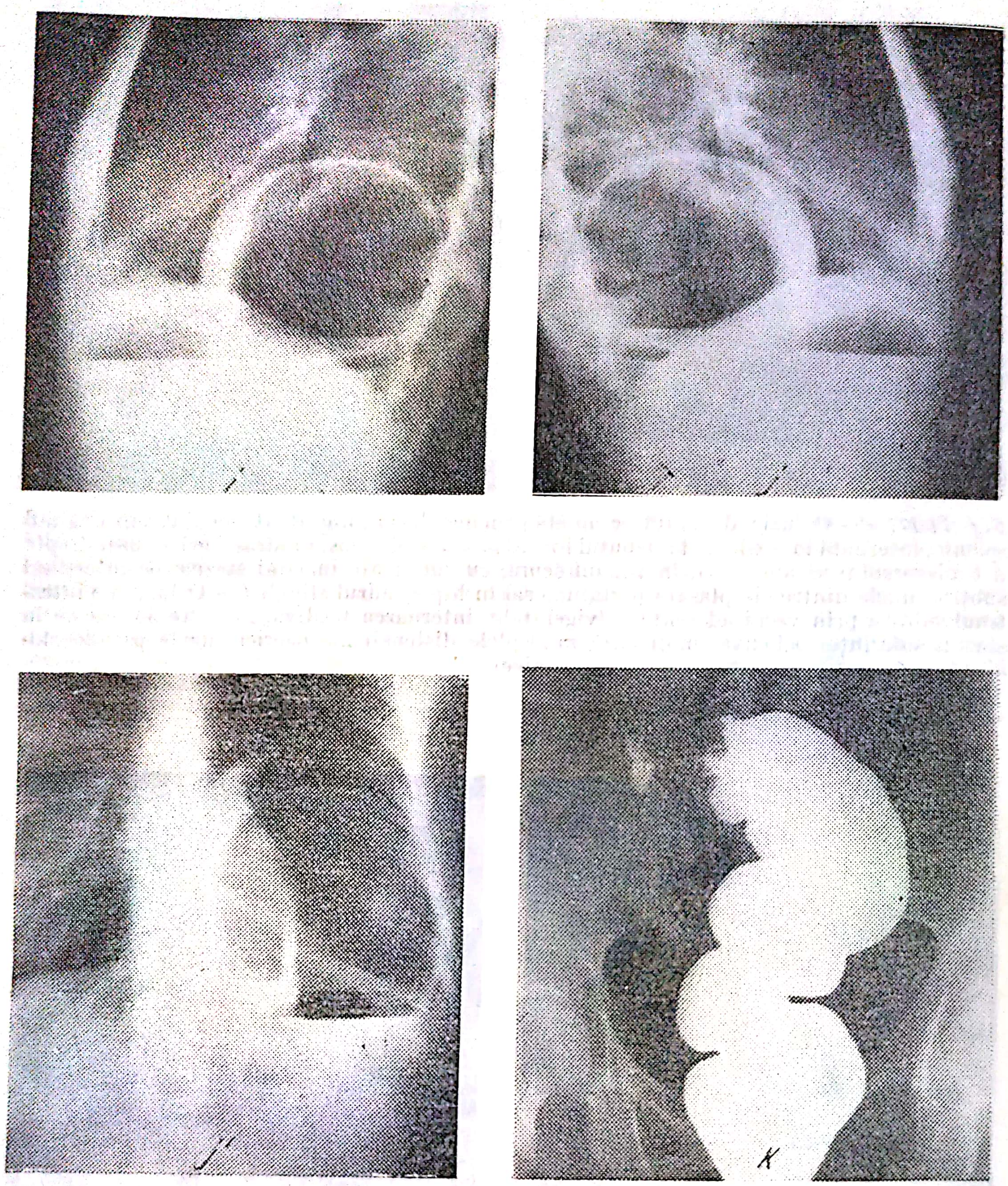

Fig. 11.17. *i*, *j* și *j'* — Imagini directe (profiluri și posteroanterior) ale unei hernii diafragmatice laterale stîngi (congenitală) cu strangulare simultană de colon transvers și stomac (prin volvulare organoaxială); întrucît obstrucția gastrică era incompletă (aspirația reușea golirea clepsidrei gastrice) clișeele sînt obținute „pe gol“ într-o etapă clinică preoperatorie de 36 ore; intraoperator, suferința vasculară colică a fost foarte aproape de ireversibilitate (obstrucția completă aparținea colonului transvers); acest caz fusese operat (sigmoidectomie) cu numai trei luni înainte pentru volvulus recidivant de megadolicosigmoid, fără să se depisteze, cu acea ocazie, anomalia diafragmatică, ce a devenit clinic manifestă abia după modificările stereoviscerale intraabdominale secundare sigmoidectomiei. *k* — Imagine irigografică executată sub 12 ore de la internare într-o obstrucție distală completă prin neoplasm sigmoidian, situație ocluzivă ce evolua de cca 4—5 zile; este recomandabil să se apeleze mai deseori la examenul irigoscopic în cazul ocluziilor cu caractere clinice cert evocatoare pentru topografiile colonice.

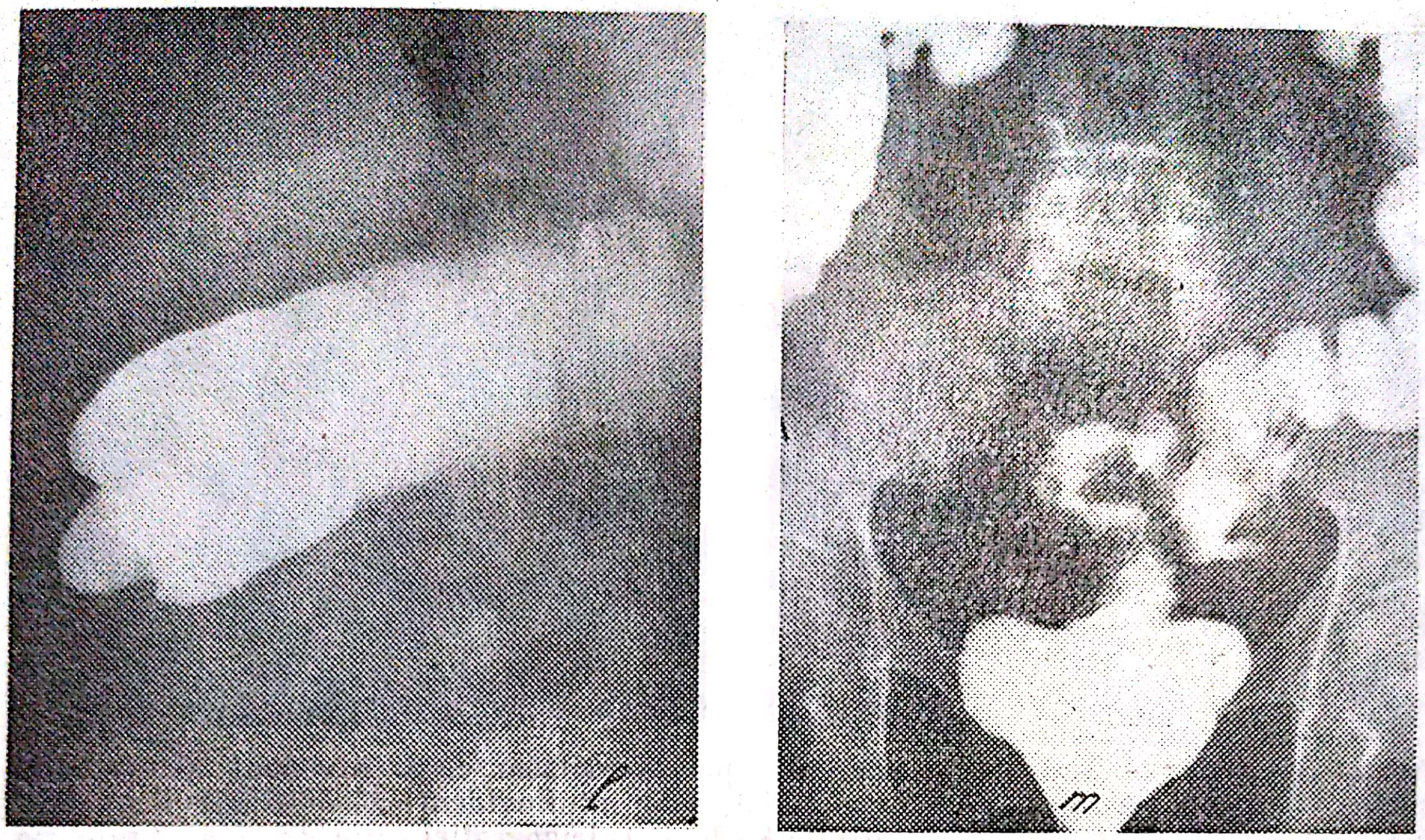

Fig. 11.17. l — Imagine irigografică efectuată sub 6 ore de la internare: aspectul de invaginație colo-colică a fost generat de un neoplasm de mediotransvers, al cărui „comportament sfincterizant“ a explicat telescoparea prin prolabare intermitentă. *m* — Imagine irigografică obținută sub 12 ore de la internare într-o formă tipică de OIA, survenită ca variantă acută și pseudoneoplazică de sindrom Küss (diagnostic intraoperator).

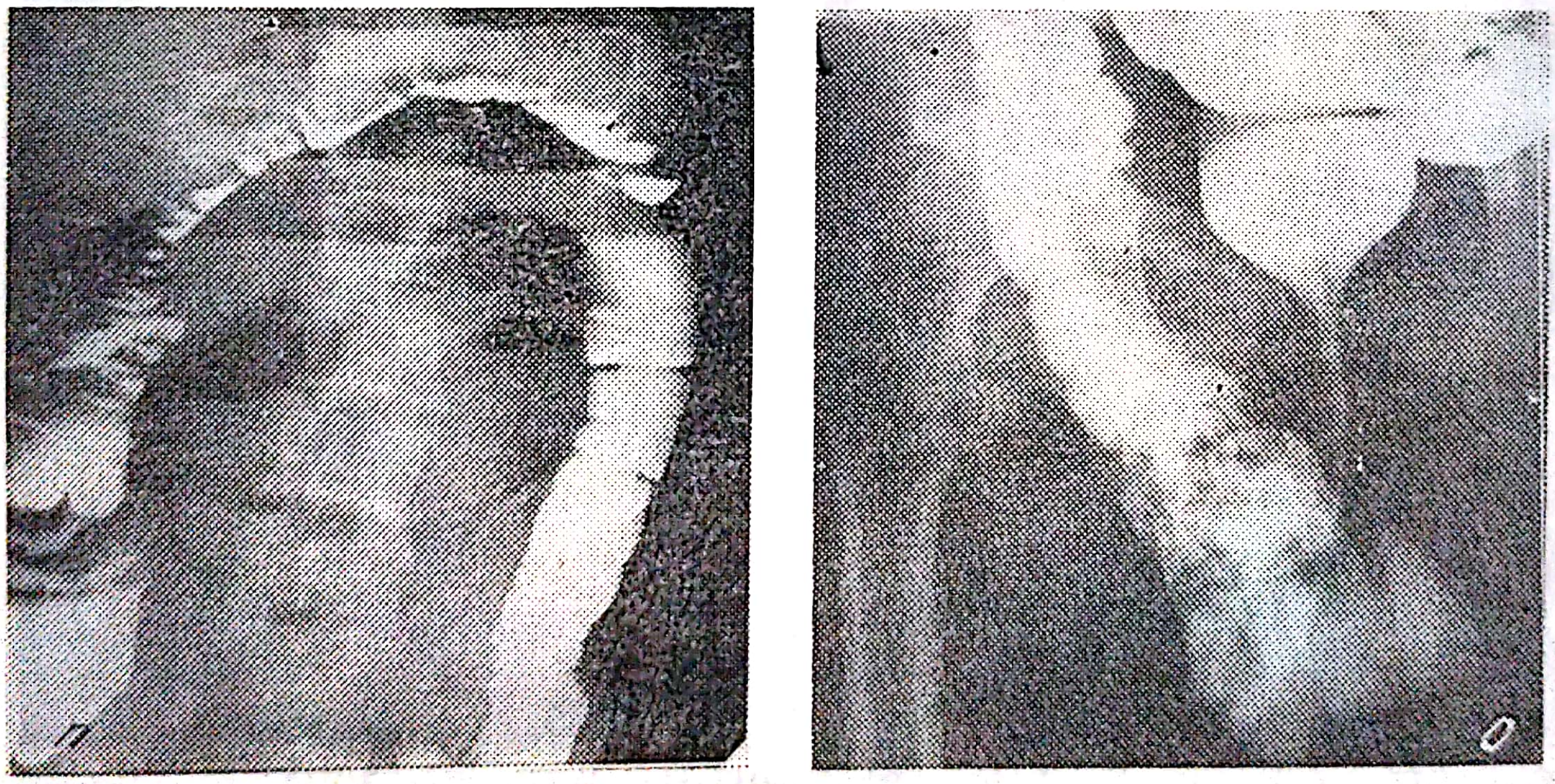

Fig. 11. 17. n — Irigografie de excludere a cauzelor colonice într-o ocluzie ce s-a dovedit intraoperator dependentă de aderențele contractate printr-o diverticulită Meckel reîncălzită și fixată în firida colică dreaptă (imaginile hidroaerice ale distensiei intestinului subțire deschid chenarul colonului indemn). *o* — Irigografie efectuată într-o stare subocluzivă printr-o voluminoasă alunecare de cecoascendent într-o hernie inghinală dreaptă multirecidivată.

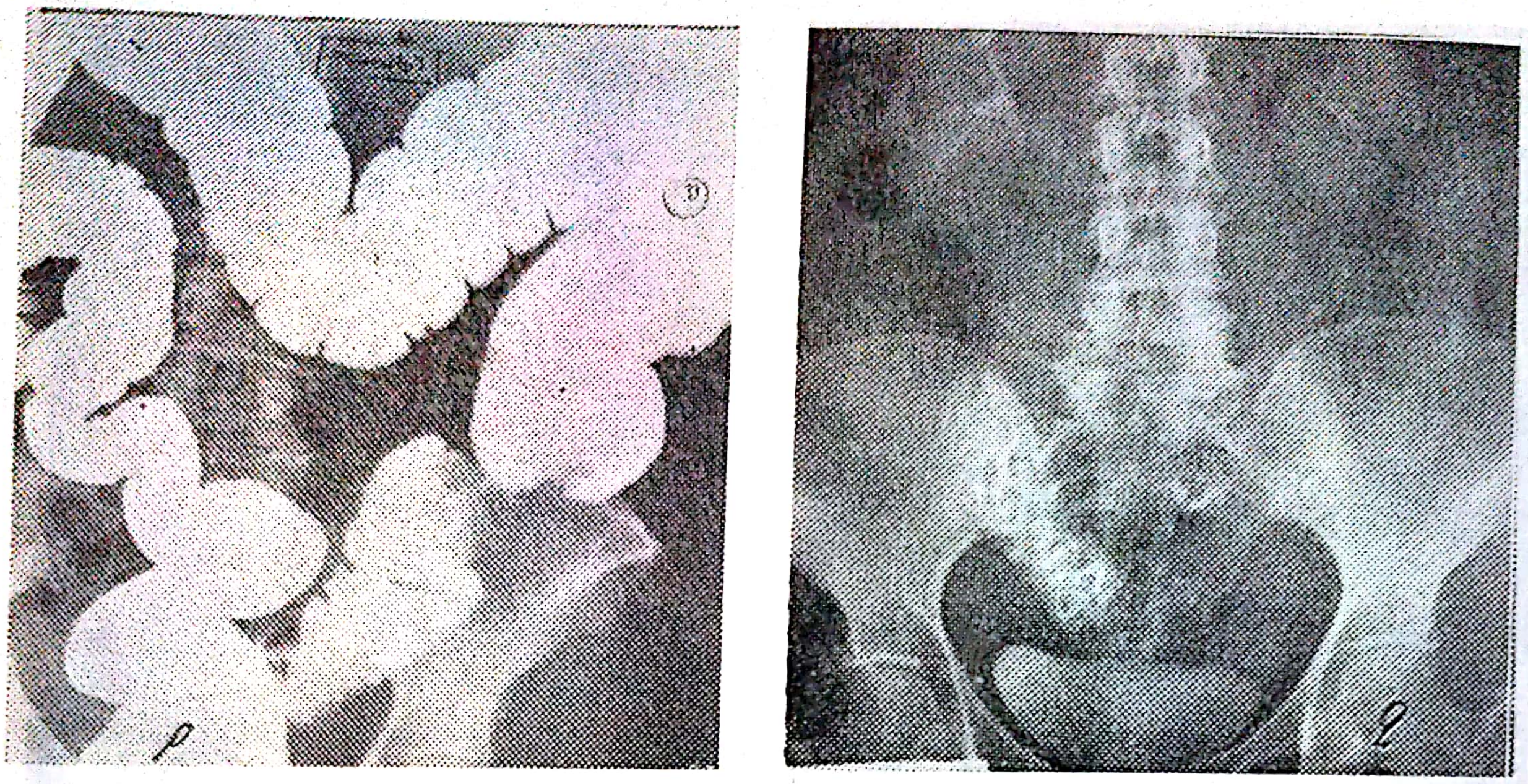

Fig. 11.17. p și *q* — Ocluzie intermitentă prin neoplasm cecal invadant al valvulei Bauhin; pătrunderea retrogradă (în procubit) a bariului evidențiază distensia ileală (p); la același caz, efectuarea unei urografii (la 4 zile de la irigografie) surprinde o netă retenție baritată (q) în ultima ansă ileală (intraoperator, dilatația și edemul parietal cronicizat al ileonului terminal mimau un „stomac în faza hipertonă a stenozei pilorice“).

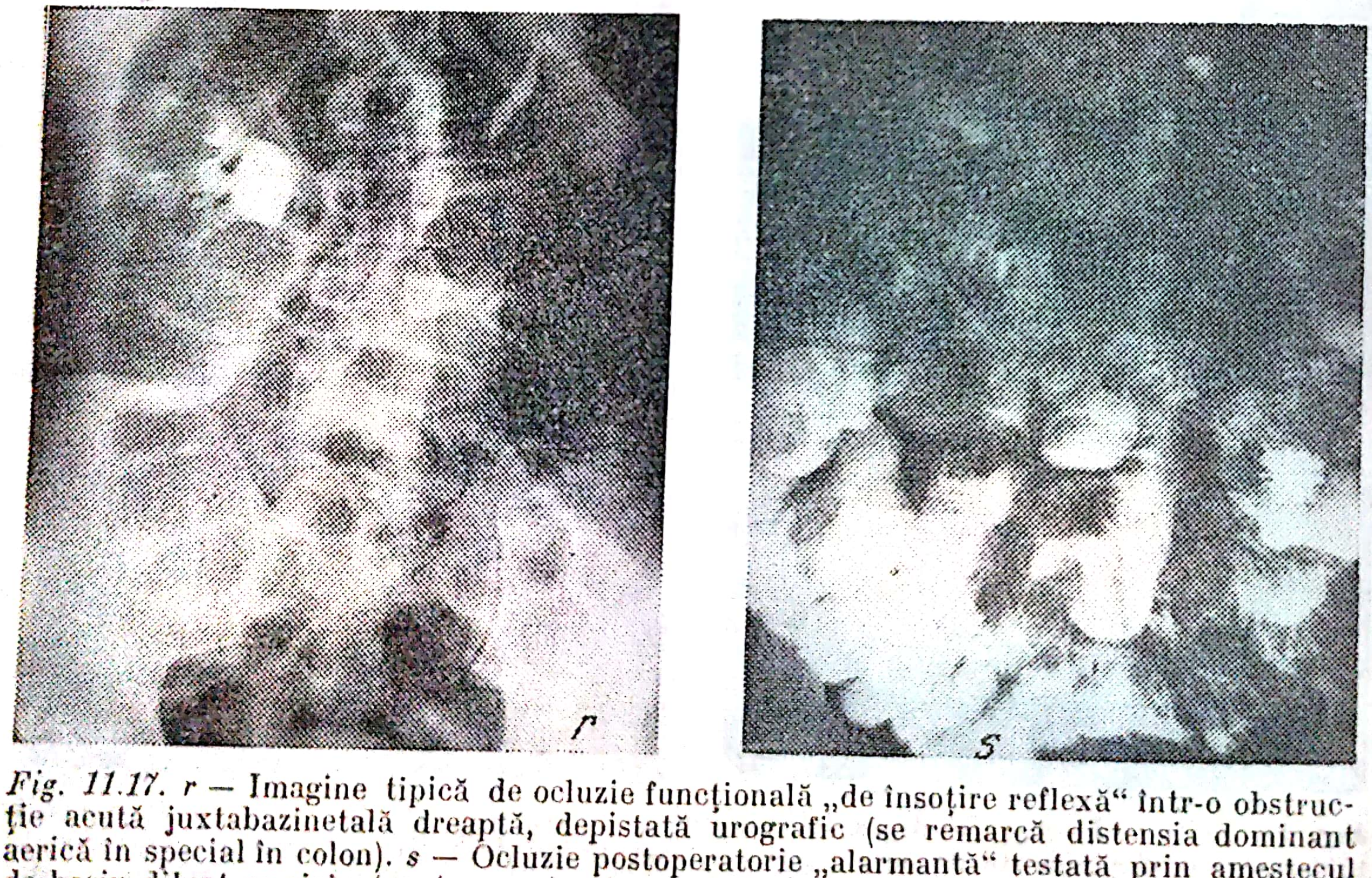

Fig. 11.17. r — Imagine tipică de ocluzie funcțională „de însoțire reflexă“ într-o obstrucție acută juxtabazinetală dreaptă, depistată urografic (se remarcă distensia dominant aerică în special în colon). *s* — Ocluzie postoperatorie „alarmantă“ testată prin amestecul de bariu diluat cu ricin (pentru contrast, este totuși superior mediului iodat apos al Gastrografin-ului); este evidentă dispersia semiretentivă în intestinul subțire, absența oricăror imagini hidroaerice, cît și pătrunderea, la 3 ore de la administrare, a cecoascendentului; rezolvare prin tratament conservator.

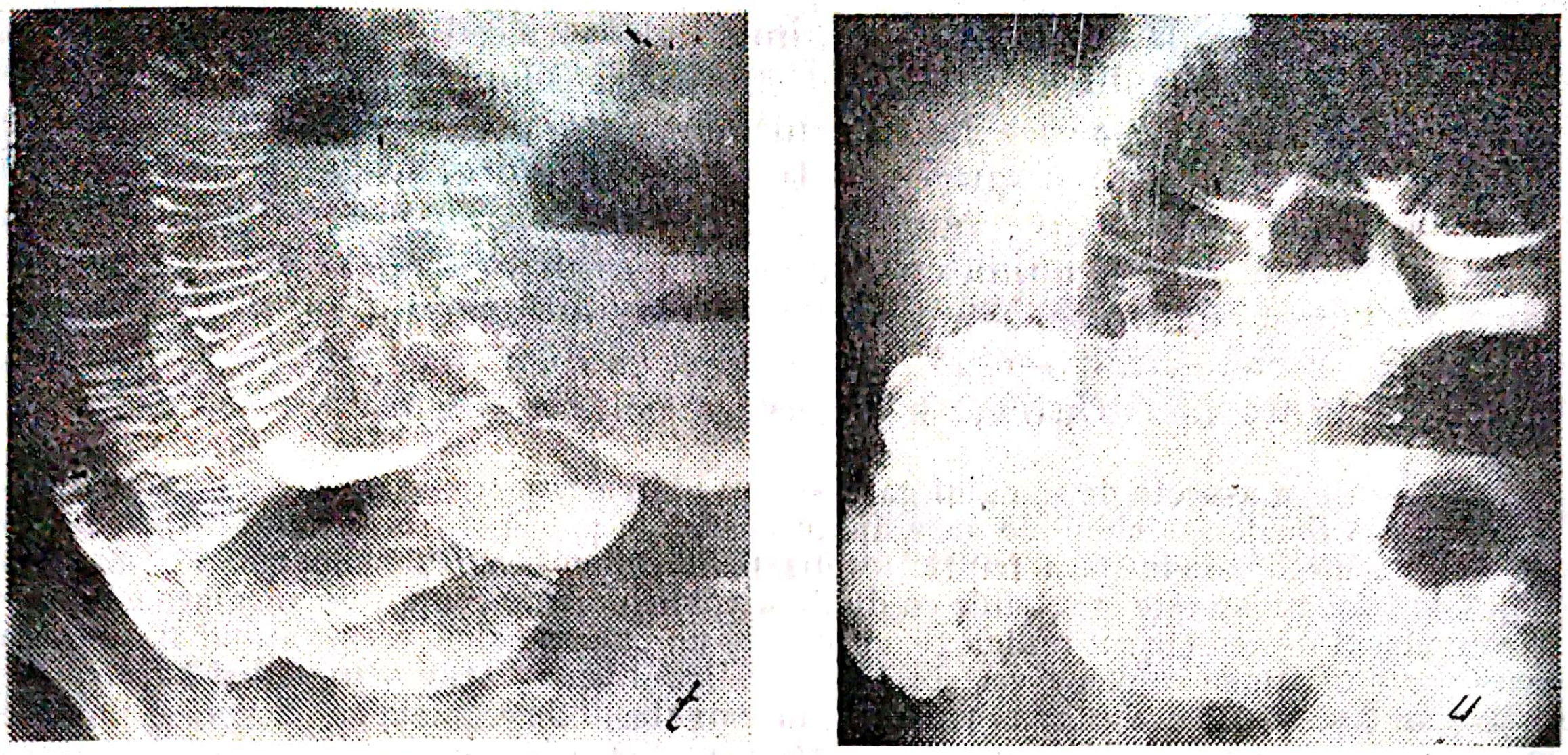

Fig. 11.17. *t* — Ocluzie paraseptică (mecano-inflamatorie) postapendicectomie; substanța de contrast, la 12 ore de la administrare, nu pătrunde cecul; coexistă imagini hidroaerice aparținînd mai ales ileonului; bariul, diluat și de lichidul de stază, desenează dominant ansele jejunale, unde și stagnează; reintervenția cu drenajul septicității a rezolvat starea ocluzivă. *u* — Ocluzie considerată inițial drept funcțională; deși substanța de contrast ajunge în cecoascendent, se remarcă distensia jejunală severă și retentivă (la 24 ore) pînă la niveluri hidroaerice: intervenția a depistat o carcinomatoză peritoneală cu debut ovarian.

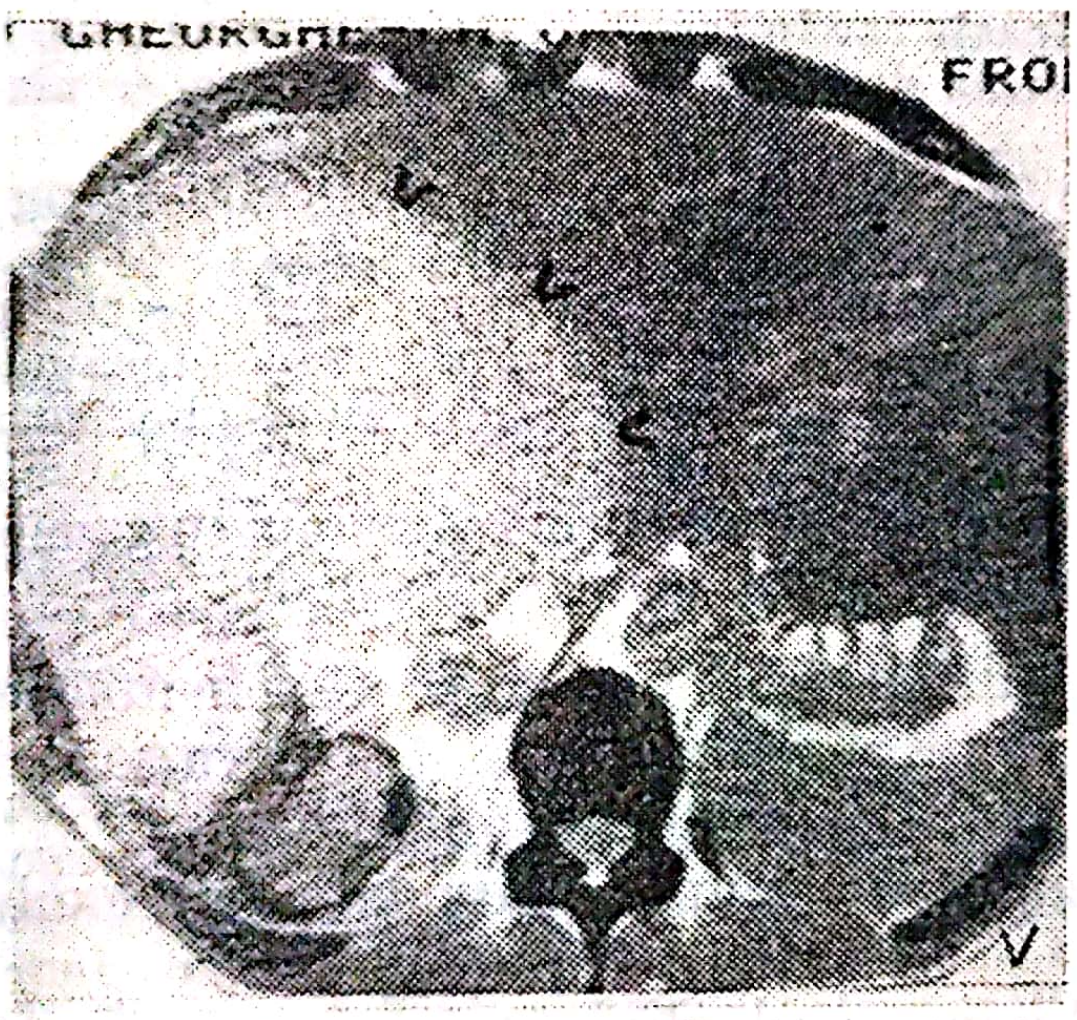

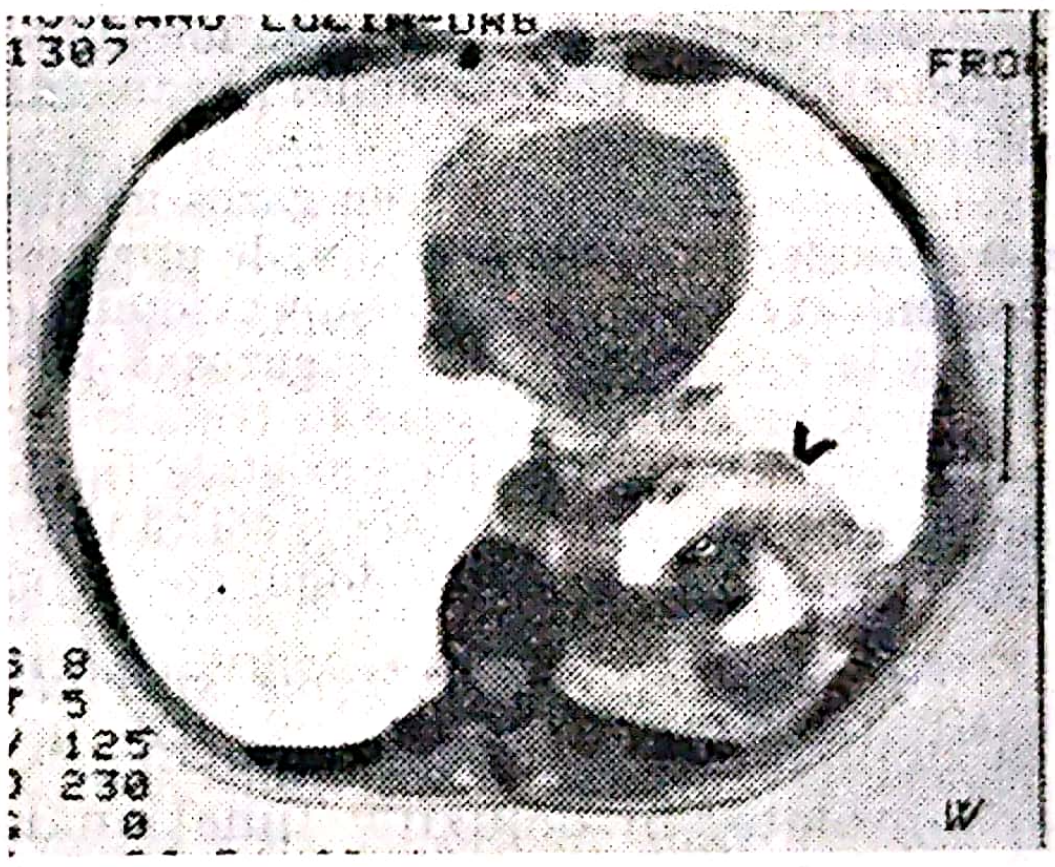

Fig. 11.17. *v* — Tomografie computerizată într-o stare subocluzivă generată de un limfosarcom retroperitoneal invadant în lobul drept hepatic, dar și în mezenter și intestin (colecția dr. Șerban Georgescu — unitatea de tomografie computerizată — Fundeni); *w* și *x* — Tomografie computerizată într-o hernie frenică stîngă cu angajări intermitente de anse colonice cît și a fornix-ului gastric (colecția dr. Șerban Georgescu — unitatea de tomografie computerizată — Fundeni).

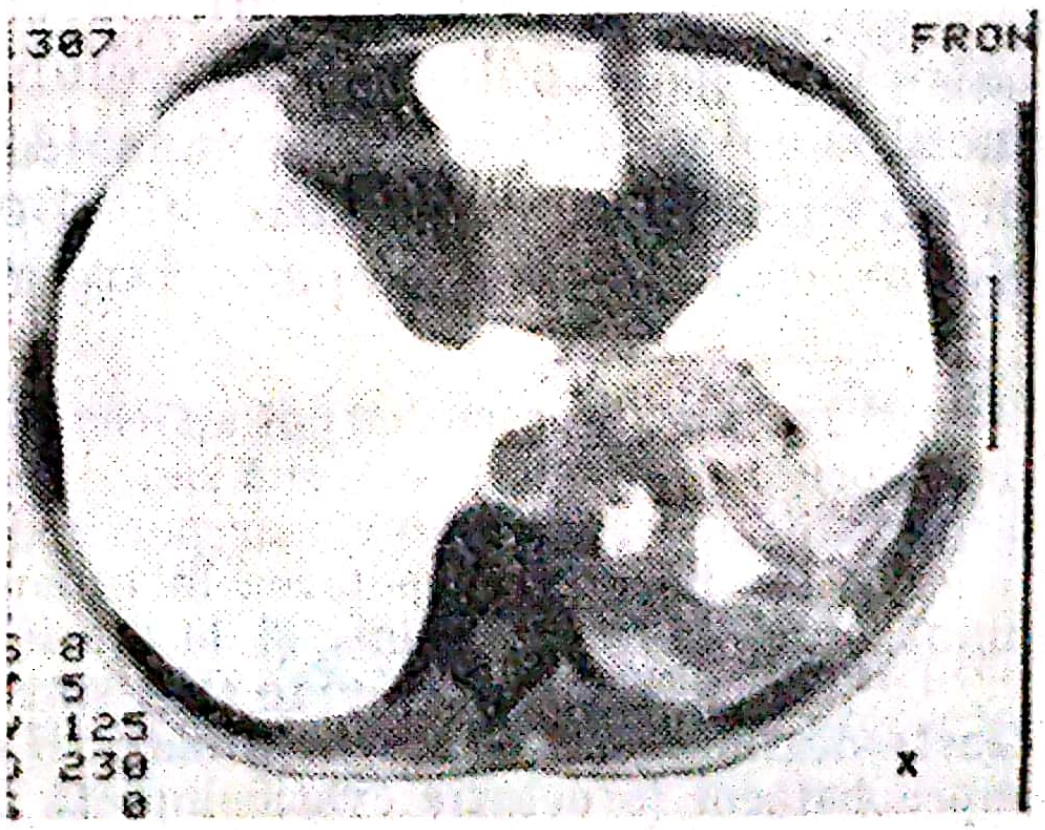

ocluziei[85]. În ocluziile funcționale imaginile hidroaerice sînt răspîndite uniform, de la nivelul stomacului la intestinul subțire și colon (imagini în „tablă de șah"). Imaginile hidroaerice în ocluziile obturate pot fi unice sau multiple (etajate în „scară" sau dispuse „ca tuburile unei orgi"), de diverse mărimi și forme (bulă, corn, ogive sau arcuri). Cînd sînt numeroase, localizate în zona centrală a abdomenului, cu diametrul mai mare transversal, și sînt prezente valvulele conivente, este evocată ocluzia intestinului subțire. Cînd sînt mai puțin numeroase, desenînd cadrul colic, cu diametrul mai mare vertical, și sînt prezente haustrațiile, se sugerează ocluzia colonului.

Sînt cîteva aspecte de imagini gazoase sau hidroaerice tipice unor mecanisme ischemiante: volvulările sau simplele anse dublu obstruate pot apare ca imagini în „boabe de cafea", în „omega" sau în „cîrjă frîntă" localizate în regiunea centrală abdominală; imaginea tipică de closed-loop este arcul unic cu dublu nivel lichidian, acoperit de imaginea gazoasă; în volvulusul de cec clișeul radiologic surprinde un „mare balon aeric" situat în cea mai mare parte în stînga coloanei vertebrale (în „balonul aeric" apar marginal și haustrațiile colice, iar fosa iliacă dreaptă pare golită); în volvulusul de sigmoid se observă o imagine hidroaerică voluminoasă, în formă de „U răsturnat" sau în „omega", ocupînd jumătatea inferioară a cavității abdominale (uneori sînt dominante trei linii curbe radioopace, convergente net spre pelvis: semnul Frimann-Dahl).

În ocluziile cu ansă dublu închisă sechestrul conține adeseori cantități nesemnificative de gaze (ansa blocată și plină cu lichid formează o „masă abdominală difuză radiologic" ce dislocă celelalte anse) astfel încît nu apare imagine hidroaerică. În toate situațiile în care examenul radiologic nu corespunde diagnosticului stabilit clinic, clinica se impune și își subordonează radiologia (Setlacec).

Pe radiografiile abdominale directe se poate uneori vizualiza (pe fondul unor imagini hidroaerice tipice pentru ocluzia intestinului subțire) o pată opacă sugestivă pentru un macrocalcul migrat (frecvent în micul bazin și foarte rar în fosele iliace). De mare valoare diagnostică este prezența unei pneumobilii generată de fistula biliodigestivă dezoperculată de calcul (Juvara).

Depistarea unui desen gazos mimînd ramificația portală (în cadranul cranial drept) s-a considerat un semn tardiv, de prognostic letal și în ocluzii (Wolfe și Evans, 1955). S-au comunicat însă numeroase supraviețuiri (după tromboembolii mezenterice rezolvate chirurgical) la cazuri cu embolie gazoasă portală manifestă radiologic preoperator (Liebman, 1978). Acumularea de gaze în trunchiul portal se explică fie prin leziuni mucosubmucoase cu deschiderea venulelor parietale (infarctizări intestinale, distensie exagerată a anselor obstruate, ulcere intestinale și colită ulceroasă preexistente), fie prin septicitate cu germeni gazeoformatori (abcese abdominale, celulită difuză, necroze septice intestinale).

Explorările radiologice speciale se utilizează în ocluziile neischemiante, în ocluziile distale (mai puțin „acute"), în subocluzii și în toate variantele incomplete, în ocluziile funcționale și în unele forme postoperatorii.

— *Urografia* poate deveni de la început utilă unor diagnostice de excludere (fig. 11.17. r).

— *Irigoscopia* este indicată cînd diagnosticul clinic este sigur orientat către topografia colică a obstacolului sau în pseudoobstrucții, cînd exclude sau inculpă colonul [86]. Partea avansată a masei de substanță de contrast se oprește în invaginații, la un anumit nivel de unde se continuă, pe o distanță de 10—15 cm, cu două benzi opace, laterale și paralele, constituind pătrunderea substanţei opace între peretele colic şi cel al ansei invaginate (este imaginea patognomonică „în trident"); oprirea bruscă şi concavă a substanţei opace („în pantalon de golf") poate şi ea constitui o suspiciune de invaginaţie colică (fig. 11.17. l). În invaginaţiile ileo-colice, colonul prezintă o imagine scurtată-dilatată la nivelul leziunii cu poziţia coborîtă a flexurilor şi haustrele dispuse în rozete[87]. Volvulusul cecal intermitent poate apare la irigoscopie ca un balon răsucit, dilatat, situat în mijlocul sau în porţiunea superioară a abdomenului. Volvulusul sigmoidian prezintă un „stop" imediat al substanţei la nivelul piciorului ansei volvulate (în plus, se obiectivează deasupra ansa volvulată plină cu aer şi lichid).

---

[85] Imagini hidroaerice pot apărea și în gastroenterite, constipații cronice, colită ulcerativă, sprue, aerofagie psihogenă sau/și după clismele evacuatoare. Un abces piogazos oferă o imagine hidroaerică unică iar perforațiile diastatice se trădează printr-un pneumoperitoneu. Este necesară repetarea în dinamică a radiografiilor pentru urmărirea în timp a numărului, mărimii, formei și localizării imaginilor hidroaerice.

[86] Riscurile irigoscopiei în OIA sînt fie perforația colică (diverticulită, volvulus, colon foarte destins) fie blocajul reîntoarcerii spre evacuare a bariului, cu solidificarea acestuia supraobstacol (o ocluzie cvasicompletă devine sigur completă).

— *Administrarea perorală*[88] sau pe sondele gastrointestinale, fie de bariu diluat (în cantităţi mici) fie de soluţii iodate de contrast, uleioase (Lipiodol-40%) sau apoase (Hypaque, Pobilan, Odiston) ajută uneori depistării unei cauze organice, în special la o ocluzie postoperatorie aparent numai funcţională; urmărirea radiologică se face prelungind timpul examinării sau prin repetări la intervale scurte (15—30 minute). Tehnica Pansdorf aparţine subocluziilor şi cîtorva situaţii postoperatorii (fig. 11. 17. s, t şi u).

11.9.3 TEHNOLOGII MODERNE

- *Endoscopia* îşi are nu numai recunoscutele sale indicaţii exploratorii şi terapeutice în segmentul rectosigmoidian (unde este net superioară irigoscopiei), dar şi explorarea polului digestiv proximal devine utilă în unele obstrucţii postoperatorii precoce după chirurgia etajului supramezocolic. Endoscopic, sînt dirijate unele sonde duodenointestinale de aspiraţie şi pot fi vizualizate majoritatea variantelor rare de obstrucţii duodenale.

- *Ecografia* are în OIA un teritoriu încă virgin de extindere, cu perspective pentru întregul abdomen acut chirurgical, fiind una dintre cele mai neinvazive tehnici de explorare. S-au şi comunicat numeroase cazuri la care, pe fondul unor stări ocluzive, s-au depistat ecografic macrocalculi ectopici (oferind şi date asupra conţinutului restant vezicular) tumori pelvigenitale, pancreatice sau/şi retroperitoneale, abcese intraabdominale şi corpi străini, cît şi calcifierile aortomezenterice.

- *Tomografia computerizată* ar fi, deocamdată, un adevărat exces dacă s-ar indica în situaţiile clinice ale OIA. La cazuri izolate (mai ales în subocluzii) poate procura precizări uneori inestimabile ca valoare: hernii transdiafragmatice şi multiple variante de hernii interne, diverse abcese şi tumori, fistule şi cavităţi intermediare etc. (fig. 11.17. v şi w).

- *Angiografia mezenterică* devine esenţială în stabilirea cauzei ischemiei intestinale (poate fi realizată în timp minim, chiar şi la pacienţii cu stare generală gravă). Incidenţele arteriografice ale emboliilor în teritoriul arterei mezenterice superioare sînt: obstacol pe artera mezenterică superioară în 20% din cazuri, pe artera colică medie (adeseori combinat cu trunchiul principal) în 55%, pe artera colică dreaptă 18%, pe artera ileocolică 7% (Reiner şi Tinker, 1983). Arteriografia selectivă surprinde în ocluzia acută venoasă spasmul ramurilor principale arteriale, prelungirea fazei arteriale, imposibilitatea ramurilor fine arteriolare de a se goli de substanţa de contrast şi neopacificarea sistemului port. Arteriografia nu depistează obstacole organice, pe arterele sau venele mari, în ischemia mezenterică neocluzivă (umplerea slabă a arteriolelor mezenterice şi evidenţierea leziunilor mucoasei sugerează însă un flux splanhnic scăzut) (vezi 11.12.7).

---

[87] Invaginaţia ileo-cecală incipientă se poate uneori reduce în timpul realizării irigografiei, mai ales la copii (vezi 4.3).

[88] Trebuie multă circumspecţie în indicaţiile administrării anterograde a substanţelor de contrast în situaţiile ocluzive (contraindicaţie absolută în ocluziile febrile) pentru a nu transforma brusc o subocluzie într-o ocluzie completă, ce va impune şi o sancţiune chirurgicală, uneori intempestivă; să se evite administrarea orală de suspensii baritate în special în cazurile la care obstrucţia colică nu este definitiv exclusă, preferabil printr-o irigoscopie prealabilă (Juvara).

11.10 ETAPE DIAGNOSTICE

Nucleu al maximei responsabilităţi chirurgicale, diagnosticul devine suportul şi răscrucea decizională pentru întreaga strategie terapeutică. *Diagnosticul preoperator se obţine prin anamneză, examen fizic şi diverse explorări plus raţionament.*

Genericul diagnosticului în OIA constă într-un algoritm de diferenţieri în stil mondorian: dacă este sau nu abdomen acut chirurgical? dacă este sau nu ocluzie intestinală? dacă ocluzia este funcţională sau organică? dacă, fiind funcţională, ocluzia nu a devenit şi mecanică sau nu maschează cauze organice? dacă, fiind organică, ocluzia este generată de mecanisme ischemice sau numai prin obturare? dacă, fiind ocluzie prin obturare, se poate aprecia sediul obstacolului? în fine, care este natura obstacolului (benignă sau malignă) şi, în general care este etiologia unei ocluzii concrete? Avalanşa de întrebări este sincron gîndită pentru fiecare caz, dar răspunsurile se obţin în două mari etape clinice: *preoperator* şi *intraoperator*.

Este posibil să se obţină suficiente grade de precizie diagnostică încă din etapa preoperatorie. Alteori, multe necunoscute (îndeosebi asupra cauzei, sediului şi chiar a mecanismului ocluziei) rămîn exclusiv în sarcina explorării intraoperatorii, *înainte de operaţie fiind obligatoriu să se obţină cel puţin justificarea actului chirurgical pe baza unui diagnostic pozitiv sintetic de ocluzie organică*[89].

11.10.1 DIAGNOSTIC PREOPERATOR

Ocluziile intestinale sînt dominate de două mari probleme diagnostice:

— stabilirea diagnosticului pozitiv propriu-zis de ocluzie, printr-un diagnostic diferenţial de ansamblu;

— stabilirea unor precizări în cadrul tipologiilor ocluzive, printr-un diagnostic diferenţial de amănunt.

În etapa preoperatorie trebuie rezolvată prima problemă şi cît mai mult din a doua; etapa intraoperatorie confirmă ocluzia şi elucidează aproape toate restanţele diagnostice preoperatorii.

(i) **Etapele diagnostice** sînt susceptibile de trei feluri de erori în timpul preoperator:

- eroarea în plus constă în considerarea unei suferinţe cert medicale (cu prognostic personal diferit) drept ocluzie intestinală organică; deşi o laparotomie albă nu mai este foarte nocivă prin ea însăşi în condiţiile moderne, în unele cazuri situaţia biologică se poate agrava (uremia, cetoacidoza diabetică, bronhopneumonia, infarctul miocardic, severele toxiinfecţii alimentare);
- eroarea în minus constă în nerecunoaşterea unei ocluzii sau/şi în aprecierea greşită a cauzei acesteia: fie nu se depistează micile hernii externe strangulate la obezi, strangulările reduse „în masă“ şi strangulările intrasaculare în eventraţii, fie se consideră drept cauză ocluzivă (şi se sancţionează strict local) o hernie externă în fond nestrangulată, dar asociată la un mecanism obstructiv real, ce evoluează însă intraabdominal;
- eroarea neesenţială constă în confundarea ocluziei cu alte entităţi ale abdomenului acut chirurgical, care oricum impun explorarea operatorie; de cele mai multe ori în astfel de cazuri se găsesc amestecuri reciproce ale ocluziei cu septicitatea.

---

[89] Pentru majoritatea variantelor de OIA este foarte potrivită regula că: este preferabil să se intervină la momentul oportun cu un diagnostic incomplet, decît la un moment depăşit cu un diagnostic „foarte“ exact (Gray Turner).

Deşi beneficiază de un confort semiologic sporit, nici etapa diagnostică intraoperatorie nu este scutită de minimum două tipuri de erori:

- erorile esenţiale constau fie în nedepistarea cauzelor obstructive multiple (diverse metastaze, neoplasme duble, bride restante, mai mulţi calculi biliari sau multiplii corpi străini etc.) fie în nereuşita unei dezobstrucţii eficiente şi stabile, prin rezolvarea numai parţială a mecanismelor complexe (periviscerită benignă sau malignă, defecte anatomoembrionare, septicitate reziduală etc.); întotdeauna rezolvările incomplete[90], cît şi generarea de noi cauze ocluzive, prin însăşi tehnologia actului operator, conduc la permanentizarea sau la reluarea postoperatorie a stării ocluzive („ocluzia intra-ocluzie“);
- erorile mai puţin esenţiale constau în greutatea precizării diagnosticului etiologic: malignitate sau nu (de obicei în balanţă intră leziunile inflamator-granulomatoase); carcinomatoze sau septicitate cu punct de plecare incert; infarct intestinal cu origine imposibil adeseori de stabilit etc.

(ii) **Diagnosticul pozitiv** de ocluzie intestinală se decupează relativ simplu din marele grup comun de suferinţe acute medicochirurgicale abdominale dacă este suficient conturat de solida sa cuartă clinică: triada simptomelor plus distensia. Dificultăţile apar fie cînd unele entităţi, ce nu sînt de obicei obstructive, se prezintă prin forme pseudoocluzive, fie cînd o ocluzie intestinală reală are careul diagnostic sau incomplet, sau dezechilibrat; în special formele ocluzive garotate hiperalgice, cu stare generală brusc alterată şi distensie nulă, nu evocă la debutul lor ideea de ocluzie, în sensul clasic al acesteia.

Cînd o durere colicativă abdominală domină clinica, nu trebuie uitat că o colică intestinală *ocluzivă* adevărată este intermitentă, durează 30—60 secunde, este iniţial afebrilă şi se sincronizează cu zgomotele hidroaerice hiperperistaltice[91]. Colicile biliare şi ureterale durează mai mult timp, pînă la permanenţă, sînt însoţite de febră şi frisoane şi nu au legătură sincronizabilă cu peristaltica intestinală (ce poate fi însă alertată nespecific). În acest gen de colici extraintestinale apar radiologic acumulări gazoase, dar nu şi imagini hidroaerice (pentru colica ureterală o urografie poate tranşa definitiv diagnosticul).

Mai greu de disociat este grupul de crize dureroase abdominale caracterizate prin colici intestinale tipice: enterocolite bacteriene şi toxice, intoxicaţii cu plumb sau arsenic, tabes, porfirii, hemolize şi purpure acute; durerile sincrone cu peristaltica, intervalele posibile de constipaţie (dar numai de cîteva ore) şi unele imagini radiologice hidroaerice contribuie mult la geneza erorilor de diagnostic. Elucidarea survine odată cu episoadele diareice, cu procurarea unor date anamnestice revelatoare, cu aprofundarea examenului fizic local şi general şi cu sesizarea dominaţiei fie a unor caractere funcţionale, fie a unor semne de severitate iniţială, superioară oricărei forme ocluzive (îndeosebi în toxiinfecţiile alimentare sau postantibioterapie).

Dacă vărsăturile sînt dominante, implică un alt amplu diagnostic diferenţial al variantelor reflexe (colică renală, biliară, salpingouterină, apendiculară, vărsături metabolice şi neurologice, dispepsii acute diverse etc.).

---

[90] Uneori, rezolvările incomplete pot fi şi deliberate (în care caz nu mai sînt „erori“) fiind impuse de situaţia locală (carcinomatoze, infarcte intestinale extinse şi septice) sau de tabloul biologic general (stări critice terminale).

[91] Aforismul lui Guinard („cine spune peristaltism intestinal vizibil, perceptibil şi audibil, spune ocluzie“) este în general adevărat *pentru stadiile precoce* de OIA.

În situațiile postoperatorii, dilatația gastrică acută și gastroduodenoplegiile[92] cedează spectacular la aspirația gastrică, și elimină, cel puțin temporar, o eventuală idee de ocluzie organică.

Diagnosticul diferențial de ansamblu este afectat nu numai cînd unul din simptomele triadei ocluzive este exacerbat (cazuri în care se poate greși în plus); contrarietățile sporesc și mai mult cînd unul din simptome este atenuat, sau chiar lipsește. Absența durerii colicative (surde dureri nespecifice, aproape nesemnalate de vîrstnicii areactivi în obstrucțiile colonului) sau a vărsăturii (în aceeași situație a ocluziilor distale), ca și prezența scaunului (în ocluziile foarte înalte sau în variantele incomplete) nu atrag de la început atenția asupra unei ocluzii (greșeală de diagnostic în minus).

Absența unei distensii abdominale tipice conduce frecvent la diagnostice inițiale eronate; în acest timp, o unică ansă garotată poate ajunge la mari suferințe ischemice, iar o obstrucție foarte înaltă la dezechilibre ionice severe. Alteori, meteorismul nu este remarcat la o obezitate abdominală preexistentă sau poate fi mascat (aplatizat) de contractura unei ocluzii septice. Distensia abdominală trebuie întotdeauna apreciată în evoluția ei[93]. Fiind semnul specific ocluziei, toate distensiile abdominale remarcabile atrag mai repede pe clinician spre ideea unei ocluzii intestinale; dar situațiile nu sînt întotdeauna simple, fiind necesar să se elimine cîteva eventualități, începînd chiar cu aparente banalități ce rămîn însă „memorabile“ în practică:

— distensia abdominală explicată numai printr-o dilatație gastrică acută se „rezolvă“ printr-o sondă gastrică, iar distensia subombilicală dureroasă generată de o enormă retenție acută de urină se „rezolvă“ printr-o sondă uretrovezicală;

— obezitatea tronculară esențială se recunoaște relativ ușor; dar, obezitatea se însoțește uneori și de constipație cronică, cu momente subocluzive marcate de vărsături și dureri colicative;

— sarcina în evoluție, cu etape dispeptice, ridică uneori probleme dificile, fiindcă pot surveni și ocluzii reale;

— distensia abdominală acută și colicativă din stările astmatice, emfizem și fibroză pulmonară se distinge de ocluzie printr-o particulară emisie spontană, continuă, rectoanală de gaze;

— chistele și fibroamele gigante intraperitoneale (cît și pneumatoza chistică intestinală) se prezintă ca o mare „balonare“ cu subocluzie intestinală compresivă (vezi 10.3.1); distensiile generate de progresia ventrală a tumorilor retroperitoneale nu jenează aproape niciodată tranzitul intestinal;

— boala gelatinoasă a peritoneului (boala Péan) are faze de generalizare activă (vezi 5.4 și 9.6.3), abdomenul destins dobîndind o elasticitate particulară, cu tabloul subocluziv explicat de sufocarea (uneori cu infiltrări parietale intestinale) segmentelor tubulare digestive (situații similare sînt întîlnite și în recidivele tuturor tumorilor chistice pseudo sau net mixomatoase peritoneale);

— o ascită acută, rapid instalată printr-o decompensare hepatoportală, se poate prezenta cu dureri abdominale (distensie bruscă) constipație și vărsături; anamneza și un examen fizic atent (completat cu o puncție abdominală revelatoare) rezolvă diagnosticul îndepărtînd o eventuală gravă eroare; similar se prezintă și un chiloperitoneu, de regulă posttraumatic;

— mai dificil de apreciat sînt distensia psihogenă din sarcina fantomă *(pseudocyesis)* cît și epilepsia abdominală; sesizarea unui teren isteric, dispariția distensiei la manevrele de distragere a atenției și eventual prezența unor multiple cicatrice (ce au însemnat erorile de diagnostic din antecedente) sînt de un real ajutor pentru prima posibilitate[94]; în a doua situație, greutățile survin cînd manifestarea abdominală apare la cazuri cu epilepsie nediagnosticată în antecedente; numai o anamneză minuțioasă (depistînd neuroviroze sau traumatisme craniocerebrale) și o reevaluare a crizei (surprinzînd și cîte ceva din semiologia ei specifică) poate orienta bănuiala diagnostică, ce devine certitudine numai dacă se obține și un traseu EEG tipic, sau dacă tabloul abdominal pseudoocluziv cedează spectacular la administrarea unui barbituric (Th. Firică);

---

[92] Sînt în realitate forme severe de ocluzie funcțională de pol digestiv superior (vezi 2.4.7. și 2.5.1).

[93] Măsurarea repetată a circumferinței abdominale (sau/și a hemiperimetrelor) nu este o manevră prea „învechită“ pentru a se renunța la ea în mod deliberat.

— cînd distensia abdominală dintr-o constipație cronică „obișnuită“ atinge parametrii ocluzivi este recomandabil să fie considerată drept „neobișnuită“ și cazul să fie explorat cu toată atenția; este adevărat că banalele fecaloame ale vîrstnicilor (caracteristică este o lungă constipație prealabilă durerii) explică adeseori suficient și definitiv „accidentul acut“; dar este tot atît de adevărat că vîrstnicii formează eșantionul biologic de risc sporit al tumorilor, polipozelor și diverticulozelor rectocolice, pe care le demască accentuarea bruscă a unei constipații preexistente.

(iii) **Diagnosticul diferențial de „amănunt“** disecă proiecția ocluziei din semnele fizice peritoneoparietale, a căror modelare temporală este cauza multor incertitudini preoperatorii. Din fericire, entitățile ce intră în discuția gradului de suferință peritoneoparietală aparțin toate abdomenului acut chirurgical; avînd asigurată o motivație operatorie de ansamblu, consecințele practice ale erorilor de diagnostic preoperator sînt mult reduse. Cu toate acestea, în situația ocluziilor ischemiante (la care contează orele) orientările inițiale spre o pancreatită sau o colecistopancreatită acută pot dăuna mult promptitudinii chirurgicale; la fel de periculoasă este și nerecunoașterea și nerezolvarea în timp util a unei forme ocluzive de apendicită acută, al cărui stadiu septic avansat este însuși pivotul generator ocluziv; prelungirea reechilibrării (ca într-o ocluzie obturată considerată izolat) oferă septicității peritoneale o culpabilă perioadă de extincție.

Majoritatea etiologiilor abdomenului acut chirurgical au în evoluția lor forme clinice ocluzive de prezentare și reciproc: formele clinice ale ocluziilor intestinale pot mima majoritatea entităților cauzale ale abdomenului acut chirurgical. Frecventele contaminări diagnostice preoperatorii ale OIA provin de la celelalte două mari rădăcini cauzale ale abdomenului acut chirurgical: peritonitele și pancreatitele.

Devine evidentă inerenta utilitate finală a explorării chirurgicale, cît și valoarea discernămîntului și a subtilităților examenului clinic chirurgical preoperator. Este indescriptibilă distincția palpatorie a distensiei elastice dintr-o tipică ocluzie obturată, a distensiei hemoperitoneului gelatinat al sarcinii ectopice rupte, a distensiei renitente din pancreatita acută, a distensiei „pline“ (distensia mată) din infarctul intestinal și din ascite, a distensiei „goale“ (distensia moale) din ocluziile funcționale aseptice, a distensiei „iritate“ din ocluziile funcționale paraseptice, a distensiei „dure“ din carcinomatoze, a distensiei „încordate“ din ocluziile ischemiante, a distensiei „fixate“ de o contractură parietală, sau a distensiei „edemațiată și marmorată“ din stările terminale[95]!

---

[94] Semnificativă este și tahipneea cu toracele menținut în poziție inspiratorie și la finele expirului; distensia abdominală dispare după 3—5 minute de „respirație blocată“ (de exemplu, într-o pungă de plastic) iar examenul obstetrical complet înlătură dubiile. În general, distensiile psihogene sînt trădate de numeroasele cicatrice postlaparotomii „albe“ ca urmare a simulărilor repetate (variante de „sindrom Münchhausen“).

[95] Mare parte din epitetele utilizate pot fi ușor criticabile, dar rostul acestei exemplificări de situații (și mai sînt încă foarte multe) nu a fost să distribuie noțiuni și atribute disociative; trăsăturile clinice obiectivabile pot fi amalgamate, de timpul evolutiv și de particularitățile fiecărui caz, în diverse forme înșelătoare, care, dacă nu scuză, cel puțin justifică unele din incertitudinile diagnostice preoperatorii din abdomenul acut chirurgical!

În cadrul abdomenului acut chirurgical, diagnosticul diferențial rezultă din confruntarea formelor clinice de prezentare a OIA cu entitățile propriu-zise pe care le imită. Dacă disocierile sînt mai simple la debutul cauzelor majore, ulterior situația se complică prin estomparea particularităților.

— Formele ocluzive garotate, datorită durerii violente inițiale se confundă cu perforația ulceroasă liberă sau cu torsiunea de organ parenchimatos, iar datorită hipovolemiei și anemiei acute cu hemoragiile interne; în faza lor de debut aceste entități nu conduc însă niciodată ele însele la ideea de ocluzie[96].

— Variantele de OIA dominate de dureri periombilicale și de vărsături pot atrage diagnosticul de pancreatită acută; de această dată reversul este mai frecvent, formele clinice ocluzive ale pancreatitelor fiind definitiv omologate.

— Formele ocluzive febrile se confundă cu toate septicitățile intraperitoneale primitive, care, la rîndul lor, se pot și ele prezenta cu tablouri ocluzive de sine stătătoare: apendicite acute, colecistite acute, diverticulite și sigmoidite acute, pelviperitonite și, din nou pancreatitele necrotice și toate perforațiile digestive blocate sau/și neglijate[97]. Ocluzia febrilă propriu-zisă este rezultanta suferințelor ischemice cu necroze parietale, perforație și septicitate peritoneală (rareori, febra se explică numai printr-un cancer febril obstructiv sau printr-o deshidratare hipersodată). În ocluzia încărcată de septicitatea finală semnele fizice sînt de tip peritonită și nu de ocluzie, iar problema nu mai este diagnosticul ci prognosticul.

11.10.2 MOTIVAȚIE OPERATORIE

După obținerea diagnosticului sintetic de **ocluzie intestinală** sarcinile clinicianului, în loc să se simplifice, intră într-un complex de noi disocieri, toate cu implicații terapeutice strategice. Cu simple combinații de semne fizice s-au încercat scheme de orientare practică pentru majoritatea tipologiilor ocluzive în faza lor de debut (fig. 11.18). Deși s-a ajuns la un consens unanim asupra imposibilității obținerii de criterii certe pentru aprecierea ischemiei în etapa preoperatorie, s-au păstrat cîteva modele clasice cu valoare orientativă (tab. 11.12). În etapa clinică preoperatorie este mai util diagnosticul diferențial între cele *patru mari tipologii patogene* (tab. 11.13) cît și încercările de evaluare topografică a obstacolului în cadrul ocluziilor obturate (tab. 11.14). Parcurgerea acestor trei tabele de diagnostic diferențial „intra-ocluzie" ar putea conduce la impresia că există suficiente criterii pentru a se elucida complexitatea diagnostică a variantelor ocluzive! Dar, tot din rubricile acestui gen de tabele, se remarcă și abundența contraargumentărilor și a excepţiilor de la regulile de sistematizare, cît şi sărăcia şi şubrezenia unor date de laborator.

---

[96] Numai prin veriga septică a peritonitei avansate poate atinge ulcerul perforat neglijat o formă ocluzivă de prezentare!

[97] Indiferent de cauza generatoare o „stare ocluzivă febrilă" trădează un sever amestec patogen și impune intervenția chirurgicală imediată.

Gîndind permanent **dacă** şi **cînd** să intervină operator, reechilibrînd şi explorînd în tot acest timp bolnavul[98], raţionamentul chirurgului este frămîntat de eternele întrebări: ce este organic şi ce este funcţional într-o ocluzie concretă? elementul obstructiv mecanic este şi ischemiant? teritoriul distensiei este pe segmente jejunoileale sau pe colon? probabilitatea etiologică înclină spre benignitate sau spre malignitate? Cînd apar dubii încă de la primele două întrebări, toate celelalte devin automat neimportante faţă de necesitatea unei explorări chirurgicale. Reevaluările clinice (la intervale nu mai

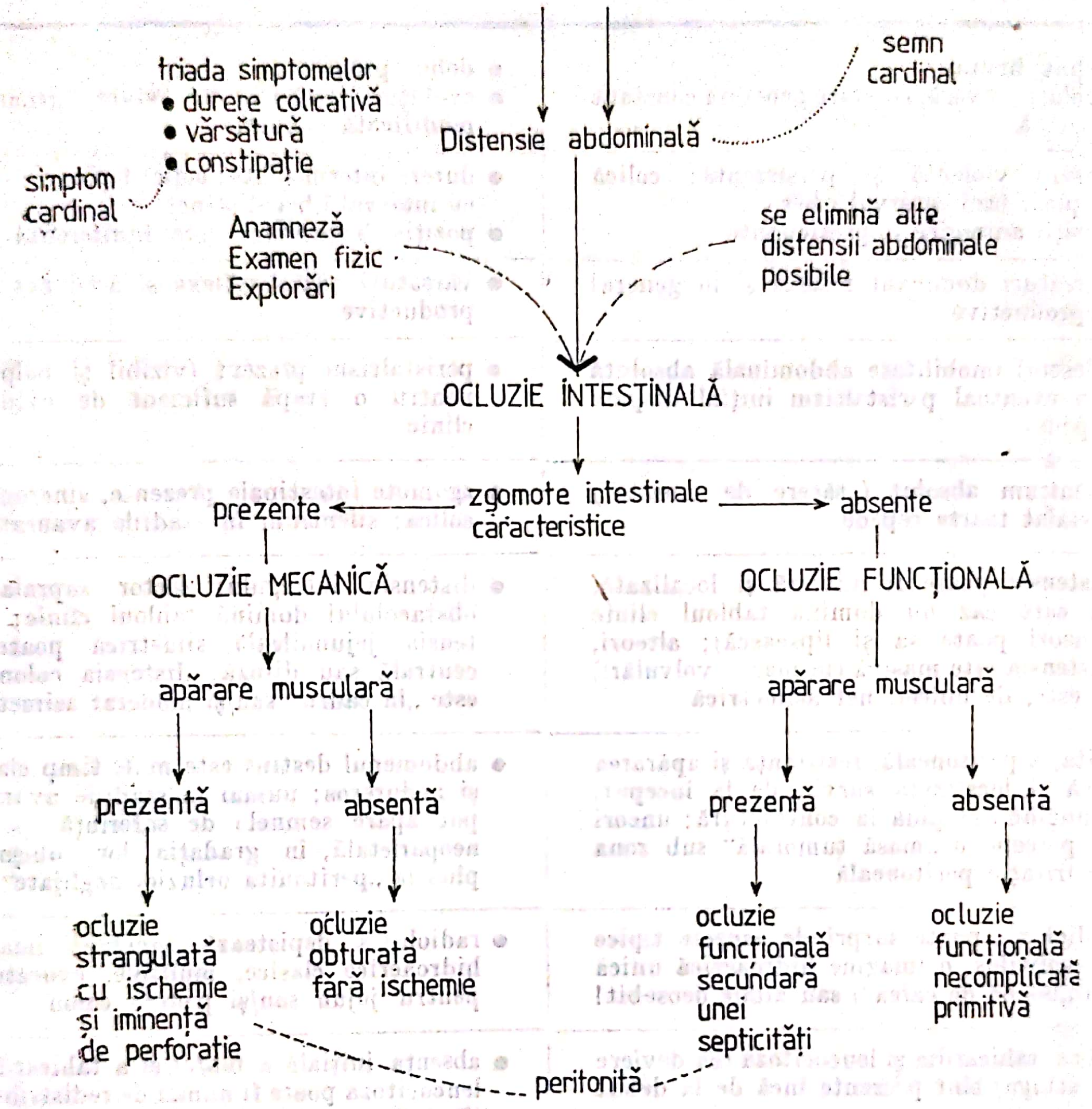

semn cardinal
triada simptomelor
• durere colicativă
• vărsătură
• constipaţie
simptom cardinal
Distensie abdominală
Anamneză
Examen fizic
Explorări
se elimină alte distensii abdominale posibile
OCLUZIE INTESTINALĂ
zgomote intestinale caracteristice
prezente
absente
OCLUZIE MECANICĂ
OCLUZIE FUNCŢIONALĂ
apărare musculară
apărare musculară
prezentă
absentă
prezentă
absentă
ocluzie strangulată cu ischemie şi iminenţă de perforaţie
ocluzie obturată fără ischemie
ocluzie funcţională secundară unei septicităţi
ocluzie funcţională necomplicată primitivă
peritonită

Fig. 11.18 — Disocierea diagnostică a unor variante ocluzive, în faza lor iniţială, prin combinarea îndeosebi a cîtorva *semne fizice* esenţiale (modificat după E.L. Bradley, 1978).

---

[98] În acest interval se consumă şi colaborarea clinică cu un constant anestezist-reanimator!

Tabelul 11.12

Parametrii unui posibil diagnostic diferențial preoperator între ocluziile cu și fără mecanisme obstructive ischemiante

OCLUZII ISCHEMIANTE (ocluzii prin strangulare)	OCLUZII NEISCHEMIANTE (ocluzii prin obturare)
● debut brutal ● evoluție severă, cu stare generală constant alterată	● debut progresiv ● evoluție gradată, cu stare generală modificată stadial
● durere violentă și persistentă; colică atipică, fără interval liber ● poziții antalgice impresionante	● durere intermitentă; colici tipice, cu interval liber distinct ● poziția bolnavului este indiferentă
● vărsături dominant reflexe și în general neproductive	● vărsături inițial reflexe și apoi net productive
● adeseori imobilitate abdominală absolută (un eventual peristaltism inițial dispare repede)	● peristaltism prezent (vizibil și palpabil) pentru o etapă suficient de evidentă clinic
● silentium absolut („tăcere de moarte“) instalat foarte repede	● zgomote intestinale prezente, sincrone cu colica; silentium în stadiile avansate
● distensia poate fi minimă și localizată, în care caz nu domină tabloul clinic (uneori poate să și lipsească); alteori, distensia este masivă (în marile volvulări) și este, de obicei, net asimetrică	● distensia întregului sector supraiacent obstacolului domină tabloul clinic; distensia jejunoileală simetrică poate fi centrală sau difuză; distensia colonului este „în cadru“ sau/și moderat asimetrică
● iritația peritoneală, rezistența și apărarea fixă și localizată survin de la început, ajungîndu-se pînă la contractură; uneori se percepe o „masă tumorală“ sub zona de iritație peritoneală	● abdomenul destins este mult timp elastic și nedureros; numai în stadiile avansate pot apare semnele de suferință peritoneoparietală, în gradația lor obișnuită pînă la „peritonita ocluziei neglijate“
● radiologia poate surprinde aspecte tipice de volvulus, o imagine hidroaerică unică (în „boabă de cafea“) sau nimic deosebit!	● radiologia depistează constant imagini hidroaerice clasice, multiple, evocatoare pentru jejun sau/și pentru colon
● febra, tahicardia și leucocitoza (cu deviere la stînga) sînt prezente încă de la debut	● absența inițială a febrei și a tahicardiei; leucocitoza poate fi numai de redistribuție (fără deviere la stînga)
● hematocritul fie sporește în mod exagerat, fie scade brutal (în infarctizări); dezechilibrele ionice și acidobazice nu au timp să apară	● hematocritul sporește paralel cu deshidratarea; dezechilibrele ionice și acidobazice au timp să atingă limitele pericolelor vitale
● uneori, sporesc amilazele și LDH ca semne de suferință tisulară precoce	● concentrațiile plasmatice ale acestor enzime sporesc tardiv și nesemnificativ
● clinica generală este marcată de septicitate	● clinica generală este marcată de deshidratare
● starea de șoc se instalează înainte de a se explica prin pierderi volemice și este dominant toxicoseptică	● starea de șoc se instalează progresiv ca urmare a pierderilor volemice și este dominant disvolemică.

Para

	Orientările anamnestice	Debutul și starea generală	Triad	
			durerea	
A ocluzii funcționale	●stări postoperatorii ●stări septice ●boli metabolice ●stări critice în cadrul diverselor tipuri de șoc	●debut progresiv ●stare generală alterată sau acceptabilă (după cauză)	●adeseori dureri de împrumut ●disconfortul distensiei ●niciodată colică	●facilă, (vărsă regur
B ocluzii obturate	●tumori ●stricturi ●atrezii ●bezoari ●litiază biliară ●aderențe	●debut progresiv ●stare generală moderat modificată în primele etape	●durere intensă în timpul colicii ●colică tipică intermitentă (colica de luptă) ●disconfort minim între colici	●iniția ●apoi tive, ●in ob vărsă lipse
C ocluzii strangulate	●aderențe ●operații în antecedente ●hernii diverse ●eventrații ●eviscerații ●defecte de coalescență	●debut brusc ●stare generală alterată de la început („bolnav șocat“)	●durere severă și continuă* ●colică permanentă	●vărs refle nepr
D ocluzii vasculare	●aritmii cardiace ●ateroscleroză ●infarcte miocardice ●disvolemii acute	●debut brusc ●stare gravă ●uneori semne de „hemoragie internă“	●durere inițială ischemică ●apoi disconfort difuz	●vărs sînt
			* durerea domină distensia	* sughiț patogno

Parametrii generali ai diagnosticului diferențial între cele patru fundamentale tipologii patogene ocluzive

	Triada simptomatică		Semnele fizice ale examenului c		
	vărsătura	oprirea tranzitului*	distensia abdominală*	peristaltica	
iei	●facilă, prin prea plin (vărsătură de regurgitație)*	●variabilă și nespecifică ●oprirea este netă în pseudoobstrucția colonului	●la 24 ore de la debut devine evident un meteorism „moale" nedureros, difuz și voluminos („în tobă")	●imobilitate completă și constantă, caracteristică de la debut	●si (a ●ra d p d n
in ni- ă) re	●inițial reflexă ●apoi vărsături productive, pînă la fecaloide ●în obstacolele colonului vărsăturile pot să lipsească	variabilă: ●fie completă ●fie intermitentă ●fie alternantă (diaree — constipație) ●mici scaune sangvinolente în tumorile distale	●meteorism elastic și nedureros, plasat median, sau pe flancuri (cu discrete asimetrii)	●peristaltism inițial accentuat și vizibil ●dispare treptat în faza atonă*	●z c (a ●î n
	●vărsătura rămîne reflexă și constant neproductivă	●după clismă oprire completă ●în invaginații scaune sangvinolente	●meteorism fie absent, fie minim, dureros și localizat ●marele meteorism din volvulări este intens asimetric	●inițial prezent pentru o scurtă perioadă ●dispare foarte repede* (marele meteorism asimetric din volvulări este „fixat")	●f şi ●s "
z	●vărsăturile adeseori sînt absente	●adeseori oprire completă ●uneori mici emisii de materii sangvinolente	●meteorism moderat, difuz dureros și „mat"	●imobilitate completă și constantă	●si c
	* sughițul este aproape patognomonic	* este simptomul cardinal al triadei simptomatice; dar poate genera multe capcane clinice	* distensia (meteorismul) este semnul cardinal al examenului fizic	* abdomenul imobil nu exclude ocluzia mecanică avansată	*siler excluc sată

Tabelul 11.13

fundamentale tipologii patogene ocluzive

Semnele fizice ale examenului obiectiv abdominal				Semnele radiologice	Semnele generale şi datele de laborator
minală*	peristaltica	zgomotele intestinale	suferinţa peritoneală		
e la debut nt un me- pale" ne- z şi volu- obă")	• imobilitate completă şi constantă, caracteristică de la debut	• silentium complet (abdomen tăcut) • rareori zgomot spontan de „plescăit" sau „clipoceală" la mişcările de sucusiune abdominală	• iniţial absentă • prezentă de la început, numai dacă reprezintă însăşi cauza ocluziei paraseptice	• imagini hidroaerice difuz dispersate, în „tablă de şah" • acumulările sînt sincrone în intestinul subţire şi în colon	• semiologia generală aparţine bolilor generatoare • dezechilibrele ionice şi metabolice preced şi determină ocluzia
astic şi sat me- flancuri metrii)	• peristaltism iniţial accentuat şi vizibil • dispare treptat în faza atonă*	• zgomote prezente cu caractere tipice (abdomen zgomotos) • în faza atonă abdomenul devine tăcut*	• iniţial abdomen elastic şi nedureros • semnele de suferinţă peritoneală se instalează tardiv	• imagini hidroaerice multiple; tipice pentru teritoriul distensiei din amonte • acumulările sînt adesea disociate: cînd sînt pe jejunoileon, lipsesc în colon şi reciproc	• dezechilibrele ionice şi metabolice sînt determinate de ocluzie • leucocitoză de redistribuţie • Ht variază paralel cu deshidratarea • deshidratarea domină semnele generale
bsent, ros şi din ntens	• iniţial prezent pentru o scurtă perioadă • dispare foarte repede* (marele meteorism asimetric din volvulări este „fixat")	• foarte puţine zgomote şi numai iniţial* • se instalează rapid „tăcerea de moarte"	• reacţii peritoneale intense şi iniţial localizate* • formaţiuni palpabile, uneori variabile în volum şi consistenţă sau/şi „mişcătoare" şi „migratoare" • reacţie peritoneală în final generalizată	• imagini hidroaerice uneori tipice • alteori complet absente*	• febră şi tahicardie • leucocitoză cu deviere stîngă* • Ht variază independent cu deshidratarea • sporesc amilazele şi LDH • septicitatea domină semnele generale
li-	• imobilitate completă şi constantă	• silentium abdominal complet şi constant	• un grad de iritaţie peritoneală de la început • reacţie peritoneală netă de îndată ce apare septicitatea finală*	• foarte puţine lichide şi gaze cu imagini nespecifice • uneori aspecte de „anse fixate"	• leucocitoze uneori pseudoleucemice • Ht scade (anemie acută) • tabloul abdominal trădează peritonita • semne de septicitate generală
	* abdomenul imobil nu exclude ocluzia mecanică avansată	* silentium-ul abdominal nu exclude ocluzia mecanică avansată	* septicitatea domină distensia	* un film radiologic normal trebuie să sugereze un mecanism ischemic	* leucograma normală (uneori leucopenie), ca şi absenţa febrei nu exclud strangularea

lungi de una-două ore) sînt mai utile obţinerii motivaţiei operatorii decît toate datele de laborator considerate împreună! Schematizarea raţionamentului diagnostic pre şi intraoperator (fig. 11.19) reflectă atît posibilităţile cît şi limitele de precizie ale ambelor etape.

Dacă în responsabilităţile anesteziei şi ale terapiei intensive chirurgul este în mod fericit întovărăşit cu specialistul anestezist-reanimator, decizia

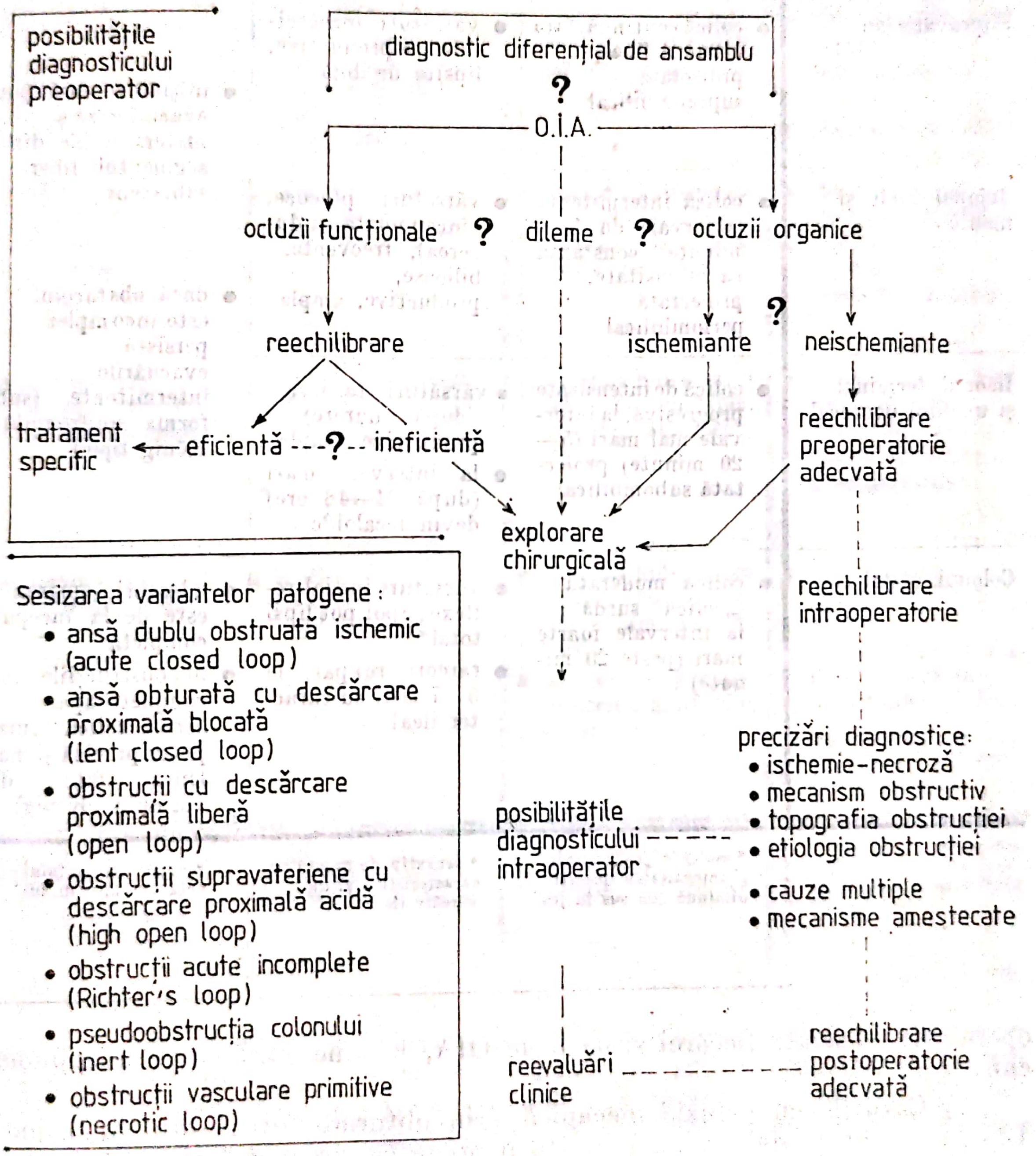
posibilitățile diagnosticului preoperator
diagnostic diferențial de ansamblu
?
O.I.A.
ocluzii funcționale
?
dileme
?
ocluzii organice
?
reechilibrare
ischemiante
neischemiante
tratament specific
eficientă
?
ineficientă
reechilibrare preoperatorie adecvată
explorare chirurgicală
reechilibrare intraoperatorie
Sesizarea variantelor patogene:
• ansă dublu obstruată ischemic (acute closed loop)
• ansă obturată cu descărcare proximală blocată (lent closed loop)
• obstrucții cu descărcare proximală liberă (open loop)
• obstrucții supravateriene cu descărcare proximală acidă (high open loop)
• obstrucții acute incomplete (Richter's loop)
• pseudoobstrucția colonului (inert loop)
• obstrucții vasculare primitive (necrotic loop)
posibilitățile diagnosticului intraoperator
precizări diagnostice:
• ischemie-necroză
• mecanism obstructiv
• topografia obstrucției
• etiologia obstrucției
• cauze multiple
• mecanisme amestecate
reevaluări clinice
reechilibrare postoperatorie adecvată

Fig. 11.19 — Raţionamentul diagnostic are două etape concrete: *preoperatorie* şi *postoperatorie*. După consumarea diagnosticului diferenţial de ansamblu şi stabilirea celui pozitiv de ocluzie intestinală, urmează disocierea între formele funcţionale şi cele organice (pentru a răspunde la întrebarea : *cum să se instituie strategia terapeutică?*) şi recunoaşterea variantelor ischemiante în cadrul formelor organice (pentru a răspunde la întrebarea: *cît de repede trebuie apelat la operaţie?*). Posibilităţile diagnosticului intraoperator sînt mult mai largi dar şi responsabilitatea sporeşte (trebuie răspuns şi la întrebarea: *ce procedeu de rezolvare a obstrucţiei este adecvat cazului?*).

Parametrii diagnosticului diferențial după

Sediul obstacolului	Triada simptomatică		
	durerea*	vărsătura	oprirea* tranzitului
Supravaterian	● colică continuă, fără interval liber, proiectată supraombilical	● vărsături incoercibile, neproductive, lipsite de bilă	● inițial se mai pot evacua gaze și materii fecale din segmentul liber subiacent
Jejunal înalt și mediu	● colică intermitentă (intervale de 1—5 minute) constantă ca intensitate, proiectată periombilical	● vărsături precoce, (încep odată cu durerea), frecvente, bilioase, productive, ample	● dacă obstacolul este incomplet persistă evacuările intermitente (sub forma sindromului König tipic)
Ileonul terminal și unghiul ileocecal	● colică de intensitate progresivă, la intervale mai mari (5—20 minute) proiectată subombilical	● vărsături tardive (după durere) productive, ample ● la intervale mari (după 24—48 ore) devin fecaloide	
Colonul distal	● colică moderată („colică surdă“) la intervale foarte mari (peste 20 minute)	● vărsături inițial reflexe; apoi pot lipsi total* ● rareori reapar, la 5—7 zile, cu caracter ileal	● adeseori oprirea este de la început completă ● în obstrucțiile incomplete apare „criza colică“ (mai puțin precisă și mai lentă față de varianta König)
	* violența peristalticii și intensitatea durerii diminuă „de sus în jos“	* senzația de greață este caracteristică și nu vărsăturile	* oprirea tranzitului este netă de „jos în sus“

operatorie adecvată fiecărei situații de OIA, rămîne exclusiv o răspundere chirurgicală[99].

a) Cazurile cu ocluzie mecanică prin obturare, prezentate în primele 12—24 ore de la debut, nu necesită o pregătire preoperatorie îndelungată; după examinarea clinică, explorarea radiologică imediată și analizele standard se instituie repleția intravenoasă (uneori pînă la 1000—1500 ml fluide pe

---

[99] Operația poate deveni necesară indiferent de riscurile anticipat și legal acceptate (inclusiv de către bolnav) ale anesteziei și ale actului operator, considerate fie separat, fie cumulativ; *explorarea operatorie o impune clinica iar rezolvarea chirurgicală o hotărăște leziunea!*

Tabelul 11.14

topografia obstacolului (în cadrul ocluziilor obturate)

Semnele abdominale		Semiologia radiologică*	Semnele generale și datele de laborator*
distensia* abdominală	zgomotele* intestinale		
● absentă; ocluzia cu abdomen plat („ocluzia fără ocluzie")	● în general absente ● sub obstacol pot fi cîteva zgomote fiziologice sau zgomotul „de plescăit"	● poate fi o singură imagine hidroaerică gastrică, sau nimic	● stare generală rapid degradată ● dezechilibru alcalozic ● deshidratare acută
● absentă, sau moderată și plasată periombilical	● prezente, tipice, metalice, la intervale mici	● imagini hidroaerice nete pentru intestin subțire, dar mai puțin numeroase	● stare generală intens degradată ● deshidratarea întrece perturbațiile ionice
● pronunțată, difuză, plasată medioabdominal	● abdomenul devine „tăcut" cînd dispare peristaltica sau în prezența septicității	● imagini hidroaerice nete și multiple, etajate, alungite sferice	● stare generală mai lent degradată ● dezechilibrele electrolitice întrec deshidratarea
● masivă, cu asimetrii mari, sau dispusă pe flancuri	● inițial pot fi prezente, dar la intervale mari	● imagini hidroaerice puțin numeroase, dar voluminoase și înalte ● devine important indicele diametrului cecal	● stare generală nemodificată zile întregi ● deshidratare lentă fără deosebite dezechilibre ionice ● septicitatea și toxicitatea întrec deshidratarea
* distensia sporește „de sus în jos"; durerea și peristaltica diminuă pe măsura sporirii distensiei	* zgomotele diminuă de la centrul spre capetele intestinului	* semiologia radiologică săracă sugerează mecanismele ischemiante	* cu cît obstacolul este mai distal cu atît mai lente sînt dezechilibrele sistemice

oră la cazurile netarate cardiovascular) și decompresia cu o sondă nazogastrică obișnuită; toate aceste etape clinice se pot restrînge către numai cca 3—6 ore de la internare pînă la momentul operator; mortalitatea generală nu depășește 1% în astfel de cazuri, evitîndu-se eventualele evoluții ischemiante.

b) Cînd au trecut peste 24 ore de la debutul ocluziei obturate pînă la momentul internării (și numai dacă se poate sigur exclude și posibilitatea unei suferințe ischemice în evoluție) devine utilă prelungirea pregătirii preoperatorii. În general, cu cît mai lungă a fost perioada de evoluție spontană a obstrucției, cu atît mai lungă trebuie să fie perioada de reechilibrare volemică; pierderile rapide și mari vor fi înlocuite rapid (valabil pentru obstrucțiile jejunale), pe cînd pierderile mai lente vor fi înlocuite în mod lent (valabil pentru ileon și colon). Cazurile cu dezechilibre hidroelectrolitice moderate necesită 6—12 ore de reechilibrare, pe cînd cele cu dezechilibre severe pot cere pînă la 24—36 ore de repleție parenterală și din cauza imposibilității administrării prea repezi de potasiu intravenos (funcție de vîrstă, de răspunsul urinar și de parametrii macrohemodinamici).

c) Se operează, cît mai devreme posibil după internare, toate ocluziile la care mecanismul ischemic (indiferent de topografia sa) este cert, sau numai bănuit; în astfel de situații nici reechilibrarea volemică și nici aspirația nu pot opri evoluția locală spre necroză și invazia toxică sistemică. Startul actului operator este precedat de instituirea cateterului venos central și a celui uretrovezical, cît și a unei sonde de aspirație gastrică, dar tot accentul reechilibrării va intra în sarcina etapelor intra și postoperatorie.

d) În obstrucțiile colonice complete este de asemenea justificată intervenția precoce; decompresiile proximale cu tuburile de aspirație sînt puțin eficiente, pericolul perforațiilor colice hipertensive este posibil, iar dezechilibrele hidroionice sînt modeste și nu impun decît o lentă reechilibrare ulterioară postoperatorie.

Rezultă că promptitudinea chirurgicală este motivată în următoarele situații:

— toate ocluziile prin strangulări exteriorizate evidente;

— toate ocluziile prin mecanisme ischemice intraabdominale certe sau posibile;

— toate obturațiile colonice tipice;

— toate obturațiile jejunoileale internate înaintea instalării unor severe dezechilibre sistemice.

Operația nu este imediat obligatorie, iar reechilibrarea și aspirația gastrointestinală pot fi justificat prelungite numai dacă:

— ocluzia, sigur de tip obstructiv neischemic, a evoluat spontan pînă la dezechilibre ce pot evident beneficia de o corecție preoperatorie reglată, prin diminuarea distensiei și o repleție parenterală de 12—36 ore (fără ca în mecanismul obstructiv să survină leziuni morfologice ireparabile);

— ocluzia este de tip colonic distal dar mai este nevoie să fie eliminate cîteva supoziții:

- fie bolnavul este un constipat cunoscut și este necesar să se încerce triturarea și extragerea unor fecaloame desicate;
- fie este posibilă numai o obstrucție incompletă (și se poate ajunge ulterior la o intervenție electivă) sau este o pseudoobstrucție colică și se impune și o eventuală irigoscopie;
- fie este certă o volvulare sigmoidiană recentă (sau și recidivantă) și se încearcă inițial o devolvulare prin sifonaj sau/și cu sigmoidoscopul (eșecurile conduc la operație);

— ocluzia s-a instalat la cazuri cu insuficiențe viscerale de o severitate excepțională, care periclitează prin ele însele viața, mai ales cu adausul riscurilor operatorii și anestezice; sînt situații limită ce impun evaluări și responsabilități multidisciplinare; mecanismele ischemice obligă și în astfel de situații la rezolvare chirurgicală pe orice teren (infarct miocardic recent, insuficiență renală sub dializă, insuficiență respiratorie de orice tip și orice intensitate etc.), dar mecanismele sigur neischemiante (îndeosebi amestecurile specifice carcinomatozelor şi granulomatozelor) justifică uneori expectativa;

— ocluzia s-a instalat în perioada imediat postoperatorie, fie după o intervenţie anterioară efectuată tot pentru ocluzie, fie după intervenţii reputate pentru complicaţiile lor ocluzive; important ca strategie generală este trasarea de la început a unui program unitar de tratament conservator şi a unei graniţe temporale (de cca 48—72 ore) de aşteptare clinică avizată a efectelor; persistenţa ocluziei şi organicizarea evidentă vor impune reintervenţia[100].

Între toate variantele de organizare clinică anterior sistematizată se plasează încă şi posibila prezentare a unor ocluzii în stadii spontan avansate pînă la tabloul stărilor terminale; există şi în aceste circumstanţe o oarecare gradaţie de atitudine terapeutică, dependentă de vîrsta şi de terenul biologic, cît şi de cauza primară (malignitate, septicitate) dar toate sînt situaţii grave. Prelungirea unei reechilibrări este iluzorie, astfel încît toate gesturile terapeutice trebuie „adaptate“, dar rapid executate, ajungîndu-se inclusiv la explorarea chirurgicală, ce capătă (împreună cu anestezia) nuanţe eroice; din aceste cazuri disperate provin multe decese, dar nu sînt puţine nici satisfacţiile unor salvări, consolidate de o apreciabilă reechilibrare postoperatorie, cît şi, eventual, de alte momente chirurgicale seriate.

11.10.3 DIAGNOSTIC INTRAOPERATOR

Explorarea chirurgicală este etapa marilor decizii; dacă, preoperator, sarcina a fost motivarea operaţiei pentru ocluzia intestinală ca atare, scopul diagnosticului intraoperator este să găsească neapărat şi cauza şi să justifice ce este potrivit să se efectueze ca gest chirurgical. De multe ori diagnosticul intraoperator confirmă şi completează supoziţiile preoperatorii; dar nu de puţine ori chirurgul se află în faţa unor diagnostice surprinzătoare prin severitatea şi implicaţiile lor biologice: neoplasme metastazante, infarctizări intestinale, volvulări cu necroze întinse, periviscerită recidivantă difuză etc. De la o banală secţionare de bridă obstruantă şi neischemiantă, solicitarea tactică şi tehnică poate ajunge la exereze mutilante, la operaţii combinate sau/şi supradozate, cît şi la proceduri de chirurgie vasculară.

a) Varianta căii de abord, cît şi execuţia în sine a traversării transparietale sînt momente tactice de mare importanţă în ocluzii. În cazurile fără cicatrice provenite din alte momente chirurgicale abdominale, laparotomia mediană supra şi subombilicală rămîne cea mai bună cale de acces (se pot astfel poziţiona corect extramedian şi eventualele stomii); fiindcă majoritatea cauzelor obstructive sînt submezocolice se începe cu o incizie predominant caudală ce se va prelungi cranial ori de cîte ori va fi necesar[101]. La cazurile anterior laparotomizate (multe chiar plurioperate) se poate aplica următorul arbitraj: cînd vechile cicatrice sînt extramediane se va practica o incizie mediană *de nuovo* (atenţie însă la vechile incizii imediat paramediane sau la

---

[100] Acest program conservator este justificat faţă de ocluziile instalate în primele 4—7 zile postoperator; după acest interval, ocluzia postoperatorie este majoritar mecanică şi reintervenţia cere mai multă promptitudine!

[101] Rareori se fac incizii iniţiale extramediane, pentru diverse stomii deliberate în ocluzii colice certe, sau pentru un „ileus biliar“ ce a avut şansa obiectivării preoperatorii pe un film radiologic!

cele subcostale cu debut median accentuat, toate generînd prejudicii parietale zonale critice cînd li se alătură incizia mediană propriu-zisă); cînd preexistă şi una (sau mai multe) incizii mediane se va intra tot median (cu sau fără excizia vechii cicatrice[102] avînd grijă să se depăşească cranial, sau caudal, vechea cicatrice pe un segment suficient pentru a permite pătrunderea intraperitoneală cel puţin într-un „sector sănătos"; la eventraţiile cu inel foarte mare şi strangulări intrasaculare, pătrunderea „prin sacul" supradestins de lichid, în care s-a petrecut evenimentul ocluziv „extraabdominal" poate fi uneori o tactică utilă).

Oricare ar fi geometria căii de abord, momentul pătrunderii în cavitatea peritoneală este crucial în cazurile cu laparotomii în antecedente, la care periviscerita este adeseori placa turnantă a ocluziei; graba în aceste momente poate fi generatoare de greşeli, unele minime şi reparabile, dar altele grave şi reprobabile[103]. În tempo-ul specific unei intervenţii de urgenţă trebuie neapărat trăit momentul de mare răspundere tactică al pătrunderii intraperitoneale într-un spaţiu bănuit şi găsit „liber"; se va cîştiga imediat siguranţa completării, prin control biplan, a întregului abord transparietal; *adeseori în perete este şi cheia mecanismului ocluziv!*

b) După deschiderea peritoneului (preferabil treptat) trebuie temperată semiologia uneori năvalnică a supradistensiilor cecale sau a volvulărilor (s-au citat adevărate explodări de anse supratensionate în momentul anulării gradienţilor presionali intraperitoneali). Prudenţa metodică reuşeşte să limiteze evisceraţiile spontane şi să obţină degarotările şi detensionările prin mijloace dirijate. Cînd este sesizabilă iminenţa rupturii unei zone necrotice sub presiune, sînt recomandabile cîteva măsuri simple de precauţie înainte de a secţiona o bridă compresivă sau de a dezangaja o ansă din inelul strangulant: se poate decomprima segmentul de distensie supraiacentă, fie prin manevre manuale blînde spre sonde dirijate proximal fie, la nevoie, instrumental; se pot aplica, cu mare atenţie, pense de coprostază la distanţă; se izolează „spaţiul periculos" cu cîmpuri din material impermeabil; se poate efectua o bursă de aşteptare în jurul zonei necrotice, sau se pot trece cîteva fire de susţinere şi dirijare în ţesutul juxtanecrotic aparent indemn macroscopic. Toate aceste mici măsuri de prevedere, cu un timp minim de execuţie, pot evita o contaminare stercorală peritoneoparietală masivă cu răsunet ulterior nefast.

Un element semiologic, ce se oferă de asemenea imediat după deschiderea peritoneului, este cantitatea şi calitatea lichidului liber: fluidul serocitrin este prezent moderat în orice obturare (volumele mari de lichid sînt comune ascitei neoplazice); lichidul septic tulbure sau/şi sangvinolent trădează

---

[102] Celiotomiile mediane au şi avantajul închiderilor ulterioare monoplane „în masă", cu soliditate sporită şi spaţii septice parietale minime; păstrarea vechilor structuri cicatriceale preexistente (începînd de la tegumente) oferă uneori o fermitate în plus la închidere; bineînţeles că se vor exciza zonele parietale necrozate şi septice în situaţiile reintervenţiilor precoce, în care va intra uneori în discuţie şi „moderna" celiostomă cînd septicitatea peritoneală este majoră.

[103] Cîteva minute în plus de atenţie, delicateţe şi minuţiozitate la visceroliza imediată, cît şi la cea ulterioară (apelînd eventual şi la disecţia hidraulică) evită săptămîni şi luni de fistulizare sau chiar eşecuri finale.

cele subcostale cu debut median accentuat, toate generînd prejudicii parietale zonale critice cînd li se alătură incizia mediană propriu-zisă); cînd preexistă şi una (sau mai multe) incizii mediane se va intra tot median (cu sau fără excizia vechii cicatrice[102] avînd grijă să se depăşească cranial, sau caudal, vechea cicatrice pe un segment suficient pentru a permite pătrunderea intraperitoneală cel puţin într-un „sector sănătos“; la eventraţiile cu inel foarte mare şi strangulări intrasaculare, pătrunderea „prin sacul“ supradestins de lichid, în care s-a petrecut evenimentul ocluziv „extraabdominal“ poate fi uneori o tactică utilă).

Oricare ar fi geometria căii de abord, momentul pătrunderii în cavitatea peritoneală este crucial în cazurile cu laparotomii în antecedente, la care periviscerita este adeseori placa turnantă a ocluziei; graba în aceste momente poate fi generatoare de greşeli, unele minime şi reparabile, dar altele grave şi reprobabile[103]. În tempo-ul specific unei intervenţii de urgenţă trebuie neapărat trăit momentul de mare răspundere tactică al pătrunderii intraperitoneale într-un spaţiu bănuit şi găsit „liber“; se va cîştiga imediat siguranţa completării, prin control biplan, a întregului abord transparietal; *adeseori în perete este şi cheia mecanismului ocluziv!*

b) După deschiderea peritoneului (preferabil treptat) trebuie temperată semiologia uneori năvalnică a supradistensiilor cecale sau a volvulărilor (s-au citat adevărate explodări de anse supratensionate în momentul anulării gradienţilor presionali intraperitoneali). Prudenţa metodică reuşeşte să limiteze evisceraţiile spontane şi să obţină degarotările şi detensionările prin mijloace dirijate. Cînd este sesizabilă iminenţa rupturii unei zone necrotice sub presiune, sînt recomandabile cîteva măsuri simple de precauţie înainte de a secţiona o bridă compresivă sau de a dezangaja o ansă din inelul strangulant: se poate decomprima segmentul de distensie supraiacentă, fie prin manevre manuale blînde spre sonde dirijate proximal fie, la nevoie, instrumental; se pot aplica, cu mare atenţie, pense de coprostază la distanţă; se izolează „spaţiul periculos“ cu cîmpuri din material impermeabil; se poate efectua o bursă de aşteptare în jurul zonei necrotice, sau se pot trece cîteva fire de susţinere şi dirijare în ţesutul juxtanecrotic aparent indemn macroscopic. Toate aceste mici măsuri de prevedere, cu un timp minim de execuţie, pot evita o contaminare stercorală peritoneoparietală masivă cu răsunet ulterior nefast.

Un element semiologic, ce se oferă de asemenea imediat după deschiderea peritoneului, este cantitatea şi calitatea lichidului liber: fluidul serocitrin este prezent moderat în orice obturare (volumele mari de lichid sînt comune ascitei neoplazice); lichidul septic tulbure sau/şi sangvinolent trădează un mecanism ischemic; lichidul purulent (pînă la stercoral) anunţă instalarea tristului eveniment al necrozei (eventual şi cu perforaţie constituită)[104].

---

[102] Celiotomiile mediane au şi avantajul închiderilor ulterioare monoplane „în masă“, cu soliditate sporită şi spaţii septice parietale minime; păstrarea vechilor structuri cicatriceale preexistente (începînd de la tegumente) oferă uneori o fermitate în plus la închidere; bineînţeles că se vor exciza zonele parietale necrozate şi septice în situaţiile reintervenţiilor precoce, în care va intra uneori în discuţie şi „moderna“ celiostomă cînd septicitatea peritoneală este majoră.

[103] Cîteva minute în plus de atenţie, delicateţe şi minuţiozitate la visceroliza imediată, cît şi la cea ulterioară (apelînd eventual şi la disecţia hidraulică) evită săptămîni şi luni de fistulizare sau chiar eşecuri finale.

Sînt şi rare cazuri cînd mecanismul ocluziv se remite singur în momentul instalării anesteziei, sau, în mod puţin sesizabil, la primele manevre exploratorii: spontane dezinvaginări, detorsionări, eliberări herniare în special din pensările laterale, dezlipiri ale unor aderenţe instabile etc. Căutările minuţioase vor depista însă „cercul violaceu“ (Dan Gerota) marcat pe intestin de inelul herniar sau de invaginaţie, cît şi edemul unei anse şi a mezoului său împreună cu exsudatul ce trădează recenta „rezolvare“ a unui mecanism obstructiv; chirurgul are obligaţia să gîndească reconstituirea situaţiei ocluzive şi să-i rezolve cauza.

c) Explorarea unui bolnav anterior neoperat poate fi relativ simplă. Distincţia între localizarea obstacolului pe colon sau pe jejunoileon se face şi la prima vedere, dar regula clasică a palpării cecului rămîne utilă: un cec destins orientează pentru obstrucţie pe colon, iar un cec colabat pentru obstrucţie pe intestinul subţire. Oricare ar fi genul de obstacol (obturare sau strangulare) sub el ansele sînt subţiri şi turtite, iar deasupra lui sînt net dilatate pînă la aspecte groteşti, cu echimoze parietale, eventual efracţii („plesnituri“) seroase şi pete de necroză. Pentru aprecierea viabilităţii compromise se vor utiliza criteriile macroscopice sistematizate în tabelul 11.9. Sigur că se vor rezeca toate ansele necrotice, cît şi cele incerte! Dar sînt şi situaţii limită, cînd sectorul intestinal ce s-ar impune sacrificat este „dubios“ ca viabilitate iar extirparea sa periclitează în mod sigur supravieţuirea ulterioară; cînd cauza depinde de obstrucţii pe trunchiuri vasculare majore se tentează diversele proceduri specifice, dar acestea pot eşua, sau se dovedesc de la început ilogice fiindcă marea majoritate a infarctizărilor intestinale sînt mixte şi dependente de microcirculaţia intraparietală; numai în astfel de cazuri extreme se poate accepta riscul lăsării pe loc a unui „intestin nesigur“ în locul alternativei unei infirmităţi anatomice sigure; urmează 24—36 ore de terapie viguroasă (medicaţie activă pe reodinamica microcirculaţiei şi antibioterapie masivă, administrată inclusiv pe sondele digestive) cu reexplorare chirurgicală obligatorie pentru reevaluarea aspectului intestinal: succesul e foarte rar, dar posibil; insuccesul conduce la inevitabila mutilare cu toate consecinţele sale (vezi 4.12.1).

d) Pentru topografia obstacolelor pe cadrul colic, pe lîngă distensia cecală, au importanţă şi distensia transversului şi respectiv a sigmoidului: sigmoidul colabat (cu transvers destins) orientează pentru o obstrucţie de unghi splenic, iar colabarea sigmoidotransversă (cu distensie cecală mare) orientează spre obstrucţiile de unghi hepatic[105]. Căutarea mecanismelor obstructive asociate este obligatorie în cazurile cu ocluzii primitive; cu atît mai mult se va insista în situațiile aderențelor postoperatorii. Dificultățile de explorare survin cînd conglomeratul de anse destinse este fixat abdominopelvian, într-o priză septică sau neoplazică (adeseori și mixtă). Trebuie multă circumspecție în aprecierea naturii „blocului aderențial" cît și a limitei de progresie a disecției digitale (poate fi necesară uneori o decomprimare instrumentală prealabilă).

---

[104] Prezenţa lichidului intraperitoneal impune imediat recoltarea pentru o coloraţie bacteriologică rapidă şi apoi lavajul abundent cu ser fiziologic; se poate asocia (cu cît septicitatea este mai evidentă) şi un antibiotic (de exemplu, 5 g cefalosporină sau 1 g tetraciclină la un litru ser fiziologic). Lavajul se va repeta de cîteva ori, ultima irigare precedînd închiderea parietală. Sînt autori ce recomandă şi un lavaj început preoperator (timp de 3—6 ore) cu o cefalosporină în ser fiziologic (Barnett, 1970). Lavajul (în situaţiile hiperseptice) se poate continua şi postoperator (48—72 ore) cînd se poate apela şi la un aminoglicozid (de exemplu, 1 g kanamicină la un litru ser fiziologic) (Watkins, 1984).

[105] Bineînţeles că întreaga coloană colică este destinsă în comunele obstrucţii rectosigmoidiene; uneori însă distensia sigmoidiană este superioară celei cecale datorită unor ecluzări tensionale la cudurile unghiului splenic sau ale colonului transvers; regula fizică a legii Laplace poate fi astfel infirmată de particularităţile morfofuncţionale colonice.

În ocluziile postoperatorii explorarea chirurgicală se face de la început printr-un adevărat „teren minat". Încă de la incizie se pot intercepta ansele aderente subperitoneal sau într-o dehiscență parietală anterior nesesizată. Reintervenția în primele șapte zile permite disecția digitală, ce poate rămîne singura manieră în care se progresează treptat pînă cînd întregul intestin este eliberat. Între două și trei săptămîni de la prima operație, aderențele dense fibrinofibroase conglomerează ansele și peretele abdominal, devenind necesară disecția instrumentală (benzile fibroase ferme sînt mai consistente față de peretele intestinal). Disecția instrumentală (cu foarfeci fine, bisturiu clasic sau bisturie electrice speciale) poate fi ajutată de multiple tracțiuni parietoviscerale judicioase sau/și de disecție hidraulică; orice timp consumat în plus evită adevărate dezastre[106].

e) Încă de la prima impresie a inspecției intraperitoneale chirurgul sesizează tipologia ocluzivă[107] și începe să știe la ce metode de rezolvare va apela:

- Obturările sînt dominate de problemele imediate ale „deversării" distensiei[108]; sediul și natura obstacolului vor dicta procedurile de dezobstrucție.
- Mecanismele ischemiante sînt mai puțin marcate de distensie (în afara marilor volvulări) aducînd pe primul plan septicitatea și aprecierea modificărilor trofice.
- Suferințele vasculare mezenterice își au aspectul lor intraoperator specific și sumbru; oricît de optimiste sînt progresele de ansamblu ale chirurgiei vasculare, leziunile ce ajung să se exprime major în teritoriul vaselor digestive anunță în realitate o limită biologică a cazului în sine cît și o limită tehnologică a instrumentarului chirurgului general.
- Explorarea intraperitoneală a ocluziilor funcționale este axată pe continua căutare și a unei cauze organice, fiindcă de cele mai multe ori aceasta chiar există dacă s-a impus explorarea chirurgicală. Adeseori este salutară rezolvarea unor focare septice adiacente (apendicite, diverticulite, piosalpinx, piocolecist) sau a unor colecții circumscrise: abcedări pancreatice, abcese după diverse perforații blocate, abcese reziduale postoperatorii; în toate situațiile enumerate aspectul ocluziei de însoțire este mai mult zonal, fiind vorba de ocluzii funcționale paraseptice sau „organoinflamatorii" (Roux). Adevărata „ocluzie funcțională paretică" aseptică se caracterizează printr-o distensie generalizată în absența oricărei cauze depistabilă macro-

---

[106] După maturarea aderențelor (2—6 luni) pericolele scad!

[107] Există adevărate „forme anatomochirurgicale intraoperatorii" ce corespund tipologiilor ocluzive anatomoclinice (vezi și 11.14).

[108] Dacă se obține o evacuare endolumenală distală imediată a conținutului toxic al distensiei din amonte, evenimentul este util fiindcă mucoasa normală a anselor indemne din aval nu se lasă străbătută de toxicitate sau de germeni; resorbțiile toxice periculoase se fac numai din ansele compromise parietal de distensie și din contaminările peritoneale!

scopic în momentul operator; în astfel de cazuri este utilă dirijarea unor sonde de descărcare atît la polul digestiv proximal cît și la cel distal. O atentă examinare poate uneori surprinde discrepanța dintre colonul stîng colabat și impresionanta distensie de cecoascendent: este varianta funcțională a pseudoobstrucției colice, în care diametrul cecal de peste 10—14 cm poate impune o cecostomie. Alteori este evidentă varianta spastică a ocluziei funcționale pe jejunoileon: contracturi segmentare (aspect de „intestin de pui“) ce dispar și reapar pe zone succesive.

• Ca o situație semiologică intraoperatorie particulară se desprinde aspectul periviscеritelor difuze ocluzive. Excluzînd carcinomatozele peritoneale[109] („periviscerita malignă“) rămîne un mare grup de periviscerite benigne, rareori primitive (diverse boli granulomatoase) sau zonale (cînd pot fi eventual șuntate intern) cît mai ales secundare unor multiple alte intervenții și ajunse pînă la stadiul de „intestin subțire blocat“ (vezi 11.15.2).

11.11 ELEMENTE TERAPEUTICE

Întregul volum terapeutic pre, intra și postoperator se impune decisiv în balanța rezultatului final în ocluziile intestinale, deși actul operator rămîne cea mai solicitantă etapă, atît pentru bolnav, cît și pentru chirurg. Cu cît este mai severă ecuația lezională și mai afectată starea biologică generală, cu atît mai justificat limitat este inițial gestul chirurgical și cu atît mai multe sarcini revin reechilibrării, cît și operațiilor seriate specifice familiei ocluziilor; în fenomenologia inepuizabilă a OIA responsabilitatea chirurgicală nu este niciodată finită[110].

Patru obiective terapeutice strategice (firește, cu importanță inegală) sînt intricate și adaptate fiecărei tipologii ocluzive:

— reechilibrarea hidroionică și nutrițională *(obiectiv obligatoriu)*
— rezolvarea distensiei gastrointestinale *(obiectiv adjuvant)*
— rezolvarea obstrucției digestive *(obiectiv esențial)*
— profilaxia recidivelor ocluzive *(obiectiv facultativ)*

11.11.1 DATE GENERALE

(i) **Reechilibrarea terapeutică** se efectuează pînă la reluarea unui import alimentar natural; se poate realiza parenteral, cu perfuzii și catetere venoase periferice (pentru 5—7 zile) alteori (pentru săptămîni și luni de zile) cu catetere venoase centrale, sau cu catetere enterale, plasate tip „gastrostomă“ sau tip

---

[109] Sînt și cîteva rarități confundabile numai uneori cu metastazele difuze: talcoza granulomatoasă, lipodistrofia Whipple, endometrioza, tuberculoza, hemangioamele multiple, splenoza etc.

[110] Colaborarea cu întregul personal al serviciilor de terapie intensivă este, deocamdată, într-o fază dominată de particularități și nuanțe organizatorice locale; adeseori, datorită unui caracter retrospectiv și asincron al colaborărilor, se tratează „în comun“ mai mult complicațiile și insuficiențele viscerale finale! Imperativele practice ale ocluziilor intestinale oferă încă un exemplu pentru înțelegerea corectă a *medicinii intensive actuale*, ce obligă chirurgii să cunoască achizițiile reechilibrărilor moderne, iar anestezist-reanimatorii să trăiască în continuitate, și nu secvențial, *realitatea permanentă a clinicii bolnavilor critici chirurgicali!* Colaborarea trebuie să fie continuă, sincronă și prospectivă!

„minijejunostomă“ (fig. 11.20). S-au comunicat succese recente ale alimentației totale pe cateter venos central (2 500 calorii zilnic, timp de 2—4 luni de zile) în cazuri de ocluzii mecanice iterative ale intestinului subțire prin aderențe benigne nedisecabile în perioada lor floridă[111].

Împreună cu efectele pozitive ale aspirației digestive, reechilibrarea parenterală reconfortantă oferă falsa impresie a unei ameliorări stabile; dar, reechilibrarea prelungită excesiv preoperator își pierde treptat din avantaje față de evoluția endogenă a obstrucției nerezolvate! Dacă scopul oricărei reechilibrări preoperatorii rămîne aducerea bolnavului pe masa de operație în condiții optime, în situațiile OIA trebuie găsit un moment de compromis pentru „condițiile optime posibile“ la un anumit caz concret. Un rezultat inițial favorabil al reanimării nu trebuie să încînte prea mult pe clinician, iar ineficiența unei reechilibrări corecte trebuie să atragă atenția asupra evoluției posibile a unor mecanisme ischemice și septice. În hazardul patogen al OIA severitatea oscilează de la funcțional la organic, de la inflamator la ischemic și septic, de la obturație înaltă rapid spoliativă, la obstacole distale lent dezechilibrante[112].

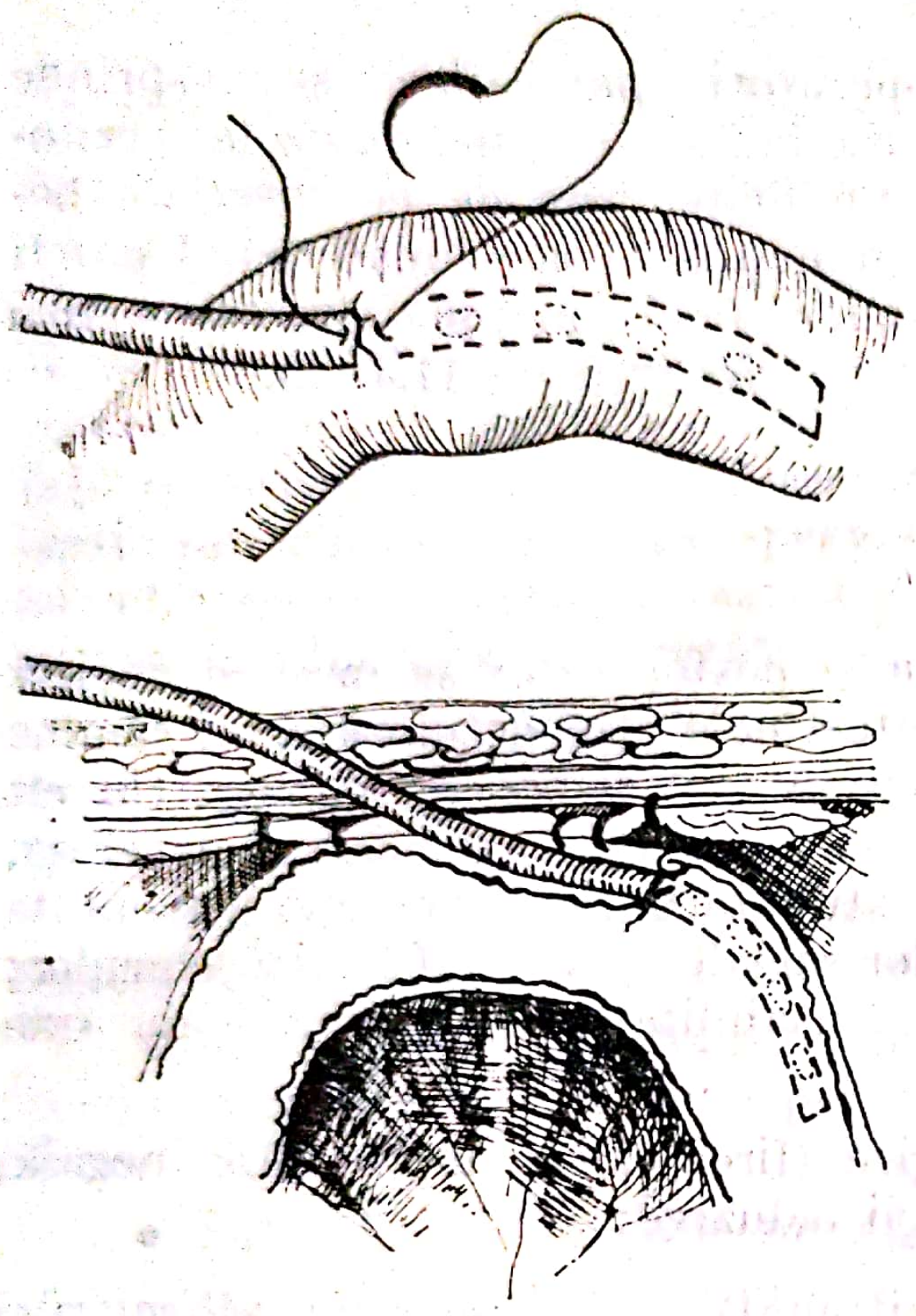

Fig. 11.20 — Minijejunostomia destinată nutriției enterale postoperatorii: cateterul de politen (de cca 4—5 mm diametru intern; 5 mm = 15 Ch), sonda de alimentație de tip Levin duodenal (Ch. 12—18), sau o sondă Foley corespunzătoare (Ch. 18—24), se introduc tunelizant (în maniera Witzel) pe un traiect intraparietal submucos de cca 6—8 cm, iar fixările ansei la peritoneul parietal sînt cele obișnuite. Uneori, s-au „sacrificat“ în acest scop chiar și tuburi Kehr (nr. 20—24) ce asigură o excelentă poziționare intralumenală.

Simultaneitatea recoltării primului set de analize, a instalării perfuziei, a aspirației digestive și a sondei urinare marchează debutul reanimării! Continuitatea practică a reechilibrării terapeutice este numai teoretic împărțită „prin actul chirurgical“ în etapele pre, intra și postoperatorie.

Se efectuează, într-un interval de timp restrîns, o gamă variabilă de gesturi mai mult „juxtaoperatorii“ decît preoperatorii:

— plasarea unui cateter venos periferic de reumplere volemică (prin minichirurgie sau prin tehnici percutanate) sau a unui cateter venos central, care să permită și măsurarea corectă a PVC; devin uneori necesare și cateterele monitorizabile de tip cardiopulmonar (la cazurile extrem de complexe și grave);

— instalarea sondelor de aspirație digestivă; toate sondele de aspirație pot fi introduse și la „patul bolnavului“ (dar cu cîte inconveniente!) sau mai bine la o sală specială cînd operația se va executa ceva mai tardiv), cît și la sala de operație (cînd operația se va face imediat);

---

[111] În astfel de situații, fie maturarea bridelor de colagen a permis ulterior disecția la reintervenție, fie aceasta nu a mai fost necesară prin rezoluția spontană a rețelei aderențiale și reluarea treptată a tranzitului digestiv (Selby, R. R., 1983).

[112] „Ceea ce pierde intestinul subțire în 24 ore, pierde colonul în 7—10 zile“ (T. H. Randall).

— instalarea preoperatorie a unor sonde groase de intubație transrectocolonică poate fi utilă în cazul suspicionării unor ocluzii distale (aceste sonde vor fi ulterior preluate și manevrate intraoperator, cum se procedează și cu sondele introduse la polul digestiv proximal[113]).

Tabelul 11.15

Rezervele hidroionice ale principalelor sectoare, calculate pentru un adult de 70 kg (estimări combinate cu tabelul 11.7, după Bland, Moore, Gruber și Fattorusso)

		apă totală (ml)	Capitalul electrolitic total (mEq °/₀₀)			
			Na^+	K^+	Cl^-	HCO_3^-
Sectorul potențial parazitar	Secrețiile digestive (valori recuperabile în 24 ore)	8 000	700	60	650	250—350
Sectorul extracelular	Plasmă	3 500	500	15	360	95
	Fluid interstițial	11 500	1 200	50	1 360	360
Sectorul celular	Fluid intracelular	30 000	600	4 500	180	300
	Capitalul total*	45 000	2 300	4 565	1 900	75

*Disponibilitățile generale au o importanță relativă; de exemplu, celula nu-și va epuiza niciodată rezervele sale enorme de apă și de potasiu (blocate de anionii proteici) oricît ar exporta pe piața extracelulară. Tabelul are doar scopul de a ilustra cît de mari sînt tranzitările zilnice digestive hidroionice, depășind cu mult economia plasmatică (pe alocuri, și pe cea interstițială). Rezultă clar ce gravitate imediată pentru sectorul extracelular pot avea sechestrările distensiilor intestinale dacă emisiile fluidoionice intraenterale nu sînt sincron recuperate.

(ii) **Dezechilibrele majore**[114] ce se pot cumula în OIA sînt:

a) Toate tipurile de deshidratări acute intercompartimentale cu osmolarități variabile, ce încep cu o violentă deshidratare extracelulară hipotonă (cu hiper și hipohidratări celulare inițial oscilante) ajungînd la stadiul final de deshidratare globală hipotonă; toate tipurile de diselectrolitemii și disproteinemii (acidoze și bazeoze) generate atît de pierderile exogene (vărsături, aspirație, fistule) cît mai ales de marile deplasări intersectoriale (hidratarea hiperosmolară a distensiei dictează toate aceste deplasări) la care se adaugă eforturile endogene adaptative, cît și ecourile reechilibrării exogene.

b) Ocluziile dezvoltă cel mai mare spațiu trei parazitar, cu cele mai dificile estimări dinamice[115] (în practică predomină încă subestimările). Rapiditatea cu care sectorul hidroionic enteral de tranzit se poate sustrage din economia generală impune și linia strategică: repleție hidroionică ultrarapidă. Urmărind din nou figura 11.12 și tabelul 11.7, cît mai ales tabelul 11.15, se remarcă importanţa cantitativă şi calitativă a dezechilibrelor hidroionice specifice distensiei intestinale, ce sînt resimţite sever de sectorul extracelular. Este evident de ce şi obturările sînt mari urgenţe iar suprimarea distensiei este obiectiv terapeutic principal; distensia este ameliorată numai tensional de aspiraţia dirijată (care în fond transformă pierderile cantonate în pierderi definitive), este compensată eficient numai dacă repleţia parenterală este generos asigurată cu soluţii cristaloide cît mai echilibrate şi este îndepărtată definitiv numai prin promptitudinea actului chirurgical.

---

[113] Introducerea din timp a sondelor distale „de așteptare“ se face fără insistență; este suficient să fie lăsate în ampula rectală; ulterior, personalul ajutător le va glisa în continuare, la cererea și sub controlul intraoperator al chirurgului.

[114] Pentru detalii asupra principiilor reanimării generale și a insuficiențelor viscerale va fi consultat volumul II al Tratatului de patologie chirurgicală; se va prezenta în continuare numai **„reechilibrarea unitară a bolnavului ocluzionat“** corespunzător situațiilor clinicii chirurgiei generale.

[115] Doar formele extinse și grave de pancreatite și peritonite concurează cu OIA pe această temă!

c) Ocluziile provoacă un sindrom de denutriţie galopantă, epuizînd în cascadă rezervele glucidice, lipidice şi protidice şi ajungînd să golească depozitele celulare, pînă la topirea masei musculare, cu eliberarea produşilor de degradare specifici inaniţiei acute. Cînd factorii septici domină (sau se supraadaugă) apare autocanibalismul proteolitic (Siegel, J. H., 1982) dictat de inserţia endotoxinelor pe circuitele metabolice intrahepatocitare, cît şi o preferinţă pentru arderea carburantului lipidic, datorată sporirii cortisolemiei şi a rezistenţei celulare la insulină (Stoner, H. B., 1983).

d) Rareori survin ocluziile intestinale pe un teren biologic ale cărui sectoare viscerale de efort (plămînul, cordul, rinichiul, ficatul şi structurile neurocrine) să fie toate capabile să preia şi să utilizeze optimal aportul terapeutic general planificat. Furnizorii OIA sînt de obicei vîrstnicii cu obturări maligne, cardiovascularii cu antecedente tromboembolice (obezi sau/şi diabetici), hepatobiliarii neglijaţi, septicii şi plurioperaţii[116]. Verigile „slabe" se demască adesea cu ocazia accidentului ocluziv, devenind necesare fie digitalizări şi compensări diabetice rapide, fie forţarea diurezei, fie susţineri hepatocitare (la etilicii „oculţi"); în privinţa funcţiei pulmonare în majoritatea cazurilor este nevoie de variate forme de „ajutor" şi aceasta nu numai în ocluzii[117].

e) Noţiunea de ocluzie intestinală are un permanent **corolar septic** prin poluarea microbiană naturală a spaţiului patogen standard; intensitatea septicităţii sporeşte cu fiecare oră de evoluţie a ocluziilor obturate; septicitatea este dominanta ocluziilor ischemiante şi factorul anticipat activat în toate etiologiile maligne; depinzînd de eventuale exacerbări ale agresivităţii unor reputaţi germeni (gramnegativii anaerobi) se pot declanşa oricînd, în cadrul oricărei tipologii ocluzive, forme septicemice supraacute („colaps, comă, anurie"); septicitatea se majorează peritoneosistemic din momentul depăşirii barierei mucoepiteliale intestinale; septicitatea se poate majora atît intraoperator (manevre insuficient securizate) cît şi prin complicaţii postoperatorii (dezuniri anastomotice cu fistule, abcese sau peritonită difuză, septicitate parietală disecantă, septicitatea cateterelor şi a tuturor sondelor, septicitatea bronhopulmonară a incidentelor de aspiraţie ce pîndesc pe bolnavul ocluzionat mai mult ca pe oricare altul etc.); în fine, septicitatea poate fi ea însăşi rădăcina cauzală a unei ocluzii paraseptice!

(iii) **Datele teoretice** ale reechilibrării în OIA sînt modelate, iar alteori chiar cenzurate, de circumstanţele practice. Aprecierea directă a tuturor pierderilor fluidoionice este aproape imposibilă; nu pot fi corect contabilizate vărsăturile (nici aspirația instituită și decompresiile intraoperatorii) cît mai ales captările intraparieto-peritoneo-interstițiale[118]. Estimările preoperatorii indirecte se bazează pe semnele clinice ale hipovolemiei circulante și ale deshidratării sectoriale sau globale și pe răsunetul sangvin și urinar al concentrațiilor *marker*-ilor convenționali. Fiindcă întotdeauna pierderile endogene (cu multiplele lor sechestre-capcană) depășesc calculele de rutină, este mai bine să se greșească inițial în plus decît în minus la administrarea volumului total de repleție fluidică.

---

[116] Uneori, combinaţiile patologice ale „terenului" (în ecuaţia totală a şanselor de supravieţuire) reuşesc paradoxul să depăşească în severitate însuşi accidentul ocluziv: un mare vîrstnic cu anemie şi hipoproteinemie cronică, cu insuficienţă cardiopulmonară manifestă, cu malignitate şi septicitate mult evoluate, transformă o reanimare viguroasă într-una „discretă", a cărei nuanţă de expectativă poate fi justificată!

[117] În ultimul deceniu a sporit de patru ori numărul bolnavilor critici protezaţi ventilator!

Îmbunătățirea ventilației pulmonare (prin reducerea distensiei), asigurarea unei oxigenări eficiente, obținerea unui debit urinar orar între 30—60 ml, menținerea valorilor PVC peste 5, dar sub 10—12 cm H_2O, cu o presiune arterială periferică optimală și un ritm cardiac sub 120—100 bătăi pe minut sînt scopurile majore ale pregătirii preoperatorii. Niciodată nu va fi suficientă sublinierea importanței urmăririi **indicatorilor clinici** ai răspunsului la reechilibrare: puls și respirație (frecvență, ritmicitate, amploare), aspirație (aspect și cantitate) diureză (volum și culoare), împreună cu examenul abdominal repetat al distensiei și cu aprecierea semnelor generale de deshidratare extracelulară sau/și celulară (vezi și tab. 11.16).

Reechilibrarea parenterală a ocluziilor intestinale apelează la întreaga gamă de vectori fluidici și substanțe medicamentoase ce contribuie la susținerea volemiei, electrolitemiei, hematozei și energogenezei:

a) *Fluidele alimentare* (hidrolizatele de proteine, emulsiile lipidice, soluții glucozate hipertone, mixturi și preparate speciale) devin necesare exclusiv postoperator (în variante de IVH, TPN și TEN) în foarte multe situații generate de OIA (fistule și stomii, rezecții întinse, septicități trenante etc.).

b) *Fluidele eritrocitare* se utilizează în reanimarea de urgență (pre și intraoperator) în variantele de ocluzii strangulate cu mari pierderi sangvine în infarctizări pe segmente lungi (pierderi de peste o treime din eritron); postoperator sînt mai frecvent indicate cînd devin manifeste anemiile reale ale etiologiilor maligne, sau cînd o anemie insuficient echilibrată pare să explice prin ea însăși o ocluzie funcțională (Juvara).

c) *Fluidele noneritrocitare* sînt *coloizii* (plasma cu derivații săi și toți substituenții de plasmă) și *cristaloizii* (soluțiile de polielectroliți și soluțiile micromoleculare de hexoze și pentoze).

- *Coloizii*[119] nu sînt folositori în reechilibrarea inițială a ocluziilor obturate deoarece întreg spațiul extracelular este deshidratat și nu numai arborele circulator; administrarea coloizilor ar asigura doar reumplerea spațiului intravascular dar ar mai pretinde și să ia apă (un gram de Dextran-70 fixează intravascular cca 20—25 ml apă) din interstițiul general, atît de secat prin distensia intestinală. **Stoarcerea interstițiului însetat, prin plasma-**

---

[118] Adică însuși spațiul trei parazitar ce rămîne încă „sectorul fantomă al lui Randall“!

[119] Soluțiile coloidale înseamnă în primul rînd albumina pentru anglosaxoni și respectiv dextranii pentru țările europene. Soluțiile de albumină au primit atît de multe critici în ultimii ani (Lucas, C. E., 1980) încît au rămas net indicate numai la marii arși. S-a comunicat scăderea sintezei factorilor proteici ai coagulării în ficat și în endoteliul vascular după resuscitarea cu albumină; s-a demonstrat că albumina dezechilibrează sistemul coagulolitic și filtrarea glomerulară, că are efecte depresoare pe sistemul imunitar cît și efect inotrop negativ pe miocard etc. Albumina s-a dovedit ineficientă în plămînul critic: în prezența septicității și acidozei, albumina administrată intravenos, în loc să soarbă apa din interstițiul pulmonar, este pierdută din capilare spre spațiul septal, accentuînd edemul intrapulmonar. Dextranii nu sînt atît de categoric criticați dar sînt suspectați (accidentele anafilactoidanafilactice sporesc!). Administrări unice, de pînă la 1 000 ml (în combinație cu sîngele și cristaloizii) sînt încă recomandate; în plus, dextranii se pare că oferă o profilaxie a tromboemboliilor (cel puțin tot atît cît o fac și minidozele de heparină preconizate de Kakkar).

expandare cu coloizi este un gest nedorit în OIA. Rareori poate fi utilă în perioada preoperatorie a ocluziilor (cînd survin astfel de situaţii trebuie bănuită mai mult strangularea şi nu obturarea) o plasmaexpandare: numai dacă problemele hipovolemiei intravasculare sînt extreme şi nu se constată o tendinţă de ameliorare după primele administrări masive de cristaloizi (PVC nu creşte, iar PA continuă să scadă) se poate apela la coloizi (dextranii în soluţii saline şi nu glucozate sînt mai indicaţi) în prezenţa unui cord acceptabil (sau digitalizabil).

- *Cristaloizii* reprezintă pivotul definitiv omologat al reechilibrării în OIA, fiindcă sînt singurii capabili să reumple repede întregul spaţiu extracelular. Marele dezavantaj al cristaloizilor (faptul că numai un sfert din cantitatea administrată rămîne intravascular) devine în ocluzii marea lor calitate: reanimarea hidroionică rapidă a interstiţiului şi a spaţiului celular. Dacă au dominat vărsăturile şi administrarea iniţială se face în sistem ultrarapid, serul fiziologic (sau alte soluţii polielectrolitice eventual combinate[120]) este principalul fluid pentru primele 3—6 ore de rehidratare a unei ocluzii obturate. Numai cînd se trece la un ritm mai lent de administrare, sau dacă vărsăturile nu au impresionat prin spoliere electrolitică (obstrucţiile colice) se poate apela şi la soluţiile micromoleculare glucozate (se utilizează soluţiile 5% sau chiar 2,5%). Staza intestinală moderată (de pînă la 2000—3000 ml) fură din capitalul interstiţial mari cantităţi electrolitice (cca 300—350 mEq Na, 250—280 mEq Cl, 15—25 mEq K şi 50—150 mEq bicarbonat) ce nu pot fi înlocuite cu soluţii glucozate; acestea oferă interstiţiului numai apă, iar glucoza pe care o introduc în organism nu este foarte necesară în primele ore de reechilibrare[121]. Dacă se începe cu soluţii glucozate acestea reanimează mai puţin interstiţiul fiindcă se şi pierd renal (se obţine mai mult diureză decît rehidratare interstiţială) pe cînd serul fiziologic fuge rapid spre şi rămîne în interstiţiu, oferindu-i şi doi din electroliţii săi esenţiali (necesarul de Na şi Cl variază între 2,5 şi 11 mEq/kg corp).

d) *Medicaţia receptorilor alfa şi beta, medicaţia coagulolitică* (microcirculaţia trebuie decolmatată) şi *medicaţia metabolică intracelulară* vizează exclusiv şocul mixt al ocluziei şi intră în canoanele reechilibrării stărilor de şoc în general; megadozele de corticoizi rămîn utile (mai ales în variantele septice) în cel mult 1—3 prize, administrate pulsatil, pentru o perioadă de 24 ore; heparina şi tromboliticele sînt tot mai discutabile în infarctizările mezenterice şi se aşteaptă rezultate mai bune de la precursorii catecolaminici.

e) *Combaterea septicităţii* potenţiale sau certe din OIA a condus la adevărate dispute istorice asupra eficienţei reale a antibioterapiei în clinică (cu rezultate mereu controversate) faţă de datele experimentale (cu rezultate constant favorabile). Convenţia actuală este că administrarea pre, intra şi postoperatorie de antibiotice strategice este practic utilă, atît pentru prevenirea şi limitarea consecinţelor septice ale ischemiei progresive din toate tipologiile ocluzive, cît şi pentru complicaţiile septice intra şi postoperatorii[122]. Deşi contează disponibilităţile farmaceutice, cît şi unele preferinţe individuale, în stăpînirea florei fecale a ocluziilor s-au impus în ultimul timp cefalosporinele, aminoglicozidele (gentamicina şi tobramycina), cîteva din antibioticele „independente“ (lincomycina şi clindamycina) şi metronidazolul (în forma flacoanelor de 200 ml cu 400 mg fasigyn-tinidazole, perfuzate la 12 ore). Rămîn utilizabile penicilina G şi ampicilina (în doze masive) şi cloramfenicolul (cu toate discuţiile asupra lui). În privinţa căii de administrare a mai scăzut entuziasmul inițial al folosirii directe (prin lavaj intraperitoneal[123] sau/și intraparietal) rămînînd suverană calea parenterală. Antibioterapia se începe obligatoriu intravenos cu cel puțin 1—2 ore înainte de operație (dacă într-o etapă preoperatorie mai lungă nu a debutat deja o altă schemă de administrare); o a doua doză se administrează intraoperator, iar postoperator se continuă după tiparele obișnuite.

---

[120] Încercările de a adăuga albumina sau dextranii la soluţiile cristaloide, pentru a preveni edemul interstiţiului pulmonar, nu au condus la rezultatele scontate: soluţiile preconizate încă de Dillon, Moss şi Shires conţin triasocierea Ringer-lactat 18% (pH = 8,4) — albumină 5% — soluţie NaCl izotonă, cu cortizon şi alfalitice. Cînd trebuie salvată hematoza compromisă a plămînului critic, în ocluzii mai eficientă rămîne administrarea de cristaloizi asociaţi cu masă eritrocitară, cortizon şi diuretice! În general, în ocluzii se preferă mai mult asocierea Ringer (sau numai ser fiziologic) cu gelatine faţă de Ringer-Dextran sau Ringer-albumină.

[121] La preluarea unui caz de OIA, să se considere că organismul este în primul rînd „însetat“ şi dezechilibrat ionic şi nu „înfometat“ (inaniţia acută va putea fi corectată suficient ulterior, în etapele de reechilibrare elaborată, postoperator).

[122] Desigur, toxicitatea (cu cauzalitatea ei încă obscură) nu poate fi combătută cu antibiotice (nu se poate lupta cu un inamic necunoscut). Cea mai sigură „antibioterapie“ este îndepărtarea chirurgicală la timp a necrozelor, evacuarea colecţiilor septice, cît şi securizarea măsurilor de asepsie şi antisepsie a tuturor procedurilor terapeutice şi nu numai a actului operator! Aplicaţii clinice promiţătoare par să aibă imunostimulările rapide cu peptidoglicani (Cheadle, W. G., 1984).

11.11.2 REECHILIBRARE HIDROIONICĂ ȘI NUTRIȚIONALĂ

(i) **Reechilibrarea ultrarapidă preoperatorie** este o etapă de 3—6 ore caracterizată printr-un aport parenteral masiv (contează cantitatea și nu atît calitatea fluidelor) și printr-un control al efectelor bazat pe semiologia clinică și mai puțin pe laborator. Fiindcă toți bolnavii sînt mari deshidratați extracelular (sau/și global) *serul fiziologic devine soluția ideală a reumplerii spațiului extracelular*. În deshidratările acute severe se pot administra pînă la 1—2 litri ser fiziologic[124] *pe oră* în vederea pregătirii unei intervenții imediate; la o distensie medie, cu 2 000—4 000 ml (în cca 3—6 ore) se poate obține o rehidratare suficientă a spațiului extracelular (tab. 11.16). Potasiul se introduce deîndată ce se obiectivează un debit urinar acceptabil. Este obligatorie o determinare EAB dacă vărsăturile mixte (sau/și aspirația) durează de peste 24 ore; cînd valoarea CO_2—total scade sub 18 mEq$^0/_{00}$ se va adăuga bicarbonatul de sodiu, deoarece administrările masive de ser fiziologic pot avea un efect acidifiant în spațiul extracelular (aduc clor în proporție de 156 mEq$^0/_{00}$[125]). Necesitatea alcalinizării nu survine dacă vărsăturile sînt dominant gastrice (se pierd doi anioni clor pentru un cation sodic) sau cînd aspirația se bazează exclusiv pe tuburi gastrice scurte; în ocluzii, excesul de clor al serului fiziologic este în general favorabil marelui *deficit de clor*, comun și obstrucțiilor subvateriene. În locul serului fiziologic (ce rămîne fluidul suveran cînd vărsăturile sînt prezente) se mai pot utiliza numeroase alte *soluții polielectrolitice* cu formule mai suplu modelate după electrolitemia interstițiului (în prepararea lor, față de serul fiziologic, se mai scade clorul și se adaugă potasiu, calciu, lactat sau/și bicarbonat). Seria soluțiilor polielectrolitice este axată pe tipul Ringer-lactat cu pH-ul între 6,4—8,4 (mai folosite în ocluzii sînt formele alcaline, în varianta de elaborare tip Hartmann: un litru de soluție conține 132 mEqNa, 110 mEq Cl, 4 mEq K și 4 mEq Ca)[126].

În perioada compensării volemice de urgență obiectivul principal este reducerea cu 50% a deficitului hidroionic global în primele 3—6 ore; este o mare

---

[123] Lavajul intraoperator repetat cu ser fiziologic (cu sau fără antibiotic) este însă un gest constant util, îndeosebi în septicitatea evidentă a ocluziilor ischemiante.

[124] Astfel de cantități se administrează numai cu monitorizarea PVC și cu atenția cuvenită la vîrstnici.

[125] Pentru motive similare sînt necesare și calcule repetate ale „găurilor anionice“ prin diferențe ale grupajelor de cationi și anioni pe ionograme succesive (nu trebuie uitată nici tendința acidotică permanentă a septicității). Dacă soluția de bicarbonat de sodiu este hipertonă (devine molară la 8,4%) se va dilua în proporție 1/6, sau se va calcula necesarul molar adăugîndu-se ca atare în vectorul cristaloid de fond.

[126] S-au propus și se folosesc (fiecare spital își poate prepara o „formulă de repolarizare a interstițiului“) o familie întreagă de soluții polielectrolitice balansate (mai „tari“ sau mai „slabe“) cît și soluțiile hipertone molare (soluții normale ca osmolaritate: 5,84% clorură de sodiu și 7,45% clorură de potasiu), ce intră însă în discuție abia pentru corecțiile dirijate, prin calculul necesităților rezultate din ionograme și din parametrii EAB. Administrarea de la începutul repleției a soluțiilor cristaloide moderat hipertone (pînă la 1,8% pentru clorura de sodiu și pînă la 2,74% pentru bicarbonatul de sodiu) nu s-a impus în general în practică, ele neaducînd avantaje nici chiar în deshidratarea hipotonă a ocluziilor intestinale (Brooks și Wangensteen, 1975).

Tabelul 11.16

Implicațiile terapeutice ale deficitului hidric global (pierderi externe și sechestre interne) în ocluziile intestinale (apreciate la un adult de 70—75 kg)

	Deficitul hidric raportat la greutatea corporală		Efectele sistemice ● tegumente uscate: deshidratare extracelulară ● mucoase uscate și sete: deshidratare celulară	Estimarea volumului de repleție necesar în primele 3 ore (50% din deficit)	Cantitatea necesară administrării orare**	Numărul de picături perfuzate pe minut
	procentual	cantitativ			(în ritmul primelor trei ore de repleție ultrarapidă)	
Deficit moderat	< 3%	< 2 500 ml	●discrete modificări în sectorul vascular ●diureză acceptabilă	1 000 ml	2—6 ml/kg corp 180—500/ml	60—180
Deficit grav	3%—6%	2 500—4 500 ml	●hipovolemie evidentă ●deshidratare extracelulară ●scade diureza	1 000—2 000 ml	6—12 ml/kg corp 500—1 000 ml	180—300
Deficit sever*	6%—9%	4 500—6 500 ml	●hipovolemie netă ●deshidratare globală ●dezechilibre acido-bazice	2 000—3 000 ml	12—18 ml/kg corp 1 000—1 500 ml	300—420
Deficit critic*	> 9%	> 6 500 ml	●colaps vascular ●deshidratare cu obnubilare	> 3 000 ml	>18 ml/kg corp >1 500 ml	> 420

---

* Se depășește pragul de șoc în disvolemia ocluziei; a se revedea și tabelul 11.8.

** Reguli practice: un debit de 3 picături pe secundă (180 pe minut) asigură administrarea a cca 500 ml soluție cristaloidă pe oră (o picătură soluție cristaloidă conține 0,05 ml; debitul de 3 picături pe secundă corespunde exact la 540 ml/oră); dublarea ritmului aduce 1 000 ml pe oră (3 000 ml în trei ore) ceea ce este suficient și cazurilor sever deshidratate; în primele trei ore de repleție în OIA se lucrează cu debite între 120 și 600 picături pe minut (între 2 și 10 picături pe secundă). Se calculează cca 2 ml fluid de repleție necesar orar, pentru fiecare kg corp și fiecare procent din deficitul hidric total estimat.

diferență între debitele de perfuzie de cca 3 picături pe secundă (care introduc 500 ml cristaloizi/oră, suficient în deficitele moderate) și cele de 6—9 picături pe secundă (care introduc 1 000—1 500 ml/oră) rezervate cazurilor cu deshidratări severe și critice! Astfel de ritmuri vor fi continuu ajustate prin aprecierea valorilor PVC, PA, pulsului, debitului urinar, ritmului respirator și a stării de hidratare a globilor oculari, limbii și a tegumentelor; ritmul poate rămîne rapid (chiar ultrarapid) numai atît timp cît valorile PVC stau sub 10—12 cm apă; o creștere bruscă a valorilor PVC poate dicta scăderea ritmului și chiar oprirea repleției (apelîndu-se eventual și la diureză forțată și digitalizare).

Deși *glucoza* nu este recomandabilă în rehidratarea rapidă, cînd este totuși utilizată nu trebuie depășit 0,5 g/kg corp/oră (adică un maximum de 1 000 ml glucoză 5% pentru 90 de minute). Cu soluții glucozate 5% se poate începe repleția de exemplu în obstrucțiile colonice, unde ritmurile inițiale de perfuzie nu sînt necesar excesive și serul fiziologic nu este imediat util (vărsăturile nefiind caracteristice). Pentru compensarea inaniției acute (și numai dacă pregătirea preoperatorie se prelungește) pot fi utile administrările intermitente de soluții glucozate concentrate[127].

(ii) **Reechilibrarea reglată.** După consumarea celor 3—6 ore de repleție urgentă foarte multe cazuri devin apte explorării chirurgicale, astfel încît reechilibrarea reglată începe postoperator. Sînt însă situații cînd prelungirea reechilibrării preoperatorii devine motivată (dezechilibrele au fost fie prea modeste și se întrezărește posibilitatea unei intervenții la interval, fie au fost prea mari și bolnavul prea vîrstnic pentru a se fi reușit compensarea) urmînd alte cîteva secvențe, încă preoperatorii, în care reechilibrarea se dirijează după efectele deja obiectivabile (indicatorii clinici) dar și după analizele obținute între timp[128].

Compensarea preoperatorie prelungită reglată se elaborează pe tranșe de 6, 12 sau 24 ore și va cuprinde în calcule o *parte mobilă* (adaptată în continuare deficitelor hidroionice specifice cazului) și o *parte fixă* (de acoperire a necesităților volemice și calorice bazale ale oricărui organism lipsit de import nutritiv per oral). Partea fixă este energetic suficient asigurată preoperator cu soluții de glucoză 10%. Partea mobilă va apela la aceleași soluții cristaloide, de data aceasta cu administrări mai lente și cu anumite adaptări calitative față de alerta primelor 3—6 ore. Cristaloizii rămîn vectorul repleției avînd (și în prezența acidozei) efecte osmotice, reducătoare și diluante ale hiperviscozității sangvine în mcr. Reechilibrarea tipică a deshidratărilor acute utilizează adeseori hematocritul ca *marker* în calculul necesarului de fluide cristaloide și coloide[129], dar, în etapa preoperatorie a OIA, coloizii nu sînt necesari chiar dacă se depăşesc 6—12 ore de reechilibrare; pot deveni folositori în primele 24 ore numai dacă s-au oferit interstiţiului suficienţi (sau prea mulţi) cristaloizi şi spaţiul vascular nu este asigurat oncotic.

---

[127] Soluțiile glucozate intră în calculul reechilibrării ulterior dirijate și rămîn soluții de bază pentru perioada postoperatorie cînd își sporesc aportul nutrițional, apelîndu-se la concentrații de 10%, 20% și chiar 40% (în alimentația parenterală pe cateter central).

[128] Datele ionogramei sangvine oferă un simplu clișeu; ar trebui un film continuu al unui sector prea restrîns și privilegiat pentru a i se da importanță în marea furtună ionică intersectorială a ocluziilor. Ionograma urinară poate să orienteze ceva mai bine asupra tendințelor majore din dezordinea umorală endogenă, către care rinichiul și-a îndreptat eforturile sale reglatoare. Ionogramele fluidelor aspirate sînt și mai relative; fluidele restante în distensie rămîn oricum mai concentrate iar totalul pierderilor se reflectă mai fidel în sinteza parametrilor metabolici ai EAB.

[129] De exemplu, la un bărbat de 70 kg, un Ht de 55% indică o pierdere de cca 40% plasmă și tot atît fluid extracelular adiacent devenind necesară administrarea în 24 ore a

În ocluziile obturate neoperate în primele 6 ore, reechilibrarea reglată prelungită se adaptează şi faţă de topografia obstacolului (regula va acţiona şi postoperator).

Pierderile supravateriene acide se vor manifesta cu trăsături desprinse din sindromul Darrow, într-o înlănţuire semiologică ce se determină reciproc: alcaloză metabolică, hipoventilaţie (bradipnee cu excursii ventilatorii superficiale), hipocloremie (< 80 mEq‰), hipopotasemie (< 3 mEq‰), rezerva alcalină > 30 mEq‰, tulburări neuropsihice (obnubilare pînă la comă) şi neuromusculare (mioclonii)[130]. În astfel de situaţii dozele mari de ser fiziologic (cu efectul lor acidifiant al clorului în exces) nu prisosesc niciodată; pe acest vector (sau/şi pe glucoză 5%) se plasează imediat şi cantităţi mari de clorură de potasiu (6—12 g din soluţii molare) şi clorură de calciu (20—30 ml din soluţia 10%).

Pierderile din distensiile obstacolelor subvateriene sînt întotdeauna mixte. Sechestrele enterale pot fi uneori dominant alcaline (bila şi sucul pancreatic la polul proximal, acumulările ileale şi cele intracolonice la polul distal) avînd un ecou extradigestiv acidotic alăturat tendinţei generale spre acidoză sistemică a perturbaţiilor disvolemice şi a septicităţii, care ajung între timp, în paşi mari, la hipoxia celulară. Se va apela tot la bicarbonat de sodiu sau la soluţii alcaline de Ringer-lactat, de astă dată în părţi egale cu glucoza 5%. Numai dacă reechilibrarea ocluziei obturate depăşeşte 12—24 ore se vor administra, în etapa preoperatorie, şi fluide eritrocitare sau coloizi, dar în proporţia de 1/10 (100 ml coloizi pentru 1000 ml cristaloizi) (Shires, 1982)[131].

Dacă se adînceşte o acidoză mixtă se vor amesteca şi semnele hipercarbiei cu ale hipoxiei: hiperventilaţie profundă-amplă (hiperpnee), adeseori şi frecventă (tahipnee), cu tegumentele calde, roşii (pînă la cianoză), transpiraţii, urini hiperacide, hipertensiune; cînd domină hipercabia se merge pe drumul: somnolenţă—comă—stop cardiac; cînd se impune hipoxia, secvenţa este: agitaţie—convulsii—comă—fibrilaţie ventriculară. Alcalinizarea viguroasă trebuie să apeleze la soluţii molare de bicarbonat şi la variantele THAM-ului.

În perioada rehidratării preoperatorii se pot remarca (cît şi ulterior postoperator) *erori cantitative* sau/şi *calitative* ale repleţiei: o hidratare terapeutică subdozată se trădează prin menţinerea hemoconcentraţiei şi oliguriei cu sodiu puţin, dar cu concentraţie mare de uree urinară (se vor spori cantitativ cristaloizii); o hiperhidratare terapeutică insuficient sodată (hidratarea hipoosmolară) poate conduce la o hiperhidratare numai celulară („deshidratatul fără sete" sau „limba umedă şi tegumentul uscat") cu deshidratare extracelulară (se vor soda în plus cristaloizii izotoni cu soluţii molare de clorură de sodiu)[132].

În ocluziile obturate sînt foarte rare situaţiile cînd se impune „fuga spre sala de operaţie" înainte de obţinerea unei reechilibrări; în 3—6 ore se poate recupera din deficitul global cca 1/2, iar în 12—24 ore cca 3/4. În ocluziile funcţionale de tip paraseptic este adeseori utilă o reanimare polivalentă de cca 12—36 ore. Pentru ocluziile ischemiante reechilibrarea preoperatorie ar fi de asemenea utilă, dar este strivită de imperativele supraurgenţei chirur-

---

cca 1000 ml plasmă (sau înlocuitori) şi a peste 4000 ml soluţie electrolitică (se recomandă un flacon de albumină umană pentru fiecare 300 ml plasmă deficitară). Acest gen de calcule standard sînt însă valabile mai mult deshidratărilor din arsuri şi din politraumatisme decît în OIA!

[130] Unele trăsături se aseamănă cu cele ale hipocarbiei (alcaloza respiratorie) ce are semiologia: hipoventilaţie compensatorie, poliurie alcalină, hipotensiune, tegumente alberozate, reci şi uscate, tetanie-comă-fibrilaţie ventriculară.

[131] În ocluziile strangulate (situaţii în care sîngele şi coloizii pot fi necesari de la început) proporţia devine 1/4 coloizi sau/şi sînge la 3/4 cristaloizi.

[132] De exemplu, soluţia preparată „a lui Rush" este foarte utilă cînd e necesar mai mult sodiu şi mai puţin clor (un litru de fluid conţine: 148 mEq Na, 4 mEq K, 3 mEq Ca, 28 mEq lactat, 18 mEq bicarbonat; soluţia are pH = 7,40, 300 miliosmoli şi se poate administra rapid în cantităţi de pînă la 100—120 ml/kg corp/24 ore).

gicale; adeseori cazurile sînt preluate în stadii septice avansate şi orice tip de reanimare „nu prinde“ preoperator; se începe o reechilibrare supraurgentă, scurtată la 1—3 ore, în care intră „în jet“ acelaşi component cristaloidic[133] la care se adaugă, de această dată din start, sîngele şi, eventual şi coloizii! Reechilibrarea intraoperatorie semnifică continuarea celei pre şi debutul celei postoperatorii!

(iii) **Reechilibrarea postoperatorie** poate fi corect ghidată etiopatogenic. Deoarece actele chirurgicale şi anestezice nu sînt niciodată manopere benigne pentru homeostazie, grefarea lor pe dezechilibrele din OIA, *numai parţial compensate preoperator*, trebuie reuşită astfel încît avantajele să depăşească riscurile, iar întreaga reanimare a ocluzionatului să cîştige teren (şi nu invers) încă din timpul operator. Intra şi imediat postoperator (deşi dishomeostazia ocluziei biciuieşte încă atît spaţiul digestiv, cît şi cel extradigestiv) singurul sector ce poate fi urmărit direct rămîne tot cel vascular: puls, PA, PVC, diureză; se mai adaugă şi aprecierea continuă a performanţei ventilaţiei pulmonare (spontană sau/şi protezată) şi un lanţ de parametri biochimici (ce ar trebui testaţi de două, pînă la de patru ori în 24 de ore). Dacă perioada prea scurtă de reechilibrare preoperatorie nu a avut timpul să o facă, imediat postoperator se începe un bilanţ al tututor intrărilor şi pierderilor; apare *fişa zilnică*[134] ce include indicatorii clinici şi paraclinici ai răspunsului la reanimare (dintre aceştia se pot selecta „predictorii“ pentru calcularea indicilor prognostici ai stărilor grave, atît de frecvente în ocluzii şi septicitate).

Postoperator, principiile reechilibrării rămîn aceleaşi, dar adaptarea la caz este mai riguros reglată[135]. Calculele se fac pentru subetape de 24, 12, 8 sau 6 ore, după severitatea şi instabilitatea cazului. Exportul are o *parte obiectivabilă* (urină, aspiraţie dirijată, stomii şi fistule cu culegerea apareiată) şi alta mai mult *estimată* (drenaje, febră, perspiraţie, continuarea unor deplasări şi sechestrări endogene). Importul are de această dată trei părţi: *partea fixă* a necesităţilor bazale postagresive în lipsa aportului oral; *pierderile dinamice* ca efect suprapus al operatiei; *partea mobilă* rămasă necompensată din deficitele preexistente ca specific remanent al OIA.

Pentru necesităţile bazale se consideră 35—50 ml apă şi 35—55 calorii/kg corp/24 ore[136]. Rezultă un minim fix de 2000—2500 ml fluide (cu 80 ml soluţie molară clorură de sodiu şi 40—60 ml soluţie molară clorură de potasiu) la care se adaugă cca 1000 ml pierderi bazale extrarenale hipotone (70 mmol Na) şi alţi cca 1000 ml reprezentînd deplasările intracelulare *(Shires)* izotone (140 mmol Na). Necesarul bazal postagresiv ajunge astfel la cca 4500 ml fluid cu cca 300 mmol Na. Pe lîngă soluţiile micromoleculare glucozate, majoritatea volumului hidric (2/3) este asigurată **în ocluzii şi postoperator tot prin ser fiziologic,** condimentat cu bicarbonat, acetat sau/şi lactat de sodiu. În cantitatea bazală de fluide caloriile sînt asigurate iniţial de soluţiile glucozate: administrarea glucozei în doze pînă la 10 g orar este suficientă ca suport energetic; orice surplus ar da glicozurie şi acidoză lactică; o cantitate de 100 g glucoză/24 ore reduce la 50% pierderile azotate[137]. Aminoacizii intră în discuţie după ziua a doua postoperator şi numai dacă nu se reia alimentaţia orală sau cel puţin printr-o sondă enterală[138].

---

[133] În ocluziile ischemiante, reechilibrarea rămîne bazată tot pe efectele osmotice ale repleţiei imediate cu cristaloizi şi fiindcă acidoza (rapid instalată în septicităţi) blochează de cinci ori mai intens efectele osmotice ale coloizilor faţă de cele ale cristaloizilor.

[134] Superficialitatea sau/şi erorile în *codificarea evidenţiei primare* fac din toate aceste fişe un balasat ştiinţific inexploatabil!

[135] Pe lîngă adaptarea la tipologia ocluzivă şi la tarele preexistente se fac şi corecţiile necesare la vîrstnici, obezi, subnutriţi, copii (uneori devine utilă cîntărirea zilnică pentru aprecierea apei totale).

[136] Alt gen de calcul apreciază necesarul zilnic bazal pe m^2 suprafaţă corporală: 1500 ml apă, 50 mmol Na, 30 mmol K. În toate tipurile de bilanţ se adaugă 500—1000 ml pentru fiecare grad în plus al febrei şi se consideră întotdeauna şi cei 300—500 ml/24 ore oferiţi de apa de catabolism.

Pierderile dinamice ca rezultat al operaţiei au un tipic efect de spaţiu trei[139] şi fuzionează cu partea rămasă încă necompensată din deficitele disvolemiei din OIA. Antidiureza (12—24 ore), antiperistaltica (24—48 ore), captarea în spaţiile peritoneale şi parietale de plasmă şi electroliţi, tendinţa la leucocitoză şi febră, cît şi sporirea plasmatică a azotului, potasiului, sodiului şi clorului sînt fenomene postoperatorii comune şi tranzitorii ce se intrică însă cu diversele dezechilibre din OIA[140]. Completarea reechilibrării hidroionice postoperatorii se face (în ocluzii) în continuare printr-un exces de cristaloizi, supraadăugat necesarului bazal de fluide/24 ore; dacă sînt justificaţi, se pot administra încă mulţi litrii de ser fiziologic, soluţii polielectrolitice sau/şi glucoză 5% (încărcată cu adiţii de Na şi K în soluţii molare) mai ales în primele două zile postoperator, cînd spaţiul trei parazitar sechestrează în continuare. Dar, *din ziua a treia de la dezobstrucţia chirurgicală eficientă*, direcţiile de transfer hidroionic intersectorial *se inversează spontan:* spaţiul extracelular (inclusiv compartimentul vascular) beneficiază de o *autoperfuzie masivă* ce continuă şi în zilele 4 şi 5 postoperator; planificarea importurilor fluidice parenterale după ziua a 3-a postoperator trebuie să ţină seamă de acest fenomen endogen „de reîntoarcere“ **(foarte expresiv în ocluzii)** pentru a se evita insuficienţele cardiace congestive acute, sincronizate cam tot în această perioadă cu edemul plămînului critic. În privinţa plămînului nici un antibiotic nu poate înlocui efectele tusei dirijate, a exerciţiilor de respiraţie, a aspiraţiei endotraheale şi, eventual, a respiraţiilor ajutate cu presiune intermitent pozitivă!

Eficienţa finală a reechilibrării este anunţată postoperator de aceiaşi indicatori ce au fost permanent urmăriţi: ventilaţia, macrohemodinamica şi diureza devin optimale; urina se îmbogăţeşte în sodiu şi ionogramele se normalizează (potasiul reintră în celule iar sodiul îşi repune stăpînirea pe spaţiul extracelular); rehidratarea celulară şi reexpansiunea interstiţio-vsculară se trădează printr-un „facies plin“, limbă umedă, turgescenţă venoasă şi tendinţă hipertensivă; sînt momentele scăderii (şi ulterior suprimării) administrării parenterale de fluide, dacă toate aceste rezultate coincid cu apariţia semnelor precursorii (şi ulterior definitive) ale reluării tranzitului digestiv natural. Sondele de decomprimare digestivă (ce au fost intermitent oprite după 2—3 zile postoperator, pentru a reduce pierderile) exprimă cantităţi treptat mai mici de fluide „limpezite“ pînă la aspectul celor fiziologice. În contrast cu reluarea obişnuită a motilităţii intestinale (în ziua a 3-a postoperator), după intervenţiile chirurgicale din OIA inerţia intestinală „mută“ acest eveniment spre zilele 4, 5 şi 6, punînd uneori la încercare răbdarea clinicianului!

Rezultă de aceea o tactică specială în suprimarea sondelor[141] după intervenţiile pentru OIA, mai ales în variantele recidivate, cu rezecţii şi suturi digestive în mediu septic; după ce apar zgomote peristaltice, emisii de gaze şi, în fine, de materii fecale (constant obiectivate pentru 12—24 ore) se pensează definitiv sonda şi se începe, gradat, alimentaţia per orală pentru încă 24—48 ore (cu sonda lăsată *in situ*). În acest mod, numai la 48—72 ore de eficienţă constantă a tranzitului şi după o toleranţă digestivă certă (momentul corespunde şi celor 5—7 zile de securizare postoperatorie obişnuită a suturilor digestive) se poate suprima mai ales o sondă digestivă lungă, plasată uneori cu destule dificultăţi intraoperatorii şi gîndită ca folositoare în multiple variante; procedînd astfel se evită regretul de a nu dispune, în cazul apariţiei unei fistule, de o sondă de alimentaţie enterală *ab initio* plasată distal suturii; sau, dacă revenirea motilităţii intestinale încă trenează şi chiar se reintră într-o nouă stare ocluzivă („ocluzia intraocluzie") se va dispune în continuare cel puţin de o aspiraţie printr-o sondă bine situată!

---

[137] Administrarea zilnică a glucozei trebuie făcută pulsatil; nu se va termina toată glucoza calculată pentru 24 ore în numai 3—4 ore, pentru ca apoi bolnavul să-şi consume, în continuare, exclusiv rezervele sale, timp de 20 de ore (Randall).

[138] Nici o substituţie parenterală artificializată nu poate încă înlocui complet alimentaţia orală naturală; alimentaţia enterală prin minijejunostomă (TEN) îşi dispută în prezent eficienţa cu variantele de TPN dar alimentaţia „naturală“ rămîne idealul!

[139] Se estimează un necesar de cca 1000 ml cristaloizi pentru *fiecare oră operatorie* (dacă intraoperator s-au administrat şi sînge şi coloizi, cantitatea corespunzătoare de cristaloizi este completată postoperator).

[140] Capriciile dinamicii sodemiei şi potasemiei trebuie frecvent apreciate pentru a nu se prelungi pareza digestivă şi din astfel de cauze!

[141] Cît timp sonda este activă (chiar intermitent) nu se admite nimic administrat per os; chiar şi primele încercări ale toleranţei digestive este bine să se facă iniţial cu multă

11.11.3 METODE DE REZOLVARE A DISTENSIEI GASTROINTESTINALE

După cinci decenii de căutări şi de controverse, s-a ajuns în prezent la cîteva convenţii:

(i) **Tuburile lungi** (între 250 şi 310 cm) au pierdut mult din indicaţii în aspiraţia intestinală preoperatorie, cîştigînd însă teren în intubaţiile intestinale executate intraoperator. Fie de tipul princeps Miller-Abbott (1941), fie lestate cu mercur în multiple variante de la Eudel şi Harris (1945), Cantor (1947) şi pînă la Hodge (1980), fie dublu lumenate şi adaptate treptat unor dirijări intraduodenale endoscopice (Dennis, 1953; Leonard şi Edlich, 1960), toate aceste sonde impun bolnavilor o serie de poziţionări gravitaţionale particulare, controale radiologice repetate sau şi manevre suplimentare instrumentale. Exagerările au pornit de la faptul că, în trecutul apropiat, intubaţia intestinală cu sonde lungi a făcut repede epocă (înlocuia, cu rezultate net superioare, simplele jejunostomii temporare preconizate ca gesturi unice între anii 1920—1940), fiind imediat considerată un obligatoriu triaj în toate formele ocluzive (!) cît şi o metodă de tratament definitiv în unele ocluzii mecanice obturate simple. Deşi, încă din anii 1940—1950, Wangensteen (iniţiator şi susţinător consecvent al tuturor procedeelor de decompresie, dar adaptate cazurilor) subliniase că aspiraţia preoperatorie cu tuburi lungi nu are indicaţii în ocluziile strangulate şi nici în obstrucţiile colonice, a persistat, în multe şcoli chirurgicale, tendinţa la temporizare excesivă prin aspiraţie gastrointestinală preoperatorie[142]. Se poate afirma că au rămas extrem de puţine indicaţii (pentru unii, chiar nici una) în utilizarea preoperatorie a tuburilor lungi:

— ocluziile incomplete ale intestinului subţire (bănuite prin periviscerită difuză benignă sau malignă);

— ocluziile postoperatorii imediate (mai ales variantele recidivante de ocluzie intraocluzie);

— ocluziile funcţionale (îndeosebi în formele lor paraseptice organoinflamatorii)[143].

---

precauţie, prin picurarea de lichide alimentare pe sondă (cînd au fost suturi precare să se adauge o zi-două faţă de startul normal al manevrelor).

[142] În anul 1952 s-a comunicat (pe statistici mondial cumulate) o mortalitate de patru ori mai mare la loturile de bolnavi la care s-au utilizat **insistent** tuburile lungi de aspiraţie, faţă de cei la care s-au folosit numai tuburi gastrice şi s-a intervenit chirurgical mai repede (Becker, J.).

[143] Dacă sonda nu a fost cumva moştenită din timpul actului operator precedent, în astfel de situaţii este recomandată dirijarea endoscopică transduodenală a noii sonde, obţinîndu-se şi date cauzale (Morrissey J.F., 1978; Peetz D.J., 1982). Este evident că indicaţiile tuburilor lungi apar în variantele proteiforme din grupa ocluziilor funcţionale şi a ocluziilor incomplete de intestin subţire unde şi ezitările clinice sînt mai frecvente. Efi-

(ii) **Tuburile scurte** (125—170 cm) sînt sondele nazogastrice cît şi cele gastroduodenale (Faucher, Levin) ce reuşesc decompresia gastrică şi opresc acumularea în continuare de aer înghiţit, culegînd eventual şi fluidele regurgitate în stomac din intestinul proximal (nu rareori pot şi ele traversa spontan pilorul şi bineînţeles că pot fi conduse endoscopic sau intraoperator în duoden şi chiar distal de Treitz). Sondele scurte nu oferă o evacuare completă a intestinului subţire dar protejează sigur faţă de posibila aspiraţie accidentală la manevrele anestezice. *Decompresia preoperatorie cu tuburi scurte este suficientă pentru majoritatea tipologiilor de OIA ce ajung la operaţie în primele 6—12 ore.* Sondele moderne cu dublu lumen sînt şi mai active decît sondele monotubulare, asigurînd evacuarea permanentă a aerului gastric.

(iii) **Decompresia intraoperatorie** este încă împovărată de controverse, atît asupra *necesităţii* sale, cît şi asupra *modalităţilor* de execuţie. În privinţa necesităţii nu poate exista o negaţie fermă, deoarece în obstrucţiile mult evoluate decompresia intraoperatorie devine de neocolit; în unele strangulări interne se poate impune o decompresie chiar înaintea rezolvării unui inel „periculos“ sau parţial „neclar“.

Există cîteva îndreptăţite rezerve şi critici, ce depind mai mult de erorile de tehnică decît de indicaţie:

- o contaminare peritoneală inerentă însoţeşte toate procedeele de evacuare prin deschiderea tubului digestiv[144];
- frecvenţa fistulelor şi a septicităţii parietale, reproşate direct „micilor“ enterotomii, oscilează între 5 şi 20%; o tehnică îngrijită reduce aceste riscuri;
- utilizarea evacuărilor intraoperatorii trebuie să fie judicios apreciată după gradul, durata şi natura distensiei; dacă, cu toată distensia, se mai surprind unde de peristaltism proximal evacuarea intraoperatorie nu este pe deplin justificată (numai distensia atonă *obligă);*
- oricît fluid s-ar evacua intraoperator se pare că tot atît se va reface în cca 24—48 ore postoperator; este o observaţie demnă de luat în seamă, fiindcă atrage atenţia asupra rolului spoliativ al evacuărilor intraoperatorii spre exterior; să se prefere, ori de cîte ori este posibil (vezi mai departe) evacuările interne endolumenale (cel puţin o parte din aceste fluide se vor reîntoarce postoperator în economia organismului) atît distal cît şi proximal.

Avantajele decompresiei intraoperatorii sînt însă unanim recunoscute (atît în favoarea bolnavului cît şi a chirurgului) facilitînd întreaga intervenţie:

- se evacuează litri întregi de conţinut toxic şi gaze; acest avantaj „clasic“ a fost mult rediscutat în ultima vreme: dacă este stercoral, conţinutul este într-adevăr toxic, dar cînd *mucoasa din aval este indemnă* nu există un pericol real de resorbţie nici în acest caz (iar dacă mucoasele sînt necrotice atunci se impune rezecţia);
- scăderea tensiunii intraenterice este vizibil urmată de îmbunătăţirea vascularizaţiei cu revenirea promptă a tonicităţii şi a motilităţii;

---

cienţa unei sonde lungi trebuie rapid evaluată: dacă după primele 3—6 ore de aspiraţie distensia scade net, natura urgenţei diminuă; în lipsa unui rezultat obiectiv să se opteze pentru operaţie. Cînd rămîne justificată utilizarea în continuare a unei sonde lungi „succesul va fi proporţional cu volumul îngrijirii minuţioase a acesteia“ (Ch. Mayo, 1958).

[144] Prevenirea şi limitarea contaminării cavităţii peritoneale şi a peretelui abdominal devine condiţia esenţială a unei decompresii intraoperatorii corecte. Lavajul repetat cu ser fiziologic (eventual şi cu cefalosporine) este ulterior obligatoriu.

- locul obstrucției, cît și inelele de strangulare cu suport vascular sînt mai simplu depistate și controlate, în special pentru blocajele pelviene; în cazul rezecțiilor, anastomozele cu anse detensionate sînt mai bine securizate;
- reintegrarea intestinelor, închiderea parietală și respirația abdominală postoperatorie sînt ajutate evident.

(iv) **Modalitățile de decompresie intraoperatorie** se continuă uneori cu cele ce asigură și decompresia postoperatorie. Se pot distinge următoarele proceduri:

a) decompresii intraoperatorii fără deschiderea tubului digestiv; se bazează pe diverse „goliri" *(stripping)* prin „mulgeri" dirijate proximal sau distal (cu clampări digitale succesive sau cu pense intestinale moi conform vechii manevre Monks-Moynihan);

b) decompresii prin deschiderea temporară a lumenului digestiv, strict limitată la momentul operator (puncție sau tomie cu aspirație activă prin sonde sau tije metalice) și urmată de enterorafie imediată;

c) decompresii dirijate intraoperator prin capătul proximal cu ocazia unei rezecții; sînt manevre proscrise, conducînd la contaminare aproape la fel cît și rupturile accidentale; dacă decompresia este necesară, ea trebuie efectuată ca la punctul b, înaintea rezecției și nu „cu ocazia" acesteia;

d) decompresii ce încep intraoperator și se continuă și postoperator; situația corespunde tuturor tipurilor de stomii proximale sau distale, libere, apareiate sau armate cu sonde de dirijare;

e) decompresii ce sînt numai pregătite intraoperator, urmînd să acționeze imediat postoperator (ileostomiile și colostomiile).

Fiindcă unele modalități sînt complexe[145] se vor detalia numai cîteva din procedeele ce asigură decompresia intraoperatorie:

- *Dirijarea manuală antiperistaltică* a conținutului jejunal spre stomac (unde se află plasată o sondă) presupune un pilor pasabil și învingerea unor dificultăți de conducere retrogradă pe cadrul duodenal; metoda merită încercată, deși nu ajunge niciodată la o eficiență acceptabilă. Se poate tenta (dar fără insistențe interminabile) și atragerea caudală transduodenală a tubului gastric. Situația ideală este conducerea intraoperatorie a unei sonde trecută preoperator (eventual endoscopic) transduodenal (sau cel puțin lăsată intraduodenal); în acest mod, se pot uneori împinge, chiar pînă la cec, tuburile lungi, realizîndu-se o intubație intestinală intraoperatorie (stabilă și postoperator) fără a fi necesar nici un tip de stomie (Nelson R.L. și Nyhus L.M., 1979).
- *Dirijarea manuală izoperistaltică* a conținutului colic spre o sondă rectosigmoidiană are întotdeauna suficienți sorți de izbîndă; de o astfel de decompresie poate beneficia uneori și ileonul distal forțîndu-se manual trecerea unor bezoari prin ecluza ileocecală (pentru calculii biliari metoda nu se recomandă).
- Pentru *colon* există relativ rare situații în care să se impună rezolvarea exclusiv intraoperatorie a distensiei:

— marile distensii cecale pretează direct la cecostomii, iar toate variantele de colostomie oferă posibilitatea unor descărcări imediate prin deschiderile postoperatorii precoce;

— intraoperator nu mai sînt recomandate decompresiile colice prin colotomii directe cu colorafie (dacă par necesare, se apelează la colostomie) și nici prin introducerea de aspiratoare transileocecal după ileotomii distale; cînd devine inerentă o *decomprimare colică intraoperatorie ca gest izolat*, se mai poate eventual admite (deoarece distensiile colice sînt dominant gazoase) puncționarea cu un ac (cu diametrul de cca 1,20 mm, ca la pneumotorax) adaptat la un mic tub și la o sursă de aspirație activă; acul se introduce în tenia liberă a transversului (fig. 11.21), cu o oblicitate de 1,5—2 cm; evacuarea aerică se ajută apăsîndu-se pe flancuri, se obține în 20—30 secunde, iar după extragerea acului se atinge punctul restant cu iod (oblicitatea de atac transparietal nu necesită plasarea unei cusături)[146].

---

[145] De exemplu, varianta introducerii unui tub gros și lung, tip Baker, printr-o jejunostomie proximală (cu dirijare distală transileocecală) asigură decompresie intra- și postoperatorie, acționează ca tutore endolumenal și poate deveni ulterior (în timpul celor 2—3 săptămîni cît este menținut tubul) o cale de alimentație enterală suplimentară (dacă tubul este multiperforat)!

• *Enterotomia de decomprimare* a evoluat mult de la metoda inițială a evacuării „deschise“, orientată cu simple cîmpuri peste marginile plăgii și „mulgere“ digitală sau prin

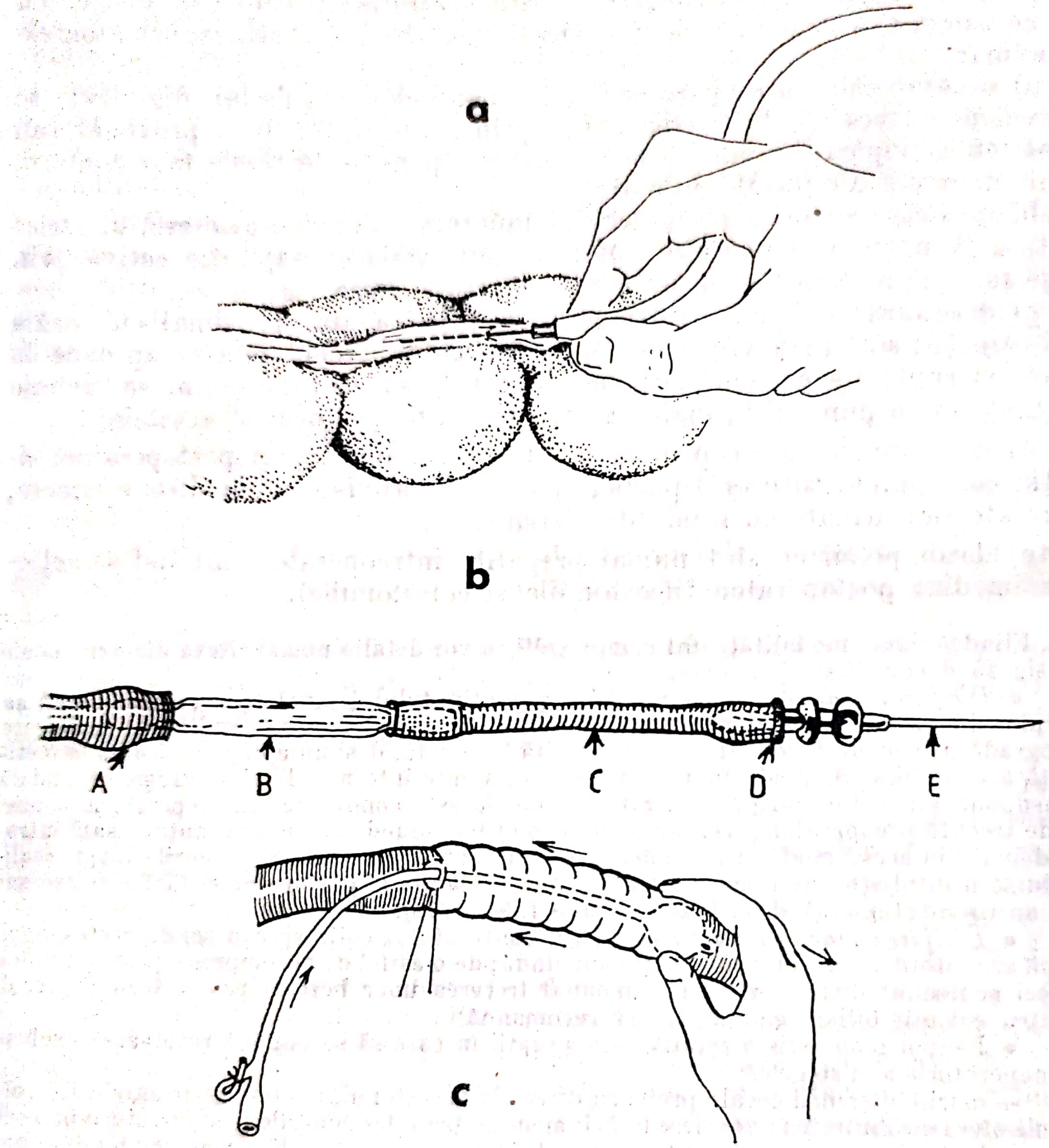

Fig. 11.21 — Decomprimarea gazoasă a colonului: *a* — introducerea oblică a unui ac adaptat *ad hoc* la un tub de politen; *b* — microaparatură confecționată din timp (după A.G.R. Lowdon) în care tubul de sticlă intermediar (B) are rolul să anunțe prompt terminarea evacuărilor gazoase și apariția fluidului stercoral (moment în care se suprimă acul); *c* — la ansele jejunoileale destinse se poate utiliza o sondă Foley (Ch. 18—20) eficientă pentru degajarea pasivă de gaze și fluide fără resturi mari alimentare; în aceeași manieră se introduc și tijele tuburilor decompresoare active (Savage P.T., 1965).

---

[146] Șansa de contaminare generală este sporită de cinci ori; de aceea nu se va abuza de această metodă și nu se va folosi niciodată la intestinul subțire (unde gazele nu domină și acul se colmatează repede).

glisarea unor clampe. Enterotomiile aspirative „semiînchise“ pot atinge în prezent un grad apreciabil de securizare septică și de eficiență a decomprimării. După o corectă izolare peritoneoparietală (eventual cu cîmpuri din material plastic), într-o zonă aleasă cu țesut indemn și cît mai distal, se plasează antimezenteric o bursă de etanșare, în centrul căreia se practică tomia prin care se introduce tija aspiratorului; pe tija multiperforată se va „încărca în acordeon“ intestinul proximal pe măsură ce este decomprimat[147]. Enterorafia se va efectua transversal, cu fire separate, în dublu plan (bursa de etanșare se desființează (fig. 11.21, c).

11.11.4 METODE DE REZOLVARE A OBSTRUCȚIEI DIGESTIVE

Obstacolul ocluziv este esențialul obiectiv chirurgical în OIA; presupune îndepărtarea sau cel puțin ocolirea obstrucției cu asigurarea unui circuit digestiv eficient și compatibil cu supraviețuirea nutrițională naturală. Gesturile intraoperatorii trebuie să fie simple, dar nu insuficiente; cu cît se face intraoperator „prea puțin“ cu atît sporește „prea mult“ volumul îngrijirilor postoperatorii. Rezolvarea chirurgicală a entității cauzale trebuie să fie cît mai completă, dar nu întotdeauna neapărat și radicală; tactica operatorie în OIA este tributară formulei „nici prea mult, dar nici prea puțin“ adaptarea la ecuația lezională particulară cazului fiind cheia succesului stabil în timp[148]. Pentru tratamentul în urgență a multor variante de OIA, rămîne valabilă afirmația că *înțelepciunea experienței*, strategia și tactica chirurgului contează *uneori* mai mult decît însăși tehnicitatea acestuia[149]!

Diversitatea cauzală a OIA se poate rezolva prin următoarele categorii de gesturi chirurgicale:

(i) **Procedurile fără deschiderea lumenului digestiv** sînt posibile în absența suferințelor ischemice ireversibile, cît și în lipsa supradistensiilor atone. Simplele secționări de inele herniare și de bride, visceroliza aderențelor neischemiante, reducerile, degajările și eliberările manuale de anse herniate, telescopate sau volvulate cît și evacuările de obturări glisante spre cadrul colic, prin manevre transmurale succesiv compresive, sînt numai cîteva exemple. După dezobstrucția propriu-zisă se impune rezolvarea cauzelor predispozante: manevrele pot rămîne tot *extralumenale* (diverse pexii, disecții de relaxare a unor mezenterite sau/și mezosigmoidite retractile, rafia unor variate breșe și inele herniare etc.) sau pot necesita *deschiderea deliberată* a tractului digestiv. Această categorie de proceduri (beneficiare ale intervențiilor efectuate în timp util) recoltează și cele mai sigure rezultate, dar, adresîndu-se în principal *aderențelor* și fiind axate pe arma *viscerolizei* dezobstructive conduc și la suficiente incidente (deschideri de lumen, unice sau/și multiple), cu complicații postoperatorii severe (fistule și septicități peritoneoparietale). Din operații *numai aparent simple* (ca și după întreaga chirurgie abdominală) se ajunge, prin reintervenții succesive și în intervale variabile de timp, la incomoda „boală aderențială a peritoneului“ (vezi 9.5) în care intestinul subțire este victima constantă a reţelei bridelor recidivante. Oricît de suficient este iniţial materialul anatomofuncţional jejunoileal se poate ajunge în final la situaţia „intestinului critic chirurgical“ (vezi 11.15.2).

---

[147] O varietate de tije aspirative caută eficiență maximă, de la trocarul Barnes (1955) la decompresorul Savage (1965—1984). Se pot folosi, în lipsa unor aspiratoare cu tijă activă, și diverse sonde groase multiperforate, adaptate direct la aspirator; sondele Pezzer și Foley pot fi utile și în astfel de cazuri!

[148] Este memorabilă comparația lui Wangensteen: *un bolnav cu ocluzie intestinală acută este în situația unei salvări de la înec; el trebuie adus la mal și ajutat să-și reia respirația; nu este cazul și a unei lecții de înot!*

[149] În special leziunile ocluzive real acute ale colonului stîng pretind chirurgului o lucidă gîndire tactică și o abținere conștientă de la tentațiile tehnice!

(ii) **Procedurile cu deschideri simple de lumen digestiv** şi rafie în acelaşi timp operator, includ enterotomiile pentru extracţia de calculi biliari, bezoari şi alţi corpi străini impactaţi, diverticulectomia simplă a vestigiului meckelian (în variantele sale obstructive), enterorafiile leziunilor parietale incidentale, enterorafiile micilor tomii pentru decompresie aspirativă cît şi unele rafii plastice transversale[150] destinate rezolvării unor stricturi limitate, unice sau multiple (fig. 11.22).

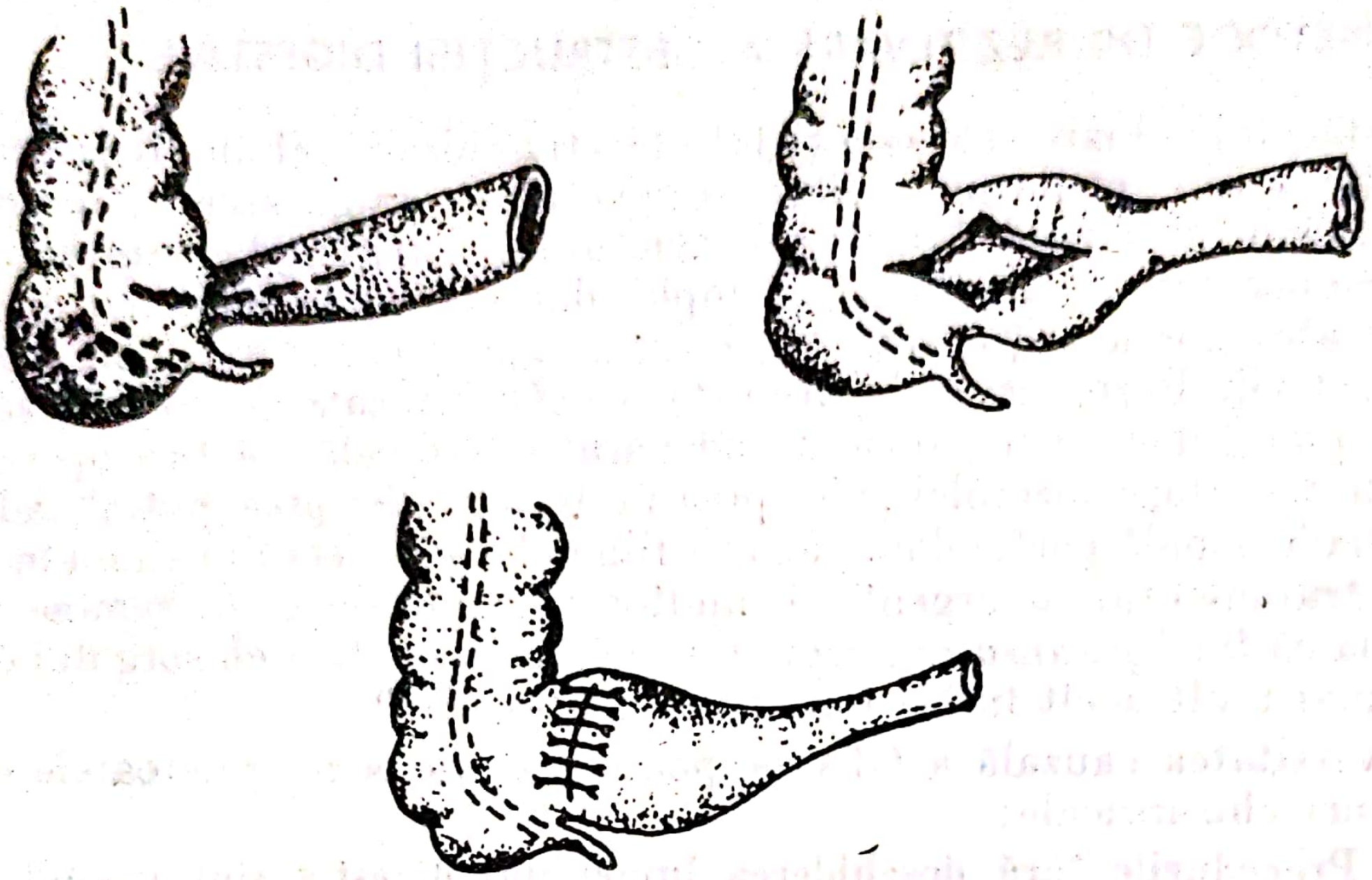

Fig. 11.22 — Ileocecoplastie; refacerea transversală se recomandă să fie făcută în dublu plan (după Katariya R.N., 1977).

(iii) **Procedurile de scurtcircuitare internă** pretind ca obstacolul lăsat *in situ* să fie cel puţin neischemic; sînt soluţii preferate cînd obstrucţia malignă este logic şi biologic inextirpabilă, fie datorită propriei sale extensii anatomice, fie unei localizări incomode, fie şi datorită precarităţii stării generale. Se şuntează şi unele leziuni benigne difuze (granulomatoze, periviscerita „îngheţată“, procese expansive retroperitoneale invadante îndeosebi duodenal etc.). Familia derivaţiilor interne rămîne deschisă fanteziei intraoperatorii, stimulată *ad hoc* de specificul spaţiului lezional, cu condiţia ca anastomozele să fie justificate topografic şi tehnic realizabile. Se apelează la enteroenteroanastomoze, enterocolo şi colocoloanastomoze, dar şi la gastroenteroanastomoze şi duodenoenteroanastomoze (fig.11.23). Montajele sînt de regulă buclate latero-lateral şi foarte puţini operatori au curajul (nerecomandabil

---

[150] Pentru stricturile întinse (postiradiere sau după defuncţionalizările ischemice) se vor face rezecţii. Alternativa rezolvărilor plastice (similare procedurilor de la piloroplastii) se va alege în locul rezecţiilor sau scurtcircuitărilor interne cu multă circumspecţie: strictura trebuie să fie net limitată şi natura sa benignă să fie lipsită de orice dubii (astfel de cazuri se recrutează practic destul de rar din variantele stricturilor granulomatoase, ale ulcerelor nespecifice intestinale sau ale stenozelor iatrogene).

în general în OIA) unor anastomoze monoplan[151]. Derivațiile interne solicită creativitatea chirurgicală în primul rînd prin însăşi hotărîrea de a le folosi, operatorul avînd de ales (în aceleaşi situaţii) şi între derivaţiile externe şi exereze. Derivaţiile interne ocolesc riscurile mari ale unor exereze supradozate, cît şi inconvenientele derivaţiilor externe, dar, fiind *soluţii cvasidefinitive*, pretind multă atenţie raţionamentului etiopatogen, pentru a nu fi ulterior regretate datorită unor rezultate mediocre, ce pot apare în timp; mai ales dacă sînt executate pentru obstacole benigne pot deveni sursa unor severe sindroame de malabsorbţie prin lungi anse oarbe (excesive la montajele laterolaterale) şi prin excluderea unor segmente metabolic utile (în cazul sectorului ileocolic drept).

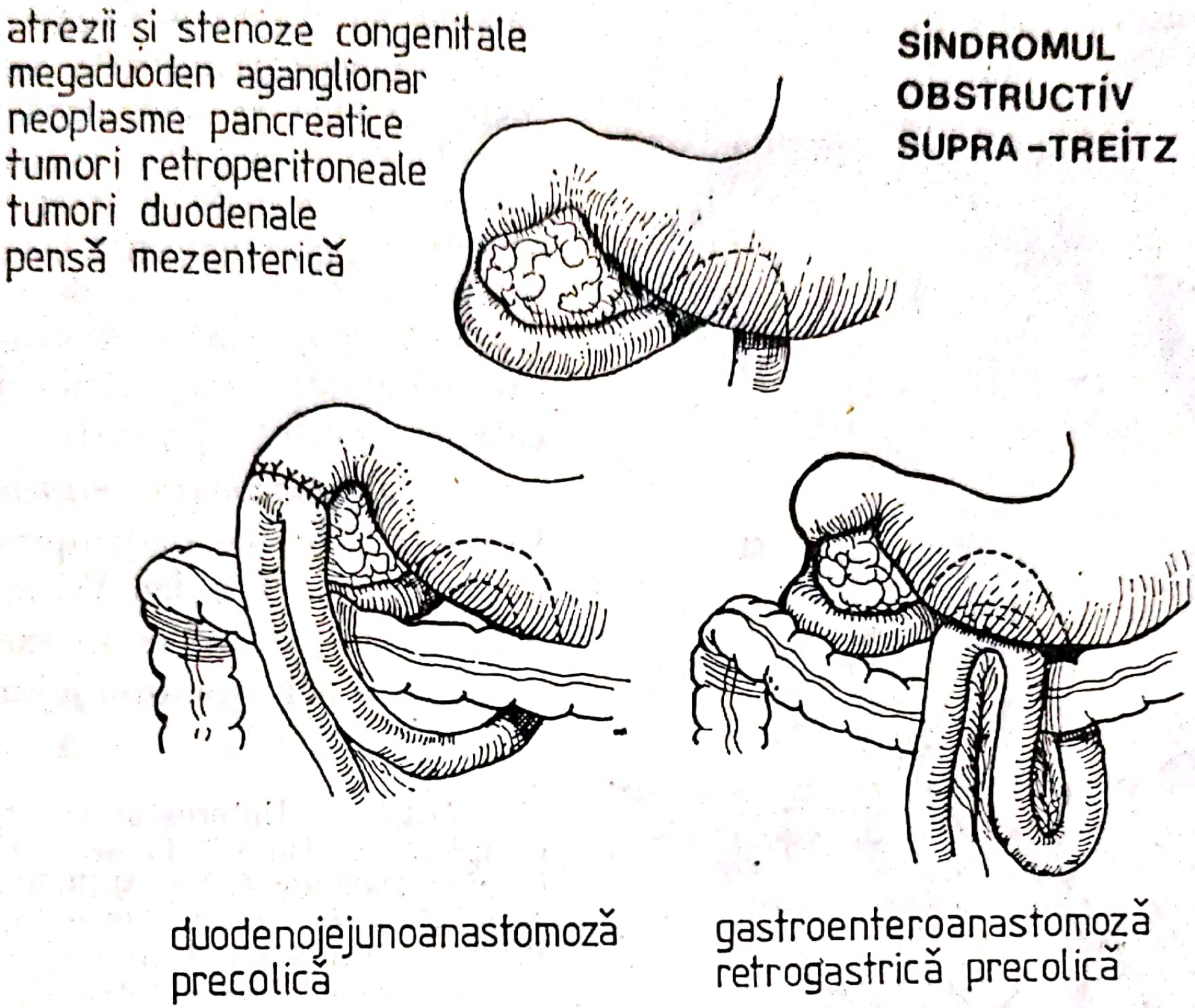
atrezii şi stenoze congenitale
megaduoden aganglionar
neoplasme pancreatice
tumori retroperitoneale
tumori duodenale
pensă mezenterică
SINDROMUL
OBSTRUCTIV
SUPRA-TREITZ
duodenojejunoanastomoză
precolică
gastroenteroanastomoză
retrogastrică precolică

Fig. 11.23 — Modalităţi de ocolire (duodeno- sau gastroenteroanastomoze precolice) pentru obstrucţiile duodenale ce ajung să genereze variante înalte de OIA.

(iv) **Procedurile de derivare externă** a fluxului digestiv sînt cele mai rapide rezolvări, dar şi cele mai încărcate de servituţi postoperatorii[152]. Rareori rămîn ca procedee cu caracter definitiv, astfel încît operatorul trebuie să anticipeze „anatomia chirurgicală" a intervenţiilor ce vor urma, începînd cu însuşi momentul hotărîrii topografiei stomei temporar derivative. Utilitatea *colostomiilor* rămîne motivată de incidenţa tumorilor rectosigmoidiene, dar gama derivaţiilor externe temporare a suferit o nebănuită extensie, incluzînd numeroase situaţii lezionale difuz obstructive, benigne sau premaligne şi *pătrun-*

---

[151] Anastomoza monoplan poate fi uneori acceptabilă în ocolirea unor leziuni benigne (enteroenteroanastomozele de şuntare a unor stricturi sau a unor periviscerite strînse segmentar) sau într-o ileotransversoanastomoză pentru un Crohn evoluat iniţial strict ileal.

[152] Sistemele moderne de protecţie tegumentară şi apareiaj ale stomiilor au ameliorat simţitor, atît decompresia imediat postoperatorie, cît şi posibilităţile ulterioare de colectare.

zînd definitiv (datorită alimentației parenteral totale) *și în teritoriul intestinului subțire*, unde stomiile erau atît de temute, pînă la a fi contraindicate. În cadrul nosologic al OIA chirurgul poate utiliza (cu caracter solitar sau asociat altor proceduri, cu intenție temporară sau definitivă, cu rol net de exportare a fluxului stercoral sau cu rol alternativ inversant, de alimentare[153]) următoarele tipuri de derivații externe:

a) *Gastrostomia* este rareori folosită în OIA în scop depletiv, adiționată eventual unei cecostomii în pseudoobstrucțiile colice; cu scop alimentar, gastrostomia este de asemenea rar utilizată, preferîndu-se alimentația parenterală sau/și enterală pe sonde nazogastrice sau prin catetere plasate jejunal.

b) *Jejunostomia minimă* efectuată în scop de decompresie temporară (după tehnica Witzel) a fost o manieră „oarbă“ ce se executa într-una din primele anse jejunale des-

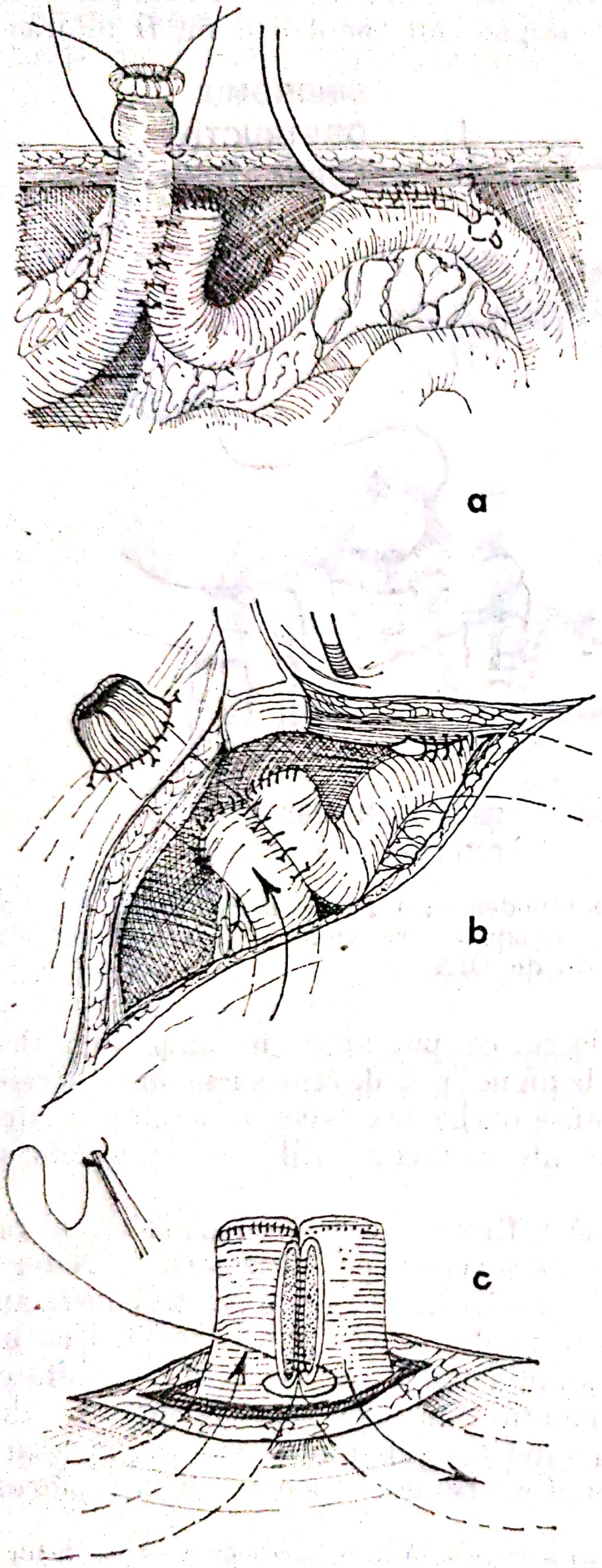

Fig. 11.24 — Enterostomia temporară completă efectuabilă la orice nivel după tehnica Delaney J.P. și Mulholland M.W. (*Am. J. Surg.*, 1983, *146*, 5, 668—670). Printr-un tunel parietal (larg cît pentru „două degete“) plasat într-un sediu lateral (apareiabil), se exteriorizează 4—5 cm din capătul intestinal proximal, ce se maturează imediat drept stomă activă prin eversarea mucoasei și sutura ei la bordul pastilei tegumentare (*a*). O sondă Foley este trecută în prima ansă a blocului intestinal distal ce este lăsat în repaus; prin această sondă se pot face diverse lavaje terapeutice și explorări radiologice, sau se poate tenta o alimentație parenterală temporară (mai ales cînd sectorul intestinal exclus este foarte întins). Capătul proximal al intestinului exclus este închis și se fixează laterolateral la ansa de decompresie, efectuîndu-se și o corectă peritonizare subparietală (*b*). Cînd restabilirea tranzitului devine posibilă, întregul montaj se poate diseca numai locoregional (nefiind neapărat necesară o relaparotomie) și se practică o anastomoză latero-laterală corectă, fără „funduri de sac“, după excizia și închiderea fostului capăt de derivație externă (*c*).

---

[153] Sondelor clasice (Nélaton, Pezzer) li se pot substitui, cu rezultate superioare, tuburi groase de politen sau sonde Foley de calibru mare, mai ales cînd se urmărește și scopul alimentar sau cel de lavaj distal.

tinse drept unic gest iniţial în majoritatea tipologiilor ocluzive (lupta împotriva acestei semirezolvări[154] pentru ocluziile intestinului subţire s-a consumat între anii 1920—1950). Jejunostomiile tip Witzel, mai puţin cele de tip Stamm, sînt utilizate în prezent pentru plasarea cateterelor de politen ale alimentaţiei enterale şi pentru fixările tuburilor Baker.

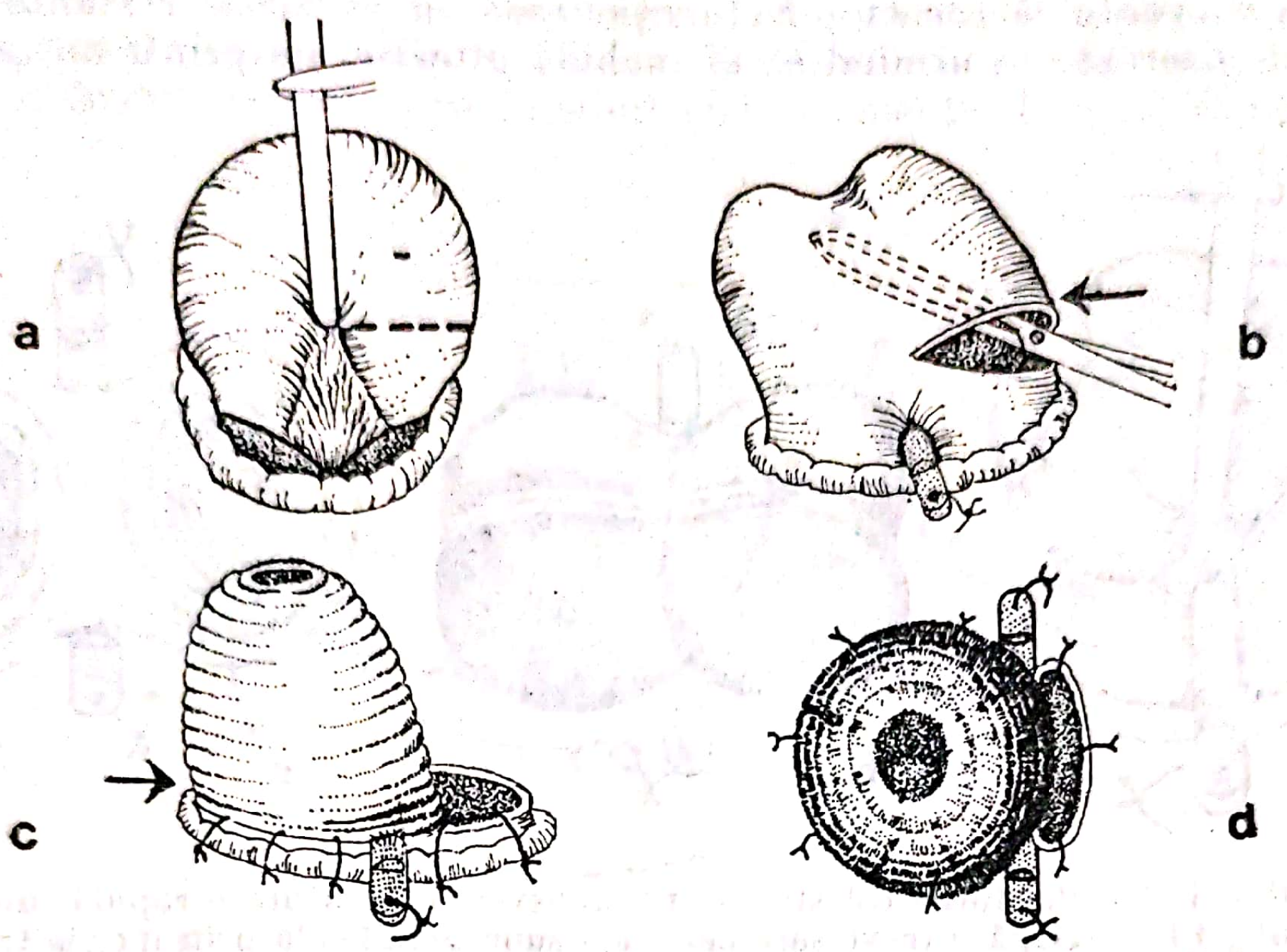

Fig. 11.25 — Ileostomia în semicontinuitate cu maturare imediată (după J.A. Williams, 1980). Prin stoma tunelizată parietal (de cca 2,5 cm diametru) se atrage ansa ileală (*a*); după plasarea transmezenterică a baghetei-tub de suspensie, se secţionează bucla distală pe o jumătate de circumferinţă, începînd de la marginea sa liberă (*b*). Printr-o manevră instrumentală eversantă se obţine piramida mucoasă a buclei proximale (*c*) ce devine stoma activă, maturată imediat prin cîteva puncte de fixare a marginilor eversate la tegument (*d*).

c) *Enterostomia derivativă temporară completă* este o variantă modernizată a jejunostomiei minime şi se efectuează fie în buclă simplă (similar sigmoidostomiei pe baghetă), fie cu exteriorizarea capetelor în stomii separate, fie după o recentă tehnică descrisă de Delaney şi Mulholland (fig.11.24). Derivaţia intestinală temporară completă permite refacerea morfologică distală a intestinului eventual compromis, eliminînd contaminarea peritoneală şi evitînd inutile sacrificii precipitate; contribuţia TPN este suportul nelipsit al acestor stomii proximale temporare.

d) *Ileostomia cu caracter temporar* se poate executa rapid în buclă cu semicontinuitate; trebuie cunoscute toate amănuntele tehnice ale execuţiei unei ileostomii[155] cu maturare imediată (fig.11.25).

---

[154] Este numai în mod excepţional admisă, în cazurile disperate, efectuarea unor decompresii prin atac topografic direct al zonelor bănuite ca potrivite unui anumit caz concret; astfel, se pot practica prin *abord limitat* (cu anestezie locoregională) enterostomii, cecostomii sau sigmoidostomii, ce rămîn „oarbe“ fiindcă obstacolul real intraperitoneal îşi păstrează în continuare enigmele!

[155] Cu cît este mai pronunţat caracterul definitiv al ileostomiei cu atît trebuie să se apropie rezolvarea tehnică de manierele „cu rezervor“ de tipul Brooke (1952) sau Kock (1970) şi Goligher (1975).

e) *Colostomiile* beneficiază de o respectabilă probă a timpului astfel încît nu au survenit decît cîteva modeste reajustări ale concepţiilor strategice şi tactice. Cecostomia („condamnabila soluţie") dacă este justificată tactic şi corect executată tehnic (vezi fig.11.49) poate aduce servicii (mai ales în pseudoobstrucţiile colice), rămînînd totuşi procedură mediocră; în obstrucţiile organice o eventuală cecostomie funcţionează ca protecţie restantă şi după timpul de exereză, ea urmînd să se închidă ulterior, fie printr-un „al treilea timp" fie spontan. Pentru aceleaşi motive protectoare remanente începe să fie preferată colostomia pe transvers (fig.11.26) şi în obstacolele distale, la care sînt egal pretabile şi colostomiile iliace stîngi; la intervenţia electivă de exereză (ce este şi ea, în ultimul timp, mai grăbită pînă spre 10—20 zile de la momentul iniţial al derivaţiei externe), o colostomie transversă rămîne în afara spaţiului operator şi poate fi păstrată pentru securizarea temporară a suturilor anastomotice; *astfel de tactici prudente conduc din nou la operaţiile în trei timpi.* Partizanii colostomiilor iniţiale cît mai aproape de obstacol (cu cunoscuta argumentaţie pro şi contra) rezolvă ulterior „totul" (şi tumoarea şi stomia) în timpul doi; şi pentru rapiditatea lor, sigmoidostomiile temporare *în continuitate* rămîn soluţiile rutiniere în obstacolele colice distale ocluzive[156]. Rareori, timpul operator şi preferinţa chirurgului permit execuţia bicolosto-

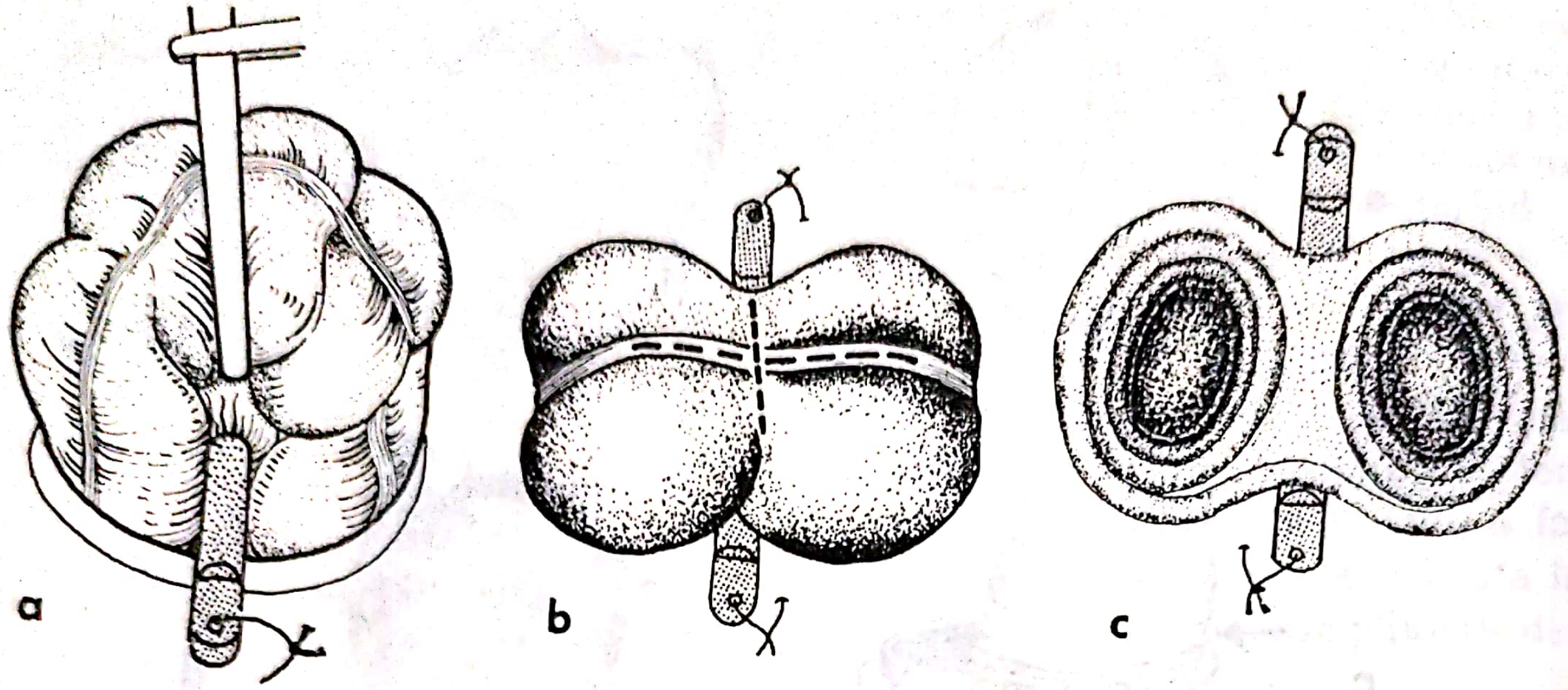

Fig. 11.26 — Particularităţile colostomiei pe transvers cu maturare rapidă (din *J. Roy. Coll. Edinb.*, 1980). După o traversare parietală supraombilicală prin incizie transversală (ce permite o corectă plasare verticală a baghetei de susţinere) se exteriorizează bucla colică (*a*). Se renunţă la orice punct de sutură pe ansa colică destinsă, etanşeizarea parietală obţinîndu-se numai prin suturi de apropiere a planurilor peritoneomusculoaponevrotice în jurul ansei exteriorizate. Este totuşi preferabil ca deschiderea să se efectueze la 6—12 ore; dacă distensia este excesivă se poate executa o puncţie adjuvantă pentru evacuarea gazelor, sau se trece la deschiderea imediată *(instant maturation)* după ultimul punct de închidere a plăgii principale; dacă deschiderea se practică în „cruce cu braţe inegale" (*b*) cele două stomii se eversează spontan (*c*) şi se aplică rapid un aparat colector (facultativ, la cîteva zile se pot coase cu cîteva fire marginile stomelor la tegumente).

---

[156] Colostomii în manieră *terminală* rezultă din combinaţiile cu gesturile de exereză în operaţiile de tip Hartmann sau Paul-Mikulicz.

miei sigmoidiene (fig.11.27) cu avantajele unei complete derivaţii a fluxului fecal şi a repausului complet a segmentului sigmoidorectal tumoral (ce poate fi eventual irigat cu soluţii citostatice).

(v) **Procedurile de exereză a obstacolului** sînt cele mai *eficiente* dezobstrucţii, dar trebuie adaptate condiţiilor OIA şi efectuate tehnic astfel încît să fie şi cele mai *sigure* soluţii. Se rezecă obligatoriu toate segmentele intestinale cert ischemic-necrotice cu lungimi şi provenienţe diferite (strangulări, volvulări, telescopări şi infarctizări) şi se rezecă facultativ tumorile maligne sau benigne, diversele stricturi şi segmentele cu compromiteri morfologice mixte. Ca particularităţi tehnice, situaţiile specifice OIA impun chirurgului rapiditate fără a-l scuti de acurateţe şi de stăpînirea celor mai mici detalii şi artificii; ţesuturile modificate de distensie, edem şi septicitate pretind nuanţarea manierelor de montaj şi cusătură faţă de chirurgia electivă, dar nu trebuie abuzat de bursele multiple, de suturile în dublu plan, de *surget*-uri şi nici de anastomozele laterolaterale, fiindcă, sub falsa lor impresie de siguranţă, toate îşi vor manifesta postoperator efectele ischemice, obstruante sau colmatante, a căror realitate este din ce în ce mai recunoscută! De cîte ori este posibil, să se opteze şi în ocluzii pentru anastomoze termino-terminale suple, cu fire separate, alegînd (prin limitele rezecţiei) zonele de cea mai bună calitate. Bineînţeles că, în toate situaţiile în care dificultăţile nu pot fi ocolite şi septicitatea este majoră, se va apela la o varietate de securizări, faţă de care experienţa generală a ajuns la următoarea concluzie: cînd chirurgul nu e mulţumit de soliditatea şi etanşeitatea unui prim plan de sutură digestivă, suprapunerea altor planuri aduce beneficii îndoielnice şi prejudicii sigure; este de preferat să se apeleze la *patch*-uri (epiploice, seroasă parietală rabatată, sau, cel mai eficient, seroasă de ansă vecină sănătoasă) dacă starea

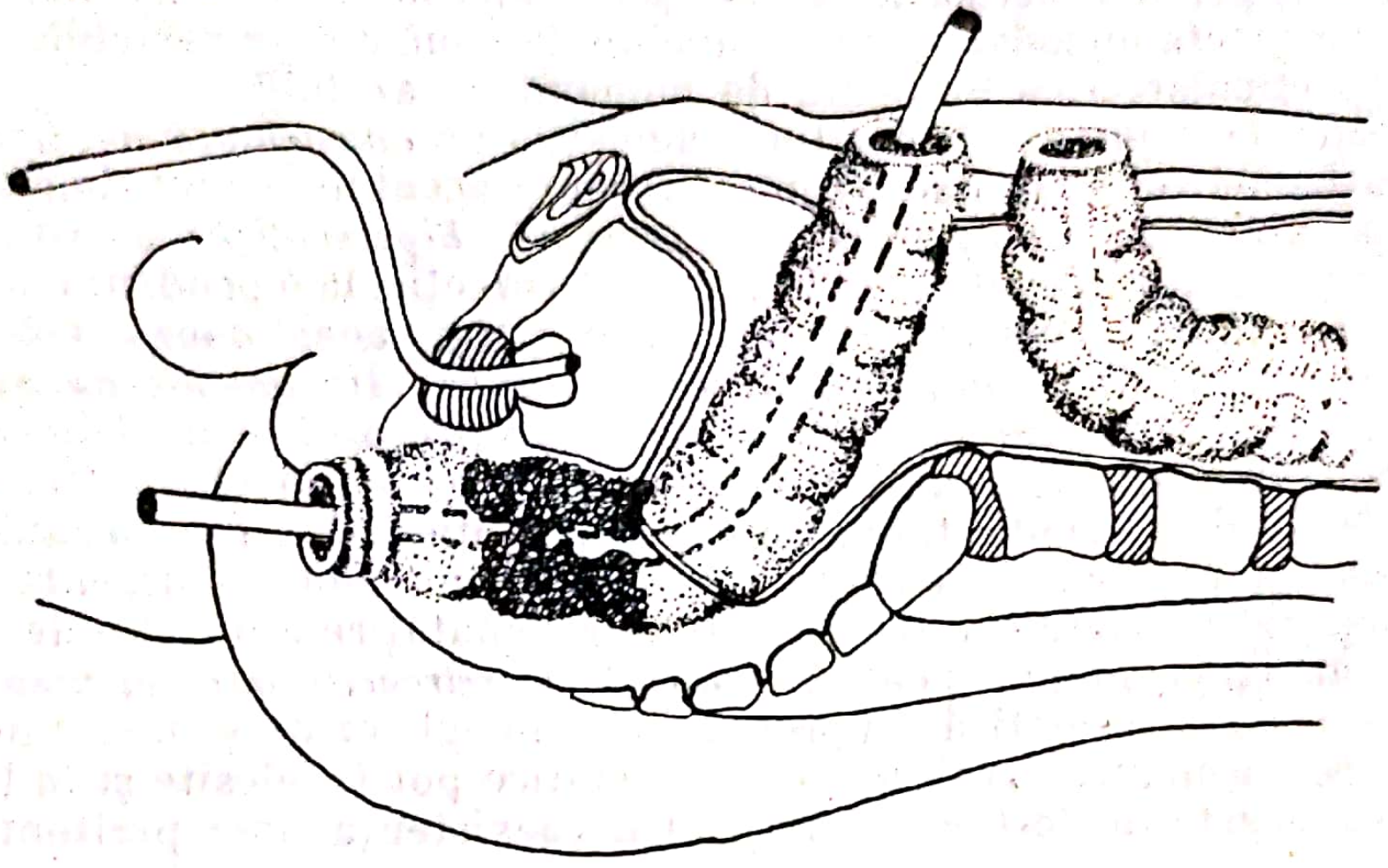

Fig. 11.27 — Bicolostomia sigmoidiană are cîteva restrînse indicaţii în situaţiile ocluzive: dacă obstacolul rectal este incert ca etiologie, ansa distală poate fi mai bine explorată din două direcţii; dacă obstacolul rectal este cert tumoral şi localizarea sa anunţă amputaţia ca soluţie judicioasă pentru timpul doi, avantajul constă în beneficiul unei colostomii terminale deja confecţionată şi într-o excelentă pregătire (inclusiv cu lavaj citostatic) a segmentului distal ce va fi extirpat.

bolnavului sau zona anatomică nu permit o rerezecţie pînă la ţesuturi mai sigure (soluţia cea mai bună); anastomoza rămasă precară, fie se tutorizează prin dirijarea endolumenală a unei sonde de protecţie, fie se exteriorizează ea însăşi, sau se efectuează o stomie proximală de protecţie temporară. Alegerea variantelor este dictată de topografia şi de mobilitatea zonei de anastomoză; *important este să se procedeze cu exces de prudenţă, pînă la anularea asumării oricărui risc.*

Controversele privind tactica de exereză şi mai ales de refacere a continuităţii digestive în urgenţă nu vor înceta niciodată, fiindcă depind de două eterne variabile: temperamentul chirurgului şi particularitatea lezională de moment a cazului[157].

Pentru colon este justificată tendinţa modernă de *anastomoză imediată* după exereza unui sigmoid ischemic volvulat, dacă segmentul supraiacent nu a avut timpul să se destindă, iar necroza ansei volvulate nu a generat şi o *peritonită hiperseptică;* această ultimă alternativă înseamnă cu totul altă situaţie, ce obligă, după rezecţie, la o prudentă derivaţie externă. După exereza leziunilor tumorale ale colonului stîng, anastomoza colo-colică într-un timp[158] poate fi rezonabilă *numai dacă distensia şi staza din amonte nu au evoluat mult;* altfel spus, şi în urgenţe întreaga conduită se poate apropia, pînă la identificare, de tehnologia intervenţiilor elective, dar cu condiţia ca evoluţia procesului obstructiv să nu fie mult deviată spre distensie şi septicitate. Majoritatea statisticilor din ultimii ani subliniază avantajele rezecţiei primare în chirurgia neoplasmului colic în urgenţă, prin reducerea numărului de operaţii seriate şi o semnificativă îmbunătăţire a duratei de supravieţuire la distanţă; „pregătirea“ colonului poate fi realizată şi *retroactiv imediat postoperator* (pentru 2—4 zile) prin irigarea osmotică (împreună cu aminoglicozide şi metronidazol) pe sondă gastrică sau/şi rectocolonică; antibiotice şi citostatice pot fi folosite şi în lichidul de lavaj peritoneal dacă acesta a fost instituit pentru coexistenţa unei peritonite hiperseptice.

Hemicolectomia dreaptă poate fi parţial justificată chiar oncologic („în intenţie“) şi în urgenţă, fiind net superioară derivaţiilor interne; localizările drepte sînt foarte rareori nerezecabile (chiar şi în prezenţa invaziei duodenale se poate apela la un *patch* jejunal). Pentru colonul stîng rezolvările în urgenţă „într-un timp“ sînt oncologic iluzorii şi sînt încă practic considerate ca imprudente şi nesigure tactic şi tehnic; sînt de preferat fie derivaţiile externe, fie operaţia Hartmann (fig. 11.28).

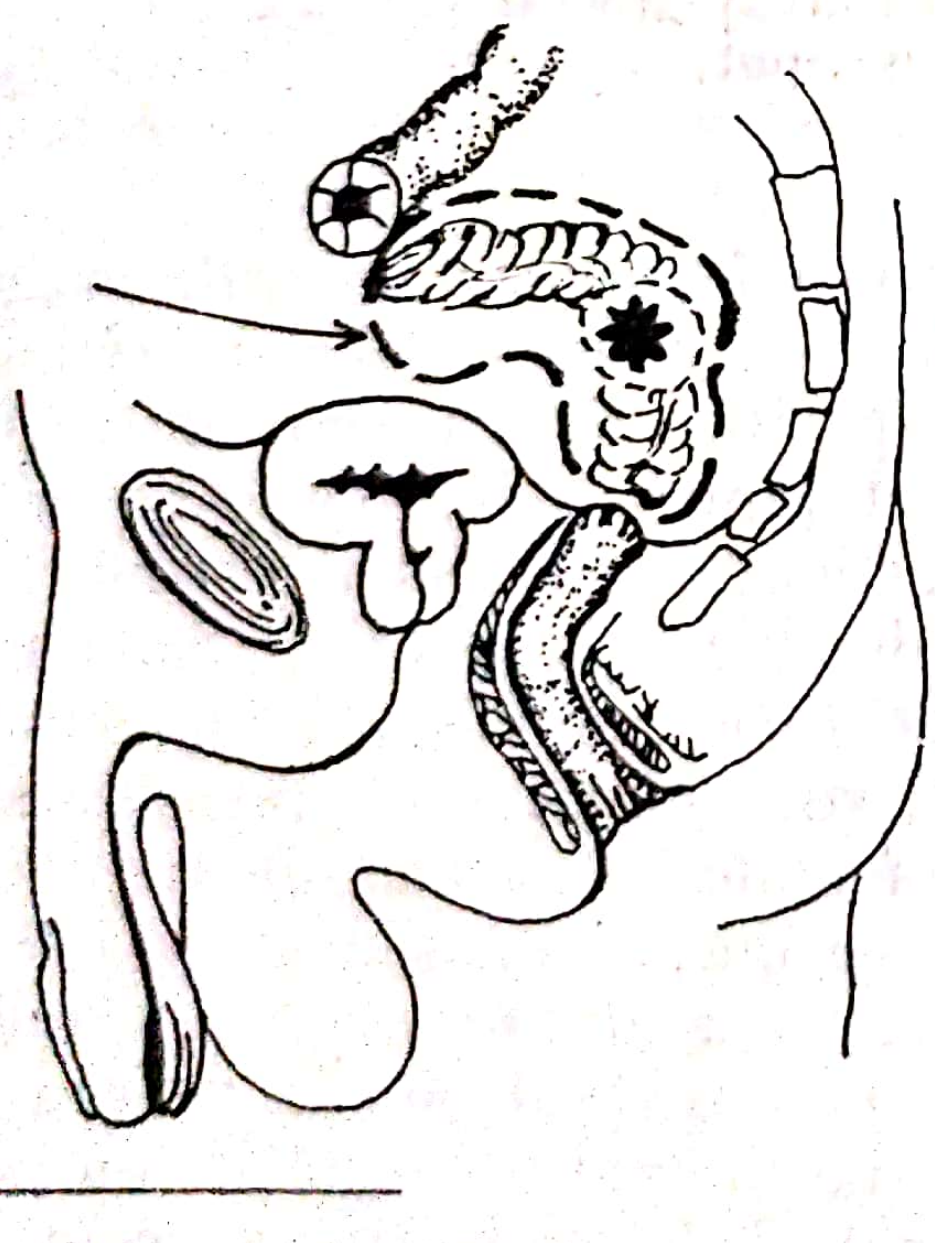

Fig. 11.28 — Operaţia Hartmann (este ilustrat aspectul final) are multiple avantaje în condiţiile obstrucţiilor acute: se realizează extirparea obstacolului (chiar dacă nu în limite oncologice); se elimină emoţiile unei anastomoze imediate pe un colon nepregătit; oferă posibilitatea refacerii ulterioare a continuităţii colice pe un teren biologic mai bine cunoscut şi eventual consolidat terapeutic. Refacerea continuităţii (în timpul doi) poate necesita o mobilizare a colonului descendent, cît şi o remobilizare a bontului sigmoidorectal (sau numai rectal); anastomoza se realizează frecvent într-un strat total în manieră terminolaterală (în timpul doi ar intra în discuţie suturile mecanice). În maniera Hartmann se pot rezolva şi alte localizări proximale tumorale colonice, nu numai cele rectosigmoidiene.

---

[157] Aceste două fundamentale variabile fac să se vorbească întotdeauna despre situaţii diferite practic între ele; multe din cazurile la care o „colectomie ideală“ a fost raportată ca efectuată „în urgenţă“ provin eventual din clinica subocluziilor!

[158] S-au practicat şi lavaje intraoperatorii pentru „curăţirea pe masă“ a colonului nepregătit (Dudley H.A.F., 1980). După rezecţiile de segmente colice stîngi este însă recomandabil *să se reziste tentaţiei unei anastomoze imediate pe un colon supradestins şi sever contaminat!*

(vi) **Procedurile mixte** grupează un lot extrem de larg, care include pe de o parte rezolvările precare ale situaţiilor depăşite (simplele exteriorizări de anse necrotice), iar pe de altă parte toate combinaţiile tactice propriu-zise: viscerolizele şi rezecţiile asociate cu diverse derivaţii interne sau externe, cu stomii protectoare sau/şi alimentare cît şi cu proceduri de profilaxie a recidivelor ocluzive. Exemple tipice de gesturi combinate oferă însăşi rezecţiile colice urmate de stomii externe fie în varianta Hartmann amintită fie în maniera Paul-Mikulicz (fig.11.29).

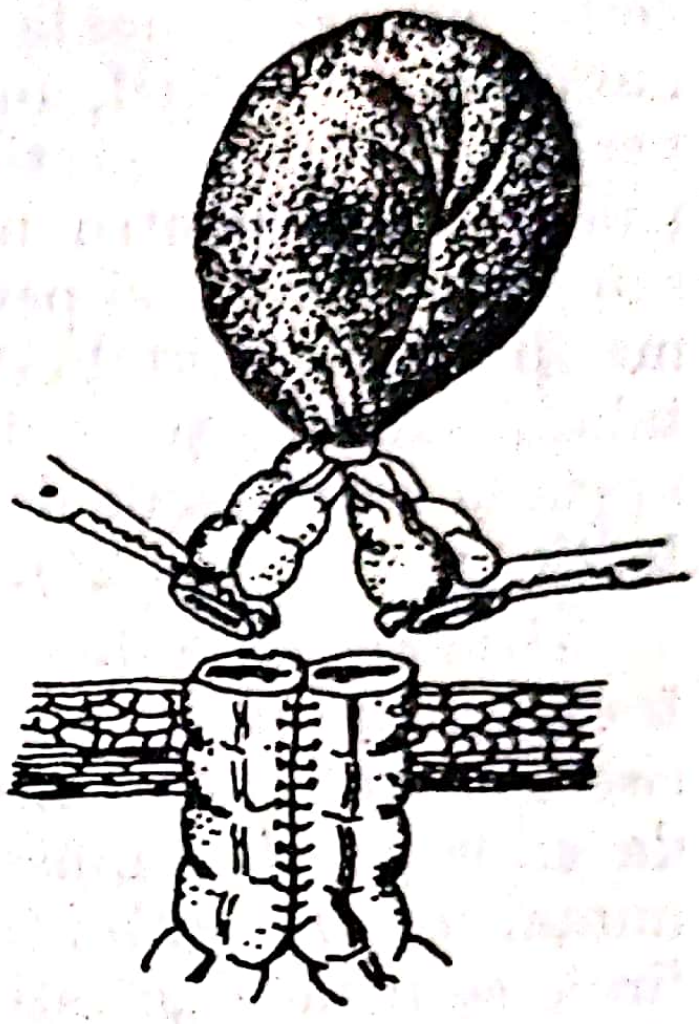

Fig. 11.29 — Operaţia Paul-Mikulicz efectuată în cazul unui volvulus sigmoidian cu ansă compromisă. Faţă de maniera Hartmann, după momentul rezecţiei rămîne o bicolostomie, ce va permite de asemenea refacerea continuităţii colice într-un timp operator următor.

11.11.5 METODE DE PROFILAXIE A RECIDIVELOR OCLUZIVE

Obiectiv terapeutic facultativ, este adresat predilect intestinului subţire, ca teritoriu direct interesat în continua extindere a incidenţei perivisceritelor postoperatorii. Argumentaţia lui Noble, din anul 1942, este actuală şi în prezent: *deoarece nu există mijloace eficiente în prevenirea aderenţelor, rămîne doar posibilitatea practică chirurgicală de a le dirija şi a le limita efectele!* Toate variantele plicaturii intestinale dirijate aparţin la trei procedee fundamentale: plicatură cu suturi plasate intestinal *(enteroptichia* Noble, 1937); plicatură cu suturi plasate mezenteric *(transmezenteroplicatura* Childs şi Phillips, 1960); plicatură intestinală fără sutură *(protezarea endolumenală cu tub*, preconizată de White, 1956 şi lansată de Baker, 1968). Indicaţia tuturor procedeelor vizează orientarea anselor intestinului subţire (în ocluziile multirecidivate şi în ocluziile postoperatorii precoce) îndeosebi după disecţia unor difuze perivisceritе, cu sau fără multiple zone deperitonizate sau şi/rafiate[159].

(i) **Enteroplicatura** (comunicată de Noble cu *surget* seromuscular de catgut *către* marginea antimezenterică) presupune ordonarea (în bucle de cca 18—20 cm lungime) şi solidarizarea anselor intestinale într-un singur pachet (rămîn „libere" prima ansă jejunală şi ultima ileală)[160]. De la iniţialul *surget* cu catgut s-a trecut repede la *surget*-uri segmentar întrerupte şi apoi la puncte seromusculare separate cu material neresorbabil (Lord, 1943), iar plasarea punctelor a lunecat cît mai *spre* marginea mezenterică (Seabrock), 1954).

---

[159] După orice procedeu de plicaturare dirijată *(recomandabil la finele oricărei operaţii)* este util să se interpună marele epiploon (cît mai protejat în timpul viscerolizei pentru aderenţe benigne!) între blocul de anse submezocolice şi perete. Considerîndu-l „generator de aderenţe", într-o altă concepţie s-a propus omentectomia profilactică (!) (vezi 9.5).

[160] Vezi fig. 9.28 în capitolul respectiv.

Tehnicilor tip Noble li se reproşează durata respectabilă (adaugă actului operator un ireductibil interval de 90—120 minute)riscul punctelor perforante (cu abcese şi fistule ulterioare) şi un „semiblocaj" peristaltic[161].

(ii) **Transmezenteroplicatura** Childs-Phillips cere numai 10—20 minute de execuţie şi elimină toate surprizele septice ale enteroptichiilor tip Noble (pot surveni însă „surprize" vasculare) atingînd acelaşi scop: ansele, acordeonate tot în bucle de 18—20 cm, sînt fixate prin fire în U, trecute transmezenteric, la 2—3 cm de inserţia mezenterointestinală. Dacă enteroptichia Noble uneori se poate efectua şi numai sectorial[162] mezenteroplicaturile sînt numai totale (altfel, ansele libere se pot încarcera în fosetele celorlalte). Toate variantele Childs pretind şi un intestin eficient decomprimat. Contraindicaţiile relative pentru mezenteroplicaturi sînt mezoul foarte infiltrat, adipos sau / şi edematos şi peritonita preexistentă avansată. Cu cît este septicitatea mai prezentă, cu cît este mai difuz compromisă seroasa şi integritatea parietală intestinală şi cu cît este mai nesigură libertatea lumenală integrală, se va apela la procedurile de intubaţie tip Baker sau la stomiile temporare de protecţie (vezi fig. 11.24).

Dintre variantele de mezenteroplicaturi „şi mai rapide" merită amintite: traversările unice, cu fire duble pe ace lungi, reduc numărul excursiilor şi riscurile vasculare; mezenteroplicaturile în două sau trei pachete distincte de anse pot fi impuse de factorii anatomici locali; reducerea procedurii la numai *trei traversări* (una centrală cu fir dublu şi două la extremităţi) fie că firele se înoadă „elastic" între ele, fie că se exteriorizează transparietal, unde sînt sprijinite pe tuburi sau suluri de comprese (suspensie în hamac temporar) a simplificat la maximum întreaga tehnică (McCarthy J.D. şi Scharf T.J., 1965; Calvet R.S., 1966; Ferguson A.T., 1967; Hollender L.F., 1971; Myers R.A.M., 1977) (fig.11.30).

(iii) **Plicatura intestinală fără sutură** se bazează pe rolul protetic de *fixator intern* al unor tuburi semirigide (imaginate de White, Baker şi Reifferscheidt), lungi (275—325 cm), suficient de groase (Ch. 34—48) şi cu multiple orificii laterale ce asigură decompresia pe întreaga calibrare endolumenală. După eliberarea prin visceroliză totală a jejunoileonului se introduce tubul în prima ansă jejunală (în maniera Witzel) şi se dirijează capătul său (uneori prevăzut şi cu un balonet adjuvant) pînă la ileonul terminal, sau chiar pînă în cec (*fig.11.31*). Exteriorizarea se face printr-o mică incizie subcostală stîngă, fixîndu-se jejunostoma prin cîteva puncte la peritoneul parietal, pentru prevenirea unei eventuale contaminări după extragerea tubului (la 2—3 săptămîni). Adăugarea unei gastrostomii este facultativă. Valoarea practică a metodei este inestimabilă dacă se aplică unor cazuri potrivite: asigură decomprimarea continuă şi totală a intestinului subţire, protejînd, în plină septicitate, şi eventualele suturi precare; calibrează lumenal întregul intestin şi îi orientează cudurile fără angulaţii, acţionînd ca o veritabilă proteză internă; permite, după reluarea unei motilităţi intestinale constante, o alimentaţie temporară enterală suplimentară.

---

[161] Pentru o mai mare libertate segmentară a anselor se pot plasa suturi izolate numai la virajele anselor acordeonate (Raymond, 1965). În perioada de vogă europeană a enteroplicaturii Noble s-a raportat următoarea eficienţă globală (Courbier, 1960) pentru peste 1500 cazuri: 60% rezultate bune, 20% mediocre, 12% recidive şi 8% decese prin complicaţii directe ale metodei!

[162] Tehnica „Noble parţial" a fost teoretizată şi practicată de către Blondin (1956).

Balanţa între eficienţa şi dezavantajele celor trei proceduri principale, comparate prin proba timpului, a condus la o selecţie naturală cu următorul rezultat actual: transmezenteroplicatura (cu variante ultrarapide) s-a impus net faţă de enteroplicatura Noble (cu toate îmbunătăţirile aduse şi acesteia); intubaţia cu tubul fixator şi decompresiv tip Baker este de preferat în toate situaţiile septice cu intestin critic chirurgical (vezi 11.15.2).

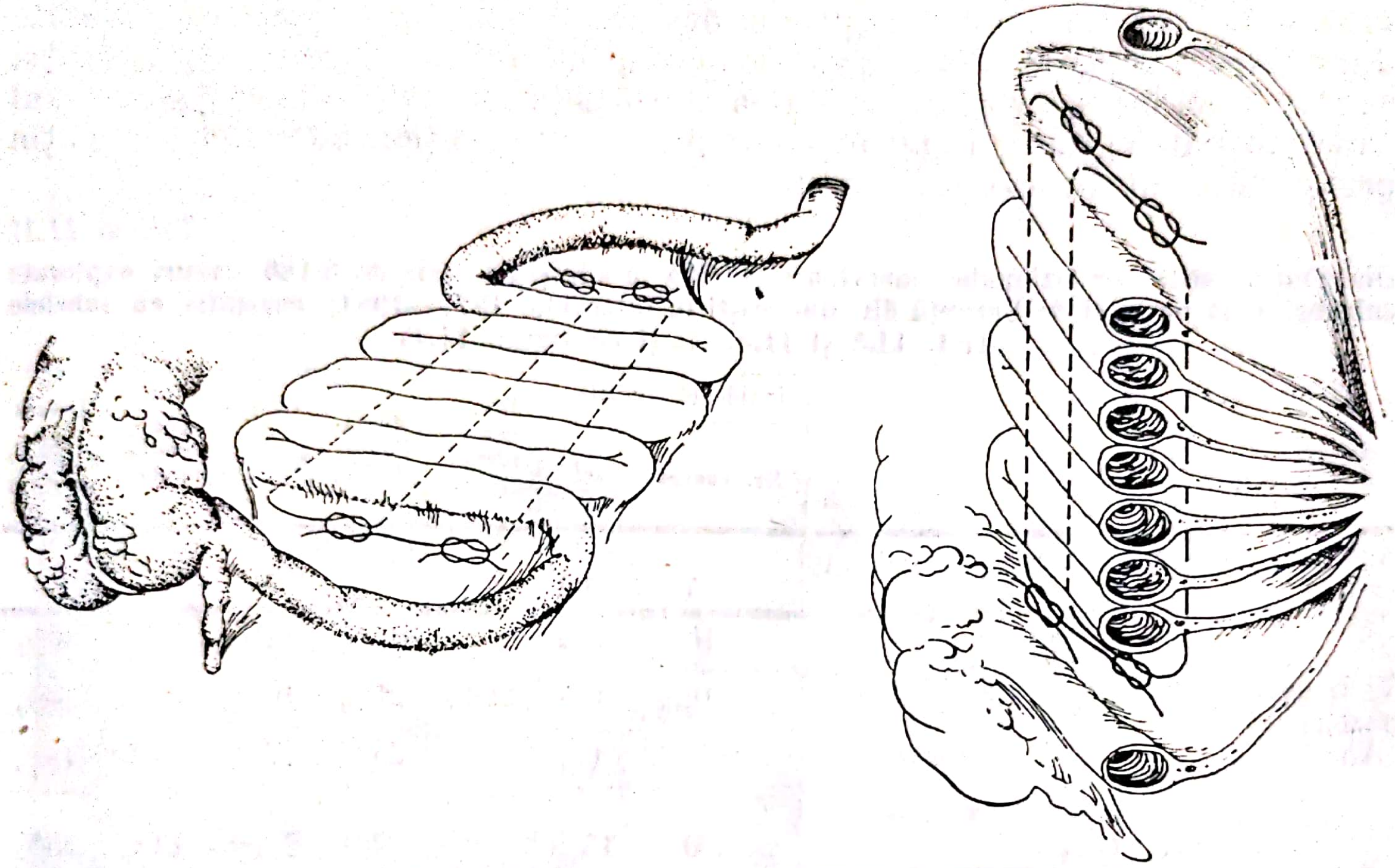

Fig. 11.30 — Plicatura transmezenterică tip Childs-Phillips, simplificată în maniera McCarthy (1965) şi Hollender (1971). Firul poliamidic monofilament gros (Ethilon nr. 1) poate fi substituit cu nylon nr. 5.

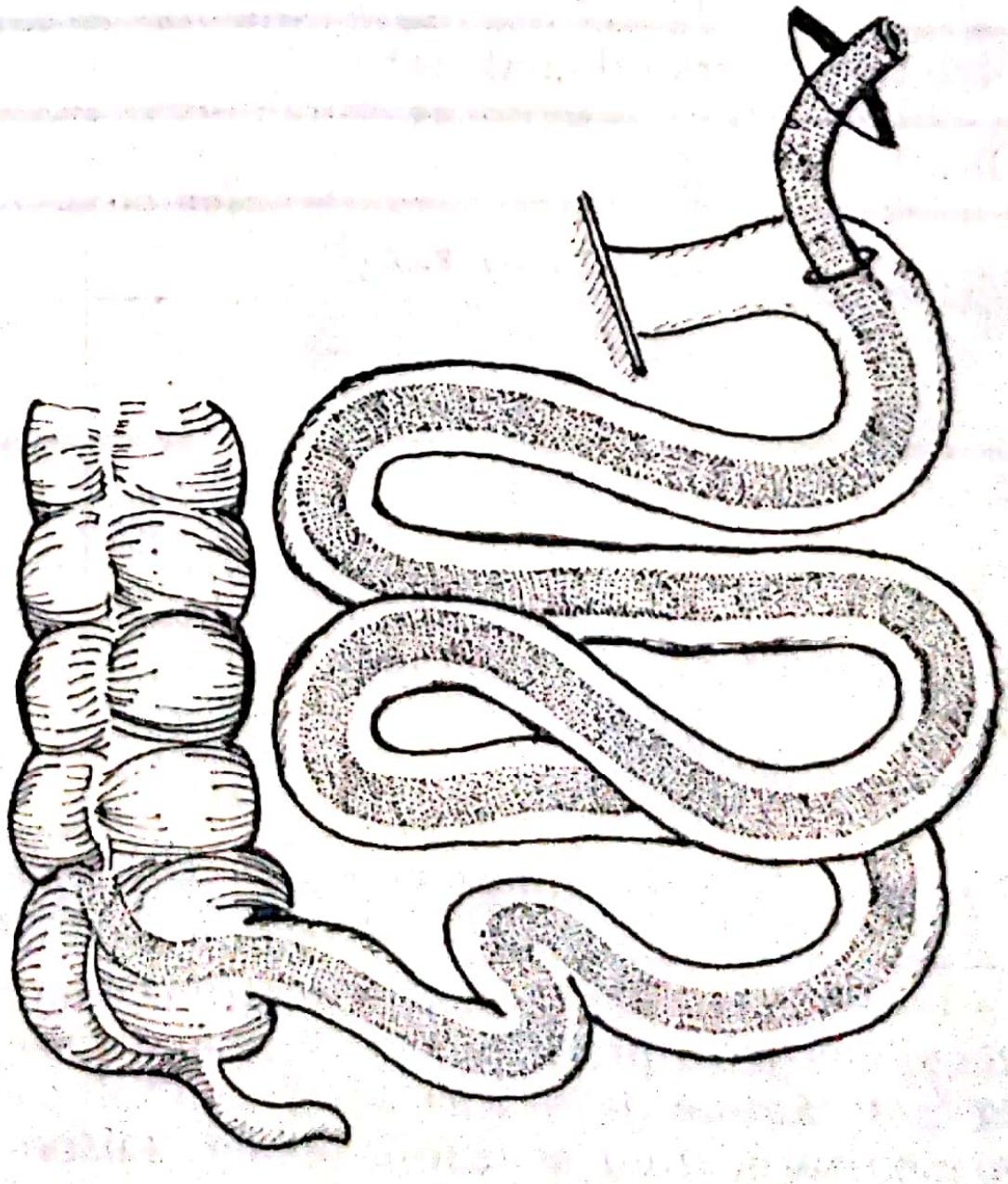

Fig. 11.31 — Ilustrarea plasării tubului Baker prin jejunostomie (sînt posibile şi „improvizaţii" de tub Baker). Sînt comunicate şi preferinţe pentru introducerea tubului prin gastrostomie. De asemenea, se apelează în aceleaşi scopuri (intubaţie intestinală totală dirijată intraoperator) din nou la variantele cele mai groase (Ch. 30—36) şi lungi de tuburi Dennis, Cantor, Miller-Abbott, Leonard şi Levine introduse transnazogastroduodenal şi conduse (prin intermediul balonetelor) pînă spre cec.

11.12 SITUAŢII ETIOPATOGENE CONCRETE

Prezentarea entităţilor ocluzive se grupează etiopatogenic, topografic sau după importanţa morbidităţii, cît şi după economia subiectivă fiecărei lucrări[163]. Fişierul etiologic concret al OIA (tab. 11.17 şi fig. 11.32) permite trei remarci: prima, că ponderal frecvente sînt doar cîteva cauze (peste 80% sînt aderenţele, malignitatea şi viciile de poziţie interne sau externe) pe cînd etiologiile rare sînt doar descriptiv numeroase; a doua, că în aproape jumătate din situaţiile intraoperatorii se găsesc mecanisme mixte; a treia, că intercepţia rarităţilor adînceşte responsabilitatea chirurgului, ce este adeseori şi singurul „anatomopatolog" în cîmpul macroscopic al intervenţiei, hotărînd (cel puţin provizoriu) natura leziunii depistate.

Tabelul 11.17

Distribuţia entităţilor lezionale generatoare de OIA la adulţi (în seria de 3 180 cazuri explorate chirurgical la Spitalul de Urgenţă din Bucureşti în intervalul 1977—1984; corelaţie cu tabelele 11.1, 11.3 şi 11.4, cît şi cu figura 11.1)

		Incidenţă globală		Incidenţe sumative	Mortalitate globală	Decese în absenţa necrozei	Incidenţa necrozei	Decese în prezenţa necrozei
		Nr. cazuri	(%)					
Anomalii congenitale obstructive la adult		7	0,2	—	—	—	—	—
Vicii de poziţie cu OIA	hernii interne	16	0,5	22%	25%	11%	28%	50%
	invaginaţii	16	0,5		22%	10%	37%	50%
	volvulări primitive	186	6		25%	12%	20%	45%
	strangulări externe cu OIA	480	15		7%	2,5%	13%	25%
Aderenţe, bride şi granuloame	obstructive neischemiant	448	14	40%	4%	—	—	—
	obstructive cu vicii de poziţie secundare*	800	25		7%	4%	15%	38%
Stricturi şi granulomatoze*		32	1		10%	8%	6%	25%
Obturări benigne		96	3	—	6%	5,5%	4%	35%
Malignitate obstructivă	obturări simple	512	16	20%	30%	18%	12%	60%
	compresii, metastaze şi carcinomatoze*	128	4		45%	40%	10%	75%
Leziuni vasculodigestive		202	6,5	—	90%	85%	95%	98%
Cauze funcţionale (laparotomizate)*		17	0,5	—	18%	15%	3%	60%
Ocluzii postoperatorii diverse*		240	7,8	—	30%	25%	8%	70%
		3.180			11%			

* Mecanismele mixte au fost notate cu asterisc şi sînt frecvente; pentru totalul cazurilor cu OIA operate, patogeniile anatomochirurgicale mixte ocupă o pondere de aproape 50% !

---

[163] Tratatele ce conţin secţiuni destinate separat ocluziilor intestinale nu au ajuns la o convenţie în privinţa entităţilor cauzale ce trebuie epuizate în cadrul OIA faţă de cele ce pot rămîne pe seama altor capitole; nici macrostructura acestui tratat nu a permis o armonizare, fiind scuzabile unele omisiuni sau suprapuneri inerente.

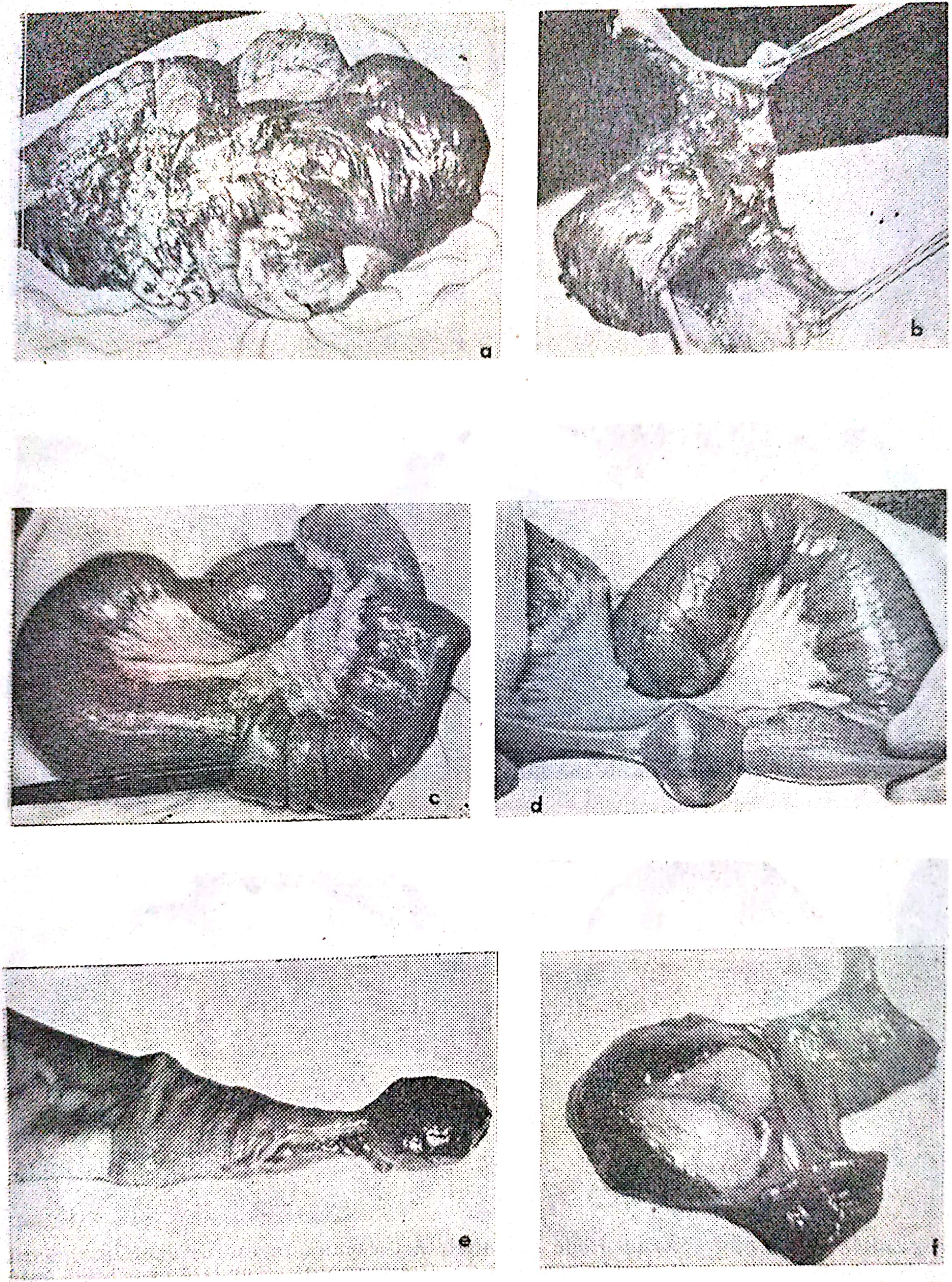

Fig. 11.32 — Aspecte macroscopice intraoperatorii sau piese extirpate în diverse situaţii lezionale generatoare de OIA: *a* — pachet aderenţial extensiv înglobînd ansele subţiri şi colonice; *b* — bloc aderenţial parietovisceral; *c* — telescopare ileoileală; *d* — acelaşi caz spre finalul tentativei de dezinvaginare manuală; *e* — acelaşi caz; polipul pediculat (histologic benign) extirpat prin rezecţie segmentară; *f* — liposarcom intestinal, ce a servit drept „cap de invaginare" într-un alt caz.

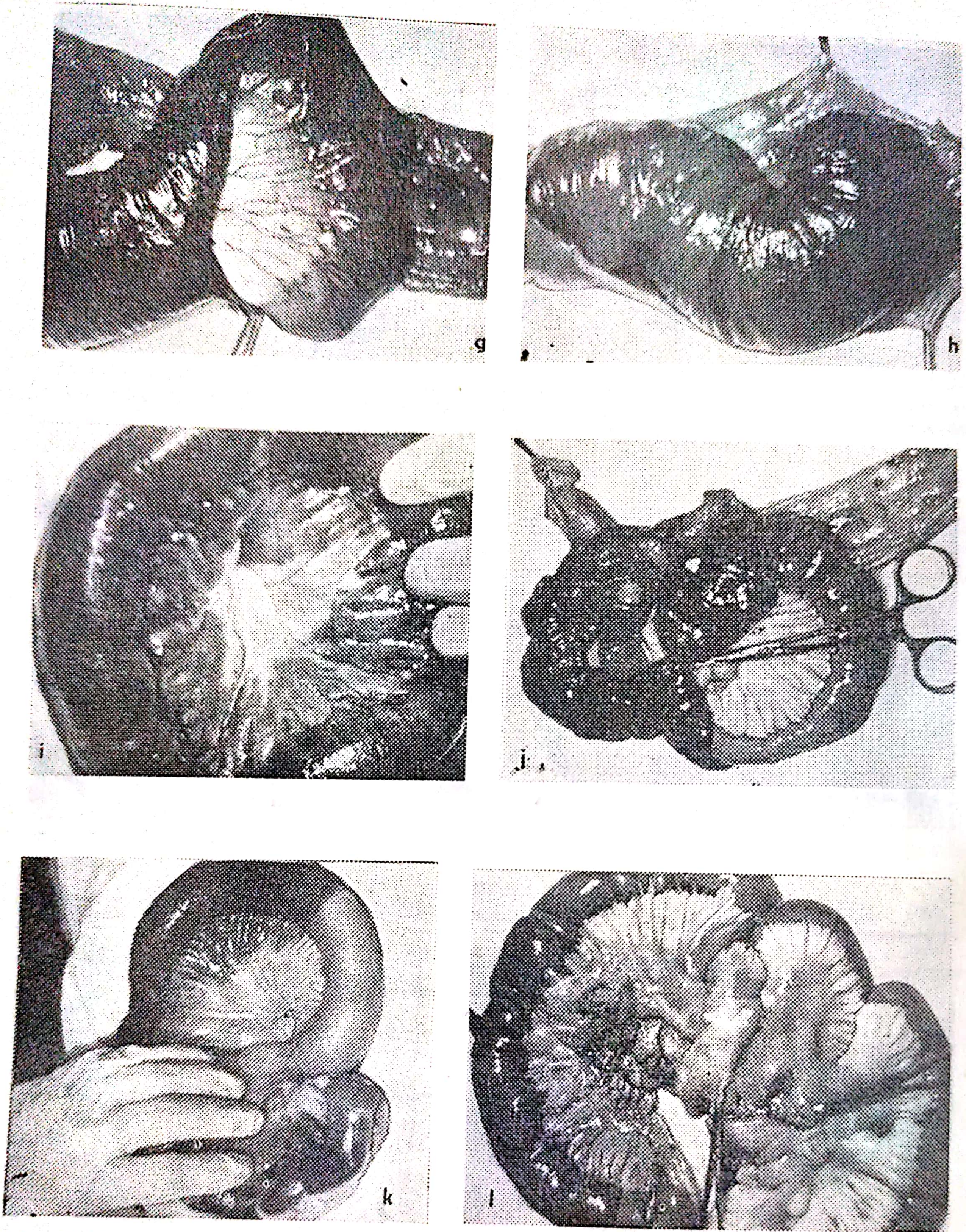

Fig. 11.32 — *g* şi *h* — diferite grade de suferinţă ischemică în cadrul unor invaginaţii (piese extirpate); *i* — volvulare segmentară de intestin subţire secundară unor bride (este evidentă suferinţa ischemică avansată, similară unei infarctizări, inclusiv în mezenter); *j* — piesă extirpată în situaţia unei ocluzii prin mecanism complex: distensia unui „ileus biliar“ a făcut să se manifeste o periviscerită preexistentă prin numeroase torsionări şi telescopări ischemiante; *k* — aspectul intraoperator al unui infarct intestinal nonobstructiv pentru vasele majore (mezoul interesat „în bandă“); *l* — piesa unei rezecţii intestinale subtotale într-un infarct mezenterointestinal arterial trombotic.

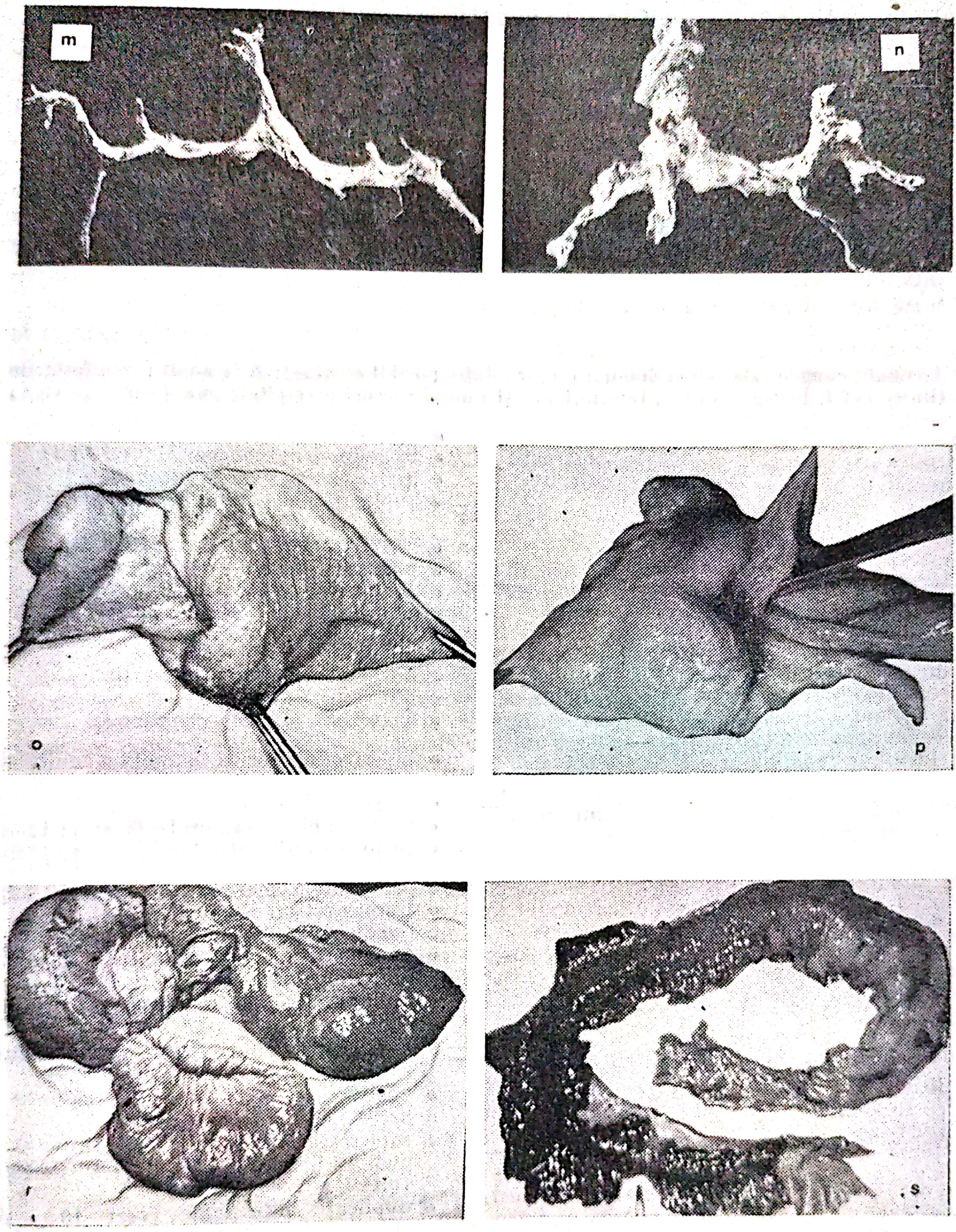

Fig. 11.32 – *m* şi *n* — mulaje trombotice venoase portosplenomezenterice; *o* — telescopare colo-colonică (tumoarea sigmoidiană avea un caracter „polipoid" neobişnuit pentru această localizare); *p* — telescopare ileală minimă (intermitentă) în „inelul" unei valvule Bauhin devenită rigidă prin invazie tumorală cu debut cecal; *r* — aderenţe mixte, enterocolonice, cu aspect de „huse" relaţionate cu utilizarea cronică de betablocante (aderenţe spontane în acest caz); *s* — amestec de leziuni necrotice şi „ulcerohemoragice" într-o variantă de „colon toxic" cu formă clinică ocluzivă.

11.12.1 ANOMALII CONGENITALE SAU/ŞI DOBÎNDITE

Majoritatea anomaliilor congenitale ale tubului digestiv se manifestă obstructiv imediat după naştere (de exemplu peste 40 variante anatomolezionale de stenoze şi atrezii survin în raport de 1:5000 nou-născuţi, incidenţă rămasă constantă de la Gross, 1953 şi Lloyd, 1961) sau în prima copilărie, fiind incompatibile cu supravieţuirea în lipsa unor corecţii ce aparţin chirurgiei pediatrice. Destule etiologii congenitale răzbat totuşi spre adolescenţă şi viaţa adultă, adăugîndu-se şi suficiente alte „anomalii cîştigate“ generatoare de accidente obstructive. Împrăştierea cauzală (criticabil de arbitrară) a tabelului 11.18 (cu cîteva ilustrări şi în fig. 11.33) necesită succinte comentarii numai asupra unor entităţi.

Tabelul 11.18

Anomalii congenitale sau/şi dobîndite cu evoluţie posibil obstructivă la adult (manifestările clinice pot fi lent-progresive, intermitente şi numai rareori precipitate sub formă de OIA)

- Etiologii predilecte sectorului duodenal
  - cauze congenitale
    - obstrucţii intrinseci
      - hipertrofia pilorică congenitală**
      - megaduodenul congenital (vezi 3.1.1)
      - diafragme şi stenoze incomplete*
      - duplicaţii chistice sau/şi tubulare
    - obstrucţii extrinseci
      - benzi transduodenale tip Ladd
      - pancreas inelar
      - compresii vasculare venoase
      - sindromul Wilkie* (vezi 3.5)
  - cauze dobîndite
    - obstrucţii extrinseci
      - din spaţiul retroperitoneal
      - din sectorul gastro-pancreatic
      - din cauze iatrogene
      - anevrisme şi mase ganglionare
    - obstrucţii intrinseci
      - hipertrofia pilorică cîştigată a adultului (vezi 2.4.5)
      - ulcere şi tumori
      - hematoame intramurale (vezi 11.12.5)
      - corpi străini impactaţi (vezi 11.12.5)
- Etiologii cu localizări extraduodenale
  - cauze dobîndite
    - paniculitele mezenterice (vezi 10.2.2)
    - fibroza retroperitoneală Ormond*
    - lipodistrofia Whipple*
    - pneumatoza intestinală (vezi 4.10.6)
    - granulomatoze (vezi 11.12.4)
    - polipi şi diverticuli dobîndiţi
    - achalazia esofagiană*
    - megarectocolonul cîştigat al adultului
  - cauze congenitale
    - „ileus“ meconial**
    - benzi Ladd submezocolice
    - rotaţii şi coalescenţe incomplete pînă la mezenter comun (vezi 4.1.2 şi 10.1)
    - duplicaţii intestinale (vezi 10.3) şi chiste rectale
    - heterotopii tisulare
    - polipozele familiale (vezi 4.10.3 şi 6.2)
    - diverticuloze congenitale (inclusiv Meckel) (vezi 4.1.3 şi 4.1.4)
    - megacolonul congenital**

---

* Etiologii confuze sau intricate (congenital — dobîndite) clasate în mod arbitrar, începînd cu Ladd (1933) pînă la Ellis în Maingot (1985).

** Etiologii specifice chirurgiei pediatrice, incluse numai din necesităţi formale de tabelare comparativă!

a) *Hipertrofia pilorică dobîndită a adultului* (vezi 2.4.5) ca şi diafragmele pilorice şi juxtapilorice[164] sînt semnalate din ce în ce mai frecvent în decadele „postendoscopie“ fiind şi mai „căutate“ de chirurgii avizaţi; sînt leziuni adeseori asociate atît între ele, cît şi cu gastrite antrale pseudopolipoide, ulcere gastrice sau/şi de canal piloric; se manifestă numai în 10% din cazuri sub formă de obstrucţie *acută* supravateriană. Hipertrofia şi hiperplazia fibrelor musculare pilorice se rezolvă la adult prin excizii ventrale largi cu piloroplastie (maniera Finney este recomandabilă[165]) sau prin gastrectomii distale în cazul leziunilor ulceroase frecvent coexistente; diafragmele şi hipertrofiile pilorice ale adulţilor rămîn numai în sub 5% din situaţii cu etiologie „primitivă“ cînd natura congenitală devine discutabilă.

b) *Megaduodenul congenital* este rezultatul ageneziei segmentare a neuronilor din plexul mienteric, patogenie similară şi celorlalte leziuni neuroanatomice cunoscute (megaesofag, megacoledoc, boala Hirschsprung, megaureter). Îngroşarea progresivă a pereţilor supraiacenţi segmentului aganglionar atinge *în final* dilataţii atone iar tabloul clinic este de tip subocluzie înaltă infravateriană cu vărsături bilioase şi malnutriţie cronică. Simplele duodenojejunostomii (fig. 11.23) nu sînt satisfăcătoare întrucît anastomozele funcţionează mai mult gravitaţional în zona duodenală atonă; numai rezecţia segmentului aganglionar, împreună cu o parte din zona ireversibilă dilatată, este judicioasă ca şi în cazul megarectocolonului congenital.

c) *Pancreasul inelar complet (annular pancreas*, descris necroptic de Ecker, 1862) mimează clinica pensei arteriomezenterice şi se încarcă cu o bogată patologie asociată (ulcere, pancreatite, oddite, ictere, diverticuli); pentru parenchimul inelar bine reprezentat este preferabilă o scurtcircuitare digestivă (duodenoduodenostomie) în locul atacului direct al ţesutului pancreatic, posibil deţinător de canale ectopice (Reemtsma, 1960).

d) *Sindromul compresiei duodenale extrinseci arteriomezenterice* (vezi şi 3.5) a fost sesizat de Rokitansky (1849) şi teoretizat de Wilkie (1921) şi Rabinovitch (1962). Uneori contestat, a fost totuşi consolidat datorită comunicărilor în relaţie cu pierderile ponderale masive postagresive (Wayne, 1971) la septici, politraumatizaţi şi arşi (Pruitt, 1974). Incidenţa mai mult decît întîmplătoare a ulcerului gastroduodenal[166] pare secundară stazei duodenale cu reflux biliogastric. Complexul simptomatic obstructiv duodenal are *acutizări intermitente* iar diagnosticul se obţine radiologic, endoscopic şi arteriografic (eventual prin duodenografie cu arteriografie selectivă[167] simultană). Refacerile ponderale (posibil prin TPN) remediază unele cazuri. Corecţia chirurgicală este eficientă numai în situaţiile cu vărsături constante şi dilataţie duodenală netă; se practică o duodenojejunostomie submezocolică[168] largă de minimum 5 cm (preconizată încă din 1907 de către Finney şi Stavely) între al treilea segment duodenal şi prima ansă jejunală.

e) *Compresiile prin anomalii vasculare venoase:* s-au raportat numai cîteva obstrucţii *acute înalte* prin vene porte preduodenale (Grassi, G., 1975; Stevens, J.C., 1978) sau venă ombilicală aberantă (Svendsen, L.B., 1977).

f) *Compresiile duodenale extrinseci dobîndite* au o lungă evoluţie subclinică, finalizată rareori cu episoade de *obstrucţie înaltă* incompletă: chiste, tumori pancreatice şi cefalopancreatite reziduale macronodulare (Zennaro, F., 1981) sau chiar pancreatite caudale cronice(!) (Burlui, 1980); tumori retroperitoneale, anevrisme şi mase ganglionare mezentericoretroperitoneale; se ştie că în 10% din pancreatitele acute survin obstrucţii duodenale clinic manifeste, majoritar reversibile (Bradley, 1980). Obstrucţiile intrinseci dobîndite sînt variabile

---

[164] Diafragmele (ax submucos tapetat cu două straturi de mucoasă) au aperturi de cca 2—5 mm diametru, în general excentrice datorită ulceraţiilor cu care se combină.

[165] Simpla secţiune longitudinală extramucoasă a fibrelor musculare (Ramstedt, 1912) rămîne ca procedură suficientă numai pentru hipertrofia pilorică congenitală, întotdeauna prezentată de urgenţă, sub formă de obstrucţie înaltă, cu incidenţă maximă în primele 2—3 săptămîni de la naştere (Nixon, H.H., 1980).

[166] Din 135 cazuri operate de Wilkie pentru pensă mezenterică, 35 aveau ulcere cronice gastroduodenale; în seria de 80 cazuri cu pensă mezenterică comunicată de Friedenwald (1971) coexistau 35 ulcere duodenale şi 8 gastrice; Anderson (1973) raportează 19 ulcere gastrice la 32 cazuri de pensă mezenterică!

[167] Prin angiografii biplane, unghiul normal al arterei mezenterice superioare cu aorta variază între 45°—60°; în cazurile cu sindrom Wilkie unghiul se ascute spre 25°—10° (Mansberger, A.R., 1970).

[168] Gastroenteroanastomoza este o soluţie ce trebuie abandonată fiindcă lasă „punga“ duodenală stazică în postură de ansă oarbă.

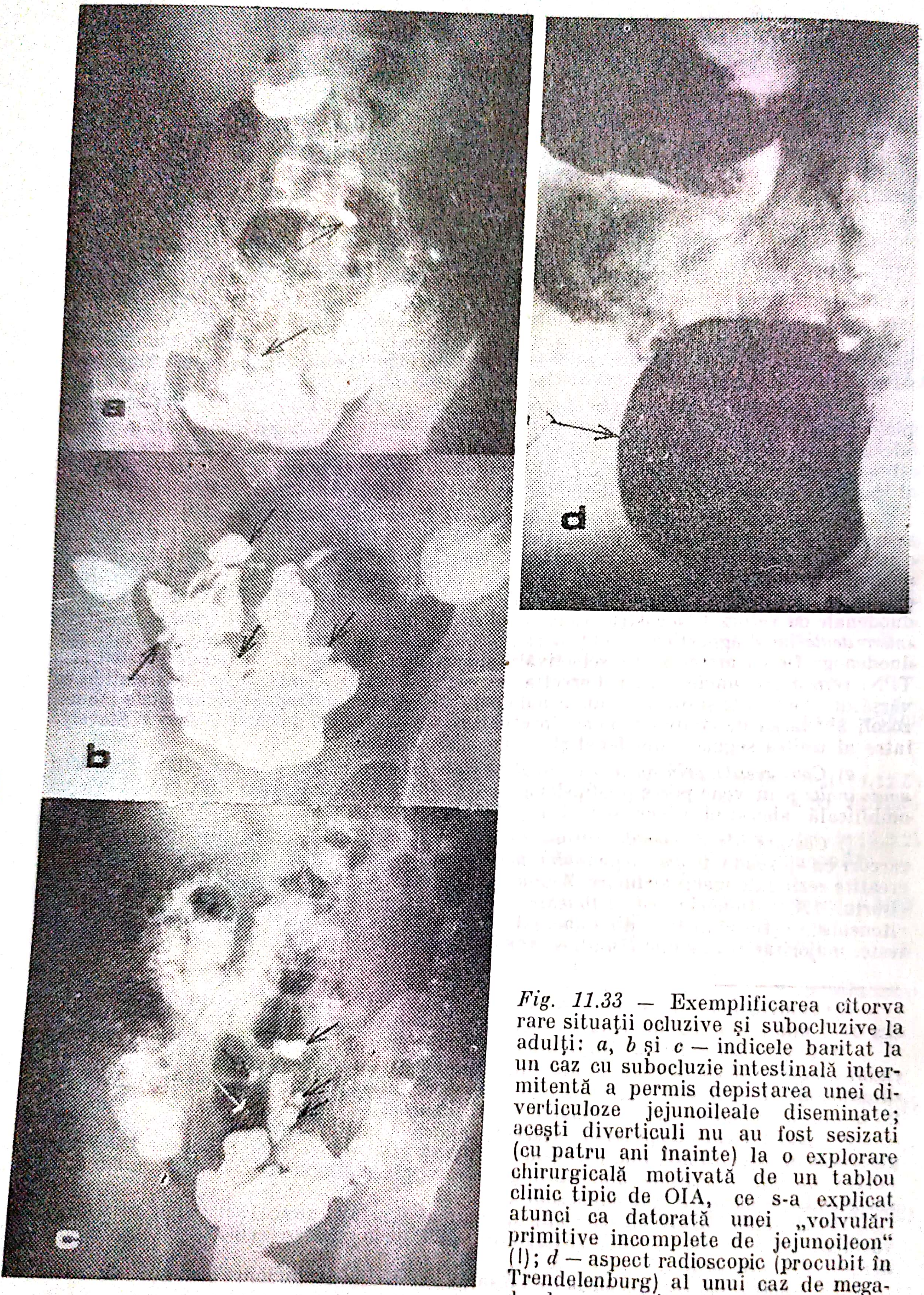

Fig. 11.33 — Exemplificarea cîtorva rare situaţii ocluzive şi subocluzive la adulţi: *a*, *b* şi *c* — indicele baritat la un caz cu subocluzie intestinală intermitentă a permis depistarea unei diverticuloze jejunoileale diseminate; aceşti diverticuli nu au fost sesizaţi (cu patru ani înainte) la o explorare chirurgicală motivată de un tablou clinic tipic de OIA, ce s-a explicat atunci ca datorată unei „volvulări primitive incomplete de jejunoileon" (!); *d* — aspect radioscopic (procubit în Trendelenburg) al unui caz de megaduoden congenital (colecţia I. Ţurai);

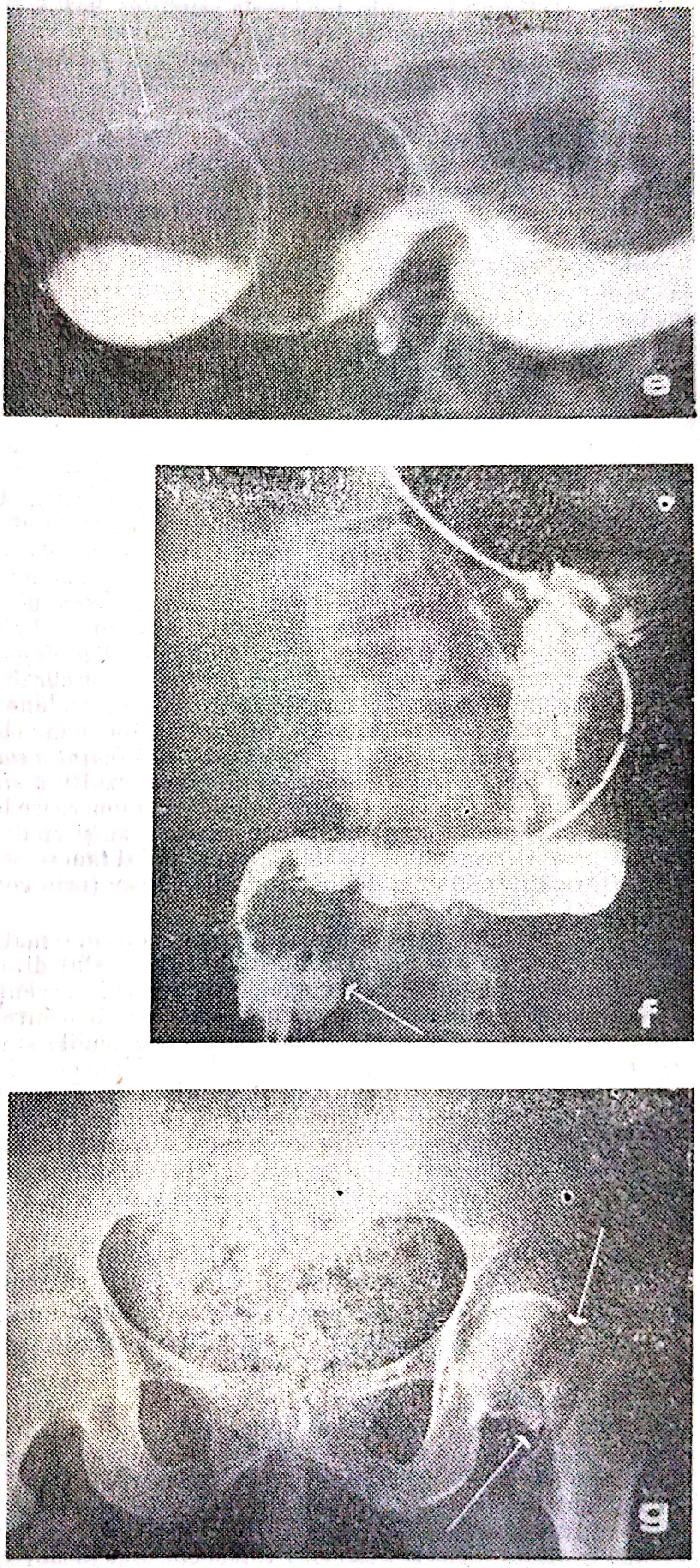

Fig. 11.33 — *e* — imagine baritată tipică de „dublă sferă“ (semnul Kiesewetter şi Koop, 1954) într-o stenoză medioduodenală (cazul aparţine dr. Gh. Ionescu); *f* — stenoză duodenală (administrare de Odiston diluat pe sonda gastrică) prin „pensă aortomezenterică“ (verificată prin relaparotomie) manifestată postoperator la un caz cu inaniţie severă prelungită într-o stare critică generată de ecuaţia lezională a unui politraumatism; *g* — imagine directă (la un vîrstnic imobilizat pentru fractură de col femural stîng) evidenţiind o masivă impactare fecală rectală (megarect dobîndit prin constipaţie cronică); sindromul ocluziv sever a fost ireversibil şi ireductibil din momentul sesizării sale pînă la deces (necropsia nu a depistat nici o altă leziune organică obstructivă digestiv).

ca natură, incluzînd tumorile duodenale primitive (vezi 3.4) granulomatozele, corpii străini și hematoamele intramurale (vezi 11.12.5).

g) *„Ileusul" meconial* (remarcat în corelații genetice încă de Landsteiner, 1905) apare tipic perinatal la 10—15% din cazurile severe de fibroză chistică pancreato-bilio-pulmonară (boală cu transmitere recesivă, cunoscută și sub vechiul termen necroptic de „mucoviscidoză"). Restul cazurilor se manifestă abia la adolescență și adulți sub formă de pneumopatii și hepatopatii cirogene. Hiperviscozitatea sucului pancreatic, cu sărăcie enzimatică hidrolazică, poate explica aglutinarea glicoproteică, obstructivă intestinal, a unor „bezoari de tip meconial" realizîndu-se un excepțional de rar *echivalent al ileusului meconial la adulți* (Holzel, E., 1980).

h) *Heterotopiile tisulare* (membrane, noduli și insule de mucoasă gastrică, de țesut pancreatic sau adenomioame embrionare) se pot manifesta obstructiv în esofag, stomac, duoden, jejun, în duplicațiile intestinale (în special ileale), în chistele enterale, sau în diverticulul Meckel[169]. Focarele de stromă și glande endometriale interesează rectul, sigmoidul, apendicele sau/și intestinul subțire; pe lîngă hemoragii digestive inferioare, pot genera și dureri colicative, cu obstrucții organofuncționale cu caractere acute, prin fibroză progresivă și spasm muscular supraadăugat.

i) *Polipii digestivi benigni* (vezi 4.10.3 și 6.2) se găsesc necroptic la 10% din populație, cu 75% plasament colorectal (Ackerman, 1978) dar sub 50% din ei sînt expresivi (în special hemoragic și *în al doilea rînd obstructiv*) în timpul vieții. Agregarea familială apare sub cel puțin *cinci forme anatomoclinice de polipoze*, toate fiind afecțiuni cu transmitere autosomal dominantă, axate pe o *singură și aceeași genă pleiotropă* ce-și poate disemina efectele lezionale variabil în cele trei foițe embrionare. Dacă gena își manifestă caracterele mutante *după stadiul embrionar tridermic* afectează *exclusiv endodermul*, lipsind manifestările extraintestinale (este *polipoza familială comună* cu afinitate colică și risc maxim de malignizare). Startul mutațiilor înaintea stadiului tridermic, *dar după cel bidermic*, asociază polipozei endodermale *numai anomalii ectodermice:* tumori cerebrale în *sindromul Turcot;* alopecie și atrofie unghială în *sindromul Cronkhite-Canada;* melanoză periorală sau/și perianală în *sindromul Peutz-Jeghers-Touraine*, în care polipii hamartomatoși preferă jejunoileonul și invaginațiile. Cînd aceeași genă acționează încă *înaintea etapei bidermice* efectele sînt expresive *în toate cele trei foițe embrionare primitive* rezultînd *sindromul Gardner:* polipoza (prezentă și colic, dar și jejunoileal) se combină cu numeroase leziuni *ectomezodermice* (fibroame, osteoame și exostoze craniene, chiste sebacee sau/și epidermoide, tumori desmoide, fibromatoză mezenterică, anomalii ale tegumentului și fanerelor etc.). Leziunile extraabdominale pot fi înregistrate înainte de manifestările clinice (prin complicații) ale polipozei și catalogate drept „idiopatice".

j) *Diverticulii digestivi* sînt amplu comentați în tematica monoviscerală a altor capitole (vezi mai ales 4.1.3 și 6.1). La intestinul subțire sînt dificil de inclus în rezecții cînd sînt multipli; dacă nu sînt și hemoragici, iar motivul intervenției a fost *numai obstrucția acută*, se poate încerca o inițială „punere în repaus" printr-o intubație tip Baker. Pentru diverticulii obstructivi aglomerați sigmoidian colostomiile simple sînt insuficiente și *rezecțiile segmentare în urgență* cîștigă în popularitate (Underwood, I., 1984) finalizate însă cu prudență în varianta Hartmann sau Paul-Mikulicz. Prezent la 2% din populația generală, diverticulul Meckel iese din anonimat prin complicațiile sale, între care *ocluziile sînt pe locul doi* (după hemoragiile digestive inferioare). Diverticulul Meckel este considerat răspunzător de aproape 5% din eșantionul general al ocluziilor intestinale la copii și adolescenți (Sénéque, 1961; Ceccheto, 1981) rămînînd o cauză frecventă și la adulți (Caloghera, 1980); modalitățile obstructive sînt descrise la 4.1.4.

k) *Pneumatosis cystoides intestinalis* (emfizemul intestinal bulos) constă în chiste aerice (de la diametre de cîțiva milimetri la cîțiva centimetri) plasate subseros[170] sau/și submucos, mai frecvent pe jejunul proximal și ileonul distal (dar pot fi pe stomac, întregul jejunoileon și pe colon). Astfel de chiste în ghirlandă pot genera adeseori *pseudoobstrucții*

---

[169] Anomaliile sînt comunicate adeseori în asocieri: pancreas inelar cu diverticul duodenal (Juvara, 1972); hipertrofie pilorică la adult cu adenomiom jejunal și hernie paraduodenală (Boras, A.C., 1978); ficat mobil cu dislocări intermitente asociind pancreas ectopic antral cu volvulare gastrică și de colon transvers (Miller, T., 1977); endometrioză meckeliană cu invaginație (Grassi, G., 1973) etc.

[170] Ruperea spotană a unui chist dezvoltă un pneumoperitoneu asociat unei suferințe clinice modeste; dacă se intervine totuși chirurgical sînt sugestive crepitațiile aerice mezenterice sau/și retroperitoneale (vezi 4.10.6 și 10.3.1).

intermitente şi s-au descris în relaţie cu ulcere duodenale, diverse enterocolite, cu astmul bronşic (prin fuzarea retroperitoneo-intramezenterică a unui pneumomediastin spontan) sau cu enterita de *by-pass* intestinal efectuat pentru obezitate morbidă (Sanders, 1977). Pentru paniculita mezenterică *obstructivă*, lipogranulomatoza intestinală Whipple, mezenterita lipomatoasă retractilă şi fibrozele retroperitoneale vezi 10.2.2.

l) *Megacolonul congenital aganglionar* (boala Hirschsprung) are trei forme clinice: forma severă perinatală, forma clasică a primei copilării şi forma moderată[171] a adolescentului şi adultului (hipoganglionoza). Posibilitatea unei variante de *hipoganglionoză la adult* trebuie însă considerată ca excepţională şi aproape niciodată „congenitală" (vezi paragraful m); endemia cu protozoarul Trypanosoma cruzi poate motiva, în America de Sud, o localizare rectocolonică a bolii Chagas, situaţie în care distrugerea plexurilor mienterice este evident *cîştigată*.

m) *Megarectocolonul dobîndit al adultului* (megacolonul idiopatic) este asociat cu un grad de dolicocolon şi s-a relaţionat cu acromegalia, mixedemul şi neurofibromatoza; pot fi unele leziuni distrofice ale plexurilor nervoase (la biopsia rectală) atingîndu-se eventual o *hipo* dar *niciodată o aganglionoză;* clisma baritată (cu filmul de profil executat în ortostatism) nu găseşte segmentul tipic îngustat la joncţiunea rectosigmoidiană; la tactul rectal se percepe imediat masa fecală impactată ampular, contrar „rectului gol" din boala Hirschprung. În realitate, la adulţi se dobîndeşte un *megarecto*-colon (cu hipertrofie parietală şi dilatare lumenală) prin circuitul vicios al constipaţiei cronice şi al igienei defectuoase (se includ şi factori geografici, vîrsta şi psihopatiile) şi prin abuzul de laxative ce nu înving şi inerţia rectală *(cathartic colon);* scaunele sporadice sînt voluminoase şi nu „înguste" ca la aganglionoza veritabilă. Suferinţa poate fi rar acuzată din prima copilărie sau din adolescenţă, dar niciodată de la naştere; coexistă fisuri anale cu sfincterospasm, iritaţii perineale, hemoroizi şi fistule perianale[172]. Tratamentul conservator cît şi rezolvarea leziunilor anoperineale sînt urmate de succese; alteori, pe un astfel de teren se instalează impactări de fecaloame gigante cu tablouri severe şi incomode de OIA, astfel încît *par* justificate, în anumite cazuri, rezecţiile *profilactice* extinse pînă la colectomii subtotale (!) (Todd, I.P., 1977).

11.12.2 VICII DE POZIŢIE

Ansamblul viciilor de poziţie reuneşte strangulările *intraperitoneale* (hernii interne, invaginaţii şi volvulări primitive) cu cele *exteriorizate* (hernii externe, eventraţii şi evisceraţii) reprezentînd *împreună* un sfert din totalul etiologiilor OIA. Patogenia combină cauzele anatomice primare cu situaţiile dobîndite (eventraţiile, evisceraţiile şi unele invaginaţii şi hernii interne iatrogene). În evoluţia strangulărilor exteriorizate *ocluzia este recunoscută odată cu diagnosticul cauzei sale* spre deosebire de strangulările interne unde *întîi se evidenţiază clinic ocluzia şi numai intraoperator şi cauza acesteia.* Sînt explicabile astfel două corolare: primul, că strangulările interne se operează numai „cu ocluzie" (de obicei în evoluţie de cîteva zile), pe cînd cele externe şi „fără ocluzie"; al doilea, că instalarea ocluziei la o strangulare exteriorizată trădează o evoluţie neglijată. De altfel, unele şcoli chirurgicale (cea franceză, de pildă) nu includ strangulările externe în „cazuistica ocluziilor".

(i) **Herniile interne** se manifestă obstructiv prin angajări şi strangulări de anse mobile în orificii şi nişe complezente ale labirintului peritoneal; acestea sînt fie anatomic naturale, fie generate prin defecte congenitale, fie provenite în urma unor traumatisme sau acte chirurgicale.

---

[171] Ravitch şi Weinberg (citaţi de Madsen, 1964 şi amintiţi şi în Maingot, 1985) au operat cazuri cu aganglionoză rectosigmoidiană tipică la subiecţi în vîrstă de peste 50 de ani, cu suferinţă severă, dar tolerată, din prima copilărie!

[172] Datorită colonofibroscopiei, în spatele etichetei diagnostice de megarectocolon „idiopatic" s-au depistat suficiente neoplasme, polipoze, diverticuloze şi colite ulcerohemoragice.

Grupul herniilor interne în orificii și fosete preexistente include rarități: herniile paraduodenale[173] cu minimum patru fosete constante: duodenală cranială și respectiv caudală, duodenojejunală stîngă și dreaptă; herniile paracecale cu trei fosete: ileocecală cranială, ileocecală caudală (ileocecoapendiculară) și retrocecală (herniile Rieux); herniile intersigmoidiene; herniile prin foramenul Winslow (herniile Treitz); herniile primitive transmezenterice, transepiplooice și transligamentare; herniile diafragmatice congenitale (tip anterior Morgagni-Larrey și tip posterolateral Bochdaleck complet sau incomplet); unele hernii ale hiatusului esofagian (vezi 1.1.6); cele ale hiatusului aortic sînt rarisime.

Grupul herniilor interne prin orificii generate posttraumatic sau iatrogen este mai numeros și extrem de heterogen: hernii diafragmatice posttraumatice, hernii transmezocolice și transepiplooice, hernii retroanastomotice (îndeosebi după montaje gastrojejunale precolice), hernii după ligamentopexii și visceropexii, diverse hernii interviscerale și intervisceroparietale, hernii prin pensări laterale la orificiile tuburilor de dren, prin angajări sub nivelul diverselor stomii sau după peritonizări defectuoase etc. Virtuale spații retroanastomotice survin în realitate după orice tip de montaj gastrojejunal: hernierile posibile (de la dreapta la stînga) au fost demult remarcate (Buddee, 1897 și Petersen, 1900), ansa aferentă se angajează rareori (Kelling, 1900) comparativ cu segmentul eferent (Mayo, W.J., 1902), accidentul ocluziv apare la 2—40 zile postoperator, pînă la ani de zile, iar mortalitatea actuală este de încă aproape 40% (Rutledge, R.H., 1975); profilaxia constă în ansă aferentă scurtă (adică montaje retrocolice) și eventual sutura mezenterului ansei aferente la peritoneul parietal posterior cu mobilizarea unghiului Treitz (Cannon, J.A., 1953).

Rareori, herniile interne pot avea clinic un caracter cronic intermitent (Luosto, 1978; Gliori, 1981) *dar nu sînt diagnosticabile în afara episodului ocluziv*. Angajările încep de la simple pensări laterale (Freund, 1977) și ajung la înglobarea întregului intestin subțire (Willwerth, 1975).

Fiind cele mai frecvente hernii interne primitive, variantele *paraduodenale* au fost continuu reinterpretate etiopatogenic, începînd cu Andrews (1923) și Callander (1935) pînă la Bartlett (1968) și Wilkinson (1971), detașîndu-se noțiunea de „hernii mezocolice congenitale“ cu două variante (fig. 11.34) mai utile comparativ cu cele patru recesuri clasice ale coalescențelor duodenului terminal la unghiul Treitz. Noua concepție (întrezărită încă de Thoma Ionescu pentru variantele sale duodenojejunale pe care le numea și „mezocolice“) explică, *la adulți*, sechestrările jejunoileale depistate în imenși saci, ce provin din materialul mezocolonului încărcat (pe dreapta sau pe stînga) prin fantele restante din timpul rotației intestinale antiorare pe axul arterei mezenterice superioare.

Deși sînt mult teoretizate de anatomiști, *pentru chirurgul general toate strangulările herniare interne rămîn surprize ce aparțin diagnosticului intraoperator;* după recunoașterea tipologiei, problema degajării anselor este dominată de rezolvarea orificiilor cu conținut vascular:

---

[173] Monografia lui Thoma Ionescu (1890) conține descrierea necroptică a 64 cazuri de hernii paraduodenale, 12 cazuri de hernii pericecale, 3 cazuri de hernii intersigmoidiene și 8 cazuri de hernii prin hiatusul Winslow. De clasificările fosetelor paraduodenale sînt legate nume celebre (Treitz, Waldeyer, Treves, Neubauer, Broesike, Landzert) dar Thoma Ionescu a fost primul care le-a sistematizat în duodenale și respectiv duodenojejunale *(mezocolice)* descriind și o variantă retroduodenală, cît și cîteva varietăți duble.

- în herniile fosetei duodenojejunale mezocolice stîngi *(cele mai frecvente varietăți)* se poate ligatura vena mezenterică inferioară;
- în herniile fosetei duodenojejunale mezocolice drepte artera mezenterică superioară nu poate fi sacrificată, astfel că se recurge la tracțiuni și dilatații blînde, combinate cu decolări adjuvante coloretroperitoneale tip Cattell;
- în hernierile prin foramen-ul Winslow, dacă o moderată dilatație digitală (combinată cu manevre retrograde pe conținutul strangulat în bursa omentală) nu rezolvă situația, se va practica o largă decolare duodenopancreatică cu deplasarea ventrală a pediculului hepatic;

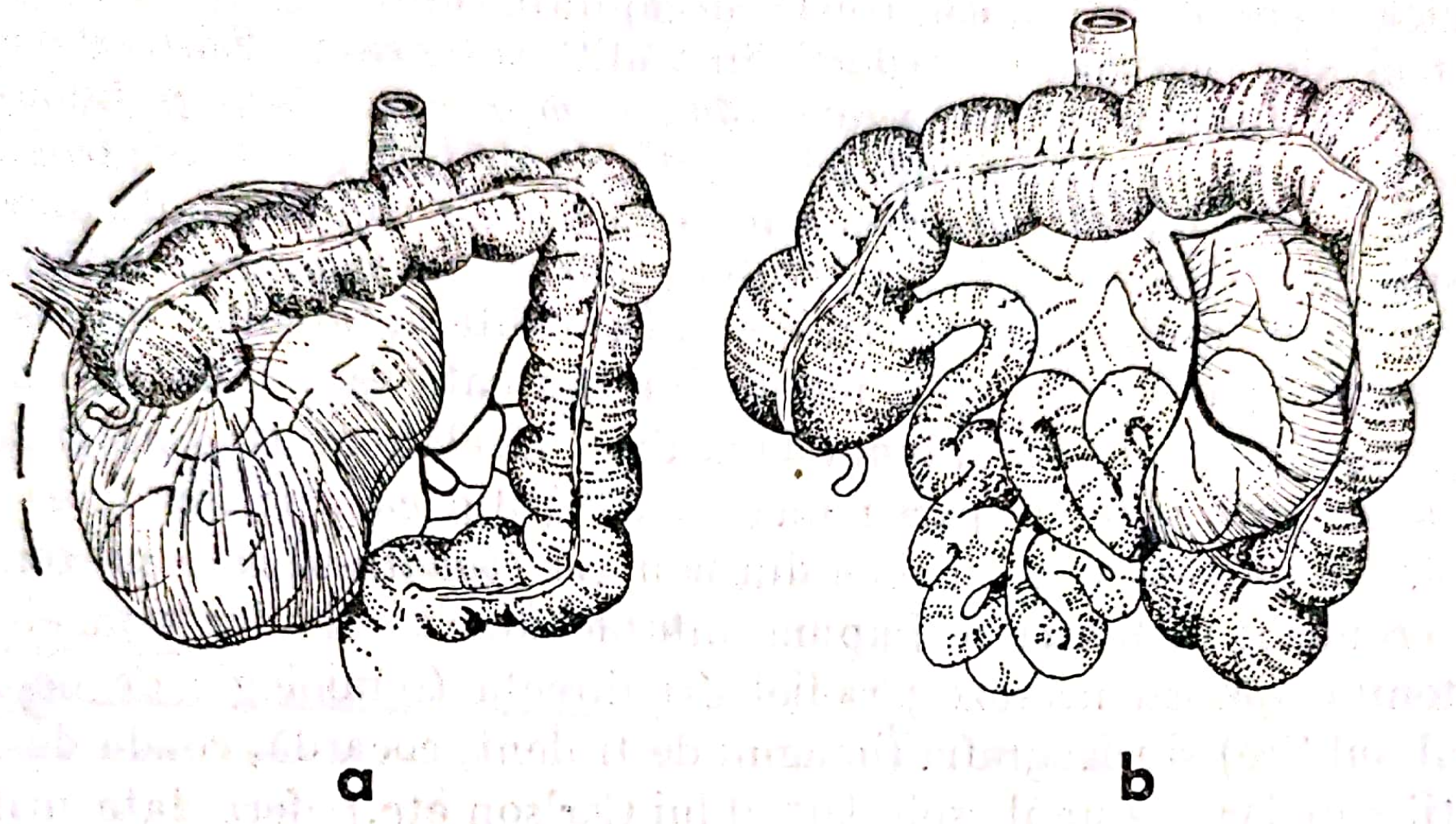

Fig. 11.34 — Herniile interne mezocolice (duodenojejunale) dreaptă și stîngă (după Willwerth și Zollinger, 1975). În varianta herniei mezocolice drepte (*a*) numai jejunul s-a rotat ajungînd în spatele mezocolonului drept, pe cînd ileonul și cecul nu s-au rotat și nu s-au „răsturnat" spre fosa iliacă dreaptă. Este necesară o decolare laterală (linia întreruptă) cu coborîrea cecului și ventralizarea întregului sac. În varianta stîngă (*b*) rotația s-a efectuat în întregime dar jejunul a încărcat o zonă avasculară de mezocolon stîng începînd de la unghiul duodenojejunal. Eliberarea se poate face și fără sacrificiul venei mezenterice inferioare, printr-o incizie paralelă cu aceasta, de-a lungul bordului medial al sacului.

- în fosetele paracecale se pot secționa toate repliurile (în general avasculare), ligaturi prudente fiind necesare numai la arcul vascular ileocecal cranial;
- pentru hernierile prin mezouri este preferabilă decompresia prealabilă a ansei strangulate (eventual printr-o simplă puncție aspiratoare în centrul unei burse) decît sacrificiul unui trunchi vascular cu efect periferic important;
- secționările inelelor de strangulare sînt nepericuloase în cazul hernierilor prin marele epiploon, prin ligamentele largi, prin ligamentul hepatic falciform, cît și prin breșele aderențiale sau intraparietomusculoaponevrotice.

După examinarea anselor eliberate (adeseori viabile, datorită laxității și distensibilității sacilor cu predispoziții congenitale, neviabile numai prin întîrzierea deciziei chirurgicale, îndeosebi în cazul hernierilor postoperatorii secundare), desființarea orificiilor și fosetelor se face prin obturări simple cu material peritoneal, prin excizii ale peretelui ventral al „buzunarelor" supralărgite şi prin refixarea decolărilor; probleme particulare survin numai în cazul marilor defecte diafragmatice.

(ii) **Invaginaţiile intestinale la adult** se disting de cele pediatrice prin numeroase trăsături patogene, clinice şi terapeutice (vezi şi 4.3.3). Din totalul invaginaţiilor, 85% se consumă la copiii sub doi ani, cca 10% la adolescenţi (cu diverticulul Meckel în *top*-ul cauzal), numai 5% rămînînd să se manifeste la adulţi, ceea ce reprezintă între 0,5 şi 1,5% din etiologia OIA în chirurgia generală.

Clinica nespecifică, atipică, frustă, decapitată (uneori cu recidive subocluzive) şi mai ales raritatea cazurilor[174] în vădită scădere în Europa[175] explică de ce *la adulţi diagnosticul preoperator rămîne imprecis etiologic şi întîrzie pînă în faza de invaginaţie nereductibilă*. Diagnosticul este încă *exclusiv* intraoperator în peste 85% din situaţii; bizareria semiotică a celor trei forme de prezentare (acută, subacută şi cronică) face ca multe cazuri să fie internate iniţial în secţiile de medicală, urologie, ginecologie etc. În realitate, tabloul clinic este suficient de caracteristic şi la adult (colica intermitentă este tipică) cu condiţia să se înţeleagă perioadele mai lungi de acalmie înşelătoare *gîndind* şi la invaginaţie; sîngerarea rectală apare numai în 25% din cazuri; tumoarea migratoare poate fi palpată la o cincime din bolnavi *(boudin*-ul este prezent şi în formele cronice); distensia se impune întotdeauna tardiv iar semnele finale de peritonită aparţin necrozei; radiologia directă (semiologie de ocluzie pe intestinul subţire) şi irigografia (imagini de trident, cocardă, coadă de homar, amputaţii cupolare, semnul „spiralei“ al lui Carlson etc.) oferă date utile pentru cca 40% din cazuri (Kerry, 1975); formele lente permit şi utilizarea scintigramelor cu ^{99}Tc.

Rezultînd printr-o telescopare direcţionată izoperistaltic[176] invaginaţia intestinală tipică *(intussusceptia)* are trei cilindri: segmentul intestinal proximal ce se telescopează formează peretele intern şi cel mediu *(intussusceptum)* iar peretele extern aparţine intestinului distal care suportă telescoparea *(intussuscipiens)* (fig. 11.35). Suferinţa vasculară a mezoului atras în invaginaţie (întoarcerea venoasă este prima afectată în mezoul „intrat la strîmtoare“ — V. Dimitriu) conduce la exsudatul mucosangvinolent exteriorizat uneori fecal cu aspectul caracteristic de „jeleu de vişine“. Edemul progresiv al *intussusceptum*-ului atinge obstrucţia lumenală completă, interval în care leziunile ischemice pot ajunge la necroza pereţilor interni; aderenţele fibrinoase aglutinează seroasele cilindrilor, făcînd reducerea întregii invaginaţii dificilă sau/şi imposibilă după 48—72 ore (perioadă în care se fixează şi inelul de invaginaţie). Peretele extern se necrozează el însuşi extrem de rar (menţine izolată invaginaţia propriu-zisă de restul cavităţii peritoneale) dar nu este o perfectă barieră protectoare pentru septicitate dacă intussusceptum-ul s-a necrozat.

---

[174] În întreaga activitate practică personală a unui chirurg general se pot înregistra pînă la două-trei cazuri de invaginaţie la adult; din aceste motive statisticile sînt cumulative şi au oscilaţii procentuale în privinţa topografiilor, mecanismelor şi tumoretelor de invaginaţie, în aprecierea valorii semiologiei clinice şi paraclinice, cît şi în tactica intraoperatorie. Donhauser şi Kelly strîng 665 invaginaţii la adult din literatura anilor 1900—1947; Roper adună 134 cazuri între 1947—1952, iar Brayton şi Norris alte 80 cazuri în acelaşi interval; Weilbaecher adaugă încă 160 cazuri din 1952 pînă în 1972; alte cca 300 cazuri bine studiate s-au mai comunicat pînă în 1982 (Segesser).

[175] La populaţia emisferei sudice invaginaţia intestinală rămîne frecventă şi la adulţi, avînd un determinism alimentar recunoscut.

[176] Rareori apar telescopări retrograde: după retragerea unor sonde lungi intestinale, în cadrul unor stomii şi montaje anizoperistaltice şi în cazurile „capetelor oarbe“ provenite din excluderi şi scurtcircuitări interne (inclusiv în tehnicile utilizate pentru obezitatea morbidă).

Mecanismul exact presupune un punct de start propulsiv (ce devine *apex*-ul invaginaţiei), o hiperperistaltică (adeseori stimulată alergic[177]) alterată ca sinergism aboral şi un „inel“ aparţinînd cilindrului extern (acesta poate rămîne fix sau se telescopează şi el ulterior, generînd invaginaţii complexe cu cinci cilindri).

Progresia este asigurată, de obicei, prin „herniere în intestin“ sau prolabarea în „inele fixe“ (valvula Bauhin fixă, unghiul splenic, tunelul rectal) alteori prin răsturnări telescopice de apexuri tumorale sau de Bauhin mobil; invaginarea prin oricare din cele două variante (prolabare sau răsturnare) pretinde şi o anumită mobilitate cîştigată de mezoul intussusceptum-ului[178], asociată cu distensibilitatea cilindrului primitor.

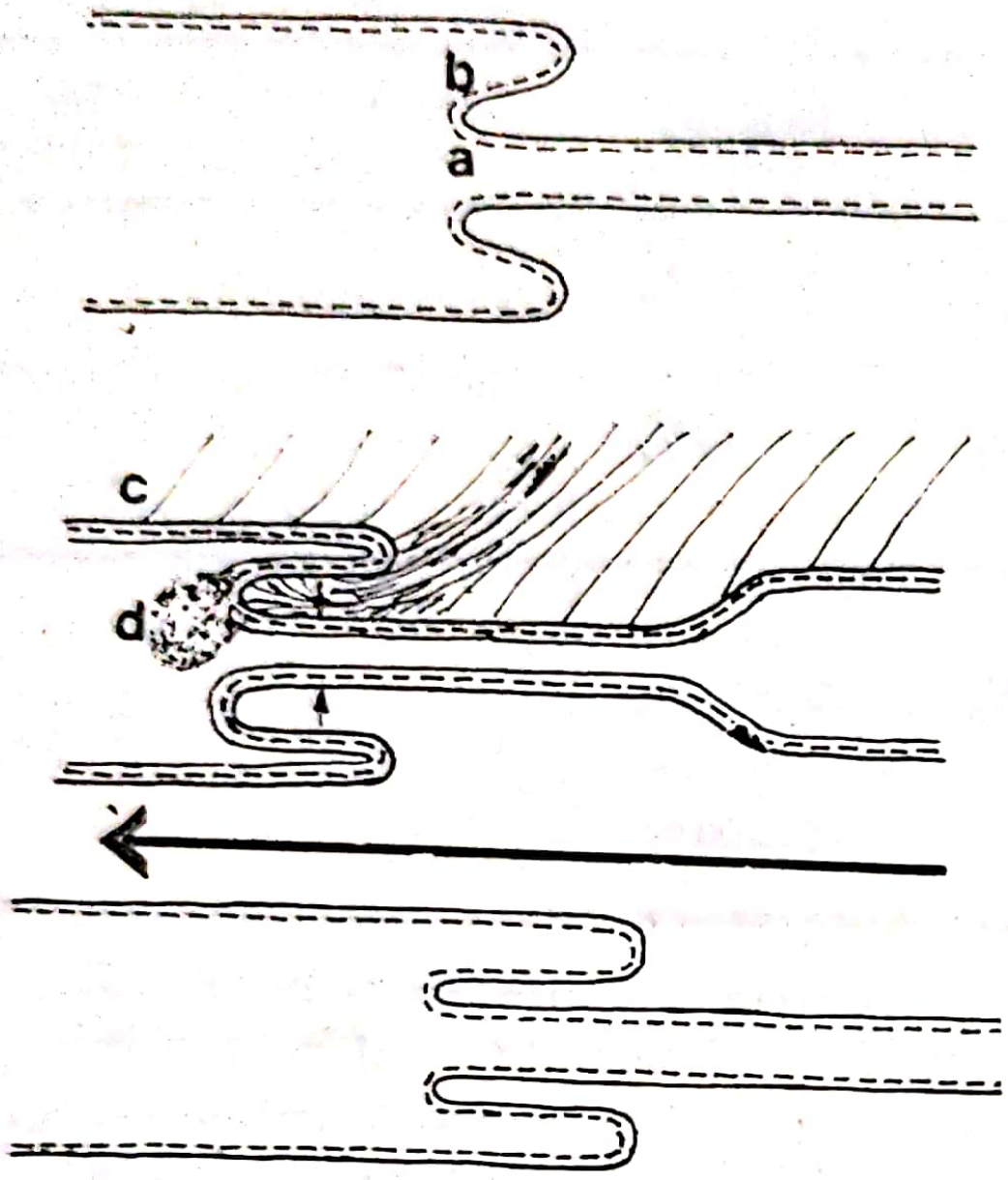

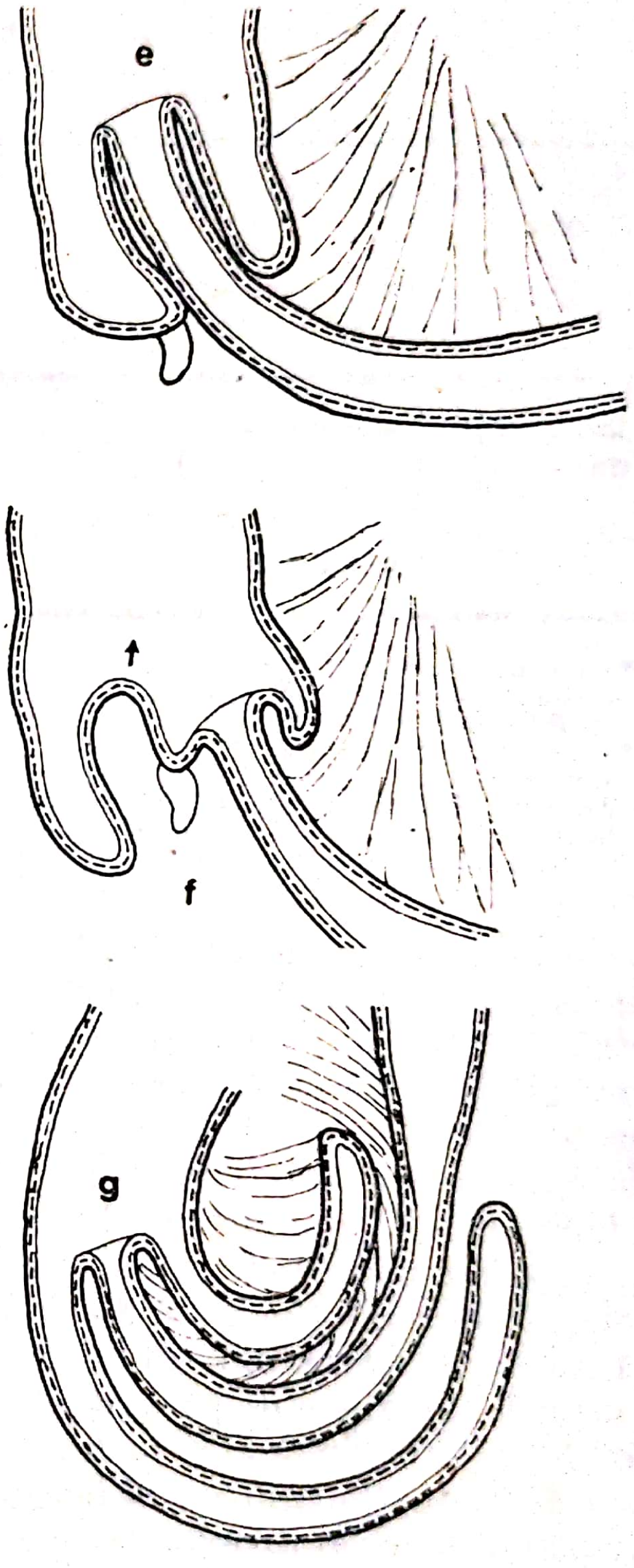

Fig. 11.35 — Schema invaginaţiei *(intussuscepţiei)* tipice izoperistaltice cu trei cilindri: peretele intern (*a*) şi cel mediu (*b*) alcătuiesc împreună *intussusceptum*-ul (acest sector va suferi ischemic prin angajarea mezoului) şi aparţin segmentului proximal, care se telescopează în ansa distală ce oferă peretele extern (*intussuscipiens*-ul) al cărui mezou rămîne indemn (*c*). Undele hiperperistaltice, resimtite dureros, împing cilindrii interni în „paşi succesivi“ stimulul iniţial (la adult) fiind o „tumoretă“ *apex*-iană (*d*). Invaginaţia ileo-colică propriu-zisă („pediatrică“) se realizează exclusiv cu material enteral, prolabat prin valvula Bauhin ce rămîne fixă (*e*). Invaginaţia ileo-cecală (mai frecventă la adulţi) antrenează şi telescoparea prin răsturnare a cecoascendentului (*f*). Invaginaţiile cu „cinci cilindri“ presupun o excesivă laxitate tisulară şi o continuă migrare a „inelelor“ (*g*).

---

[177] Stimulul alergic poate fi alimentar, viral, parazitar, medicamentos etc. S-au citat cazuri de invaginaţii la adulţi purtători de chiste hidatice, astm bronşic, alergodermii etc. O dereglare a sinergismului peristaltic s-a remarcat şi după anumite tipuri de anestezie generală!

[178] Tumoretele jejunale plasate pînă la cca 100—150 cm de Treitz şi tumorile sigmoidiene pediculate se pot angaja numai în telescopări instabile, spontan reductibile; intraoperator se remarcă doar edemul cronic al cilindrului extern ce a servit drept tunel de culisare repetată!

Tipurile anatomice și etiologice de invaginație diferă semnificativ la adulți față de copii (tab. 11.19). Invaginațiile adulților sînt dominate în două treimi din cazuri de tumori, în cadrul cărora aproape jumătate sînt maligne; malignitatea atinge maximum la variantele colice (pînă la 65%) în timp ce pînă la 70% din tumoretele invaginațiilor cu start enteric pot fi benigne. Invaginațiile entero-enterale (care scapă investigației prin irigoscopie și nici nu se reduc hidrostatic) preferă adulții și sînt, în peste 90% din cazuri, secundare unor leziuni (cu efect de pseudobolus) obiectivabile macroscopic: polipi adenomatoși, leiomioame, lipofibroame submucoase, hemangioame, adenocarcinoame pediculate, limfoame ileale, tumorete carcinoide, metastaze parietale, diverticuli (inclusiv Meckel) în prealabil invaginați ei înșiși, pancreas aberant, un hematom submucos posttraumatic sau în cadrul unui sindrom purpuric, un ghem de paraziți sau un corp străin impactat (inclusiv balonașele sondelor intestinale), o leziune tuberculară inflamator-granulomatoasă etc.

Tabelul 11.19.

Particularitățile etiotopografice ale invaginațiilor la adult* (date combinate din statisticile reprezentative comunicate pînă în 1984)

				Frecvența tumorală (numai pentru adulți)	
		Incidență copii	Incidență adulți	Tumori benigne	Tumori maligne
Invaginații enterice	• entero-enterale	10—15%	30—40%	40—70%	14—28%
	• ileo-colice** (prolabare)	70—75%	10—15%		
Invaginații colice	• ileo-cecale (răsturnare)	10—12%	20—25%	18—35%	33—65%
	• colo-colice	2—4%	17—20%		

* La adulți se adaugă în statistici, uneori și variantele de invaginații gastroenterice (cca 3—6%) și cele secundare entero și colostomiilor (4%). Toate aceste telescopări postchirurgicale de tip stomal nu sînt invaginații tipice, semănînd mai mult cu herniile interne și cu prolabările simple.

** Invaginațiile ileo-colice mai sînt denumite și ileo-ceco-colice; întrucît debutul este ileal, prolabarea se face prin valvula Bauhin fixă, exclusiv ileonul este segmentul telescopat, colonul fiind teaca primitoare, este mai corectă denumirea simplificată de invaginație *ileo-colică*; astfel de invaginații cu telescopare prin prolabare sînt dominante la copii și foarte pretabile la reduceri hidrostatice. La adult sînt mai frecvente variantele *ileo-cecale* propriu-zise în care și valvula Bauhin, împreună cu cecul, se răstoarnă intracolonic, participînd direct la telescopare.

Invaginația ileo-cecală (cu debut ileal, cecal sau apendicular[179]) se include la grupul mare al invaginațiilor colice fiindcă și cecul aparține *intussusceptum*-ului; sînt forme greu reductibile, adeseori complexe (variantele ileo-ileo-cecale au cinci cilindri) și sînt de două ori mai frecvente la adulți. Invaginațiile colo-colice sînt excepționale la copii, dar sînt și ele suficient de bine reprezentate la adulți avînd *apex*-ul asigurat de tumori maligne pedunculate[180]. Telescopările sigmoidorectale intermitente se trădează prin debacluri diareice disbacteriemice de stază şi etichetele „colitice" consumă destul timp în astfel de cazuri. În grupul invaginaţiilor colice telescoparea sigmoidorectală spontană a adultului se confundă frecvent cu prolapsul rectal: la tineri, întregul rect constituie tubul fix prin care se face telescoparea sigmoidiană, care rareori ajunge[181] la hotarul anocutanat; la vîrstnici rămîne fix numai cilindrul anal, telescopîndu-se şi rectul, astfel încît asemănarea cu prolapsul rectal cu trei cilindri devine justificată!

---

[179] Invaginațiile apendiculare s-au comunicat în relație cu mucocele apendiculare!

[180] Fiind pediculate, adenocarcinoamele colice invaginate (adeseori incomplet) par să aibă un prognostic oncologic favorabil.

Tratamentul chirurgical al invaginaţiilor la adult este particularizat de marea frecvenţă a cauzelor tumorale şi a variantelor avansate şi ireductibile (fig. 11.36). Reducerile hidrostatice nu mai intră în discuţie[182] la invaginaţiile tumorale, cu cilindrii sudaţi pînă la suferinţe ischemice. Explorarea chirurgicală diagnostică este urmată de prima tentativă (utilizată încă de Hutchinson, 1871) terapeutică: reducerea manuală prin împingere gradată, cu presiuni blînde transmurale, dinspre capul invaginaţiei spre colet; cînd reducerea reuşeşte, urmează aprecierea viabilităţii anselor eliberate (cu infiltrări novocainice ale mezoului) şi căutarea *tumoretei* (în special la ileonul terminal) ce a servit drept *apex;* dacă ansele eliberate sînt în întregime viabile, printr-o enterotomie exploratorie se poate uneori extirpa direct un polip pediculat, cu aspecte macroscopice certe de benignitate; se pot practica diverticulectomii, apendicectomii şi diverse pexii.

Rezecţia este impusă dacă:

- ansele reduse sînt neviabile (întîrzierile de 3—5 zile pînă la operaţie sînt obişnuite în aproape 50% cazuri la adult, iar mortalitatea de pînă la 20% nu este întîmplătoare);
- ansele reduse conţin o tumoare cert sau probabil malignă (rezecţia va include şi un generos teritoriu limfatic);
- nu se reuşeşte reducerea invaginaţiei[183] care, în astfel de cazuri este şi avansată în leziuni ischemice.

Tactica rezolvărilor invaginaţiilor adultului s-a modificat odată cu aprecierea mai realistă a procentului crescut în care este implicată *malignitatea* în etiologia „tumoretelor" de start; pe de altă parte s-a recunoscut şi dificultatea în aprecierea macroscopică intraoperatorie a caracterelor benign-malign prin explorarea directă translumenală a acestora[184]. Reducerile manuale ca gest iniţial de principiu, urmate de simple excizii translumenale sau/şi de rezecţii minime, au suferit o nuanţare tactică după anii 1955—1965 în special pentru variantele *colice* de invaginaţie, în care malignitatea este maximal implicată. Chiar în telescopările *enterice* (cu pînă

---

[181] Survine după eforturi diverse şi nu se remarcă prin episoade dureroase deosebite putînd să evolueze insidios pînă la stadii ischemice avansate.

[182] Pericolul perforaţiilor colice prin clismă baritată (sau/şi clismă evacuatorie) la invaginaţiile adultului mai vechi de 48—72 ore a fost elocvent subliniat de Bashour încă de la consfătuirea mondială asupra invaginaţiilor intestinale, din 1965, New York.

[183] Se poate apela la un artificiu propus (1965) de Baker: printr-o enterotomie proximală invaginaţiei se încearcă introducerea unei sonde Foley (prin similitudine :sonde Dormia sau Fogarty) care să traverseze lumenul central al *intussusceptum*-ului; se umflă apoi balonaşul şi se reuşeşte uneori atragerea retrogradă a întregii telescopări. Cînd invaginaţia este ireductibilă prin manevrele manuale corecte este preferabilă o rezecţie reglată în locul violentării gesturilor ce se pot solda cu rupturi şi invazie stercorală peritoneală *("we may push, but never pull")!*

[184] Deşi se recurge uneori şi la examenul histologic extemporaneu, dar cu limitele sale binecunoscute!

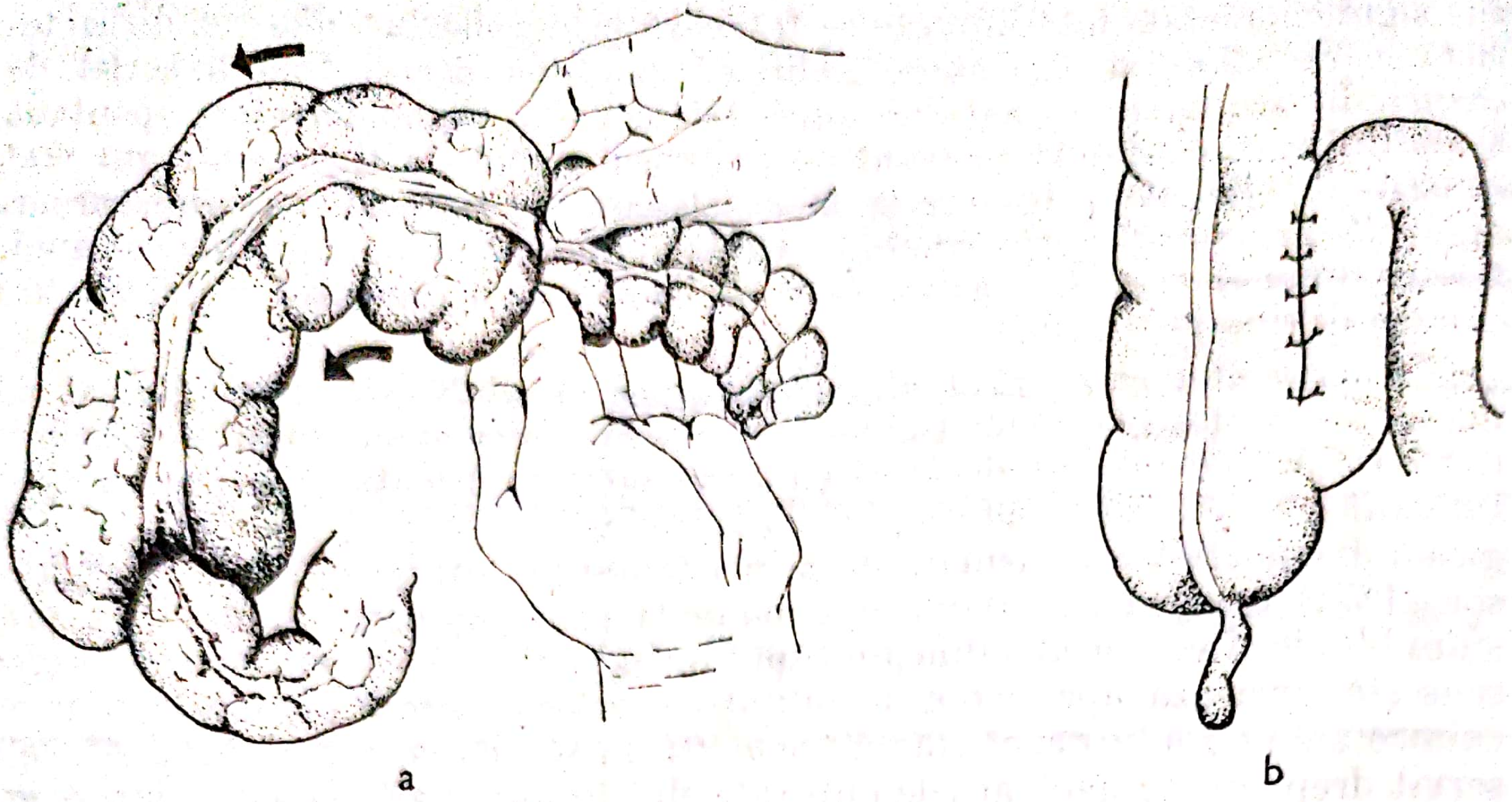

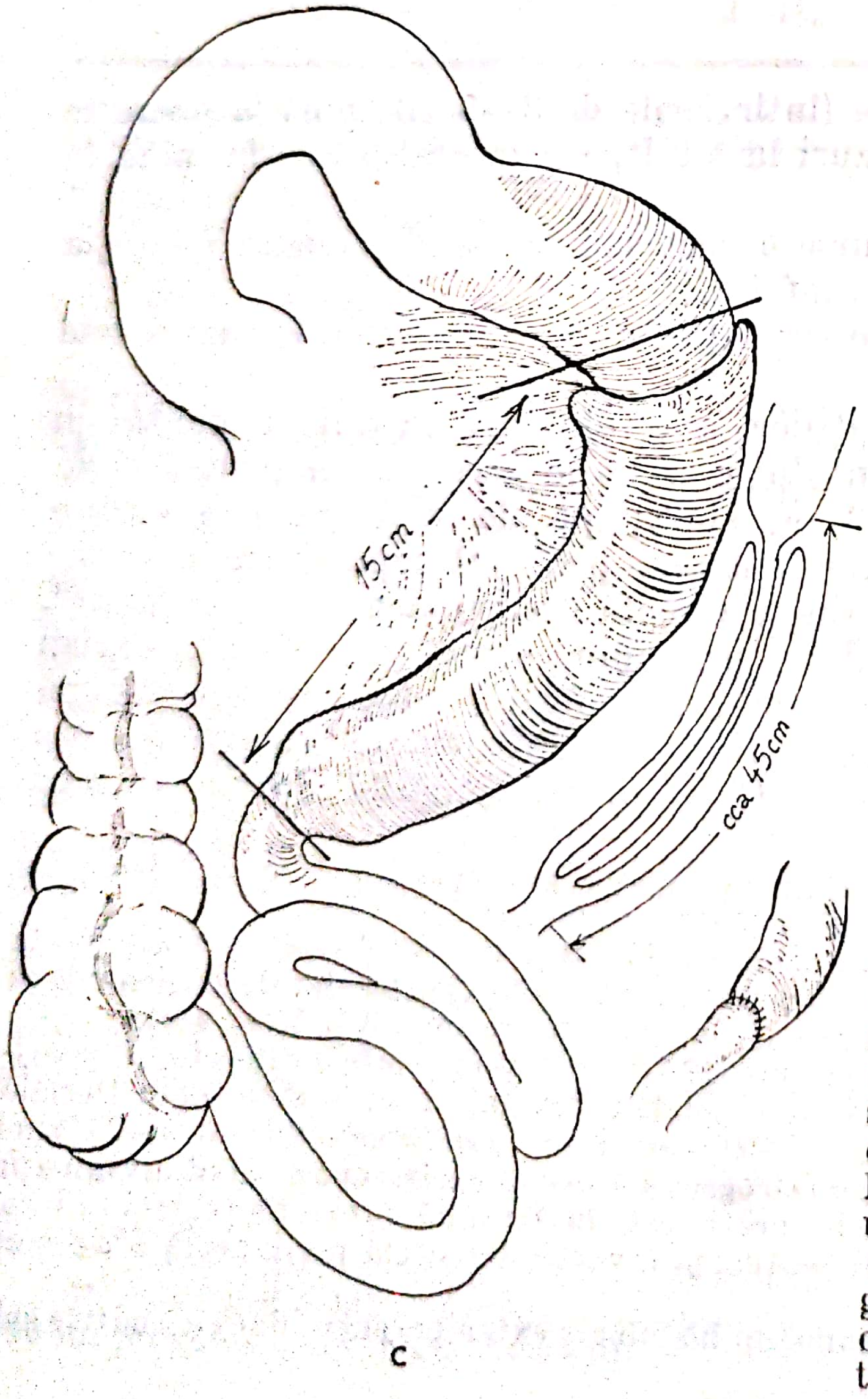

Fig. 11.36 — Diversele rezolvări intraoperatorii ale invaginației la adulți: *a* — reducerea manuală; în timpul reducerii manuale nu se tracționează niciodată la nivelul colet-ului (orice tentativă inițială asupra inelului este supusă hazardului de ruptură și contaminare fecală). Se împinge retrograd capul invaginației, contratensiunea efectuîndu-se pe segmentul distal indemn; în cazul telescopărilor colice se continuă în sens transversal și la unghiul hepatic (materialul colic telescopat este neașteptat de mult) înainte de a progresa în sens caudal; *b* — ileocolopexie simplă după dezinvaginarea unor anse viabile (Ombrédanne și J. Quénu); *c* — rezecția în bloc a invaginațiilor enterice trebuie să țină cont că extirparea reală de material intestinal reprezintă de trei ori lungimea

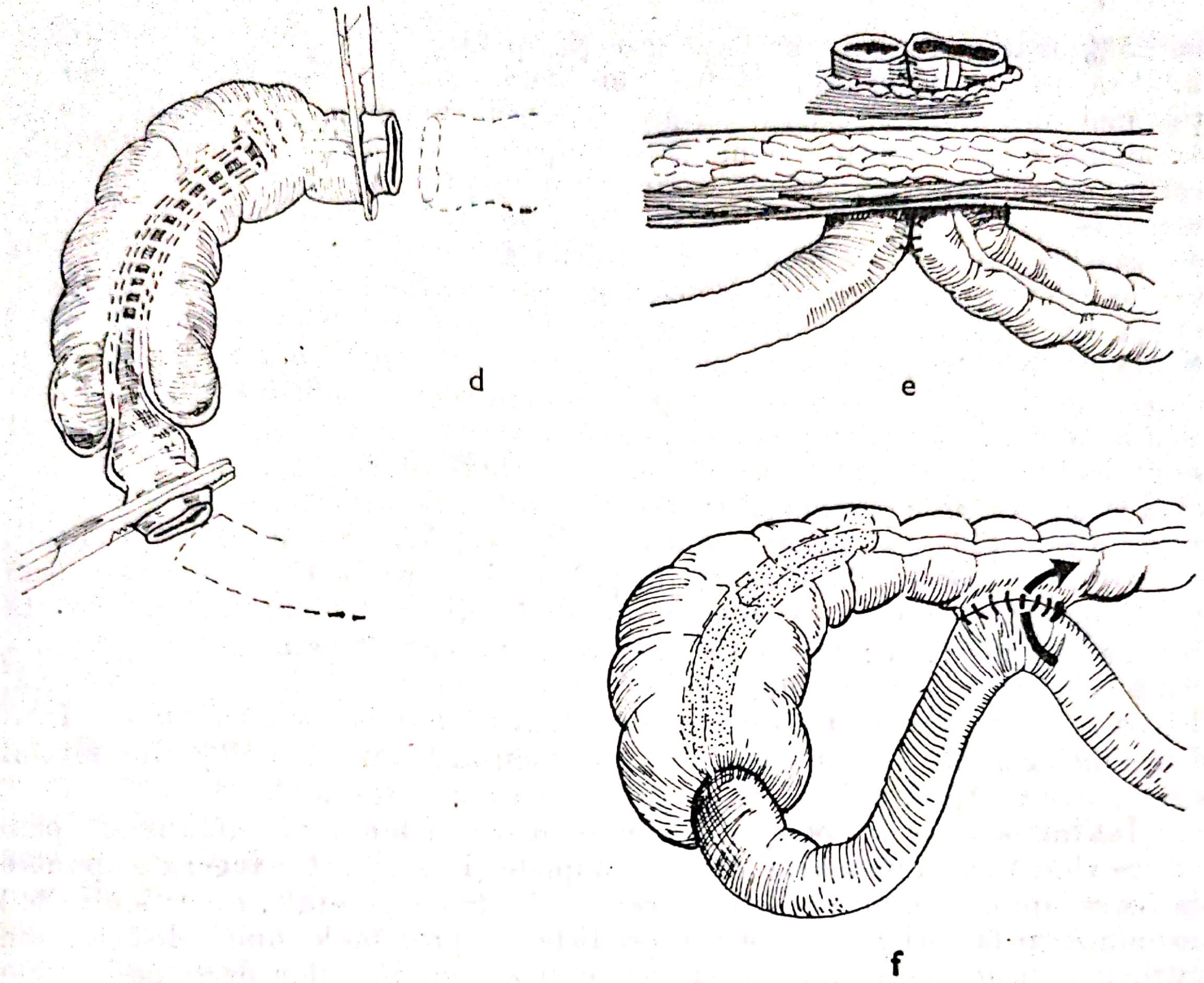

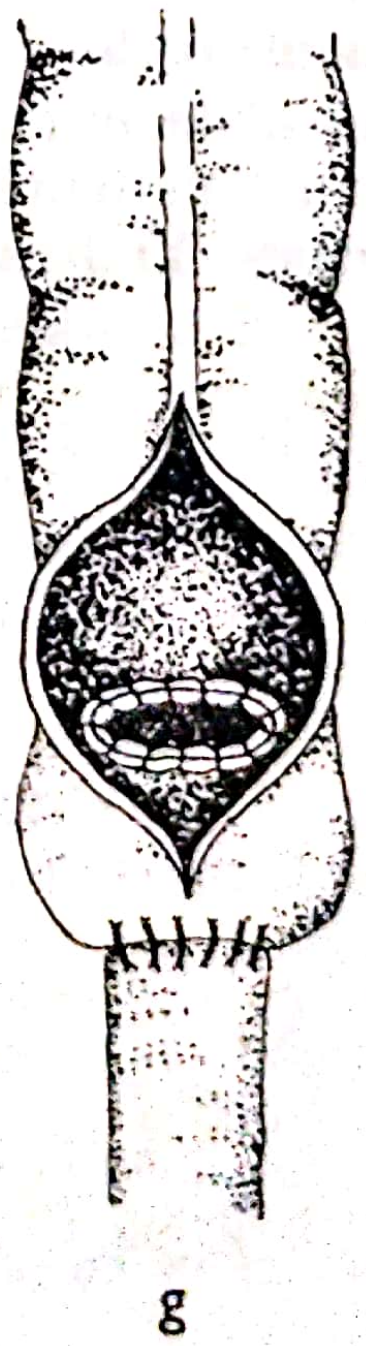

„tumorii de invaginație“ la telescopările cu trei cilindri și, respectiv de cinci ori la cele cu cinci cilindri (după Greenlee, H.B., 1973); situația devine „critică“ în cazul a și mai mulți cilindri (bineînțeles că întotdeauna în număr impar); *d* — rezecțiile în bloc pentru invaginațiile ileocolice de toate tipurile reprezintă o reală ileohemicolectomie dreaptă; *e* — tehnica Woodhall (1938) de rezolvare rapidă pentru segmentele necrozate într-o invaginație: cele două capete viabile restante rămîn temporar exteriorizate şi clampate (capătul proximal poate fi la nevoie declampat în primele zile pentru rezolvarea distensiei); pe măsură ce anastomoza internă, laterolaterală, devine eficientă se vor închide și se vor intraperitoniza definitiv cele două stome temporare într-un al doilea timp operator; *f* — scurtcircuitarea internă a tumorii de invaginație (metodă de excepție); *g* — finalul rezecției intracolice după tehnica Barker, Widenham-Maunsell (1935).

la 25% malignitate) se preferă rezecţia în bloc (calculînd ca sacrificiul total să nu se transforme într-o mutilare anatomică) decît o rezecţie mai limitată, efectuată după reduceri manuale laborioase, cu o anastomoză în teritoriu edematos şi imprecis oncologic. La invaginaţiile colice se renunţă repede la traumatizarea prin tentativele de reducere manuală şi se apelează deliberat la rezecţie (hemicolectomia dreaptă de cele mai multe ori). Pentru localizările stîngi (sigmoidorectale) poate fi uneori utilă o colostomie proximală temporară ca final al unei rezecţii Hartmann. În cazurile cu stare biologică sever afectată, sau/şi cu anatomia intestinală intens modificată, *impunîndu-se şi rapiditate şi prudenţă*, se poate apela, după rezecţie, la exteriorizarea temporară a ambelor capete intestinale, eventual cu o stomă laterolaterală de aşteptare în maniera Woodhall; excepţional se mai admit simpla sutură a colet-ului, scurtcircuitarea internă sau exteriorizarea temporară a invaginaţiei; s-a renunţat şi la dificila tehnică neoncologică a rezecţiei intracolice descrisă de Barker, Widenham-Maunsell (1935).

(iii) **Volvulările primitive** rezultă prin rotaţia (peste 180°) unei anse (sau a mai multora) instalîndu-se sincron obstrucţia digestivă lumenală şi suferinţa vasculară a mezoului; *tensiunea nodului de răsuoire*[185] este mai importantă decît *numărul* rotaţiilor; pînă la 180° torsionarea însăşi este neobstructivă, dar ea se poate însoţi cu diverse cuduri, fixări, basculări şi strangulări. Incidenţa întregului set de *volvulări primitive* oscilează între 2 şi 10% din totalul etiologiilor OIA, cu o discrepanţă geografică recunoscută[186].

Întîlnirea unor factori *predispozanţi* (mezouri lungi sau „alungite" prin excese alimentare repetate, acolări incomplete şi mobilităţi exagerate, puncte de fixare apropiate, mezenterite retractile, bride congenitale, diverticuli etc.) cu numeroşi factori *precipitanţi* (supradistensii proximale unui obstacol din aval, modificări ale configuraţiei sterice şi ale gradienţilor presionali intraperitoneali postprandial, postoperator după rezecţii întinse şi diferite pexii, postpartum, ascite evacuate sau peristaltică afectată prin diverse droguri) *determină* declanşarea torisonării. Volvulările înregistrate imediat postoperator sînt exagerat notate uneori pînă la 40% (Wolf, 1966; Smith, 1975); în privinţa tulburărilor neuropsihice (cu intensităţi variabile) estimarea este ceva mai omogenă, fiind consemnate în cca 30% din cazuri (String şi DeCosse, 1975). Vîrsta rămîne un element orientativ; cca 90% din volvulările sigmoidiene se înregistrează peste 50 de ani, dar numeroase cazuri s-au raportat şi la subiecţi sub 30 de ani (Sturzaker, 1975; Fuller, 1978); volvularea jejunoileală este frecventă la bărbaţii de vîrstă medie (cu mezenterul subţiat şi elongat prin topirea conţinutului adipos) care îşi reiau brusc, în ortostatism, munca fizică (cu eforturi musculare abdominoventrale) după o ingestie masivă de alimente bogate în reziduu celulozic.

Volvularea pretinde, în principiu, un sector intestinal cu greutate sporită (resturi cerealiere, fecale şi gaze), cu hipermotilitate şi hipermobilitate, dar şi *cu cel puţin unul sau două puncte fixe cît mai apropiate;* de aceea, deşi foarte mobil, colonul transvers este rareori angajat în volvulări (avînd punctele de fixare îndepărtate), pe cînd sigmoidul şi jejunoileonul (cu mezouri scurte faţă de lungimea buclelor tubulare) sînt zonele de predilecţie!

---

[185] Necroza nu se corelează direct cu numărul de rotaţii (s-au comunicat răsuciri ischemiant-reversibile şi peste 72°!) ci cu gradul de „strînsură" a mezourilor interesate (Kerry şi Ransom, 1970).

[186] Volvulările primitie jejunoileale şi colice sînt frecvente în India, Iran, Turcia, nordul şi estul european, Africa şi America de Sud; volvulările primitive colice preferă emisfera nordică iar în emisfera sudică domină volvulările jejunoileale (Gough, 1977; Drapanas, 1980).

Patogenic, orice tip de volvulare înseamnă o ansă dublu închisă, cu ischemie tributară garotării şi cu necroză rapidă, ale cărei ecouri septice motivează starea critică toxică. Cuarta diagnostică clinică este suficient de expresivă: durerea cvasicontinuă (vasculară) şi distensia sînt prezente în 80—90% din cazuri; *numai iniţial* stopul fecal poate lipsi în o treime din cazuri (la volvulările proximale); vărsăturile reflexe absentează doar la o altă treime din pacienţi (în volvulările distale). Radiologia extemporanee directă este folositoare diagnosticului în peste 75% din cazuri, fiind indicate poziţionările în decubit lateral stîng.

Formele tipice acute reprezintă cca 90%, dintre care 30% forme supraacut-fulminante, în restul situaţiilor starea generală fiind suficient de conservată pentru a „motiva" o adresabilitate şi un diagnostic tardiv; aproape 10% sînt cazuri intermitent-cronice. Mortalitatea actuală (15—35%) ajunge pînă la 50—70% *cînd necroza este prezentă la intervenţie*[187]. Excesiva severitate a volvulărilor se explică în parte printr-un factor natural fix, reprezentat de terenul multitarat al vîrstnicilor; dar întîrzierile diagnostice de pînă la cîteva zile rămîn inacceptabile în această intensă variantă de suferinţă ischemică, oricît de insidioase sau/şi incomplete ar fi formele lor clinice!

Rezolvarea obstrucţiei şi profilaxia recidivelor sînt cele două obiective simultane ce se ating printr-o varietate de gesturi chirurgicale. Imediat după laparotomie lichidul sangvinolent şi mirosul putrid trădează necroza unor anse încărcate de sfaceluri, a căror degarotare trebuie în acest caz evitată: rezecţia se poate executa deasupra şi sub nodul de volvulare cu izolarea perfectă a sectorului gangrenat. Alteori, pereţii extrem de subţiri şi friabili ai ansei supradestinse impun o decomprimare directă (corect „aseptizată") evitîndu-se o ruptură spontană, echivalentă unei catastrofe septice peritoneale (cu hipotensiune brutală intraoperatorie). Orice devolvulare manuală necesită extremă blîndeţe şi poate fi urmată de reveniri ale aspectului, chiar iniţial sumbru al sectorului ischemiat; şanţurile interesate în tensiunea răsucirii pot fi „acoperite" uneori prin simple suturi izolate sero-seroase. Rezecţiile de necesitate (sau „de principiu" pentru sigmoid) oferă siguranţa profilaxiei recidivelor, dar sporesc riscurile vitale; o profilaxie incertă a recurenţelor se obţine prin viscerolize şi pexii, liniştitoare fiind numai rezolvarea unor cauze predispozante evidente.

- *Volvulusul gastric* (vezi şi 2.4.) rezultă dintr-un cumul de factori (laxitatea ligamentară[188] fiind obligatorie) ce se manifestă fie intermitent (volvulus cronic) fie brutal şi ireversibil (volvulus acut). După primul caz, descris necroptic[189] de Berti (1866) au urmat cazurile chirurgicale ale lui Berg (1897), Payr (1909) şi v. Haberer (1912) căruia îi aparţine şi clasificarea anatomochirurgicală în volvulări organo-axiale şi mezentericoaxiale. Volvulusul gastric se mai clasifică în supracolic sau infracolic, în secundar şi idiopatic, în total sau parţial (de obicei zona antropilorică) şi în anterior sau posterior (mai rar sensul rotaţiei plasează stomacul dorsal); contează însă planul de rotaţie şi aspectul clinic acut sau intermitent. Rotaţia (între 180°—360°) se face mai frecvent în sens mezenteroaxial (în jurul planului sagital) şi conduce obişnuit la varianta clinică a dispepsiilor intermitente. Rotaţia în sens organoaxial (în jurul planului coronar) închide succesiv pilorul şi cardia, transformînd stomacul într-o variantă acută de *closed-loop* cu rapidă suferinţă ischemică, caracterizată clinic prin triada Borchardt-Lenormant (1904): vărsătură precoce fără bilă (pilorul se răsuceşte primul) urmată ulterior de eforturi de vomă ineficientă (este torsionată şi cardia); imposibilitatea introducerii unei sonde gastrice; distensie intens dureroasă în epigastru, cu flancurile libere. Cînd domină progresia intratoracică (cu dispnee şi stetacustică pulmonară stîngă modificată) abdomenul este plat, iar semiologia radiologică revelatoare. Necroza poate impune rareori gastrectomia totală (intervenţia chirurgicală este de obicei suficient de promptă) cu mortalitatea ei de 30—40% (Wastel şi Ellis, 1971; Carter, 1981). Cînd suferinţa ischemică este reversibilă se apelează la una din procedurile de gastropexie, obligatoriu consolidate cu *scheletizarea marii curburi gastrice* după ideea lui Tanner (1968); în acest mod, stomacul nu va mai urma ascensiunile intermitente ale colonului transvers spre cupola frenică stîngă[190].

---

[187] În anul 1886, Nicholas Senn comunica pentru SUA (şi pentru Europa, după datele pe care le obţinuse de la Schramm şi Mikulicz) mortalităţi de 60% pînă la 75%, cvasisimilare (!) situaţiei actuale!

[188] S-a demonstrat, pe cadavre, că stomacul nu poate fi rotat peste 180° decît după secţionarea ligamentului gastrocolic sau celui gastrosplenic (Dalgaard, 1952). Laxitatea acestor ligamente este obligatorie *in vivo* pentru a se trece de la torsionare la volvulare.

[189] Se pare că o hernie frenică asociată cu volvulare gastrică a descris Paré încă din 1579. În America volvulările gastrice au fost abia recent „redescoperite" împreună cu „noutatea" clasificării lui Haberer; timp de 50 de ani s-a utilizat mai mult noţiunea, lansată de Philemon Truesdale, de *uspside-down-stomach*.

- *Volvulusul intestinului subţire* (vezi şi 4.2) se instalează prin rotaţia (în medie de cca 360°) unui sector sau a întregului jejunoileon pe un ax vascular reprezentat de artera mezenterică superioară sau un ram major al acesteia. Volvulările primitive subtotale sau totale sînt extrem de rare la adult; în Africa şi India volvulările jejunoileale *primitive* ating şi la adult 70%, dar în Europa sînt *secundare* în peste 90% din cazuri. Frecvent segmentar-sectoriale, torsiunile secundare survin în jurul unor puncte de fixaţie pe bordul[191] antimezenteric: aderenţe pelvigenitale spontane (apendiculare, salpingiene, meckeliene, epiploice), angajări herniare în orificii naturale sau iatrogene, aderenţe postoperatorii (fig. 11.37). Alteori, volvularea rezultă prin pendularea unor „contragreutăţi" (tumori intestinale, chiste mezenterice, ghemuri de paraziţi, reziduuri celulozice, granulomatoze şi adenite mezenterice).

În forma sa tipică (acută şi supraacută) volvulusul intestinal apare brutal („ocluzia cu debut de stare de şoc" — Al. Prişcu) cu o durere atroce, continuă şi profundă, iradiată dorsovertebrolombar (strigătul rădăcinii mezenterului ischemic) care „îndoaie bolnavul îngenunchindu-l". Vărsăturile sînt constant reflexe, stopul emisiilor fecale distale nu are cînd să fie evaluat, iar semnele generale sînt întratît de alterate, încît iniţial mai mult deviază decît să atragă diagnosticul spre această variantă ocluzivă[192]; din fericire, semiologia clinică şi radiologică caracteristică distensiei timpanice se instalează rapid (pînă la parametrii balonului von Wahl) orientînd pe chirurg înainte de apariţia semnelor de suferinţă septică intestinoperitoneală. Formele atipice (subacute) sînt estompate: colică mai puţin violentă, cu acalmii intermitente, vărsături absente, stare generală acceptabilă, meteorism mat, difuz şi moderat, pînă la absent cînd volvularea „se ascunde" în pelvis.

Intraoperator, revărsatul serosangvinolent septic este imediat aspirat şi lavat cu ser fiziologic şi antibiotice; detorsionarea se face cu precauţie, eliberînd eventualele puncte sau benzi de fixare şi apreciind şanţurile lăsate de nodul de volvulare; se caută şi se rezolvă toate cauzele predispozante. Dacă vitalitatea ansei este cert compromisă rezecţia este singura soluţie, oricît de mare ar fi sacrificiul anatomic; cînd sectorul intestinal este evident necrotic (pînă la sfaceluri) nici nu se mai încearcă devolvularea şi rezecţia „în bloc" se face de la început; numai în situaţii izolate, cînd persistă dubii asupra vitalităţii unui sector extins, a cărui excizie ar fi incompatibilă cu supravieţuirea ulterioară, se poate adopta tactica de *second-look* la 12—36 ore (vezi.11.15.2).

---

[190] O gastrostomie temporară de detensionare va face şi oficiul unei pexii suplimentare (Dudley, 1980). Se citează şi devolvulări posibile endoscopic (Haddad, 1977) similar celor sigmoidiene!

[191] S-au comunicat volvulări jejunoileale secundare, prin alipiri parietale de zone parcelare necrotice după reduceri de pensări herniare sau după leziuni termice accidentale la aplicarea cementului de metil-metacrilat la protezele de şold (King, 1983).

[192] La bărbaţi, prima impresie este de tip „ulcer perforat"; alte confuzii iniţiale se fac cu pancreatita acută, cu infarctul mezenteric propriu-zis şi cu toate torsionările de parenchime; formele abdominale de infarct miocardic obligă, de la camera de gardă, la o ECG.

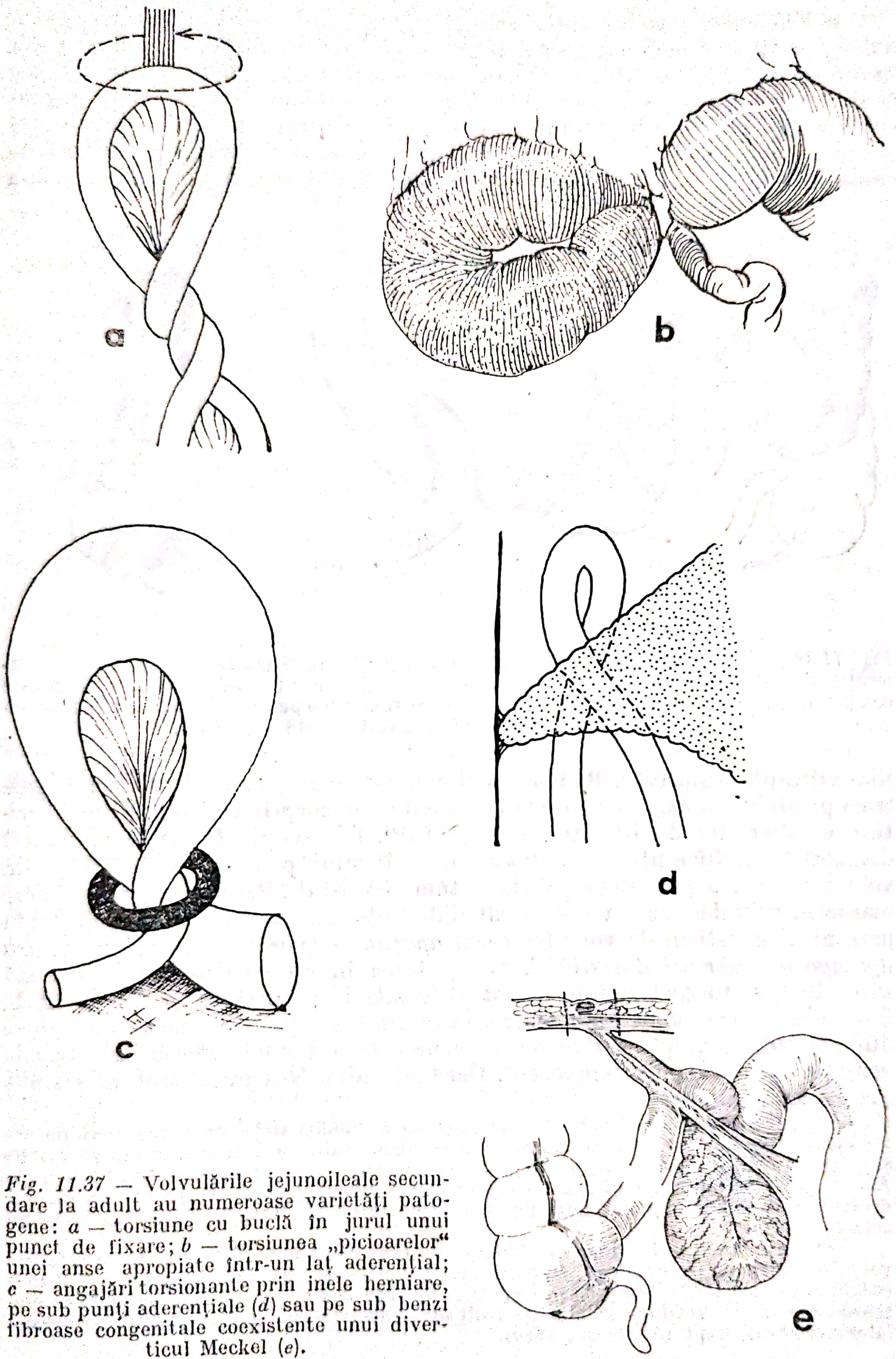

Fig. 11.37 — Volvulările jejunoileale secundare la adult au numeroase varietăți patogene: *a* — torsiune cu buclă în jurul unui punct de fixare; *b* — torsiunea „picioarelor“ unei anse apropiate într-un laț aderențial; *c* — angajări torsionante prin inele herniare, pe sub punți aderențiale (*d*) sau pe sub benzi fibroase congenitale coexistente unui diverticul Meckel (*e*).

• *Volvulusul cecal* mezentericoaxial (numai sub 5% sînt torsiunile organoaxiale) pretinde o mobilitate excesivă[193] a cecoascendentului, răsucit obişnuit în sens orar; prima rotaţie obstruează ascendentul iar a doua rotaţie include şi obliterarea ileală; este în esenţă o basculare craniomedială a cecului supradestins (fig. 11.38). Adresabilitatea este în 85% din cazuri sub forma acută şi supraacută şi numai în 15% intermitent-cronică. Distensia este recunoscută clinic în cca 25% cazuri, plasată medioabdominal sau spre stînga, cu fosa iliacă dreaptă „concavă". Radiologia directă este utilă numai dacă o sondă gastrică prealabilă a asigurat golirea stomacului; se surprind distensii cecale critice, cu diametre de 10—20 cm pe grafii[194]. Irigoscopia foloseşte mai mult diagnosticului diferenţial şi celui asociat decît celui pozitiv (peste 30% din volvulările cecale pot avea un obstacol tumoral distal). Preoperator se bănuiesc mai mult volvularea sigmoidiană, cît şi dilataţia gastrică acută, astfel că şi în prezent diagnosticul de volvulus cecal *aparţine explorării chirurgicale pentru aproape trei sferturi din cazuri*. Mortalitatea în absenţa necrozei oscilează între 10% şi 15%; leziunile necrotice (găsite intraoperator în 25% pînă la 50% din cazuri) dictează ileohemicolectomia dreaptă cu mortalităţi între 15% şi 50%; excepţional se poate recurge la o simplă exteriorizare sau la rezecţie cu ileostomie temporară. Dacă leziunile ischemice sînt reversibile

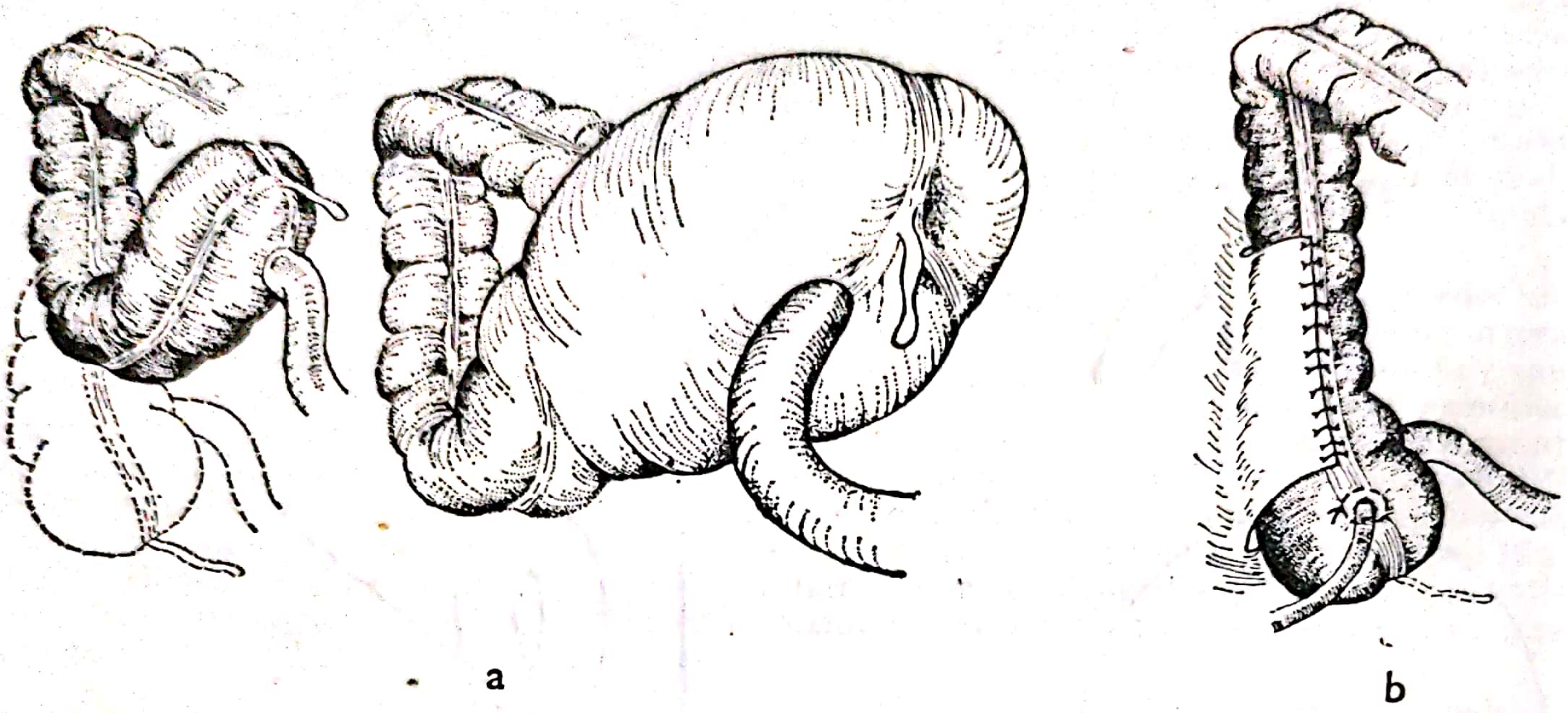

Fig. 11.38 — Bascularea cecală (*a*) generează o variantă de *closed-loop* (cu pericol de perforaţie diastatică) fără să fie necesară şi torsionarea ileonului (cînd valvula Bauhin este competentă); rezolvarea optimă *(b)* include o cecostomie şi o pexie adjuvantă de cecoascendent cu un lambou peritoneal rabatat (Todd I., 1979).

---

[193] Volvulusul „cecal" este o noţiune improprie fiindcă strict anatomic cecul nu are mezenter şi mobilitate suficientă; numai incompleta realizare a stadiului trei de rotaţie şi fixare intestinală (găsită în 10—15% din examinările necroptice, de la Wolfer, 1942 la Anson, 1970) permite mobilitatea întregului sector ileocecoascendent; volvularea include de fapt şi ileonul terminal şi ascendentul (antrenînd uneori transversul şi chiar unghiul splenic mobil).

[194] Un singur nivel hidroaeric ectopic este considerat patognomonic, toate celelalte volvulări (sigmoid, jejunoileon, stomac) avînd două sau mai multe niveluri. Distensia cecală hidroaerică („în desagă" sau clepsidră, pe cînd la sigmoid este „în omega") se plasează laterovertebral stîng dar, mai des decît se considera clasic, şi prevertebral median sau laterovertebral drept (Anderson, 1980).

şi, după devolvulare (pe cît posibil efectuată fără o prealabilă decompresie[195] gazoasă prin puncţie) nu se recurge şi la gesturi chirurgicale suplimentare, incidenţa recidivelor este între 5% şi 15%. De aceea se recomandă ca atitudini chirurgicale „active":

— rezecţiile, care elimină orice posibilitate de recurenţă, dar aduc un binecunoscut registru de complicaţii;

— cecostomiile, considerate ideale fiindcă asigură atît detensionarea, cît şi o inerentă pexie remanentă; nu sporesc mortalitatea şi nu sînt urmate de recidive;

— cecopexiile simple aduc un paradoxal procent (aproape 30%) al recidivelor; se pot însă asocia unor cecostomii securizante[196].

- *Volvulusul colonului transvers* este comunicat numai sub formă de cazuri izolate; deşi lungimea tubulară şi mobilitatea transversului s-ar preta torsionărilor, acestea sînt frenate de fixitatea unghiurilor şi a rădăcinii mezoului, cît şi de greutatea marelui epiploon. Bucla stîngă a transversului este mai instabilă (avînd şi raza mezoului mai mare), coboară pelvian sau urcă sub cupola frenică şi este implicată în patogenia volvulărilor gastrice cu care se şi pot amesteca. În cazul necrozei se practică colectomia transversă, cu o mortalitate globală, în urgenţe, de 33% (Kerry, 1980); dacă ansa devolvulată este viabilă se apelează la o scheletizare a ligamentului gastrocolic (varianta lui Tanner) cu o pexie colică sub cupola frenică stîngă şi rezolvarea tuturor cauzelor favorizante.

- *Volvulusul sigmoidian* este frecvent la bărbaţii vîrstnici, cu episoade anterioare de volvulare incompletă (constipaţii urmate de debacluri voluminoase, ajutate de purgative sau/şi clisme), survenind pe un teren ce cumulează ca factori predispozanţi un dolico sau megadolicosigmoid şi un mezou lung (sau/şi „alungit" ontogenetic) cu baza scurtă, ce apropie „picioarele" buclei sigmoidiene (cu atît mai mult realizează această „fuziune" o mezosigmoidită retractilă întreţinută septic de o colită cronică) (fig. 11.39).

Greutatea ansei sigmoidiene (sporită de constipaţia cronică sinergică) iniţial plicaturează joncţiunile descendent-sigmoidiană şi sigmoidorectală, ce pot fi ulterior împletite în nodul de volvulare prin forţa peristaltică din amonte. Torsiunea parţială (pînă la 180°) continuă spre 360°, alegînd obişnuit sensul antiorar (rectul rămîne ventral) şi foarte rar sensul orar (cu rectul dorsal). După depăşirea a 540° (ceea ce se întîmplă frecvent la sigmoid), obstrucţia venoasă completă şi exportul masiv de CO_2 spre lumen motivează excesiva distensie al cărei volum sporeşte enorm în numai 2—3 ore de la debutul torsionărilor; trombozele venoase sînt urmate, lent, de cele arteriale şi necroza peretelui sigmoidian (mai rezistent la hipoxie) se instalează pe măsură ce şanţurile de torsionare se sfacelează; sfacelarea şi toxicitatea apar într-un interval mediu de cca 3—7 zile, cu un minimum de cîteva ore (în formele supraacute) şi un maximum comunicat de 46 zile (Arnold, 1973). În formele tipice, distensia este în hemiabdomenul stîng în primele 2—3 ore, dar întregul abdomen devine un imens balon ovoid şi asimetric la 5—6 ore (cu toate atributele triadei von Wahl şi cu rezonanţa metalică semnalată de Kiwull). Durerea nu impresionează (mezosigmoidul este cel mai stoic dintre mezouri), sughiţul poate fi prezent, constipaţia totală, dar vărsăturile productive sînt tardive; tuşeul rectal poate găsi un edem anorectal mucoparietal şi o eventuală bombare elastică în Douglas.

---

[195] Cînd a fost necesară puncţia cecală, ea poate deveni şi locul viitoarei cecostomii.

[196] În absenţa necrozei soluţia ideală pare detorsionarea cu cecostomie, eventual şi o cecopexie asociată (Todd, 1979; Dudley, 1980).

Starea generală, mult timp nemodificată alarmant, contribuie la întîrzierea adresabilității și creșterea pericolelor septice; distensia cecală atinge uneori diametrele critice din obturările neoplazice distale. Radiologia directă depistează imagini caracteristice: două nivele hidroaerice într-un arc enorm destins (eventual cu semnul Frihmann-Dahl) sau nivele lichidiene dominate de gaze în patru mari bucle. Irigografia precaută poate rareori evidenția o scurtă progresie spiralată a bariului la joncțiunea rectosigmoidiană („ciocul de pasăre“) dar poate rezolva dilema diferențierii volvulării sigmoidiene simple de un neoplasm (prezent în cca 25% din cazuri pe terenuri similare). Tablourile clinice atipice însumează formele de la început dureroase pînă la supraacute (promptitudinea terapeutică este în aceste situații binevenită), cît și toate formele subacute cu volvulări recidivante incomplete.

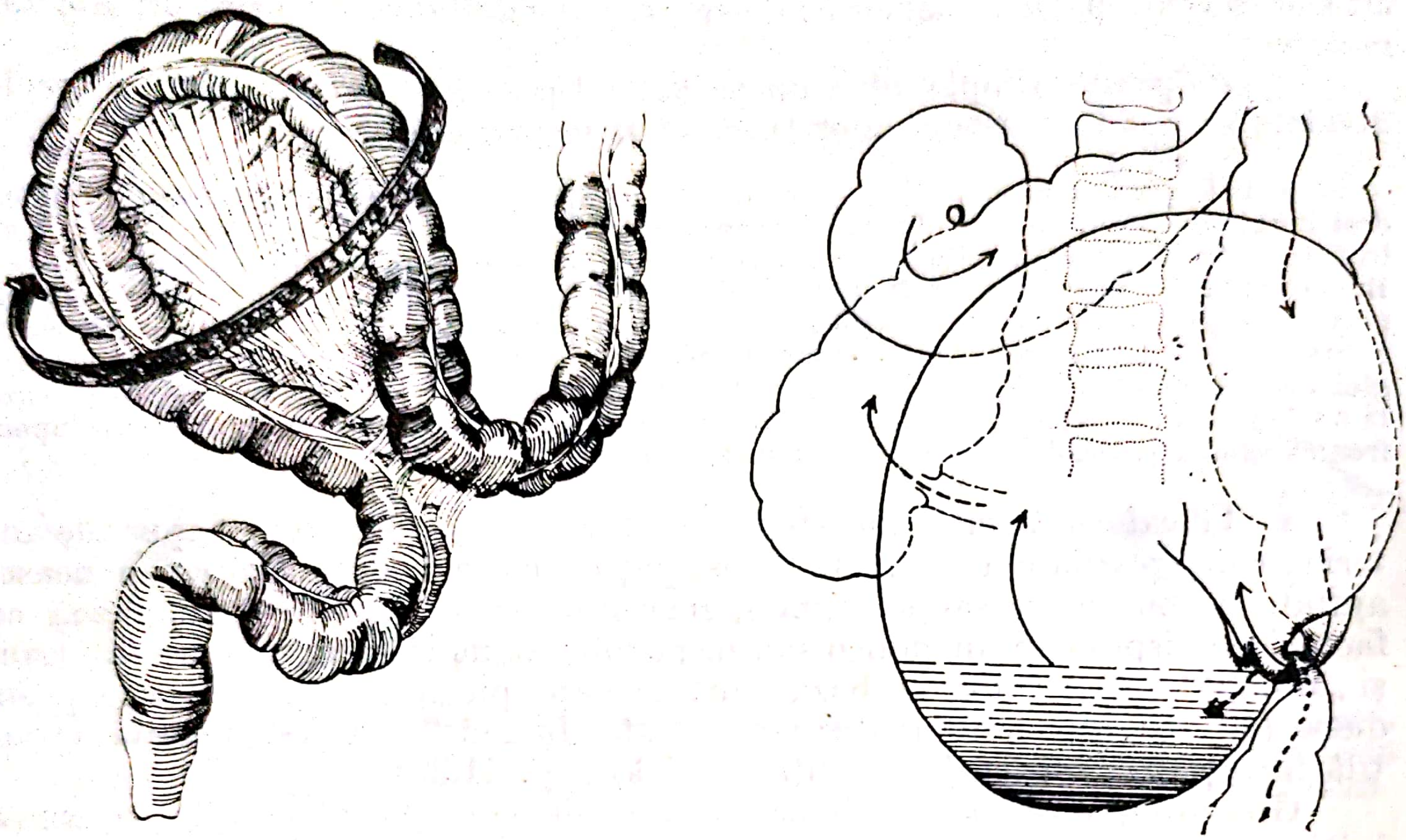

a

b

Fig. 11.39 — Rotația în sens antiorar *(a)* cu ansa superioară coborînd înaintea segmentului distal și cu rectul ventral, instalează la capătul proximal al ansei volvulate o supapă unidirecționată *(b)* care permite intrarea de gaze și materii fecale din amonte, dar nu și reîntoarcerea lor; capătul distal al segmentului volvulat prezintă de asemenea o supapă unidirecționată, care nu permite evacuarea distală dar face posibil accesul de jos în sus; de aceea, rectosigmoidocolonoscopul, sau tuburile rectale (bine lubrefiate și introduse cu grijă) pot depăși uneori „supapa distală“ realizînd o decomprimare explozivă, cu rezolvarea temporară a episodului ocluziv.

Tratamentul specific poate debuta (dacă lipsesc semnele de suferință peritoneală) prin tentativele de detorsionare nechirurgicală cu ajutorul dublelor tuburi rectale, a rectoscopului sau, cel mai corect cu sigmoidoscopul[197]. Sub 20% din cazuri pot beneficia de aceste proceduri conservatoare (deloc anodine și pretinzînd mult discernămînt) iar succesul nu scutește de terapia generală de reechilibrare și de intervenția definitivă la interval.

---

[197] Primele detorsionări sigmoidoscopice au fost comunicate de norvegieni (Brunsgaard, 1947). Sînt partizani ai metodei devolvulării endoscopice (Sutcliffe, 1968) ce raportează reușite în cca 75% din cazuri, dar și cu 50—90% recurențe precoce!

La cealaltă extremă se situează cazurile cu prezentare tardivă și ansă cert neviabilă (cu necroză și sfaceluri) ce impune rezecția imediată, fără a mai tenta degarotarea, în orice condiții biologice; extremitățile colice, restante rezecției de necesitate[198], se exteriorizează în fosa iliacă stîngă în maniera Bouilly-Volkmann sau Paul-Mikulicz; dacă segmentul distal este prea scurt se abandonează tip Hartmann.

În majoritatea cazurilor, ansa cu leziuni ischemice severe (dar nu ajunse în stadiul de sfacel) se detorsionează, conținutul său, dominant gazos, eliminîndu-se spectacular prin tubul rectal plasat din timp; deși viabilitatea ansei sigmoidiene revine adeseori peste așteptări, o acțiune concretă este obligatorie:

— simplele viscerolize ale mezosigmoiditei (sau, dimpotrivă, plicaturi mezosigmoidiene!), intubațiile temporare, cît și toate tipurile de pexii (pe un segment natural sortit să fie liber) sînt soluții ineficiente; pot fi cerute numai de precaritatea stării generale și dacă se planifică o ulterioară reintervenție electivă;

— rezecția sigmoidiană este singura soluție logică și sigură; poate fi urmată de anastomoză internă imediată numai cînd leziunile locoregionale (în special distensia din amonte) nu sînt avansate, sau de colostomii temporare dacă prudența este justificată.

Planificarea atitudinii generale în fața cazurilor de volvulare sigmoidiană (fig. 11.40) poate fi utilă dacă nu devine o codificare doctrinară și își păstrează elasticitatea adaptării la trăsăturile clinice. Volvulusul sigmoidian constituie o formă severă de OIA, cu complicații dependente de terenul biologic multitarat al vîrstnicilor, ce continuă să se prezinte, în peste o treime din cazuri, la 7—8 zile de la debutul volvulării (Lagache, 1980). Mortalitatea generală rămîne între 25% și 35% și urcă spre 45% dacă necroza impune rezecția primară de necesitate; după simplele devolvulări, prin manevre distale nechirurgicale, recidivele apar în peste 50% din cazuri, iar mortalitatea în rezecțiile elective nu scade nici ea sub 15—10% (Drapanas, 1961; Shepard, 1968; Ponka, 1970; Combemale, 1980; Avots-Avotins, 1982).

- *Torsionările mixte* asociază în spațiul de volvulare ileonul cu sigmoidul și, rareori, cecul cu sigmoidul sau colonul transvers, sigmoidul și stomacul (Kerry, 1969; Parca, 1981). Deși tabloul clinic zgomotos impune actul chirurgical, leziuni ischemice ireversibile se întîlnesc în peste o treime din cazuri. În torsionările compuse ileosigmoidiene, cel care ajunge primul să necesite rezecții este intestinul subțire. Mortalitatea oscilează între 25% și 50% și se datorează direct complicațiilor septice (Soare, 1984). Rezecțiile extinse și combinate[199] pot genera malnutriție postoperatorie; dacă s-a impus și rezecția sigmoidiană este recomandabilă finalizarea temporară tip Hartmann.

(iv) **Particularitățile strangulărilor externe cu ocluzie manifestă la internare** depind de timpul evolutiv consumat anterior; conținutul intestinal strangulat *generează distensia intraabdominală supraiacentă aproximativ în același*

---

[198] Chiar și în stările terminale trebuie renunțat la exteriorizarea ansei necrozate cu eventuala excizie secundară (flebitele septice ale mezoului nerezecat adîncesc starea toxică) în vechea manieră Paul-Bloch-Reclus-Mikulicz fiindcă reprezintă numai expectativa decesului!

[199] După rezecția intestinală, anastomoza ileotransversă trebuie totuși preferată celei ileo-ileale dacă bontul distal ileal (și el restant unei suferințe ischemice sectoriale) este sub 5—7 cm!

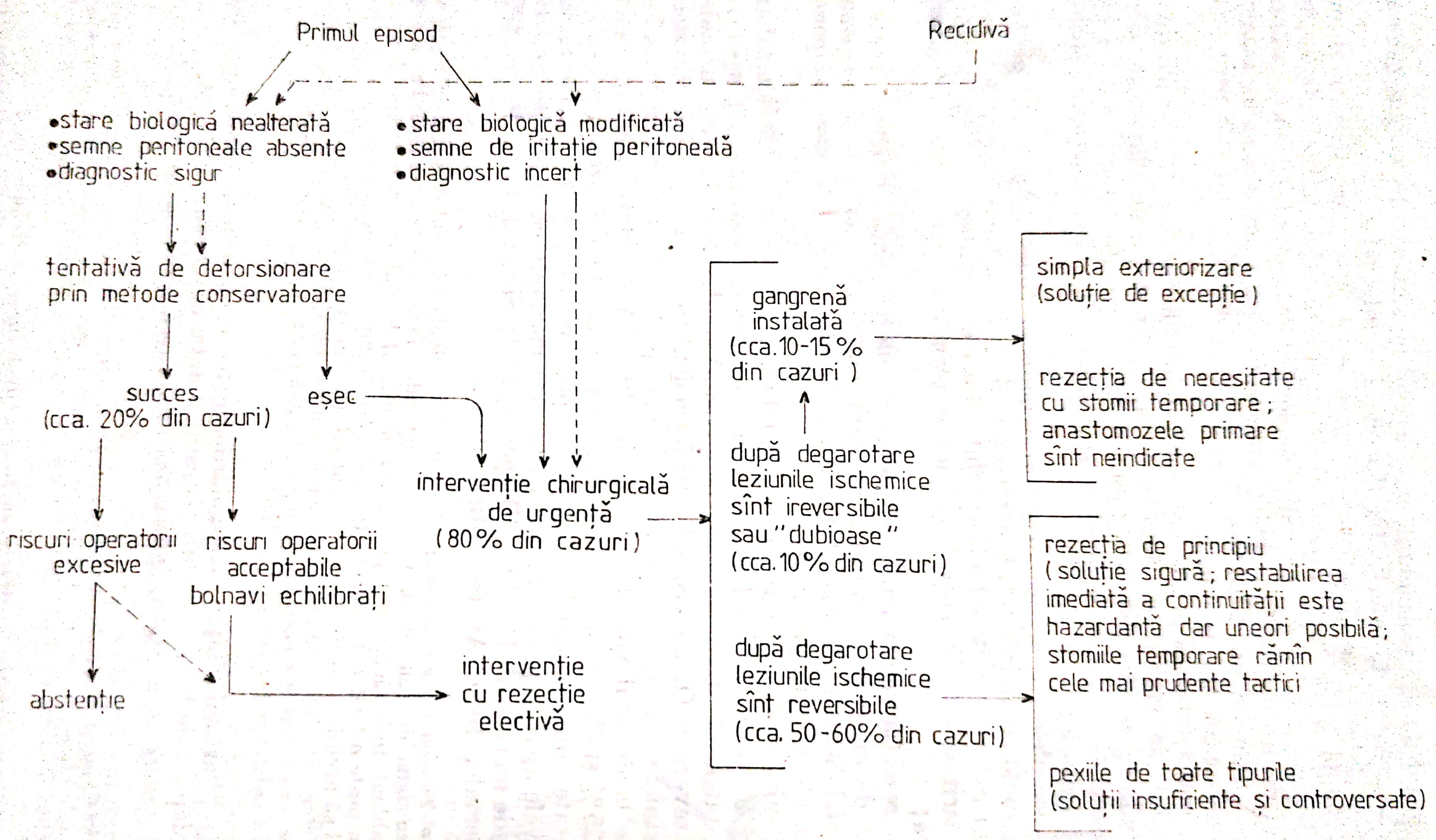
Primul episod
Recidivă
•stare biologică nealterată
•semne peritoneale absente
•diagnostic sigur
•stare biologică modificată
•semne de iritație peritoneală
•diagnostic incert
tentativă de detorsionare prin metode conservatoare
succes (cca. 20% din cazuri)
eșec
riscuri operatorii excesive
riscuri operatorii acceptabile bolnavi echilibrați
intervenție chirurgicală de urgență (80% din cazuri)
abstenție
intervenție cu rezecție electivă
gangrenă instalată (cca. 10-15 % din cazuri)
după degarotare leziunile ischemice sînt ireversibile sau "dubioase" (cca. 10 % din cazuri)
după degarotare leziunile ischemice sînt reversibile (cca. 50-60% din cazuri)
simpla exteriorizare (soluție de excepție)
rezecția de necesitate cu stomii temporare; anastomozele primare sînt neindicate
rezecția de principiu (soluție sigură; restabilirea imediată a continuității este hazardantă dar uneori posibilă; stomiile temporare rămîn cele mai prudente tactici
pexiile de toate tipurile (soluții insuficiente și controversate)

Fig. 11.40 — Sistematizarea strategiei și tacticii terapeutice în cazurile cu volvulare sigmoidiană.

interval în care survine şi necroza anselor capturate intrasacular. Examenul clinic de la „planul bimamelonar la genunchi“ (Moynihan) depistează prompt strangulările exteriorizate, astfel încît rareori reuşeşte tabloul ocluziv abdominal să domine, impunînd *ab initio* laparotomia[200]. În mod obişnuit, factorul obstructiv poate fi rezolvat[201] la nivelul strangulării herniare evidente (inclusiv prin rezecţii segmentare) dacă inciziile sînt deliberat generoase (pînă la herniolaparotomii) şi permit o suficientă expunere şi inspecţie a intestinului; în cazul eventraţiilor, al marilor hernii ombilicale (adesea recidivate), al herniilor cu alunecare şi al evisceraţiilor, inelele musculoaponevrotice îşi combină acţiunea obstructivă cu aderenţele intradiverticulare (strangulări intrasaculare) şi cu periviscerita intraabdominală.

Cîteva sublinieri de strategie şi tactică sînt specifice cazurilor (fig. 11.41) în care ocluzia digestivă este clinic constituită:

a) O greşeală cu consecinţe majore este nesesizarea întregii valori semiologice a unei strangulări herniare reale în condiţiile sporirii bruşte a presiunii intraperitoneale prin ascite acute, leziuni acute inflamatorii diverse sau printr-un alt factor ocluziv (obstrucţii tumorale, periviscerite reîncălzite, tromboembolii mezenterice etc.); rezolvarea numai a herniei (în forma sa de prezentare strangulată) va face „inexplicabilă“ evoluţia postoperatorie nefavorabilă.

b) Altă greşeală este *taxis*-ul şi reducerea „în masă“ a zonei herniare în spaţiul căreia o ansă necrotică evoluează în continuare, inelul de strangulare persistînd.

c) Herniile crurale strangulate rămîn în continuare cauza celor mai numeroase erori: interpretarea drept adenită (reciproca situaţiei este şi ea posibilă) inghinală a unei pensări Richter ce evoluează cu diaree (şi nu cu ocluzie tipică); omisiunea inspecţiei, sau nedepistarea micilor hernii la obezi, cît şi frecvenţa falselor reduceri „în masă“ la acest nivel. Fiind nevoie de spaţiu, de antrenări de anse (necroza este prezentă în 35% din cazuri la astfel de strangulări) şi de o eventuală inspecţie abdominală, în herniile crurale cu OIA *accesul larg trebuie asigurat deliberat craniocaudal,* prin incizii inghinale sau inghinolaparotomii verticale înalte (de tipul căii properitoneale McEvedy, prin secţionarea „transpararectală“ a planului musculoaponevrotic ventral, de-a lungul liniei semilunare).

d) Strangulările herniilor cu conţinut alunecat *(sliding)* antrenează frecvent şi varianta cu dublă ansă accesorie dispusă în „W“ (tipul Maydl); strangulările complexe ale herniilor alunecate au loc şi în sacul propriu-zis (unde se angajează iniţial şi anse mobile) interesînd însă foarte rar viscerul alunecat dorsolateral faţă de sac (cecul pe dreapta şi colonul pelvian pe stînga). Nu sînt necesare disecţiile laborioase ale zonei alunecate (ce nu suferă ischemic) şi nici chiar rezolvarea prea zeloasă a solidităţii parietale (eliberarea şi aprecierea viabilităţii anselor accesoriu incluse în sac sînt obiectivele majore) în cazurile cînd distensia ocluziei avansate domină clinica.

e) Atitudinea faţă de strangulările ischemice ale unor viscere mai rar implicate: trompa uterină, ovarul sau testiculul nu se rezecă decît în faţa unor necroze certe; diverticulii vezicali se necrozează în mod excepţional; în caz de dubiu se pot „înfunda“ printr-o cistorafie superficială; diverticulul Meckel poate fi găsit în strangulările herniare inghinale (50%), femurale (20%) dar şi în cele ombilicale şi în eventraţii (30%); într-o serie cumulativă de 1800 diverticuli Meckel exprimaţi prin complicaţii (Leslie, 1983) 10% au fost în strangulări herniare (herniile Littré)[202].

---

[200] Dacă ocluzia se datorează rarelor hernii obturatoare şi perineale (cu semiologie externă obscură) caracterele clinice sînt de tipul „herniilor interne“ şi conduc direct la laparotomie. În ocluziile avansate (cu evidentă transformare piostercorală la nivelul strangulării) se recomandă iniţial o laparotomie tactică, separată de abordul ulterior al zonei de strangulare.

[201] Amănunte practice relaţionate cu herniile strangulate *ocluzive:* conţinutul fluid septic al sacului impune izolări şi lavaje; epiploonul infarctizat trebuie rezecat după certitudinea că nu „maschează şi altceva“ iar bogăţia irigaţiei epiploice obligă la o hemostază perfectă; reintegrarea anselor destinse solicită minuţiozitate, iar refacerile musculoaponevrotice sînt cele obişnuite, preferîndu-se firele monofilament celor împletite (mediu septic) cît şi închiderea tegumentară incompletă.

[202] Alexis Littré (1658—1726) a descris necroptic un „diverticul ileal“ în sacul unei hernii inghinale cu cca 80 de ani înainte de naşterea (n. 1781) lui J.F. Meckel „cel tînăr“.

f) Strangulările micilor hernii Spigelius se proiectează pe liniile semicirculare, rămînînd blocate în stratigrafia parietală ventrală sub aponevroza marelui oblic extern, ceea ce explică dificultățile examenului clinic; abia după incizia paramediană cutaneoaponevrotică se expune sacul acoperit cu o bogată husă adipoasă properitoneală și un colet îngust și rigid; pensările laterale intestinale „spigeliene“ cu OIA sînt sporadic comunicate (Buhociu, 1967; Baita, 1982; Dell'Orto, 1983).

g) Herniile obturatoare nu sînt decît rareori (sub 10%) diagnosticate preoperator; un tablou ocluziv (adeseori incomplet, fiindcă pensarea este de tip Richter), instalat la o

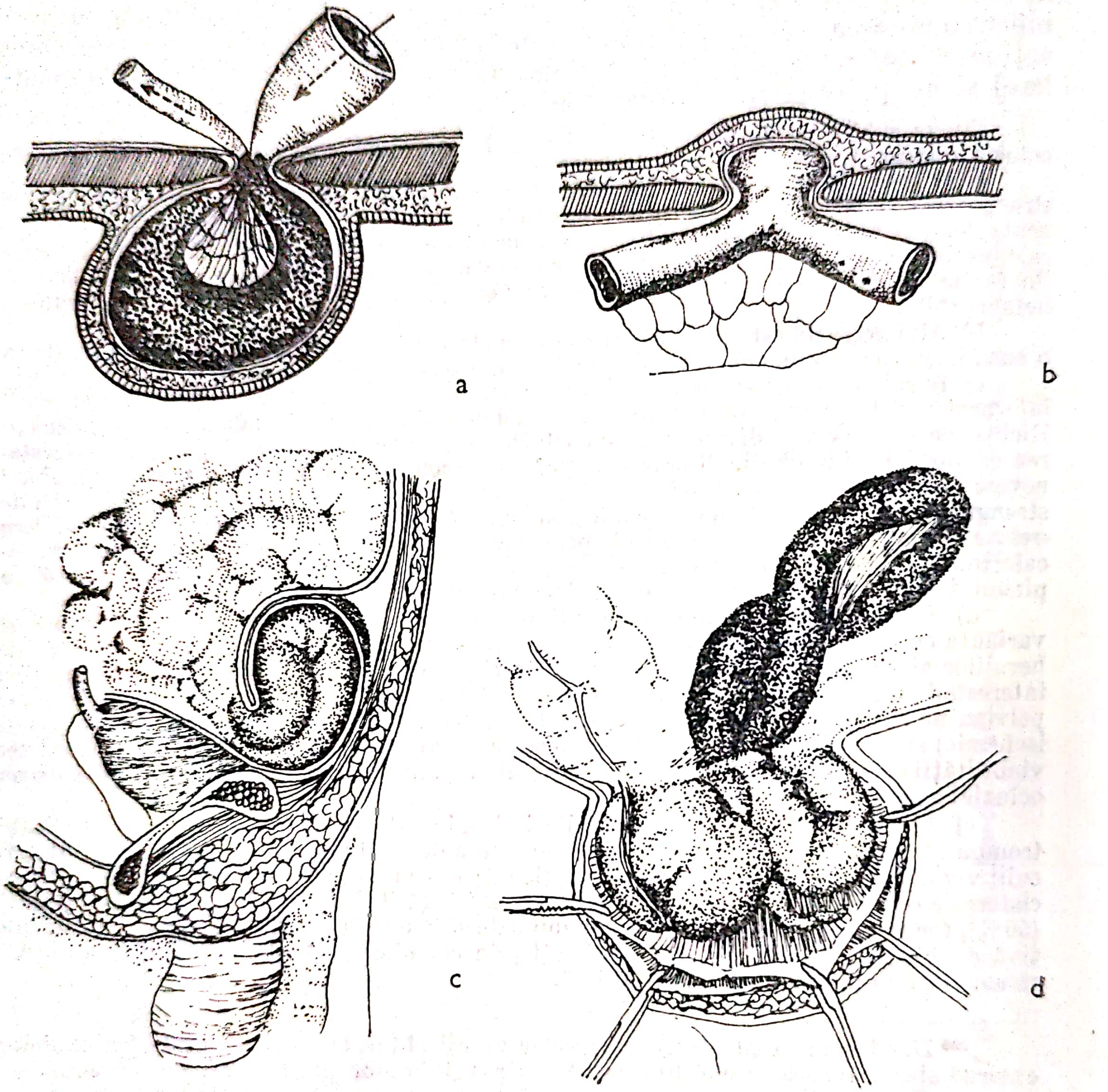

Fig. 11.41 — Strangulările herniare exteriorizate ajung la necroze în același timp în care distensia proximală atinge parametrii clinici ai ocluziei; angajarea anselor poate fi completă *(a)* cu *closed-loop* și flegmon piostercoral „extraperitoneal“ sau incompletă („ciupirea laterală“ tip Richter) în care caz *(b)* necroza parcelară este urmată întotdeauna și de (sau numai de) contaminare stercorală peritoneală simultană; herniile „properitoneale“ *(c)* dezvoltă necroze perfide (mai ales cînd sînt, ilogic, „reduse în masă“); varianta *(d)* descrisă inițial de Karl Maydl (1853—1903) este mai puțin rară decît se apreciază prin încă incompletele explorări intraoperatorii, executate prin incizii „zgîrcite“ și neadaptate întotdeauna stadiului ocluziv, insuficient remarcat „în spatele accidentului herniar“ (H.J. Serfling, 1978 și H.A.F. Dudley, 1982).

femeie vîrstnică (numai 10% sînt bărbați) denutrită pînă la emaciere, ar trebui să evoce această posibilă etiologie[203]. Diagnosticul poate fi uneori ajutat de o iradiere dureroasă spre genunchi (semnul Howship-Romberg) datorită compresiei nervului obturator în canalul îngust unde s-a petrecut stricțiunea; prin tușeu vaginal se poate uneori palpa (pe peretele ventral) o mică masă dură în dreptul foramenului obturator. Intraoperator eliberarea ansei necesită tracțiuni gradate și dilatații digitale (nu secțiuni) la nivelul canalului; închiderea orificiului se face eventual în maniera Lawson Tait, sau, preferabil, prin *patch*-uri parietale rabatate.

11.12.3 ADERENȚE, BRIDE ȘI GRANULOAME

Reacția peritoneală *exsudativă spontană*, reparatorie față de orice injurie, poate fi excesivă și persistentă ca *adeziv aderențial*, cînd este incomplet solvită de enzimele lizozomiale leucocitare și mezoteliale (vezi 9.4 și 9.5). Materialul fibrinos fie suferă o metamorfoză colagenică și cinematică generatoare de benzi izolate *(bridele)*, fie rămîne ca o rețea difuză de multiple cordaje fibroase intervisceroparietale *(aderențele)*, fie se centrează celular-imunitar în jurul unor focare deținătoare de corpi străini cu dimensiuni macro- sau numai microscopice *(granuloamele)*.

(i) **Istoria naturală a aderențelor** cunoaște patru drumuri patogen-evolutive:

a) *Aderențele fibrinoase postoperatorii comune*, moi și avasculare, se instalează (începînd imediat la 3—6 ore) în primele 3—6 zile; sînt urmarea inerentei contaminări și a traumelor manevrelor mecanice intraoperatorii ischemice; materialul proteic inițial poate aparține și unor coaguli de diverse dimensiuni; se resorb treptat, dispărînd adesеori complet pînă la 3—6 luni; sînt concentrate în jurul focarului operator, cointeresînd și viscerele mobile (marele oment în 90% din cazuri). Aderențele fibrinoase contribuie la instalarea unei obstrucții numai dacă persistă sau reapare un element septic, care sporește pasta adezivă aglutinantă (în scop protector-izolant) generînd tipul mecanoinflamator de ocluzie postoperatorie precoce[204].

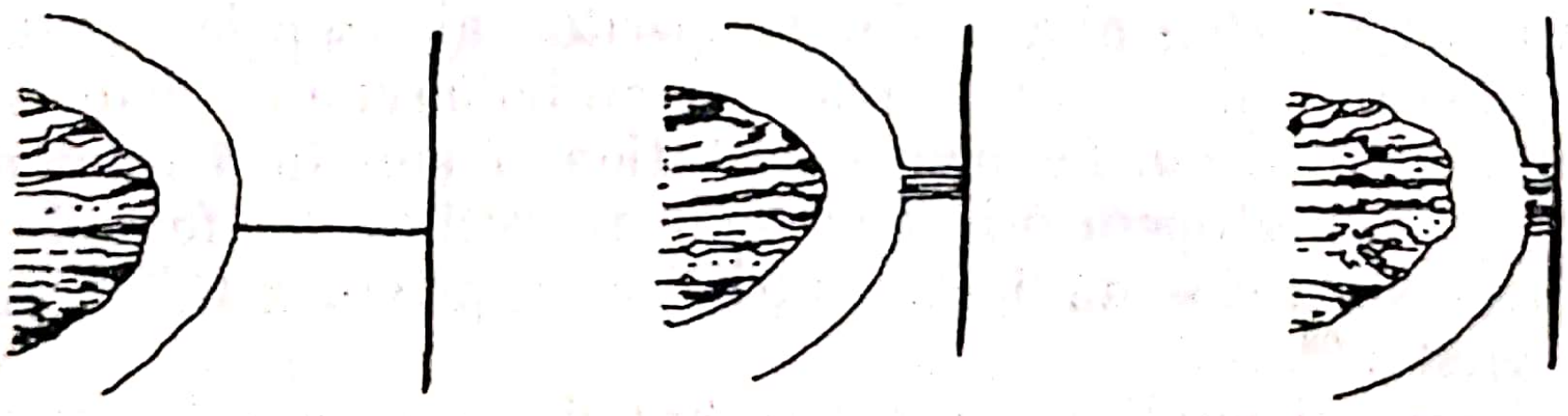

Fig. 11.42 — Metamorfoza colagenică a unei aderențe fibrinocelulară inflamatorie filamentoasă într-o bridă fibroconjunctivă visceroparietală „maturată" (după H.A.F. Dudley, 1982).

b) *Aderențele fibroase* provin din precedentele prin vascularizarea depozitelor fibrinoase și maturarea lor fibroblastică și colagenică (accentuată din a doua pînă în a patra săptămînă postoperator) sub formă de benzi solide (fig. 11.42). Acestea sînt aderențele postoperatorii persistente tipice (patogenia lor conține și un element ischemiant) ce se pot implica în conflicte mecanice obstructive în orice moment al existenței proprietarului lor[205]. Trama combinațiilor spațiale de bride interparietoviscerale se suportă relativ acceptabil în sectorul supramezocolic dar devine repede expresivă în etajul submezocolic, jejunoileonul fiind condamnat la peste 90% din OIA cu etiologie aderențială; zona apendiculogenitală este anticamera iatrogenă obișnuită a cărei victimă predilectă rămîne ileonul terminal[206].

---

[203] Dificultatea esențială constă în faptul că herniile obturatorii, ca și toate variantele perineale (vezi și 1.1.3) nu revin în memoria chirurgului în condițiile de urgență impuse de OIA; postoperator, interpretarea retrospectivă a semiologiei devine mai „caracteristică"! Numai 450 de cazuri tipice (multe necroptice) s-au adunat în literatură pînă în anul 1980 (Wakeley, C. și Wakeley, J.) dintre care doar 5% au reușit o traversare completă a tunelului osteofibros obturator (de cca 3 cm) străbătînd diafragmele membranoase și mușchiul obturator extern, pentru a deveni evidente clinic la baza coapsei, lateral de adductori; statistica Spitalului de Urgență București conține 32 cazuri studiate în ultimii 25 de ani și succesiv comunicate (I. Țurai, S. Carp, P. Borș, I. Mănescu-Călărași).

[204] Reprezintă singurul tip de aderențe ce răspund disecției digitale în prima săptămînă postoperatorie. Situația este comună și peritonitelor prin perforare de viscer cavitar neglijate pînă la stadiul ocluziv de prezentare clinică!

c) *Aderențele spontane* au un debut exsudativ fibrinos și o posibilă organizare fibroasă ulterioară, rețeaua reziduală comportîndu-se similar aderențelor postoperatorii; sînt mult mai ferme ca relicvate ale unor plastroane. Studiile necroptice randomizate au depistat la un sfert din populația generală (fără laparotomii în antecedente) astfel de aderențe „idiopatice“ (Weibel și Majno, 1973). O mică parte dintre ele pot fi de proveniență congenitală, dar majoritatea sînt secundare focarelor inflamatorii și ischemice viscerale reversibile ce nu au necesitat și o sancțiune chirurgicală: salpingoovarite, colecistite, apendicite, diverticulite, adenite mezenterice, colite și epiploite ischemice etc. Aderențele spontane rămîn preferențial sub formă de coalescențe și evoluează rareori spre bride izolate.

d) *Aderențele cu organizare granulomatoasă* în jurul unor materiale abiotice iritante alcătuiesc un grup nebănuit de numeros[207]. Aderențele granulomatoase sînt difuze în cazul unor precipitate medicamentoase administrate intraperitoneal (antibiotice, citostatice) sau limitate zonal la punctul de apel al unui anumit corp străin: cristale de talc și particule de amidon (în 75% din cazuri[208]), filamente textile celulozice și fragmente de fire neresorbabile, fier heminic (prezent în focarele inflamatorii aderențiale în special sub 3 luni postoperator) cît și diverși alți corpi străini metalici, plastici, neclari sau insoliți!

Observațiile intraoperatorii, cît și cele necroptice (de la Payr, 1914 și Turunen, 1933 pînă la Dudley, 1982 și Welch, 1984) au stabilit că, față de 25% incidență a aderențelor spontane, în cazurile anterior laparotomizate frecvența aderențelor dobîndite oscilează între 50% și 75%; este de pînă la 45% după intervențiile minore, sporește la peste 75% după operațiile majore și depășește 90% după celiotomiile multiple. Bineînțeles că numai o mică parte din aceste aderențe și bride se manifestă obstructiv!

Evaluarea practică a riscului potențial de ocluzie prin aderențe este limitată de cîteva variabile ce nu pot fi obiectiv măsurate: tendința individuală de a forma aderențe; probabilitatea temporală ca aderențele să determine ocluzie; parametrii patogeni ai leziunilor peritoneale (septice, ischemice, imunitare). Deși fiecare chirurg a remarcat că unii bolnavi au o vădită predilecție spre aderențe iar alții nu, factorii constituționali sînt încă imprecis determinați; aderențele postoperatorii par mai frecvente la femeile scunde și obeze, dar nu există o semnificație statistică în privința taliei, greutății, sexului și a vîrstei[209].

Factorii cauzali implicați sînt derutant de numeroși (contaminări peritoneale bacteriene și chimice, corpi străini, septicitate reziduală, manevre brutale cu striviri tisulare și hemostază incompletă, devascularizări și deperitonizări) dar s-a înţeles recent că nu atît întinderea deperitonizării, cît leziunea ischemică a seroasei parietale şi viscerale este principala cauză a aderenţelor[210]. *Aderenţele maturate nu sînt un simplu ţesut cicatriceal pasiv ci o punte vasculară dezvoltată ca răspuns la orice punct ischemic din cavitatea peritoneală.* Mezoteliul peritoneal are suficiente posibilităţi naturale de a-şi rezolva singur conflictele ischemice, traumatice şi septice, iar faţă de iritaţiile fizico-chimice ale corpilor străini se mobilizează şi imunitar. Aderenţele par a fi astfel mai adeseori „prietenii şi nu duşmanii chirurgilor“ (H. Ellis) dar este incontestabil că tot ele s-au instalat autoritar în fruntea cauzelor OIA.

---

[205] Aprecierea în timp a riscului maxim de instalare a ocluziilor mecanice postoperatorii este variabilă: cca 10 ani pentru Krook, 1947; cca 5 ani pentru Wangensteen, 1955; cca 2 ani și 6 luni pentru Deaver și Ross, 1975. Discrepanțele provin din neomogenitatea seriilor, riscul fiind multifactorial (vezi 11.13). În general, se consideră că „intervalul periculos“ de apariție postoperatorie a unei ocluzii prin aderențe se consumă sub 2 ani pentru aproape 75% din cazuri!

[206] Se pare că nu există o diferență semnificativă între incidența ocluziilor tardive survenite după „apendicectomiile la cald“ față de cele „la rece“!

[207] Histologic s-au găsit corpi străini în „miezul“ a peste 60% din totalul aderențelor postoperatorii (Myllarniemi, 1967).

[208] Peste o cincime din mănușile examinate postoperator sînt înțepate, tăiate, rupte etc.; aceste constatări, efectuate prin examinarea postoperatorie a 35 763 mănuși (Seeling, 1943) sînt permanent valabile.

[209] O altă „impresie clasică“ a predispoziției la aderențe a bărbaților înalți și slabi nu a căpătat nici ea suport statistic!

(ii) **Dualitatea comportamentală a aderenţelor** (rol uneori salvator în „sigilarea“ unor anastomoze cu zone ischemice, iar alteori rol patogen obstructiv) este imprevizibilă, numeroase dileme rămînînd în stadiul de controverse:

a) Vindecarea defectelor peritoneale *nu* seamănă cu a plăgilor parietotegumentare; mezoteliul vascularizat marginal se reface cu rapiditate, fără ţesut cicatriceal şi fără aderenţe, datorită unei activităţi fibrinolitice eficiente a celulelor de grefare; în cca 2 săptămîni sînt spontan acoperite marile suprafeţe lăsate neperitonizate; numai dacă marginile peritoneale sînt strivite în ligaturi sau tensionate ischemic în suturi (mai ales în surget-ul „peritonizărilor“) survine un exces de material fibrinos aderenţial. Este în continuă creştere numărul partizanilor renunţării complete la reperitonizare (în special după colecistectomii, colectomii şi exereze pelviperineale); în practică este mai recomandabil să nu se insiste cu o peritonizare tensionată (şi nu cu catgut) şi să se limiteze ligaturile grosiere, cît şi cauterizările hemostatice intraperitoneale; dacă se adaugă şi regulile clasice ale tehnicii atraumatice, cu evitarea septicităţii şi a sacrificiilor vasculare inutile, componenta „iatrogenă“ a aderenţelor va putea fi scăzută!

b) Despre marele epiploon se afirmă fie că trebuie rezecat (fiind implicat în majoritatea aderenţelor) fie că trebuie protejat (fiind un excelent grefon vascular spontan) şi interpus între anse şi peretele ventral, sau între tuburile de dren şi suturile digestive, în special la colon (Juvara).

c) Se avansase părerea că în prezenţa ascitei aderenţele sînt excepţionale, prilej pentru a se lansa şi ideea introducerii în lavajele intraperitoneale de dextrani şi polivinilpirolidonă. Studiile ulterioare nu au sprijinit primele impresii iar efectele antiaderenţiale ale substanţelor amintite (inconstante de altfel) se datorează efectului lor siliconant şi anticoagulant.

d) O vastă literatură dezbate noile aspecte ale procesului de vindecare al suturilor digestive, ale materialelor de sutură şi ale drenajului în relaţie cu aderenţele şi cu OIA.

— Remodelarea colagenului extracelular la nivelul suturilor este în echilibru cu acţiunea *colagenazei;* activitatea acesteia este stimulată excesiv în prima săptămînă postoperator, în special la nivelul mucoasei colice în condiţiile stazei şi septicităţii[211] din ocluzii (Khoury şi Waxman, 1983).

— Absorbabile sau nu, monofilament sau împletite, toate materialele de sutură sînt supuse unor studii critice; pierd teren firele împletite (favorizează aderenţa bacteriană) şi cele rapid absorbabile (nu asigură timpul necesar consolidării colagenice). Ideale sînt firele monofilament cu resorbţie spontană după 35—45 zile!

— S-au acumulat suficiente dovezi că tuburile de dren nu funcţionează conform aşteptărilor[212]. Drenul poate împiedica dezvoltarea unor aderenţe utile vascular unei anastomoze precare, favorizînd în plus și instalarea unor aderențe de corp străin, cu efectele constrictive dăunătoare (numai tuburile de teflon par să nu provoace reacții tisulare inflamatorii). Drenajul este cert ineficient după 3—5 zile (iar fistula colică survine la 7—8 zile) și este suspectat el însuși ca factor favorizant al fistulelor (escară vasculoparietală de contact) dacă tubul este lăsat *in situ* peste acest interval. Nu este o soluție (Juvara) nici renunțarea doctrinară la drenaj, dar este indicat să se plaseze tuburile „lîngă" și nu „pe" anastomoze, să se interpună oment între sutură și dren, să se prefere tuburile de plastic (multilumenate și pluriperforate), să se exteriorizeze numai lateroabdominal, să se „întreţină" zilnic și să se suprime la timp; rămîne adevărat și că implicarea drenajului în complicațiile septice sau/și ocluzive depinde mult de *deficiențele de tehnică* și de „urmărire" clinică a tuburilor (Setlacec).

---

[210] Literatura oferă date clinice neuniforme în privinţa frecvenţei OIA prin bride şi aderenţe: 15% după apendicectomii şi salpingectomii (Krook, 1947); 26% după colectomii (Lockhart-Mummery, 1967) pînă la numai 3% (!) după rezecţii abdominoperineale (Goligher, 1980).

[211] Este încă un motiv care justifică evitarea suturilor colice primare în septicitatea exacerbată din OIA; numai după 7 zile de la agresiunea chirurgicală electivă sinteza de colagen învinge *colagenaza* în peretele colonului (Jiborn, H., 1980).

[212] Demonstraţia experimentală că tubul de dren este rapid încapsulat (în 12—24 ore) şi ineficient datează de altfel încă din 1905 (Yates, J.L). În practică, aforismul lui L. Tait, („drenez doar cînd am dubii“) a lăsat „problema drenajului“ la dispoziţia necontenitelor dispute (mai ales că L. Tait şi-a continuat afirmaţia iniţială cu cuvintele: „şi am adeseori dubii“)!

e) Granulele de lubrifianți ai mănușilor chirurgicale sînt cauze bine cunoscute ale aderențelor și ale peritonitelor granulomatoase postoperatorii. Condamnarea pudrei de lycopodium și a talcului (silicat de magneziu) și înlocuirea lor cu amidonul (Lee și Lehman, 1947) și alți substituenți (bicarbonatul de sodiu) nu a condus la rezultatele scontate[213]. Poate ceva mai bine tolerat decît talcul, amidonul este lent resorbit în 6—18 luni de zile, dar încep să fie comunicate ocluzii subacute prin aderențe granulomatoase cu amidon (aspect de „cruce de Malta" în lumina polarizată) și la peste 2 ani de zile postoperator (Hamilton, 1977). Fibrele celulozice sînt și ele depistate în aderențele granulomatoase, fie prin aspectul lor trilaminat în lumina polarizată fie prin stereoelectronomicroscopie[214].

Sînt două posibilități evolutive ale relației imunitare între corpii străini și toleranța spațiului peritoneal:

- *granuloamele tipice histiocitar-epitelioide;* se constituie în noduli asemănători macroscopic celor tuberculoși sau metastazelor multiple; rămîn clinic tăcute și se pot autolimita și resorbi în cca 2 ani de zile; formele mai iritante de granuloame se angrenează aderențial și se manifestă obstructiv;
- *reacția inflamatorie subacută pseudoperitonitică* („peritonita granulomatoasă la amidon" sau „peritonita granulomatoasă celulozică") apare la cîteva săptămîni postoperator, cu dureri și distensie abdominală, febră, leucocitoză și eventual ascită; o puncție abdominală poate oferi diagnosticul (după examinarea sedimentului în lumină polarizată) și un tratament antiflogistic conduce la rezoluție în alte cîteva săptămîni; dacă intensitatea clinică motivează totuși reintervenția se găsesc noduli gălbui miliari (granuloame tuberculoide) a căror examinare histologică și în lumină polarizată este obligatorie.

(iii) **Mecanismul patogen ocluziv prin aderențe** a derutat multe clasificări. A dominat inițial ideea simplelor angulări pe bride, cu realizarea unor ocluzii lumenale de tip obstrucție neischemiantă. Fiindcă adevărurile evidente scapă adeseori observației de rutină, abia foarte recent (Maetani, 1984) s-au comunicat cîteva demonstrații fundamentale: *cudura* intestinală pe bride se lasă pasată de insuflații cu presiuni comparabile cu cele fiziologice sau/și patologice specifice distensiei ocluzive; numai dacă se adaugă și o *torsionare*, de minimum 180° în axul longitudinal, se atinge obstrucția lumenală, ce este însă imediat însoțită și de suferința ischemică a mezoului (fig. 11.43). *Marea majoritate a ocluziilor prin bride și aderențe se clasează astfel în prezent în grupul obstrucțiilor ischemiante generate prin multiple vicii de poziție secundare:* torsionări și strangulări prin trape, lațuri, cerclaje și punți omentoparietoviscerale.

Modalitățile prin care aderențele și bridele, devenite fibroase, sînt obstructive și potențial ischemiante impun explorarea chirurgicală precoce ca singură soluţie. Gesturile chirurgicale pornesc de la simple secţionări de bride solitare şi ajung, prin însumare agravantă de leziuni, la viscerolize extinse, rezecţii de necesitate şi diverse proceduri de plicatură intestinală[215].

---

[213] Confecționarea de mănuși chirurgicale independente de lubrifianți rămîne o continuă preocupare (Nash, 1975).

[214] Conținutul celulozic al cîmpurilor operatorii, meșelor, tampoanelor și compreselor (unități de celobioză unite prin punți 1,4 beta-glicozidice) se degradează (mecanic, termic și chimic) prin refolosire, sporind riscul fragmentelor fibrilare pierdute în peritoneu. Impregnările recente cu diverși polimeri, cît și cîmpurile gelificate de uz unic, tind să limiteze și acest neajuns (Miller, 1980).

Eforturile experimentale şi clinice privind profilaxia aderenţelor s-au axat pe instilarea intraoperatorie (eventual continuată şi postoperator) de lubrifianţi siliconaţi, de enzime digerante (tripsină, pepsină, papaină) şi de agenţi antihistaminici, anticoagulanţi şi fibrinolitici (steroizi, streptodornază, protoporfirină, oxifenbutazonă etc.). Nici una din substanţele introduse în lavajele peritoneale (hialuronidaza, streptochinaza, fibrinolizina, tripsina, hidrocortizonul, siliconii, dextranii, heparina, trasylol-ul, polivinilpirolidona, cît şi asocierile lor sub forma unor diverse produse comerciale) nu s-a omologat încă în profilaxia aderenţelor[216], nedemonstrînd rezultate constante.

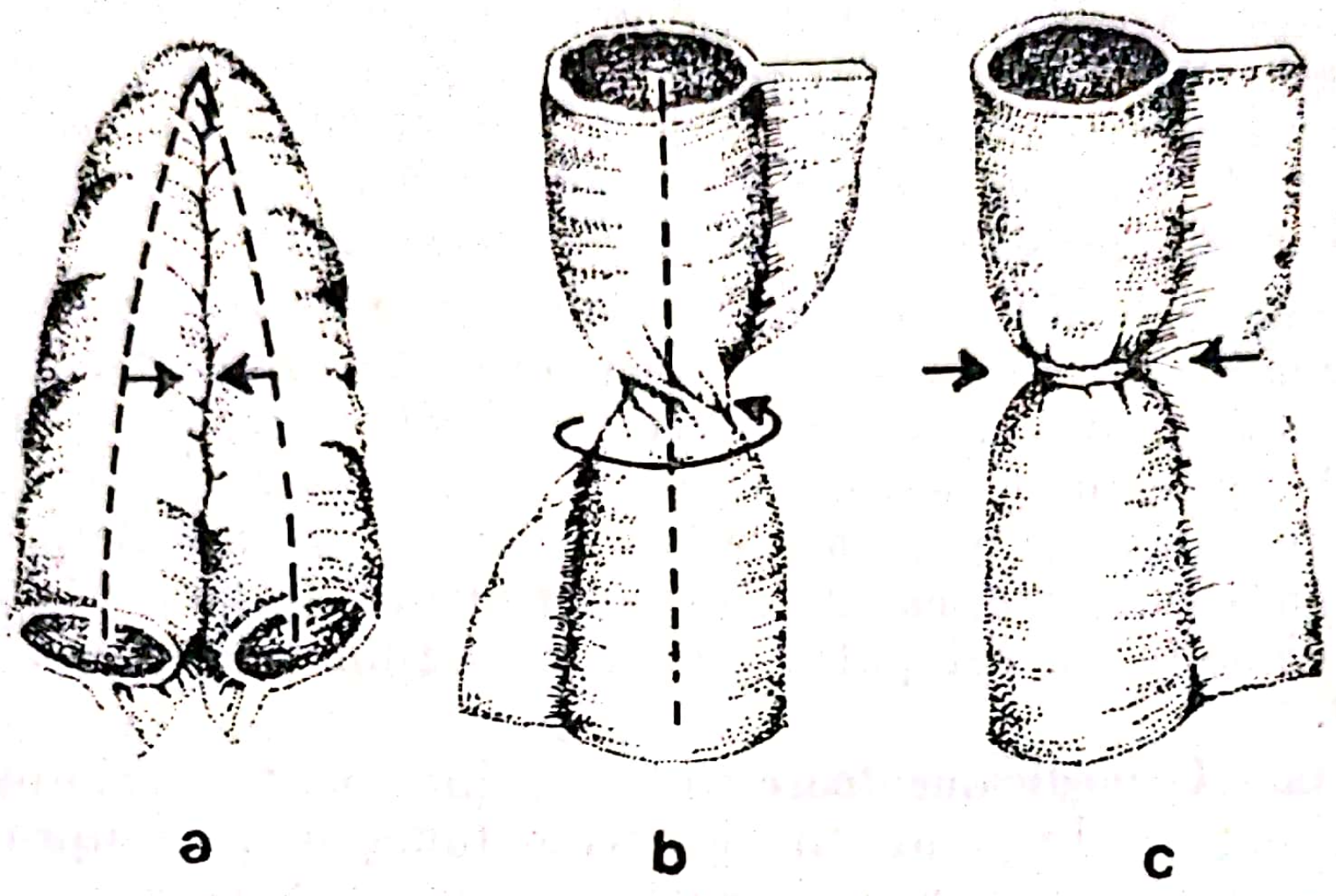

Fig. 11.43 — Componentele mecanismului obstructiv complex generat de aderenţe şi bride: *a* — cudura este rezultanta simplă a reţelelor aderenţiale şi este numai facultativ ocluziv-ischemiantă; *b* — torsiunea şi *c* — stricturarea prin strangulare se realizează îndeosebi de bridele oblice, mezenterico-viscerale, singurele capabile să dezvolte, sincron, obstrucţia lumenală definitivă, cît şi suferinţa ischemică (după Maetani, 1984).

---

[215] Ocluziile intestinale prin aderenţe oferă cel mai tipic exemplu al importanţei iatrogenicităţii chirurgicale în care, pentru o etiologie în esenţă benignă, *de la banal la dezastru nu este decît un pas!* În general, experienţa şi prudenţa limitează viscerolizele ilogice, cît şi rezecţiile insuficient justificate sau scurtcircuitările unor sectoare vitale; oricît de sumbru ar fi tabloul intraoperator să nu se uite că organismul îşi are posibilităţile sale reparatorii şi să se acţioneze cu optimism în întîmpinarea acestor calităţi naturale; un peritoneu multiagresionat prin reintervenţii îşi recapătă, în cîteva luni de zile, un „calm" adeseori definitiv!

[216] Multe din substanţele amintite acţionează în medii alcaline (realizabile numai *in vitro)* astfel încît depolimerizarea acizilor hialuronic şi condroitinsulfuric din scheletul colagenic aderenţial nu se reuşeşte *in vivo* în aciditatea sporită de septicitate sau/şi malignitate. Un lavaj peritoneal repetat cu ser fiziologic este cel mai la îndemînă şi este şi suficient de util; împreună cu acurateţea tehnică, cu mobilizarea precoce a bolnavului, cu gimnastica respiratorie şi reluarea la timp a tranzitului intestinal se obţine şi profilaxia aderenţelor prin cele mai simple mijloace!

11.12.4 STRICTURI ȘI GRANULOMATOZE

Un grup de entități patologice (neomogene etiologic și inserate tematic în capitole diferite din volum) se manifestă prin stricturi și granulomatoze, afectînd direct histologia tunicilor intestinale; o parte din aceste situații pătrund scena clinică printr-o complicație de tip OIA. Sclerozele, stenozele și diafragmele inelare sînt rezultatul cicatriceal final al tuturor ulcerațiilor parietale instalate de-a lungul tubului digestiv; survin după leziuni chimice sau fizice, după suturi și anastomoze chirurgicale, în cadrul colagenozelor, după microinfarctizări și ischemii segmentare sau în urma administrării unor medicamente de o varietate ce nu permite întotdeauna corelații strînse: *Intestinul răspunde histoanatomic cvasisimilar și monoton la o diversitate de stimuli inflamatori, infecțioși sau imunitari nespecifici.*

(i) **Iradierile abdominale** determină hialinoze arteriale cu fibroză tisulară adiacentă stenozantă; obstrucțiile se instalează de obicei tardiv, fiind generate de procesul cicatriceal al *panvascularitei obliterante*, cu noduli hialini și celule gigante. Intestinul iradiat apare gri-albicios, cu zone de teleangiectazie și peritoneu îngroșat. Se poate apela la scurtcircuitări interne prudente; dacă se rezecă zona stricturată, capetele de anastomoză trebuie căutate în țesut sănătos, la distanțe de cel puțin 10 cm de leziunea evidentă macroscopic (vezi și 4.6).

(ii) **Substanțele medicamentoase** sînt surprinzător de incriminate în patogenia ocluziilor; pe lîngă multiplele efecte funcționale asupra peristalticii (comentate la 11.7.2) un mare număr de substanțe pot avea manifestări organice, prin iritație directă în utilizările intraperitoneale sau per orale, sau printr-o activare fibroblastică cu relee destul de incerte după administrarea lor pe cale generală (betablocante, 5-fluorouracil, lincomicină, clindamicină etc.). Sporește lista medicamentelor implicate sigur în stimularea fibroblastică: exces aderențial peritoneal pînă la încapsulări fibroase (husele fibrino-fibrinoase după betablocante, în special practolol); fibroze retroperitoneale (toate „antimigrenoasele“ cu methysergide); efect ulcero-sclerozant parietointestinal (clorura de potasiu, anticoncepționalele, diureticele tiazidice, digitalicele, steroizii). Ulcerațiile intestinale (îndeosebi ileale) nespecifice (generatoare simultan de microhemoragii cu anemie cronică) evoluează spre stricturări și apar predilect pe terenul arteriosclerotic al vîrstnicilor, pretabili la cure repetate cu fenilbutazonă, cortizon, digitală și clorură de potasiu. Microinfarctizările intramurale după anticoncepționale sau digitală sînt urmate și de mici necroze, cu fibroză și stricturare secundară (vezi și 11.12.7).

(iii) **Granulomatozele digestive** grupează un lot de boli inflamatorii cicatrizante cu etiologii și patogenii încă imperfect clarificate (vezi 4.5., 6.4.1. și 6.4.3), cu localizări difuze și cu numeroase manifestări sistemice; debutînd din adolescență, au o evoluție lentă dar ireversibil recidivantă spre complicații dintre care nu lipsesc *obstrucțiile incomplete sau/și complete* (fig. 11.44). Disocierile diagnostice sînt dificile, inclusiv la nivel histologic, mai ales de cînd *enterita regională* (start lezional submucos) și *colita cronică ulcerativă* (leziune primar mucoasă) au acaparat interesul cercetărilor pluridisciplinare și au umbrit *granulomatozele clasic aglomerate în sectorul ileocecal* (tuberculoza, actinomicoza, histoplasmoza, blastomicoza, sarcoidoza, lepra, amebiaza, luesul, și granuloamele de corp străin). Deoarece oscilațiile, între terapia conservatoare și chirurgie, persistă în situațiile cu prezentare clinică cronică sau subacută, se înţelege solicitarea responsabilităţii intraoperatorii *la cazurile cu diagnostic etiologic anterior necunoscut*, dar cu forme clinice ce au motivat *intervenţia de necesitate.* Cînd laparotomia s-a efectuat pentru diagnosticele preoperatorii de ocluzie intestinală, peritonită sau „numai" apendicită acută, cîteva orientări pot dirija comportamentul chirurgical aflat în faţa manifestărilor proteiforme ale granulomatozelor digestive (chirurgul trebuie să „recunoască" leziunea şi să adopte şi o rezolvare optimă).

• Dispare *mitul proscrierii apendicectomiei* (de teama fistulei cecale) în prezenţa certă sau dubitabilă a unei leziuni granulomatoase ileale, al cărui stadiu incipient nu impune el însuşi gesturi chirurgicale directe; dacă „motivul" operaţiei a fost o simptomatologie acută în fosa iliacă dreaptă, apendicectomia trebuie efectuată ori de cîte ori cecul rămîne suplu şi nu este cointeresat (şi este foarte rar[217]) lezional; asocierea postoperatorie a unei suferinţe persistente de fosă iliacă dreaptă, cu o incizie la acest nivel şi un apendice lăsat *in situ* generează ulterior inutile alte confuzii.

• S-a conturat recent o formă de „ileită acută terminală pseudotuberculoidă" cu germeni din grupul *Yersinia;* incizia, largă, în fosa iliacă dreaptă (clinica preoperatorie mimează tot „apendicita acută") exteriorizează o cantitate apreciabilă de fluid clar, „apendiculotiflita" există, dar este „vioara a doua" pe cînd ileonul terminal apare net inflamat şi îngroşat, cu ganglionii mezenterici regionali evident interesaţi; eticheta diagnostică de „tuberculoză" nu poate fi susţinută fiindcă întregul proces ileal se termină brusc la valvula ileocecală, tuberculoame tipice nu sînt, iar în ganglioni nu este cazeum; considerarea drept „limfadenită mezenterică" este un diagnostic superficial faţă de leziunile ileale avansate; dacă se emite diagnosticul de boală Crohn[218] ulterior va trebui să se admită şi evidenţa unei vindecări complete, ceea ce nu se întîmplă în Crohn dar constituie o regulă în forma „pseudotuberculoidă". Recoltarea de ganglioni şi efectuarea apendicectomiei (recomandabil ca o parte din apendice şi ganglioni să meargă la histologie şi o parte la culturi pentru mediul specific McConkey) oferă posibilitatea izolării, în 15% din cazuri, de *Yersinia pseudo-tuberculosis*, iar în alte 60% din situaţii de germeni asemănători cu *Yersinia enterolitica* (Dudley, 1982). Germenii tip *Yersinia* sînt gram-negativi, aparţin genului *Pasteurella*, provin din alimentaţie şi pretind adaosul de tetracicline postoperator. Varianta severă de „ileită acută gangrenoasă" se datorează contaminării alimentare cu *clostridii.* Se pare că grupul *Yersinia* este ruda modernă a „bacilului Malassez şi Vignal" (denumit demult drept *bacillus pseudotuberculosis* şi descris ca aparţinînd tot genului *Pasteurella)* (vezi şi 10.2.1); ileita acută terminală cu *Yersinia* este probabil o formă mai severă dar circumscrisă a clasicei limfadenite mezenterice!

• Cazurile cu *ileită* sau/şi *colită regională tipică* (boala Crohn-Ginzburg-Oppenheimer descrisă anatomoclinic în 1932) sînt laparotomizate „în urgenţă" pentru ocluzii intestinale sau abcese subocluzive în fosa iliacă dreaptă, în cca 10% din situaţii[219]. Chirurgul se adaptează rapid ecuaţiilor lezionale: cînd

---

[217] De obicei, granulomatozele „moderne" se opresc la valvula Bauhin, sau ocolesc cecul dacă au şi interesări colice; afectarea cecală trebuie să orienteze mai mult spre neoplasme sau spre granulomatozele „clasice" (tuberculoză, micoze etc.).

[218] În ileita regională tipică cecul este indemn (pe cînd în „varianta Yersinia" tiflita este prezentă), iar ileonul terminal este îngroşat, edematos-scleros (pînă la fibroză) cu huse lipomatoase mezentericointestinale (panileită) şi ganglioni mari şi moi.

[219] Ezitările între abcedarea unui plastron apendicular, a unei granulomatoze tip Crohn sau perforarea unui neoplasm cecal nu au decît soluţia intervenţiei chirurgicale!

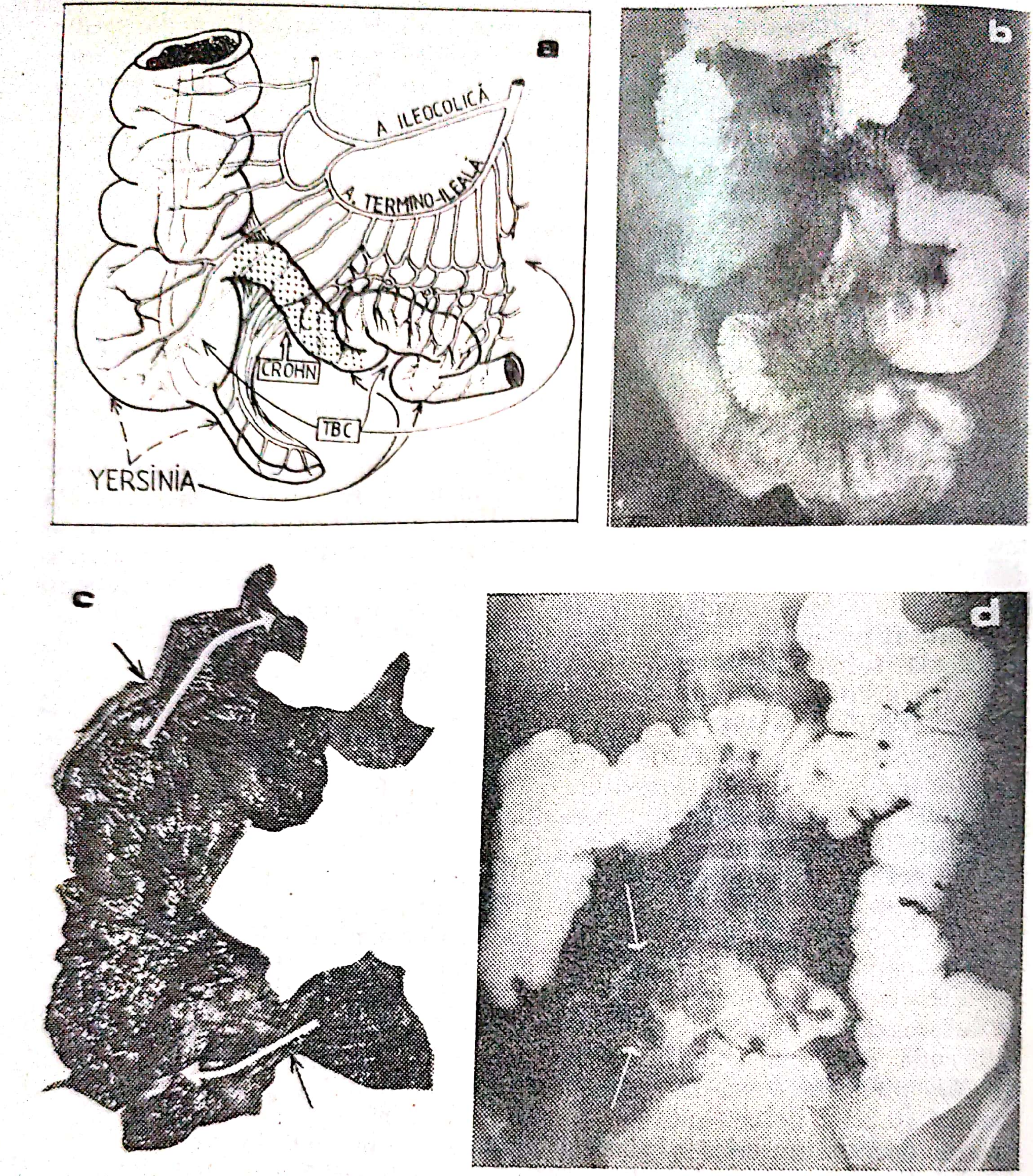

Fig. 11.44 — Aglomerarea granulomatozelor digestive în sectorul ileocecoapendicular *(a)* sporește sarcinile de explorare și diagnostic în situația intervenției de urgență cu diagnostic preoperator de OIA sau, cel mai frecvent, de „apendicită acută“; ca orientare generală (dar nu și categoric) trebuie reamintit că tropismul tuberculozei este bipolar (ileon și cec), cel al bolii Crohn este predilect pentru segmentul final ileal, iar cel al manifestărilor inflamatorii de „tip Yersinia“ este cecoapendicular; *b* — imaginea (probă Pansdorf) unui episod subocluziv în evoluția bolii Crohn cu leziuni diseminate (bolnavă cu diagnostic stabilit printr-o intervenție chirurgicală anterioară): anse destinse și retentive alternează cu segmente înguste, cît și cu porțiuni indemne; *c* — piesă extirpată (ileohemicolectomie dreaptă) la una din intervențiile efectuate (la cazul anterior) într-un episod ocluziv complet: se remarcă zona rigidă ileală stricturantă prececal și o zonă colonică similară, corespunzînd unghiului hepatic; *d* — imagine irigografică (cu reflux ileal) de baciloză ileocecală (verificată intraoperator și histologic) cu manifestare subocluzivă.

obstacolul granulomatos, cu rigiditate fibrotică, blochează zona ileocecală trebuie ales între hemicolectomia dreaptă și șuntarea ileotransversă (în continuitate sau cu excludere) cu prețul adăugirii unui sindrom de ansă oarbă malnutriției bolii de fond; cînd sînt afectate (rareori) și segmentele colice distale se apelează la colostomii proximale, sau se ajunge la colectomii asociate, cu finalizări de tip Paul-Mikulicz sau Hartmann. Anastomozele (după rezecții sau în cadrul scurtcircuitărilor interne) trebuie executate cu și pe segmente sigur sănătoase (la cel puțin 25—30 cm de zonele macroscopic afectate). Este obligatorie explorarea întregului tract digestiv deoarece leziunile pot fi dispersate sau/și asociate; în cazul leziunilor extinse se vor sacrifica numai porțiunile sever afectate, evitîndu-se o mutilare anatomo-funcțională excesivă[220] și căutîndu-se ulterior un compromis cu tratamentul conservator de întreținere.

● *Colita ulcerativă* se prezintă fie ca o urgență peritonitică (perforație liberă), fie printr-o hemoragie digestivă inferioară și mai rar ca OIA printr-o dilatație colonică necrozantă toxică *(toxic megacolon);* în cazurile *acut obstructive* coexistă frecvent și degenerarea multifocală, motivînd în plus „colectomia totală în urgență" (logică numai în absența metastazelor) terminată cu o ileostomie temporară[221].

11.12.5 OBTURĂRI BENIGNE

Distribuția cauzală a obturărilor benigne intestinale (numai ultimele două categorii realizează obturări propriu-zise) asociază topografii și patogenii diferite:

- tumorile jejunoileale și colonice benigne sînt în mod excepțional intrinsec obturante, devenind obișnuit *apex*-ul invaginațiilor adulților (vezi 4.10.3);
- obliterările lumenale prin procese compresive benigne[222] extradigestive (false obturări) sînt similare mecanismelor generate de aderențele și granuloamele extrinseci; fiind încărcate de particularități, nu pot fi comentate sistematizat;
- hematoamele intramurale expansive ajung uneori la obstrucții incomplete sau/și complete;
- corpii străini exo sau endogeni blocați în tranzitul lor enteral alcătuiesc practic cea mai reprezentativă sursă a obturărilor benigne.

(i) **Hematoamele intramurale obstructive digestiv** sînt posttraumatice (70% din cazuri) sau apar în cadrul multiplelor tratamente anticoagulante și diateze hemoragice; la vîrstnici survin și „spontan" în spațiul bogatei rețele vasculare duodenale. Incidența localizărilor scade de la duoden și jejun spre ileon și colon. Suspiciunea clinică este motivată de un tablou ocluziv incomplet în situații posttraumatice sau la pacienții sub tratament anticoagulant (instituit de ani, sau numai de cîteva zile) la care coexistă și alte semne generale de hipocoagulabilitate. La diagnostic pot contribui explorarea radiologică baritată (îngustări spiralate, spiculi), angiografia și ecografia. Leziunile fiind

---

[220] Sacrificiul mezenteric în granulomatoze poate fi uneori „critic" pentru intestin (Prișcu, 1975).

[221] Ileostomia va fi „modelată" la interval într-o ileostomă definitivă „cu rezervor", sau se va opta pentru o variantă de ileorectostomie!

[222] În acest subgrup se clasează toate chistele, fibroamele și tumorile solide de mezenter, visceromegaliile benigne gigante, sindromul Küss, fibrozele retroperitoneale (obstructive duodenal sau progresate în „paniculita lipogranulomatoasă mezenterică") cît și comunicările izolate de endometrioză obstructivă (DeWaele, 1982), fibrolipoame pararectosigmoidiene (Țurai și Ciurel, 1969), obliterări sigmoidiene prin hematocolpos (Antonucci, 1973) etc.

reversibile (în 3—6 săptămîni) tratamentul conservator este inițial justificat, dar explorarea chirurgicală devine necesară cînd persistă incertitudinea sau cînd starea clinică nu se ameliorează după 48—72 ore (Hollender, 1977). Atitudinea intraoperatorie este dictată de condițiile anatomice specifice fiecărui caz: infiltrarea hematică intramurală cu fuzare mezenterică și uneori hemoperitoneu și hematom retroperitoneal, copiază macroscopic infarctizarea mezenterică, dar pulsațiile arteriale sînt nete iar segmentul intestinal afectat rareori atinge 30—40 cm; actul operator se poate limita numai la explorare; alteori se încearcă evacuări directe ale colecțiilor prin incizii subseroase (Judd, 1964); pentru unele hematoame duodenale obstructive organizate fibros se apelează la gastroenteroanastomoză; în puținele situații cînd persistă dubii și asupra viabilității parietale, localizările jejunoileale necesită rezecții segmentare.

(ii) **Grupul heterogen al corpilor străini obstructivi digestiv** (tab. 11.20) include etiologii repetabile (bezoarii, enteroliții și macrocalculii biliari) sau

Tabelul 11.20

Clasificarea patogenică a corpilor străini eventual obturanți în călătoria lor prin tubul digestiv*

• corpi străini înghițiți și apoi fixați și conglomerați intralumenal	• alimentari**	— fitobezoari; trichobezoari; caolin; pește crud (Ong, G.B., 1978);
	• iatrogeni***	— farmacobezoari (Korenman, A.C. 1978); fragmente de sonde și instrumente; substanțe de contrast etc.;
	• accidentali	— fragmente dentare; metale; oase; lemn, sticlă și mase plastice etc.
• corpi străini formați intralumenal independent de deglutiție	• biotici	— parazitoze (în special *Ascaris lumbricoides*);
	• abiotici	— enteroliți; ileus echivalent meconial la adulți (Benghiat și Spiro, 1978).
• corpi străini erodanți transmural	• din viscere adiacente	— calculi biliari; calculi vezico-prostatici; litopedion; sterilete etc.
	• din peritoneu	— materiale textile; fragmente de proiectile; instrumente uitate etc.
• corpi străini introduși aboral	• medicație și explorări	— mucilagii; barium; sonde și instrumentar metalic etc.;
	• perversiuni și bizarerii	— corpi străini biotici și abiotici de o varietate inepuizabilă

* Literatura franceză încă păstrează clasificarea etiologică a lui Sénèque (1961) care distinge cinci tipuri de obturări benigne, denumindu-le „ileus-uri": biliare, alimentare, terapeutice, de origine parazitară și prin corpi străini propriu-ziși.

** „Ileus-ul alimentar" (cadrul său nosologic conține pentru europeni îndeosebi bezoarii și enteroliții de toate tipurile) s-a comunicat adesea și în relație cu purtătorii de hernii, eventrații încarcerate sau/și cu periviscerite subocluzive (Mondor).

*** Butoanele anastomotice Murphy aparțin trecutului, dar au început să migreze alte genuri de „butoane" și „inele" (teflon) utilizate, de exemplu, în tehnicile de *gastric partitilitioning* pentru obezitate (Mason, 1984).

rarități și curiozități pînă la bizarerii și stupidități[223]. Apariția unui corp străin migrant în lumenul intestinal se poate datora fie deglutiției, fie introducerii anorectale, fie eroziunii transmurale, fie formării intraenterale prin conglomerare progresivă (enteroliţii şi „ghemurile" de paraziţi). Călătoria oral-aborală se opreşte prin inclavări în defileuri şi cuduri spastice sau în zone anterior strîmtorate de alte procese patologice[224].

---

[223] Sînt notabile înghițirile intenționate de diverse materiale compromițătoare (spionaj și deținuți), iar din ampula rectală s-au extras aproape toate componentele posibile ale mediului ambiant, de la „celebra" coadă de porc (Ochsner, 1940), sticle, cești și farfurii, pînă la bani și bijuterii (Cain, 1975; Nardi, 1978). Circumstanțele motivaționale amestecă procesele patologice naturale (fistulele biliodigestive, paraziții și enteroliții) cu incidente iatrogene (substanțe exploratorii sau medicație excesiv solidifiantă, capete de sonde și balonașe desprinse, corpi străini „abandonați" intraoperator) cu relicvate traumatice (fragmente de proiectile) cu abuzuri alimentare neraționale (fitobezoarii, diverse oase de păsări sau pește crud) cu accidente individuale (înghițire de proteze, jucării și termometre) pînă la acțiuni criminale, tulburări psihonevrotice sau/și psihotice, pseudofachirie și aberații sexuale!

Rezolvarea obstrucţiilor prin corpi străini depinde de natura şi de topografia acestora şi nu este totdeauna chirurgicală. Pentru esofag, stomac şi duoden, endoscopia, asociată cu tije magnetice (specifice la Fe, Al, Ni şi Co) reprezintă o tentativă atractivă (vezi şi 2.4.2). Dezobstrucţiile rectale se obţin, aproape toate, pe cale perineală după o completă dilataţie anală sau o anestezie eficientă; triturarea digitală, extragerea cu diferite pense sau cu sonde cu balonaş sînt numai cîteva manevre a căror blîndeţe şi ingeniozitate sînt impuse de ineditul cauzei; clisma este proscrisă fiindcă mobilizarea retrogradă este urmată de o aproape sigură reastupare; eroziunile restante pot genera abcese perianale sau/şi ischiorectale; eventualele fistule rectovaginovezicoprostatice vor fi rezolvate într-un timp ulterior. Impactările colice sînt rare, dar nu imposibile; dacă dirijarea intraoperatorie distală eşuează şi se impune extragerea printr-o colotomie, prudenţii apelează la o colostomie temporară iar temerarii la suturi *per primam* (justificate dacă distensia colică nu este excesivă). Impactările jejunoileale unice se rezolvă după metodologia descrisă la „ileus-ul biliar". În special fitobezoarii masivi şi multipli aduc dificultăţi opunîndu-se simplelor dirijări distale şi impunînd colotomii şi enterotomii, cu descărcări periculoase de material septic din amonte[225].

Excluzînd „ileusul biliar" (care motivează o prezentare aparte) cîteva alte situaţii necesită succinte precizări:

- *Ghemurile obturante de ascarizi;* se pare că împingerea conglomeratului de viermi spre cec este uneori insuficientă (Juvara); experienţa chirurgilor din regiunile geografice cu infestare notorie recomandă extracţii prin enterostome, urmate de rafie primară, sau de rezecţie segmentară dacă este evidentă şi enterita toxică necrotică (Wijesinha, 1984).
- *Enteroliţii* sînt supuşi demult (Atwell şi Pollock, 1960) unei subclasificări în enteroliţi adevăraţi (mineralizaţi) şi enteroliţi desicaţi (coproliţi sau fecaliţi). Enteroliţii desicaţi sînt rareori citaţi drept cauza unor obstrucţii ileale (Lorenzo, 1981) ei fiind specifici „mini-ocluziei apendiculare" cît şi blocajelor rectale (marile fecaloame la vîrstnici). Enteroliţii mineralizaţi sînt mai frecvent implicaţi în obturări jejunoileale (asociindu-se cu diverşi diverticuli) şi se impregnează fie cu săruri biliare (confundabili cu macrocalculii biliari veritabili, dar nu au colesterol şi pigmenţi), fie cu săruri calcare (similari pe radiografii directe „dinţilor" din teratoame) în care situaţie s-au comunicat în relaţie cu stricturi şi granulomatoze, rezultînd un amestec obstructiv redutabil!
- *Fitobezoarii* şi *trichobezoarii* sînt termeni suficient de consacraţi în istoricul chirurgical al OIA. Obiceiurile nutriţionale (pînă la ingestie de tărîţe crude) rămîn factorul cauzal major pentru fitobezoari, iar psihopatiile şi alte circumstanţe comportamentale pentru trichobezoari. Termenul *bezoar*, derivat din arabă *(badzehr)* sau persană *(padzahr)* defineşte în sens larg toate conglomeratele de substanţe alimentare sau/şi nonalimentare ingerate, acumulate şi ulterior fixate în lumenul digestiv. Sînt trei varietăţi compoziţionale: *trichobezoari (pilobezoari* amestecaţi eventual şi cu fragmente textile); *phytobezoari (hortobezoari)* formaţi dominant din mase vegetale insolubile şi nedigerabile (eventual cementate prin lianţi apăruţi din acţiunea sucului gastric asupra unor taninuri); şi *bezoarii con-*

---

[224] Se consideră că numai 5% din totalul corpilor străini glisanţi se fixează obstructiv în faţa barierelor morfofuncţionale: pilorul, curburile duodenale, valvula ileocecală, flexura sigmoidorectală şi canalul anal (DeBakey, 1980). Impactările faringolaringiene „asfixiante" se pot rezolva uneori prin manevra Heimlich!

[225] Pentru anii 1940 este sugestivă statistica lui Ochsner şi Rothshild cu privire la rezolvările chirurgicale a 150 cazuri cu obstrucţii jejunoileale şi colice prin corpi străini: 16% simple dirijări intraoperatorii prin „mulgere" (44% decese); 36% extracţii urmate de enterostomii temporare (70% decese); 48% extracţii cu enterorafie (23% decese). Mortalitatea mare se explica prin apelarea excesivă la enterostomii şi prin stadiul pe atunci încă embrionar al reechilibrării fluidoionice.

creționați *(heterobezoari)* alcătuiți din lacuri și vopsele („bezoarii profesionali") sau din substanțe („farmacobezoari") medicamentoase (bismut, magneziu, bicarbonat de sodiu, parafină etc.).

A fost remarcată incidența sporită a bezoarilor după gastroenteroanastomoze și rezecții gastrice cu montaje Billroth II, dar și după montaje Billroth I și vagotomii tronculare cu piloroplastie (Anselmi, 1980). Desființarea frînei pilorice (Juvara) permite exportul, însă atonia sectorului gastropiloroduodenal[226] pare factorul esențial al conglomerării resturilor alimentare grosiere la nivelul rezervorului gastric. Pentru fitobezoari s-au tentat dezobstrucții „chimice" (cu papaină, acetilcisteină, celulază în preparatul comercial gastroenterază) eficiente numai dacă conglomeratul nu s-a fixat prea distal (Lee, 1977).

(iii) **Obstrucția prin calcul biliar** („ileusul biliar") explică o fascinantă varietate anatomoclinică de OIA (fig. 11.45). Este cea mai tipică formă de obturație digestivă prin corp străin erodat transparietal[227] și are (în totalul etiologiilor OIA) o incidență variabilă geografic după frecvența litiazei biliare: de la peste 2% în nordul Europei la cca. 1%—2% în zona mediteraneană și SUA, pînă la numai 0,05% în China și Japonia[228].

Pornind de la comunicările istorice (Bartholin, 1654; Naunyn, 1892; Murphy, 1910; Gutman, 1935; Rigler, 1941) s-au consolidat ulterior jaloanele patogene, anatomoclinice, radiologice și chirurgicale ale „ileusului biliar". Se consideră că diametrul principal al unui calcul obstructiv trebuie să fie de minim 25 mm, deși s-au raportat impactări de calculi sub și eliminări naturale de calculi peste această limită[229]. Complicația migratorie digestivă a litiazei biliare survine prin constituirea în ani de zile (cu etape clinice sesizabile sau inexpresive) a unor diverse fistule biliodigestive, dobîndite în peste 90% din cazuri printr-un permanent proces aderențial și eroziv *distrofic-inflamator-alergic* (Juvara) la care contribuie gravitațional greutatea, iar agresiv-iritant mineralogia calculilor[230].

Fiind cel mai firesc contact topografic, comunicările frecvente (55% pînă la 80%) sînt stomele veziculoduodenale și coledocoduodenale; fistulizările veziculare în colon, antrul gastric, jejun, ileon sau direct în peritoneu adună împreună cca 15% din posibilități, iar fistulizările cutanate, în bazinetul renal și vezica urinară sînt și rarisime și neobstructive digestiv. Stomia coledocoduodenală (uneori veziculo-coledoco-duodenală cu eventuale implicații portale) cît și pasajul de macrocalcul erodant transampular nu sînt chiar rarități, dar se răsfrîng în tablouri clinice ce anticipează și depășesc în complexitate (icter, colangită, HDS, bilemie) eventualul „ileus biliar". Rolul coledocului ca exportator potențial de macrocalculi este subliniat și de comunicările de „ileusuri biliare" în absența veziculei (Lindsey, T.M., 1975).

---

[226] Au început și comunicările de fitobezoari după vagotomii supraselective (Altieri, 1982) iar corelația cu hipotiroidismul a rămas nesemnificativă.

[227] Traversarea transmurală digestivă cu expulzarea intralumenală a unui corp străin este un fenomen natural rațional; în acest mod se pot elimina și unele materiale textile sau metalice intraperitoneale, apendicii epiploici necrozați și calcificați, fragmente din cementarea protezelor de șold, calculi vezicoprostatici, litopedioni, sterilete etc.

[228] La vîrstele de peste 70 de ani, incidența „ileusului biliar" atinge 25% din toate ocluziile obturate (Hudspeth, 1970). În statistica Spitalului de Urgență, din cele 96 cazuri de obturări benigne cu OIA în 8 ani, 42 au fost „ileusuri biliare" adică o incidență globală de 1,3%; în țara noastră, serii reprezentative au raportat: Mureșan și Caloghera (1967), Andreoiu (1977), Juvara și Rădulescu (1980).

[229] Pentru 1 000 cazuri de ileus biliar, colectate și minuțios analizate din literatură (Day și Marks, 1975) s-a calculat o medie de 45 mm pentru diametrul maxim (variantă între 20 și 100 mm) și o greutate medie de 23,5 g (variantă între 4 și 68 g). La aceleași concluzii ajunseseră și McLaughlin și Raines pentru 19 692 cazuri, mondial adunate pînă în anul 1951.

[230] Sub 10% din comunicările digestivobiliare patologice (prin care pot fi ulterior eliminați și calculi) provin prin ulcere, cancere, traumatisme și iatrogenitate (Haffner, 1969).

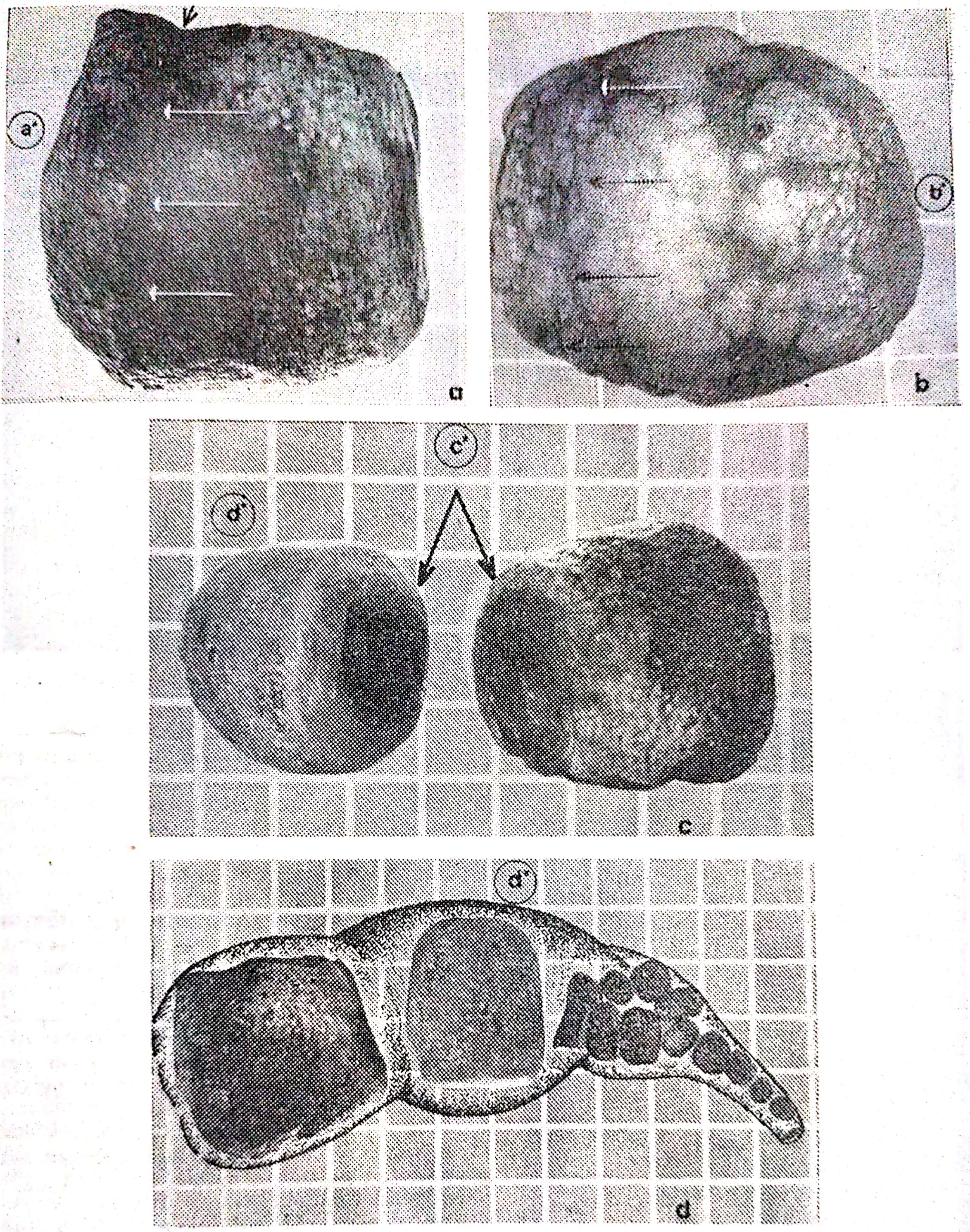

Fig. 11.45 A — Macrocalculi recoltați de la două cazuri cu „ileus biliar“; imaginile *a*, *c* și *d* aparțin aceluiași caz, la care în episodul ocluziv s-a extras calculul migrant (*a*) și într-un al doilea timp s-a rezolvat și litiaza veziculară restantă; macrocalculul din *b* (în realitate mai mic decît cel din *a*) a fost unic (cu extremitatea „veziculară“ convexă) și provine de la alt caz; orice macrocalcul tipic „ileusului biliar“ are una sau două amprente semicirculare (marcate în *a* și *b* prin săgeți) delimitante între extremitatea (a*) rugoasă (ce a traversat stratigrafia modificată inflamator a fistulei) și extremitatea mai netedă (adeseori ovoidală — b* — pentru calculii unici) ce a părăsit spațiul vezicular în ultimul moment; dacă extremitatea „veziculară“ (c*) este fațetată semnifică prezența a cel puțin încă unui calcul (d*) restant vezicular; relaparotomia la interval este în astfel de cazuri necesară și poate recolta întreaga pleiadă de calculi veziculari, reziduali, reconstituind *(d)* situația lezională anterioară fistulei.

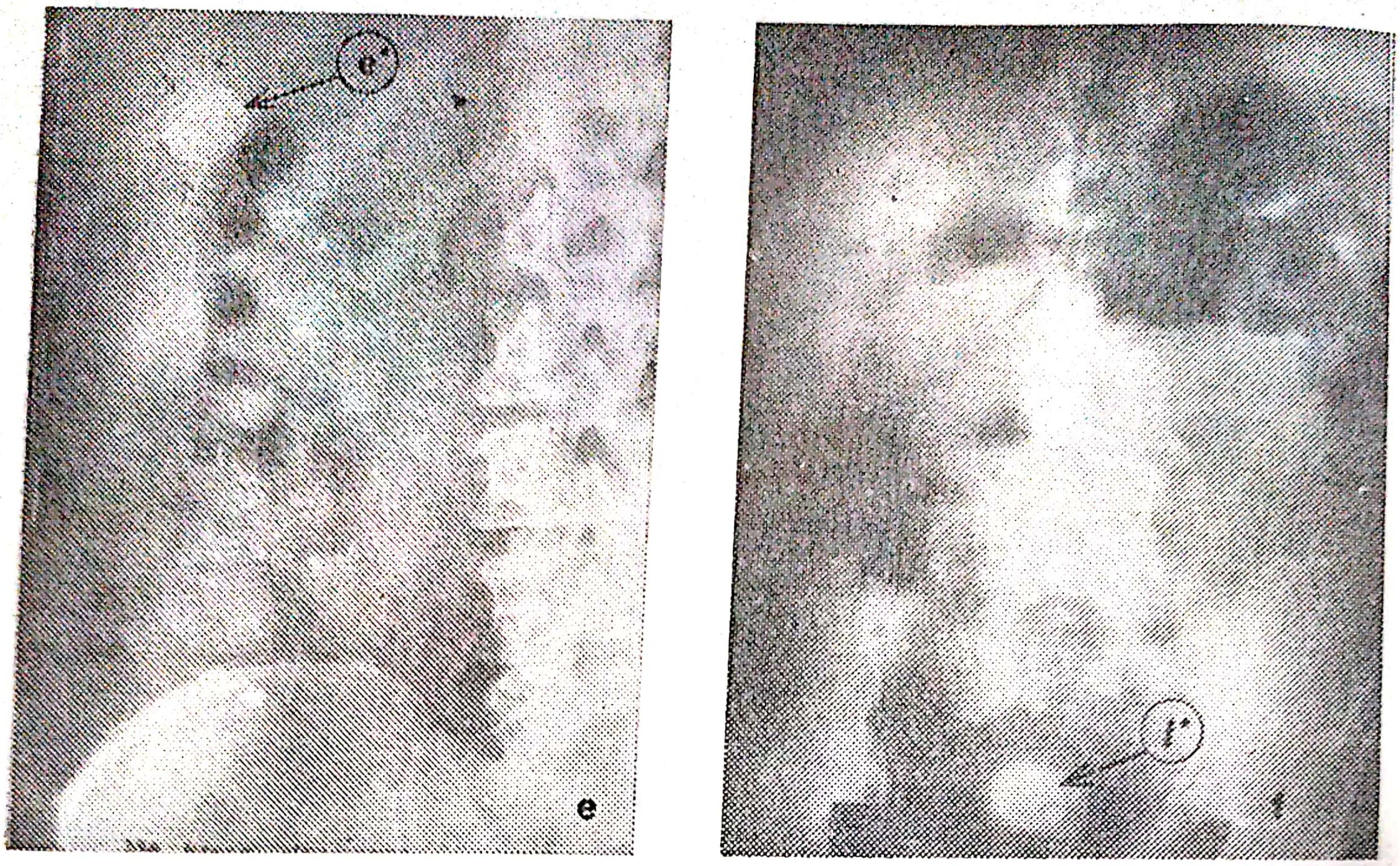

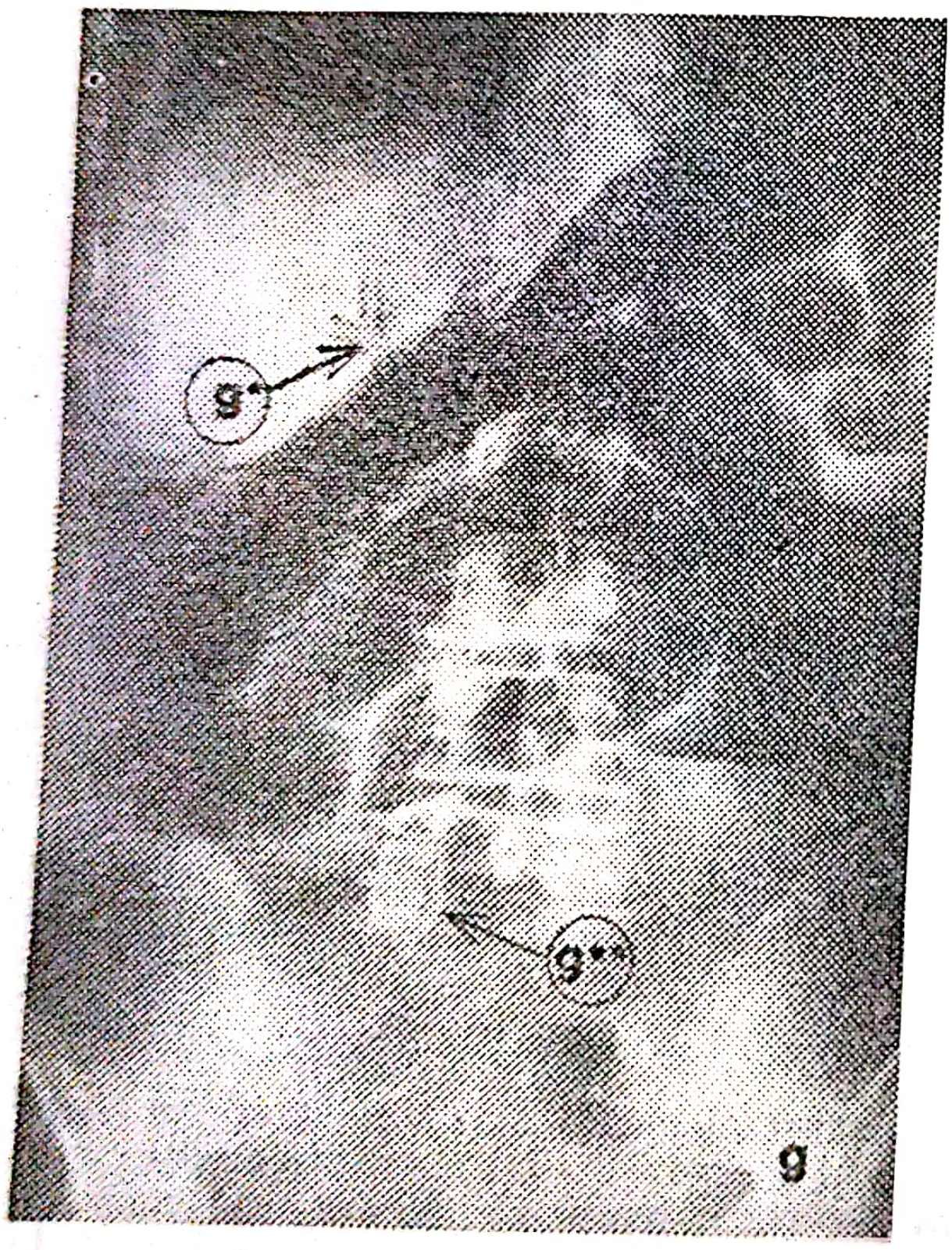

Fig. 11.45 B — Imaginile radiologice directe (clişeele aparţin colecţiei prof. I. Juvara) sînt uneori foarte utile: la o aceeaşi bolnavă, la care se dispunea de un clişeu de hipocondru drept efectuat în urmă cu cinci ani *(e)* pentru o suferinţă clinică modestă, s-a remarcat, în plin episod ocluziv, absenţa calculului din hipocondru (e*) şi apariţia lui (f*) în pelvis *(f)*; semiologia radiologică este întotdeauna suficient de bogată dar trebuie „căutată" cu atenţie: la ocluzia particulară intestinului subţire *(g)* se poate asocia schiţarea (g*) pneumobiliei (accentuată de distensia gazoasă) iar proiecţia calculului migrat (dependentă de conţinutul său calcar) este adeseori mascată de suprapunerile osoase pelviene (g**).

Patogenic, majoritatea calculilor expulzaţi digestiv sînt evacuaţi spontan transanal; călătoria în sens aboral poate fi stopată la diverse niveluri: în *pungile duodenale* (sindromul Bouveret), în sectoare supra (vărsături acide, fără bilă), juxta (pancreatită adiacentă posibilă) sau infraampulare (vărsături bilioase incoercibile) pentru cca 3% pînă la 10% din cazuri (Argyropoulos, 1979; Simici, 1981); în *segmente jejunale* (cu distensie modestă şi vărsături frecvente) pentru 15% pînă la 20% din cazuri (Wertkin, 1979); în *segmente ileale distale* (cu distensie apreciabilă și vărsături pînă la aspectul fecaloid) pentru 60% pînă spre 75% din situații. Localizările *gastrice*, manifestate și ele prin forme insolite de sindrom Bouveret (Romero, 1981; Guerriro, 1983), cît și cele *sigmoidiene* (Balsano, 1974; Dan Gerota, 1977) sînt excepționale, dar cele *sincron multiple* se citează la cel puțin unul din zece cazuri[231].

Fixările macrocalculilor se datorează mai puțin factorilor mecanici (deși pot preexista aderențe favorizante), cît mai ales *acțiunii mineralogice iritante a sărurilor biliare pentru reflexele paracrine intramurale:* dissinergia între hiperperistaltica fibrelor longitudinale din amonte și spasticitatea celor circulare din aval înfige calculul ca pe o sferă într-un con (segmentul intestinal spastic distal[232] pare că „nu primește calculul în lumenul său"). La locul de inclavare apare rapid un edem parietal cu evoluție stratigrafică ireversibilă spre necroză. Claustrarea în ileonul terminal s-a explicat prin îngustarea geometrică lumenală și concentrarea conținutului intestinal în urma resorbției de fluide, aproape terminată la acest nivel; o peristaltică ileală distală exagerată, în fața unei valvule Bauhin posibil hiperspastică, poate preta la dezorganizarea motilității; dar, ceea ce contribuie decisiv la stoparea pelerinajului intrusului biliar este *sensibilitatea ileonului terminal implicat constant în controlul final al circuitului enterohepatic al sărurilor biliare* (hiperconcentrat în plexuri Meissner și Auerbach, ileonul terminal este un *pace-maker* distal al motilității intestinala, captînd majoritatea corpilor străini migratori și cu atît mai mult pe cei „bogați în săruri biliare").

Macrocalculii obstructivi digestiv au de obicei trei porțiuni: un *apex* (angajat în procesul aderențial distrofic de traversare) încărcat în timp cu depuneri inflamator-calcare rugoase (devine „extremitatea agresivă" ce se va inclava în coridorul de pază ileal, a cărui spasticitate o și provoacă prin sărurile sale minerale); urmează un *segment mijlociu* reprezentat de unul sau două șanțuri incomplete, amprente ale staționării îndelungate la nivelul stomei; *ultima porțiune* (cca jumătate din întregul ovoid) rămîne în general netedă, fiindcă părăsește cavitatea veziculară în ultimul moment; dacă această porțiune este fațetată trădează persistența „în spatele ei" a cel puțin încă unui calcul virtual pretabil la o nouă migrare (vezi fig. 11.45 a și c).

Clinica poate fi caracteristică unei obstrucții de intestin subțire, instalată brusc la un cunoscut vechi litiazic sau după un recent istoric „cald" de tip colecistită acută cu plastron subhepatic (element diagnostic valoros pentru o traversare însoțită de inflamație și septicitate reactivată). Alteori, vîrstnicii nu-și mai amintesc de o eventuală suferință biliară în antecedentele lor îndepărtate, iar pasajul final (ultimul act al fistulei biliodigestive) se face indolor și aseptic, fără ecouri sistemic sesizabile; numai ocazional poate fi remarcat un subicter conjunctival[233]. Cazurile se recrutează din decadele peste 50 de ani (vîrsta „medie" este de 70 de ani), diabetul și arterioscleroza au incidența obișnuită, poate fi prezentă obezitatea, dar suficienți pacienți sînt slabi și deproteinizați; raportul femei-bărbați este 6:1 în America de Nord, de la 4:1 la 12:1 în Europa și 1:1 în Japonia; la o treime din cazuri nu se poate nota nici un „trecut biliar“ semnificativ! Formele clinice *atipice* abundă *(numai vărsăturile nu lipsesc niciodată)* depinzînd de modalitatea și de topografia inclavării; distensia minimă, sau absentă în localizările înalte, cît și migrarea intermitentă *(relapsing obturation)* a calculului pînă la locul de fixare definitivă explică parțial ezitările diagnostice. Asocierea de hematemeze sau/și melene la un tablou ocluziv intermitent, pe un „teren biliar“ trebuie să atragă, nu să abată, atenția asupra unei posibile constituiri, cu reacutizare, de fistulă biliodigestivă (Juvara).

---

[231] Recordul lui Henckey (12 calculi dispersați obstructiv pe duoden și jejun la un același caz) nu a fost depășit din anul 1943 pînă în prezent! Extragerea unui macrocalcul de 175 mm diametru din colonul transvers (Gray Turner, 1932) rămîne un alt „record" istoric! S-a citat și eliminarea de calculi biliari prin vărsături (Done, 1962).

[232] Intraoperator, spasticitatea tubulară distală este impresionantă; pentru fixările sigmoidiene un rol important îl au diverticulozele.

[233] Subicterul conjunctival la un caz cu OIA este preoperator și un semn de întrebare pentru posibilitatea unei carcinomatoze peritoneale cu metastaze hepatice!

Radiologia sprijină în primul rînd diagnosticul de ocluzie distală de intestin subțire (ceea ce este suficient pentru a apela la explorarea operatorie) în toate cazurile cu localizări tipice ileale. Funcție de impregnarea sa calcară se poate vizualiza macrocalculul ectopic, dar mai frecvent poate fi remarcată pneumobilia în cadranul abdominal drept superior[234]. Un tranzit baritat ar putea evidenția fistula (în sens digestivobiliar) dar este o explorare mai puțin logică în condițiile unei OIA; utilă poate fi endoscopia, depistînd eventual fistula cît și calculii fixați duodenal; dacă radiologia clasică orientează etiologic diagnosticul numai în pînă la 40% din cazuri, endoscopia a început să elucideze și ea pînă la încă 20% din cazuri (Bosco, 1981). Ecografia[235] poate sesiza macrocalculul migrat, cu condiția să se apeleze mai frecvent la acest gen de explorare îndeosebi în clinica ocluziilor intestinului subțire.

Rămîne „caracteristică“ ileusului biliar o *întîrziere a intervenției chirurgicale de 3 pînă la 7 zile față de debutul simptomelor*[236]. Inconsecvența semiologiei clinice (în cca jumătate din cazuri distensia nu impresionează) cu perioade de acalmie înșelătoare (asemănător cu ceea ce se întîmplă și în invaginațiile adultului), cît și raritatea cauzală (ce explică, fără să scuze, ignorarea de către clinician a acestei posibile etiologii), fac ca diagnosticul preoperator *etiologic* să fie numai *bănuit*, și aceasta doar în pînă la 30% din cazuri (Ellis, 1985). Suspectarea „ileusului biliar“ (cu condiția esențială să fie inclus în raționamentul inițial al etiopatogeniilor posibile) sporește într-o ocluzie tipică a intestinului subțire, dominată de vărsături și de alternanța crampe-acalmie, la femei vîrstnice, eventual fără cicatrice abdominale preexistente, cu un istoric biliar cel puțin frust[237].

Intraoperator, reperarea calculului jejunoileal este simplă[238] dar sînt greu de apreciat eroziunile mucosubmucoase, cît și suferința compresivă a peretelui intestinal. Numai în mod excepțional (calcul mic și ușor mobilizabil) se poate încerca împingerea distală cu expulzarea în cec; posibilitatea fixării ulterioare într-un sigmoid spastic (și ignorarea eventualelor leziuni mucosubmucoase) limitează această „rezolvare"; este însă judicioasă propulsia transmurală manuală spre rect dacă impactul s-a produs în sigmoid. Tentativa minimă de dislocare *retrogradă* a calculului este preferabilă, fiindcă poate permite extracția printr-o enterotomie proximală, într-o zonă parietală de cît mai bună calitate; *enterotomia supraiacentă* permite și o decompresie (prin aspirație dirijată), ameliorîndu-se stratigrafia butonierei antimezenterice, ce se va închide apoi transversal cu fire separate (în dublu plan). A fost propusă și tomia *distală*, într-un perete intestinal sigur sănătos (Ann, 1977) dar extragerea calculului poate fi uneori dificilă. Extracția printr-o enterotomie plasată *la locul de impactare* trebuie evitată (generează precaritatea rafiei, cu fistulizare, sau o „supraîncărcare" de planuri de sutură, cu stricturare); numai în situații de maximă nesiguranță se poate apela la o enterostomie temporară, dar nu în vechea manieră Witzel (Sénèque, 1960) ci în varianta modernă ilustrată în fig.11.24.

---

[234] Cînd, *cel puțin postoperator*, se „revăd“ filmele radiologice, atît imaginea directă a macrocalculului, cît mai ales pneumobilia sînt sesizabile *a posteriori* în aproape 75% din cazuri (Juvara).

[235] Bineînțeles că s-a apelat (cu succes diagnostic) și la tomografie computerizată (Kurtz, 1983).

[236] Adeseori se consumă cca 5—8 zile (limitele comunicate sînt între una și 30 de zile) pînă la prezentarea la spital (Greene, 1970) și alte 4—5 zile în spital (Day și Marks, 1975); în privința promptitudinii chirurgicale față de „ileusul biliar“ nimic pare că nu s-a schimbat în ultimii 20 de ani (Van Landingham, 1982)!

[237] Anamneza nu trebuie „completată“ postoperator! De la precizia diagnosticului etiopatogenic preoperator de cca 10% (Clavel și Mondor) sînt autori care pretind că au stabilit preoperator diagnosticul de ileus biliar pînă la 40% (Anderson, 1967), 50% (Cooperman, 1975) și chiar la 70% din cazuri (Kurtz, 1983).

[238] La duoden și sigmoid posibila impresie inițială (datorită „durității“) de „cancer“(!) este pasageră; este important însă să se depisteze și alte procese patologice (aderențe, stricturi) ce au favorizat impactul.

Dacă evoluția lezională parietală a atins necroza, *rezecția segmentară* se impune; strivirea și dilacerarea tunicilor intestinale trebuie minuțios apreciate fiindcă pot hotărî enterectomia și în absența unei necroze propriu-zise. Refacerea continuității intestinale nu este prea simplă în zona ileonului terminal, în condiții ocluzive la vîrstnicii multitarați. Oscilînd între anastomozele termino-terminale, cele latero-laterale și reimplantările ileale în cecoascendent nu trebuie uitată prudența ileotransversoanastomozei.

După căutarea altor eventuali calculi migrați sincron, dar fixați în alte zone critice, se explorează (cel puțin palpator) *spațiul subhepatic* pentru surprinderea calculilor restanți în depozitul vezicular (îndeosebi cînd extremitatea „veziculară" a calculului găsit este „concavă" sau „fațetată"). Cu efectuarea și a acestor gesturi exploratorii de ansamblu se consideră suficientă *intervenția chirurgicală în condițiile OIA*[239]. Controversele gravitează totuși în jurul necesității rezolvării fistulei biliodigestive *în același timp operator*. *Enterolitotomia cu atacul simultan al fistulei biliodigestive* s-a motivat fie prin coexistența altor calculi veziculari palpabili, fie prin pericolul unei reactivări de tip colecistită acută, fie prin riscul neoplaziei, fie prin incidența de cca 5% a recidivei obstrucției, printr-o nouă migrare a unor calculi abandonați intravezicular. Argumentul major de la care trebuie pornit în această veche dispută este că *enterolitotomia simplă* are numai ea singură o mortalitate actuală, de încă peste 10%, iar abordul chirurgical și a zonei colecistoduodenale dublează mortalitatea și în statisticile celor mai optimiști partizani (Cooperman, 1970; Giustra, 1977; Kurtz, 1983). Se știe demult că, dacă nu există și alți calculi veziculari (și cisticul este liber), fistula biliodigestivă are toate șansele să se închidă spontan (Raiford, 1962); riscul colangitei și a unei colecistite acute este suficient de scăzut iar o reintervenție le va preveni sau rezolva la timp; dacă se abandonează o veziculă încă „locuită" se va planifica o intervenție electivă la 30—45 zile ale cărui riscuri sînt mult diminuate.

Sînt două situații în care atacul fistulei biliodigestive *devine necesar în plină urgență ocluzivă*, indiferent de sporirea vertiginoasă a riscurilor:

---

[239] Trebuie făcut ceea ce este **imediat necesar** și potrivit rezistenței biologice a fiecărui caz (Juvara). Sînt inconsistente argumentele adepților asocierii la enterolitotomie și a rezolvării fistulei biliodigestive în același timp chirurgical.

— cînd coexistă colangita severă sau/şi hemoragia digestivă;

— dacă în fistula biliodigestivă a participat colonul; suprimarea comunicării hiperseptice este inerentă (Balsano şi Reynolds, 1974); locul extragerii calculului din colon devine obligatoriu colostomie temporară (după sigmoidolitotomie se poate însă efectua rafie la locul extragerii, fiindcă desfiinţarea fistulei veziculocolice din amonte va oferi posibilitatea unei colostomii proximale temporare de protecţie; depinzînd de starea biologică a cazului se face colecistectomie sau numai o colecistostomă).

Gravitatea acestei forme obstructive, aparent simplă ca mecanism obturant cît şi ca rezolvare chirurgicală în sine, poate să surprindă numai dacă se uită că diagnosticul şi promptitudinea terapeutică întîrzie încă prea mult şi că dezechilibrele fluidoionice şi inaniţia unei ocluzii intestinale acute se grefează întotdeauna pe terenul vîrstnicilor, a căror *fragilitate proteinotisulară este exprimată de însăşi constituirea fistulei biliodigestive!* Redutabile complicaţii postoperatorii cardiopulmonare pîndesc aproape jumătate din bolnavi, iar fistulele şi septicităţile parietale cu eviscerații apar în peste 25% din cazuri; mortalitatea a scăzut semnificativ de la 75% (Kirmisson şi Rochard, 1892) la 25—30% (Donati şi MacFarlane, 1950) dar rămîne încă între 15 şi 20% (Hildebrandt, 1979; Ellis, 1985).

11.12.6 MALIGNITATE OBSTRUCTIVĂ

La unul din cinci cazuri de OIA se depistează intraoperator o etiologie malignă; pentru vîrstnici această „posibilitate“ devine şi prima „eventualitate“ depăşind incidenţa aderenţelor. Deşi neoplasmul sigmoidorectal rămîne „ocluzia distală obturantă consacrată“ sfera noţională şi patogenă a malignităţii obstructive este cu mult mai bogată. Modalităţile prin care tumorile maligne întrerup tranzitul digestiv sînt extrem de variate: proliferări neoplazice propriu-zise obliterante colic dar şi precolic, telescopări de tumori pediculate, compresii şi invadări parietale din exterior, metastazare aderenţială cu sau fără ischemie, cu sau fără declanşarea unor vicii de poziţie secundare etc.; *se poate afirma că nu există mecanism ocluziv pe care malignitatea intraabdominală să nu-l utilizeze, în funcţie de localizarea iniţială a procesului tumoral, de spaţiul său de extensie şi de timpul evolutiv preclinic consumat.* Manifestările ocluzive acute ale malignităţii intraabdominale semnifică stadialităţi avansate anatomovisceral şi oncobiologic; contează însă şi startul digestiv propriu-zis *(endodermal)* sau extradigestiv *(ecto-mezodermal)* al malignităţii, cît şi apariţia ocluziei la un neoplazic cunoscut (anterior explorat chirurgical şi rezolvat, sau nu, oncologic) sau instalarea *de nuovo* a unui sindrom ocluziv la un caz dat, fără antecedente notabile.

Cazurile anterior operate pentru neoplasme intraabdominale se reinternează practic cînd devin din nou simptomatice, motivul frecvent fiind instalarea unui episod ocluziv[240].

---

[240] Wangensteen a fost şi iniţiatorul primului program prospectiv (1948) al reintervenţiilor dirijate la pacienţi clinic încă asimptomatici *(second-look*-uri la intervale repetate, de 6—12 luni, timp de 5—6 ani!) după o operaţie primară pentru cancer intraabdominal; deşi astfel de programe au fost ulterior efectuate şi în multiple alte unităţi europene specializate, popularitatea lor a fost frînată de factori organizatorici, economici şi deontologici (Dudley, 1980). S-a propus în schimb depistarea eventualelor recidive prin dozarea periodică a variaţiilor de concentraţie plasmatică a antigenului carcinoembrionar; considerînd depăşirea limitelor maxime admise drept „valori de alarmă“ (peste 5 ng/ml) Welch J.P. şi Donaldson G.A. (1982) au efectuat „*second-look*-uri dirijate“ reuşind re-rezecţii, uneori cu

În situaţia unei OIA survenită *la un caz cu antecedente neoplazice sigure* raţionamentul clinic depinde mult de intervalul temporal scurs de la momentul diagnostic precedent şi trebuie să parcurgă un canon permanent verificat de experienţa fiecărui chirurg:

— cauza actuală poate fi o leziune benignă cu cît a rămas mai îndepărtat în timp actul operator anterior[241] sau cu cît neoplazia cunoscută (eventual extraabdominală) a fost în mai redusă relaţie histogenetică cu endodermul;

— cauza poate fi o leziune malignă cu totul independentă de precedenta şi, în consecinţă, posibil rezecabilă oncologic; sînt aşa-numitele tumori asincrone (metacrone), care pun condiţia să fie depistate peste limitele maxime de timp (5—10 ani) internaţional admise pentru endoderm[242] mai ales dacă apar şi în teritoriul aceluiaşi viscer;

— cauza este întradevăr o recidivă evidentă dar care poate fi încă rezectabilă (deşi neoncologic) sau cel puţin pretabilă la un procedeu de şuntare internă sau la o derivaţie externă;

— în fine, cauza ocluziei poate fi o recidivă extinsă cu depăşirea oricăror posibilităţi tehnice, dar numai laparotomia poate oferi certitudinea că s-a încercat şi ultimul efort, justificîndu-se ulterior iradierile paliative, citostaticele sau/şi imunoterapia, chiar dacă au trădat şi ele multe speranţe!

Cîteva trăsături clinice generale se impun în malignitatea obstructivă: corticoterapia şi opiaceele amputează durerea cît şi o eventuală reacţie febrilă, dar şi multe citostatice generează vărsături şi febră iar iradierile pot explica episoade ocluzive sau icterice; slaba reactivitate a terenului[243] măcinat prin şocul cronic al bolii de fond (anemie, leucopenie, trombocitopenie, hipoproteinemie, deshidratare globală preexistentă) suportă grefarea periculoasă a deshidratării acute intersectoriale, iar suferinţele ischemice şi septice sînt torpidizate clinic (febra aparţine mai mult unei metastazări active sau unor reputate neoplasme „calde“ şi mai puţin necrozelor, ce evoluează perfid); imunitatea învinsă (vlăguită uneori şi chimioterapic) explică absenţa leucocitozei şi a răspunsului inflamator eficient[244]; sînt mai frecvente suprainfecţiile micotice şi virale (cu limfocitoză) cît şi tulburările severe de coagulabilitate. Cînd evoluţia este încărcată de „atipii“ şi cumulul de date semiologice nu permite corelaţiile uzuale, dar clinic ocluzia este manifestă, substratul cauzal se dovedeşte a fi carcinomatoza peritoneală (vezi şi 9.6.2).

(i) **Tumorile primitive ale intestinului subţire** păşesc în prezent peste pragul coordonării datelor statistice[245]. Disputele incomplet rezolvate pentru

---

viza oncologică! Datorită implicării malignităţii (sarcoame tip Kaposi, limfoame non-hodgkin-iene, stări leucemice etc.), alături şi de alte patologii grefate pe imunodeficienţă (micoze, bacterioze, viroze şi parazitoze), drept criteriu indirect în diagnosticul stărilor de AIDS şi ARC, la dozările de antigen carcinoembrionar s-a adăugat, recent (la subiecţii consideraţi cu „risc sporit“) chiar şi testul ELISA!

[241] Două treimi din recidivele endodermale intraabdominale apar în primii doi ani postoperator, indiferent de stadiul lor de depistare concretă iniţială (Spratt, 1984).

[242] Există însă controverse: o eventuală tumoare sincronă, dar nedepistată la prima intervenţie pentru o altă tumoare, poate fi ulterior interpretată fie ca metacronă, fie ca o „recidivă“ (!) astfel încît există tendinţa de a se impune un interval liber de minimum 10 ani (Ellis, 1985) pentru a consemna drept metacronă o a doua leziune malignă dezvoltată în topografia aceluiaşi viscer.

[243] Tocmai acest teren debilitat motivează paradoxul urgentării intervenţiei chirurgicale şi la neoplazici în cazul unei OIA, cu asumarea tuturor riscurilor, fără a mai aştepta ca acestea să crească în plus, îndeosebi pe seama septicităţii!

[244] Neoplazicii dezvoltă şi colecţii purulente atipice atît pre, cît şi postoperator (Juvara).

[245] Studiile clinice europene, începînd cu Lecène (1904) Okinczyc (1923) Victor Dimitriu (1947) Brocq şi Poilleux (1955) Chanoine (1956), au continuat cu comunicări de cazuri izolate, sau de serii mici (abundente şi în literatura noastră de specialitate) în timp ce anglo-saxonii au trecut la colaţionări şi comparări de loturi mari (sînt frecvente analizele pe serii de sute şi chiar mii de cazuri) dintre autori distingîndu-se: Ebert şi Zuidema (1965) Dorman şi Cohn (1967) Kniper (1970) Vuori (1971) Silberman (1974) Wilson şi Thorbjar-

variantele histologice motivează mult din confuziile clinice și terapeutice; prin trecerea definitivă a carcinoidelor în grupul tumorilor maligne (conform convențiilor internaționale anatomoclinice, stabilite după 1980) proporția actuală pentru jejunoileon a devenit: 40% tumori benigne și 60% tumori maligne.

Diagnosticul este o *descoperire intraoperatorie* în o treime pînă la 50% din cazuri cu prezentare pentru *complicații* de tip ocluziv (cca 25%) hemoragie digestivă inferioară (10—15%) sau perforații (5—10%); în celelalte aproape 50% din cazuri „necomplicate acut“ diagnosticul preoperator rămîne prezumtiv, orice explorare „modernă“ nereușind să ajute decisiv clinica nespecifică (vezi și 4.10). Este astfel explicabil că metastazele sînt prezente de la prima operație în 60% din cazuri, iar peste 25% sînt leziuni nerezecabile la adresabilitatea prin complicații (DeVita, 1982).

Faptul că numai 1—3,5% din totalitatea neoplasmelor tubului digestiv apar la intestinul subțire (acesta reprezentînd 75% din lungimea intestinului primitiv și 90% din **suprafața epiteliului endodermal**) rămîne un vechi și cunoscut paradox ce așteaptă în continuare explicații[246]. Peste 50% din localizările maligne primare afectează ileonul, urmînd, în ordine, jejunul, duodenul și diverticulul Meckel. Pentru 2 000 de cazuri, complet diagnosticate, incidența histologică a fost: 53% adenocarcinoame (preferă duodenul „doi“ și „trei“), 23% carcinoide, 13% diverse limfoame (în aria mediteraneană limfoamele ileale ating 60%) 7% leiomiosarcoame (jejunul este preferat de sarcoame), 2% melanoame și 2% alte varietăți.

Cînd se *intervine chirurgical pentru complicații de tip ocluziv*, după „șocul diagnostic“ inițial, nu este indicată și o prea mare precipitare a deciziilor, fiindcă hotarele între benignitate și malignitate și între gesturile curative și cele paliative nu sînt întotdeauna foarte clare și *nici prea codificate pentru intestinul subțire;* în plus, nu trebuie uitat că primul obiectiv rămîne dezobstrucția, cu asigurarea postoperatorie a unor condiții vitale cel puțin minimale!

Pornind de la situația „fericită“ a leziunii localizate se poate greși în minus considerînd drept benignă o tumoretă în realitate malignă; după rezolvarea unei telescopări, a unei volvulări, sau la locul de obturare tumorală, aprecierea benignității solicită mult responsabilitatea chirurgului. Benignitatea poate fi sugerată de aspectele de ansamblu ale formațiunii pediculate sau sesile (lipoamele sînt subseroase, fibromioamele au contact intramural, polipii, neurinoamele și angioamele „rulează“ endolumenal) și este sprijinită de absența adenopatiei, dar enterotomia exploratorie nu poate fi evitată; aceasta permite un mai precis diagnostic macroscopic, o decompresie dirijată, cît și exerezele cu „guleraș“ mucos, urmate de enterorafii; în caz de dubiu (tumoreta malignă este „ceva mai dură“ și mai „fixată“ parietal) și în imposibilitate de precizare histologică extemporanee se vor practica rezecții segmentare, fiind recomandabil riscul de a greși în plus!

Tumorile carcinoide sînt relativ ușor de recunoscut (cînd au cel puțin un cm diametru) în teritoriul ileal predilect, după tenta lor alb-gălbuie[247] și dezvoltarea intraparietală fermă în submucoasă (pornesc din celulele enterocromafine de la baza glandelor); rezecția segmentară, cu un teritoriu larg de mezenter adiacent, este definitiv omologată pentru carcinoidele intestinale; toate metastazele (posibil izosecretante) depistabile se recomandă

---

narson (1974) Morgan și Busuttil (1977) Freund (1978) Mittal (1980) Osteen (1980) Pack și Shields (1983) Williamson și Welch C.E. (1983) Ouriel și Adams (1984).

[246] Frapanta discrepanță a susceptibilității la malignizare între jejunoileon și colon (neoplasmele colice sînt de 35—40 de ori mai frecvente) a condus la cîteva „ipoteze“ dintre care unele merită citate: particularități de imunitate celulară locală (surplus de IgA în enterocită); existența unor enzime microzomiale (hidroxilaza benzpirenică) în enterocită, capabile să detoxifice substanțele cancerigene exogene; tranzitul rapid, fluidul alcalin și mai puțin septic oferă și o protecție oncologică favorizantă pentru jejunoileon etc. (Wattenberg, 1971; Lowenfels, 1973; Braasch, 1980).

[247] Tumorile carcinoide intestinale au fost semnalate de Lubarsch, O. (1888) termenul propriu-zis fiind lansat de Oberndorfer, S. (1907). Considerate inițial particulare apendicului (apoi pentru sectorul ileoapendicular) formează în prezent un vast sindrom APUD clasificat după cele trei segmente ale intestinului primitiv; sincron multiple sînt în cca o treime din cazuri, iar net „gălbui“ devin macroscopic abia după utilizarea fixatorilor. Carcinoidul este un „apudom“ sigur malign cînd depășește 1,5—2,5 cm (Peck, J.J. și Rosoff, L., 1983).

să fie extirpate în acelaşi timp operator (Waldenstrőm a efectuat primele ovariectomii tactice în carcinoide, iar Ogilvie a impus metastazectomiile hepatice).

Cînd malignitatea este evidentă, se poate apela la sancţiuni cu scop curativ în intenţie: enterectomii largi (pînă la subtotale), ileohemicolectomii drepte pentru localizările distale şi chiar duodenopancreatectomii cefalice pentru localizările duodenale. Se rezecă tub intestinal peste limitele parietale extratumorale de 10—20 cm, pericolul fiind de fapt în limfaticele mezenterice (Al. Prişcu). În scop paliativ se efectuează enterectomii neoncologice (dar dezobstructive în condiţiile OIA), scurtcircuitări interne cît şi derivaţii externe proximale (ileostomii, jejunostomii) oricît ar fi de spoliative nutriţional. Postoperator se poate apela la citostatice (pentru adenocarcinoame), la radioterapie (pentru limfoame) sau la terapie antiserotoninică (pentru carcinoide) dar cu beneficiu incert. După rezolvările *în urgenţă* ale *tumorilor maligne obstructive pentru intestinul subţire* supravieţuirea la 5 ani nu depăşeşte 25% în cele mai optimiste statistici; prognostic mai favorabil au carcinoidele şi limfoamele, cît şi toate localizările meckeliene; topografic, prognosticul se înrăutăţeşte în sens aboral (de la ileon spre jejun şi duoden).

(ii) **Cancerul de colorect** (vezi şi 6.3) permite consolidarea mondială a unor date statistice de valoare[248]. Cu toate posibilităţile actuale în obţinerea unui diagnostic precoce (bănuiala cancerului colic începe sub vîrsta de 40 de ani), *adresabilitatea primară este sub forme ocluzive acute în cca 20% din toate localizările colice*, procentul devenind 45%—75% pentru frecventele variante infiltrativ-stenozante stîngi; ocluzia este posibilă şi în localizările colonice drepte (Roux), iar variantele de *closed-loop* (fig.11.46) conduc, în pînă la 5% din situaţii, la perforaţii diastatice situate cecal sau/şi juxtatumoral.

Obiectivul esenţial în situaţia unei ocluzii colice acute rămîne rezolvarea distensiei şi a obstrucţiei prin cele mai simple soluţii; s-au adunat însă şi suficiente dovezi că *ablaţia obstacolului tumoral, în acelaşi timp operator, ameliorează semnificativ prognosticul la distanţă*, astfel încît raţionamentul tactic al chirurgului (cu accent pe ocluzie) trebuie să echilibreze parametrii clinico-evolutivi ai terenului şi ai extensiei lezionale cu riscurile tehnice imediate. *Atitudinea în obstrucţiile colonice acute nu poate fi codificată* (sînt suficiente controverse şi în situaţiile elective) dată fiind mulţimea variabilelor, ce limitează gesturile chirurgicale uneori la minimum, alteori obligîndu-le la maximum; oscilînd între derivaţii şi rezecţii (la rîndul lor, paliative sau curative în intenţie) chirurgul le poate combina şi adapta fiecărui caz. Cu cît obstacolul este mai puţin „ocluziv" se pot utiliza toate tipurile de rezecţii, cu sau fără anastomoze primare, dar numai hemicolectomia dreaptă este demult şi unanim admisă într-un episod tipic de OIA.

---

[248] Dintre seriile cert reprezentative comunicate în ultimele decade trebuie amintite: Lockhart-Mummery, Pemberton şi Dukes (între 1925—1952) Cutler (1969) Bacon şi Morson (1970) Roux, Mouchet şi Vayre (1972) Welch C.E. şi Beahrs (1975) Lagache (1982) Dixon (1983) Goligher şi Parks (1984). Analizîndu-se miile de cazuri însumate se apreciază un procent de rezecabilitate de pînă la 95% şi o mortalitate imediată de sub 5% pentru chirurgia rectocolică electivă, *faţă de numai 50—75% rezecabilitate imediată şi o mortalitate oscilînd între 10—30% pentru chirurgia aceloraşi localizări neoplazice cu prezentare de tip OIA.* Pe de altă parte, *incidenţa recidivelor şi şansa supravieţuirii în timp s-au dovedit sensibil egale între chirurgia electivă şi intervenţiile efectuate în urgenţă*, demonstrînd că prognosticul la distanţă depinde de factori oncoimunitari încă destul de insensibili faţă de eforturile chirurgicale; este evident faptul că prognosticul imediat este întunecat mai mult de parametrii patogeni ai ocluziei înseşi decît de malignitate! Comunicările privind exclusiv cancerele colice obstructive sînt ceva mai rare şi cu un număr proporţional redus (la cca o cincime) de cazuri: Turrell (1960) Arnold (1961) Ţurai (1966) Dragomir şi Jitaru (1967) Ragland (1971) Burdescu şi Toniza (1976) Carson (1977) Staudacher (1978) Soare (1980) Betzler (1980) Becker şi Clain (1981) Klatt (1981) Ohman (1983).

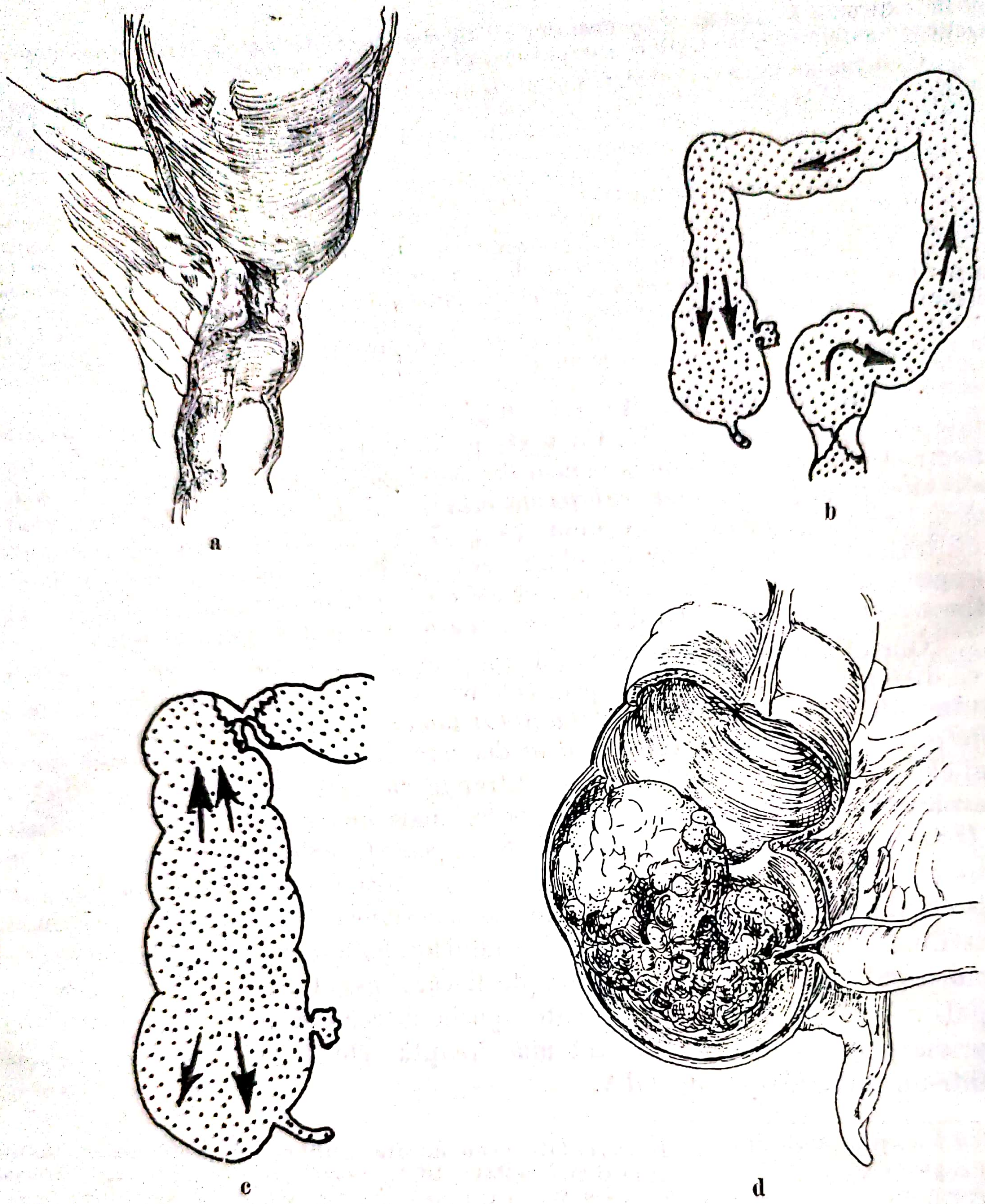

Fig. 11.46 — Două treimi din tumorile colonice cu manifestare clinică inițială printr-un episod ocluziv sînt „virole“ *(a)* plasate distal de unghiul splenic; întreg ul colon devine o ansă dublu închisă în cazul unei valvule Bauhin unidirecționate *(b)*, dar nu sînt rare obstrucțiile schiroase ale transversului *(c)* și nici evoluția invadantă obturant a cancerelor „encefaloide“ din sectorul cecoascendent *(d)*.

Pentru localizările ocluzive stîngi, rezecțiile urmate de anastomoze interne au avut și au încă suficienți adepți, apelîndu-se adeseori la ingenioase artificii de protecție, ce sînt în realitate tot decompresii temporare externe (fig. 11.47). Chiar dacă posibilitățile de decomprimare și antiblastie intraoperatorie pot fi atinse și în OIA, *mediul septic dictează prudență* și o colostomie proximală este întotdeauna utilă oricărei anastomoze imediate, ce a urmat unei rezecţii colice distală faţă de unghiul splenic[249]. Limitînd riscurile şi respectînd suficient şi imperativele oncologice, pentru *neoplasmele ocluzive ale colonului stîng* s-au reactualizat cele „trei intervenţii seriate“ dar într-o altă dinamică: colostomie proximală, la mare distanţă faţă de leziune (se preferă stomie pe transvers sau cecostomie) *ca prim timp decompresiv; colectomie stîngă* (curativă în intenţie) cu execuţie apropiată spre 2—3 săptămîni faţă de episodul ocluziv; după alte 2 săptămîni, închiderea colostomiei efectuată ca timp iniţial şi păstrată în timpul doi ca protecţie temporară. În plus, tendinţa actuală (Williams şi Dixon, 1983) de a reduce sub 5 cm limita de securitate distală a rezecţiei subtumorale sigmoidorectale oferă un caracter „aproape oncologic“ operaţiilor tip Hartmann, cît şi modificărilor aduse tehnicii Paul-Bloch-Mikulicz[250]. Deoarece şi aceste două variante (generatoare de „operaţii în doi timpi“) cîştigă teren în OIA, se impun alte două sublinieri:

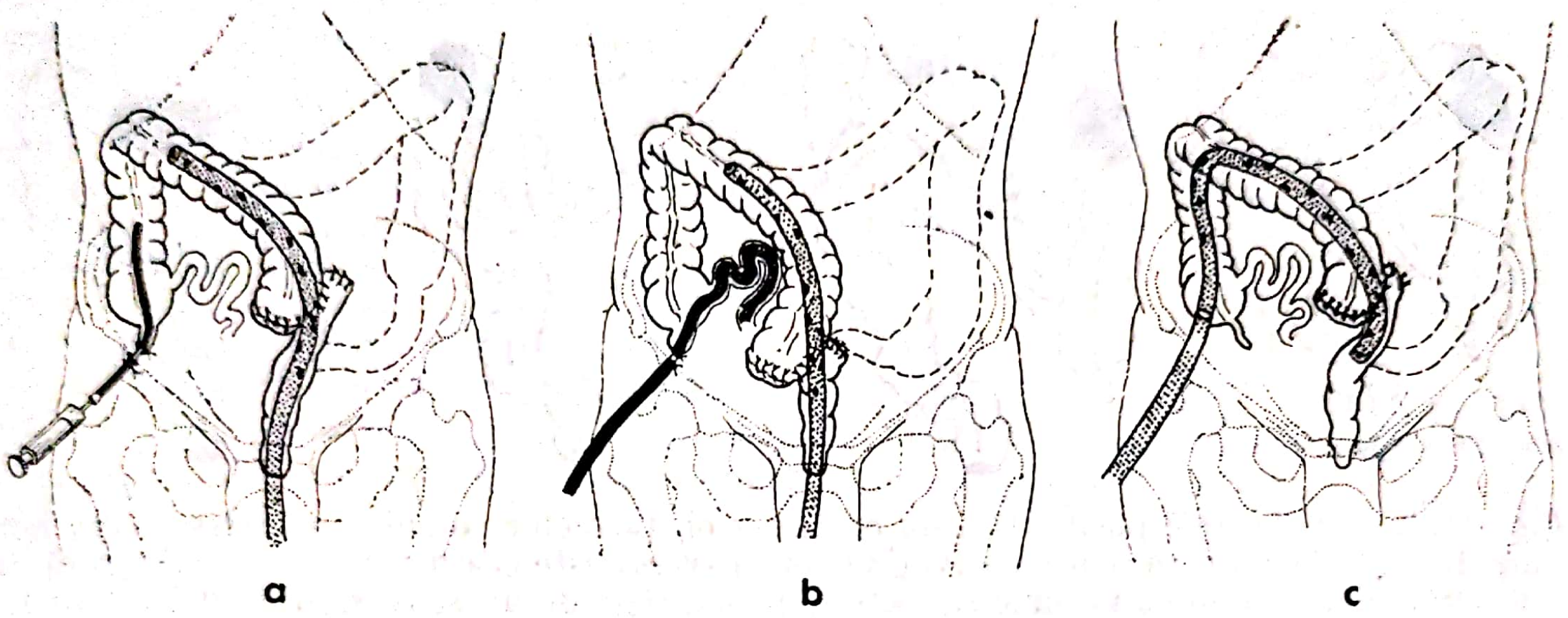

Fig. 11.47 — Hemicolectomii stîngi executate în ocluzie acută (Staudacher V., 1978) securizate prin diferite artificii de decomprimare externă temporară: *a* — la sonda groasă, multiperforată, plasată rectocolonic transanastomotic, se asociază (prin apendicostomie) o mică sondă, utilă unor instilaţii de antibiotice şi citostatice; *b* — dacă a coexistat şi distensia ileală, se montează transapendiculocecal o sondă mai groasă, tot multiperforată, pentru decomprimarea ileojejunală, izolată de mediul septic al spaţiului colorectal; *c* — o unică sondă groasă poate fi introdusă printr-o cecostomie şi trecută transanastomotic.

- pentru că o „virolă“ distală oferă (în urgenţă) imediat „imaginea obstacolului“, o explorare superficială poate ignora un neoplasm sincron („de unghiuri“) deocamdată încă permeabil sau o metastază jejunoileală „de contact“, cu potenţial viitor obstructiv;
- dacă se uită că însăşi tumoarea distală, dar mai ales „mantaua ei sclerolipomatoasă“ retractă materialul colic, se poate prea repede condamna un neoplasm rectosigmoidian ca nerezecabil; o decolare presacrată minimă

---

[249] Pentru segmentele necrotice hiperseptice se apelează din nou la tehnicile de rezecţie cu „anse închise“ preluate încă de la Parlavecchio (1893) Halsted (1910) Pringle (1924) Perret (1927) Pauchet (1934) Wangensteen (1940) şi „modernizate“ de Zollinger, R.M.Jr. (1975) Turnbull, R.B. Jr. (1977) Welch, J.P. (1984), inclusiv cu introducerea *stapler*-elor (Ravitch, M.M., 1974).

[250] Invazia neoplazică intramurală distală se pare că trece de un cm numai în formele de cancere nediferenţiate ajunse în stadiul C al lui Dukes!

aduce adeseori suficientă „stofă" unei tumori „fixată" în realitate numai inflamator (Juvara).

Derivaţiile interne (deşi evită servituţile celor externe) sînt *cu atît mai nesigure*[251] *cu cît este ocluzia mai avansată;* necesitînd şi închideri de breşe intraperitoneale, aduc dificultăţi în plus la reintervenţii (excepţie face ileotransversostomia ce este şi sigură şi favorabilă timpului de exereză ulterioară) atunci cînd sînt efectuate cu intenţie temporară; rămîn eventual utile cînd nerezecabilitatea anatomică le oferă un caracter definitiv (fig. 11.48).

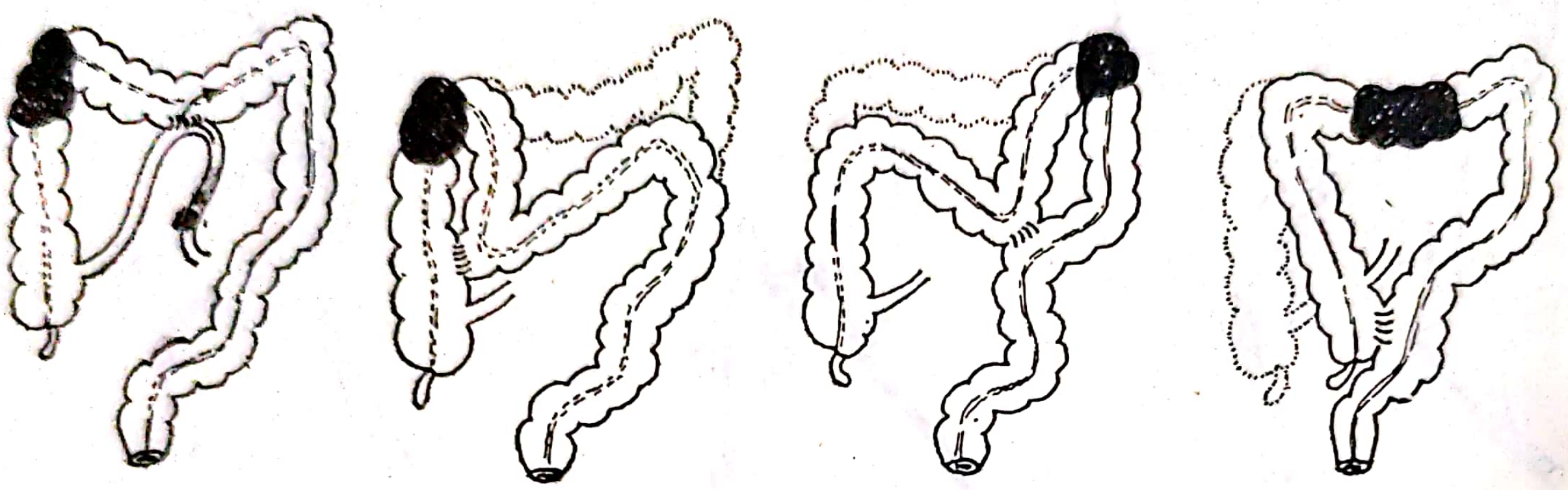

Fig. 11.48 — Diferitele posibilităţi de ocolire a obstacolelor colonice ocluzive (după Serfling H.J., 1978); dintre toate, derivaţia ileotransversă este cea mai utilă (şi mai sigură) în leziunile nerezecabile anatomic sau care pot beneficia de un repaus „antiinflamator"!

Derivaţiile externe s-au consolidat drept cele mai „sigure" proceduri în OIA; servituţile lor pot fi numai provizorii (intervalul pînă la reintervenţie are tendinţa să fie scurtat chiar sub două săptămîni) şi efectul spoliativ este neimportant (inclusiv cecostomiile şi ileostomiile temporare pot fi eficient reechilibrate nutritiv parenteral). Colostomia proximală, ca gest unic, se recomanda clasic la 10—15 cm în amonte de tumoare, această preferinţă avînd încă suficienţi susţinători; sporesc însă semnificativ aplicaţiile colostomiei transverse (vezi fig. 11.26) şi ale cecostomiei (fig. 11.49).

(iii) **Particularităţile terapeutice generale în malignitatea obstructivă avansată** (pînă la „carcinomatoză") sînt dominate de dublul caracter al actului chirurgical: intervenţia se adaptează stadialităţii oncologice şi anatomice (precizată macroscopic prin ecuaţia lezională depistată intraoperator) *rămînînd însă permanent subordonată şi situaţiei ocluzive.* Pornindu-se de la triada obiectivelor minimale (decompresie-derivaţie-drenaj) se ajunge şi la rezecţii! Cîntărind, *fără un pesimism exagerat*, dezavantajele accidentului ocluziv pe un teren neoplazic se începe cu esenţiala reechilibrare fluidică şi metabolică, iar dacă situaţia evolutivă permite se apelează şi la examene baritate; fiindcă precizarea sediului este de mare folos atît strategiei cît şi tacticii terapeutice; localizările jejunoileale (inclusiv diseminările) sînt adeseori incomplete şi pot răspunde (cel puţin temporar) tratamentului conservator axat pe decompresia proximală aspirativă; pentru obstacolele colonice „proba de timp" trebuie, dimpotrivă, scurtată fiindcă decompresiile cu sonde proximale sînt ilu-

---

[251] Dilataţia anală, novocainizările sfincteriene sau/şi sfincterotomia, efectuate imediat postoperator (sau/şi repetate ulterior) au o importanţă deosebită, mai ales după toate intervenţiile soldate cu anastomoze interne pentru neoplasmele colice obstructive (Juvara).

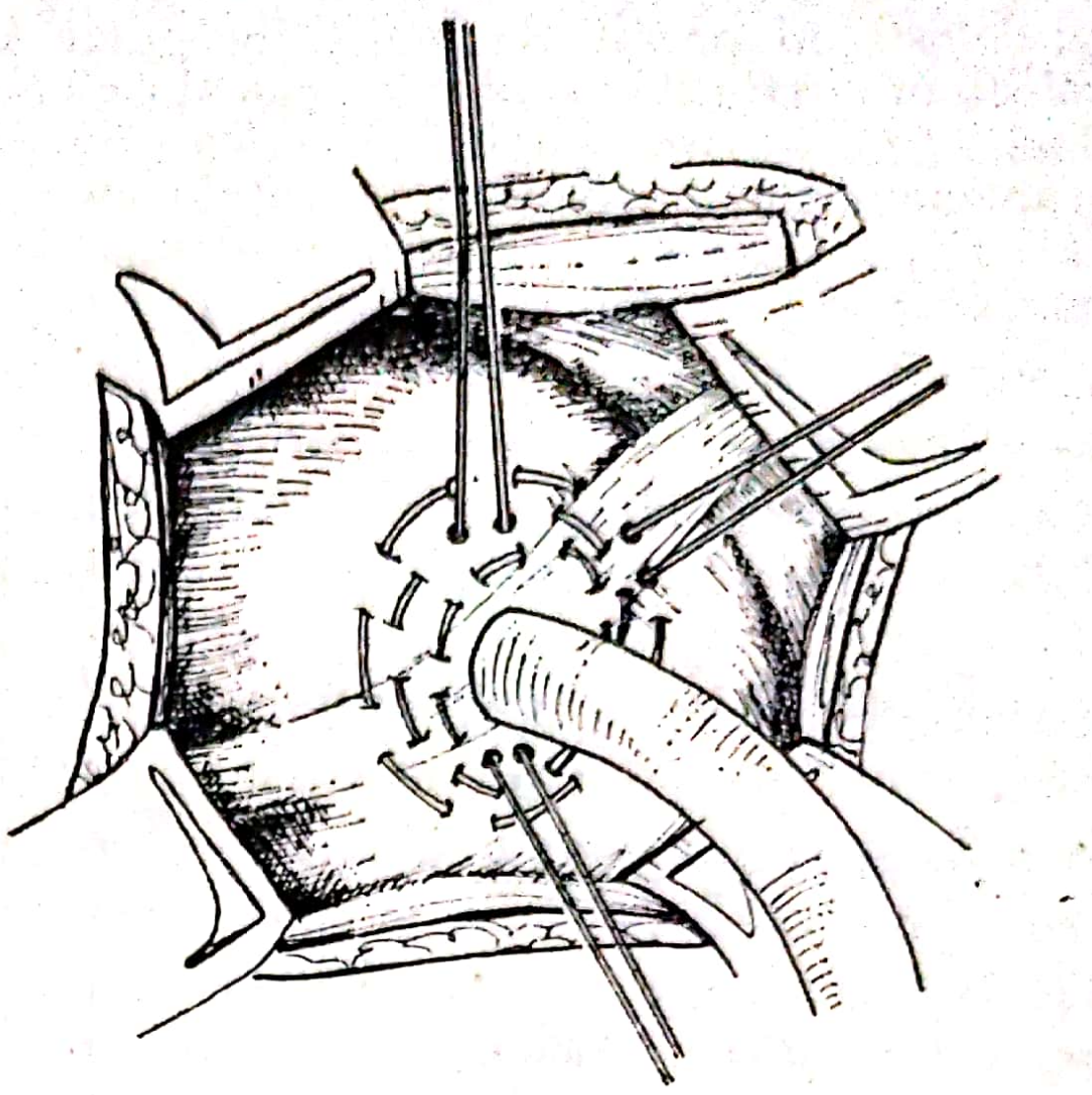

Fig. 11.49 — Cecostomia (cu „amănunte“ de tehnică prea puţin modificate de la minuţioasa descriere a lui Gibson din anul 1902) revine în actualitate; strategic, nu mai este vorba de vechea execuţie „oarbă“ (deşi nimeni nu exclude nici în prezent, cînd este impusă de precaritatea cazului, o eventuală cecostomie directă cu anestezie locoregională) ci de alegerea cecostomiei (oricum mai eficientă şi mai „manevrabilă“ faţă de o stomă subangulocolică) ca procedură de decomprimare după efectuarea bilanţului lezional în cadrul unei laparotomii; întreţinută prin spălături cu ser fiziologic (de două ori pe zi) şi executată fără tracţiune exagerată cecoileală, este o excelentă „supapă de siguranţă“ (Juvara) pentru tactica operaţiilor seriate; în distensiile cecale avansate se recomandă o prealabilă aspirare gazoasă cu un trocar tipic (sau improvizat) după care se introduce (printr-o tomie cu electrocauterul pe locul puncţiei) unul dintre cele mai groase tuburi autostatice de care se dispune (Pezzer, Foley, Winsburg-White etc.) în jurul căruia se plasează două-trei burse în maniera Stamm (realizînd o „valvulare internă“ cecală, favorizantă unei ulterioare închideri spontane).

zorii, iar pericolele distensiei cecale sînt severe; în astfel de cazuri poate fi salutară o *cecostomie minimă* (Juvara), o *colostomie pe transvers* sau chiar o *ileostomă temporară*, efectuate ţintit cu anestezie locoregională[252]; după îmbunătăţirea posibilă a stării biologice se vor spori pretenţiile terapeutice în faţa unei homeostazii refăcută parenteral în cca 2—3 săptămîni. Cînd sînt manifeste complicaţiile septice (perforaţii libere, abcese piogazoase sau fistule interne) gesturile chirurgicale şi anestezice sînt nevoite să se amplifice!

Diseminările jejunoileale (fie personale, fie importate de la ovar, colon, stomac, pancreas etc.) reprezintă cea mai „rea“ posibilitate; malignitatea jejunoileală are un comportament aderenţial particular: punţile şi conglomeratele, tumorale şi metastatice, se pot amesteca cu elemente aderenţiale inflamatorii, cu atît mai fibros-scleroase cu cît s-a apelat şi la iradieri şi citostatice; epiploonul şi mezenterul (uneori şi peretele abdominal) sînt implicate cu ansele în blocuri inseparabile; tentativele insistente de „deslipire“ conduc la hemoragii şi fistule (ce vor trebui rezecate, sau precar suturate, „peticite“ sau/şi scurtcircuitate); extinderea rezecţiilor atinge adeseori limitele mutilărilor, alternativa fiind ocolirea zonelor ocluzive principale prin stomii laterolaterale (dacă nu se găseşte o porţiune comodă pe ileonul distal, se va căuta colonul transvers, sau chiar sigmoidul).

Dacă pentru intestinul subţire malignizat ezitările şi compromisurile încă persistă, la cadrul colic „chirurgia agresivă“ a devenit *preferată şi în situaţiile avansate* deoarece rezultatele la distanţă sînt acceptabile şi aproape comparabile cu cele din intervenţiile elective; inclusiv în leziunile complicate pînă la necroze şi perforaţii (cu mortalităţi imediate de peste 50%) s-a renunţat la drenaje, exteriorizări şi chiar simple colostomii, crescînd numărul hemicolectomiilor drepte extinse pe transvers (eventual cu ileostomie temporară), a rezecţiilor cu finalizare tip Hartmann (cînd necroza este lîngă tumoarea distală) sau a rezecţiilor tumorale segmentare distale cu cecostomie (sau cecorafie şi ileostomie temporară) dacă a coexistat şi o perforaţie cecală diastatică la distanţă. Se remarcase demult că *rezecţiile* (în sensul colectomiilor segmentare) sînt „cele mai bune intervenţii paliative“ şi *în cazurile depăşite oncologic şi septic.* Sigur că, în urgenţa ocluzivă, pornind de la variante de colectomii atipice (rezecţii neoncologice cu rol dezobstructiv, numite şi „de curăţire“) protejate prudent cu colostomii proximale (sau/și ileostomii temporare), se ajunge uneori „de nevoie" spre colectomii extinse și subtotale, sau/și exereze colice majorate cu extirpări parțiale jejuno-ileale, gastrice, duodenale, de vezică urinară sau de corp uterin, de perete abdominal, cît și splenopancreatectomii de necesitate pentru invaziile unghiului stîng. Deși nu întotdeauna este și onco-**logică** (!) „lupta" anatomochirurgicală cu leziunile maligne extinse poate fi motivată de incidentul ocluziv! (încă o justificare pentru *debulking surgery*).

---

[252] În statisticile europene nordice „cecostomia de principiu“ se păstrează de peste 30 de ani ca gest primordial în cca 75% din ocluziile colonice (în maniera *blind*) (Ecklund. G., 1984).

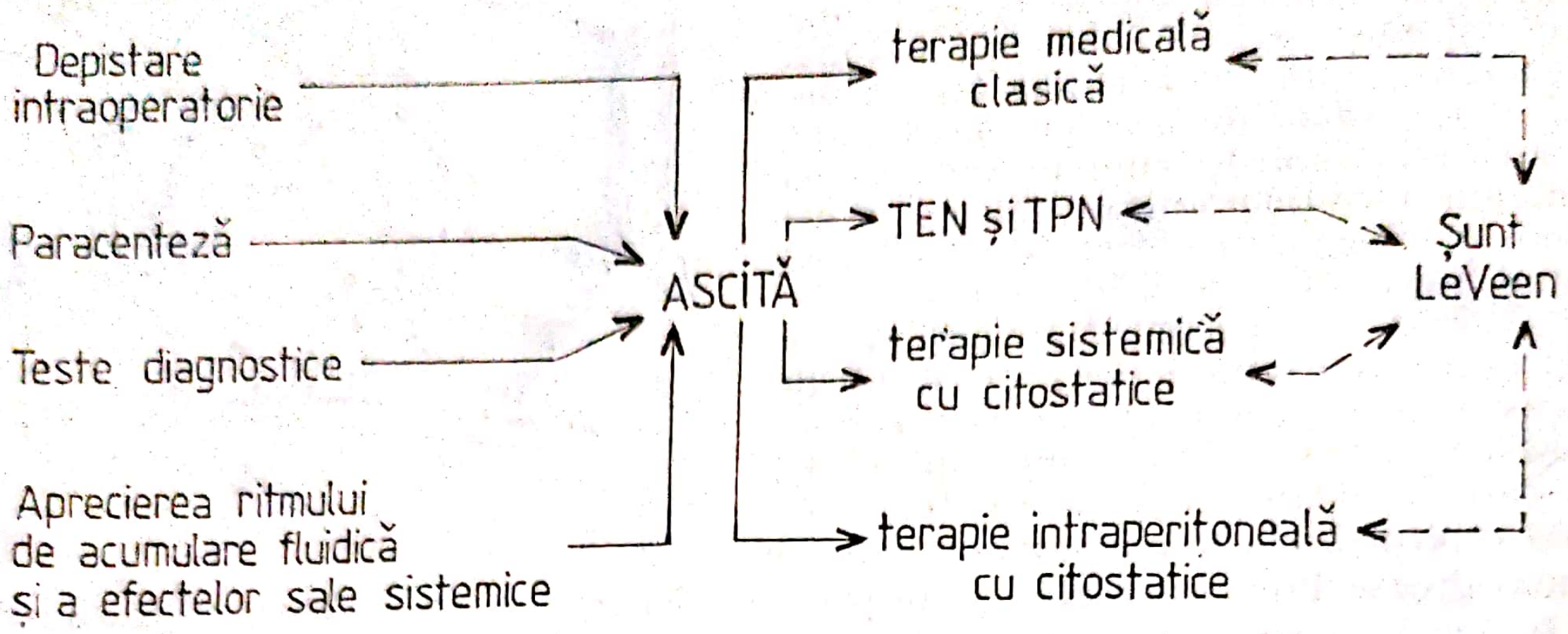
Depistare intraoperatorie
Paracenteză
Teste diagnostice
Aprecierea ritmului de acumulare fluidică și a efectelor sale sistemice
ASCITĂ
terapie medicală clasică
TEN și TPN
terapie sistemică cu citostatice
terapie intraperitoneală cu citostatice
Șunt LeVeen

Fig. 11.50 — Strategia terapeutică a sindromului ascitic.

(iv) **Corelațiile clinico-evolutive ale ocluziei cu sindromul ascitic** (fig. 11.50) se concretizează în următoarele situații practice:

- În *ascitele medicale neinfectate și nemaligne* sarcina chirurgului poate fi diagnosticul diferențial ce se realizează suficient prin examenul clinic și paracenteze cu citologie și culturi (proteinele nu depășesc valoarea de 2,5 g la 100 ml fluid). Numai cînd terapia medicală stagnează, chirurgii s-au implicat și în unele din aceste variante (Burlui) iar în prezent apelează și la tehnologia șuntului LeVeen.

- *Revărsatele „ascitice" particulare situațiilor chirurgicale* însumează un amalgam reprezentat prin fluidele toxico-septice de însoțire ale unor condiții patologice frecvente (peritonite, pancreatite, ocluzii), prin acumulările bogat limfatice (chilascite) întîlnite în unele pancreatite, posttraumatic sau/și postoperator (după limfadenectomii largi), prin ascitele granulomatozelor, cît și prin „pseudoascitele" din hidatidoperitonite și din depozitele gelatinoase de mucus. Unele din aceste forme sînt spontan reversibile și sînt toate rebele la diuretice (antibioticele sînt mai utile). Evacuarea (pînă la lavaj peritoneal) este indicată pentru fluidele toxicoseptice, în celelalte situații fiind spoliativă sau imposibilă.

- *Ascita postoperatorie „temporară comună"* a devenit o categorie aparte (derivată uneori din formele precedente) grefîndu-se la toate vîrstele pe terenuri anemice, septice, neoplazice sau constituțional hipoproteice; este evidentă în perioada „inaniției acute postoperatorii tranzitorii", *la care tocmai ocluziile sînt cele mai vulnerabile*, dar condițiile sînt procurate și de septicitatea masivă, HDS, ulcere stenozante etc.; diureticele și evacuările sînt spoliative și aproape prohibitive; reversibilitatea se obține numai prin reluarea alimentației naturale sau prin „reajustarea" alimentației parenterale sau/și enterale adjuvante. În situațiile persistente (granulomatoze, exereze intestinale largi) s-a apelat și la șuntul LeVeen (Owen-Smith, M.S., 1979) pînă la obținerea unei suficiente compensări nutritive exogene sau/și endogene.

- *Ascitele neoplazice* au conținut proteic sporit (în 75% din cazuri se înregistrează valori peste 2,5 g proteine la 100 ml fluid), placarde celulare neoplazice cu hiperploidii cromozomiale și nivel de antigen carcinoembrionar peste 12 ng/ml; survin în clinica chirurgicală inevitabil ca apanaj preexistent al unor stări maligne cunoscute devenite obstructive sau după actul operator, cînd o ocluzie axată pe malignitate avansată a impus intervenția. Fie „statice" fie „refăcute postoperator" ascitele neoplazice reclamă o terapeutică eroică: administrare intraperitoneală de aur coloidal (45% stabilizări pentru doi ani de zile) sau de fosfat cromic coloidal (30% stabilizări similare); cca 1/3-me din cazuri „s-au stabilizat" pentru perioade semnificative după administrare intraperitonală de 5-fluorouracil, bleomycină, thiotepa etc. O metodă, care a căpătat deja o minimă probă a timpului (cu eficiență pentru 3—6 luni de zile la 75% din cazuri) este șuntarea fluidului peritoneal neoplazic în vena cavă superioară (cu citostatice administrate sistemic) printr-o valvă unidirecțională (LeVeen) ce permite numai intrarea conținutului ascitic în fluxul sangvin cav (cînd se întrece cu 3—5 cm apă presiunea din cavă) dar nu și refluxul în sens invers.

11.12.7 LEZIUNI VASCULODIGESTIVE

Nici o altă suferință ischemică viscerală nu atinge gravitatea *infarctului hemoragic intestinal* ce este și *infectat de la debut;* intricarea factorului vascular cu septicitatea este într-atît de strînsă încît nu se poate uneori disocia elementul de start[253]. Organ areolar, intestinul oferă, între tunicile sale, suficient spațiu de distensie invaziei eritrocito-plasmatice; hematiile lizate eliberează pigmenții „negricioși“ iar *necroza hipoxică de coagulare* se instalează în trepte de 6—12—24—48 ore, începînd cu celulele epiteliale și terminînd cu cele stromale; numai obstrucțiile arteriale acute și variantele spastice de hipoperfuzie a mcr au o scurtă etapă inițială (cca 2—4 ore) de infarct „palanemic“ urmat repede de cel roșu-hemoragic, specific intestinului; contribuția bacteriană se manifestă printr-un exsudat inflamator profuz, distrugerea parietală înaintînd de la mucoasă spre peritoneu; seroasa poate fi cianotică, cu pete purpurii și luciu păstrat pe alocuri (situație intraoperatorie ce îndeamnă la proceduri de revascularizare), ulterior întregul perete apare negru, gangrenos și inert, spargerea rețelei mcr difuzînd sînge în lumenul intestinal și în peritoneu (fluidul serosangvin este din ce în ce mai septic, germenii simțind mortificarea intestinală pe care o și agravează).

Sînt două adresabilități cu consecințe terapeutice distincte:

— **insuficiența circulatorie intestinală cronic-intermitentă,** devenită nu întotdeauna simptomatică, este explorabilă angiografic și pretabilă la o chirurgie vasculară, curativă pentru suferința de fond și profilactică pentru virtualele obstrucții complete;

— **insuficiența circulatorie intestinală acută** are constant efecte necrotice imediate și clinică de abdomen chirurgical; cîtă justificare mai au la astfel de cazuri procedurile angiografice[254] și vasculare și cît cele de exereză intestinală o hotărăște numai timpul consumat pînă la intervenția operatorie și foarte numeroși alți factori încă puțin ameliorabili pe plan mondial (Eastcott, 1984).

Manifestările acute survin pe un teren cu ischemie cronică mezenterică cunoscută *(acute on-chronic ischemia)* sau ca prim eveniment, de obicei tot la un vîrstnic cu stigmate cardiovasculare evidente; trebuie renunțat la înțelegerea *sindromului insuficienței de irigație intestinală* ca dependent aproape numai de leziunile AMS, deoarece AMI a ieșit demult din anonimat, trombozele venoase dobîndesc un nedorit reviriment datorat septicității „moderne“ scăpată de sub controlul antibioticelor, iar grupul infarctizărilor prin hipoperfuzia intraparietală a mcr sporește paralel cu avalanșa stărilor critice.

---

[253] Destule complicații hiperseptice ale granulomatozelor digestive sînt escortate de ischemii similare infarctizărilor; situația este și mai evidentă în constelația de enterite și colite în continuă creștere postantibioterapie (înregistrate de la pediatrie pînă la geriatrie)!

[254] În multe comunicări se consideră explorarea angiografică obligatorie și în situațiile acute („o stare generală alterată pînă la a contraindica o angiografie face ilogică și operația“) dar nu este un consens unanim; angiografia nu ajută suficient în ischemiile difuze periferice (Kauffman, 1977) și are un cunoscut efect angiospastic (Herlinger, 1980); toate formele cronice și acute ale colitei ischemice beneficiază, de exemplu, mai mult de la clinică și radiologia clasică decît de la angiografie (Siegelman, 1980).

Etiopatogenic, se combină factorii generali de risc aterosclerotic cu cei trombogeni şi cei ischemianţi în tabele impresionante, complexitatea patologică depăşind clinica chirurgicală; se adaugă factorii structurali (diabet, colagenoze, arterite, angiodisplazii, granulomatoze etc.) cît şi o listă de droguri nefaste irigaţiei intestinale (digitală, contraceptive steroidice, methysergide, betablocante, alfastimulante etc.). Sistematizările (tab. 11.21) asociază ele-

Tabelul 11.21

Sistematizarea obstrucţiilor vasculare splanhnice* (repartiţiile procentuale sînt încă ezitante după natura comunicărilor)

Obstrucţii tronculare (≈ 80%)

- arteriale (≈ 60%) (90% — AMS; 10%—AMI)
  - — embolii (forme întotdeauna acute) (35%—65%)
  - — stenoze şi tromboze (forme cronice şi acute) (65%—35%)
- venoase (≈ 35%) (forme acute trombotice)
  - — stază portală (ciroze şi chirurgie portală)
  - — splenectomii, hipercoagulabilitate postoperatorie, leucemii, eritremii etc.
  - — septicitate (apendicite, diverticulite, flebite etc.)
  - — trombi tumorali, traumatisme, iatrogenitate etc.
- mixte de la debut (≈ 5%) relaţionate frecvent cu contraceptivele orale

Obstrucţii în microcirculaţia parietală (≈ 20%)

- hipovolemii, stări septice, deshidratări, insuficienţă cardiacă etc.
- medicaţie cu efecte spastice în mcr intestinală (digitală, betablocante, alfastimulante, psihotrope etc.)
- reflexe vasculare diverse, similare fenomenului Shwartzman-Sanarelli

---

Variante rare de obstrucţii în angiomeria splanhnică

- trunchi celiac
  - — stenoze şi tromboze (Sutton, 1967)
  - — sindromul ligamentului arcuat median (Dunbar, 1965)
- a. hepatică (Postlethwait, 1964)
- a. splenică (Eastcott, 1960)
- aa. pancreatice (Smith, 1964)
- obstrucţii indirecte prin anevrisme şi tumori
- obstrucţii prin boli obliterante în afara aterosclerozei (arterite, colagenoze, elastoze etc.)
  - inclusiv în teritoriul AMS şi AMI

Leziuni traumatice şi iatrogene

- infarcte intestinale posttraumatice (Dubois, 1979)
- tromboza AMS după hemicolectomii stîngi (Butnaru, 1967)
- tromboza AMI după rectocolectomii (Mandache, 1972)
- tromboza AMS după sacrificarea AMI la rezecţiile de anevrisme aortice (DeBakey, 1965)
- infarctizarea marelui epiploon (vezi 10.4.3)

Rupturile spontane ale vaselor splanhnice (vezi 9.7) corespund noţiunii de „apoplexie a arterelor viscerale" (Clavel, 1945)

- rupturile ateromatoase de a. splenică, AMS sau/şi AMI (Cormier, 1969) sînt echivalentul abdominal al hemoragiilor cerebrale
- displazia mezenchimală Maffucci cu anevrisme AMS (Simpson, 1984)
- microanevrisme micotice (Ottinger, 1974).

---

* Sînt notate numai comunicările iniţiale sau cele reprezentative.

mentele *cauzale* (embolii, tromboze, traume, septicităţi, hipovolemii) cu cele *topografice* (obstrucţii în circulaţia mezourilor sau numai în mcr parietală) dar mai utilă este dispersia *formelor clinice evolutive* în care este implicată insuficienţa circulatorie a tubului digestiv (tab. 11.22).

Tabelul 11.22

Manifestările anatomoclinice ale insuficienţei circulatorii intestinale*

Forme cronice:

- *colonul* (incidenţă 10—20%)
  - — variantele segmentare intermitente de colită ischemică (Marston, 1962)
  - — colita ischemică tranzitorie difuză din hipovolemii (Gilmour, 1980)
  - — pancolita ischemică reversibilă din afecţiunile inflamatorii şi septice (Bell, 1981)
- *jejunoileonul* (incidenţă 90—80%)
  - — ischemii difuze cu sindrom de malabsorbţie (Judmaier, 1961)
  - — ischemii reversibile urmate de stricturi şi stenoze** (Rosenman, 1955)
  - — ANGINA ABDOMINALĂ („claudicaţia intestinală“ sau boala Ortner, 1903)

Forme acute:

- *colonul* (incidenţă 20—30%)
  - — variantele segmentare gangrenoase de colită ischemică (Marston, 1962)
  - — variantele difuze de colon toxic (Teasdale, 1984)
- *jejunoileonul* (incidenţă 80—70%)
  - — enteritele necrozante focale (Fick şi Moulonguet, 1950)
  - — ISCHEMIA ACUTĂ DE HIPOPERFUZIE (infarctizarea capilară, nonocluzivă pentru vasele mari; fostul infarct „funcţional“)
  - — INFARCTUL MEZENTERO-INTESTINAL prin obstrucţii pe trunchiurile vasculare majore (Virchow, 1847)

Formele asociate topografic (jejunoileocolonice):

- forme cronice de angor abdominal cu AMS supleată de AMI (Drapanas, 1970)
- enterocolita ischemică difuză (Gupta, 1980) cu variante post-operatorii, pseudomembranoase, hemoragice sau/şi necrozante
- forme acute de ischemie enterocolică de hipoperfuzie (DeBakey, 1970)
- forme acute de infarct enterocolic extins (infarctul mezenterointestinal segmentar, subtotal sau total devine de fapt enterocolic în toate obstacolele proximale faţă de a. colică medie).

---

* Sînt notate numai comunicările iniţiale sau cele reprezentative; cu litere mari sînt reliefate cele trei forme anatomoclinice importante prin incidenţa lor.

** Corespund situaţiilor denumite şi „ansă devascularizată funcţional“.

Indiferent de rangul pediculului vascular afectat, blocajele acute instalate în angiomeria intestinală se reflectă într-o infarctizare parietală, sincronizată cu un aperistaltism ce a motivat clasarea acestor situaţii în peratologia OIA (vezi fig. 11.1), **deşi tocmai ocluzia nu se recunoaşte clinic, fiindcă nici nu se impune semiologic;** sînt forme *atipice* de ocluzie, dominate uneori de durere dar cu vărsătură şi distensie abia schiţate: durerea paroxistică din obstrucţiile vasculare brutale se confundă cu pancreatita acută sau cu infarctul de miocard, semnele de hemoragie internă cu toate cauzele netraumatice ale hemoperitoneului iar scaunele sangvinolente conduc la bănuiala unor afecţiuni rectocolonice; vărsăturile, dacă apar, derutează mult cînd conţin şi „sînge“ iar semnele necrozei finale sînt ale peritonitei; este evident aspectul înşelător al acestui tip de „ocluzie intestinală“ parazitată de efectele clinice ale hemoragiei acute „interne“ şi ale septicităţii, pilonii stării de şoc caracteristice infarctizării intestinale.

Leziunile vasculare digestive *sînt comentate anatomoclinic pe larg în alte secţiuni*, dar disociind efectele jejunoileale (vezi 4.11) de cele colonice (vezi 6.4.6), ceea ce corespunde doar parţial realităţii; suferinţele vaselor splanhnice sînt conectate nu numai între ele *(corelaţia triostială)* dar şi cu întreaga reţea aortosistemică.

Stenozele aterosclerotice sînt pluriostiale în arborizaţia aortei abdominale; deşi există posibilităţi de compensare[255] prin arcade constante sau/şi întîmplătoare (fig. 11.51) toţi vîrstnicii cu factori de risc în exces „stau pe marginea unui vulcan“ (Marston) şi orice supraadăugare a unui accident embolic sau/şi trombotic este incompatibilă cu supravieţuirea fiindcă o circulaţie adjuvantă imediată nu mai poate interveni. Prin depăşirea fenomenelor

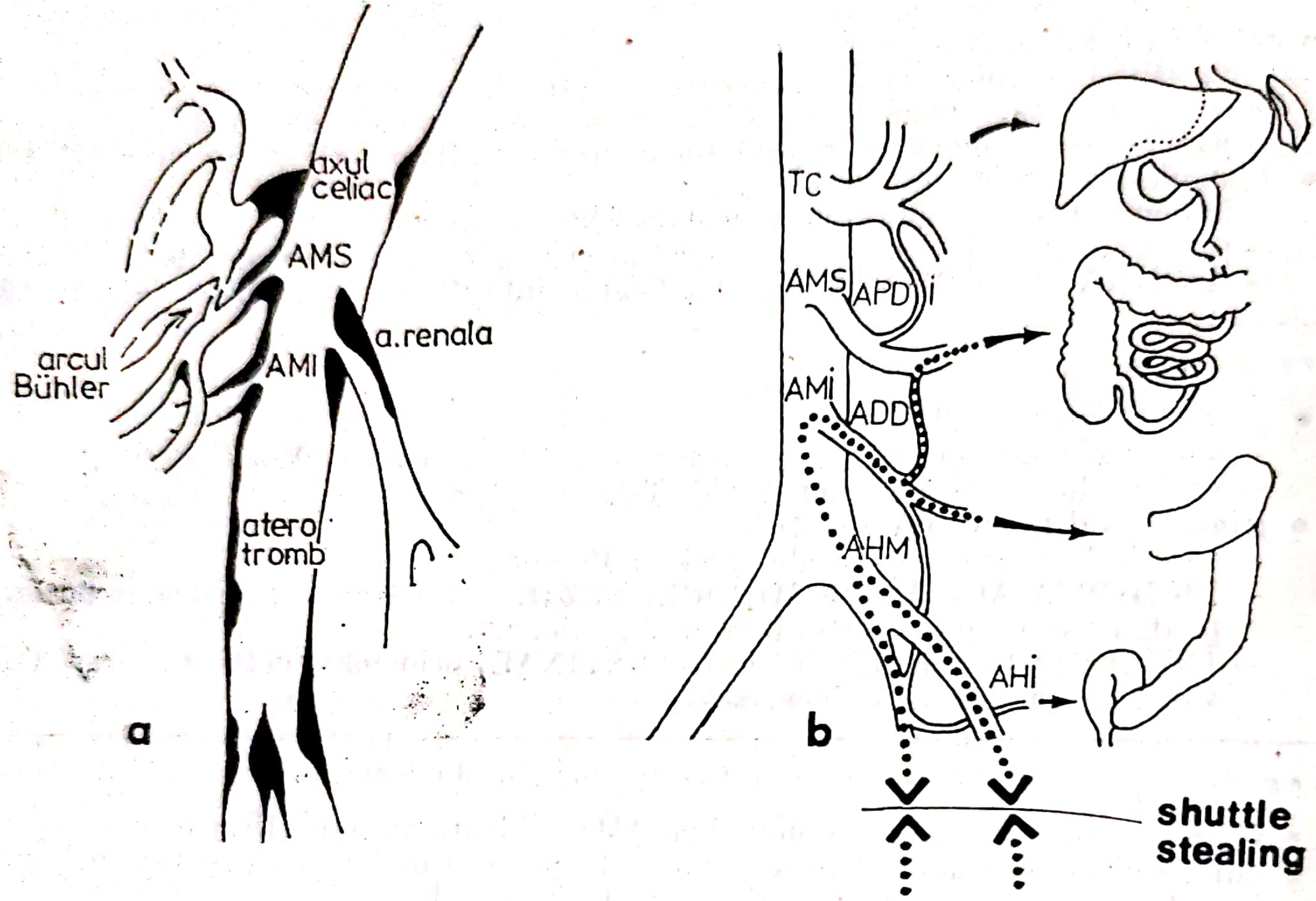

Fig. 11.51 a — Stenozele aterosclerotice pluriorificiale ale aortei abdominale nu scutesc nici o ramificaţie; lunga perioadă asimptomatică se datorează fie arcadelor obişnuite (bogate la TC) fie unor *variante* (fiind frecvente, nu se mai denumesc anomalii) *anatomice* (trunchiuri comune hepatomezenterice, celiacomezenterice, persistenţa anastomoticei ventrale Bühler între TC şi AMS etc.) ce se dovedesc prezente angiografic la aproape 35—45% din populaţie (Reuter, S.R. şi Redman, H.C., 1977). *b* — Împrumuturile natural posibile: arterele pancreatico-duodenale (APD) „salvează“ constant primii 30—40 cm de jejun în obstrucţiile complete ale AMS; arcada marginală Drummond (pentru colon) şi Dwight (pentru jejunoileon) dobîndeşte o comună importanţă (ADD) în insuficienţa (mai frecventă) a AMS, mezenterica superioară fiind „ajutată“ de fluxul AMI (pe angiografii sagitale devine evidentă o îngroşare a ADD); AMI se „ajută“ din debitul aa hemoroidale medii (AHM), dependent de arterele iliace; rectul rămîne singurul segment invulnerabil suferinţelor ischemice. Cu linie punctată este ilustrată posibilitatea „furtului mezenteric“ dinspre iliace spre AMS, via AMI, cît şi aceea a „furtului muscular“ al membrelor inferioare, cu „angor abdominal“ în timpul mersului. Angorul abdominal exclusiv postprandial trădează o insuficienţă AMS, bine supleată de AMI şi de arterele iliace cvasiindemne, pe cînd angorul abdominal prezent *şi la mers* semnalează o cedare a împrumuturilor distale de flux via AMI.

---

[255] Cînd sînt lent instalate, chiar insuficienţele triostiale sînt asimptomatice şi se evidenţiază numai necroptic.

de împrumut vicariant de flux („furturi intermitente“) apare simptomatologia premonitorie funcţie de teritoriul solicitat de efort; importanţa AMI este din ce în ce mai subliniată, importurile sale din arterele iliace, prin ramurile rectale, putînd suplea chiar o AMS total compromisă (în astfel de cazuri „angorul abdominal“ apare şi la mers iar „claudicaţia intermitentă“ gluteală şi gambieră survin şi postprandial).

Există puţine circumscrieri topografice: ansa splenică (fig. 11.52) a cărei irigaţie precară se exprimă în cîteva forme clinice de colită ischemică şi leziunile jejunoileale segmentare (fig. 11.53) ale căror extinderi sectoriale, prin tromboză secundară, sînt repede realizate „în pată de ulei“. Un obstacol pe AMS, instalat imediat distal de emergenţa a. colice medii (fig. 11.54) are deja un ecou periferic înglobînd intestin subţire şi cecoascendent; cu atît mai amplu este efectul obstacolelor proximale pe AMS (situaţia cea mai comună);

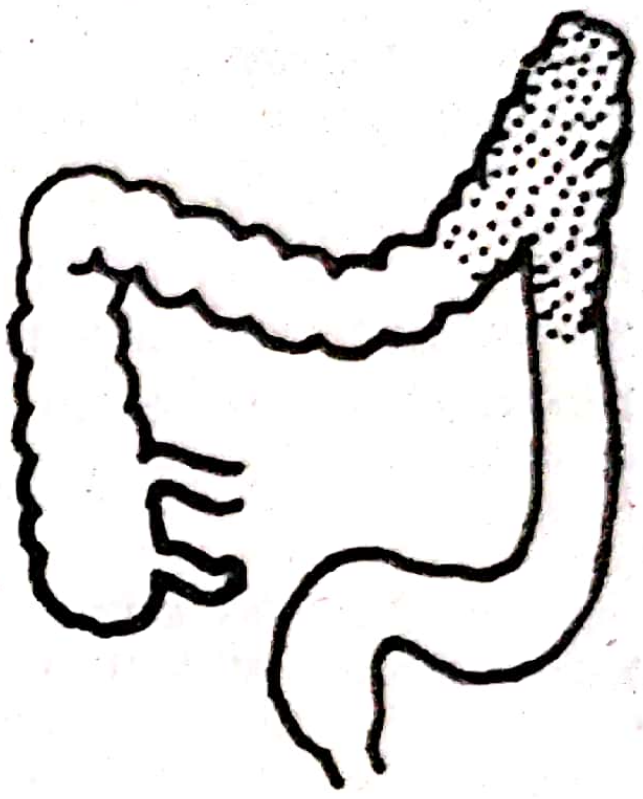

Fig. 11.52 — Vulnerabilitatea vasculară a ansei splenice a colonului se explică începînd cu hipoperfuzia ei „cvasifiziologică“ şi a fost semnalată anatomoclinic încă de către Payr (1920).

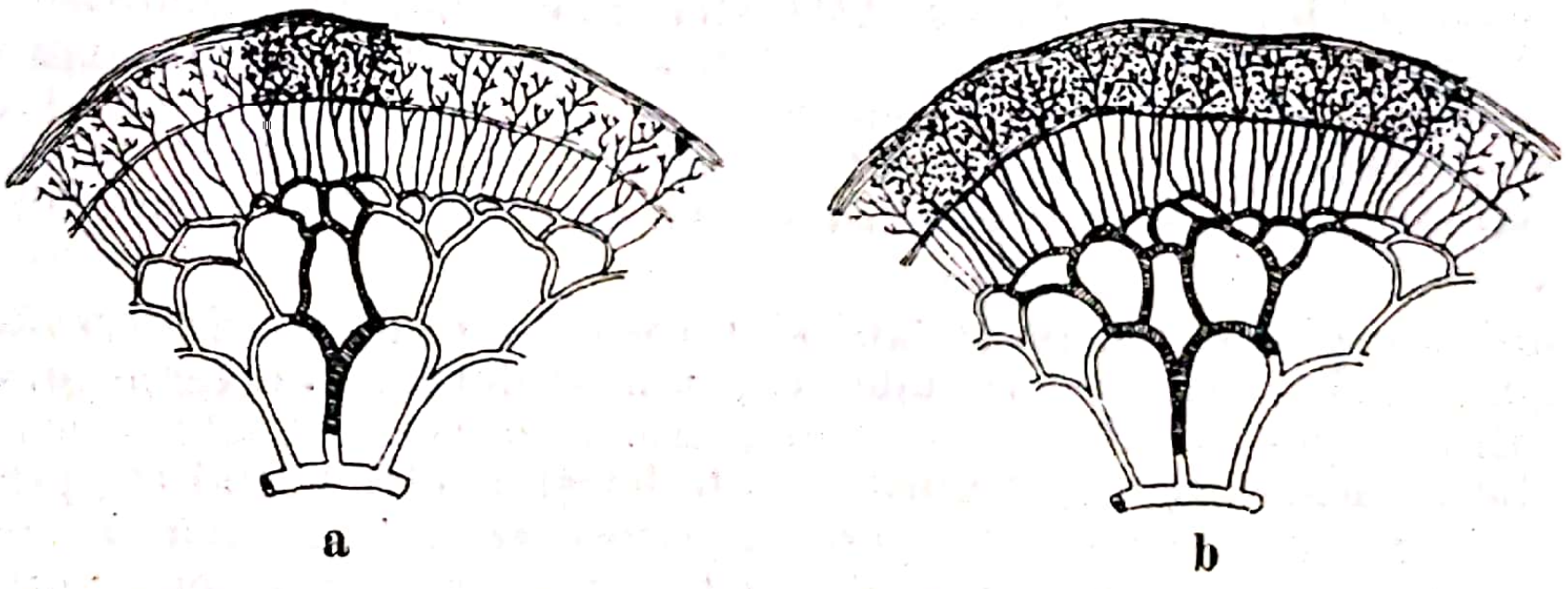

Fig. 11.53 — Extinderea sectorială laterodistală şi proximală rapidă (în cîteva ore) a necrozei intestinale (a) prin tromboza secundară a reţelei arteriale (b) sau/şi venoase (desen clasic preluat după Cokkinis A.J., 1926).

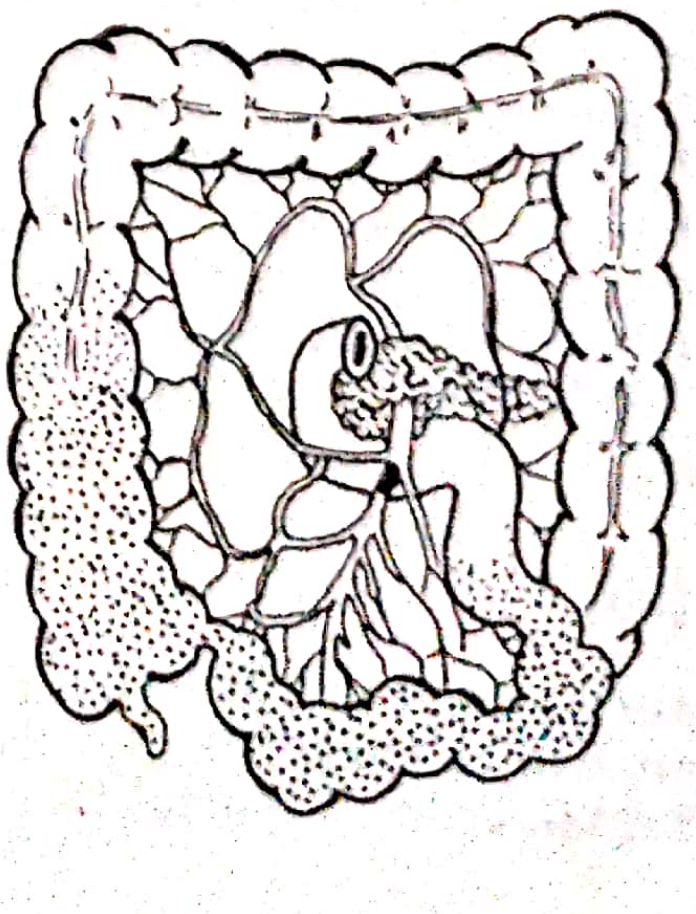

Fig. 11.54 — Efectul periferic al obstrucţiei AMS imediat distal de emergenţa a. colice medii (după Dudley H.A.F., 1982); ecoul obstrucţiei acute, proximală faţă de a. colică medie sporeşte pe colonul drept, dar nu foarte mult, deoarece acţionează, eficient adesea, supleanţa din AMI prin arcada Drummond-Riolan.

chiar şi ischemiile periferizate (fără obstrucţii evidente pe trunchiurile majore) sînt numai uneori exclusiv jejunoileale sau colonice.

Sacrificarea AMI (în chirurgia anevrismelor aortice abdominale şi în chirurgia colonului stîng) era deliberat acceptată pînă la primele semnale de alarmă (Bernatz, 1960) datorate infarctizărilor postoperatorii din sectorul AMS; îndeosebi cînd arcada marginală colică este „îngroşată“ (pe mezentericografii selective sagitale) protejarea AMI (destinată celui mai septic şi mai hipoirigat segment colonic) a devenit o regulă[256].

(i) **Elemente de patogenie.** Obstrucţiile tronculare arteriale splanhnice rămîn majoritare faţă de cele venoase; la artere, incidenţa emboliilor întrece trombozele sau invers, după modul de precizare cauzală din diferitele statistici. În condiţii particulare şi cu localizări predilecte, se formează conglomerate (denumite generic *cheaguri* sau *trombi)* de fibrină polimerizată cu celule sangvine; varianta fiziologică a *trombului hemostatic* obţine maximum de hemostază cu minimum de tromboză, pe cînd varianta patologică a *trombului persistent* este urmată de stenoză incompletă sau de obstrucţie totală.

a) *Trombii arteriali*, limitaţi şi albicioşi, au drept starter microleziunile endoteliale şi se organizează similar plăcilor fibromusculare de aterom (în a căror geneză sînt şi implicaţi) localizîndu-se exact în zonele de elecţie ale acestora, cele trei ostii aortice viscerale abdominale fiind la fel de preferate ca şi arterele coronariene sau cerebrale. Datorită „colaborării anastomotice“ între TC, AMS şi AMI, stenozele tromboateromatoase lent instalate (ca şi cele din arteriopatii şi colagenoze) pot fi asimptomatice sau se exprimă în forme variabile de angor intestinal; trombozele brutale complete (în general este o obturare ostială printr-un pseudopod de *aterotromb)* au efectul tisular al unei embolii (cu infarct mezenterointestinal) deşi stenozele preexistente au antrenat oarecum intestinul la un grad de hipoxie cronică.

b) *Trombii venoşi* sînt masivi şi extensivi, roşietici, cu lamelări şi crevase, fiind predispuşi la fragmentări şi desprinderi embolice; se nasc după o patogenie total diferită de trombii arteriali (compoziţional, electronooptic, tromboza venoasă este totuşi rudă directă cu cea arterială) în arborizaţia spaţiului cav inferior şi a celui portal (pe pereţi cel puţin aparent indemni), pretinzînd stază venoasă, hipervîscozitate sangvină şi septicitate (sînt trombi septici sau cel puţin subseptici). Obstrucţiile venoase din sectorul portal sînt întotdeauna nişte *tromboze acute*, reflectate printr-un tablou tipic de infarct intestinal hemoragic, arterele continuînd un timp să împingă sînge într-un pat vascular fără întoarcere; VMI (interesată în sub 5% din cazuri) într-adevăr nu contează în mulajele axului mezenteric sau splenoportal; clinica este mai puţin alertă faţă de obturările complete arteriale, dar evoluţia este constant severă; considerate în scădere spre anii 1965—70, afectările venoase trombotice portale revin la o pondere procentuală în cadrul infarctelor mezentericointestinale de 15% (Silen, 1978) pînă la peste 35% (Marston în Maingot, 1985) datorită septicităţii anaerobe (începînd de la „banala“ apendicită) şi a tulburărilor de coagulare ce însoţesc neoplaziile şi stările critice avansate.

c) *Embolii* sînt substanţe solide, lichide sau gazoase, insolubile în fluidul sangvin cu care pot călători orto, retrograd sau paradoxal. Pentru circulaţia mezenterică[257] sînt importanţi numai embolii solizi cu vehiculaţie arterială: trombi detaşaţi (din endocardul inimii stîngi şi din venele pulmonare), plăci de aterom aortice sau anevrismale *(ateroemboli)*, fragmente tisulare (din vegetaţiile valvelor mitroaortice) sau de proteze valvulare, colonii de celule tumorale, corpi străini etc.; microemboliile cu globule lipidice sînt periclitante şi pentru mcr intestinală în sindroamele de strivire. *Magistrala emboliilor splanhnice* este AMS, unghiul ascuţit al emergenţei sale asigurîndu-i un semiparalelism cu aorta şi o comunicare „în linie dreaptă“ cu cordul; majoritatea embolilor se inclavează pe trunchiul principal, imediat proximal și distal de a. colică medie și mai rar (cei mai mici) pe aceasta din urmă sau pe ramul ileocolic. Distal de embolul fixat se instalează o tromboză periferică secundară spre arcadele mezenterice terminale neprevăzute natural cu anastomoze; *această tromboză difuză* este factorul devitalizant și agravant care limitează efectul embolectomiilor.

---

[256] Protezele aortice, utilizate după rezecţiile anevrismale infrarenale, sînt confecţionate (din 1970) şi cu un mic ram, de 6—8 mm diametru, pentru anastomoză cu AMI.

[257] Embolii venoşi provin din trombii plexurilor venoase ale membrelor inferioare şi ale pelvisului, din inima dreaptă şi sinusul cavernos, fiind duşmanii filtrului pulmonar; în circulaţia portală însăşi tromboza extensivă ocupă repede întregul spaţiu venos, emboliile nemaiavînd importanţă.

Spațiul lezional al tromboemboliilor rămîne AMS pentru 90% din cazuri, numai în restul situațiilor devenind importantă AMI, unde obturațiile strict trombotice întrec net emboliile (embolul pătruns în AMI are dimensiuni ce-i permit adeseori să călătorească distal, pierzîndu-se în teritorii subcritice); ocluziile complete ale AMI sînt simptomatice mai ales dacă este simultan compromisă și AMS.

d) *Hipoperfuzia acută a microcirculației intraparietale cu necroză difuză intestinală* (întrezărită inițial ca „infarct funcțional“) începe să explice cca 20% din totalul infarctelor mezenterice în care nu se depistează obstrucții arteriale sau venoase majore la examinările intraoperatorii și necroptice[258]. Rezultînd din sacrificarea circulației splanhnice în toate stările critice hipovolemice (situații în creștere numerică permanentă) aceste infarcte au o cauzalitate multifactorială. Bogăția naturală în activatori fibrinolitici a endoteliului capilar și venular asigură fluiditatea în spațiul vital al schimburilor tisulare chiar și în multe situații patologice; numai în stările mult avansate (dezechilibre reologice severe și septicitate) *sîngele acidotic devine vulnerabil trombozei difuze în mcr* (episoade tipice de CID). *Hipovolemia este decisivă ca nocivitate fiindcă cel mai important factor local este autoreglarea prin raportul între presiunea de flux și tonicitatea pereților* (efectul Bayliss) *în rețeaua mcr:* cînd nu este asigurată o presiune hidrostatică laterală suficientă pentru a echilibra tonusul parietal, lumenul vascular se colabează spontan (similar alveolelor pulmonare) după aceleași reguli ale legii Laplace aplicată tuturor fluidelor.

Hemoreologia intestinală dispune de un *autocontrol* adaptativ în plin studiu farmacologic (Grancer, 1980). Fluxul sangvin intestinal depinde simultan de un *reglaj intrinsec* (paracrin miogenic și metabolic), de un *reglaj extrinsec* (neurocrin vegetativ) și de un evantai de *agenți vasoactivi* circulanți. Presiunile intraintestinale și prezența produșilor de hidroliză ai bolului alimentar sînt determinanții esențiali ai irigației mcr intraparietale (prelungirea postului alimentar postoperator este nefavorabilă).

Valoarea receptorilor colinergici și adrenergici nu este esențială în mcr intestinală; prin mecanismele sale autonome de reglaj fluxul intestinal „scapă“ relativ ușor de sub influențele vegetative sistemice, dar este intens modificat de polipeptidele și aminele intratisulare. Glicozizii digitalici, methysergide-ul (inhibînd serotonina), indomethacina (inhibînd producția de prostaglandine), vasopressina și angiotensina provoacă fiecare o certă vasoconstricție, pe cînd CCK-PZ, PGE_1, glucagonul, dopamina (mezenterul pare bogat în receptori dopaminici), histamina (pe receptori H_1), papaverina, halothan-ul și tolazolina asigură o vasodilatație splanhnică; stimularea beta (receptori $beta_2$?) produce vasodilatație (inhibată prin propranolol și practolol pînă la ischemii continue ce explică husele aderențiale după betablocante); serotonina (acționînd pe receptorii tip D) pare vasodilatatoare pe mcr intestinală, fiind și un posibil intermediar pentru CCK-PZ și acetilcolină.

(ii) **Elementele clinice** ale situațiilor frecvente (infarctul mezenterointestinal, angina abdominală și colita ischemică) au fost epuizate în capitolele repartizate intestinului subțire și respectiv colonului, rămînind necesare doar cîteva sublinieri.

---

[258] Ischemiile intestinale acute „neocluzive vascular“ s-au comunicat demult în șocurile cardiogene (Ende, 1958) în șocurile hemoragice (Fine, Bounous și Wangensteen, 1955) în șocurile septice (MacLean, 1958) în feocromocitom (Rosenberg, 1964) și în tratamentul cu anticoncepționale, antimigrenoase, betablocante, tonicardiace etc.

a) *Infarctul mezenterointestinal* are un același tablou clinic proteiform (toate semnele mai conturate sînt tardive pentru o eventuală chirurgie de revascularizare) și enigmatic (deține recordul greșelilor de diagnostic!) indiferent de modalitatea patogenă generatoare; aspectul „ocluziv“ este numai una din formele clinice posibile, numeroase fiind și formele „diareice“, cele „tumorale“, de tip „hemoragie internă“, cît și formele torpide și latente; diagnosticul este orientat mai mult de terenul și de antecedentele patologice și farmacologice; starea de șoc și o „apărare abdominală“ neobișnuită într-o OIA tipică trebuie să trezească bănuiala; durerea vasculară este rebelă la analgetice, cedînd la antispastice; de altfel, durerea caracteristică ischemiilor acute se consumă la domiciliu în cca 75% din cazuri iar adresabilitatea se face cu o distensie preterminală și o enteroragie[259] infaustă; febra și leucocitoza marchează răspunsul la țesutul necrotic suprainfectat, odată cu ele apărînd hipotensiunea și marmorația tegumentară; „masa tumorală“ se palpează în infarctele segmentare, dar extrem de rar; matitatea, la percuție pe un abdomen destins, și „tăcerea sepulcrală“ sînt semne „valoroase“ dar și ele tîrzii; numai în trombozele venoase poate fi folositoare interpretarea diagnostică corectă a unui disconfort inițial (cu „agitația trombotică“) care precede cu cîteva zile sau săptămîni drama propriu-zisă; radiologia (în realitate săracă și nespecifică) este încă considerată „bogată în semne indirecte“ apărute de fapt după 12—24 ore, cînd soarta intestinului s-a decis (vezi tab. 11.11); angiografia este utilă, dar încă controversată ca indicație în formele acute; s-a propus (fără ecou practic deoarece pretinde și un pneumoperitoneu adjuvant) evidențierea radiologică a anselor „îngroșate parietal“ în trombozele venoase (Wangensteen și Perry, 1956); judicioasă ar fi depistarea în lichidul de puncție peritoneală a unei leucocitoze, ce survine în 6—8 ore după obstrucțiile arteriale (Wangensteen și Ghanem, 1970).

b) *Angina abdominală* se adresează chirurgiei vasculare și nu chirurgului general; se trădează prin dureri crampate postprandial, persistente pe parcursul a cca 3 ore, *în relație directă cu cantitatea de alimente ingerate;* o circulație colaterală poate ameliora intermitent, în luni și ani de zile, o suferință ischemică splanhnică, chiar în prezența unor leziuni aterosclerotice avansate pluriostial. Se pierde timp cu căutarea unui „suflu“ epigastric, cu explorările radiologice, cu teste izotopice pentru malnutriție și cu confuziile diagnostice (afecțiuni gastrice, pancreatice, pensă mezenterică etc.); diagnosticul aparține angiografiei selective cu clișee sagitale, semnul valoros fiind alungirea și dilatarea tortuoasă a AMI care importă flux sangvin din hipogastrice pentru a-l exporta, prin arcada Drummond, în teritoriul AMS.

Fiindcă procesul aterosclerotic este localizat centripet iar rețeaua arterială splanhnică indemnă centrifug este abundentă, revascularizarea unui singur trunchi îmbunătățește circulația întregului sector digestiv; rezultatele sînt constant favorabile iar mortalitățile minime (DeBakey, 1980). Procedurile preferate sînt *bypass*-urile (cu venă safenă sau grefoane sintetice de cca 8 mm diametru) plasate între aorta subrenală și a. splenică, a. hepatică sau AMS (distal de a. colică medie); a. splenică însăși poate fi mobilizată (după splenectomie) și anastomozată aortic sau cu AMS, după scopul urmărit. Endarteriectomiile cu angioplastii diverse se pot utiliza pentru toate cele trei ostii splanhnice dar pretind decolări și disecții excesiv de laborioase față de terenul biologic al bolnavilor. Reimplantările sînt rareori alese drept soluţii pentru AMS. Ingeniozitatea împrumuturilor de flux sangvin de la distanţă[260] include (cînd sectorul aortoiliac infrarenal este afectat sau deja utilizat) aa. axilare, aa. renale, aa. femurale etc.

---

[259] „Diareea apoasă sangvinolentă“ (semnalată de Mondor) este mai frecventă în formele de infarctizare neobstructivă, înțelese în prezent prin hipoperfuzie mcr (Schwartz).

c) *Colita ischemică* s-a definit ca entitate anatomoclinică în ultimele două decade, decupîndu-se faţă de colita de iradiere, colitele pseudomembranoase după antibiotice, boala diverticulară, bolile parazitare şi, cel mai greu, faţă de granulomatoze (tab. 11.23). Deşi flexura splenică este localizarea predi-

Tabelul 11.23

Diagnosticul diferenţial între forma cronicizată de colită ischemică şi granulomatozele colonice (după A. Marston, 1980)

	Colita ulceroasă	Boala Crohn	Colita ischemică
Vîrsta preferată	adolescenţi şi maturi		vîrstnici
Localizările lezionale	● tot cadrul colic sau cel puţin colonul stîng ● rectul în 95% cazuri	● segmente dispersate ● frecvente asocieri jejunoileale ● rectul în 50% cazuri	● tipic la flexura splenică ● rectul niciodată
Patologia asociată	● artrite, piodermite, iridociclite etc.	● sacroileite, leziuni perianale, eritem nodos etc.	● arterite, diabet, ateroscleroză, colagenoze etc.
Semiologia radiologică	● ulceraţii şi scurtări	● rigidităţi şi fisurări	● amprente „digitale" (*thumb printing*)
Aspecte macroscopice	● subţieri parietale pînă la perforaţie	● îngroşări parietale cu fistulizare	● scurtări segmentare cu fibrozare şi strictură ● diferenţierea de neoplasme necesită fibroscopie ● leziuni vasculare adeseori evidente în mezou
Aspecte microscopice	● leziuni inflamatorii în mucoasă; abcese în cripte	● inflamaţie submucoasă cu reacţie sarcoidă ● granuloame în ganglionii limfatici	● inflamaţie transmurală centrifugă cu fibroză şi hemosiderină în macrofage
Evoluţia	● continuă, cu tendinţă la malignizare	● recidivantă	● tendinţă la autolimitare
Răspunsul la steroizi	● foarte bun	● inconstant	● nul

---

[260] De exemplu, după o reimplantare ineficientă de AMS în aortă, s-a realizat (cu succes la o femeie de peste 70 de ani) un grefon retroperitoneal între a. iliacă dreaptă şi a. hepatică comună (trunchiul celiac fiind şi el obturat ateromatos) (Einorsson, 1984).

lectă[261] oricare alt segment colonic poate fi interesat. Intensitatea clinică, dependentă de gradul şi durata obstrucţiei vasculare (AMI este axul patogen fără a fi nevoie de obliterări totale; simpla hipoperfuzie devine nocivă) cît şi de exacerbarea septicităţii colonice, are minimum trei aspecte:

— ischemie tranzitorie, reversibilă cvasicomplet; îngustările radiologice ale defileului „splenic" dispar în cîteva săptămîni sau luni de zile;

— ischemie cronicizată spre fibrozare cu stenoză şi reacţie sclerolipomatoasă; cînd subocluzia devine evidentă se practică colectomia segmentară în condiţiile unui colon eventual pregătit;

— ischemie acută ireversibilă (colita necrozantă) cu gangrenă completă; se impune rezecţia segmentară finalizată în maniera Hartmann; clinica, septică şi zgomotoasă, asociază o ocluzie incompletă, o hemoragie intestinală inferioară moderată (sînge negricios amestecat cu materiile fecale) şi semne peritoneale în cadranul superior stîng.

(iii) **Elementele terapeutice** se referă numai la infarctul mezenterointestinal explorat de chirurgul general. Insuficienta standardizare metodologică conduce la compararea unor situaţii diferite: pe cînd seriile comune[262] rămîn alcătuite din cazuri cu *necroze intestinale avansate* (unde mortalităţile globale nu scad sub 90%) se raportează şi loturi selective în care programul depistărilor angiografice este exagerat (Boley, 1978) sau procedeele de chirurgie vasculară sînt forţate spre revascularizări cvasiprofilactice (Connolly, 1980) la cazuri ce nu ar fi atins în mod sigur şi forma necrotică (astfel de loturi, cu mortalităţi de cca 50%, sînt intermediare între stadiul de angină abdominală şi cel de infarct). Sigur că este preferabilă rezolvarea insuficienţei circulatorii splanhnice în aura acutizărilor sale, înainte de drama necrotică, *dar infarctul adresat chirurgului general continuă să aibă un pronunţat caracter* **intestinal** *pe fundalul unui peritoneu masiv contaminat;* disocierile cauzale (embolii, macrotromboze arteriale sau venoase şi microtromboze în mcr) sînt importante pentru vase, însă examinarea intraoperatorie depistează, de obicei, mai mult trombozele secundare extinse în toată aria mezenterică, astfel încît nu se mai poate ghici uşor startul patogen.

Sistematizarea anatomochirurgicală a aspectelor intraoperatorii concrete provine din practica curentă:

— infarctele intestinale pe cale de constituire (infarctizările parietale potenţial reversibile) sînt situaţii ceva mai favorabile, dar rare; pot avea orice extensie (de la segmentare la enterocolice) şi orice patogenie; cînd se depistează leziuni tronculare se apelează la diverse tehnologii vasculare (fig. 11.55) iar pentru afectarea reologiei mer la terapia medicamentoasă de repermeabilizare, ce debutează intra şi se continuă postoperator (vezi şi fig. 11.56); în general, nu sînt necesare şi rezecţiile intestinale;

---

[261] Sărăcia irigaţiei unghiului splenic (arcada Drummond este aici la cea mai mare distanţă de peretele colonic) a fost remarcată cu intensitate clinică încă de către Payr, înainte de 1920. Este o suferinţă mai mult a microcirculaţiei decît a macrocirculaţiei colice.

[262] Prima rezecţie intestinală extinsă cu supravieţuire aparţine lui Elliot, J. (1895) iar prima embolectomie reuşită pe AMS (fără rezecţie intestinală asociată) lui Shaw şi Rutledge (1957). Fiindcă *embolectomia* sau *trombectomia* trebuie executate sub 6—8 ore de la obstrucţia acută, nu este foarte mare numărul cazurilor beneficiare după revascularizări *fără rezecţii intestinale;* sînt însă suficiente comunicări de gesturi vasculare şi intestinale *combinate:* Stewart (1951—1960) Klass (1953) VanWell (1956) Fontaine (1960: trombectomii venoase) Ranger (1962: anastomoză a. ileocolică cu aorta în urgenţă) Brittain (1963: prima trombendarteriectomie de AMS în urgenţă) Mavor şi P. Martin (1963: bypass mezentericoiliac în urgenţă) Vollmar (1964) Reifferscheid (1964) Fogarty (1966) Andreoiu (1969). Serii mari de cazuri au analizat: Cokkinis (1926) Jenson (1956) Jackson (1963) Laufman (1964) Janisch (1965) Ottinger (1967) Dimitriu, C. (1972) Ockner (1973) Lepădat (1973) Skinner (1974) Bergan (1975) Kairaluoma (1977) Marston (1977) Boley (1978) Rius (1979) Barone (1980) Descottes (1980) Eastcott (1960—1980) grupul Crawford, Cooley şi DeBakey (1960—1980) (după anul 1975, în majoritatea seriilor citate, devin abundente gesturile chirurgicale vasculare).

— infarctele intestinale ireversibile pot fi cu sau fără peritonită hiperseptică constituită pînă la momentul operator; au aceleaşi extensii topografice şi patogenii diverse, deosebirea de grupul anterior depinzînd numai de timpul evolutiv care a atins necroza şi septicitatea; „asanarea" peritoneală şi sacrificiile intestinale devin obligatorii, uneori ajutate de asocierea unor proceduri de revascularizare[263] folositoare segmentelor restante „salvate";

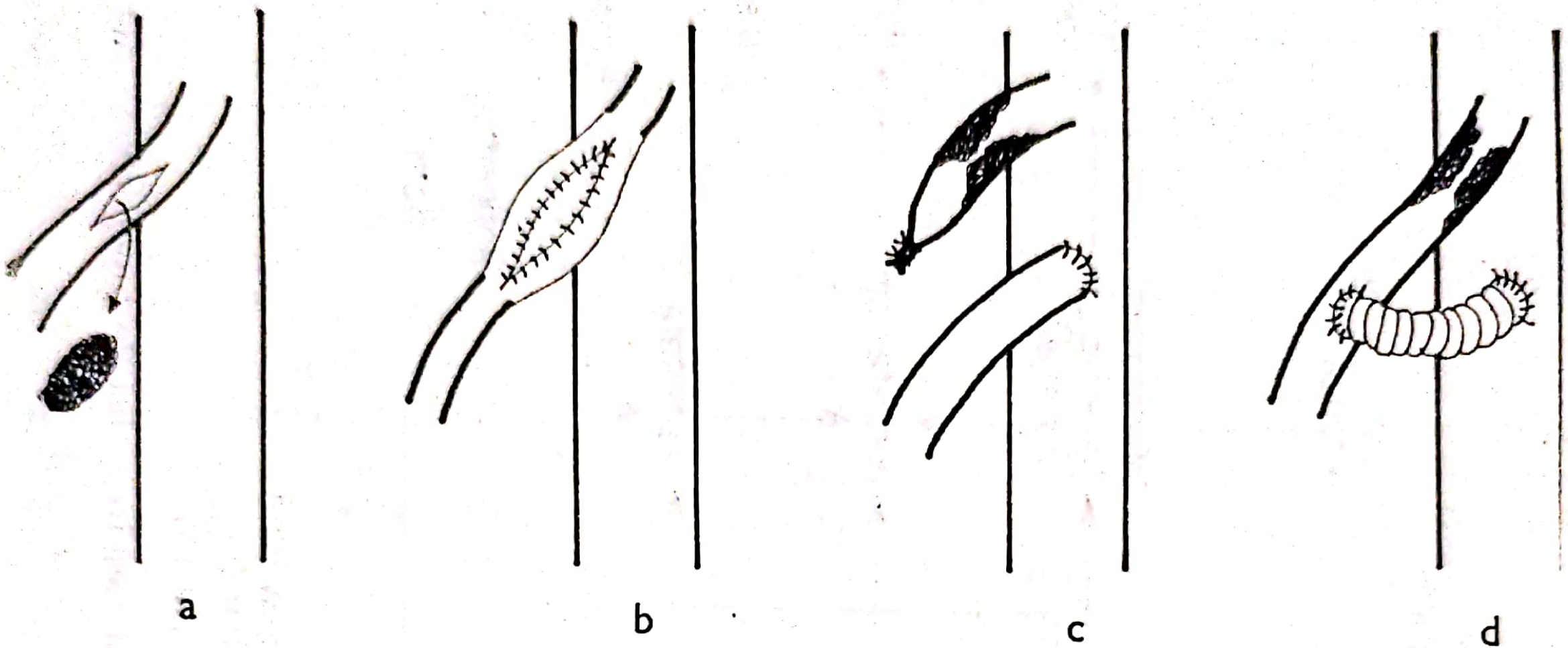

Fig. 11.55 — Cîteva procedee posibile de rezolvare directă a obstrucţiilor vasculare (după DeBakey şi Serfling, 1978): *a* — embolectomie; *b* — trombendarteriectomie cu *patch* venos sau sintetic; *c* — reimplantare de AMS; *d* — *bypass* aortomezenteric.

— infarctele intestinale supraextinse anatomic şi ajunse în stadiul de peritonită putridă cu stare critică terminală; nu necesită comentarii (deşi încă reprezintă peste 50% din formele de adresabilitate) şi nici gesturi chirurgicale curative, decesele consumîndu-se adeseori „în pragul spitalului".

Frontierele decizionale între gesturile chirurgicale vasculare, exerezele intestinale şi cvasinecroptica contemplaţie sînt trasate de o triadă: *evaluarea vascularizaţiei mezenterice*, *starea intestinului* şi *prezenţa peritonitei*. Sugestia ca — indiferent de extinderea şi stadiul suferinţei ischemice acute intestinale — să se înceapă cu o tentativă vizînd repermeabilizarea vasculară a pornit din anii 1955—1965 (Shaw, Rutledge, Zuidema, Fontaine).

Atitudinea tactică faţă de intestin a devenit astfel următoarea:

- infarctele complete şi limitate se rezecă; adăugarea unei proceduri vasculare poate avea doar un scop profilactic;
- în infarctele extinse se exclud iniţial teritoriile necrozate (coprostază şi izolare cu cîmpuri impermeabile) cît timp se execută controlul pediculilor vasculari mezenterici şi eventuala încercare de revascularizare;

---

[263] În situaţiile specifice infarctului mezentericointestinal se practică embolectomii şi trombendarteriectomii în sectorul AMS (rarisim la AMI) şi trombectomii venoase; s-au autoeliminat reimplantările de AMS (Mikkelsen, 1957) rămînînd însă indicate (în absenţa unei septicităţi peritoneale avansate) toate variantele de *bypass*-uri aorto-mezenterice.

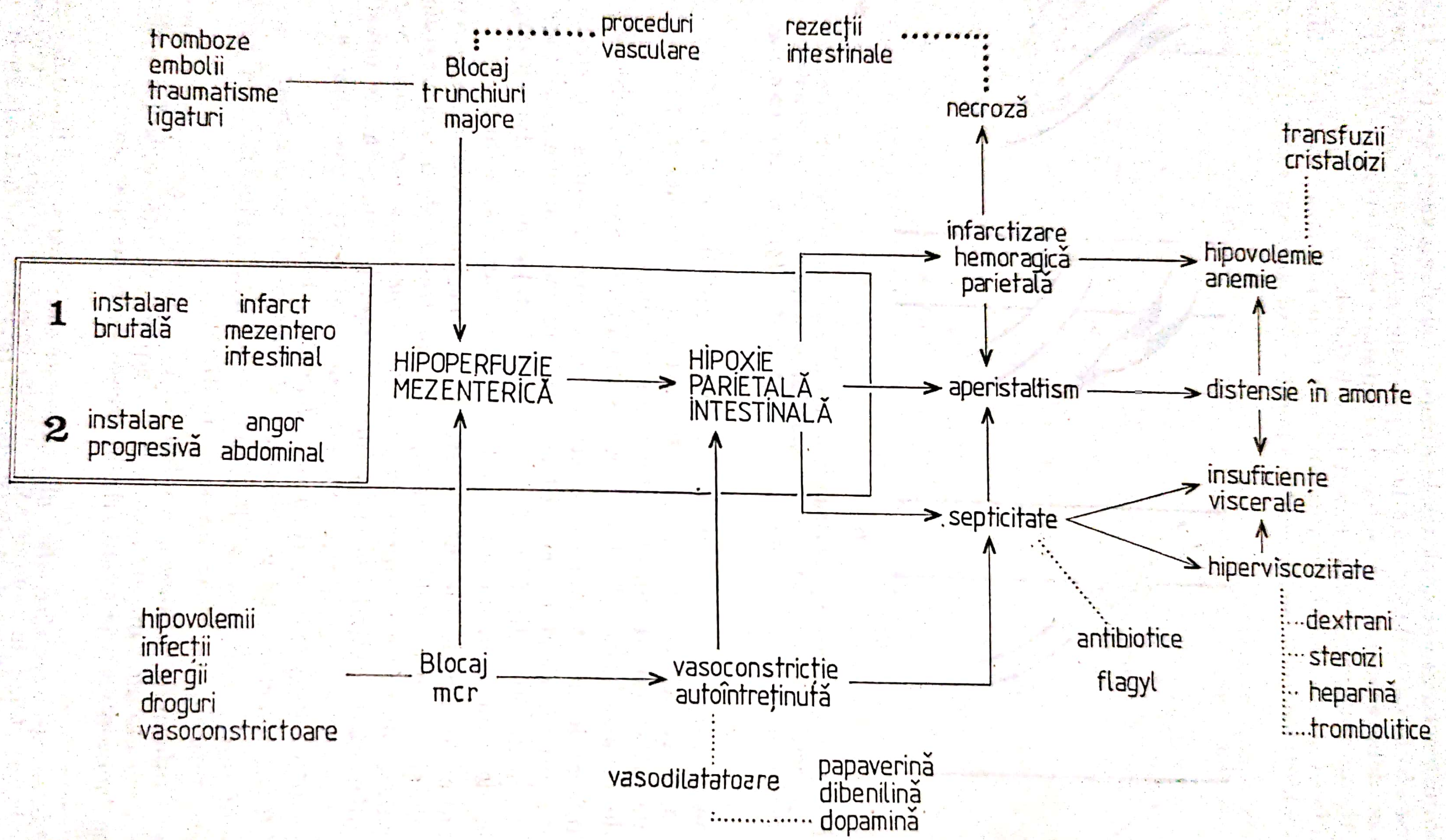
tromboze
embolii
traumatisme
ligaturi
Blocaj
trunchiuri
majore
proceduri
vasculare
rezecții
intestinale
necroză
transfuzii
cristaloizi
infarctizare
hemoragică
parietală
hipovolemie
anemie
1
instalare
brutală
infarct
mezentero
intestinal
2
instalare
progresivă
angor
abdominal
HIPOPERFUZIE
MEZENTERICĂ
HIPOXIE
PARIETALĂ
INTESTINALĂ
aperistaltism
distensie în amonte
insuficiențe
viscerale
septicitate
hipervîscozitate
antibiotice
flagyl
dextrani
steroizi
heparină
trombolitice
hipovolemii
infecții
alergii
droguri
vasoconstrictoare
Blocaj
mcr
vasoconstricție
autoîntreținută
vasodilatatoare
papaverină
dibenilină
dopamină

Fig. 11.56 — Inserțiile terapeutice adaptate modalităților patogene ale sindromului de hipoperfuzie mezenterică acută.

- rezecţia segmentelor lungi, ireversibil necrozate, este urmată de anastomoză imediată sau amînată (cu stome temporare) dacă se aşteaptă ameliorări în urma revascularizărilor sau numai a tratamentului general; rezecţia poate fi inevitabilă (mai ales dacă se abandonează ideea unei revascularizări) oricît de mutilantă este întinderea sa, incluzînd uneori şi hemicolectomia dreaptă[264];
- abstenţie provizorie (îndeosebi dacă s-au efectuat şi gesturi vasculare) în faţa unor leziuni ischemice incerte dar supraextinse, al căror sacrificiu ar fi sigur incompatibil cu supravieţuirea; relaparotomia (la 12—36 ore) poate depista o delimitare (rezecabilă) a leziunilor ireversibile[265] ca efect al reechilibrării generale (se depun toate eforturile terapeutice vizînd salvgardarea circulaţiei splanhnice) sau/şi al revascularizării;
- abstenţie definitivă dacă necroza şi septicitatea au depăşit limitele biologice ale cazului.

Efectele intervenţiilor chirurgicale vasculare în ischemia splanhnică acută necrozantă sînt limitate de gravitatea sindromului şi de fragilitatea terenului nereuşindu-se încă o semnificativă scădere a mortalităţii globale; devine necesar un nou asalt calitativ cu contribuţia directă a celei de „a doua generaţii de specialişti în chirurgia vasculară" ce a luat conducerea după anul 1980.

Conduita actuală admite următoarele implicaţii:

a) Dacă trunchiurile principale sînt indemne şi pulsatile trebuie acceptată hipoperfuzia intraparietală cu multiplele sale cauze; zone diseminate de infarctizare anemică alternează cu aspecte hemoragice-negricioase de-a lungul jejunoileonului sau/şi a colonului; mezenterul juxtaintestinal poate fi uneori interesat pe o „bandă" în lăţime de 2—3 cm; necrozele constituite sînt rezecabile (în limite raţionale) dar ischemia difuză (pe alocuri incompletă) motivează abstenţia (mortalităţile tind spre 100%); se plasează catetere arteriale intramezenterice sprijinite şi de un tratament sistemic complex (fig. 11.56) şi devine motivat un *second-look* la vîrste şi în stadii nu foarte avansate; în schimb, în stările critice terminale se consideră situaţia ca rezultat al unor insuficienţe pluriviscerale, *fiind mai mult o modalitate de a muri decît o cauză de deces* (Marston).

b) Dacă pulsaţiile intramezenterice lipsesc, explorarea axului vascular mezenteric superior permite precizarea cauzei (arterială, venoasă sau mixtă) şi a tipului de obstrucţie (embolie sau/şi tromboză). Mezenterul apare difuz interesat în tromboze; aspectul de „triunghi cu vîrful centripet" este caracteristic fazei iniţiale din embolii, dar tromboza secundară se supraadaugă ulterior. Tromboza arterială este mai severă faţă de o embolie în care intervenţia promptă poate salva cazul fără rezecţie intestinală suplimentară. Tromboza ateromatoasă a vîrstnicilor limitează mult gesturile vasculare, dar se rezolvă mai uşor trombozele secundare emboliilor sau arteritelor. Trombozele venoase au o rezolvare dificilă şi un prognostic nesigur; numai dacă tromboza rămîne în reţeaua venulo-venoasă paraintestinală segmentele necrozate sînt ceva mai limitate; tromboza portală exclude ideea de rezecţie intestinală dar o *include pe aceea de trombectomie directă* (Schwartz) consolidată de un eficient tratament anticoagulant.

---

[264] Sînt comunicate destule supravieţuiri cu numai 30—45 cm intestin subţire restant (jejunul proximal); s-au efectuat şi mici inversări antiperistaltice, dar nu se poate aplica deliberat acest procedeu de la prima intervenţie în condiţiile unui „viitor" atît de incert!

[265] Aprecierea viabilităţii intestinului ischemic este mult ajutată în aceste cazuri de aparatura bazată pe efect Doppler (Bulkey, 1981).

Disecţia AMS pînă la emergenţă expune trunchiul principal medial de ligamentul Treitz; după stabilirea locului obstrucţiei şi plasarea *bulldog*-ilor se practică arteriotomia longitudinală deasupra obstacolului; un embol se extrage simplu, dar un aterotromb necesită trombendarteriectomie; pentru tromboza distală recentă se vor „mulge“ centripet vasele (alteori, se draghează cu catetere vasculare sau improvizate) evacuîndu-se cît mai mult din proaspătul mulaj trombotic; incizia arterială se suturează (fire 5/0) adesea cu un petec sintetic sau de venă autogenă. Mai accesibilă chirurgului general este decolarea cecoascendentului cu expunerea a. ileocolice sau a a. colice drepte (Mouchet, 1967); la un calibru de 2—3 mm se deschide artera (ca la „denudările venoase“ periferice) şi se glisează un cateter tip Fogarty sau Gruntzig (alteori şi numai o sondă Dormia sau un Foley subţire) cu ale căror „baloane“ se poate uneori atrage un embol (şi chiar un tromb) de la emergenţa AMS spre exterior; stoma de extracţie poate fi suturată latero-lateral la a. iliacă comună, sau poate fi ligaturată (Marston, 1980).

Evitînd tehnicile dezobstructive (sau în caz de eşec) se poate apela la o restabilire a circulaţiei prin împrumuturi de flux, utilizînd cele mai comode din *bypass*-urile deja standardizate de chirurgia ischemiei viscerale cronice; grefoanele se interpun între aortă (sau arterele iliace) şi trunchiurile principale ale AMS; eficiente sînt şi anastomozele directe între a. ileocolică şi aortă sau a. iliacă, cît şi între a. splenică (după splenectomie) şi AMS.

După orice revascularizare reuşită, la reluarea pulsaţiilor arteriale mezenterice culoarea şi peristaltica intestinală revin în cîteva minute dacă ischemia a fost reversibilă; se recîştigă spectacular un sector aparent compromis definitiv, sau se limitează mult spaţiul de exereză; zonele rămase cert neviabile (după 10—15 minute de la terminarea intervenţiei vasculare) se rezecă indiferent de mărimea lor. Cînd ameliorarea irigaţiei este modestă, pentru segmentele cu viabilitate neconvingătoare sînt două alternative:

— dacă sînt limitate se rezecă;

— dacă sînt excesive se pot abandona ca atare, planificîndu-se relaparotomia, după 12—36 ore de tratament parenteral viguros; în acest mod poate fi uneori evitată o mutilare anatomică delimitîndu-se zonele neviabile[266].

După restaurarea fluxului arterial sporesc pierderile (de ordinul litrilor) în tunicile şi lumenul intestinal (cu atît mai mult cu cît trombii distali venulo-portali încă stagnează) impunîndu-se repleţii volemice generoase (sînge şi cristaloizi) cu monitorizări hemodinamice complete (inclusiv catetere Swan-Gantz). *Reechilibrarea pre, intra şi postoperatorie are o importanţă egală cu gesturile chirurgicale* (vasculare sau/şi intestinale) *incluzînd o medicaţie incisivă administrată pe catetere sistemice sau/şi pe cateterele plasate intraoperator în ramuri mezenterice venoase sau arteriale:* heparină şi dextrani (se folosesc încă din timpul actului operator), antibiotice în megadoze (şi pe sondele digestive), betastimulante, alfalitice, steroizi, tolazolină şi papaverină în exces; tromboliticele se plasează în cateterele mezenterice (Katz, 1978).

Dezobstrucţiile arteriale ajung la mortalităţi de 60% numai pentru embolectomiile efectuate în timp util, trecînd peste 80% pentru trombendarteriectomii; trombectomiile venoase se soldează cu peste 85% decese; rezecţiile intestinale (fără proceduri vasculare) au oscilaţii ale mortalităţii de la 60 la

---

[266] Se înregistrează postoperator episoade diareice sau/şi mici melene, dar leucocitoza scade treptat şi nu apar semne de suferinţă peritoneală dacă fluxul sangvin intestinal se stabilizează. Curajul păstrării definitive în circuitul digestiv a unei „anse nesigure“ poate fi penalizat tardiv prin constituirea unei stenoze cicatriceale („ansa defuncţionalizată vascular“— Juvara) similar situaţiei întîlnite în toate ischemiile viciilor de poziţie; alteori, mucoasa complet compromisă se elimină, dar se şi reface fără fibroză în tunica musculară (suferinţa muscularei decide).

95% după extinderea lor şi mai ales după starea biologică restantă. Deşi creşte numărul succeselor raportate izolat, mortalitatea globală rămîne descurajantă pentru ultimii 40 de ani în privinţa infarctului mezenterointestinal, *deoarece trei sferturi din cazuri* (aproape constant vîrstnici pluritaraţi cardiovascular) *ajung la spital cu peritonită prezentă*. Mortalităţile „familiare“ (Marston, 1985) tuturor seriilor mari sînt peste 90% şi fiindcă la combinaţiile oricăror tehnici vasculare şi intestinale se asociază inerentele numeroase abstenţii!

11.12.8 CAUZE FUNCŢIONALE

Reprezentînd un răspuns natural al spaţiului peritoneointestinal faţă de diverse agresiuni traumatice, septice, metabolice, toxice sau alergice nu întotdeauna ocluziile funcţionale evoluează spre reale circuite patologice. În cazul actelor chirurgicale este anticipat acceptată *pareza funcţională postoperatorie simplă*[267] pe care clinicianul are sarcina să o asiste activ, scurtîndu-i evoluţia cît mai eficient posibil, dar fără a o brutaliza; numai dacă aceasta, din spontan „autolimitată“ devine alarmant „autoîntreţinută“ se apelează la o terapeutică majorată, pentru a rupe la timp cercurile vicioase; surprinderea momentului evolutiv cînd ocluzia funcţională capătă „nuanţă mecanică“ reprezintă un act diagnostic de mare responsabilitate (în astfel de situaţii substratul patogen se dovedeşte a fi adeseori septicitatea peritoneală).

Atributul *funcţional* este întotdeauna însoţit de o mare „îngrijorare“ în clinica chirurgicală din următoarele întemeiate motive: *patogenic* sînt antrenate dezechilibre fluidoionice şi nutritive ca într-o ocluzie mecanică; *etiologia* este atît de polimorfă încît rareori se ajunge la diagnosticul cauzal; *clinica*, deşi are particularităţi, reuşeşte să deruteze iar *terapeutica* conţine elemente cu eficienţă discutabilă, fiind necesară multă atenţie în depistarea factorilor dominanţi şi pretabili la contramăsuri ţintite[268]. Disocierea strict patogenă a ocluziilor funcţionale (tab. 11.5) în trei categorii (dishomeostazice, reflexe şi paraseptice) nu corespunde întru totul practicii clinice: în primul rînd fiindcă persistă şi împărţirea intraoperatorie în ocluzii funcţionale spastice şi respectiv paretice, (comentate în continuare), iar în al doilea rînd fiindcă formele concrete de ocluzie funcţională sînt majoritar multipatogenice (comentate mai departe).

(i) **Blocajul neuromuscular al peristalticii intestinale** se poate exprima macroscopic prin două efecte finale — spasticitate sau pareză — indiferent de intimitatea proceselor patogene premergătoare.

Ocluzia funcţională spastică rămîne o realitate chirurgicală intraoperatorie („intestinul de pui“) fiind consacrată european prin însumarea observaţiilor comunicate de reputaţi chirurgi (Oudard, Ch. Monod, Mondor, Clavel, Mouchet, Roux). Prima impresie a fost că este mai frecventă la bărbaţi şi s-a incriminat adenita mezenterică cu „fenomene“ de tip Reilly (Leriche); ulterior s-a implicat pentru femei hiperestrogenismul (Sénèque). S-au surprins şi invaginaţii spastice intermitente; s-au bănuit şi clismele intempestive, potenţial declanşatoare de antiperistaltism; spectrul etiopatogenic s-a lărgit treptat considerabil, modalitățile spastice fiind întîlnite în intoxicații cu metale grele, cu toxine ale paraziților intestinali, cu alcaloizii din Veratrum sau cu pituitrină, cît și în hipertiroidie, avitaminoze, enteroviroze (cu adenitele mezenterice inerente), uremie, porfirie, tabes, isterie, diverse alergii alimentare, hiperdislipidemii, hipocalcemie, hiposodemie etc. Literatura anglo-saxonă a dezbătut „enterospasmul" abia după anii 1950—1955 (Dunlop și McFarland) incluzînd și spasticitățile colonice (cu toate variantele de sindrom Ogilvie) sub termenii mai cuprinzători de pseudoobstrucție spastică acută respectiv de pseudoobstrucție cronică idiopatică (Faulk, 1978). Cînd laparotomia a fost efectuată, chirurgul are foarte puține gesturi de făcut dar îi revine sarcina unei explorări minuțioase cît și obligația unei reevaluări postoperatorii a diagnosticului[269]. În patogenie incluzîndu-se oricum și un dezechilibru vago-simpatic, novocainizările amfomimetice intraoperatorii (mezenter, zona celiacă și cele două trunchiuri vagale paraesofagiene) cît și postoperatorii (infiltrații lombare și anestezii spinale continue) s-au dovedit de multe ori utile; în astfel de situații alfa- și betablocarea poate fi asociată.

---

[267] „Ileusul postoperator comun“ (Setlacec).

[268] Cînd „alarma clinică“ întîrzie, greu se mai pot discerne cauzele între timp agravant amestecate şi trecute de la funcţional la organic; atitudinea devine ezitantă cu „agitaţia“ (Clavel) unor consulturi interdisciplinare confuze (uneori, totuşi utile). Pînă în prezent s-a reuşit doar înţelegerea adevărului simplu că ocluzia funcţională **devenită patologică** nu se rezolvă dacă nu i se rezolvă cauza (Juvara).

Ocluzia funcțională paretică recrutează majoritatea cazurilor, fiind foarte posibil ca mulți stimuli să debuteze spastic pentru a se ajunge ulterior la epuizarea plăcii motorii cu aperistaltism; în acest grup intră numeroase intensități dishomeostazice, reflexe și paraseptice (sistematizate în continuare) generatoare de tablouri clinice ocluzive funcționale cu meteorism nedureros[270].

(ii) **Sistematizarea clinico-patogenă a ocluziilor funcționale** este doar înrudită cu tabelul 11.5; nu vor fi dezvoltate în text toate variantele (unele aparțin strict stărilor postoperatorii) ci numai cele mai frecvente:

Ocluzii funcționale
- primitive tipice (spastice sau paretice)
  - cetoacidoză diabetică, uremie, purpure vasculare, porfirie etc.
  - reflexe „aseptice" (colici viscerale)
  - afecțiuni neuropsihice
- secundare (dominant paretice)
  - potențial reversibile (pareza postoperatorie simplă, reflexe „paraseptice" etc.)
  - potențial ireversibile (pareza postoperatorie persistentă)
  - complexe (în stări critice)
- intermitente (dominant spastice)
  - grup heterogen de afecțiuni congenitale și dobîndite (pseudoobstrucții spastice)
  - reprezentant caracteristic: sindromul Ogilvie (pseudoobstrucția colonului)

• *Ocluziile funcționale primitive* se înregistrează la cazuri fără traumatisme sau intervenții chirurgicale în antecedentele imediate; sînt dominant dismetabolice, dar și reflexe (iritația retroperitoneală din colica renală și periureterite, diverse afecțiuni pleuropulmonare și pericardocardiace) sau neuropsihice (isterie, epilepsie, leziuni neurologice organice) și numai diferențierile diagnostice atente pot conduce la tratamente adecvate (vezi 11.10.1).

---

[269] Insuccesele se datorează fie recidivelor (cînd cazul rămîne „neclar") fie terenului, fie unor gesturi chirurgicale exagerate (stomii sau rezecții nejustificate); numai în variantele de sindrom Ogilvie cu distensie cecală în iminență de perforație se recomandă cecostomia.

[270] Fiind „nedureroase" formele paretice conduc uneori prea tîrziu la explorarea chirurgicală, în aceeași măsură în care variantele spastice colicative o fac adesecori prea devreme!

• *Ocluziile funcționale secundare* sînt grefate ca epifenomen al unor evoluții postoperatorii sau al unor agresiuni traumatice și septice; durerea, infecția și dezechilibrele fluidoionice sînt vectorii patogeni majori; acest grup necesită o subclasificare:

— ocluzii funcționale potențial reversibile: pareza postoperatorie simplă, pareza ce însoțește fracturile costale, traumatismele vertebromedulare, hematoamele retroperitoneale, cît și colecțiile septice extraperitoneale (pleurale, parietale properitoneale extinse, pelviperineale) sau inflamațiile acute ale viscerelor intraperitoneale;

— ocluziile funcționale postoperatorii persistente sînt forme distincte ce se încarcă evolutiv cu elemente organice și vor fi detaliate în subcapitolul 11.13;

— ocluziile funcționale complexe provin din evoluția spre ireversibilitate a tuturor variantelor anterior amintite; sînt specifice stărilor clinice critice (politraumatisme cu leziuni viscerale intraperitoneale neglijate, reintervenții chirurgicale, peritonite și pancreatite avansate) în care se adună agravant dezechilibre homeostazice cu factori septici și insuficiențe de organ.

• *Ocluziile funcționale intermitente* sînt reprezentate de afecțiuni extrem de heterogene, cu oscilații de la funcțional la organic: megarectocolonul dobîndit, volvulusul cronic sigmoidian, dolicosigmoidul simptomatic *(redundant colon)*, colonul „inert“ prin obișnuința generată de utilizarea purgativelor emodinice *(cathartic colon)*, diverticuloza colică, fibroza retroperitoneală, fibroza anselor defuncționalizate prin ischemie vasculară sau postiradiere, fibroza unor ulcerații intestinale nespecifice postmedicamentoase și pseudoobstrucția cronică idiopatică cu varianta acută a pseudoobstrucției colonice (sindromul Ogilvie).

(iii) **Ocluziile funcționale primitive** au cîteva situații mai conturate cu manifestări digestive obstructive facultative:

• *Cetoacidoza diabetică* pretează la confuzii mai ales dacă decompensarea survine la cazuri cu diabet anterior necunoscut; vărsăturile și durerile abdominale colicative, ca și semnele generale de deshidratare pot mima ocluzia; anamneza și examinarea atentă remarcă însă că vărsăturile sînt mult prea numeroase și apar în „salve“ cu conținut minim, scaunul poate fi prezent, iar distensia abdominală nedureroasă este și tranzitorie. Laboratorul oferă diagnosticul: hiperglicemii elocvente (între 400—800 mg%), cetonemii peste 300 mg%, pH-ul spre 7,20; acidoza severă este cauza decuplării efectelor aminelor biogene atît pe pereții vasculari (cu hipotensiune și deshidratare, inexplicabile numai prin vărsături) cît și pe pereții intestinali (cu aperistaltism). Administrarea de fluide alcaline și insulină remite spectacular atît starea clinică, cît și tabloul pseudoocluziv.

• *Uremia* (indiferent de cauza sa) este însoțită de vomă, sughiț și distensie abdominală, utilizînd verigile patogene ale acidozei și anemiei cu care se însoțește; pentru obstacolele subvezicale, un sondaj inspirat și reușit rezolvă însă, uneori, și „globul vezical“ și „ocluzia“ (Hortolomei).

• *Porfiria* se caracterizează prin violente colici intestinale pseudoocluzive[271] de tip spastic (declanșate de obicei de barbiturice) cu constipație, ictere tranzitorii prin spasme oddiene, tulburări neuropsihice și anemie cu splenomegalie. Porfirinuria poate fi ușor depistată prin teste de laborator. Direct, sau prin hiposodemie, porfirinele deregleză spastic peristaltica intestinală. Corectarea balanței sodiului este imediat eficientă!

• *Sindromul complex al purpurelor vasculare* (în grupul celor secundare, simptomatice, este inclusă și purpura reumatoidă Henoch-Schönlein) intersectează uneori clinica chirurgicală generînd (pe lîngă hemoragii digestive) tablouri ocluzive (adeseori reversibile) prin invaginații segmentare sau prin hematoame subseroase. În cazul purpurei reumatoide fenomenele alergice (manifestate prin exantem, poliartralgii, febră și leucocitoză) motivează și disfuncția neuromusculară intestinală de tip spastic. Abstenția chirurgicală își asumă unele riscuri: instalarea semnelor peritoneale de septicitate (coexistă apendicite și perforații acute) cît și apariția „micilor melene“ (trădînd invaginații fixate) impun intervenția (recomandare rămasă valabilă de la Gosset, 1932).

---

[271] Crizele colicative ale porfiriei solicită clinicianului să includă în raționamentul său și pe cele eclamptice, tabetice, tetanice, hiperlipemice, saturninice, hipoglicemice, hipertireozice, carcinoide cît și feocromocitomul, zona zoster și tumorile cerebrale!

(iv) **Ocluziile funcționale secundare** conțin două entități comentabile pentru importanța lor practică: pareza postoperatorie simplă (ce se prezintă în continuare) și pareza postoperatorie alarmantă sau/și persistentă (ce aparține subcapitolului 11.13).

Pareza peritoneointestinală postoperatorie simplă este tributul amestecului agresivității actului anestezic cu cel chirurgical; se adună majoritatea cauzelor de ocluzie funcțională, dependente de durata totală a actului operator, de magnitudinea procedurilor și de mulțimea injuriilor mecanice îndreptate asupra tractului digestiv, de extensia disecțiilor peritoneale, cît și de atmosfera septică intraoperatorie, de natura leziunii și a terenului biologic (neoplazici, anemici, icterici, uremici). Trepiedul patogen al parezei simple este *contaminarea*, *durerea* și *distensia gastrointestinală gazoasă* prin defectuoasa respirație postoperatorie; contaminarea peritoneoparietală depinde mult și de acuratețea actului operator (blîndețea gesturilor, novocainizarea mezourilor, lavajul sîngelui restant[272]), durerea postoperatorie se atenuează prin doze analgetice optimale, iar sondele de aspirație și gimnastica respiratorie pot rezolva acumulările gazoase nocive.

Durerea postoperatorie este eterna cauză ce menține organismul într-un *status antiperistaltic* (prin exces de amine și minus de polipeptide) cît și într-un *status antidiuretic* (prin exces de ADH emis de hipotalamusul alertat de întregul „moment“ operator)[273]. Starea de antidiureză cedează[274] în cca 12—18 ore, pe cînd antiperistaltismul digestiv dispare mai lent și secvențial: motilitatea și absorbția duodenojejunală se normalizează în 16—24 ore; la cca 48 ore cedează atonia gastrică; undele intestinale de segmentație preced (generînd micile „colici de gaze“) peristaltica propulsivă ce conduce, după 48 ore, la emisia de gaze; ileocolonul își revine complet abia în 3—5 zile; stopul alimentar per oral pînă la reluarea naturală și obiectivată a tranzitului ileocolic (sincron cu scăderea spontană a volumului fluidelor exteriorizate pe sondele proximale) rămîne una din „regulile de aur“ ale chirurgiei abdominale, mai ales după intervențiile pentru OIA[275].

Scăderea intensității parezelor postoperatorii se obține prin cîteva măsuri adjuvante:

- Prin sondele nazogastrice[276] se exteriorizează nu numai fluidele sangvinolent-toxice dar se elimină gazele (motiv pentru care poate fi necesară și a doua sondă) înghițite permanent, în cantități sporite dacă nu intervine o gimnastică respiratorie dirijată.

---

[272] Sîngele restant în peritoneu sau în lumenul digestiv este „paretic“ (Juvara).

[273] Pentru amatorii de corelații trebuie amintită și pasagera inhibiție postoperatorie a fluxului biliar, sesizabilă la drenajele biliare externe; reluarea diurezei spontane, eficiența debitului biliar și a tranzitului intestinal („pompa digestivă“) sînt cele mai „corelate“ semne postoperatorii ce anunță o evoluție favorabilă!

[274] La cazurile cu reluare dificilă a diurezei spontane (exceptînd motivele urologice subvezicale) este de așteptat și o reluare anevoioasă a tranzitului intestinal: *pareza vezicală anunță pareza intestinală!*

[275] Se justifică începerea eventual precoce a alimentației cu fluide pe sondele plasate duodenointestinal, dar se explică și instalarea „pseudoobstrucțiilor colonice“ la cazurile la care alimentația per orală debutează intempestiv!

[276] Întreținerea sondelor de aspirație gastrică se face prin lavaje intermitente cu ser fiziologic bicarbonatat sau soluții tip Ringer; *spălarea cu apă trebuie definitiv evitată întrucît sustrage osmotic o cantitate apreciabilă de electroliți;* din același motiv nu se permite nici înghițirea per orală de apă sau ceai în intervalul în care sondele sînt active numai „anti-

- Asigurarea unei analgezii optimale cvasicontinue (prin administrări de doze mici repetate la scurte intervale) este scutită de efectele depresive respiratorii. S-a renunţat, cu prea mare uşurinţă, la blocajul novocainic intraoperator al zonei vagosplanhnice (tehnică reconsiderată de exemplu pentru pancreatitele acute); „banala" infiltraţie lombară rezolvă un meteorism abdominal potenţial autoagravant uneori la fel de eficient ca şi o „modernă" analgezie peridurală continuă-intermitentă!
- Alte măsuri, mai vechi sau mai noi, pot fi selectiv utilizate: mobilizarea precoce; inserţia intermitentă de tuburi rectale şi dilataţiile anale; inhalarea de oxigen concentrat (pentru denitrogenarea gazelor intestinale, metodă recent reluată de Loder, 1980); administrarea (per oral sau pe sonde) de metronidazol şi antibiotice cu spectru larg conform ideii că unele segmente digestive nerezecate, dar cu vitalitate „semicompromisă", ar beneficia prin rezolvarea factorului septic endolumenal etc.
- Nu se vor folosi substanţe anticolinesterazice decît dacă musculatura intestinală este aptă să le folosească (dacă „se aud ceva „zgomote") dar nu cînd peretele este total decompensat („nu se biciuieşte un cal ostenit" — Wangensteen) sau cînd există dubii asupra naturii septice a parezei; s-a remarcat că neostigmina nu are rezultate dacă nu se corectează anemia, carenţele de sodiu şi potasiu sau/şi de tiamină (însăşi tiamina este anticolinesterazică). Nici administrarea de purgative per oral (sau pe sonde) nu este inspirată dacă există suturi digestive distal de Treitz; în suturile jejunoileale şi colice sînt mai utile instilaţiile rectale de sulfat de magneziu şi glicerină, micile „clisme de gaze" (chiar cu novocaină!) iar pe sondele proximale eventual administrările de soluţii de antibiotice şi de laxative simple.
- Adăugarea la aceste metode, numai aparent simpliste, a „modei" administrării postoperatorii „de rutină" a *alfa* şi *betablocantelor* nu a adus încă rezultate practice evidente; pornindu-se de la similitudini de efecte farmacodinamice experimentale, impactul acestor droguri este discutabil în teritoriul intestinal uman **(acţionează mai mult pe musculatura microcirculaţiei şi mai puţin pe fibra netedă parietală propriu-zisă)**, iar ecoul lor sistemic nu este mereu avantajos pe toţi receptorii hemodinamostatului bolnavului; ori de cîte ori există suturi şi hemostaze precare, parenchime zdrobite şi tamponate *in situ*, teren neoplazic, hipovolemii încă necorectate şi fragilităţi cardiovasculare, entuziasmul utilizării alfa- şi betaliticelor trebuie „blocat"; sigur că ar fi excepţională o *simpatoliză chimică periferică preferenţială în teritoriul tunicilor musculare splanhnice* (6-hidroxidopamina este experimentată încă din anii 1965—1970) dar pînă la obţinerea unor substanţe cu acurateţe şi constanţă clinică se pare că mai trebuie timp!
- Lavajul peritoneal abundent, limitarea contaminărilor intraoperatorii, hemostaza îngrijită şi supleţea tehnică, cît şi corecta reechilibrare fluidoelectrolitică postoperatorie rămîn pîrghiile esenţiale ale unei *evoluţii postoperatorii cît mai puţin paretică!*

(v) **Ocluziile funcţionale intermitente** alcătuiesc grupul „idiopatic" al pseudoobstrucţiilor enterocolonice (alternativ acute sau/şi cronice) dintre care se distinge, ca formă anatomoclinică, pseudoobstrucţia colonului.

Pseudoobstrucţia colonului semnifică un întreg grup de ocluzii funcţionale colonice, al căror caracter de spasticitate distală cu dilataţie progresivă a cecului şi a colonului drept este explicat în prezent de *inerţia parasimpaticului caudal* şi nu de „blocajul nervilor splanhnici" cum crezuse Heheage Ogilvie în anul 1948. Situaţia nu a părut iniţial nici prea gravă şi nici prea frecventă, dar, în ultimele două decenii, s-au sesizat două fenomene: incidenţa evoluţiei spre perforaţie cecală diastatică este posibilă şi s-a comunicat între 1,5% (Melzig, 1978), 7% (Bachulis, 1978) sau peste 10% la cazurile ortopedice cu clinostatism excesiv, atingîndu-se o mortalitate de peste 50% (James, 1982); circumstanţele de instalare a sindromului au un spectru într-o continuă creştere, paralelă cu maxichirurgia, cu gerontochirurgia şi cu epidemia traumatică.

---

peristaltic" (cînd s-a preconizat şi o alimentaţie enterală prelungită alte sonde se pot exterioriza prin faringo, gastro sau jejunostomie). Sondele de aspiraţie gastrică postoperatorie sînt utile atît după suturile digestive proximale cît şi după cele distale, după viscerolize extinse, peritonite sau/şi contaminări intraoperatorii, cînd se anticipează o îndelungată imobilizare (politraumatisme, pancreatite necrotice, evisceraţii) *dar mai ales cînd intervenţia s-a efectuat pentru o ocluzie intestinală!*

Sînt evoluţii ocluzive funcţionale cu un comportament sever pseudomecanic înglobînd forme cronic-intermitente şi forme acute.

— *Forma subacută (cronic-intermitentă) de pseudoobstrucţie colonică* a fost raportată în combinaţii cauzale cu megarectocolonul dobîndit, diverticulozele şi colitele spastice, cu anastomozele intestinale latero-laterale, cu tratamentul colestyraminic şi abuzul de laxative, cu gestaţia şi cu diverse leziuni neuromedulare. S-au efectuat cercetări notabile asupra activităţii mioelectrice a hemicolonului drept şi respectiv stîng (Sullivan, 1977), a eventualelor modificări infrastructurale (hipoganglionoze dobîndite) în plexurile mienterice (Schuffler, 1982) şi s-au implicat şi prostaglandinele (Wagner, 1982). Cînd se depistează şi se rezolvă eventuala „rădăcină cauzală", epifenomenul ocluziv „funcţional" cedează spectacular; dintre formele ce rămîn cronic „idiopatice" unele episoade intermitente răspund la alimentaţia parenterală pe cateter central (Faulk, 1978) iar altele evoluează spre variantele acute, cînd se iveşte situaţia postoperatorie sau posttraumatică a unui clinostatism prelungit.

— *Forma acută de pseudoobstrucţie colonică reprezintă sindromul Ogilvie propriu-zis;* cazurile provin de la vîrstnicii cu fracturi de bazin sau femur, proteze totale de şold sau de genunchi, de la chirurgia pulmonară, cardiovasculară, ginecologică, urologică, cît şi de la toate leziunile infiltrative retroperitoneale; pacienţii au şi o bogată patologie asociată: insuficienţe hepatice şi etilism cronic, pneumonii, pancreatite, boli neurologice şi cardiovasculare; s-au remarcat pseudoobstrucţii colonice după simpatectomii lombare, în severe anemii, uremii şi dezechilibre electrolitice (şi ele frecvente postoperator) cît şi în cazuri anterior operate pentru ocluzii real mecanice[277].

Sînt ocluzii nete, dar motivul nu este organic ci funcţional: *inerţia propulsivă a colonului stîng datorată unor cauze locoregionale dependente de parasimpaticul caudal.* Distensia abdominală este evidentă şi constantă, mimînd asimetria volvulării sigmoidiene sau cecale (Villar, 1979) şi poate fi însoţită de vagi colici intestinale (jejunoileonul „luptă" intermitent), cît şi de o iritaţie peritoneală în fosa iliacă dreaptă, cînd dilataţia cecală este în pragul suferinţelor diastatice; radiologia obiectivează o mare dilataţie a colonului drept cu absenţa gazelor în colonul stîng; sfincterele funcţionale colonice (mediotransvers, splenic şi iliac stîng) se comportă ca supape unidirecţionate închise; dacă perforaţiile diastatice s-au produs, pneumoperitoneul masiv poate fi un semn „valoros" dar infaust; vărsăturile sînt, caracteristic, absente (aspiraţia gastrică are avantajul diagnostic al excluderii unei dilataţii gastrice acute).

Deciziile terapeutice sînt dificile, fiindcă o „explorare chirurgicală albă" este într-adevăr dezastruoasă pe o stare biologică sever alterată în aceste cazuri, la care destule zile clinice se pierd cu raţionamente sterile. Cînd se bănuieşte o pseudoobstrucţie colică este indicat un „conservatorism activ de cca 24—48 ore" efectuîndu-se obligatoriu (chiar la bolnavii imobilizaţi) o irigoscopie (pentru a dobîndi suport diagnostic) sau/şi o colonoscopie, ce poate deveni „terapeutică" (Kukora şi Dent, 1977); se urmăreşte corectarea deficitului potasic, a uremiei sau a unei anemii, iar o infiltraţie lombară novocainică, cît şi clismele cu sifonaj sînt uneori eficiente! Cînd laparotomia nu mai poate fi evitată, nici nu trebuie mult tergiversată dacă distensia cecală a devenit alarmantă; o simplă dirijare intraoperatorie a unei sonde groase de intubație transrectosigmoidocolonică este extrem de utilă postoperator, iar o cecostomie rezolvă multe cazuri; trebuie căutate și alte zone posibile de perforare diastatică, înafara cecului; o intervenție tardivă (ruptură cecală extensivă spre ascendent cu peritonită fecaloidă) conduce la hemicolectomie dreaptă cu rezultate posibil mai bune față de exteriorizările sigur precare.

---

[277] Reluarea dificilă a tranzitului colic pe un colon suprasolicitat de o obstrucţie organică recent rezolvată (Dudley, 1977).

11.13 OCLUZII POSTOPERATORII

Fișa personală a ocluziilor postoperatorii este încărcată de „referințe" nefavorabile: reprezintă prima cauză *(ex-aequo* cu peritonitele postoperatorii, cu care adesea se și amestecă) a reintervențiilor după chirurgia abdominală[278]; în etiologia globală a OIA, procentele ce revin formelor postoperatorii explorate chirurgical oscilează de la 5% la 10% (vezi seriile din tab. 11.1); mixtura patogenă de elemente funcționale și organice (poate fi împrumutată întreaga recuzită a mecanismelor OIA primitive), cît și atipiile semiologice motivează clasificările neomogene, incertitudinile diagnostice, indecizia terapeutică și rata mare a eșecurilor. Mortalitatea la reintervenții (toate sînt și mari urgențe septice) este, în general, de zece ori mai mare față de aceeași operație efectuată electiv; *dacă operația precedentă a fost tot pentru o ocluzie, mortalității nu-i mai rămîne decît să se dubleze sau să se tripleze* (vezi tab. 11.3).

(i) **Clinica generală a ocluziilor postoperatorii** are semiologia falsificată în plus sau în minus; scurgerile stercorale, de bilă, conținut gastric sau lichid pancreatic sînt acuzate mai puțin dureros de către bolnavi, fiind tolerate de peritoneul recent agresionat chirurgical; reacția musculoparietală poate fi modestă chiar față de o strangulare de ansă evoluată pînă la necroză; durerile colicative sînt estompate de pareza funcțională postoperatorie inițială; alteori, persistența inexplicabilă a durerii abdominale, cît mai ales localizarea acesteia într-o zonă extraincizională, pot sugera organicizarea unei pareze considerată inițial numai funcțională; o falsă alarmă postoperatorie generează durerea abdominală de cauze pulmonare[279] sau o febră cu leucocitoză exagerată funcție de reactivitatea fiecărui bolnav; colecțiile septice intraperitoneale „întîrziate" (alimentate frecvent de fistulele colice din zilele 5—9, inexpresive pe eventualele tuburi inactive, sau pe traiectele lor restante) evoluează torpid spre o peritonită atipică cu manifestare clinică ocluzivă abia prin instalarea brutală a stazei gastrice (după cîteva „zile bune“ de tranzit reluat) cu oligurie și uremie.

---

[278] Datele statistice nu sînt armonizabile (începînd cu criteriile diferite de selectare și de interpretare a cazurilor) dar estimările arată astfel: incidența totală a reintervențiilor are tendința iatrogenă de a spori de la 0,5% la 5%, cu mortalități între 25% și 70%; reintervențiile sînt de două ori mai frecvente dacă operația primară s-a efectuat în etajul submezocolic; cauzele reoperației sînt dominate de peritonite și ocluzii (reprezentînd fiecare cîte o treime din motive) după care urmează treimea heterogenă alcătuită din eviscerații, hemoragii digestive sau intraperitoneale, fistule etc. (Artz și Hardy, 1960; Edelman, Calvet și Setbon, 1964; Wright și Tilson, 1973; Chipail și Diaconescu, 1973; Tera, 1975; Driver, 1978; Serfling, 1978; Zer, 1980; Champault și Grosdidier, 1982).

[279] După intervențiile efectuate pentru ulcere perforate s-au remarcat reîncălziri ale unor vechi procese bacilare pulmonare cu tablouri pseudoocluzive dureroase ce au provocat suficientă agitație clinică; febra primelor 24—72 ore poate trăda atelectaza unui „plămîn încărcat" (Brocq în Maingot, 1985).

Dacă postoperator s-au utilizat tuburi de decompresie gastrică, la un examen radiologic abdominal de control se vor surprinde foarte puține (sau deloc) imagini hidroaerice iar administrările de substanțe de contrast (cînd sînt inevitabile sînt și utile) cer multă prudență și se fac preferențial pe sonde; uneori, un bont gastric inactiv (după vagotomii, gastroenteroanastomoze sau rezecții în stenoze pilorice) nu poate asigura progresia substanței de contrast[280] printr-o anastomoză altfel permeabilă (Juvara).

Esența obținerii unor subtilități în aprecierea momentului potrivit cînd la un anumit caz devine necesară reintervenția pentru o ocluzie postoperatorie constă în utilizarea activă a timpului clinic; repetarea examinării fizice la intervale optime, folosirea laboratorului și a radiologiei într-o dinamică judicioasă, reluarea tuturor raționamentelor patogene posibile și reechilibrarea eventualelor cauze dishomeostazice (tab. 11.24) asigură chirurgului promptitudine atunci cînd evoluția sintetică a pacientului va impune corecția operatorie[281]. Dacă starea de deshidratare, hipovolemia circulantă și hemoconcentrația devin inexplicabile numai prin bilanțul pierderilor exteriorizate se poate sesiza astfel pierderea internă de fluide (sechestrările peritoneointestinale) prin constituirea unei stări ocluzive.

În cazul unei ocluzii postoperatorii, evaluarea oportunității unei reintervenții sau a continuării tratamentului de reechilibrare are dificultăți decizionale adeseori independente de considerentele dacă există obstrucție mecanică, funcțională sau mixtă; multe situații mecanice (obstrucții anastomotice inflamatorii, aderențe recente) se remit cvasispontan și multe pareze funcționale severe rămîn insensibile față de reechilibrare, ajungîndu-se, ca ultim remediu, la intervenția chirurgicală oricît de limitată în posibilități; în numeroase astfel de cazuri se găsesc cauze septice, oferind eficiență actului operator (drenajul spațului colector compresiv al unui abces este suficient pentru a „reanima“ bolnavul); cînd totuși nu se găsesc cauze organice, se poate manevra direct un tub intestinal lung pentru decompresia intestinului subțire sau se poate opta pentru o gastro sau enterostomie în variantele lor actuale; cînd valva ileocecală este competentă și coexistă o distensie colonică evidentă eventual se efectuează cecostomia; starea ocluzivă va beneficia mai puțin de actul operator, dar, ulterior, decompresia completă intestinală va fi asigurată și se va putea apela la o alimentație parenterală totală temporară, combinată și enteral, prin stomiile a căror toleranță se va tatona: din „exportatoare“ pot deveni treptat „importatoare“!

(ii) **Clasificările ocluziilor postoperatorii** nu pot fi etiopatogene deoarece modalitatea cauzală se precizează abia la relaparotomie sau/și necropsie; rămîn valabile doar sistematizările evolutive (și ele greu standardizabile)

---

[280] Aderențele „proaspete“ pe gura de anastomoză, sau pe ansa eferentă pot elibera spontan motilitatea unui bont gastric și după 7—10 zile, timp în care bolnavul este alimentat enteral dacă „s-a lăsat“ o sondă în ansa eferentă (George L. Jordan).

[281] Ineficiența tratamentului conservator conduce la reintervenție; o reintervenție în timp util, ce găsește numai un eventual obstacol reversibil, este mai puțin riscantă decît o reintervenție tardivă, la un bolnav profund dezechilibrat, pentru un obstacol ce a devenit, între timp, mai mult decît evident ireversibil (Setlacec).

Tabelul 11.24

Sistematizarea conduitei practice în etapa funcţională a parezei postoperatorii persistente

Starea patogenă dominantă	Semiologie clinică şi paraclinică	Gesturi terapeutice
Deficit de fluid extracelular (prin aport parenteral insuficient sau prin sechestrări endogene nesesizate)	hipotensiune, tahicardie, vene periferice colabate, scăderea PVC, oligurie, hemoconcentraţie, hipotermie*, pliu cutanat persistent, globi oculari hipotoni, apatie, obnubilare, abolirea reflexelor etc.	administrare masivă parenterală de soluţii cristaloide polielectrolitice (ser fiziologic şi variante de soluţii Ringer); se limitează soluţiile glucozate, albumina, gelatinele şi dextranii
Stări particulare ale sectorului intracelular	hiperhidratare celulară prin exces de soluţii apoase: limbă umedă, hiposodemie, cefalee, convulsii, tulburări vizuale etc.	soluţii cristaloide hipertone; numai dacă nu coexistă şi un real deficit hidric extracelular se apelează la manitol sau dextrani
	deshidratare celulară; limbă şi mucoase uscate, hipersodemie, oligoanurie severă, hipertermie, agitaţie nervoasă pînă la delir etc.	soluţii cristaloide hipotone; numai dacă nu coexistă şi un sever deficit hidric extracelular se poate apela la soluţii glucozate izo sau hipotone
Dezechilibre electrolitice	hipopotasemie; uneori şi hipocalcemie (pînă la manifestări tetaniforme) şi hipomagneziemie	administrări calculate corespunzător din soluţiile molare (ionogramele urinare sînt obligatorii)
Dezechilibre acidobazice	domină acidoza acumulărilor subvateriene, combinată cu cetoacidoza inaniţiei acute	soluţii glucozate şi bicarbonatate secvenţial
	rareori alcaloză metabolică (variantele supravateriene)	serul fiziologic asigură şi acidifierea prin excesul de clor
Dezechilibre nutritive acute	hipoproteinemia terenului, accentuată de inaniţia postoperatorie	soluţii glucozate hipertone şi hidrolizate de aminoacizi
Deficit vitaminic	în special tiamină şi acid ascorbic	aport corespunzător de vitamine hidrosolubile
Deficit eritrocitar	anemii preexistente, accentuate de infarctizări, eviscerații, hemolize septice etc.	sînge integral; la vîrstnici preferabil masă eritrocitară
Ventilaţie respiratorie ineficientă	respiraţii defectuoase cu „înghiţire de aer", diafragm ascensionat, atelectazii, „plămîn congestiv" pînă la variante de ARDS**	gimnastică respiratorie; oxigenoterapie intermitentă; sonde de aspiraţie gastrică eficientă; antibiotice; eventual sînge, steroizi şi diuretice etc.
Pareza peritoneointestinală „funcţională"	distensie abdominală cu vărsături „prin prea plin", disconfort respirator, tahicardie şi sughiţ	decompresie gastrointestinală intermitent activă; alimentaţie parenterală pînă la nutriţie totală; radiologie prudentă
	aperistaltism considerat încă „funcţional"***	parasimpatomimetice, simpatolitice clasice, alfa şi beta litice, infiltraţii lombare novocainice, anestezii peridurale, polipeptide similare grupului CCK-PZ (caeruleina), stimulări electrice****.

---

* Febra unei septicităţi poate fi atenuată sau mascată.

** Măsurile terapeutice se majorează corespunzător; dar este de preferat să fie, corect şi la timp, utilizate gesturile „simple" pentru a nu se ajunge la modernele proceduri de ventilaţie mecanică!

*** Pentru elementul septic-inflamator sînt mai utile (faţă de alfa şi beta liză) antibioticele şi medicaţia antiflogistică (scade şi eliberarea intratisulară de prostaglandine).

**** Ca ecou al folosirii curentului faradic transcutanat (Duchenne, 1855) în ocluzia funcţională s-a reîncercat cu rezultate promiţătoare, stimularea peristalticii intestinale printr-un electrod plasat iniţial intraduodenal (Bilgutay 1963; ulterior, cu sistemul de „pacemaker intestinal" (Peristart) s-au comunicat reuşite, în special în ocluziile funcţionale paretice simple (în variantele postoperatorii persistente efectele sînt limitate).

după timpul clinic postoperator în care o stare ocluzivă devine sesizabilă și constituie un obiectiv terapeutic[282]:

Ocluzii postoperatorii instalate în timpul clinic consumat de la intervenție pînă la virtuala externare

- precoce imediate (fără reluarea tranzitului digestiv)
  - pareza alarmantă (prelungirea eventual încă reversibilă a parezei simple; sînt situații dominant paraseptice)
  - pareza persistentă (dominant mecanică după operațiile elective; uneori și mecanoinflamatorie după operațiile „în urgență“)
- precoce „la interval“ (survin după o etapă intermediară de tranzit digestiv normalizat; sînt dominant mecanoinflamatorii)
- tardive (instalate după cca 21 zile postoperator; patogenic pot fi toate tipurile mecanice, ischemiante sau nu)

Elementele practice ce rămîn sigure sînt:

- emoțiile clinice ale unei ocluzii postoperatorii încep de îndată ce nu se instalează reluarea firească și **constantă** a tranzitului digestiv pentru gaze și materii fecale, după intervalul admis pentru pareza funcțională simplă, de 2—4 zile la operațiile elective;
- toate ocluziile ce urmează unei intervenții chirurgicale într-o limită maximă de trei săptămîni (perioada după care aderențele fibrinoase devin fibroase) se denumesc *precoce;* pot apare în continuarea parezei simple sau după un interval variabil de zile *(free interval)* cu tranzit digestiv prezent;
- toate ocluziile instalate după trei săptămîni de la operația precedentă (motivînd uneori reinternări) și tot restul vieții se denumesc *tardive;* cu cît sporește intervalul temporal (pînă la ani de zile) cu atît se estompează relația cauză-efect și vor fi considerate ocluzii postoperatorii tardive numai acelea în care legătura cu fosta leziune sau/și cu actul chirurgical rămîne evidentă;
- toate formele de ocluzii postoperatorii pot fi patogenic funcționale, organice sau mixte, iar cauzele sînt dependente de leziunea inițială, de actul operator și de teren, prin hazardul unor leziuni întîmplătoare sau ignorate, naturale sau iatrogene;
- cu cît survin mai devreme (sub 7 zile) și sînt mai net conturate și dureroase ocluziile postoperatorii au determinism mecanic; numai variantele nedureroase, mai „blînde“ și reconvertibile printr-un tratament conservator viguros, vor fi catalogate *a posteriori* drept funcționale, dacă nu sînt relaparo-

---

[282] Orice eforturi de a coordona atributele diseminate în literatura de specialitate în privința ocluziilor postoperatorii nu au sorți de izbîndă: pentru grupul ocluziilor precoce se propun cele mai ezitante intervale (de la zilele 2—6, la 4—8, 6—12, 8—10, 8—15 etc.); se apelează uneori la termeni de subclasificare neinspirat traduși (ocluzii „timpurii“ și „tîrzii“) sau se alunecă spre criterii patogene (ocluzii precoce „primare“ și „secundare“) în clasificări ce rămîn pur temporale (în fond, toate ocluziile postoperatorii sînt patogenic „secundare“). Pentru grupul ocluziilor tardive sînt de asemenea controverse; în sens larg, sînt „postoperatorii tardive“ și toate ocluziile survenite, la ani de zile, prin periviscerită benignă sau/și malignă, cît și toate eventrațiile și herniile *recidivate* strangulate și evoluate pînă la stadiul de OIA; *în sens restrîns, sînt socotite strict postoperatorii (precoce sau tardive) numai ocluziile instalate în timpul clinic ce urmează intervenției chirurgicale, pînă la externare;* discuțiile organizatorice asupra considerării reinternărilor cu „ocluzie tardivă“ sub o lună, 3 luni, 6 luni etc. vor continua și nu constituie un subiect de clarificare cu această ocazie.

tomizate (unele dintre ele își pot însă trăda mult mai tîrziu componenta organică); pînă la trei săptămîni domină patogenia mixtă (inflamator-organică), formele tardive fiind preferențial mecanice.

(iii) **Formele clinice ale ocluziilor postoperatorii** au numeroase translații patogene și debuturi cu abateri de ordinul cîtorva zile (fig. 11.57)

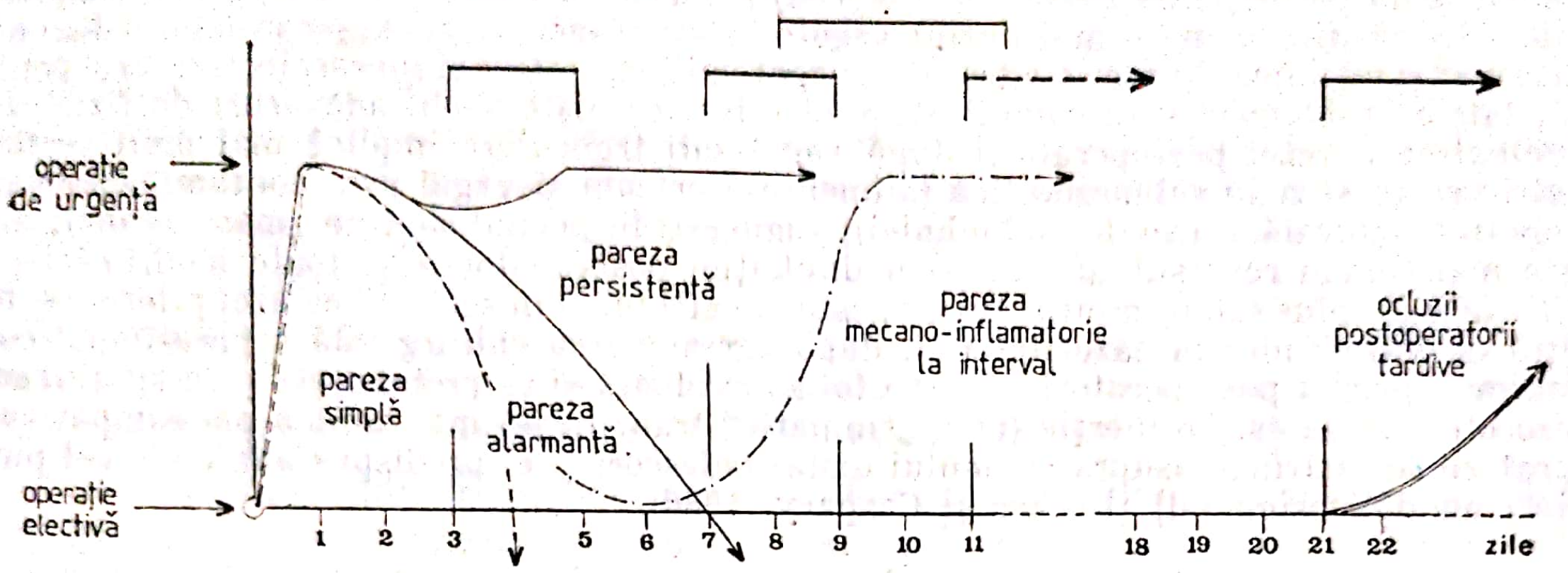

Fig. 11.57 — Avînd o patogenie multifactorială (contaminarea peritoneală, mecanica gesturilor chirurgicale, dezechilibrele vegetative peritoneointestinale și sistemice, dishomeostazia fluidoionică postagresivă etc.), grefarea ocluziilor postoperatorii diferă evolutiv fundamental dacă apar după operații elective sau după intervențiile efectuate în situațiile specifice abdomenului acut chirurgical (inițial eventual tot pentru o formă de OIA). Dacă *pareza alarmant prelungită* devine persistentă și dureroasă, posibilitatea unei cauze mecanice impune reintervenția; după operațiile elective obstacolul poate fi numai mecanic, dar după „urgențe" este implicată și septicitatea remanentă. Aceeași atitudine o justifică și instalarea unei stări ocluzive nete (radiologia și curba aspirației gastrice sînt indicatorii utili) după un interval clinic (de cîteva zile) cu tranzit intestinal și toleranță gastrică „aproape" normale (în aceste cazuri septicitatea se amestecă cvasiconstant în geneza obstrucției ajunsă la intensitate „mecanică").

a) *Ocluziile precoce imediate* se instalează în continuarea parezei postoperatorii simple fără o prealabilă reluare a tranzitului.

● *Pareza peritoneointestinală postoperatorie alarmantă* reprezintă prelungirea încă eventual funcțională a parezei simple. Aperistaltismul și meteorismul se pot rezolva în 24—48 ore dacă se reevaluează critic întreaga reechilibrare conform tabelului 11.24. Nu trebuie uitat că multe pareze postoperatorii sînt reputate pentru periculoasa lor tendință la prelungire, nemaiavînd uneori decît un singur pas de făcut spre „organicizare". Atenția trebuie sporită în status-ul postoperator în special după intervențiile efectuate în urgență, cu intestin „nepregătit" și peritoneu contaminat. Pe primul loc al susceptibilității la pareză postoperatorie stau înseși intervențiile efectuate pentru diversele forme de OIA, ajungîndu-se la situația severă de ocluzie intraocluzie; în mod paradoxal, cu cît obstrucția a fost mai distală (și bolnavul nici nu „a vărsat" preoperator) cu atît sînt mai intense pareza gastrică și vărsăturile postoperatorii[283] după chirurgia colorectală în OIA.

---

[283] Și după chirurgia colică electivă, decolările retroperitoneale și interceptarea mezocolonului, cît și a zonei parasimpaticului sacrat în rectosigmoidectomii, conduc la pareze remanente (uneori pentru cca 5—7 zile) necesitînd prelungirea corespunzătoare a aspirației gastrice! Bineînțeles că și „substratul septic" trebuie bănuit!

Severe ocluzii paraseptice însoţesc deversările libere de conţinut intestinal stercoral[284] (sau fistulele externe cu cavităţi intermediare). Dacă sînt mult extinse spaţial şi unele septicităţi extrinsec adiacente peritoneului parietal se manifestă ocluziv postoperator: colecţiile masive parietoabdominale properitoneale, cele retroperitoneale şi cele pelvisubperitoneale; neliniştea clinică creşte cu cît „evoluţia postoperatorie este mai greoaie“ pe fondul unei peritonite ce rămîne un excelent grefon pentru o ocluzie postoperatorie (D. Rădulescu).

Teama chirurgilor faţă de „pareza postvagotomie“ (vezi 2.5.1) a diminuat, nu numai fiindcă s-au perfecţionat gesturile de drenaj gastric, nu numai fiindcă „proba timpului“ a dovedit că din ce în ce mai puţini vagotomizaţi troncular au neşansa unei „balonări excesive“ şi nu numai fiindcă s-a trecut la vagotomiile selective şi supraselective, ci şi pentru că „datele problemei“ s-au complicat; s-au reînţeles nişte vechi adevăruri de fiziologie: prelungirea parezei postoperatorii după vagotomii tronculare implică mai mult sectorul gastric şi nu şi zona submezocolică (alimentată oricum şi vagal prin contaminarea parasimpatică naturală a nervilor splanhnici); vagul este în primul rînd un „mare anabolizant“ (este mai comun reversul „diareei şi malnutriţiei postvagotomie“); toate modificările de motilitate (în plus sau în minus) ţin de gesturile efectuate în sectorul ecluzei pilorice şi mai puţin de vagotomie; în cazurile cînd, după agresionarea chirurgicală a parasimpaticului proximal, pareza postoperatorie devine totuşi evidentă şi se prelungeşte şi în spaţiul submezocolic, cauza este o inerţie (prin „simpatie“ tranzitorie) mai mult a parasimpaticului sacrat, ce se răsfrînge asupra colonului distal (adeseori şi el predispus anatomic cel puţin printr-un dolicosigmoid) (Becker şi Caspary, 1980).

- *Pareza peritoneointestinală postoperatorie persistentă* trădează transformarea real patologică a parezei simple. Lichidul de aspiraţie gastrică devine abundent, brun şi fetid, se instalează oliguria şi apar semnele de deshidratare extracelulară, starea clinică deteriorîndu-se în ciuda eforturilor de reechilibrare corectă. După intervenţiile elective pivotul patogen obişnuit este un factor mecanic (distensia este dureroasă, zgomotoasă şi afebrilă) dependent adeseori de actul operator (hernieri interne prin breşele montajelor chirurgicale, fixări de anse la o închidere parietală neglijentă, sau pensări de tip Richter la orificiile de drenaj prea largi, capturări de anse într-o dehiscenţă parietală acută blocată, compresii prin tuburi de dren rigide, sau prin corpi străini, anastomoze stenozante, invaginaţii şi volvulări datorate unei defectuoase reluări de peristaltică etc.) şi rareori de cauze întîmplătoare (angajarea într-un mecanism obstructiv al unor bride şi aderenţe vechi, independente de spaţiul operator recent) sau ignorate la prima intervenţie[285]. Oricît de neplăcută este o reintervenţie precoce, în situaţia cauzelor mecanice (din fericire acestea sînt suficient de expresive pentru a hotărî pe chirurgi) ea este cu atît mai eficientă cu cît este mai promptă (Clavel).

După operaţiile executate în urgenţă apare însă şi situaţia ezitantă a mecanismelor organoinflamatorii („organo-funcţionale“) cu distensiile generalizate (imagini hidroaerice „în tablă de şah“) nedureroase şi adeseori febrile. Aceste forme, ce sînt obişnuit precedate de o scurtă reluare a tranzitului (vezi mai departe) pot să apară şi în continuarea „variantelor calde“ ale parezelor simple, cînd septicitatea şi reţeaua aderenţială au fost prezente de la prima intervenţie.

---

[284] „Ocluzia peritonitei avansate“ este tot atît de cunoscută clinicienilor ca şi „peritonita ocluziei avansate“, simbioza lor patogenă fiind septicitatea!

[285] De exemplu, un neoplasm rectosigmoidian devine obstructiv în perioada postoperatorie imediată nu numai după cunoscuta apendicectomie pentru „apendicita acută simptomatică“ dar şi după rezolvarea unui ulcer duodenal perforat sau hemoragic la care explorarea iniţială s-a mulţumit cu leziunea acută! Şi după „rezolvarea“ numai a unor hernii sau eventraţii „strangulate simptomatic“ (Setlacec) o ocluzie postoperatorie se va „explica“ la reintervenţie printr-o obstrucţie neoplazică localizată, o carcinomatoză, o volvulare sau un infarct mezenteric etc.

b) *Ocluziile precoce la interval* se instalează după reluarea eficientă a tranzitului intestinal spontan pentru una sau mai multe zile (se exclud clismele, adesea „amăgitoare"). Sînt cîteva perioade critice: ocluziile „de ziua a şaptea" sau cele din zilele 9—11, dar mulţi factori depind de zona şi de tipul operaţiei, cît şi de circumstanţa efectuării unui act chirurgical electiv („la rece") sau în urgenţă („la cald"). Mecanismele obstructive pot fi şi numai mecanice (toate cele amintite la punctul anterior) demascate de însăşi reluarea peristalticii, dar, cu cît trec mai multe zile de la operaţie, patogenia se mixează, dominînd septicitatea şi aderenţele fibrinoase; *este perioada de maximă extincţie a ocluziilor mecanoinflamatorii*[286]. Patogenic, excesul fibrinos al primelor 5—8 zile (adeseori prezent de la prima intervenţie) asigură aglutinările pe zone ischemice, pe focare inflamatorii (bonturi septice, fistule şi abcese), pe tuburi de dren sau meşe etc.; factorul inflamator continuă ţesătura aderenţială şi undele peristaltice din amonte se izbesc treptat de un obstacol complex, din care nu lipsesc cuduri şi torsionări; din jocul angulărilor, aderenţelor şi răsucirilor, funcţionalul devine mecanic!

Clinic, surprinde dispneea şi un „disconfort febril", urmate de vărsături şi de oprirea tranzitului; nu se mai aud zgomotele peristaltice iar distensia abdominală sporeşte, rămînînd însă mult timp nedureroasă; cînd apare şi durerea, poate fi considerată intestinal-obstructivă numai dacă este colicativă; o durere continuă va evoca ischemia intraabdominală sau extraabdominală; durerea peritoneoparietală este semnul tardiv al suferinţelor necrotice şi nu trebuie aşteptată şi ea pentru a se decide reintervenţia! Tratamentul conservator are puţine şanse în ocluzia mixtă constituită; utilizarea, pe cale sistemică, a antibioticelor şi chiar a antiflogisticelor majore (elementul patogen septic-inflamator este constant prezent) este mai logică decît stimularea parasimpatomimetică sau adăugarea de alfa şi beta blocante (în aglutinările odată fixate partida biciuirii peristalticii este pierdută).

c) *Ocluziile postoperatorii tardive* se consideră, arbitrar, de la 21 zile după intervenţia precedentă; gravitează cauzal pe bride fibroase, granuloame, stricturi şi corpi străini îndelung toleraţi; dacă au legătură clară cu fosta leziune, sau cu actul chirurgical imediat premergător, pot fi clasate ca atare dar marea lor majoritate, prin scurgerea timpului, devin nespecifice şi alimentează grupul heterogen al OIA prin aderenţe!

(iv) **Gesturile chirurgicale** efectuate la reintervenţiile pentru ocluzii postoperatorii nu sînt codificabile; pot fi proceduri extrem de simple, urmărind degajările obstructive[287] şi rezolvarea septicităţii; nu rareori sînt impuse de „complexul lezional" intervenţii de o neaşteptată magnitudine, care, fie completează, fie modifică radical procedurile utilizate la intervenţia primară. Ocluziile postapendicectomie continuă să deţină autoritar primul loc ca incidenţă circumstanţială şi li se dedică periodic suficiente studii analitice (Danicico, 1968; Ortmann, 1978; Popp, 1982). Al doilea generator de ocluzii postoperatorii rămîne diversitatea intervenţiilor din sfera genitală (vezi vol. VII) și chirurgia colorectală[288]. Un al treilea grup de ocluzii postoperatorii include toate tipurile de intervenții ale etajului supramezocolic (furnizoare de ocluzii „înalte" și adeseori supraacute) cu atît mai potențial ocluzive cu cît implică și momente tehnice inframezocolice[289]; o impresionantă varietate de stenoze (pînă la obstrucții complete) ale stomelor de anastomoză, combinate cu insolite vicii de poziție însoțesc chirurgia esogastroduodenală (vezi 2.5.2. C), fiind comunicate fie grupat (Țurai și Cerchez, 1965) fie sub formă de cazuri izolate (Căpățînă, O., 1967; Otteni și Hollender, 1972; Rutledge, 1982) sau ilustrate și succint comentate în tratate de tehnică chirurgicală (Juvara, Burlui și Setlacec, 1984).

---

[286] Termenul este mai „chirurgical" fiindcă, dacă debutul este inflamator, finalul este constant mecanic; noţiunea de „ocluzii organo-funcţionale" oferă prea multe circumstanţe atenuante pentru un conservatorism prelungit excesiv!

[287] Uneori, ileostomia temporară poate fi unica soluţie pentru o ocluzie complexă postapendicectomie (Danicico, 1968).

11.14 FORME CLINICE

Analiza formelor clinice ocluzive are o remarcabilă amplitudine în tratatele europene, devenind posibile numeroase completări de date cu riscul unor repetări de noțiuni[290]. Semiologia OIA este dominată de formele repetabile, dar sînt suficiente forme particulare, cazuri atipice sau/și rarități (uneori cu înțelegerea „postoperatorie" a formei clinice). Spectrul clinic al OIA poate fi rapid scheletizat prin canalele raționamentului diagnostic și ale deciziei terapeutice (vezi fig. 11.19 și 11.20) sau poate fi segregat simultan în forme anatomotopografice și forme ischemiante sau doar obturante (vezi tab. 11.12, 11.13 și 11.14). Un masiv lot de forme clinice au fost epuizate în însăși perimetrele taxonomice ale ocluziilor funcționale și ale ocluziilor postoperatorii.

Majoritatea formelor clinice sînt conturate preoperator, dar numai explorarea chirurgicală[291] permite și precizarea **formei clinice anatomochirurgicale** a ocluziei: este „etapa hermeneutică" a chirurgului, cînd devin clare simultan etiologia, mecanismul, topografia și evoluția lezională, obligînd adaptarea obiectivelor terapeutice la necesitățile cazului.

Parametrii ecuației formei clinice globale sînt emiși de situațiile anatomochirurgicale[292] *depistate intraoperator:*

— periculoasa ansă ischemică dublu obstruată **(acute-closed-loop)** poate fi pe teritoriul intestinului subțire sau al colonului și rezultă prin mecanisme diverse (strangulări, volvulări, invaginații, garotări aderențiale);

---

[288] Controversele asupra renunțării (Ellis, 1985) și la reperitonizarea chirurgicală a planșeului pelvian (Haxton, 1980) vor continua, fiindcă se pare că viteza reperitonizării spontane a întregului pelvis nu este întotdeauna suficientă pentru a se opune angajării ocluzive de anse intestinale (Hamer-Hodges, 1977). Trebuie amintit că Miles (1908) efectua o reperitonizare pelviană completă după amputația rectală și așa au procedat generații întregi de chirurgi, cel puțin pînă în anii 1970—1985 (Irving și Goligher).

[289] Fără a constitui o regulă, ocluziile postoperatorii sînt dominate de septicitate în spațiul inframezocolic și de mai multă iatrogenicitate pentru procedurile cu debut în spațiul supramezocolic; s-a remarcat, de asemenea, incidența sporită a ocluziilor postoperatorii la neoplazici și obezi, cît și după intervențiile primare pentru leziuni traumatice abdominale.

[290] Formele clinice ocluzive sînt uneori fărîmițate pînă la „prezentări de cazuri"; de aceea, nu poate surprinde eterna neomogenitate a organizării economiei acestui subcapitol în diferitele tratate de patologie chirurgicală, autohtone sau nu (de multe ori entitățile lezionale apar și ca forme clinice).

[291] Se ignoră prea deseori realitatea că actul operator este **integrat** (și nu numai ca *durată)* **în clinica chirurgicală!**

[292] Acestea sînt adevăratele *pattern*-uri (ilustrate din fig. 11.3) ca suport patogenic al **formelor clinice anatomochirurgicale!**

— ansa unic obturată, dar cu descărcare proximală blocată și ischemie diastatică **(lent-closed-loop)** nu este numai apanajul obstrucțiilor colonice; și la intestinul subțire se pot realiza astfel de variante în cazul mecanismelor multiple din periviscerite;

— frecventele obstrucții cu descărcare proximală liberă **(open-loop)** nu sînt inițial ischemiante, dar sînt dezechilibrante hidroelectrolitic; topografia obstacolului se impune de la pilor la Bauhin, determinînd gradul distensiei, cît și cantitatea și calitatea pierderilor; variantele obstructive supravateriene **(high-open-loop)** dobîndesc un specific ecou alcalozic;

— obstrucțiile acute „incomplete“ se datorează pensărilor laterale **(Richter's-loop)** în hernii femurale, ombilicale și obturatoare, în defecte parietale postoperatorii (orificiile tuburilor de dren, mici eviscerații, diverticuli ai sacilor de eventrații) sau în „ochiurile“ unor rețele aderențiale și ale unor peritonizări și pexii defectuoase;

— pseudoobstrucția colonului este din ce în ce mai corect recunoscută ca entitate de ocluzie funcțională **(inert-loop)** capabilă să ajungă la distensii cecale critice **(pseudoclosed-loop).**

— leziunile vasculare mezenterointestinale **(necrotic-loop)** sînt generatoarele unei tipologii ocluzive aparte, situată la granița incertă a chirurgiei de exereză cu chirurgia vasculară.

Disocierea ocluziilor în patru tipologii fundamentale (vezi fig. 11.1) și angrenarea în „scheme“ fiziopatologice rămîne mai mult un exercițiu teoretic și pretinde circumspecție în practică; o mulțime dezarmantă de factori străbat patogenia spre trăsături clinice dispersate:

- *factorii embriomorfofiziologici* generează particularități de vascularizație și de inervație, cît și echilibre și frontiere între aciditate și alcalinitate, între secreție și absorbție, sau între septicitatea moderată jejunoileală și cea critică a colonului (fig. 11.58);
- *mecanismul obstructiv* contează dacă este, sau nu, *ischemiant*, dar și dacă este *complet* sau *incomplet*, *unic* sau *multiplu*, *primitiv* sau *secundar;*
- *topografia obstacolului* se exprimă împrumutînd și evidențiind particularitățile embriomorfofiziologice amintite;
- *etiologia* se remarcă în cazul ocluziilor funcționale, al malignității și al obstrucțiilor vasculare directe; rămîne ipotetică preoperator, determinantă intraoperator și hotărîtoare ca prognostic.

Heterogenitatea provine din diversitatea combinațiilor obstructive posibile pe întregul tub digestiv, ale cărui particularități morfofiziologice trebuie cunoscute de chirurgul care intervine în OIA; intestinul are un *program funcțional* similar nefronului: jejunul proximal execută sorbție masivă neselectivă („tub contort proximal“), jejunoileonul intermediar asigură în special sorbția hidroionică („ansă Henle“) iar ileonul distal răspunde de reglajele și ajustările finale prin resorbții active („tub contort distal“); colonul drept (solidar embriologic cu ileonul postvitelin) efectuează de asemenea importante resorbții și secreții selective; colonul stîng (corespunzînd ansei terminale primitive) este independent neurovascular, are funcții decisive de resorbție și de evacuare, reprezentînd un sector foarte vulnerabil la mecanismele obstructive (tumori, volvulus și pseudoobstrucție).

Se știe că jumătate din întreaga suprafață de absorbție intestinală (cca 150—250 m^2) aparține primului sfert din lungimea intestinului (jejunul proximal); *ileonul poate virtual absorbi aceleași cantități ca și jejunul, comportîndu-se ca o rezervă funcțională, ce corectează eventualele imperfecțiuni proximale;* în plus, ileonul terminal este sediul unor mecanisme active de control pentru toate circuitele enterohepatice și fabrică un set bogat de polipeptide (Krejs, 1980); *relativ moderate rezecții ileale* (50—70 cm) *pot avea importante consecințe postoperatorii imediate sau/și tardive;* rezecțiile mediointestinale pînă la 50% din lungimea

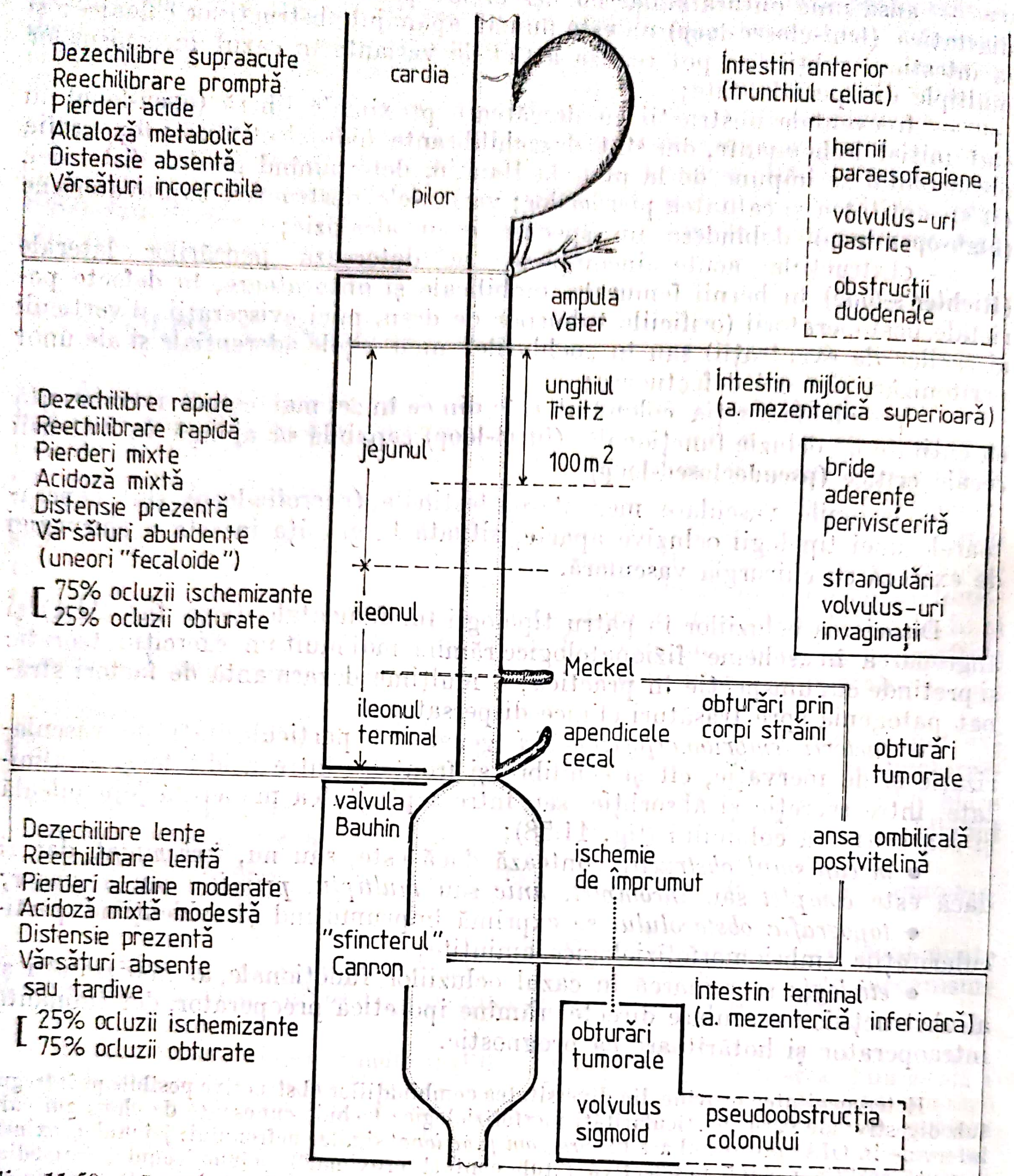
Dezechilibre supraacute
Reechilibrare promptă
Pierderi acide
Alcaloză metabolică
Distensie absentă
Vărsături incoercibile
cardia
pilor
Intestin anterior
(trunchiul celiac)
hernii
paraesofagiene
volvulus-uri
gastrice
obstrucţii
duodenale
ampula
Vater
Dezechilibre rapide
Reechilibrare rapidă
Pierderi mixte
Acidoză mixtă
Distensie prezentă
Vărsături abundente
(uneori "fecaloide")
[75% ocluzii ischemizante
25% ocluzii obturate
jejunul
unghiul
Treitz
100 m²
Intestin mijlociu
(a. mezenterică superioară)
bride
aderenţe
periviscerită
strangulări
volvulus-uri
invaginaţii
ileonul
Meckel
ileonul
terminal
apendicele
cecal
obturări prin
corpi străini
obturări
tumorale
valvula
Bauhin
ischemie
de împrumut
ansa ombilicală
postvitelină
Dezechilibre lente
Reechilibrare lentă
Pierderi alcaline moderate
Acidoză mixtă modestă
Distensie prezentă
Vărsături absente
sau tardive
[25% ocluzii ischemizante
75% ocluzii obturate
"sfincterul"
Cannon
Intestin terminal
(a. mezenterică inferioară)
obturări
tumorale
volvulus
sigmoid
pseudoobstrucţia
colonului

Fig. 11.58 — Corelaţiile embriomorfofuncţionale se impun în patogenia ocluziilor şi au răsunet în numeroasele forme clinice ale sindromului. Se remarcă două *puncte nodale* (ampula Vater şi valvula Bauhin) care delimitează (cu trăsături clinice distincte) trei mari *sectoare fiziopatologice*: sectorul proximal cu pierderi ultrarapide şi acide; sectorul median cu pierderi mixte, rapide, masive şi hipertone (acest sector al *ocluziilor tipice ale intestinului subţire* suportă şi alte cîteva subîmpărţiri topografice); sectorul distal al întregului colon cu pierderi hidroionice moderate şi septicitate excesivă. Incidenţele patologice delimitează o împărţire] în zone foarte bogate (întregul intestin subţire şi colonul stîng) şi zone sărace în obstrucţii (segmentele digestive proximale unghiului Treitz şi colonul drept). Mecanismele obstructive au şi ele o predilecţie zonală: strangulările domină intestinul subţire (aderenţe şi hernii) iar obturările colonul distal (tumorile).

totală sînt perfect suportate; rezecțiile între 50% și 75% sînt comod corectabile; numai dacă rămîne sub 25% din lungimea totală inițială a jejunoileonului apar dificultăți de nutriție. Fiindcă „lungimea intestinului subțire" este o constantă morfofuncțională individuală[293] este mai utilă regula: cînd intestinul restant are peste 100 cm nu apar modificări nutriționale evidente imediate sau în timp, *dar situația devine critică cînd rămîn sub 65—50 cm* (vezi 11.15.2).

Este posibil ca malnutriția să apară și în cazuri la care lungimea segmentului intestinal restant era inițial acceptabilă, fiindcă multiple suferințe concomitente se pot asocia agravant unei rezecții intestinale: hepatopatii cronice cu hipertensiune portală variabilă, insuficiențe cardiace, colagenoze și granulomatoze, rezecții gastrice sau/și colice în antecedente, carențe imunologice etc. Trebuie reținut că *nu există o corelație perfectă între întinderea anatomică și importanța fiziopatologică a fiecărui segment digestiv:* sînt spații intens funcționale (jejunul proximal și ileonul terminal) sau module embriofuncționale autonome (ileocolonul drept și colonul stîng), cît și cîteva puncte nodale (pilorul și ampula Vater ca răspîntii între fluidele acide și alcaline, sau valvula ileocecală ca ecluză presională și graniță între două deosebite concentrații septice); toate aceste particularități zonale se impun în patogenia și în clinica ocluziilor, în raționamentul tactic intraoperator și în evoluția postoperatorie, dacă au fost efectuate sacrificii obligatorii.

Clinica este dominată de *formele tipice* ale ocluziilor intestinale acute cu etiologiile (aderențe și cancer), patogeniile (strangulări și obturări) și topografiile lor obișnuite (intestin subțire sau colon). *Formele clinice atipice* survin prin exces (forme derutant-înșelătoare) sau minus (forme decapitate-atenuate) de simptome și semne, hipertrofiile sau absențele semiologice avîndu-și de fapt explicația în particularități de sediu, etiologie, mecanism sau/și teren biologic. Sînt constant absente: distensia abdominală în obstacolele supra-Treitz (ocluzia cu „abdomen plat"), durerea în ocluziile funcționale „tipice", cît și (pentru un timp variabil) vărsătura productivă în obstrucțiile colice distale. Formele supraacute sînt datorate fie unor exacerbări toxicoseptice, fie unor rapide dezechilibre hidroionice proximale; formele subacute se întîlnesc adeseori în obstrucțiile colonului, împletindu-se cu formele „lente", cu cele „cronice" și cu cele „intermitente"; temuta ocluzie incompletă cu diaree spoliativă (similarul „holerei herniare") este în prezent suficient de bine înțeleasă (grupajul tuturor pensărilor laterale Richter) și stăpînită prin reechilibrarea parenterală.

Formele clinice topografice pot fi exemplificate prin variantele segmentare ale „ileus-ului biliar" glisînd ca un veritabil cursor pe întregul traiect intestinal. Nu se pot ignora controversele asupra ceea ce este „tipic" și respectiv „atipic" în privința topografiilor lezionale în OIA; toate obstrucțiile „de la orofaringe la anus" sînt urgențe nutriționale dar „tradiția" a fixat „teritoriul ocluziilor digestive" îndeosebi de la unghiul Treitz la valvula Bauhin; într-adevăr jejunoileonul este implicat în peste 75% din totalitatea OIA și răspunde cel mai fidel cuartei diagnostice de ocluzie în cadrul abdomenului acut chirurgical, însă multe cauze apar distal de valvula ileocecală cît și proximal de unghiul duodenojejunal; localizările colonice (depășind 20% din etiologia OIA) au reușit să se consolideze în capitolele unitare (destinate ocluziilor), dar cele proximale de Treitz nu s-au impus încă suficient (deși au vărsături, durere și denutriție acută, le lipsește totdeauna distensia abdominală și mai ales nu pot acumula mai mult de unul sau două procente din totalul incidențelor considerat pentru OIA); toate obstrucțiile complete (cu vărsătură constantă) prepilorice și duodenale (extrem de numeroase ca diversitate etiologică), devenind rapid incompatibile cu viața prin dezechilibre hidroionice severe de pol digestiv superior, reprezintă totuși forme aparte de OIA, rămînînd însă în continuare „ocluzii fără ocluzie“!

---

[293] La necropsii intestinul subțire măsoară în medie 657 cm (limite: 305—1220) de la Treves (1885) la Underhill (1955); intraoperator (sub anestezii diverse) măsoară fie 643 cm (limite: 400—846; Backman și Hallberg, 1974) fie 421 cm (limite: 320—521; Cook și Carruthers, 1974); prin intubație endoscopică (tonus-ul păstrat) măsoară 261 cm (limite: 206—329; Hirsch, 1956).

Formele clinice de OIA în raport cu vîrsta își păstrează valoarea orientativă pentru predilecțiile etiologice, grupajele incidențelor fiind: nou-născuții[294], copiii și adolescenții (invaginații, strangulări de hernii congenitale, diverse obstrucții meckeliene și apendiculare), adulții (hernii strangulate, aderențe, granulomatoze, volvulări și tumori jejunoileale) și vîrstnicii (neoplasme colonice, volvulările sigmoidiene, diverticulite, „ileus biliar“, strangulări herniare, fecaloame impactate, aderențe). Pseudobstrucția colonică trebuie să apară mai deseori în discuție la vîrstnicii cu clinostatism prelungit; o ocluzie de tip intestin subțire, la o femeie cu antecedente biliare, va evoca un „ileus biliar“ iar la o multipară emaciată o eventuală hernie obturatorie; aderențele pot fi cauza evenimentului obstructiv, chiar în absența cicatricelor abdominale („aderența neașteptată“) mai ales la vîrste înaintate.

Ocluziile apendiculare sînt dependente de topografia apendicelui și adaugă un important contingent de forme clinice ale OIA (variantele meckel-iene le imită într-o proporție corespunzătoare) ce pot fi grupate în patru categorii:

● ocluzia *dominant paraseptică*, prezentă în cadrul peritonitei apendiculare[295];

● ocluzia *dominant mecanică* are apendicele incriminat în variate vicii de poziție secundare (inclusiv în angajările acestuia în sacii herniari); apare fie în diverse stadii de apendicită acută, fie în apendicitele recidivante sau/și reziduale după plastroane „răcite“;

● ocluzia *mixtă* (mecanoinflamatorie) se instalează în apendicita cu peritonită circumscrisă *(topografia mezoceliacă este cea mai ocluzivă)* în care septicitatea și aderențele proaspete se amestecă în aglutinări, cuduri și torsionări locoregionale;

● ocluzia *postapendicectomie* preia toate aspectele formelor postoperatorii, combinînd factorii septici cu cei mecanici în manifestări precoce sau tardive.

11.15 COMPLICAȚII EVOLUTIVE SPONTANE

Fiind ea însăși o *complicație* și evoluînd într-o ambianță de *complicații* personale (adeseori și în prezența unei terapii active), ocluzia intestinală se încarcă, intra și postoperator, cu alte *complicații* imediate sau/și la distanță, dintre care unele îi pot fi considerate *specifice* iar altele *nespecifice*, dar posibile ca în oricare altă stare critică de intensități similare (tab. 11.25). Sigur că un complex indisociabil de factori conduce spre o evoluție favorabilă, sau invers (Setlacec); în textura complicațiilor este dificil să se recunoască ceea ce depinde strict de ocluzie, de stadiul său evolutiv, de imperfecțiunile și de

---

[294] Obstrucțiile digestive perinatale sînt reprezentate de entități uneori combinate: atrezii duodeno-intestinale și anorectale, „ileus meconial“, boala Hirschprung, volvulusul neonatorum și hipertrofia pilorică congenitală.

[295] Este cunoscută prezentarea apendicitei acute evoluată pînă în stadiile de ocluzie, îndeosebi la vîrstnici.

Tabelul 11.25

Sistematizarea complicațiilor ocluziilor intestinale acute (numai complicațiile notate cu asterisc vor fi detaliate în text)

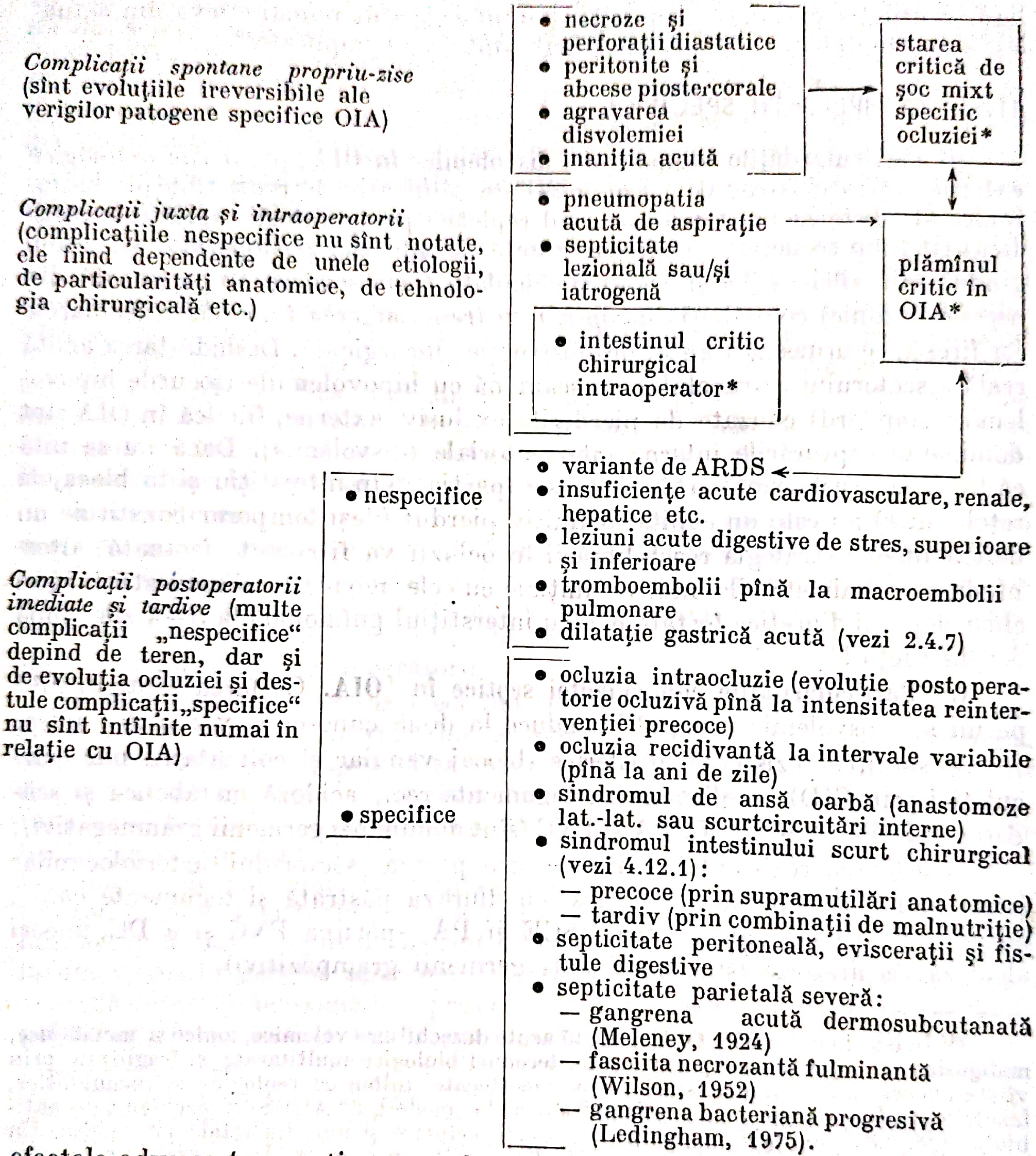

Complicații spontane propriu-zise (sînt evoluțiile ireversibile ale verigilor patogene specifice OIA)

- necroze și perforații diastatice
- peritonite și abcese piostercorale
- agravarea disvolemiei
- inaniția acută

starea critică de șoc mixt specific ocluziei*

Complicații juxta și intraoperatorii (complicațiile nespecifice nu sînt notate, ele fiind dependente de unele etiologii, de particularități anatomice, de tehnologia chirurgicală etc.)

- pneumopatia acută de aspirație
- septicitate lezională sau/și iatrogenă
- intestinul critic chirurgical intraoperator*

plămînul critic în OIA*

Complicații postoperatorii imediate și tardive (multe complicații „nespecifice“ depind de teren, dar și de evoluția ocluziei și destule complicații „specifice“ nu sînt întîlnite numai în relație cu OIA)

- nespecifice
  - variante de ARDS
  - insuficiențe acute cardiovasculare, renale, hepatice etc.
  - leziuni acute digestive de stres, superioare și inferioare
  - tromboembolii pînă la macroembolii pulmonare
  - dilatație gastrică acută (vezi 2.4.7)
- specifice
  - ocluzia intraocluzie (evoluție postoperatorie ocluzivă pînă la intensitatea reintervenției precoce)
  - ocluzia recidivantă la intervale variabile (pînă la ani de zile)
  - sindromul de ansă oarbă (anastomoze lat.-lat. sau scurtcircuitări interne)
  - sindromul intestinului scurt chirurgical (vezi 4.12.1):
    - — precoce (prin supramutilări anatomice)
    - — tardiv (prin combinații de malnutriție)
  - septicitate peritoneală, eviscerații și fistule digestive
  - septicitate parietală severă:
    - — gangrena acută dermosubcutanată (Meleney, 1924)
    - — fasciita necrozantă fulminantă (Wilson, 1952)
    - — gangrena bacteriană progresivă (Ledingham, 1975).

efectele adverse terapeutice sau de precaritățile reactivității terenului, al cărui răspuns real constituie mai mult o constatare retrospectivă[296]. În peste trei decenii de experiență mondială a reechilibrării intensive s-au consolidat principiile refacerii volemice și s-au înțeles disioniile și dezechilibrele acidobazice; a dispărut vechea teamă clinică de „colaps-urile periferice“ ale ocluziilor cît şi faţă de oligoanurie; obţinîndu-se un semnificativ procentaj de supravieţuiri (în situaţii nu demult constant fatale) au apărut imediat alte obiective: septicitatea, plămînul critic (ARDS-ul), reechilibrarea metabolică celulară, ventilaţia mecanică şi nutriţia parenterală sînt numai cîteva din actualele subiecte în care ocluziile intestinale sînt direct implicate[297].

---

[296] Cîteva aforisme sînt permanent validate în clinica complicațiilor OIA: „septicitatea și cancerul atrag ocluzia“; „ocluzia atrage septicitatea“ (infecția parietală și peritoneală postoperatorie, fistulele și eviscerațiile abundă în OIA); „ocluzia atrage ocluzia“ (ocluzia intraocluzie este o complicație imediată specifică).

11.15.1 COMPLICAŢII SPECIFICE

(i) **Particularităţile componentei disvolemice în OIA:** pierderile patologice externe (vărsături-aspiraţie) sînt întrecute cantitativ de redistribuţiile hidroionice ale distensiei enterale; excesul repleţiei preoperatorii rapide este justificat cît timp sechestrele endogene rămîn blocate, dar postoperator va trebui gîndită (din zilele a 3-a şi a 4-a) şi calculată (prin scădere proporţională din necesarul zilnic) contribuţia *autoperfuziei* (reîntoarcerea fluidelor în sectoarele lor fireşti) ce urmează treptat dezobstrucţia chirurgicală. Deshidratarea acută reală a sectorului extracelular nu seamănă cu hipovolemiile (şocurile hipovolemice standard) cauzate de pierderile exclusiv externe, fiindcă în OIA sînt dominante capturările interne intersectoriale (disvolemia). Dacă nu se uită că tot ceea ce este cantonat în distensie (parţial şi în interstiţiu şi în blocajele reţelei mcr) nu este un capital definitiv pierdut (deşi temporar constituie un deficit imens) strategia reechilibrării în ocluzii va fi corect efectuată, alternîndu-se administrările masive iniţiale cu cele moderate şi modeste (uneori chiar depleţii diuretice forţate pentru interstiţiul pulmonar) la 3—4 zile după dezobstrucţie!

(ii) **Particularităţile componentei septice în OIA.** Grefarea septicităţii[298] pe un şoc disvolemic ocluziv[299] conduce la două cunoscute variante clinice:

— sporirea rezistenţei periferice (blocaj venular şi colmatarea microcirculaţiei prin CID) cu oligoanurie, tegumente reci, acidoză metabolică şi scăderea valorilor VSCE, DC, PA şi PVC (sînt dominanţi germenii gramnegativi);

— scăderea rezistenţei periferice prin pareza sectorului arteriolocapilar (efect global de şunt arterio-venos) cu diureză păstrată şi tegumente calde, adeseori valori normale pentru VSCE şi PA, sporirea PVC şi a DC, uneori alcaloză respiratorie (sînt dominanţi germenii grampozitivi).

---

[297] În istoria naturală a OIA coexistă acute dezechilibre volemice, ionice şi metabolice, malignitate şi septicitate supraavansate, terenuri biologice multitarate şi fragilizate prin vîrste uneori impresionante, stări de şoc amestecate, tulburări reologice şi coagulolitice, insuficienţe de organ (de la „banalizata" anurie la „modernul" ARDS) cu probleme de antibioterapie, corticoterapie, medicaţii cu inserţii celulare şi nutriţie totală prelungită. Un specialist de reanimare *are foarte mult de făcut* (inclusiv o anestezie adaptată profilurilor ocluzive) *în foarte multe cazuri de OIA; chirurgul nu i se poate substitui niciodată în întregime şi nici nu este acesta sensul dezvoltării actuale a „medicinei de urgenţă" ce presupune atingerea eficienţei maxime prin colaborare interdisciplinară*, **dictată şi dirijată de unicitatea bolnavului.** Chirurgul are însă obligaţia să-şi însuşească cît mai mult din datele de reanimare pentru a le putea utiliza şi aplica oricînd „în cunoştinţă de cauză"; progresul tehnologic impune chirurgului şi un permanent progres informaţional!

[298] Concentraţii „colonice" din genul bacteroides au fost depistate pînă în jejun şi duoden în OIA (Sykes, 1980).

[299] Fostul „şoc redistributiv" fie „mai cald", fie „mai rece", mult teoretizat în anii 1960—1970 de Grant şi Reeve şi de Weil şi Shubin.

Şocul septic are o fiziopatologie particulară („cel mai intracelular tip de şoc"), o reputaţie practică încă deosebit de sumbră („cel mai refractar la gesturile terapeutice") şi a traversat de la experiment la clinică multe obstacole. În anul 1955 Fine, Weil şi Lillehei au semnat actul de naştere noţională al şocului septic cu bacteriile intestinale ca rădăcină etiopatogenică principală; după 1970—1975 s-a făcut trecerea de la „patru forme clinice" de şoc septic (descrise de Weil) la numai două variante propuse de MacLean: şoc septic hiperdinamic (forma „benignă" a debutului) şi şoc septic hipodinamic (cînd devin manifeste elementele de hipovolemie sau/şi disvolemie) (vezi vol. II).

(iii) **Starea critică de şoc mixt specific ocluziei** are o combinaţie patogenică cu cîteva trăsături esenţiale:

- etiologia septică gramnegativă este constant severă; endotoxinele au acţiune like-aminică cu efecte directe pe mcr, cu declanşare rapidă de CID şi inserţie nocivă pe mitocondrii şi lizozomi; endotoxinele atacă armătura lipidică a membranelor celulare şi a organitelor intracelulare[300] dezorganizînd ţesătura liniilor enzimatice, ce deviază spre un metabolism anaerob autolimitat, cu acidoză lactică şi randament energetic precar; endotoxinele inhibă direct enzimele strategice din hepatocit şi nefrocit (Schumer, 1980) şi tot ele destramă endoteliile microcirculaţiei conducînd la extravazarea cristaloizilor şi coloizilor în „spaţiul trei parazitar" şi aşa imens în OIA;

- coexistenţa unor pierderi reale de fluid (vomismente, fistule, stomii) şi a disvolemiei prin sechestrări de fluide (distensie, edemele peritoneointestinale supraadăugate,' spolieri sangvine în infarctizări) atrag formele *hipodinamice ale septicităţii;* situaţia cea mai gravă este infecţia cu germeni gramnegativi (mai ales anaerobi din genul bacteroides) asociată ocluziilor avansate sau/şi complicaţiilor postoperatorii;

- recunoaşterea precoce a ecoului septicităţii se poate face practic exclusiv clinic: un grad inexplicabil de agitaţie şi confuzie mentală, împreună cu o hiperventilaţie progresivă şi transpiraţii, adeseori fără febrilitate, trebuie să alerteze pe clinician, chiar dacă bolnavul are încă o stare generală mulţumitoare, tegumentele calde, debit urinar normal şi hemodinamică nemodificată (faza hiperdinamică); în astfel de cazuri, nu trebuie aşteptată hipotensiunea, celebrul semn de alarmă clinică pentru o stare de şoc[301] (şunturile intrapulmonare şi sistemice maschează la început, sub o macrohemodinamică fals acceptabilă, începutul suferinţei tisulare); încă prea tîrziu se apelează la determinarea gazelor sangvine (în special presiunea arterială şi presiunea venoasă centrală de oxigen), la proba EAB şi la măsurarea debitului cardiac şi pulmonar (eventual şi *wedge pulmonary pressure)*[302].

---

[300] *Celula de şoc* sau *celula critică* sînt termeni lansaţi în literatura autohtonă încă din anul 1973 (Şuteu, Cafriţă şi Bucur), semnificînd înţelegerea şi de către chirurgi a „crizei metabolice intracelulare" cu care se luptă în clinică întreaga reechilibrare a bolnavilor gravi!

[301] Trebuie definitiv înţeles că şocul septic nu este un şoc clasic în sensul tipurilor hemoragice sau traumatice! Date recente au dovedit rolurile presoare protective ale naloxon-ului în hipotensiunea din şocul septic, lăsînd să se bănuiască intervenţia *beta-endorfinelor* în patogeneza acestuia (Almqvist, 1982). Pe de altă parte, endotoxinele reuşesc să deruteze sintezele intrahepatocitare pînă la emisii de falşi neuromesageri, dintre care octopamina ar putea fi răspunzătoare de stadiul hiperdinamic al şocului septic (Siegel, 1982).

[302] Determinările presiunii coloidosmotice plasmatice şi a afinităţii hemoglobinei pentru oxigen nu sînt foarte necesare şi rămîn utile doar cercetărilor experimentale; depistarea endotoxemiei (prin „limulus test" şi metode imunologice) ar trebui însă inclusă în practica curentă.

(iv) **Plămînul „critic“ în OIA.** Complicaţiile pulmonare au frapat dintotdeauna prin frecvenţa, gravitatea şi imprevizibilitatea lor, în OIA adunîndu-se factorii principali ai *edemului interstiţial intrapulmonar:* disvolemia interviscerală, septicitatea notorie şi repleţia excesivă cu cristaloizi (pentru principii terapeutice vezi 11.11.2).

În ultimile două decenii s-a observat că cca o treime din cazurile decedate după diferite stări hipovolemice şi septice împrumută drept mecanism letal terminal o formă particulară de insuficienţă respiratorie progresivă[303] care a căpătat numeroase denumiri; patogenic întotdeauna este un edem interstiţial intrapulmonar cu decuplarea hematozei, dar situaţiile clinice fiind multiple sinonimele au explodat: plămîn de şoc[304], plămîn umed, atelectazie congestivă, insuficienţă pulmonară acută progresivă nespecifică, edem pulmonar acut noncardiogen, bronhopneumonie nespecifică, plămîn de toxicitate la oxigen, plămîn de ventilator, sindromul microemboliei lipidoplachetare, sindromul de plămîn în hipovolemie, şi, în fine, ARDS *(adult respiratory distress syndrome)*[305].

Particularităţile microcirculaţiei pulmonare (nu pare echipată cu receptori alfaadrenergici) şi importanţa vitală imediată a filtrului alveolocapilar (între care se interpune un interstiţiu cu un comportament aparte) situează plămînul uman în postura de „verigă slabă“ în toate situaţiile clinice critice; este astfel mult mai practică noţiunea de *plămîn critic*, corespunzînd suficient celei de ARDS sau celei de „plămîn de şoc“ (dar nepretinzînd neapărat şi o stare propriu-zisă de şoc). *Plămînul critic reprezintă o reacţie nespecifică de răspuns la cauzalităţi diverse;* două precizări trebuie reţinute:

— faţă de alte viscere (rinichiul şi tegumentul) bogate în recepţie alfa-adrenergică, ce sînt hemodinamic sacrificate („uscate“) prin vasoconstricţie, în stările hipovolemice şi septice plămînul este hemodinamic „inundat“;

— în stadiile iniţiale ale stărilor critice, plămînul se comportă ca un „viscer în şoc“ pentru ca, în timp, să acumuleze deteriorări avansate şi particularizate, devenind un „viscer de şoc“ adică un spaţiu patogen autonom (Litarczek).

Patogenia suferinţei pulmonare în OIA are cîteva caracteristici sumative:

- edemul interstiţial se instalează uneori de la început prin repleţia excesivă ultrarapidă cu cristaloizi;
- modificările reologice ale disvolemiei şi septicităţii conduc repede la coagulare diseminată intravasculară, embolii lipidoplachetare pulmonare şi eliberări de substanţe vasoactive plasmatice şi tisulare;
- în formele severe de OIA sporeşte numărul de bolnavi ventilaţi mecanic (cît şi oxigenoterapia, cu toate discuţiile generate de „toxicitatea oxigenului“);
- schimburile hidroionice din microcirculaţia pulmonară funcţională sînt nule în mod normal (forţele Starling sînt inoperante la pulmon); dar, modificările de permeabilitate (induse direct în cazul endotoxinelor) generează un exsudat proteic nociv în interstiţiul alveolar-capilar; presiunea oncotică intracapilară scade şi fluidele sînt „furate“ spre interstiţiu, cu atît mai mult cu cît sînt administrate în exces;

---

[303] Importanţa acestei situaţii clinice constă în faptul că sindromul apare frecvent şi la bolnavii tineri, fără suferinţe pulmonare în antecedente, şi care, dacă supravieţuiesc evenimentului patologic, au ulterior o viaţă normală, fără sechele pulmonare.

[304] „Rinichiul de şoc“ a cedat în prezent (fiindcă problemele lui practice s-au rezolvat în mare parte) rolul de vedetă teoretică în favoarea „plămînului de şoc“ (ale cărui rezolvări practice sînt încă nestandardizate).

[305] Ultima denumire este cel mai mult utilizată în publicaţiile internaţionale recente.

- la dezechilibrele reologice și de permeabilitate din mcr pulmonară contribuie din plin substanțele vasoactive plasmatice și tisulare, cît și enzimele lizozomiale eliberate (în condițiile hipoxice) din celulele septale; teritoriile sînt afectate „în pată de ulei" (imagini radiologice de „conglomerate vătoase");
- edemul interstițial (și drenajul limfatic intrapulmonar devine deficitar) comprimă alveolele și denaturează surfactantul, zone alveolare largi fiind atelectaziate și excluzîndu-se din schimburile gazoase; parenchimul pulmonar ca atare își pierde complianța, sporindu-și greutatea („plămîn umed și greu");
- efectul global este șuntul de tip dreapta-stînga cu hipoxie progresivă și ulterior hipercarbie și acidoză, adică insuficiența respiratorie acută pînă la stadiile sale finale.

(v) **Alte complicații** cu aglomerare incidentală specifică în OIA sînt:

— durerea somatică parietală postincizională (accentuată de suturi tensionate și uneori de hematoame și de septicitate) superficializează ventilația pulmonară și modifică aportul gazos: fiecare geamăt și inspir cu „gura deschisă" cresc presiunea intratoracică (diafragmul este menținut imobil) și dirijează aerul spre calea esogastrică; în scurt timp se acumulează gastric o cantitate enormă de aer, care, ca și acumulările fluidice, generează redutabila *dilatație acută de stomac* cu efecte sistemice dramatice pînă la hipotensiune brutală cu deces (o sondă gastrică bine și la timp plasată evită întregul dezastru); este un complex de reflexe neuroparacrine cu participare freno-vago-splanhnică (vezi 2.4.7);

— s-a înțeles și o altă variantă de complicație datorată distensiei: *regurgitarea prin prea plin a conținutului gastric cu inundație bronșică chimicoseptică;* sesizat ca eveniment posibil cu ocazia intubației sau/și detubației la cazurile operate cu anestezie generală (și denumit sindromul Mendelson) acest mecanism de deces a existat dintotdeauna petrecîndu-se evolutiv spontan (independent de actul anestezic) și nu are „modern" decît noua circumstanță iatrogenă concretă;

— incidența complicațiilor postoperatorii *parietale septice* poate fi chiar și mai mare în OIA decît se manifestă în realitate (imunitatea tisulară se pare că are încă resurse) față de frecvența contaminării intraoperatorii cu fluidele infectate (inclusiv stercorale) peritoneointestinale; la închiderea stratigrafiei abdominale se preferă firele sintetice neabsorbabile monofilament (începînd cu nylonul) sau lent absorbabile (acidul poliglicolic, în 40 de zile) utilizate în suturi musculoaponevrotice monoplan, eventual traversînd straturile[306] sub forma „cifrei opt"; sînt reluate și suturile parietale cu fire metalice (Turnbull, R.B.Jr., 1980) în special după reintervenții, iar suturile parietale „amînate" (în multiplele lor variante, pînă la „celiostomă") sînt demult propuse pentru infestările peritoneoparietale sigure și masive din OIA (Stone, 1973);

— deși este inegal raportată în statistici (varianță de la 0,5% la 5%) afinitatea sporită a *eviscerațiilor* pentru *status*-ul postoperator al ocluziilor nu este doar „o impresie clinică" (Ellis, 1985); la combinația agravantă de factori determinanți sau/și adjuvanți (distensia incomplet rezolvată sau/și agravată postoperator, inaniția acută, tusea, supurațiile parietale etc.) se mai adaugă încă și alții agravanți (de exemplu, diversele stomii oricum învecinate cu celiotomia).

11.15.2 INTESTINUL CRITIC CHIRURGICAL INTRAOPERATOR

Intestinul „critic chirurgical" este o *particularitate intraoperatorie* frecventă în OIA; *numai postoperator se transformă eventual în* „intestin scurtat chirurgical" (vezi 4.12.1) *dacă extirpările au fost inevitabile.*

Sindromul de *intestin critic chirurgical intraoperator* apare în toate situațiile în care permeabilitatea și integritatea morfofuncțională a majorității, sau a întregului intestin subțire rămîn nesigure oricare ar fi tentativa de rezolvare, iar extirpările imediate ar reprezenta o certă mutilare; extinderea rezecției este fie incompatibilă supraviețuirii, fie conduce la definitivul sindrom de malnutriție al intestinului scurt chirurgical (Mitchell și Watkins, 1984). Astfel de condiții nu mai sînt deloc rare[307]; ele provin din următoarele surse lezionale:

---

[306] Propusă de L. Smead (încă din 1900) această dublă traversare parietală monoplan *(far-and-near)* s-a relansat după anii 1945 sub denumirea de sutură Smead-Jones!

- *intestinul compromis aderențial* („intestinul înghețat") la care toate încercările de visceroliză sînt sortite eșecurilor și recidivelor; este o situație în esență benignă, ce apare în urma multiplelor intervenții chirurgicale, fiind expresia finală a bolii aderențiale a peritoneului[308]; obstinația unei viscerolize laborioase conduce la multiple enterorafii precare și la o severă contaminare peritoneală; din această categorie derivă (dacă visceroliza a fost totuși efectuată) intestinul „multisuturat și deperitonizat" al cărui viitor nesigur solicită diverse gesturi profilactice de securizare;
- *intestinul compromis ischemic* („intestinul cu vitalitate dubioasă") este specific marilor volvulări (eventual combinate) și situațiilor limită ale infarctizărilor; un corolar al acestei variante este și intestinul compromis biologic prin angiopatie diabetică, prin vascularita colagenozelor sau a enterocolitelor ischemice;
- *intestinul difuz compromis* prin leziuni obstructive extinse dar nemaligne: granulomatoze, diverticuloze, polipoze, lipodistrofii etc.;
- *intestinul multiiradiat* generează situații similare granulomatozelor difuze;
- *intestinul compromis iatrogen* survine prin adiție spoliativă de rezecții intestinale iterative cu rezecții extraintestinale (gastrectomii, colectomii), cu derivații interne digestive (gastroenteroanastomoze, ileotransversoanastomoze) sau/și cu alte operații cu efect nutrițional negativ (vagotomii, colecistectomii, pancreatectomii);
- *intestinul compromis carcinomatos* este rezultatul colmatărilor cu țesut neoplazic propriu, sau de împrumut.

Față de dificultățile acestui sumbru sindrom (situațiile sînt „critice" și pentru chirurg!) se dispune în prezent de un arsenal tactic (dependent de etiologii și topografii) ceva mai bogat decît neplăcutele sacrificii ale rezecțiilor mutilante:

— abstenția de principiu presupune nici o visceroliză sau numai o visceroliză logic limitată; se apelează exclusiv la alimentație parenterală (facultativ se adaugă o enterostomie de excludere, cît mai distal posibil de Treitz); în 2—4 luni de zile se dobîndesc lize spontane cvasitotale în situația periviscеritelor benigne sau a granulomatozelor reîncălzite (Selby și Peacock, 1984; Hill și Church, 1984);

— visceroliza laborioasă completă (eventual cu inerente multiple rafii) rămîne principiul fundamentat clasic; se adaugă însă obligatoriu o enterostomie *(de această dată cît mai proximal de Treitz)* de protecție (vezi fig. 11.24) și nutriție enterală (pentru 2—3 săptămîni) completată cu alimentația parenterală, sau se apelează la o proteză decompresivă endolumenală tip Baker (o mezenteroplicatură are indicație restrînsă, dacă enterorafiile au fost prea multe);

---

[307] Cauzalitățile sînt adeseori agravant împletite: benigne, maligne, vasculare, granulomatoze, iradieri, iatrogenicitate etc.

[308] Aderențele și bridele generează ocluzii iterative și *biologic periclitante*, cu tot startul lor *benign* și încadrabil în răspunsul fibrocolagenic peritoneointestinal postagresiv nespecific și intențional pozitiv (White, 1980).

— derivațiile interne prudente sînt și justificate dacă afectarea intestinală este numai sectorială („în pachet"); se pot astfel ocoli unele leziuni granulomatoase, leziunile postiradiere sau chiar carcinomatozele spațializate temporar regional;

— în situația intestinului ischemic infarctizat „la limită" se va recurge la *second-look* după 12—36 ore de tratament intensiv adecvat (Wise, 1980).

11.16 COMENTARII FINALE

Fiind un sindrom cu *trăsături clinice specifice* dar cu un *dublu polimorfism* — etiologic și patogenic — ocluziile intestinale sînt dificil de teoretizat (omogen sau dispersat) și imposibil de sistematizat fără lacune și convenții (acceptate explicit sau/și tacit) viciate de suprapuneri conjuncturale[309]. Deși a devenit evident că mortalitatea în OIA este mai strîns corelată cu *timpul pierdut pînă la operație decît cu toți ceilalți factori de severitate considerați împreună*, relativa insensibilitate la elementul temporal trebuie încă să sufere corecții; peste o treime din decesele înregistrate global în OIA provin de la infarctul mezenterointestinal și peste o cincime din strangulări, *adică peste jumătate din insuccese se recoltează din mecanismele ischemiante*, în care soarta se decide în primele 8—12 ore (Ellis, 1985). Nici o justificare nu mai poate motiva actualmente (Cohn, 1985) mortalitatea excesivă din OIA și dispersia tipologică a obstrucțiilor digestive trebuie prompt recunoscută[310]. Responsabilitatea decizională a binomului diagnostic-terapeutică este într-adevăr aspru solicitată în cîteva momente dificile din clinica OIA; cînd certitudini preoperatorii nu pot exista (îndeosebi față de elementul funcțional și de cel ischemic), toate situațiile dubitabile se sancționează cu intervenția chirurgicală (Setlacec).

Sînt numeroși factori care aduc confuzie în sistematizarea ocluziilor intestinale; fiecare simptom sau/și semn clinic își are atipiile și trădările lui, iar radiologia continuă să fie infidelă în peste 10% din cazuri; clasificările rămîn teoretice, în practică interesînd de fapt tipologia patogenă sintetică (vezi din nou fig. 11.1), singura clarificare ce poate ajuta unui caz luat în parte; cu alte cuvinte, trebuie înțeleasă gravitatea tipului de ocluzie și fundamentată motivația terapeutică: fie chirurgie imediată cu reechilibrare intra și postoperatorie, fie reechilibrare și aspirație digestivă cu chirurgie dirijată la interval; este necesară o anumită *fermitate* în alegerea acestor două strategii de start, dar și *abandonarea* uneia, în folosul celeilalte, într-un moment clinic optim, în situația cînd schimbarea devine suficient argumentată[311].

---

[309] Sînt suficiente lucrări și tratate de circulație contemporană, organizate exclusiv pe criteriile patologiei monoviscerale, ce nu prezintă în „module clinice" distincte marile sindroame ale abdomenului acut chirurgical clasic (deci, nu conțin capitole separate pentru ocluziile intestinale, peritonite etc.) și nici alte stări critice globale cum sînt hemoragiile digestive sau traumatismele abdominale; privitor numai la capitolul distribuit OIA, și eclectismul prezentului tratat a condus la omisiuni, dar și la numeroase suprapuneri (pentru cele supărătoare ne asumăm întreaga răspundere).

[310] *Mecanismul patogen al ocluziei este mai important decît etiologia și topografia obstacolului;* în variantele de OIA prin cauze multiple contează mai puțin cîte mecanisme sînt cumulate, impunîndu-se în primul rînd patogenia celui dominant și eventual ischemiant.

Distensia intestinală este un obiectiv terapeutic capricios; diminuarea, sau chiar rezolvarea distensiei, nu înseamnă și vindecarea ocluziei; aspirația de toate tipurile, decompresiile intraoperatorii și stomiile diverse reușesc să scadă gradul distensiei, dar evenimentul în sine este strict spoliator pentru organism, care, la bilanțul său total fluidoionic, mai mult pierde, decît cîștigă; îndeosebi ameliorarea clinică preoperatorie obținută prin reducerea distensiei (sincronă cu repleția fluidică) nu trebuie să temporizeze operația (să nu se uite că decompresia rămîne ca obiectiv și intra și postoperator, etape în care sînt la îndemînă metode mai sigure și mai eficiente); în tipologiile ischemiante aspirația digestivă preoperatorie nu-și are utilitate (și intraoperator *va conta* rezecția și nu atît decomprimarea); aspirația preoperatorie proximală nu este prea eficientă nici în marea majoritate a obturațiilor colice dar rămîne indicată în obstrucțiile intestinului subțire cît mai ales în ocluziile funcționale (singura dată cînd aspirația poate fi socotită pîrghie terapeutică esențială).

Întreruperea brutală a tranzitului intestinal generează o dishomeostazie incompatibilă cu viața organismului uman[312]. Ocluzia intestinală este nu numai o deshidratare și o inaniție acută ci și un sindrom de „ansă oarbă supraacută“; în idealul spațiu anaerob al distensiei din ansa obturată, strangulată sau inertă (într-un mediu „îmbogățit“ în glucoză, sînge și proteine) bacteriile comensale *depășesc concentrațiile critice în numai cîteva ore*[313] și străpung bariera histoimunitară a epiteliului digestiv *cu mult înaintea deteriorărilor parietale evidente macroscopic.*

Deshidratarea, inaniția și agresivitatea imediată a bacteriilor nu conduc la exitus cu rapiditatea unor otrăviri și intoxicații acute, sau a unor hemoragii și traumatisme severe, *dar decesul survine sigur*, în mai multe ore și zile, prin atingerea unor dezechilibre locoregionale și sistemice ireversibile. *Dinamica tablourilor clinice ocluzive se consumă într-o atmosferă contaminată și seamănă mult cu evoluția tuturor situațiilor septice majore.*

Într-un sindrom ce implică arhetipul fundamental filoontogenetic al existenței — tubul digestiv — și asociază frecvent violentele perturbații hidroionice cu septicitatea și cu malignitatea, simptomele și semnele sînt relaționate în **ecuații clinice** dependente de cel puțin „șapte“ variabile: *tipologia mecanismului* (funcțional sau organic, ischemiant sau nu), *gradul obstrucției* (completă sau nu), *topografia obstacolului* (precolic sau colonic), *etiologia leziunii* (malignitate sau nu), *totalitatea factorilor biologici ai terenului*, *suma facto-*

---

[311] Cînd operația devine singurul gest terapeutic judicios ea nu mai trebuie discutată, ci executată pe orice teren și la orice vîrstă; este ilogic să se evite intervenția chirurgicală pînă cînd devine inevitabilă (Grey G. Turner).

[312] Alimentația artificială intravenoasă rămîne numai o soluție temporară, rezervată unui număr restrîns de cazuri cu intestin critic chirurgical.

[313] Electronomicroscopia spațială a depistat (la sub 6 ore de ocluzie experimentală) defecte microstructurale în epiteliul intestinal, de dimensiuni suficiente pentru a permite pasajul germenilor și a muniției lor toxice și enzimatice (Ito, 1968; Creamer, 1970; DeDuve, 1970; Trier și Pearse, 1980).

rilor circumstanţiali[314] şi *timpul spontan evolutiv*[315]. Aceste *şapte variabile* (similare celor *şapte note* muzicale) se combină într-o inepuizabilă partitură de forme clinice; pentru fiecare situaţie se hotărăşte gravitatea şi rapiditatea instalării septicităţii (prin mecanism), factorii cantitativi şi calitativi ai distensiei (prin topografie), complicaţiile (îndeosebi prin tarele biologice) şi prognosticul (mai ales prin etiologia obstacolului), cît şi programul terapeutic, concentrat în racursiul momentelor decizionale intraoperatorii.

BIBLIOGRAFIE SELECTIVĂ*

ALLEN G.J. — Intestinal obstruction, *în* Surgery-Principles and Practice (Rhoads J.E., Harkins H.N., Moyer C.A.), Lippincot Comp., Phila., ed. 5-a, 1976, 1074—1102.

ANDERSON J.R., LEE D. — Acute caecal volvulus, *Br. J. Surg.*, 1980, *67*, 1, 39—41.

AVOTS-AVOTINS K.V., WAUGH D.E. — Colon volvulus and the geriatric patient, *Surg. Clin. North. Am.*, 1982, *62*, 2, 249—260.

BACHULIS B.L., SMITH P.E. — Pseudoobstruction of the Colon, *Am. J. Surg.*, 1978, *136*, 1, 66—72.

BATESON P.G. şi colab. — The release of vasoactive intestinal peptide during altered mid-gut blood flow, *Br. J. Surg.*, 1980, *67*, 2, 131—134.

BELL R.H. Jr. şi colab. — Reversibile Ischemic Pancolitis, *Am. J. Surg.*, 1981, *141*, 2, 279—281.

BETZLER M. — Ileus beim Tumorpatienten, *Munch. med. Wsch.*, 1980, *122*, 18, 663—664.

BLOODWORTH J.M.B. Jr. — Endocrine Pathology-General and Surgical, Williams & Wilkins, Baltimore-London, ed. 2-a, 1981, 1—35; 513—555.

BRADLEY E.L. — Alimentary Tract Obstruction, *în* Principles and Practice of Emergency Medicine (Schwartz G.R., Safar P., Stone J.H., Storey P.B., Wagner D.K.), W.B. Saunders Comp., Phila. London Toronto, 1978, 1002—1014.

BRIGHTWELL J.K. — Bowel Obstruction and Long Tube Stent, *Arch. Surg.*, 1977, *112*, 4, 505—510.

BULKLEY G. şi colab. — Intraoperative Determination of Viability of Small Intestine Ischaemia, *Am. J. Surg.*, 1981, *141*, 5, 610—618.

BUŢUREANU V. — Ocluziile intestinului, *în* Chirurgie (Hortolomei N. şi Ţurai I.), Edit. Medicală, Bucureşti, 1958, vol. IV, 301—328.

CABOT R.M., KOMATSU S. — The Effects of Ischemia on the Electrical and Contractile Activities of the Canine Small Intestine, *Am. J. Surg.*, 1978, *136*, 2, 242—246.

CALOGHERA C. şi colab. — Chirurgia de urgenţă, Edit. Litera, Bucureşti, 1980, 261—297 *(capitolul* „Ocluziile intestinale“: BORDOŞ D.).

CARTER R. şi colab. — Acute Gastric Volvulus, *Am. J. Surg.*, 1980, *140*, 1, 99—106.

CHIEDOZI L.C. — Gangrenous Bowel-Benin Experience, *Am. J. Surg.*, 1981, *142*, 5, 622—624.

CHIRICUŢĂ I. şi colab. — Mezoplicatura Childs-Phillips, *Chirurgia*, 1973, *XXII*, 9, 769—776.

CHIRLETTI P. şi colab. — Ricerca batteriologica nell'essudato peritoneale in corso di occlusione intestinale senza perforazione, *Chir. Gastr.*, 1982, *16*, 3, 362—369.

CLOSE M.B., CHRISTENSEN N.M. — Transmesenteric Small Bowel Plication or Intraluminal Tube Stenting, *Am. J. Surg.*, 1979, *138*, 1, 89—96.

COHN I. Jr. — Intestinal Obstruction, *în* Gastroenterology (Bockus H.L.) W.B. Saunders Comp., Phila. London Toronto, ed. 3-a, 1976, vol. II, 481—509.

COOKE S.A.R., HAMILTON D.G. — The significance of starch powder contamination in the aetiology of peritoneal adhesions, *Br. J. Surg.*, 1977, *64*, 5, 410—412.

---

[314] *Factorii circumstanţiali* reprezintă cumulul elementelor tehnologice exploratorii şi terapeutice, al elementelor organizatorice generale şi locale, cît şi înregistrarea unei stări ocluzive primitive sau a unei ocluzii postoperatorii cu toate servituţile sale.

[315] *Timpul evolutiv spontan* include etapa preclinică şi timpul intraclinic, atît pre, intra cît şi postoperator; într-o ocluzie mult avansată problema este *a prognosticului* şi nu *a diagnosticului*, fiindcă nu se mai prezintă o ocluzie, ci o peritonită ajunsă în faza de şoc toxicoseptic (Wagensteen).

*** Indiferent de anul publicării, sînt incluse cîteva articole şi monografii cu importanţă istorică şi tematică.**

12.

TRAUMATISMELE ABDOMINALE

GENERALITĂŢI

C. CALOGHERA

12.1 Introducere — 759
12.2 Etiopatogenie-fiziopatologie — 763
12.3 Examinarea traumatizatului abdominal — 768
12.4 Examinările paraclinice — 771
12.5 Sindroamele clinice — 774
12.6 Principii de tratament — 776
12.7 Tratamentul chirurgical — 779
12.8 Complicaţiile postoperatorii — 780
12.9 Rezultatele postoperatorii — 781
Bibliografie selectivă — 782

12.1 INTRODUCERE

Interesul medical pentru patologia traumatică creşte permanent, avînd în vedere frecvenţa ascendentă a diverselor accidente, gravitatea leziunilor întîlnite şi creşterea complexităţii etiopatogeniei, diagnosticului şi terapiei. Specialităţile chirurgicale sînt confruntate cu un număr din ce în ce mai mare de traumatizaţi, care pun şi probleme din ce în ce mai complexe. O imagine asupra amploarei pierderilor de vieţi omeneşti, consecinţă directă a traumatismelor de tot felul, este exemplificată de faptul că în anul 1980, în SUA, decesele posttraumatice s-au apreciat la circa 164 000; rata deceselor prin traumatisme la decada de vîrstă 15 şi 24 de ani a crescut, în aceeaşi ţară, de la 106/100 000 la 120/100 000 (între anii 1960—1978), ceea ce reprezintă o creştere de 13%; analiza deceselor posttraumatice a condus la constatarea dureroasă că circa jumătate din decese ar fi putut fi evitate, dacă s-ar fi făcut terapeutica cea mai corespunzătoare (Trunkey, 1982).

Tabloul sinoptic al principalelor cauze generatoare de traumatisme conţine multiple situaţii posibile (tabelul 12.1).

Dacă se ţine seama de condiţiile care au generat traumatismul se poate vorbi de:

— traumatologia transportului cu variantele sale (circulaţie rutieră, feroviară, aeriană, maritimă);

— traumatologia muncii (în industrie, agricultură, construcţii, comerţ etc.);

Tabelul 12.1

Cauzele accidentelor

	Nr. de cazuri	Circulaţie	Industria	Sport	Agricultură	Casnice	Agresiuni
Aho şi Rastima (1971)	452	50%	20%	13%	9%	5%	3%
Fucshig şi colab. (1969)	2770	50,5%	16,4%	—	—	23,4%	—
Bauer şi colab. (1971) (statistică la copii)	5441	14%	—	66%*	—	20%	—
Şuteu şi colab. (1980)	862	21%	19%**	—	—	6,5%	33,33%
Bălan şi colab. (1980)	—	58%	23%**	—	—	—	12%
Nicolau şi colab. (1980)	—	35%	—	—	12,4%	—	12,4%

* Inclusiv accidentele de joc.
** Notate şi ca accidente de muncă.

— traumatologia sportului;
— traumatologia casnică;
— traumatologia marilor catastrofe (naturale, planetare);
— traumatologia războaielor (clasice sau termonucleare).

Consecinţele acestor multiple cauze de accidente sînt *politraumatismele*, noţiune modernă apărută relativ recent în vocabularul medical. Politraumatismele reprezintă acele situaţii patologice consecutive unui accident, caracterizate prin multiplicitatea leziunilor concomitente, cauzate de agenţi vulneranţi unici sau multipli. În bilanţul unui politraumatizat trebuie ţinut cont de prognosticul vital, de cel local şi de cel funcţional.

Două tipuri de *asocieri lezionale* proprii politraumatizaţilor sînt în mod particular deosebit de complexe şi grave datorită dificultăţilor de diagnostic şi de tratament şi a severităţii prognosticului:

— asocierile toraco-abdominale;
— asocierile cranio-vertebro-medulo-abdominale.

În aceste situaţii, în stabilirea tabloului lezional, şi deci a diagnosticului, sînt posibile două categorii de erori:

— convingerea examinatorului în existenţa unei leziuni abdominale, in realitate inexistente, pe baza unei contracturi musculare prin iritaţia nervilor intercostali sau costo-lombari;

— nerecunoaşterea unei leziuni abdominale mascate în primele ore de o simptomatologie toracică alarmantă.

În asocierile cranio-vertebro-medulo-abdominale, diagnosticul leziunilor abdominale poate fi incomplet prin adiţie sau sustragere de simptome, de către leziunea medulară (contractură absentă prin paralizie sau contractură paradoxală prin iritaţie; „ileus paralitic" consecutiv leziunii medulare sau prin hematom retroperitoneal consecutiv fracturilor coloanei, care poate simula un abdomen acut traumatic).

Această nouă patologie („politraumatologia") a condus la reconsiderarea măsurilor clasice de tratament chirurgical în traumatologie şi la imaginarea unei strategii şi tactici la diverse eşaloane, cu scopul de a oferi acestor „răniţi moderni" şanse mai multe de supravieţuire şi recuperare funcţională (Favre, 1967). În acest sens se încearcă elaborarea unor programe de conduită şi tratament, care includ măsurile optime începînd de la locul accidentului şi pînă la soluţionarea definitivă la spitalul de traumatologie şi la cel de recuperare funcţională. În esenţă, aceste programe încearcă să respecte principiul celor „3 A“: transportul *adecvat**, în timp *adecvat*, la spitalul *adecvat* (Trunkey, 1982). Se apreciază că este preferabil ca rănitul grav să fie dus direct la un spital cu posibilităţi de asistenţă polivalentă, cu un mijloc de transport rapid şi dotat cu echipament de supraveghere, decît să fie reţinut iniţial la spitale care nu dispun de confort anestezic şi de experienţa traumatologică necesară, de unde, abia ulterior se expediază mai departe, consumîndu-se prea mult timp.

În faţa unui politraumatizat, de importanţă decisivă este recunoaşterea perturbării funcţiilor vitale şi redresarea lor de maximă urgenţă. *Primul* examen şi *primul* ajutor acordat la locul accidentului sînt, din păcate, efectuate foarte rar de persoane calificate; în mîna unor oameni neinstruiţi („terapeuţii amatori, agitaţi şi zgomotoşi“) sau în mîna unui personal medico-sanitar neexperimentat şi neantrenat în probleme de traumatologie poate fi chiar periculos.

Este de dorit ca politraumatizaţii să fie trataţi într-un centru traumatologic, în care să fie prezente şi să poată colabora toate specialităţile chirurgicale şi în mod obligatoriu anestezişti şi reanimatori; este necesară o *echipă chirurgicală multi-disciplinară*, cu dotare corespunzătoare, capabilă să acorde asistenţă medicală de înaltă calificare pentru orice tip şi orice localizare a leziunilor; coordonarea echipei trebuie s-o facă *chirurgul general*.

Examinarea clinică şi paraclinică nu trebuie să agraveze, prin durată şi metodologie, starea rănitului sau să întîrzie gesturile terapeutice, care se efectuează concomitent, sau, în unele situaţii extreme (insuficienţă respiratorie acută sau/şi stop cardiac) trebuie să preceadă necondiţionat şi de urgenţă examinarea.

Obiectivul bilanţului lezional este de a stabili *gradul de urgenţă* a diferitelor tipuri de leziuni, precum şi o ordine şi ierarhizare în elaborarea măsurilor terapeutice. Arnaud (1957) a clasificat gradul de urgenţă în felul următor:

I. Insuficienţa circulatorie acută (stop cardiac)
II. Insuficienţa respiratorie acută (stop respirator)
III. Plăgi ale cordului şi vaselor mari
IV. Plăgi ale unor pediculi vasculari ai viscerelor sau plăgi ale viscerelor parenchimatoase cu hemoragie
V. Leziuni cranio-encefalice, inclusiv hematomul extradural cu dezvoltare rapidă
VI. Leziuni ale viscerelor cavitare
VII. Alte leziuni.

În principiu, trebuie să se acorde *prioritate absolută* oricărei leziuni precoce letale: în această categorie sînt incluse leziunile toracice care ameninţă viaţa în cîteva minute prin asfixie şi leziunile abdominale care ameninţă viaţa prin hemoragie masivă. Leziunile abdominale care interesează organele cavitare ale tubului digestiv nu ameninţă imediat viaţa. O leziune abdominală nu are prioritate în faţa unei insuficienţe acute respiratorii sau circulatorii decît în cazul cînd această leziune stă la originea acestora: leziunea diafragmului, o evisceraţie voluminoasă sau leziunea marilor vase abdominale. În acest ultim caz sîngerarea este atît de rapidă, încît este necesar controlul ei înainte de resuscitare. Acest control se realizează prin presiune digitală asupra pediculului vascular al viscerului care sîngerează, pînă cînd se înlocuieşte cel puţin parţial volumul şi operaţia poate fi reluată.

---

* Cu înţeles de corespunzător, optim (n.a).

În caz de leziuni toracice şi abdominale asociate, dar diferite (nu plăgi toraco-abdominale) este preferabil de a evita căile de acces care unesc cele două cavităţi. Deschiderea operatorie a diafragmului trebuie evitată de asemenea pe cît posibil, pentru că pareza sa postoperatorie jenează respiraţia şi tusea.

Frecvenţa traumatismelor abdominale în cadrul politraumatismelor este relativ mică (10—14%). De altfel, suprafaţa pe care o expune abdomenul reprezintă doar 18%, mai puţin de 1/5 din suprafaţa corporală totală; frecvenţa şi mai mică a interesării abdomenului (1/6—1/7) în totalul traumatismelor, se poate explica probabil prin protecţia pe care o oferă spaţiului abdominal poziţia de apărare în flexie, caracteristică speciei umane (Şuteu, 1975).

După Arnaud (1965) frecvenţa localizării abdominale a leziunilor în cadrul politraumatizaţilor de circulaţie, este de 14,9%, cel mai des interesată fiind extremitatea cefalică cu 70%, toracele cu 30%, membrele inferioare 20%, membrele superioare cu 10%, gîtul cu 6,9%; suma procentelor este superioară sutei, datorită asocierii mai multor leziuni.

Redăm, după datele spitalului Morrisania, pe 499 pacienţi (Delany şi Jasson, 1981) repartiţia leziunilor pe regiuni anatomice (tabelul 12.2)

Tabelul 12.2

Traumatismele din viaţa civilă (toate tipurile)

Sediul leziunii	% pacienţi
cap şi gît	28,4
torace	11,2
abdomen	19,8
extremităţi superioare	8,4
extremităţi inferioare	20,0
coloana vertebrală	1,6

Un studiu al traumatismelor produse pe cîmpul de luptă arată că abdomenul este interesat într-un procent relativ modest (tabelul 12.3).

Tabelul 12.3

Traumatisme pe cîmpul de luptă

Sediul leziunii	Distribuţia pe zone a leziunii	Evacuarea în spital
	% leziuni	% leziuni
cap şi gît	12,0	11,3
torace	7,2	10,1
abdomen	7,1	14,0
extremit. sup.	22,4	29,9
extremit. inf.	40,6	34,7
alte poziţii	10,7	

În ceea ce priveşte frecvenţa unor leziuni asociate traumatismelor abdominale, o redăm în tabelul următor după I. Şuteu (1975), care subliniază totodată că asocierea traumatismelor abdominale cu leziuni extraabdominale este cu mult mai frecventă în contuzii faţă de plăgi (tabelul 12.4).

Tabelul 12.4

Frecvenţa leziunilor asociate traumatismelor abdominale

Tipul de leziune	Incidenţa în traumatismele abdominale
Leziuni ale peretelui toracic	25—50%
Leziuni intratoracice	10—30%
Fracturi ale extremităţilor	15—35%
Fracturi de bazin	5—10%
Leziuni craniocerebrale	10—30%
Leziuni faciale	1— 2%
Fracturi ale coloanei vertebrale	3—12%
Leziuni de părţi moi	20—30%
Leziuni ale organelor genitale	4— 8%
Alte asocieri	0—15%

12.2 ETIOPATOGENIE-FIZIOPATOLOGIE

Deşi, după frecvenţa lor, traumatismele abdominale reprezintă o minoritate (10—14%) faţă de traumatismele celorlalte segmente ale corpului, prin gravitatea lor (mortalitatea mai mare) se află pe primul loc şi pun adesea probleme vitale.

De remarcat incidenţa mare a traumatismelor abdominale la bărbaţi (raportul bărbaţi/femei fiind de 5/1) şi la grupele de vîrstă cuprinse între 15—44 ani. În statistica noastră, incidenţa la bărbaţi a traumatismelor abdominale este de 80,9%; valori apropiate (între 65,1 şi 84,5%) sînt menţionate în literatură. Dintre pacienţii care necesită tratament chirurgical sau care decedează în urma leziunilor, 75,9% sînt între prima şi a patra decadă de vîrstă, cu cea mai mare incidenţă (25,9%) în cea de-a treia decadă.

A devenit clasică împărţirea traumatismelor abdominale în contuzii (traumatisme închise) şi plăgi (traumatisme deschise) după cum tegumentul este intact sau prezintă soluţie de continuitate. În statistica noastră, care însumează 280 traumatisme abdominale, pe o perioadă de 20 de ani (1961—1980), 155 (59%) au fost contuzii şi 125 (44,6%) plăgi.

Contuziile pot interesa numai peretele abdominal, peretele şi viscerele abdominale (contuzii parieto-viscerale) sau numai viscerele abdominale; în acest ultim caz, peretele prezintă leziuni minime.

Plăgile abdominale pot fi penetrante sau nepenetrante, după cum interesează sau nu peritoneul, cele penetrante pot să fie cu sau fără leziuni viscerale.

Pentru înţelegerea unor probleme de etiopatogenie este util a reaminti cîteva date generale de anatomie şi fiziologie. Forma cavităţii abdominale este de cilindru turtit antero-posterior, cu o prelungire inferioară mai strîmtă, bazinul.

Cavitatea abdominală se împarte în două:

— cavitatea peritoneală propriu-zisă, subîmpărțită de mezouri și ligamente în etaje, loji, spații parietocolice, firide, etc., care, alături de alte elemente anatomo-fiziologice, contribuie la blocarea sau la direcționarea mișcării lichidelor în cavitatea peritoneală;

— spațiul subperitoneal sau retroperitoneal, bogat în țesut celulo-grăsos, care adăpostește și o serie de organe.

Peritoneul are diverse proprietăți, printre care, pentru tema pe care o prezentăm, două sînt mai importante:

— capacitatea secretorie foarte mult crescută în caz de iritație peritoneală; exsudatul inflamator rezultat are un bogat conținut leucocitar și de fibrină, cu proprietăți importante bactericide;

— capacitatea de resorbție, crescută de asemenea în stări patologice, de 20—30 ori față de normal.

Presiunea intraperitoneală este pozitivă și depinde de: presiunea atmosferică, de ținuta corpului, de masa conținutului abdominal, de starea de tonicitate a musculaturii.

Cavitatea abdominală adăpostește numeroase viscere cu conformație, structură, funcție și poziție diferite, încît agenții vulneranți, foarte variați ca și configurație, forță de lovire, direcție și zonă anatomică de impact, vor determina o diversitate de leziuni izolate sau asociate.

Trebuie menționat că situația topografică a viscerelor abdominale are două particularități:

— pe de o parte unele din viscere se află în zone anatomice protejate de pereți osoși (toracele inferior și bazinul), iar altele sînt mai puțin protejate, pentru că peretele abdominal anterior este alcătuit din țesuturi moi;

— pe de altă parte, viscerele protejate se proiectează în zone topografice care depășesc limitele anatomice ale peretelui abdominal anterior, fiind expuse traumatismelor care interesează toracele inferior sau bazinul.

Mai există un element, caracteristic speciei umane și anume poziția verticală, care expune mai frecvent abdomenul traumatismelor, cu risc mai mare de leziune viscerală dacă peretele abdominal a fost surprins relaxat de către agentul vulnerant.

În funcție de natura agenților vulneranți se vor produce contuzii sau plăgi. Agenții vulneranți cu suprafața de impact boantă, fie că se proiectează asupra abdomenului, fie că abdomenul se proiectează asupra lor, produc în ambele situații contuzii, frecvent cu interesare viscerală.

Redăm în continuare (după I. Țurai, 1968) **clasificarea contuziilor din punctul de vedere etiologic:**

— *contuzii prin lovire* (percuție): agentul vulnerant lovește abdomenul, sau abdomenul este proiectat asupra agentului vulnerant;

— *contuzii prin presiune:* comprimarea sau zdrobirea abdomenului între două planuri dure (roți de vehicul, tampoane etc.);

— *contuzii prin ciocnire:* lovituri prin baghetă, lovituri prin jet de apă;

— *contuzii prin contralovitură:* cădere de la înălțime, în picioare sau șezut;

— *contuzii prin efectul de „suflu“* consecutiv unei explozii, propagat prin curenții de aer, sau apă;

— *contuzii determinate de cauze complexe.*

Particularitățile contuziei și leziunile viscerale consecutive depind de factori ca:

a) *zona anatomică de impact:*

— median: posibil leziune de organ cavitar care va genera peritonita;

— lateral (hipocondru sau lombe): posibil leziune de organ parenchimatos ce va determina hemoragie internă;

b) *direcţia de acţiune a agentului vulnerant:*
— perpendiculară (leziuni de regulă mai grave);
— oblică;
— tangenţială;

c) *Întinderea suprafeţei de contact a agentului vulnerant;* funcţie de aceasta pot fi lezate unul sau mai multe viscere;

d) *rapiditatea de acţiune a agentului vulnerant;* dacă acţiunea este mai lentă, permite intestinului să fugă din calea agentului vulnerant.

Mecanismul de producere a leziunilor viscerale este în parte diferit în cazul contuziilor faţă de plăgi şi este în funcţie de *factorii etiologici* ai traumatismului şi de alţi *factori favorizanţi:*

a) *anatomici:*
— musculatura peretelui abdominal anterior surprinsă de traumatism relaxată şi care deci nu atenuează lovitura;
— corpurile vertebrale ale coloanei, care strivesc, între ele şi agentul vulnerant, viscerele situate topografic în dreptul lor;
— staţiunea bipedă, care expune abdomenul traumatismelor frontale;
b) *fiziologici:*
— starea de plenitudine a viscerelor cavitare;
— sarcina;
c) *patologici:*
— diverse afecţiuni care determină o fragilitate anormală a viscerelor (ulcer, apendicită, colecistită, ciroză, paludism, boală aderenţială).

Mecanismul de producere a leziunilor viscerale diferă de asemenea, în parte, la viscerele cavitare faţă de cele pline. Abdomenul are un conţinut de viscere de formă şi structură foarte diferite, cavitare sau parenchimatoase, fixe sau mobile.

La organele cavitare predomină următoarele mecanisme:

— *zdrobirea:* mai ales la intestinul subţire la nivelul unghiului duodeno-jejunal şi prima ansă jejunală, pentru că se află topografic mai aproape de coloană;

— *explozia:* dacă viscerele cavitare, care posedă o oarecare mobilitate datorată mezourilor lungi, pot evita uneori presiunile puternice, ele sînt însă dezavantajate cînd sînt pline cu conţinut lichidian sau/şi gazos şi cînd sînt surprinse între agentul vulnerant şi peretele posterior (mai ales coloana vertebrală). Explodează intestinul subţire dar mai frecvent stomacul şi vezica urinară, organe cu orificii înguste care nu permit evacuarea rapidă a conţinutului lor în timpul compresiunii brutale;

— *smulgerea:* în loviturile indirecte prin frînare sau cădere, viscerele cavitare îşi pot smulge pediculii vasculari în special cînd sînt pline.

La organele parenchimatoase mecanismele de producere a leziunilor pot fi:

— *zdrobirea;* în toate situaţiile, asocierea fracturilor osoase sau ale cartilajelor amplifică leziunile viscerale şi determină leziuni suplimentare ale ficatului, splinei, rinichiului;

— *smulgerea prin contralovitură:* acest mecanism indirect se întîlneşte în ciocniri ale corpului în mişcare (accidente de circulaţie şi căderi de la înălţime); se pot produce smulgeri ale pediculilor vasculari ale organelor parenchimatoase.

În cazul accidentelor de circulaţie, la componenta mecanică a agentului vulnerant se adaugă factorul cinetic, apreciat după legile mecanice: decelerarea bruscă (vehicul oprit brusc de un obstacol) proiectează organele interne pe pereţii corpului, ceea ce duce la fisurarea sau ruperea lor prin contralovitură. În tabloul sinoptic următor este prezentată creşterea aparentă a greutăţii organelor datorată decelerării brutale în 1/10 secunde (tabelul 12.5).

Tabelul 12.5

Creşterea aparentă a greutăţii organelor la decelerare (după Favre, 1967)

Viscere	greutate normală kg.	greutate aparentă pentru oprire în 1/10 sec.			
		40 km	60 km	80 km	100 km
Ficat	1,700	19,040	20,730	38,080	47,600
Rinichi, inimă	0,300	3,360	5,070	6,720	8,400
Splină	1,150	1,100	2,530	3,200	4,200
Pancreas	0,70	0,780	1,185	1,550	1,950
Encefal	1,500	16,800	25,330	33,600	42,000
Sînge	5,000	56,000	84,500	112,000	140,000

Sînt de menţionat şi *mecanisme cu totul particulare şi excepţionale* de leziuni ale viscerelor abdominale:

— masajul cardiac extern poate determina leziuni hepatice, splenice etc.;

— centurile de siguranţă pot produce leziuni abdominale cu ocazia coliziunii; centura de siguranţă lezează viscerele abdominale printr-un mecanism de strivire pe coloană; alteori, deceleraţia rapidă şi coliziunile frontale produc leziuni prin smulgere sau dezinserţie; centura fixează bine corpul, dar conţinutul abdominal, sau o parte a lui continuă să se deplaseze, smulgînd ansele intestinale din mezourile lor şi lovindu-le de peretele anterior.

În fine, trebuie amintită şi următoarea posibilitate: lovirea aplicată de agentul vulnerant asupra abdomenului poate duce la oprirea brutală a respiraţiei şi contractura reflexă a diafragmului, care nu mai permite ascensiunea organelor etajului supramezocolic (fuga din faţa agentului vulnerant); acestea vor suferi pe de o parte leziuni de strivire între agentul vulnerant şi coloană, pe de altă parte se vor izbi de diafragmul contractat ca de un perete dur şi fie că se vor rupe, fie vor deşira diafragmul şi viscerele vor trece în torace.

În ceea ce priveşte *plăgile*, acestea sînt produse de arme albe sau de proiectile ale armelor de foc.

Loviturile directe cu arme albe produc leziuni prin secţiuni relativ regulate ale ţesuturilor pe care le străbat (cu excepţia situaţiilor cînd arma este răsucită în plagă) iar în caz de leziuni viscerale, acestea sînt de obicei univiscerale. Plăgile cu arme albe au caracteristici importante: apar de regulă în urma loviturilor din faţă, sînt plasate pe partea stîngă a corpului şi sînt mai frecvent situate în partea superioară a abdomenului.

Loviturile directe prin proiectile sînt mult mai complexe, leziunile produse sînt pluriviscerale şi sînt de obicei diferite în funcţie de tipul proiectilului. Proiectilele fragmentabile în schije produc leziuni delabrante, mai întinse şi mai grave decît proiectilele nefragmentabile (gloanţe). Dar indiferent de natura lor (gloanţe sau schije) ele acţionează asupra ţesuturilor pe care le străbat transmiţînd, în val succesiv şi excentric, energia cinetică a proiectilului masei celulare din jur, pe care o dislocă cu mare forţă, fiecare fragment tisular devenind un „microproiectil" care dezorganizează structura anatomică a organului. Cu cît viteza proiectilului este mai mare, cu atît unda de şoc care se transmite excentric faţă de traiectoria proiectilului va fi mai întinsă, lezînd nu numai organul sau organele traversate, ci şi organele învecinate care n-au fost interesate direct de traiectoria proiectilului.

Explozia nucleară produce leziuni prin mecanisme diferite, consecinţă a suflului, a temperaturii înalte şi a iradierii. Forţa undei de şoc este foarte puternică. Sînt lezate prin mecanism de explozie în special organele cavitare şi mai ales cînd sînt pline.

Redăm în continuare pe statistica clinicii noastre frecvența leziunilor viscerale (contuzii și plăgi împreună) în funcție de organul lezat (tabelul 12.6).

Tabelul 12.6

Frecvența leziunilor viscerale (Statistica Clinicii II Chirurgie — Timișoara)

Localizări intraabdominale	Total traumatisme: 280 din care:					
	leziuni viscerale	%	leziuni unice	%	leziuni asociate	%
Total:	337	100,0	117	100,0	220	100,0
Stomac	14	4,1	5	4,3	9	4,1
Duoden	14	4,1	7	6,0	7	3,2
Intestin subțire	60	17,8	27	23,1	33	15,0
Colon + rect	25	7,5	7	6,0	18	8,2
Ficat	57	16,9	23	19,7	34	15,4
Căi biliare	7	2,1	—	—	7	3,2
Splină	43	12,8	19	16,2	24	10,9
Pancreas	13	3,9	—	—	13	5,9
Epiploon + mezenter	48	14,2	13	11,1	35	15,9
Diafragm	2	0,6	2	1,7	—	—
Aparat genito-urinar	17	5,0	6	5,1	11	5,0
Hematom retroperitoneal	37	11,0	8	6,8	29	13,2

Totalul organelor traumatizate depășește numărul traumatismelor abdominale, pentru că în unele traumatisme sînt lezate mai multe organe. Se remarcă incidența mare a leziunilor de intestin subțire (17,8) urmate de leziunile hepatice (16,7%) și de cele splenice (12,8%).

Corelînd alte statistici, repartiția leziunilor viscerale în traumatismele abdominale are unele variabilități; diferențele, uneori mari, între incidențele lezionale se datorează fie unor criterii deosebite de sistematizare (cu includerea sau nu, a plăgilor) fie unor particularități organizatorice (în special pentru leziunile renale și genitale) (tabelul 12.7).

Tabelul 12.7

Frecvența lezării organelor abdominale

Organe și aparate lezate	Țurai și colab. 1968 %	Fuchsig și colab. 1969 %	Aho și Rastima 1971 %	Șuteu și colab. 1985 %
Tub digestiv	20,0	8,8	13	22
Ficat	8,2	13,5	10	17
Splină	9,2	19,4	10	14
Pancreas	1,5	1	3	1,5
Duoden retroperitoneal	1,2	—	1	2
Mezenter	4,2	6,2	5	10
Diafragm	1,5	2	3	3
Rinichi	4,1	19,3	43	8
Vezică	2,2	4,7	3,5	4
Suprarenale	—	1,6	1	—
Vase	2	—	6	1,5
Organe genitale	—	23,5	0,5	1
Alte localizări sau/și asocieri	45,9	—	7	15
Total cazuri:	1 000	2 496	452	4 820*

* Statistică pe o perioadă de 25 ani, incluzînd și cele 1000 cazuri ale seriei Țurai și Cerchez, raportată în anul 1968.

În ceea ce privește frecvența leziunilor uni sau pluriviscerale se poate constata că la cele 213 observații clinice de traumatisme abdominale cu leziuni viscerale (statistica Clinicii II Chirurgie-Timișoara) a fost lezat un singur organ în 54,8% din cazuri, iar două sau mai multe organe în 45,2% din cazuri (tabelul 12.8).

Frecvența leziunilor uni și pluriviscerale

Tabelul 12.8

Numărul organelor intraabdominale lezate	Număr de cazuri clinice	Incidență %
un organ	117	54,8
două organe	75	35,5
trei organe	15	7,1
patru organe	5	2,2
cinci organe	1	0,4

Este bine cunoscut prognosticul sever al răniților cu leziuni pluriviscerale; iată relația între numărul de organe rănite și mortalitatea pe cîmpul de luptă (tabelul 12.9).

Tabelul 12.9

Relația dintre numărul de organe lezate și mortalitate

Nr. organe lezate	Nr. răniți	%	Nr. decese	% mortalitate
unul	419	64,3	27	6,5
două	166	25,4	28	13,6
trei	45	6,9	11	24,4
patru sau mai multe	22	3,4	18	81,8
	652		79	12,1

O altă statistică (P. Georgescu, 1980) analizează vindecarea răniților în funcție de multiplicitatea leziunilor (tabelul 12.10).

Tabelul 12.10

Vindecări

Traumatisme abdominale cu interesarea unui singur organ	95%
Traumatisme abdominale cu leziuni pluriviscerale	44,4%
Traumatisme abdominale asociate cu leziuni extraabdominale	11,13%

12.3 EXAMINAREA TRAUMATIZATULUI ABDOMINAL

Înaintea oricărui examen local, traumatologia modernă obligă la o alertă investigație a funcțiilor vitale, la o apreciere asupra gradului de conștiență a bolnavului și la un examen rapid al tuturor segmentelor corpului, pentru un *prim bilanț al leziunilor*. Deseori, este nevoie de un *examen repetat*, la scurt interval, pentru a decide intervenţia sau supravegherea în continuare a rănitului. Decizia de intervenţie va fi luată în funcţie de depistarea unui sindrom chirurgical (de iritaţie peritoneală, de hemoragie, sau ambele). Un diagnostic precoce şi corect este o premiză esenţială pentru tratarea adecvată şi pentru salvarea vieţii rănitului. Din punctul de vedere practic este preferabil să se aprecieze şi să se bănuiască leziuni posibile mai grave, *decît să se subaprecieze situaţia*.

O scurtă anamneză asupra accidentului şi mecanismului traumatismului actual poate fi utilă în presupunerea unei anumite leziuni şi, coroborată cu examenul clinic, să conducă la diagnosticul leziunii. Uneori, contuzionatul abdominal, examinat la scurt timp după accident, este atît de excitat de eveniment încît apare aproape euforic, povesteşte cu lux de amănunte, iar tabloul clinic este înşelător (dureri vagi, abdomen suplu, fără şoc); după un interval oarecare însă, repetarea examinării poate constata prezenţa unor semne de leziune viscerală.

(i) **Metodologia anamnezei** poate fi astfel schiţată: se vor culege date despre *timpul* scurs de la accident, *natura* şi *particularităţile fizice* ale *agentului traumatic* şi *condiţiile* în care a acţionat. Anamneza va preciza, în plus, dacă rănitul a prezentat *hematemeză* sau *melenă* (semn de leziune a tubului digestiv), *rectoragie* (semn de leziune colo-rectală) sau *hematurie* (semn de leziune a tractului urinar).

Se vor obţine informaţii dacă rănitul a mîncat de curînd, dacă îşi aminteşte cum a fost surprins peretele abdominal în momentul accidentului (contractat sau relaxat), poziţia corpului în timpul impactului, dacă suferă de o afecţiune abdominală preexistentă accidentului (ciroză, splenomegalie, chist de ovar, piosalpinx) sau se află într-o stare fiziologică particulară (sarcină). Se obţin date asupra localizării şi evoluţiei *durerii* şi, uneori, rănitul poate preciza dacă aceasta din urmă este parietală sau profundă. Cînd în cursul observaţiei şi urmăririi traumatizatului abdominal durerea se intensifică progresiv, aceasta poate fi interpretată ca un semn de inflamaţie a peritoneului. Uneori sînt prezente şi alte semne funcţionale, cum este de pildă staza gastrică, care ar putea indica iritaţia peritoneală.

(ii) **Examenul clinic obiectiv** sistematic trebuie să înceapă cu dezbrăcarea cu multă blîndeţe a traumatizatului şi plasarea lui în decubit dorsal cu flectarea membrelor inferioare. În caz că este vorba de o contuzie abdominală, *inspecţia* poate constata lipsa oricărei leziuni tegumentare sau prezenţa unor echimoze, escoriaţii sau boseluri, care pot da informaţii asupra zonei anatomice care a suportat forţa maximă a loviturii.

Trebuie observat de asemenea dacă există deformări ale toracelui, bazinului, coloanei, membrelor, care să fie asociate traumatismului abdominal. De altfel, este o regulă de a examina şi regiunile anatomice învecinate. Leziunile extraabdominale asociate sînt mai frecvente în contuzii faţă de plăgi. Depistarea *leziunilor asociate* este importantă pentru bilanţul lezional şi prognostic, şi orientează asupra amplorii traumatismului, inclusiv celui abdominal, chiar dacă nu se văd leziuni parietale.

Palparea poate constata prezenţa unei bombări circumscrise a tegumentelor, cu fluctuenţă, semnificînd o colecţie hematică sau sero-hematică (Morel-Lavallé) care va fi eventual verificată prin puncţie. O împăstare subaponevrotică şi contractură musculară de vecinătate poate însemna un hematom al tecii drepţilor. Palparea hipogastrului poate depista prezenţa unui glob vezical consecutiv retenţiei acute prin hematom perivezical. În fine, se poate găsi o tumefacţie într-o zonă herniară sau în afara acestei zone, ca urmare a unei hernii traumatice subcutanate; în acest caz, la palpare formaţiunea are o consistenţă păstoasă sau renitentă, este de regulă reductibilă şi prezintă la percuţie matitate sau timpanism. Suspiciunea de hernie traumatică contraindică puncţia exploratorie.

Semnele cele mai importante pe care le depistează palparea în caz de leziune viscerală (mai ales de organ cavitar) sînt *apărarea şi contractura musculară.* Aceste semne, constatate de la început sau care au apărut pe parcurs, indică sindromul de iritaţie peritoneală (consecinţa leziunii unui organ mai ales cavitar) sau dezvoltarea unui hematom retroperitoneal. În plăgile abdominale, contractura musculară este de asemenea de regulă prezentă, dar poate lipsi la stările grave de şoc.

Există şi situaţii în care este prezentă contractura musculară, dar care nu reflectă de fapt leziuni viscerale. Aceste situaţii sînt *false abdomene acute traumatice* şi necesită examinarea atentă şi discernămînt pentru a nu se ajunge la o intervenţie inutilă. Astfel, s-a amintit mai înainte că şi un hematom în spaţiul properitoneal sau o ruptură a musculaturii abdominale pot determina contractura musculaturii. La fel, la un politraumatizat cu iritaţia rădăcinilor sau nervilor depinzînd de metamerele medulare de la D7 la D 12, este posibil să apară contractură a peretelui şi diafragmului în absenţa oricărei leziuni a viscerelor abdominale. Uneori, fracturi parcelare ale rahisului pot fi însoţite de contractura parietală, de pareză gastrointestinală şi de atonie vezicală. O pneumonie bazală sau o contuzie toracică cu fracturi de coaste inferioare pot fi însoţite de apărare musculară de partea afectată şi diminuarea mişcărilor respiratorii prin contractura antalgică a diafragmului.

La auscultaţie, metodă foarte importantă, se constată prezenţa sau absenţa peristaltismului. Această metodă trebuie repetată şi timpul de examinare să fie de cel puţin un minut.

Tuşeul rectal sau/şi vaginal este obligatoriu; poate furniza date privind fundul de sac Douglas, dacă este liber sau ocupat, dacă este sensibil (semn de iritaţie peritoneală sau prezenţa unui revărsat). Tuşeul rectal va informa deasemenea asupra integrităţii anusului şi rectului inferior, a prostatei, a uretrei, sau asupra prezenţei unor deformări, consecinţă a fracturilor oaselor bazinului. Se încheie examenul perineului solicitînd bolnavul să urineze şi, la nevoie, se efectuează cateterismul vezicii urinare.

În cazul *plăgilor*, răniţii au avantaj faţă de cei cu *contuzii*, pentru că, de regulă înspăimîntaţi de sîngerare, se prezintă mai repede la spital. Inspecţia aduce informaţii asupra orificiului de intrare cu toate caracteristicile sale morfologice, iar dacă este vorba de proiectil de armă de foc, se caută să se depisteze eventualul orificiu de ieşire. Linia imaginară dintre cele două orificii poate sugera organele posibil lezate pe traiectoria proiectilului. În traiectele foarte oblice există şansa ca plaga să fie nepenetrantă. Alteori, traiectoria cu greu poate fi precizată, din cauză că nu se poate reconstitui poziţia corpului şi a membrelor în momentul pătrunderii proiectilului. Uneori, pot exista puncte de intrare cu totul neobişnuite (în aceste situaţii este posibil să nu se găsească nici o corespondenţă între plaga cutanată şi leziunea abdominală). Chiar dacă plaga este extraabdominală, dar situată în zone anatomice învecinate abdomenului, se ţine cont de poziţia anatomică a organelor (cele care se proiectează pe peretele toracic); astfel, cupola diafragmatică urcă pînă la arcurile costale

V și VI, adăpostind în concavitatea sa organele etajului supramezocolic (ficat, stomac, splină); în expirație, excursiile respiratorii ale abdomenului ridică organele în cutia toracică.

Plăgile perineale și ale regiunilor fesiere vor sugera posibilitatea unor leziuni ale organelor abdominale. Ținînd seama de toate aceste eventualități, în cazul plăgilor prin arme de foc (traiectul proiectilului străbătînd și zone anatomice învecinate) se pot distinge:

— plăgi abdominale pure;
— plăgi toraco-abdominale;
— plăgi abdomino-pelviene.

În traumatismele abdominale deschise, produse prin schije, datorită formei lor neregulate, vitezei mari, cît și căldurii pe care o degajă, se produc leziuni foarte grave. Dacă plaga abdominală este însoțită și de o eviscerație mare, rănitul va face rapid o stare de șoc gravă, care tinde să devină ireversibilă.

În cazul plăgilor produse prin arme albe există de regulă un singur orificiu de pătrundere. Localizarea plăgii parietale, poziția corpului în momentul acțiunii agentului vulnerant și direcția loviturii pot sugera organele lezate. Dacă prin plagă herniază epiploon sau intestin, penetrația este sigură.

În eventualitatea examinării unei plăgi abdominale din care se exteriorizează sînge, volumul pierdut trebuie apreciat cu grijă. Examinarea clinică a plăgii din care se prelinge sînge nu ne poate informa dacă sîngerează peretele abdominal sau sîngele provine din interiorul abdomenului. Vom urmări dacă din plagă nu se prelinge, alături de sînge, și bilă, urină, fecale sau gaze, certificînd astfel leziunea de organ.

Probleme speciale ridică examinarea copilului cu traumatism abdominal. Chirurgul general este pus uneori în situația să examineze și să rezolve astfel de cazuri. El este obligat să pună bază aproape exclusiv pe examenul obiectiv, care cere multă răbdare și competență și este ușor de efectuat în prezența mamei. Trebuie cîștigată încrederea și cooperarea copilului, mai ales a celui mai mare. Trebuie evitat plînsul, care determină rigiditatea mușchilor abdominali și poate conduce la concluzii greșite.

În final, examenul clinic corect făcut, rapid — fără să fie precipitat, complet — fără să fie traumatizant, trebuie să încerce să răspundă unor întrebări cu reflectare imediată în terapie:

— Traumatizatul prezintă stare de șoc?
— Leziunile sînt parietale sau/și viscerale?
— În caz de leziune viscerală, este lezat un organ parenchimatos sau un organ cavitar?
— Ce organ este lezat?
— Sînt și alte leziuni extraabdominale?

12.4 EXAMINĂRILE PARACLINICE

Examenul clinic al traumatizatului este necesar adesea să fie completat cu investigații care pot aduce informații foarte importante, deseori esențiale, pentru precizarea diagnosticului.

Se prezintă în continuare cele mai importante:

Radiografia fără preparare prealabilă a abdomenului, pentru a depista un pneumoperitoneu, nivele hidro-aerice, leziuni osoase asociate (coloană, bazin, coaste) sau opacitate circumscrisă în jurul unui organ plin pe cale de rupere, ca de exemplu splina.

Pneumoperitoneul poate proveni prin efracţia unui viscer cavitar sau a peretelui abdominal. Absenţa sa nu exclude existenţa unei perforaţii viscerale.

Imaginile hidro-aerice pot apărea în pareza posttraumatică sau în evoluţia unei peritonite traumatice. Radiografia pe gol poate decela de asemenea prezenţa unor corpi străini (proiectil sau corpi străini înghiţiţi) în aria cavităţii abdominale. Radiografia bazinului este necesară mai ales în traumatismele abdomenului inferior. Depistarea unor fracturi ne va face să ne gîndim la leziuni posibile ale unor organe din bazin. Structuri anatomice care sînt ataşate de os prin fascii, ca de exemplu vezica şi uretra, pot fi rupte în fracturi ale bazinului. *Ştergerea umbrei psoasului* reflectă de regulă apariţia unui hematom retroperitoneal sau altă colecţie lichidiană.

Radiografia toracelui furnizează date asupra coastelor şi, ceea ce este foarte important, asupra diafragmului. La nevoie, explorările radiologice trebuie repetate pentru studiu comparativ.

Arteriografia selectivă (dacă dispunem în urgenţă de aparatură şi specialist) poate releva ruptura unui organ plin, ca splina. Investigaţia este foarte utilă în rupturile (aşa-zise) „în doi timpi“ ale organelor parenchimatoase. În politraumatisme executarea unei angiografii poate eventual infirma existenţa unei leziuni abdominale, evitînd astfel laparotomia exploratorie inutilă. Ea este considerată aproape indispensabilă în stabilirea indicaţiilor chirurgicale în ruptura rinichilor şi a vezicii urinare. În cazul traumatismelor renale, completează urografia, aducînd date suplimentare asupra extinderii leziunii. Este o metodă sigură, rapidă şi neinvazivă. Este aplicabilă bineînţeles după ce s-a depăşit starea de şoc şi s-au corectat pierderile lichidiene. Are o valoare deosebită în leziunile renale aparent minore, pentru că printre sechelele tardive ale traumatismelor abdominale figurează hipertensiunea posttraumatică, care ameninţă 15% din cazurile de traumatisme renale închise.

Injectarea cu soluţii apoase de substanţă de contrast a plăgilor (circa 50—60 ml pe un cateter moale, sau pe o sondă Foley, introduse cu blîndeţe prin plagă) este indicată mai ales în plăgile lombare, fesiere, perineale, în plăgile abdominale parietale fără semne clinice de leziune viscerală. Informaţiile furnizate pot evita uneori o laparotomie exploratorie inutilă. Are însă unele dezavataje şi limite:

— este un procedeu relativ dureros;

— examinările în serie pot fi îngreuiate de substanţa de contrast reziduală;

— examinarea indică numai penetraţia cavităţii abdominale dar nu şi leziunile viscerale. Nu se va practica această metodă în plăgi multiple şi nici cînd este clar că există leziuni intraperitoneale, cînd prin orificiul plăgii se observă de pildă scurgerea de fluide biologice.

În situaţii particulare, la care se presupun leziuni traumatice hepatice şi ale blocului duodeno-bilio-pancreatic, pot fi efectuate, pre sau intraoperator, **colecistografia** sau **splenoportografia.**

În leziuni ale aparatului renal inferior sînt utile, uneori indispensabile, **cistografia, urografia** şi în mod special **pielografia retrogradă.**

Puncţia cu sau fără spălătura cavităţii peritoneale este investigaţia cea mai cunoscută şi cea mai la îndemînă, pentru că este simplă ca tehnică şi nu cere dotare specială. Este indicată mai ales în contuziile abdominale şi în politraumatisme. Această explorare prezintă valoare diagnostică atunci cînd este pozitivă; după un interval de observaţie, este indicată repetarea ei. Se va puncţiona în patru cadrane abdominale, în afara traiectului arterei epigastrice. Uneori, o singură puncţie în stînga, la unirea treimii externe cu treimea medie a liniei care uneşte cele două spine iliace antero-superioare, este suficientă, aducînd în seringă proba leziunii viscerale. Alteori, pozitivarea probei se obţine prin reorientarea acului în cavitatea abdominală sau prin înclinarea abdomenului spre ac.

Tehnica puncţiei este relativ simplă. Se pătrunde cu acul perpendicular pe planurile anatomice; trecerea prin peritoneu dă senzaţia perforării unei membrane. Se aspiră cu o seringă. Lichidul recoltat se studiază macroscopic dacă este sînge sau nu. În lichidul nesangvinolent se poate doza amilaza, bilirubina, ureea (vezi şi 9.1.2).

Rezultatele puncţiei pot fi fals pozitive (acul a pătruns într-un hematom, pre sau retroperitoneal, vas etc.) sau fals negative din cauza cantităţii mici de sînge revărsat. Performanţele puncţiei abdominale simple pot fi mult îmbunătăţite prin „lavaj peritoneal". Prin acul de puncţie, de calibru mai mare, se introduce un tub de polietilen care aspiră între anse. Pe tubul de polietilen se poate injecta ser fiziologic, care diluează chiar o cantitate mică de sînge şi apoi este aspirat sau se extrage prin sifonaj după ce a spălat cavitatea peritoneală. Lichidul aspirat poate fi examinat prin metode colorimetrice pentru determinarea prezenţei sîngelui în diluţie. La femei, puncţia Douglas-ului poate aduce aceleaşi informaţii ca puncţia abdominală.

În tehnica recomandată de Berkutov se face o mică incizie tegumentară subombilicală. Se agaţă aponevroza cu un cîrlig pentru a îndepărta peretele abdominal de viscere, apoi se introduce trocarul şi prin el tubul de polietilen, care se dirijează succesiv spre cele patru cadrane.

Scintigrafia este o explorare simplă; nu influenţează cu nimic starea pacientului. Poate să dea uneori rezultate satisfăcătoare în cazurile dubioase. În rupturile subcapsulare de splină, de pildă, scintigrafia poate grăbi operaţia care altfel ar avea loc, după ruptura organului.

Laparoscopia de urgenţă este utilă cînd se ezită asupra indicaţiei operatorii abdominale, mai ales la politraumatizaţi. Pretinde însă un oarecare antrenament şi experienţă din partea examinatorului. Metoda poate fi recomandată în contuzii abdominale dacă puncţia a fost negativă şi fenomenele clinice de suspiciune de leziune viscerală persistă.

Hematocritul este foarte valoros, dar nu poate aduce informaţii utile dacă pierderea de sînge a fost înlocuită prin transfuzii. Hemodiluţia care determină scăderea hematocritului nu apare decît după cel puţin 12 ore de la producerea leziunii abdominale.

Prezenţa *amilazelor* indică suferinţa pancreasului, în timp ce o creştere marcată a *transaminazelor* poate trăda leziuni ale intestinului sau ale ficatului.

Dacă timpul permite, se va face *electrocardiograma* (mai ales la vîrstnici) şi se vor determina: *electroliţii*, *rezerva alcalină*, *ureea*, *glicemia;* dacă mijloacele de investigaţie sînt adecvate, se va efectua *determinarea volumului sîngelui* şi *măsurarea presiunii venoase centrale*. Se va urmări, pre şi postoperator, *tensiunea arterială*, *pulsul*, *respiraţia*, care vor orienta asupra necesităţii corectării volemiei.

Rezultatele normale ale examinărilor nu exclud leziuni abdominale majore, dar pot servi ca termen de comparaţie în urmărirea răniţilor în investigaţiile următoare. În consecinţă, toate explorările sînt subordonate datelor clinice. Ele trebuie repetate, interpretate dinamic şi coroborate cu datele clinice. În dubiu de diagnostic, reexaminarea minuțioasă a bolnavului nu se va prelungi mult. *Este preferabilă explorarea și precizarea diagnosticului prin operație decît așteptarea unor semne clare dar tardive**).

12.5 SINDROAMELE CLINICE

În general, examenul clinic atent, competent și la nevoie repetat, trebuie să ofere certitudinea existenței unor leziuni viscerale sau că în mod real nu sînt leziuni viscerale, excluzîndu-se în aceste situații riscul unor intervenții exploratorii intempestive. Dacă nu există certitudine, intervenția exploratorie se impune.

Traumatizații abdominali fără leziuni viscerale pot fi grupați în două categorii:

— Traumatizați abdominali șocați; în mod excepțional, șocul traumatic abdominal pur, fără leziuni viscerale (prin inhibiția reflexă posttraumatică a plexului solar, sau determinat de șocul psihic) poate domina pe un timp nedeterminat tabloul clinic, ca în cele din urmă să cedeze la tratament sedativ și de reechilibrare hidroelectrolitică.

— Traumatizați abdominali nesocați.

În ceea ce privește *traumatizații abdominali cu interesare viscerală*, în practică această situație se poate manifesta din punctul de vedere clinic prin:

— *sindrom de hemoragie internă* (intra-peritoneală sau retroperitoneală) în cazul leziunilor de organe parenchimatoase sau prin deșirare de mezouri:

— *sindrom de iritație peritoneală*, în cazul leziunilor de organe cavitare;

— *sindrom mixt*, în cazul prezenței concomitente a semnelor de hemoragie internă cu cele de peritonită.

— *sindrom complex*, în cazul cointeresării traumatice și ale altor segmente ale corpului care potențează și amplifică simptomatologia abdominală. Tabloul clinic în această ultimă situație este polimorf și uneori este greu de recunoscut și de individualizat componenta traumatică abdominală.

Uneori, poate exista o suprapunere a semnelor șocului traumatic și cele ale sindromului de hemoragie internă, dar aplicarea promptă a unei reanimări corecte clarifică situația: răspunsul durabil la reanimare înseamnă, de regulă, șoc fără leziuni viscerale, lipsa de răspuns stabil, hemoragie.

În cazul **sindromului de hemoragie internă** vor apărea rapid sau treptat, în funcție de debitul pierderilor, semnele clinice ale șocului hemoragic: fenomene de anemie acută, paloarea tegumentelor și mucoaselor, neliniște, chiar agitație, sete și elementele obiective cele mai caracteristice: modificările pulsului și ale tensiunii arteriale. Frecvența pulsului crește, amplitudinea sa scade și valorile tensiunii arteriale diminuă. Semne de hipovolemie poate determina și hematomul retroperitoneal cu extensiune rapidă.

În general, diagnosticul de hemoragie internă este relativ ușor de stabilit. Totuși, în cazurile în care instalarea sindromului de hemoragie internă se face lent, pot exista momente de ezitare. Examinările complementare (valoare descrescîndă a hematocritului, oscilațiile tensiunii și mai ales puncția abdominală) vor preciza diagnosticul.

---

* Cuthberth Vallace (citat de H.A.F. Dudley) spune: „este mai sigur să privești și să vezi, decît să aștepți și să vezi"! (n.a).

În sindromul de iritaţie peritoneală, semnul patognomonic rămîne apărarea musculară sau forma sa cea mai pregnantă, contractura musculară.

Alteori, simptomatologia peritoneală este mai ştearsă la început, cu conturarea treptată în orele sau chiar zilele următoare. Dacă este însă vorba de leziunea stomacului, contractura abdominală este timpurie şi tipică, ea devine rapid generalizată şi foarte intensă. În acest caz şi celelalte semne de iritaţie peritoneală (imobilitatea respiratorie, pneumoperitoneul, Douglas-ul dureros) sînt foarte pregnante. Pulsul poate fi normal, cel puţin în primele ore, iar tensiunea arterială rămîne mult timp nemodificată. În cazul concomitenţei *perforaţie şi hemoragie intraperitoneală*, uneori aceasta din urmă poate împiedica apariţia contracturii sau atenua foarte mult manifestarea ei, fie datorită unei hipovolemii acute foarte grave, fie datorită faptului că sîngele tamponează efectul iritativ al revărsatului peritoneal. Nerecunoaşterea în această situaţie a perforaţiei nu are de obicei consecinţe grave pentru că sindromul de hemoragie internă impune laparotomia.

Traumatismul abdominal poate genera şi leziuni viscerale abdominale cu manifestări clinice tîrzii. Astfel, sînt bine cunoscute cîteva entităţi clinice:

— *hemoragia intraperitoneală în doi timpi;* traumatizarea unui organ parenchimatos, de regulă splina, dar posibil şi ficatul, pancreasul sau rinichiul, duce la formarea iniţială a unui hematom subcapsular; hemoragia intraparenchimatoasă continuă, rupe capsula şi determină un hematom periorganic, barat de aderenţe şi organele învecinate; barajul la rîndul său este depăşit şi se produce hemoragia în cavitatea peritoneală;

— *contuzia duodenului, intestinului subţire sau a colonului* cu hematom intraparietal poate determina necroza parietală la acest nivel; desprinderea tardivă a acesteia va genera apariţia peritonitei;

— *ruptura sau dezinserţia mezenterului cu necroza tîrzie a ansei sau a segmentului de ansă şi peritonită consecutivă*; această ultimă leziune poate duce la un sindrom tardiv de peritonită, precedat fie de semne de hemoragie internă, dacă pierderea de sînge este mare, fie de meteorism, vărsături, oprirea tranzitului prin pareza reflexă a ansei devitalizate, eventual melenă, dacă hemoragia este mai mică;

— *ruptura întinsă de mezenter, cu angajarea şi strangularea unei anse în breşa mezenterică;* dacă sindromul de hemoragie nu domină tabloul clinic din primele ore, pentru că nu a fost interesat un vas mare, după 12—24 ore apar semne evidente de ocluzie intestinală.

Sînt posibile şi alte leziuni cu manifestări clinice tardive:

— *lezarea pancreasului* cu apariţia pancreatitei acute posttraumatice, sau apariţia ulterioară a unui chist fals de pancreas;

— *abcese subfrenice*, sau ale fundului de sac Douglas, apărute după perforaţii de organe cavitare (în care însă perforaţia — de dimensiuni mici — s-a acoperit) sau prin infectarea sîngelui provenit de la o ruptură de splină sau ficat; în suspiciunea de abces subfrenic cu imagine radiologică hidroaerică, puncţia exploratorie poate preciza diagnosticul.

Rămînînd deci la situaţiile clinice posibile întîlnite în caz de leziuni viscerale prima întrebare la care trebuie să se răspundă este: ce sindrom prezintă sau se conturează la traumatizatul abdominal? A doua întrebare este legată de prima şi poate fi hotărîtoare pentru soarta traumatizatului: are indicație de intervenție de urgență? În fine, a treia întrebare, importantă din punctul de vedere al căii de abord și al prognosticului este: ce organ sau organe sînt lezate?

12.6 PRINCIPII DE TRATAMENT

În fața unui traumatizat abdominal, uneori în contextul unui politraumatism, este necesară cooperarea unor specialiști care să ajungă la un diagnostic rapid și precis și să rezolve toate aspectele de patologie pe care le reclamă traumatologia modernă. Examinările repetate clinice și paraclnice, pentru stabilirea diagnosticului se vor efectua concomitent cu măsurile energice de reechilibrare volemică și electrolitică, de corectare a dezechilibrelor identificate prin examinarea de laborator.

În prezența unei stări de șoc, care în traumatismele abdominale este de cele mai multe ori de origine hemoragică, se va trece la combaterea energică a acesteia, ceea ce va permite chirurgului să intervină în condiții mai bune. În hemoragia intraabdominală prin ruptură de organ parenchimatos, *transfuzia masivă de sînge* de la început are scopul să reechilibreze volemic rănitul pînă la intervenție, interval de timp care să fie cît mai scurt. Acest gest nu trebuie deci prelungit. Dacă printr-o reechilibrare volemică corectă nu se obține rapid o redresare a stării rănitului, intervenția se impune de urgență; se pierde timpul și sîngele, riscînd să pierdem rănitul. *Hemostaza chirurgicală* este gestul terapeutic spre care trebuie să tindem cu cît nu se obține ameliorarea evidentă sub transfuzie, semn că pierderea de sînge este mai mare decît aportul. Alteori, tensiunea arterială se redresează dar scade imediat după oprirea transfuziei, semn că hemoragia continuă. Cînd hemostaza chirurgicală s-a realizat, tensiunea arterială se restabilește la normal și rămîne stabilă.

Instalarea unei aspirații nazo-gastrice este foarte utilă mai ales în suspiciunea de leziune de organ cavitar, împiedicînd în acest fel, într-o oarecare măsură, scurgerea lichidelor prin perforație în peritoneu și oferind totodată condiții de anestezie generală prin intubație oro-traheală cu risc minim de aspirație traheo-bronșică.

Calmarea durerii (mai ales prin administrarea de opiacee) se va efectua numai după certitudinea că tabloul clinic impune intervenția. Altfel, administrarea de calmante va masca sau modifica tabloul clinic.

În plăgi, se va face obligatoriu tratamentul preventiv antitetanic și se va începe antibioterapia preventivă pe cale parenterală. O concentrație mare de antibiotice în sînge previne, într-o proporție importantă, riscul complicațiilor septice în perioada postoperatorie.

Indicația operatorie. În unele cazuri de **contuzii abdominale,** primul examen culege semne atît de clare, încît permite de a stabili imediat indicația operatorie. Este prezent în asemenea situații un sindrom indubitabil de hemoragie internă sau de peritonită. Cel mai adesea însă contuziile abdominale necesită examinări repetate din jumătate în jumătate de oră, pentru a surprinde orice semn nou, sau chiar prezența celui mai mic semn anormal, pentru a decide laparotomia.

Dacă în contuziile abdominale diagnosticul și indicația operatorie sînt deci mai greu de stabilit, *în plăgile abdominale* prin proiectile, majoritatea autorilor socotesc indicația operatorie cvasiabsolută.

În ceea ce privește *plăgile abdominale penetrante* produse de arme albe, unele școli de chirurgie, în ultimele două decenii, au tendința de a chirurgicaliza selectiv numai cînd există elemente clinice și paraclinice care susțin posibilitatea unei leziuni viscerale, deci de a nu interveni în toate cazurile. Această atitudine ar fi motivată și de faptul că plăgile tăiate ale abdomenului au o incidență de 30–40% de leziuni viscerale, pe cînd plăgile împușcate prezintă 80–90% astfel de leziuni (Mayer și Crass, 1982). După părerea noastră, deși dispunem în prezent de mai multe posibilități de explorare preoperatorie, această atitudine prezintă unele riscuri și nu trebuie acceptată decît în cazurile la care de la început simptomatologia pledează pentru absența oricărei leziuni viscerale și la care situația se menține neschimbată la examinări repetate și competente. Dar, și la plăgile tăiate indicația operatorie este absolută în următoarele situații: hipotensiune rezistentă la tratament fără altă cauză, continuarea hemoragiei din plagă sau pe sonda nazo-gastrică, evisceratia, semne de iritație peritoneală, pneumoperitoneu, lavaj peritoneal pozitiv. În caz de nesiguranță asupra penetrației (plăgi profunde) și mai ales asupra leziunii de organ, este preferabilă explorarea chirurgicală. O plagă minimă tegumentară cu tablou clinic abdominal necaracteristic poate ascunde o leziune viscerală gravă: „frecvența laparotomiilor albe nu depășește 10% la chirurgii cei mai intervenționiști și aceștia aduc cele mai bune rezultate" (Mayer și Crass, 1982).

De regulă, prezența mai mult sau mai puțin exprimată a unuia din sindroamele abdominale acute (iritație peritoneală sau semne de hemoragie internă), puncție pozitivă sau semne radiologice patognomonice (pneumoperitoneu) constituie argumente decisive de intervenție și abord cînd bănuim o eventuală penetrație, dar plaga este dorsală sau fesieră.

Cînd, în cele din urmă, chirurgul a hotărît explorarea operatorie și urmează s-o facă, nu se va angaja să opereze un traumatism abdominal în condiții improvizate. Echipă chirurgicală versată și confort antestezico-chirurgical sînt absolut obligatorii. Chirurgul trebuie să aibă pregătirea profesională necesară și experiența corespunzătoare, să dispună de instrumentar adecvat și variat, de posibilitatea unei anestezii moderne și să aibă la dispoziție soluții perfuzabile și o cantitate de sînge izogrup și izo-Rh pentru a putea încerca să rezolve orice situație lezională pe care eventual o va întîlni. El trebuie să prevadă totdeauna și posibilitatea unor situații foarte dificile, cărora va trebui să le facă față.

Calea de acces: alegerea inciziei are mare importanță; în principiu trebuie să fie mediană și mare, pentru a putea explora bine. Este neindicată explorarea printr-o incizie inadecvată. Mai rar sîntem puși în situația diagnostică foarte clară de a alege o incizie laterală țintită. O astfel de opțiune presupune diagnostic exact și leziune unică (ruptură de ficat, de splină). De asemenea vom alege o incizie țintită în rupturile subcutanate ale peretelui cînd vom inciza pe partea bombată, sau în traumatismele bazei toracelui cînd o incizie abdominotoracică ne va oferi o lumină bună de explorare și de lucru. Dar, în majoritatea cazurilor, așa cum s-a arătat mai sus, incizia mediană, supra și subombilicală, cu sau fără omfalectomie, prelungită după necesitate cranial sau caudal, este cea mai convenabilă pentru explorarea abdomenului. Poate fi practicată rapid și la ea poate fi branșată o incizie transversală, cerută de soluționarea leziunilor găsite, mai ales pentru a aborda mai bine ficatul și splina. Toracofrenolaparotomia, de-a lungul unui spațiu intercostal, poate fi uneori utilă pentru acces asupra feței diafragmatice a ficatului și pe vena cavă retrohepatică.

În cazul plăgilor, excizia acestora poate fi eventual luată în considerare la sfîrşitul operaţiei, cînd principalele leziuni care periclitau viaţa au fost rezolvate.

Alteori, cînd plaga este transfixiantă, dacă cele două orificii sînt la peretele abdominal, se pot uni printr-o incizie. Dacă penetraţia este nesigură plaga trebuie debridată, ţesuturile contuzionate şi devitalizate excizate, realizată hemostaza, iar dacă în timpul explorării chirurgicale se descoperă un orificiu cît de mic de penetraţie, se va deschide larg cavitatea peritoneală. În plăgile abdomino-pelviene, prin arme de foc, cînd unul din orificii se află în regiune fesieră, poate intra în discuţie o cale dublă de abord, abdominală şi fesieră. În caz de hemostază dificilă a arterei fesiere, se poate efectua ligatura arterei hipogastrice.

Explorarea se începe după ce s-a aspirat eventualul revărsat peritoneal şi s-au recoltat probe din el pentru diverse examinări. Vom constata şi vom consemna prezenţa sîngelui, lichidului intestinal, bilei, puroiului, materiilor fecale, urinei. Macroscopic, sînge amestecat cu lichid intestinal semnifică o leziune de intestin subţire; sînge amestecat cu fecale, leziune de colon; sînge cu alimente, leziune de stomac; sînge cu bilă, leziune de ficat sau de căi biliare.

În continuare, chiar dacă la deschiderea peritoneului am identificat imediat leziunea presupusă, avem obligaţia să facem o explorare atentă, sistematică şi minuţioasă a tuturor organelor abdominale, a fiecărei loji anatomice în parte, a uterului, vezicii şi eventualelor breşe în mezenter etc., reperînd şi izolînd fiecare leziune găsită, pentru a nu contamina întreaga cavitate peritoneală (mai ales dacă este vorba de organe cavitare). Nerecunoaşterea în timpul explorării operatorii a tuturor leziunilor viscerale existente este o tragedie ce va duce la pierderea rănitului sau în cel mai bun caz la reintervenţie. Apariţia unor fenomene clinice postoperatorii ca febră persistentă, sensibilitate abdominală sau fenomene de pareză intestinală prelungită nu pot fi evaluate corect, dacă nu există siguranţa rezolvării corecte a tuturor leziunilor în timpul intervenţiei. Se verifică în consecinţă, vizual şi palpator, fiecare organ în parte. Intestinul subţire trebuie trecut în întregime între degete. Se va cerceta cu atenţie şi peritoneul parietal, mai ales cel posterior şi la nevoie se va deschide pentru a depista prezenţa unor eventuale hematoame, revărsate biliare sau intestinale, care pot masca leziuni retroperitoneale. La cea mai mică suspiciune se va deschide bursa omentală, se va explora vizual şi palpator faţa anterioară a pancreasului, faţa posterioară a stomacului, se va mobiliza duodenul, se vor face decolări coloparietale, pentru a explora faţa posterioară a acestor organe. Duodenul, capul pancreasului, ligamentele hepato-duodenale, vena cavă inferioară vor fi controlate cu atenţie. Pentru a face o verificare corectă a acestor organe este necesară uneori decolarea duodenopancreatică (manevra Kocher). Poate fi nevoie să se recurgă la o manevră de exteriorizare a intestinului şi a mezenterului pentru a controla o sîngerare din mezenter sau din spaţiul retroperitoneal (leziuni ale rinichiului sau a vaselor retroperitoneale). Diafragmul va fi şi el întotdeauna explorat.

În final, explorarea trebuie să permită chirurgului evaluarea bilanţului lezional, stabilirea priorităţilor şi tactica chirurgicală de urmat.

Explorarea sistematică a întregii cavităţi abdominale şi soluţionarea leziunilor numai după bilanţul general nu se aplică în cazul hemoragiilor cu risc vital. Într-o atare situaţie, sursa de hemoragie odată identificată este tratată imediat. După ce hemoragia cu risc vital a fost stăpînită se trece la căutarea și soluționarea surselor de contaminare a cavității peritoneale, dar și în cazul lor trebuie să facem o ierarhizare. Este evident că o contaminare a peritoneului printr-o leziune colică este mult mai periculoasă decît printr-o leziune gastrică sau jejunală superioară. De aceea soluționarea unei leziuni colice va avea prioritate față de o leziune gastrică. Pe tot parcursul explorării și a tratării leziunilor, viscerele (mai ales cele exteriorizate) vor fi protejate de cîmpuri umezite în ser fiziologic cald.

12.7 TRATAMENTUL CHIRURGICAL

Se va efectua numai după bilanțul complet al leziunilor. Obiectivele tratamentului pot fi astfel sintetizate:

— hemostaza vaselor deschise sau deșirate și tratarea leziunilor organelor parenchimatoase care sîngerează;

— împiedicarea peritonitei (prin ocluzionarea perforațiilor organelor cavitare);

— exereza în totalitate sau parțială a organelor sau a zonelor de organe cu leziuni ireversibile.

Se trece în consecință la tratamentul leziunilor care prezintă particularități pentru fiecare organ (vezi detalii la capitolele respective).

Dacă este vorba de *hemoragie intraabdominală posttraumatică*, sursa poate fi splenică, hepatică, pancreatică, din mezouri deșirate etc.; chiar rinichiul, deși organ retroperitoneal, poate sîngera în cavitatea peritoneală, în caz de ruptură a peritoneului posterior. Dacă s-au făcut exereze de organe, mai ales de intestin, se va controla starea de irigație a organelor la care s-a făcut hemostaza pe mezouri. Cavitatea abdominală, devenită curată prin hemostază, se recontrolează înainte de închidere. Orice acumulare ulterioară de sînge indică o leziune neconstatată încă. Este de remarcat tendința din ultimul timp spre rezecția de organe. Rezecția este uneori mai ușoară și mai sigură față de o intervenție conservativă. De pildă, în traumatismele extensive de ficat, lobectomia este mai ușoară decît încercarea de a aduna fragmentele! Nu vom insista să extragem neapărat eventualele proectile sau fragmente de proectile decît dacă le întîlnim ușor în timpul explorării. Căutarea lor nu trebuie să prelungească actul chirurgical. Totuși vom debrida plăgile anfractuoase parietale. Vom exciza țesuturile devitalizate, vom lăsa deschise sau parțial deschise și bine drenate spațiile decolate. Experiența a dovedit că administrarea parenterală intraoperatorie de antibiotice a redus prezența și virulența infecțiilor.

În contaminarea masivă a peritoneului, cu revărsat intraperitoneal de conținut intestinal, consecutivă perforațiilor sau rupturilor de intestin, în afară de spălarea intraoperatorie cu ser fiziologic cald, are o bună indicație spălarea-aspirație peritoneală postoperatorie după tehnica lui Colin (1972). Ca antibiotice, în spălarea intraperitoneală, pot fi folosite: ampicilina, cloxacilina-sodică, soluție de neomicină, kanamicină.

Drenajul va fi indicat extensiv și eventual aspirativ cînd operația a fost efectuată în plină peritonită. El va fi plasat cu predilecție în punctele declive și în zonele în care s-au găsit focare purulente. Drenajul este de asemenea indicat cînd există riscul unei hemoragii secundare (după sutură de ficat sau pancreas) sau cînd suturile digestive pe care le-am efectuat nu sînt de cea mai bună calitate. De regulă, drenajul nu se va plasa pe linia de incizie, ci lateral, printr-o contraincizie. Trebuie efectuată întotdeauna excizia și debridarea plăgilor care sînt în afara inciziei.

Închiderea peretelui abdominal va fi executată foarte îngrijit. Noi preferăm sutura într-un singur strat, pe care o folosim atît în operațiile abdominale la rece, cît și la cele din urgență. Această sutură, în plan total, evită cel mai bine dehiscențele și eviscerațiile. La piele vom pune fire rare sau nu vom sutura, dacă am intervenit în plină peritonită și bănuim că plaga a fost contaminată.

Îngrijirea postoperatorie. Este foarte important ca postoperator să se facă o bună sedare a bolnavului, combaterea durerii și anxietății. Acest obiectiv trebuie realizat cu droguri care să nu aibă efecte depresive asupra respirației, să nu producă vărsături și să nu deprime reflexele. Aspirația gastroduodenală continuă postoperatorie este foarte utilă în combaterea distensiei; ea împiedică totodată prelungirea parezei postoperatorii. Operatului i se va recomanda mobilizarea precoce în pat, în special a membrelor inferioare, pentru a preveni trombozele postoperatorii. Se va urmări cu atenție corectarea și menținerea unei bune proteinemii și a echilibrului hidro-electrolitic. Se va corecta totodată hipovolemia și anemia acută.

Antibioticele, în doze corespunzătoare, se vor administra pentru prevenirea infecției în plăgile parietale anfractuoase sau în cele însămînțate prin revărsate biologice, precum și pentru prevenirea complicațiilor pulmonare și urinare la bolnavii vîrstnici. Ele se vor întrerupe după 5—7 zile de administrare.

12.8 COMPLICAȚIILE POSTOPERATORII

În perioada postoperatorie imediată pot surveni complicații cu toate măsurile de prevedere luate. Ele se datorează, de cele mai multe ori, următoarelor cauze:

— *severitatea leziunilor;*

— *timpul scurs de la traumatism la intervenție;* întîrzierea intervenției depinde de mai multe cauze: unele care țin de bolnav (grad de cultură, educație, simptomatologie nealarmantă), altele de medic (simptomatologie clinică atipică, examen incomplet, superficial, fără metodă);

— *evoluția în continuare a unor leziuni și a unor stări patologice grave;*

— *leziuni nedescoperite.*

Se pot întîlni următoarele tipuri de complicații: unele chirurgicale, legate de actul chirurgical și care cer soluții chirurgicale, altele medicale, legate indirect de actul chirurgical, dar care cer soluții medicale.

Complicații chirurgicale:

— *hemoragia intraperitoneală postoperatorie* (prin derapare de ligatură din parenchimul contuzionat etc.);

— *hemoragie digestivă superioară prin ulcer de stres;*

— *peritonită* (prin evoluția în continuare a unei peritonite cu toată asanarea focarului inițial) sub formă generalizată sau localizată (abcese intraabdominale);

— *dezuniri de anastomoze digestive*, cu peritonită generalizată consecutivă, sau fistule digestive;

— *gangrena gazoasă a peretelui abdominal*, consecință a proiectilelor sau a armelor albe care au antrenat în traiectul lor, prin țesuturi, corpi străini sau germeni ai gangrenei gazoase;

— *supurații parietale;*

— *dezunirea plăgii operatorii* sub formă de:

- dehiscență (viscerele apar între buzele dezunite ale peritoneului sau ale aponevrozei);
- eviscerație (viscerele ies din cavitatea peritoneală depășind buzele plăgii tegumentare și plasîndu-se sub pansament);

— *pancreatită traumatică* (de regulă un traumatism pancreatic evoluează în cele din urmă către o pancreatită acută).

În principiu, ne putem gîndi la o complicație chirurgicală în prezența unei stări care nu se ameliorează rapid după operație, situație care ne determină să intervenim pentru a redrena puroiul din cavitatea peritoneală, plasînd drenurile într-o poziție mai convenabilă, pentru a elibera ansele intestinale cloazonate (sau chiar a le plicatura) și eventual a descoperi leziuni nedepistate la prima intervenție.

Complicații medicale:

— complicații pulmonare, mai ales la vîrstnici (atelectazie, bronșită, bronhopneumonie, etc);

— insuficiență renală acută (consecință mai ales a hipovolemiei prin hemoragie);

— hepatită post-transfuzională;

— tromboza venoasă cu sau fără embolii pulmonare;

— complicații urinare.

12.9 REZULTATELE POSTOPERATORII

În ceea ce privește rezultatele terapeutice, trebuie recunoscut că, în ciuda progreselor evidente realizate, traumatismele abdominale sînt grevate încă de o mortalitate importantă. Factorii care contribuie la mortalitate sînt:

— gravitatea asocierilor lezionale pluriviscerale;

— timpul scurs de la traumatism pînă la evacuare;

— evacuarea cu mijloace neadecvate;

— timpul scurs de la traumatism pînă la intervenție;

— lipsa de confort anestezico-chirurgical;

— echipă de reanimare și chirurgicală incompletă;

— leziuni nedecelate intraoperator;

— terenul biologic deficitar al traumatizatului.

Moartea traumatizaților abdominali poate surveni rapid prin hemoragie sau/și șoc traumatic, sau la cîteva zile prin peritonită. În ultimele decenii s-au făcut progrese importante în tratamentul traumatizaților abdominali. Față de mortalitatea globală din primul război mondial, consecutivă traumatismelor, care a fost aproximativ 53%, aceasta a scăzut la 25% în cel de al doilea război mondial, la 12% în războiul din Coreea (1950—1953) pentru ca în conflictul din Vietnam să ajungă la 0,5% (Delany și Jason, 1981).

În tratamentul traumatismelor abdominale în practica civilă s-au făcut de asemenea progrese remarcabile.

I. Ţurai consemnează (1968), pe o statistică de traumatisme abdominale cu 558 leziuni viscerale, o mortalitate de 15,5%. Strauch (1971) a analizat un lot de 345 traumatizaţi abdominali: mortalitatea a fost de 13,6%; 11 pacienţi (23,4%) au decedat înainte de operaţie, 8 pacienţi au decedat în timpul operaţiei şi 28 după operaţie; dintre aceştia, 23 de pacienţi au decedat consecutiv hemoragiei şi şocului. I. Şuteu (1975) raportează o mortalitate de 13,8% într-un studiu pe 375 traumatisme abdominale numai prin accidente rutiere; acelaşi autor comunică, în 1980, o serie de 862 traumatisme abdominale dintre care la 529 s-a intervenit chirurgical cu o mortalitate globală de 8,4%. Dent (1980) consemnează 21% mortalitate.

Statistica Clinicii II Chirurgie Timişoara (280 de observaţii) a înregistrat 33 decese (11,8% mortalitate globală); la bărbaţi mortalitatea a fost de 12,7%, iar la femei de 6,8%; 18 decese au fost consecinţa unor politraumatisme: traumatisme craniene, toracice sau ale extremităţilor asociate cu leziuni viscerale abdominale (intestin subţire, colon, ficat, splină, vase, vezică urinară, hematom retroperitoneal masiv); celelalte 15 decese s-au datorat unor contuzii sau plăgi care s-au soldat majoritar cu leziuni multiple ale viscerelor abdominale (intestin subţire şi colon 10 cazuri, ficat, splină şi pancreas în 5 cazuri). Decesele au fost determinate în 39,4% din cazuri de peritonită şi şoc toxico-septic, în 30,3% din cazuri de şoc hemoragic, în 27,3% din cazuri de insuficienţă cardiorespiratorie acută la politraumatizaţi, iar în 3% din cazuri de pancreatită acută posttraumatică; exitus-ul intraoperator şi în primele 24 de ore s-a înregistrat în 27,3% din decese, datorîndu-se fenomenelor de insuficienţă cardiorespiratorie acută şi stării de şoc hemoragic; cele mai multe decese (63,6%) s-au înregistrat în primele 14 zile şi au fost cauzate de peritonită şi şoc toxico-septic.

La progresele obţinute şi la scăderea semnificativă a mortalităţii au contribuit mai mulţi factori:

— evacuarea şi transportul rapid de la locul accidentului, din zona de luptă sau calamitată;

— metodele moderne de terapie intensivă, inclusiv antibioticele;

— explorările eficiente pentru diagnostic, în particular metodele radiologice;

— dezvoltarea şi calitatea asistenţei de urgenţă acordată de către serviciile spitaliceşti specializate în probleme de traumatologie.

Se cer în continuare şi alte măsuri care să vizeze aspectele profilactice prin neutralizarea tuturor factorilor care concură la producerea accidentelor sau la agravarea lor. Iniţiative multiple există pe plan mondial şi ele se vor multiplica şi amplifica în viitor; astfel de măsuri se referă la:

— instruirea pentru utilizarea fără riscuri de accident a imensului număr de aparate, instrumente, maşini etc. din domeniul casnic, al industriei, al agriculturii, circulaţiei etc.;

— protecţia muncii în industrie, agricultură şi servicii diverse; echipament şi aparatură corespunzătoare;

— educaţie sanitară de masă, folosind toate canalele posibile pentru asigurarea promptitudinii şi corectitudinii *primului ajutor traumatologic* la locul accidentului cît şi un transport adecvat şi asistat.

BIBLIOGRAFIE SELECTIVĂ

AHO A.J., RASTIMA R.O. — Closed abdominal injury. Observations of changes in material and activation of tratament, *Act. Chir. Scand.*, 1971, 137, 429.

ARNAUD M. — Hiérarchie de l'urgence chez les polytraumatisés, Congrès Français de Chirurgie, 1957.

BAUER M. şi colab. — Das Stumpfe Bauchtrauma im Kindesalter, *Chir. Praxis*, 1971, *15*, 597.

BOTSFORD W. T., WILSON E.R. — The acute abdomen. An approach to diagnosis and management, ed. 2-a, W.B. Saunders, Philadelphia, 1977.

CALOGHERA C. — Chirurgia de urgenţă, Edit. Litera, Bucureşti, 1980.

CALOGHERA C. — Traumatismele abdominale, Edit. Facla, Timişoara, 1983.

DENISCHI A., IONESCU I., NEAGU V. — Traumatologie practică, Edit. Medicală, Bucureşti, 1963.

DÉTRIE PH. — Chirurgie d'urgence, Masson, Paris, 1976.

DELANY M.H., JASON S.R. — Abdominal Trauma. Surgical and Radiologic Diagnostic, Springer, Berlin, 1981.

FAVRE R., DELACROIX P. — Les polytraumatisés, Masson, Paris, 1967.

FELTIS J.M. — Surgical experience in combat zone, *Am. J. Surg.*, 1970, *119*, 275.

MAYER A.A., CRASS A.R. — Abdominal trauma, *Surg. Clin. N. Amer.*, 1982, *62*, 105.

STRAUCH G.O. — Major abdominal trauma in 1971. A study of Board Surgery and the Yale Trauma Program, *Am. J. Surg.*, 1973, *125*, 413.

ŞUTEU I., TROIANESCU O. — Îndreptar de urgenţe traumatologice, Edit. Medicală, Bucureşti, 1975.

TRUNKEY D.D. — Overwiev of Trauma, *Surg. Clin. N. Amer.*, 1982, *62*, 1.

ŢURAI I., CERCHEZ E. — Pe marginea a 1000 de cazuri de traumatisme abdominale, *Chirurgia*, 1968, *17*, 995.

13.

PATOLOGIA CHIRURGICALĂ A FICATULUI

13.1 TRAUMATISMELE HEPATICE

N.G. IONESCU

- Anatomia patologică — 748
- Tabloul clinic — 785
- Hemobilia — 786
- Diagnosticul — 788
- Tratamentul — 788
- Cazuri particulare — 794
- Complicațiile intervențiilor — 795

Bibliografie selectivă — 796

Fiind cel mai voluminos viscer abdominal, ficatul este larg expus traumatismelor, în pofida parțialei protecții a rebordului costal. Relativa fragilitate a organului, poziția sa topografică toraco-abdominală și existența planului dur posterior costorahidian sînt factorii ce explică interesarea sa în 1/10 a cazurilor de traumatisme abdominale. Leziunile traumatice ale ficatului sînt reprezentate de *contuzii* și *plăgi*. Factorii *etiologici* frecvenți sînt accidentele de circulație, cele din mediul industrial și agresiunile. Traumatismele hepatice sînt grevate de un procentaj mare de mortalitate, ficatul fiind un organ bine vascularizat, puțin rezistent la condițiile de anoxie și greu abordabil chirurgical.

(i) **Anatomia patologică.** Gama leziunilor hepatice este foarte largă, ea fiind influențată de violența traumatismelor, de agentul cauzator și de mecanismul prin care acesta acționează. Accidentele grave, în care de regulă, la mecanismul direct se adaugă și cel de contralovitură, au drept consecință leziuni complexe, cu lacerări mari ale țesutului hepatic.

Contuziile directe asupra hipocondrului se pot solda cu:

— hematoame subcapsulare, care, de cele mai multe ori, evoluează spre o resorbție spontană; la cele mai voluminoase există și posibilitatea unei rupturi secundare cu hemoragie intraabdominală (ruptură în doi timpi);

— plăgi contuze superficiale cu interesarea capsulei, avînd aspecte macroscopice diferite; lineare, punctiforme, stelate;

— plăgi contuze profunde, anfractuoase, realizînd dilacerări și adevărate explozii ale parenchimului cu detașări de fragmente care se vor necroza ulterior (fig. 13.1).

Nu totdeauna leziunile de la suprafață sînt în concordanță cu distrugerile mari din adîncime.

Rupturile pot interesa în egală măsură vasele și canalele biliare, avînd drept consecință scurgerea de bilă în peritoneu sau instalarea unei fistule vasculo-biliare ce constituie suportul anatomic al hemobiliei posttraumatice.

În traumatismele foarte violente, unde intervine și decelerarea se pot produce adevărate smulgeri ale ficatului din inserțiile sale ligamentare sau vasculare:

— rupturi ligamentare: falciform, rotund, triunghiular;

— rupturile vaselor mari hepatice sînt adeseori mortale fiind frecvent descoperiri autopsice. Se descriu rupturi ale venelor suprahepatice, a venei cave sau lezarea elementelor pediculare, venă portă și artera hepatică.

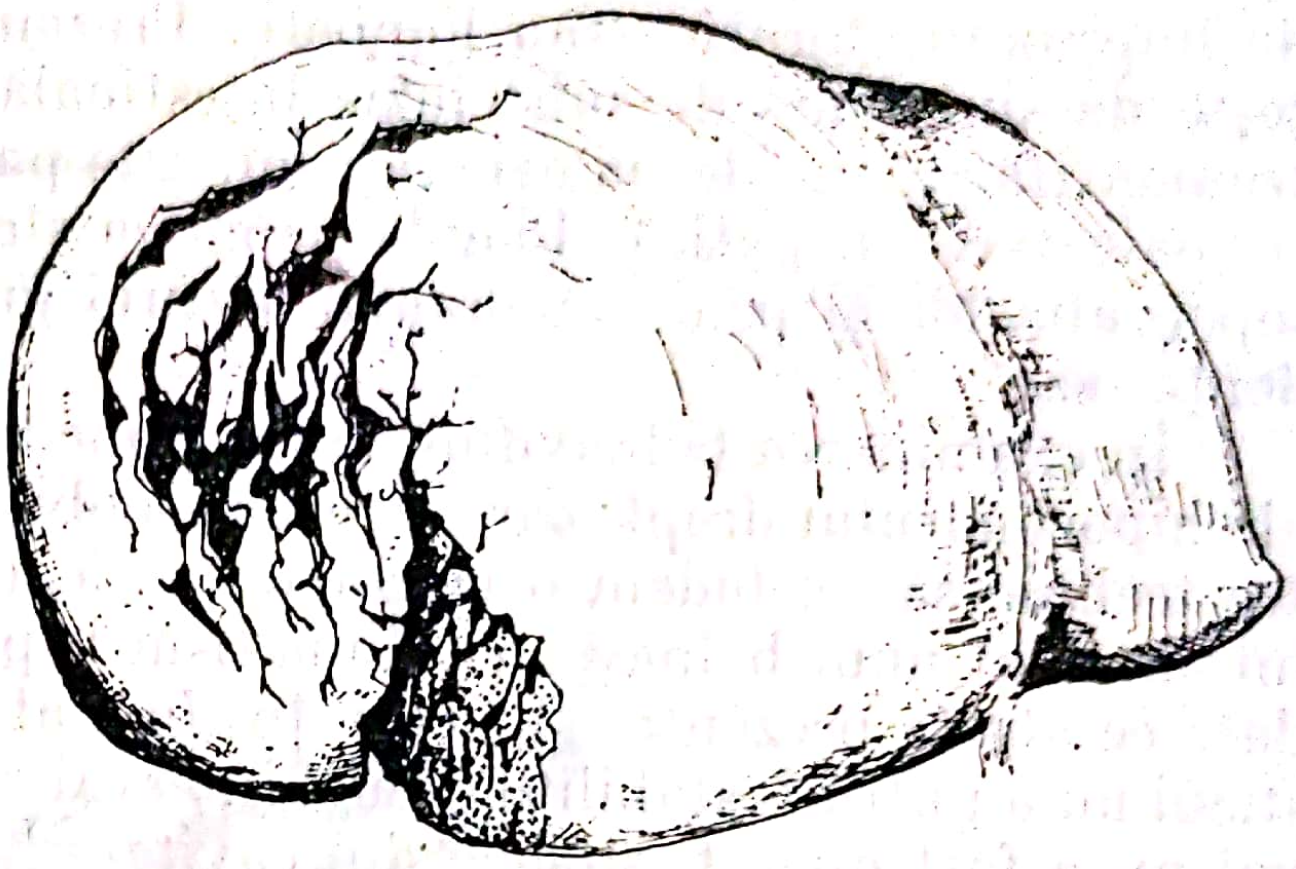

Fig. 13.1 — Plăgi contuze profunde cu dilacerarea parenchimului hepatic.

Plăgile profunde hepatice. După natura agentului vulnerant pot fi plăgi prin arme albe și prin arme de foc.

Cele prin arme albe sînt de regulă plăgi simple, gravitatea lor fiind în raport direct cu profunzimea și cu leziunile vasculo-biliare pe care le produc.

Rănirile prin armă de foc comportă un risc mult crescut, îndeosebi cele produse de schije. Aspectele acestor plăgi sînt diverse realizîndu-se traiecte în seton, tuneliforme, transfixiante etc. Dacă orificiul de intrare poate fi punctiform, cel de ieșire este totdeauna însoțit de dilacerări serioase ale ficatului. Gravitatea cea mai mare se înregistrează la cele prin schije, în care, la delabrările mari ale parenchimului, se adaugă și supurațiile, ce apar datorită antrenării corpilor străini în zona de distrucție.

Există și așa zise „rupturi spontane“ ale ficatului ce survin la bolnavi cu diferite afecțiuni, cum ar fi cancerul primar al ficatului, mai ales cînd este asociat cu o ciroză, adenoame benigne hepatice sau tumori vasculare.

Leziuni asociate. Rănirile ficatului se asociază într-un procentaj de 50—60% cu alte leziuni abdominale sau extraabdominale. Dintre cele abdominale menționăm pe cele splenice, de tub digestiv, rinichi, diafragm. Extraabdominal se înregistrează leziuni toracice, craniene, și ale extremităților.

(ii) **Tabloul clinic.** Simptomatologia rupturilor hepatice este în strictă dependență de gradul leziunii organice. Formele gravisime sînt mortale, fie la locul accidentului, fie pe parcurs. Diagnosticul întîmpină dificultăți mai ales în contuziile abdominale sau la politraumatizați. Tabloul clinic este dominat de semne de șoc traumatic ce se intrică cu simptome de hemoragie internă. Vom ține cont de circumstanțele în care s-a produs traumatismul și de evoluția pe parcursul căreia apar dureri în hipocondrul drept, ce iradiază uneori spre umărul drept.

Unele leziuni îmbracă expresia clinică a triadei lui Finsterer: bradicardie paradoxală la un bolnav în stare de șoc, hipotensiune și icter. Simptomatologia mai este influențată și de localizarea topografică a contuziei hepatice: leziunile de pe fața superioară și posterioară pot să se prezinte cu semne de împrumut, toracice sau lombare. Prezența sîngelui în peritoneu se însoțește de simptome de subocluzie intestinală. Tabloul clinic la bolnavii politraumatizați, mai ales la cei cranieni, este polimorf și uneori e greu de stabilit și coafectarea hepatică. Plăgile hepatice sînt mai ușor de diagnosticat prin topografia lor și prin hemoragia, a cărei gravitate este în funcție de abundența sa.

În examinarea bolnavului putem pune în evidență escoriații sau echimoze ale hipocondrului drept, care este hipomobil sau rigid. Prin examinările noastre trebuie să excludem o cauză toracică, ce poate să se suprapună tabloului clinic al unui bolnav cu traumatism hepatic. Tușeul rectal ne poate oferi date ce atestă prezența sîngelui în fundul de sac Douglas. Dacă diagnosticul nu a putut fi stabilit la scurt interval după traumatism sau dacă bolnavul nu a fost operat, sîngele din cavitatea peritoneală se poate infecta dînd naștere unei peritonite generalizate sau unor abcese intraperitoneale.

(iii) **Hemobilia.** Deși cu etiologie polimorfă, survine frecvent după traumatisme hepatice. Descrierea completă a acestui sindrom a fost făcută de Sandblom, dar prima publicație în literatura medicală este cea a lui Elisson (1654). Substratul lezional al hemobiliei îl reprezintă comunicarea între sistemul vascular (venos sau/și arterial) al ficatului și ductele biliare.

Abundența cazurilor publicate în ultima vreme este explicată prin creșterea numărului de accidente rutiere, de îmbunătățirea mijloacelor de diagnostic și de sensibilizarea chirurgilor în acest sens.

Ficatul, care este un organ lipsit de elasticitate, se va rupe cu predilecție în zonele centrale, acolo unde forța distructivă a agentului traumatic este maximă. Dimensiunile rupturii sînt diferite, mergînd de la lacerări ce cuprind ambii lobi ai ficatului, pînă la o unică fistulă bilio-vasculară. În zona de distrucție parenchimatoasă ia naștere o cavitate în care se acumulează sînge și bilă (fig. 13.2). Cavitatea neoformată se mărește în dimensiuni datorită fermenților proteolitici ai bilei, ce erodează pereții și sechestrele hepatice. Această magmă necrotică reprezintă un mediu prielnic pentru dezvoltarea florei microbiene ale cărei toxine contribuie la procesul litic. Procesul de necroză este evolutiv și se instalează un cerc vicios, ce are drept urmare erodarea progresivă a pereților cavității cu lezarea unor noi vase și canale biliare.

Procesul acesta îndelungat este explicat și prin faptul că ficatul se regenerează foarte repede dar se vindecă încet. Regenerarea începe la cîteva ore după ruptură și în cîteva zile este în plină desfășurare. În contrast cu aceasta, țesutul fibros se formează mult mai lent, colagenul se maturizează în luni de zile. Vindecarea este întîrziată și de proprietatea fibrinolitică a bilei. Acest proces distructiv necrotic și enzimatic are o durată variabilă, de luni sau chiar ani de zile. Mecanismul de producere al hemobiliei în plăgile hepatice este asemănător cu cel din contuzii, cu mențiunea că plăgile produc mai adesea și false anevrisme.

Tabloul clinic al hemobiliei se conturează prin triada simptomatică descrisă de Ower: durere colicativă; hematemeză, dar mai ales melenă; icter obstructiv.

Colicile biliare sînt cauzate de trecerea coagulilor de sînge prin canalele biliare ce produc o creștere bruscă a presiunii intraluminale, fiind echivalente durerilor din litiază biliară. Datorită acestor tensiuni crescute în coledoc, rezistența sfincterului Oddi este depășită și conținutul bilio-hemoragic din canalele biliare pătrunde în duoden. După exteriorizarea hemoragiei durerile dispar pentru un interval de timp.

Caracteristic pentru hemobilie este repetarea crizei, bolnavul însuşi sesizînd înlănţuirea secvenţială între colică şi hemoragie. Gravitatea hemoragiei este variabilă, de la hemoragie masivă, uneori fatală, pînă la sîngerări oculte. Hemoragiile masive sînt de origine arterială. Cele venoase sînt mai puţin abundente, exceptînd cele în care bolnavul prezintă şi un sindrom de hipertensiune portală. În funcţie de deperdiţia sangvină putem decela semne de anemie secundară. Melena este mult mai frecventă decît hematemeza. Sîngerarea este uneori greu de recunoscut atunci cînd predomină biliragia.

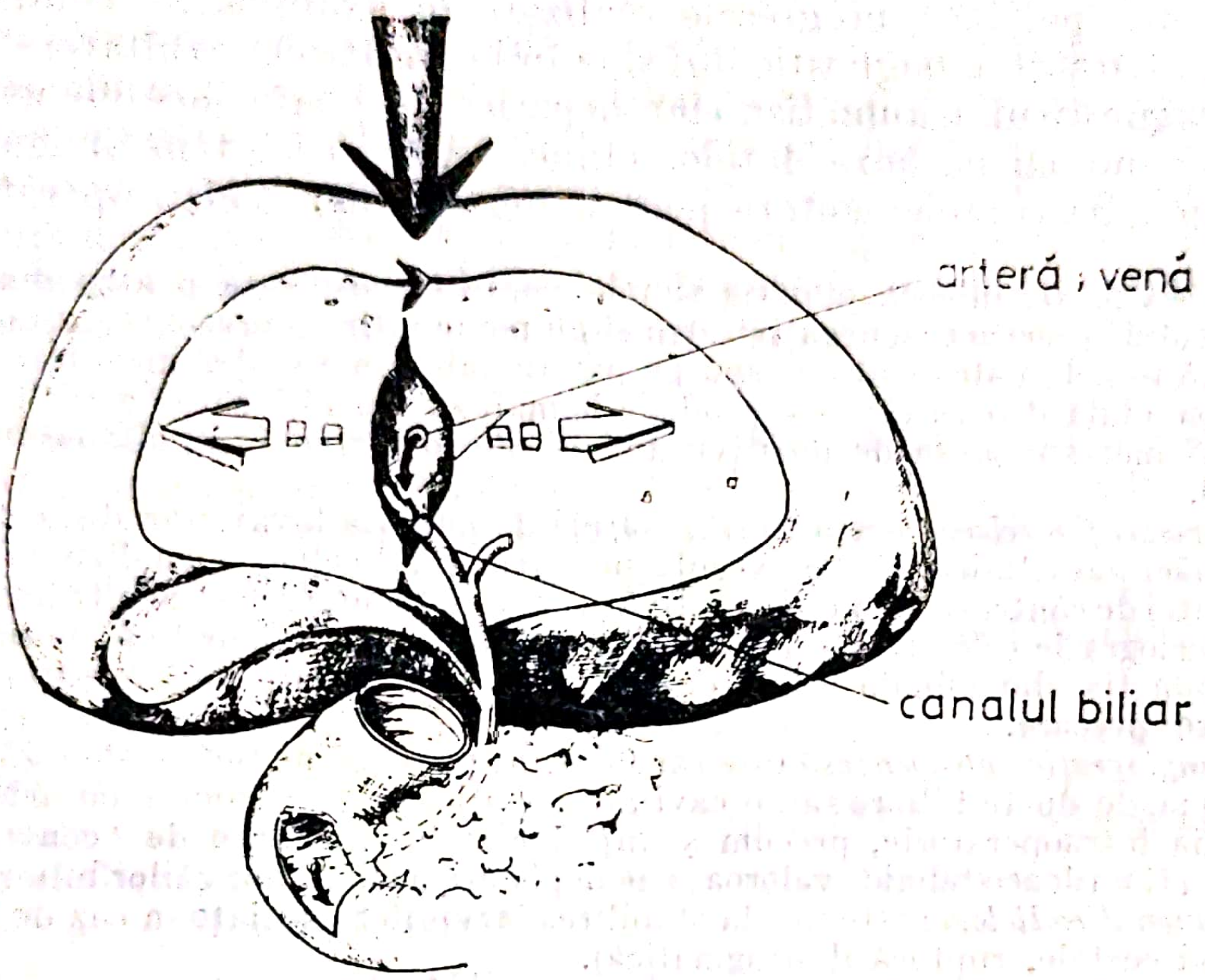

Fig. 13.2 — Mecanismul de producere a hemobiliei.

Icterul are un caracter pasager, dispărînd odată cu coagulii de sînge care au fost evacuaţi în lumenul intestinal.

După criză bolnavul se simte bine, hepatomegalia diminuă, icterul remite, durerile cedează. Această remisiune este însă efemeră deoarece, după un interval de timp, aceleaşi manifestări patologice se repetă. Tocmai această triadă simptomatică clasică cu vădit caracter de periodicitate, ce survine la un contuzionat abdominal trebuie să sugereze existenţa unei hemobilii (Sandblom descrie un caz de hemobilie la care crizele s-au repetat o perioadă de 36 de ani).

Eventuala localizare profundă a leziunii hepatice face uneori dificilă recunoaşterea rupturii chiar intraoperator, putînd duce la executarea unor operaţii inadecvate (cum ar fi rezecţia gastrică) pentru ca, ulterior, abia examenul necropsic să lămurească situaţia.

În stabilirea diagnosticului cea mai valoroasă examinare s-a dovedit a fi arteriografia selectivă. Substanţa de contrast părăseşte arborele arterial şi se prelinge în cavitatea hepatică sau în sacul anevrismal. Scintigrafic se poate constata un defect de fixare în zona colecţiei. Ecografia îşi poate aduce contribuţia la localizarea cavităţii, iar endoscopia la stabilirea provenienţei sîngelui din ductul biliar.

În cazul hemobiliei putem vorbi şi de profilaxie, care constă în rezolvarea corectă a cauzei la prima intervenţie. Se va efectua o hemostază îngrijită în focarul traumatic şi se vor evita meşajele, care reprezintă un factor predispozant pentru hemobilie.

Rezolvarea chirurgicală se realizează prin:

— Rezecţie hepatică prin care se îndepărtează zona de ficat interesată în procesul patologic.

— Ligatura arterei hepatice comune sau a ramurilor sale; soluţia se aplică la cazurile în care rezecţia este riscantă sau imposibilă; condiţia esențială este ca circulația portală să fie liberă pentru a putea asigura nutriția ficatului.

— Deschiderea cavității dă posibilitatea execuției unei suturi și ligaturi a elementelor vasculare și biliare lezate, urmată de drenajul cavității. Se pare însă că eficiența acestui procedeu nu se ridică la valoarea rezecției sau a ligaturii arteriale. Cunoașterea sindromului, a cărui frecvență este în creștere, a dus pe lîngă progresele realizate în examinările complementare la creșterea acurateței diagnosticului și la îmbunătățirea rezultatelor obținute.

(iv) **Diagnosticul traumatismelor hepatice** se poate face cu ușurință, în unele cazuri, numai pe baza datelor clinice. Alteori, sîntem obligați să apelăm la examinări complementare pentru luarea unei decizii operatorii.

— *Puncția lavaj;* uneori, puncția simplă poate fi suficientă pentru diagnosticarea hemoperitoneului; în orice caz, negativitatea ei nu poate infirma prezența leziunii hepatice; ea se practică în cele patru cadrane sau pe părțile laterale ale abdomenului. Se va evita puncția transrectală deoarece poate produce hematoame prin lezarea arterei epigastrice. Puncția lavaj mărește șansa de pozitivitate; ea este o virtuală „minilaparotomie" (vezi 9.1.2 și 12.4).

— *Arteriografia selectivă* reprezintă, alături de puncția lavaj, una din cele mai valoroase examinări paraclinice. Ea se execută prin trunchiul celiac, vizualizîndu-se extravazarea substanței de contrast în zona respectivă și eventual scurgerea sa printr-un canal biliar. Tot prin arteriografie selectivă se poate diferenția o ruptură hepatică de una splenică, acolo unde puncția abdominală a fost pozitivă. Ea nu se poate însă executa în condiții hemodinamice precare.

— *Colangiografia intravenoasă* este rar folosită; poate să ne indice stenoză sau lacună la unul din marile ducte biliare sau o cavitate hepatică în comunicare cu arborele biliar. Colangiografia intraoperatorie, precum și injectarea de substanțe de contrast colorate s-au dovedit a fi mijloace tehnice valoroase de depistare a leziunilor căilor biliare.

— *Examenul radiologic* este util la stabilirea leziunilor asociate în caz de politraumatism (fracturi costale, ruptură diafragmatică).

— *Scintigrafia hepatică* intră în discuție mai mult într-o a doua etapă, completînd alte examinări. La cazurile care permit efectuarea ei se pot constata modificări la nivelul lezional care, în contextul etiologic, pot conduce la stabilirea diagnosticului.

— *Ecotomografia și tomodensimetria* sînt metode complementare de diagnostic ce au avantajul de a fi netraumatizante. Ecografic se pot detecta colecții intrahepatice posttraumatice (hematoamele).

— *Laboratorul* oferă date prețioase. Hematocritul, hemoglobina și numărătoarea hematiilor stabilesc gradul anemiei. Valorile glicemiei sînt ridicate, la fel și ale transaminazelor, reflectînd necroza parenchimului. Testele funcționale hepatice, efectuate în primele ore, nu oferă informații utile.

— *Laparotomia exploratorie* intră în discuție în cazul suspiciunii de leziune traumatică hepatică. Decizia de explorare a abdomenului trebuie luată cît mai precoce, deoarece rata mortalității crește odată cu amînarea intervenției.

(v) **Tratamentul.** Terapia rupturilor hepatice este chirurgicală și vizează trei obiective: hemostază; excizia zonelor devitalizate; drenajul cavității peritoneale.

Intervenția chirurgicală trebuie precedată de tratarea stării de șoc, uneori foarte grav, care, nesancționat terapeutic, poate duce la decesul bolnavului înainte de intervenție. Transfuziile se vor face totdeauna în sistemul cav superior.

Calea de abord obișnuită este laparotomia supra și subombilicală sau cea paramediană dreaptă. Pentru mobilizarea ficatului se poate secționa ligamenul falciform și cel triunghiular avînd astfel acces la o mai mare suprafață a organului. Există situații în care laparotomia nu este suficientă, pentru abordul lezional fiind necesară o toracofrenolaparotomie sau sternotomia mediană (se preferă asocierea laparotomiei cu sternotomie mediană ce permite abordul vaselor mari, uneori chiar cu deschiderea pericardului existînd și avantajul că nu este obligatorie deschiderea cavității pleurale).

După deschiderea abdomenului se evacuează conținutul patologic și se face bilanțul lezional al întregii cavități. Dacă se constată o leziune hepatică hemoragică este necesară asigurarea *hemostazei* care se practică, în funcție de natura leziunilor și gravitatea lor prin *sutură*, *rezecție* și/sau *ligaturi vasculare*

Tamponamentul cu meșe, mult folosit în trecut, este azi abandonat de majoritatea chirurgilor, aducîndu-se utilizării sale o serie de obiecții cum ar fi posibilitatea apariției unor hemoragii secundare, favorizarea infecției, îndeosebi cu germeni gramnegativi, apariția unor biliragii. În anumite circumstanțe tamponamentul aduce însă un beneficiu important. Este vorba de bolnavii cu leziuni extinse ale ambilor lobi hepatici sau plăgi transfixiante prin centrul lobului drept, situație în care aplicarea sa realizează o hemostază satisfăcătoare. Avem deci în vedere *tamponamentul de necesitate și pentru o scurtă perioadă*, pînă la transportul bolnavului într-un serviciu bine echipat care este în măsură să asigure prin procedeele adecvate o hemostază definitivă.

Hepatorafia poate să rezolve leziuni minime, cu predilecție cele survenite în urma agresiunilor cu arme albe. Se descriu multiple tipuri de sutură hepatică utilizîndu-se diferite ace și materiale. Execuția trebuie să țină cont de anumite reguli:

— evitarea interceptării pediculilor vasculari ce poate fi urmată de necroza zonei tributare;

— evitarea creării de „spațiu mort“, îndeosebi în plăgile mai profunde; aceasta se realizează cu ajutorul unor ace mari, atraumatice, care sînt trecute în profunzime, obliterînd astfel spațiul dintre buzele plăgii prin fire separate de catgut cromat (fig. 13.3);

— interpunerea de epiploon, ligamente sau tampoane din material absorbabil între buzele plăgii, facilitează sutura hepatică și previne tăierea parenchimului atunci cînd se înnoadă firele.

În ce privește folosirea substanțelor hemostatice resorbabile interpuse între buzele plăgii, nu există un acord al tuturor chirurgilor, unii afirmînd că astfel de materiale pot întîrzia cicatrizarea, favorizează infecția și predispun la hemoragii secundare.

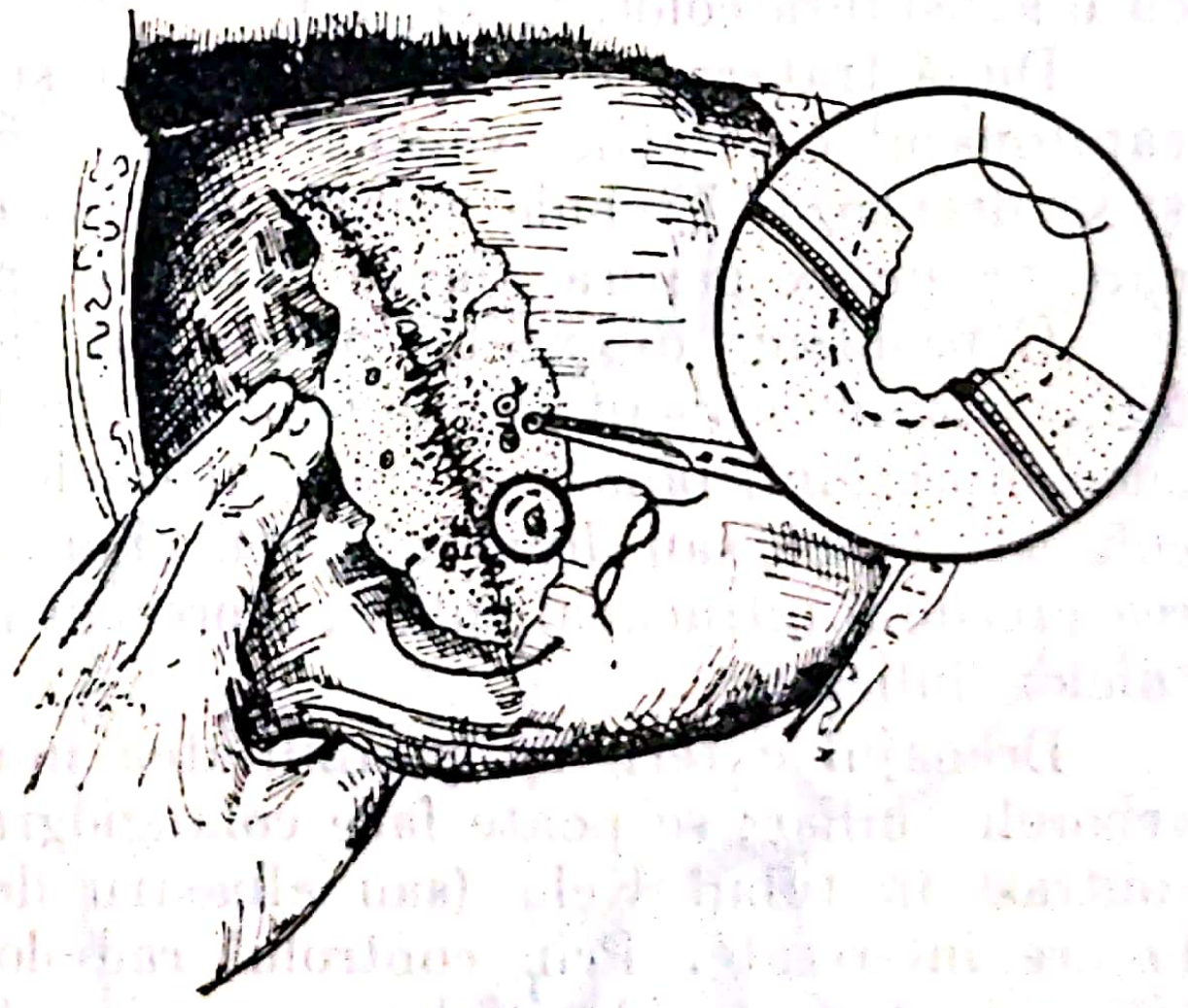

Fig. 13.3 — Tehnica hepatorafiei pentru prevenirea creării de „spațiu mort“.

Dacă leziunile hepatice sînt minore și hemostaza s-a produs spontan este bine să ne abținem de la orice manoperă, deoarece o sutură în asemenea situație poate fi hemoragică sau poate favoriza necroza parenchimului.

Operația se termină cu drenajul cavității peritoneale întrucît orice plagă hepatică aduce după sine hemoragie și biliragie de diferite grade.

În cazul rupturilor mari, cu interesarea marilor trunchiuri vasculare, actul operator este de amploare. Pentru explorarea leziunilor este necesară oprirea hemoragiei, care este deosebit de abundentă şi care se realizează prin diferite procedee. Cea mai obişnuită manoperă este cea a lui Pringle, care constă în clamparea instrumentală sau digitală a pediculului hepatic. Manopera Kocher vizează apăsarea digitală asupra duodenului care reduce în acest fel fluxul sangvin spre ficat. Orice tip de clampare nu poate depăşi 15—20 minute în condiţii obişnuite şi 30—40 minute în condiţii de hipotermie (30°C). Uneori, clamparea trebuie asociată cu perfuzie de THAM şi hiperventilaţie. Manopera poate fi repetată la nevoie. Experienţa cîştigată, precum şi unele studii experimentale au demonstrat că toleranţa la clampaj este mult mai mare, chiar în normotermie, putînd depăşi 40 minute, cu atît mai mult cu cît aceşti bolnavi şocaţi, primind mari cantităţi de sînge neîncălzit, înregistrează o scădere notabilă a temperaturii centrale. Uneori, clampajul pediculului hepatic este insuficient şi persistenţa hemoragiei trebuie să ne facă să ne gîndim la o ruptură a venelor suprahepatice, care obligă la comprimarea ficatului asupra cupolei diafragmatice pînă cînd mărim cîmpul operator prin toraco-freno-laparotomie.

În rupturi suprahepatice este necesar clampajul cvadruplu: aortă, pedicul hepatic, cavă supra şi subhepatică. După uscarea cîmpului operator leziunile vor fi tratate „à ciel ouvert“. Se vor îndepărta ţesuturile devitalizate şi se vor executa la nevoie debridări largi pentru a avea acces asupra elementelor pînă în profunzimea plăgii. Respectînd aceste reguli se va putea face hemostază prin ligatura separată a vaselor.

Pentru vizualizarea efracţiilor arborelui biliar se va executa o colangiografie intraoperatorie, prin injectarea sub presiune a substanţei de contrast în colecist, cu pensarea coledocului. Substanţa de contrast poate fi înlocuită cu o substanţă colorată, sau aer.

După tratarea leziunilor vasculare şi biliare se apropie buzele plăgii prin capitonajul cavităţii, eventual se introduce un lambou epiplooic pediculat şi se drenează. Trebuie evitată formarea de cavităţi restante intrahepatice care ar putea genera abcese hepatice, pseudochiste sau hemobilie.

O problemă discutată, neexistînd încă un acord, este cea a *drenajului biliar* postoperator în plăgile hepatice. În 1963, Merendino a stabilit conceptul „decompresiunii biliare în traumatismele hepatice“ preconizînd în acest scop colecistostomia sau drenajul coledocian cu tub Kehr, ceea ce duce la scăderea presiunii intracanaliculare, reprezentînd şi un element de profilaxie a fistulelor biliare.

Drenajul extern dă posibilitatea unui control intra şi postoperator al arborelui biliar; se poate face colangiografie prin injectarea substanţelor de contrast în tubul Kehr (sau albastru de metilen) identificîndu-se canalele biliare interesate. Prin controlul radiologic putem vizualiza starea căilor biliare, putem elucida etiologia unor ictere, care pot surveni în evoluţia acestor bolnavi şi chiar diagnostica o hemobilie postoperatorie.

Drenajul căilor biliare în traumatismele hepatice reprezintă, aşa cum am arătat mai sus o problemă discutată. Oponenţii acestui drenaj îşi susţin obiecţiile prin lipsa unor dovezi certe privitoare la avantajele lui. Mai mult, ei susţin că practicarea sa aduce după sine un procentaj de morbiditate legat de însăşi prezenţa drenajului. Printre inconvenientele drenajului biliar se menţionează:

— angiocolita ascendentă; studii bacteriologice au arătat prezenţa germenilor gram-negativi, ce urcă de-a lungul tubului pînă la nivelul căilor biliare, mai ales cînd există şi o infecţie gastro-intestinală asociată;

— abcese subfrenice prin extravazare biliară;

— stenoze ale căii biliare principale; „nu trebuie violată virginitatea unui coledoc fin“ (Lucas);

— deperdițiile biliare pot duce la anorexie, hiponatremie și acidoză metabolică ce trebuie prompt corectate.

Se pare că morbiditatea după colecistostomie este mai mică în comparaţie cu cea după drenaj Kehr, dar și eficiența sa este mai scăzută.

În traumatismele hepatice periferice, cu devitalizare de țesut hepatic, se va executa o debridare cu excizia zonelor necrotice, urmată de sutură. *Rezecțiile atipice* riscă însă să lezeze elemente importante ale parenchimului restant, mai ales în zone periculoase, cum ar fi cele din vecinătatea hilului sau segmentul terminal al venelor suprahepatice, putîndu-se ajunge la grave consecințe.

O grijă deosebită trebuie acordată *hematoamelor subcapsulare*. Hematomul poate ascunde severe leziuni hepatice și poate duce la instalarea unor grave complicații: abcese, chiste, hemobilie, hemoragie secundară etc. Conduita este evacuarea completă a hematomului, asigurarea hemostazei, debridarea sfacelurilor și sutură.

Hepatectomiile majore au strict caracter de necesitate, dată fiind mortalitatea mare, ce se ridică pînă la 50% din cazuri.

Ele se practică numai cînd sîntem forțați de gravitatea extremă a leziunilor hepatice, care nu au o altă modalitate de rezolvare. Necesitatea rezecțiilor mari se apreciază la 3—13% din cazuri avînd indicații în distrucții totale de lob, ruptura vaselor mari (suprahepatică, cavă, venă portă lobară), canale biliare principale sau hematoame intrahepatice ce nu pot fi tratate prin alte procedee. Avantajele sînt: — asigurarea unei bune hemostaze și colestaze; — evită necroza țesutului hepatic; — previn infecția; — evită hemoragiile secundare și fistulele biliare.

Dezavantajele sînt: — risc operator mare; — stopul cardiac favorizat de anemie și deficitul de oxigen; — cudurile venei cave inferioare în timpul mobilizării ficatului dau tulburări de hemodinamică; — în timpul operației se pot smulge venele suprahepatice; — embolii gazoase prin efracția cavei inferioare sau a suprahepaticelor.

Necesitînd tehnicitate și o bună reanimare, cazurile care au nevoie de o astfel de intervenție este bine să fie îndrumate spre servicii specializate. La prima intervenție se face un tamponament, care să permită transportul spre centrul în care se va executa, în urgență întîrziată, rezecția pe un bolnav deșocat și bine reanimat, fapt care va reduce procentajul de mortalitate (fig. 13.4).

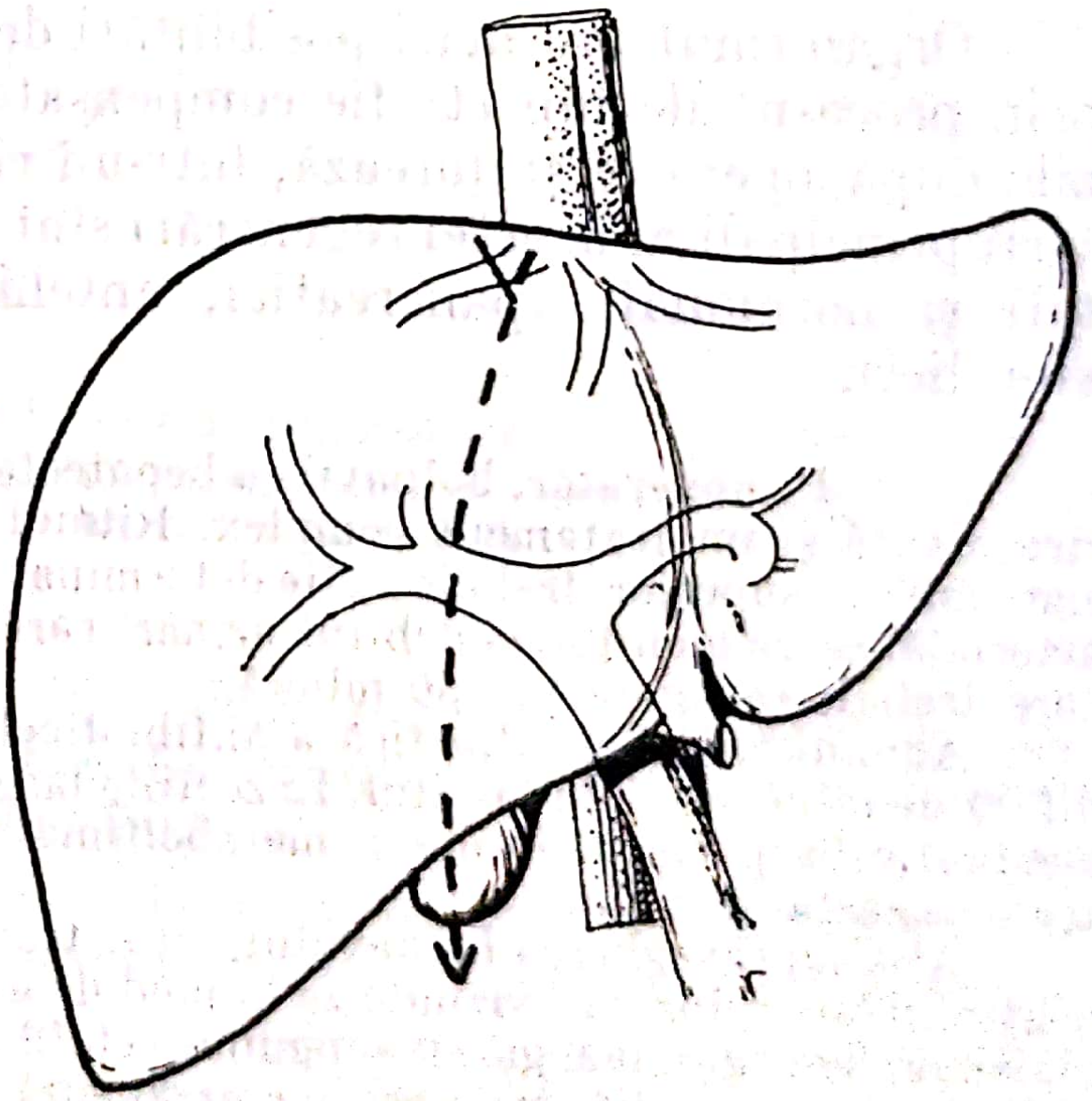

Fig. 13.4 — Hepatectomia dreaptă.

Calea de abord de elecţie pentru hepatectomia dreaptă este toraco-freno-laparotomia. Pentru mobilizarea ficatului este necesară secţionarea ligamentelor suspensoare triunghiulare şi foiţelor ligamentului coronar. Tehnica clasică este cea descrisă de J.L. Lortat-Jacob în 1951: laparotomie oblică, ce pleacă de la ombilic spre vîrful coastei a VII-a şi se prelungeşte cu toracotomie în spaţiul VII sau VIII intercostal. Diafragmul se incizează în direcţia venei cave inferioare. Se încarcă pe şnur vena cava inferioară suprahepatic, prin deschiderea sacului pericardic, şi subhepatic. Facem colecistectomia păstrînd canalul cistic pentru controlul colangiografic intraoperator. Disecăm pediculul hepatic şi ligaturăm ramura dreaptă a arterei hepatice după care ficatul îşi schimbă culoarea, în zona tributară, spre roşu violaceu. Ligaturăm şi secţionăm, în ordine, hepaticul drept şi ramura dreaptă a venei porte. Secţionăm apoi ligamentele coronar şi triunghiular drept ceea ce permite mobilizarea ficatului. Trăgînd de şnur identificăm vena cavă, evidenţiem şi secţionăm între ligaturi venele suprahepatice accesorii care sînt localizate retrohepatic.

Urmează un timp dificil al operaţiei; izolarea venei suprahepatice drepte care se ligaturează cu prudenţă, la nevoie cu fire prin transfixiere (pentru a nu derapa firul), după care se secţionează.

Reintroducem ficatul în loja sa după care îl secţionăm pe linia de demarcaţie ce porneşte de la relieful venei cave inferioare pînă la nivelul patului vezicular. Mergînd cu incizia spre profunzime întîlnim o serie de vene pe care le legăm şi secţionăm. Vena cavă este bine să fie protejată prin introducerea indexului, retrohepatic. După ce s-a secţionat ficatul se face un control riguros al părţii hepatice restante, ligaturînd sau suturînd orice vas ce sîngerează sau canaliculele biliare deschise.

Prin canalul cistic intubat cu un cateter se poate injecta albastru de metilen pentru a ne convinge de etanşeitatea biliară. Unii, aplică cîteva fire de catgut pentru apropierea buzei anterioare cu cea posterioară a tranşei de secţiune. Alţii, fixează marele epiploon la nivelul acestei tranşe. În raport de localizarea leziunii şi de extinderea sa se pot executa diferite hepatectomii reglate (fig. 13.5).

În practică se mai foloseşte tehnica hepatectomiei reglate prin abord transparenchimatos al pediculului hepatic imaginată de Ton That Tung. Principiul procedeului constă în descoperirea şi ligatura vaselor în interiorul organului. După incizia capsulei hepatice de-a lungul unei scizuri avasculare se triturează ficatul prin digitoclazie şi se evidenţiază pediculii vasculobiliari. Hepatectomiile se termină cu un drenaj adecvat al cavităţii abdominale.

Organismul are mari posibilităţi de adaptare după rezecţii largi hepatice prin procesul de hipertrofie compensatorie, care este mai activ în primele 30 zile după operaţie şi durează, într-un ritm mai lent, pînă la 24 de luni. Factorii principali ai acestei regenerări sînt hemodinamici (mărirea debitului portal) şi hormonali (pancreatici, antehipofizari, tiroidieni, paratiroidieni şi sterolici).

Postoperator, bolnavii cu hepatectomii majore trebuie să beneficieze de o urmărire atentă şi un tratament complex. Ritmul transfuziilor, administrate de preferinţă în sistemul cav superior, trebuie să fie determinat de presiunea venoasă centrală şi de presiunea arterială. Se va monitoriza debitul urinar, care este un indiciu fidel al perfuziei tisulare şi care trebuie să fie de 40—50 ml/oră.

Administrarea profilactică a antibioticelor este o problemă discutabilă şi atitudinea diferă de la un serviciu la altul. Rezecţiile largi hepatice, biliragia prin tub precum şi uzul antibioticelor perturbă în minus metabolismul vitaminei K, astfel că zilnic trebuie administrată această vitamină.

Atît supravegherea bolnavului, cît şi tratamentul postoperator trebuie să se facă sub controlul laboratorului, vizîndu-se în mod deosebit funcţiile ficatului, electroliţii, amilazele, glicemia, hemoglobina, gazele sanguine, echilibrul acidobazic şi factorii de coagulare. Surprinderea unor modificări a acestor parametri va permite să intervenim prompt şi corect.

În evoluţia postoperatorie apare adesea un icter moderat care este expresia unei insuficienţe hepatice funcţionale şi care este reversibil. De asemenea transaminazele se ridică tranzitoriu şi revin la normal în decurs de o săptămînă. Hipoalbuminemia, care este cvasiconstantă, este maximă în ziua a 7-a şi revine la normal în cîteva săptămîni. Se mai remarcă posibilitatea scăderii factorilor protrombinici precum şi a fibrinogenului. În general, toate aceste modificări umorale revin la normal după aproximativ trei săptămîni de la rezecţie.

Insuficienţa hepatică majoră nu apare decît în cazurile unor greşeli de tehnică, în anoxii grave postoperatorii sau în hepatite transfuzionale.

Alimentaţia orală trebuie să fie precoce, instituită imediat după restabilirea tranzitului. Ea presupune un regim hipercaloric şi hiperprotidic deoarece hepatectomia majoră este urmată de un catabolism important; dacă bolnavul prezintă un oarecare grad de inapetenţă aportul se va completa cu alimentaţie parenterală.

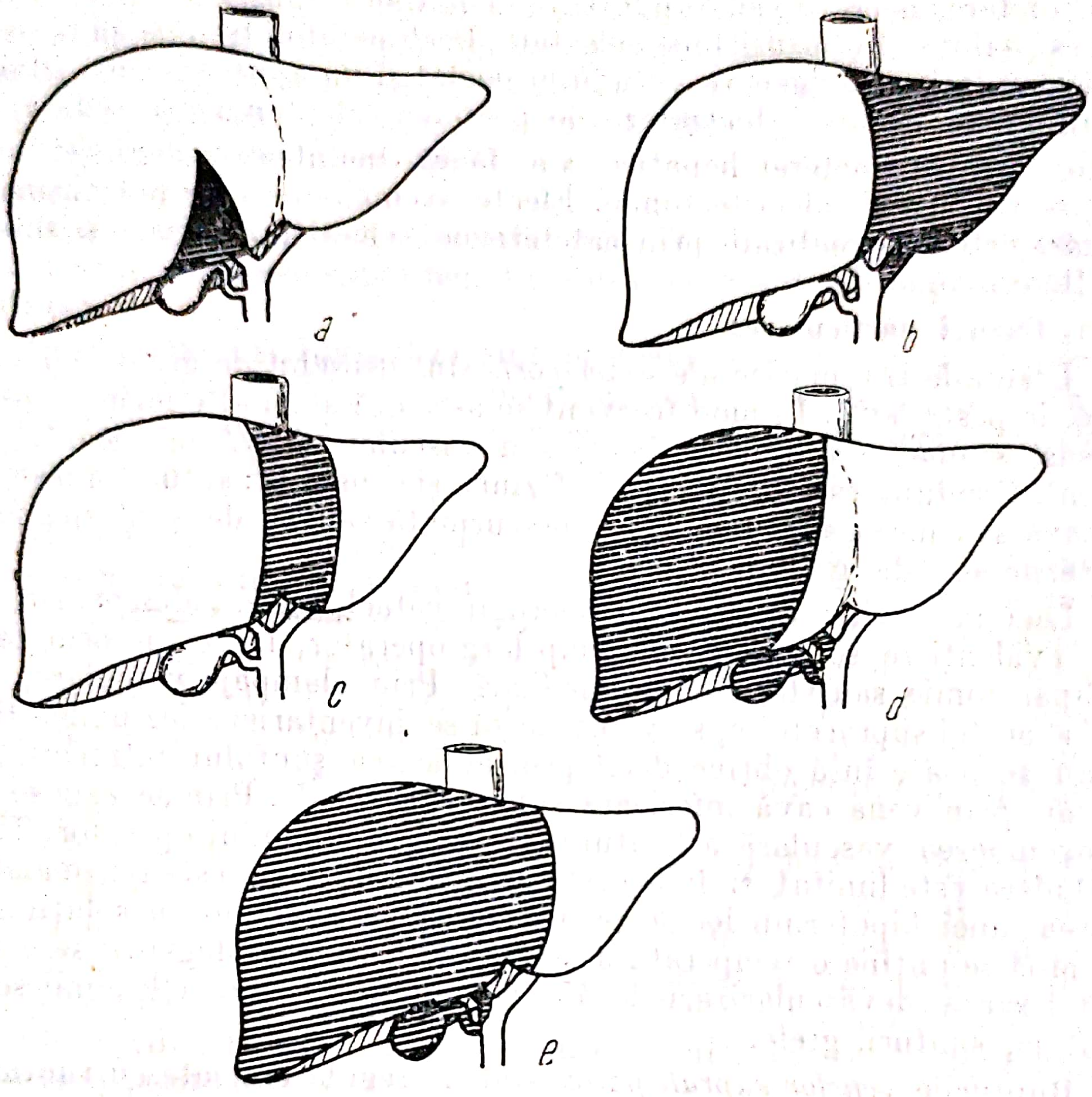

Fig. 13.5 — Tipuri de hepatectomii reglate:
a) subsegmentară; b) lobectomie stîngă; c) segmentectomie medială stîngă; d) hepatectomie dreaptă; e) hepatectomie lărgită.

Ligaturile arteriale au prins teren în cadrul arsenalului terapeutic. În scara ierarhică terapeutică ele preced hepatectomiile şi vor fi cît mai electiv posibile în funcţie de zona interesată. Înainte de a executa ligatura vaselor este bine să se facă un clampaj selectiv arterial pentru a putea stabili eficienţa gestului chirurgical. Cînd hemoragia este de origine venoasă ligatura este ilogică. Ligaturile vasculare (hepatica proprie sau ramurile sale) sînt practic lipsite de risc, întrucît în realitate vena portă vehiculează peste 50% din oxigenul ce asigură necesităţile hepatice. Sîngele arterial, deşi saturat 100% nu reprezintă decît sub 1/3 din cantitatea de sînge a ficatului; buna toleranţă a ligaturilor vasculare se explică prin revascularizaţia arterială ce apare în primele zile după ligatură şi prin posibilităţi de supleere din vasele de vecinătate: diafragmatica inferioară, esocardiotuberozitară şi gastroduodenală.

În funcţie de caracterul leziunii ligatura trebuie completată cu excizia ţesuturilor devitalizate. Tehnica este simplă şi de execuţie rapidă, cu rezultate bune în hematoamele centrale, în rupturi adînci, în plăgi ce traversează transversal sau sagital ficatul. Obiecţiile ce se aduc acestei manopere (ca hemoragiile secundare, necroze sau supuraţii) nu pot să-i conteste valoarea chiar şi de gest salutar în cazuri bine selectate. Postoperator trebuie să se asigure o bună circulaţie şi oxigenare a fluxului portal şi un aport crescut, zilnic, de serumalbumine deoarece biosinteza de proteine este temporar redusă.

Dacă ligatura arterei hepatice s-a făcut înaintea emergenţei arterei cistice, se va face şi colecistectomie. Efecte asemănătoare se pot obţine prin *embolizări* arteriale, realizate prin cateterisme selective arteriale şi sub controlul fluoroscopic.

(vi) **Cazuri particulare:**

— Leziunile traumatice ale *venei porte* sînt deosebit de grave, cu o mortalitate de peste 50%. În mod frecvent se asociază şi cu alte leziuni viscerale (pancreas, stomac, căi biliare, ficat) sau vasculare (cavă inferioară, arteră hepatică). Conduita este în funcţie de leziune şi constă în: sutură, anastomoză porto-cavă sau mezocavă, ligatura venei, urmată sau nu de şunt splenorenal sau interpunere de grefon.

— Leziunile *venei cave* dau hemoragii cataclismice, adeseori mortale. Pentru evidenţiere se va crea un cîmp larg operator, la nevoie prin toraco-freno-laparotomie sau sternotomie mediană. Prin clampaje vasculare, la nevoie şi a aortei supraceliace, se va căuta să se inventarieze leziunile. Hemostaza nu se poate însă obţine decît prin aplicarea şuntului intracav transatrial sau prin vena cavă inferioară sub venele renale. Prin aceasta se realizează excluderea vasculară a ficatului cu uscarea cîmpului operator. Timpul de excludere este limitat şi în această perioadă de timp este recomandabilă instalarea unei hipotermii locale prin irigarea peritoneului cu soluţii saline la 4°C pînă se obţine o temperatură de 30—32°C (intraesofagian); se măreşte astfel toleranţa devascularizării la 45—60 minute. Tratarea leziunii se face prin suturi, şunturi, grefe.

— Rupturile *venelor suprahepatice* sînt de regulă asociate cu rupturi ale ficatului. Controlul hemoragiei se face cu dificultate, prin compresiune sau şunturi similare cu cele din leziunea venei cave. Prin toraco-freno-laparotomie şi mobilizarea ficatului se va identifica leziunea care va fi rezolvată; ligatura venei trebuie să fie urmată de rezecţia segmentelor tributare.

— Rupturile *venelor retrohepatice* dau hematoame retroperitoneale sau retrohepatice. Pentru expunerea şi tratarea acestor leziuni este necesară bascularea spre stînga a lobului drept hepatic.

— Leziunile *arterei hepatice* sau ale *ramurilor* ei se rezolvă de obicei prin ligatură. Sînt descrise cazuri la care leziunea s-a pretat la sutură laterală sau termino-terminală.

— Plăgile sau rupturile căilor biliare principale sînt urmate de coleperitoneu care este uşor de recunoscut intraoperator. Pentru identificarea lor se practică colangiografia peroperatorie.

— *Vezicula biliară* nu pune probleme deosebite deoarece ea poate fi exclusă fără dificultate.

— Rupturile *coledocului* se rezolvă, în raport cu leziunea, prin sutură-anastomoză cap la cap (urmată de drenaj Kehr plasat deasupra anastomozei) sau implantarea coledocului în duoden atunci cînd sînt întrunite condițiile pentru această anastomoză. Deoarece coledocoduodenoanastomoza în leziuni traumatice, mai ales la bolnavi cu coledoc indemn, poate să fie grevată de unele complicații (ca: stenoză sau dehiscența anastomozei) mulți chirurgi pledează pentru o coledoco-jejuno-anastomoză pe ansă exclusă în Y.

— Leziunile înalte ale *căilor bliare* confruntă chirurgul cu situații deosebit de dificile; în majoritatea cazurilor soluția cea mai rezonabilă este drenajul biliar pe ansă jejunală defuncționalizată à la Roux.

(vii) **Complicațiile intervențiilor:**

Intraoperator:

— Hemoragie continuă datorită unei leziuni vasculare îndeosebi la nivelul carefur-ului cavo-supra-hepatic sau generată de dificultăți majore în hemostază;

— Coagulopatia și fibrinoliza sînt probleme dificile ale rezecțiilor largi hepatice; cadrul lor nosologic este incert, uneori instalarea lor intră în legătură cu administrarea de transfuzii masive, cu sînge conservat, deficiență de sinteză a unor factori ai coagulării sau a fibrinogenului.

Postoperator:

— Hemoragia secundară este o complicație întotdeauna redutabilă. Apariția ei poate fi în legătură cu un hematom intraparenchimatos sau de o cauză nedepistată la prima intervenție. Alteori se pot incrimina tulburări de coagulare. Hemobilia este rară, prezența și intensitatea ei impunînd uneori ligatura arterei hepatice sau rezecție reglată. Se descriu și hematemeze ce survin după mari rezecții hepatice în evoluția cărora apar ulcerații de stres. Profilaxia lor se poate face prin administrarea postoperator de inhibitori ai secreției gastrice.

— Infecțiile sînt înregistrate într-un procentaj deloc neglijabil. Ele pot îmbrăca diferite forme: abcese intrahepatice, deseori consecința suprainfectării unor hematoame intrahepatice, abcese subfrenice sau chiar stări septicemice. Rezolvarea lor nu poate fi decît chirurgicală. Infecțiile pot fi prevenite prin hemostază îngrijită, eliminarea corpilor străini și a fistulelor biliare, reducerea spațiilor libere (plicatura diafragmului, aducerea marelui epiploon) și un drenaj peritoneal eficace.

— Anevrisme arterio-venoase, ce se pot trata prin ligatura arterială sau rezecție reglată.

— Necroza hepatică, ce apare la 10—15 zile de la accident, este o consecință a ischemiei și a infecției. Apare îndeosebi după rupturi vasculare tratate prin meșaj și rareori după ligaturi arteriale.

— Sindrom febril de origine necunoscută; uneori cedează la cortizon.

— Complicațiile biliare includ icterele, fistulele biliare și stenozele:

- icterele pun probleme delicate de diagnostic. Unele dintre ele sînt obstructive avînd cauze hepatice sau extrahepatice. Altele sînt consecința unor abcese subfrenice, a angiocolitei sau insuficienței hepato-celulare.
- fistulele biliare pot fi depistate și tratate intraoperator. Cele postoperatorii pot fi externe sau interne, cînd pot duce la abcese subfrenice. Cele cu debit mic se pot vindeca și spontan.
- stenozele căii biliare principale pot apare după drenajul unui coledoc subțire cu tub Kehr.

Rezultate: progresele reanimării și ale tehnicii chirurgicale au îmbunătățit prognosticul traumatismelor hepatice; mortalitatea a fost redusă la 15—20%.

BIBLIOGRAFIE SELECTIVĂ

AARON S., FULTON R.L., MAYS E.T. — Selective Ligation of the Hepatic Artery for Trauma of the Liver, *Surg. Gyn. Obst.*, 1975, *141*, 187—189.

ALDRETE S.J. *și colab.* — Factors Determining the Mortality and Morbidity in Hepatic Injuries, *Ann. Surg.*, 1979, *189*, 466—474.

ATIK M. — Operative Cholangiography and Special Technical Consideration in the Management of Severe Injury of the Liver, *Surg. Gyn. Obst.*, 1976, *143*, 741—748.

BLIDARU P. — Traumatismele hepatice, Edit. Academiei R.S.R., Buc., 1977.

BLUMGART L.H., DRURY J.K., WOOD C.B. — Hepatic Resection for Trauma, Tumour and Biliary Obstruction, *Br. J. Surg.*, 1979, *66*, 11, 762—770.

CALNE R.J., McMASTER P., PENTLOW B.D. — The Treatment of Major Liver Trauma by Packing with Transfer of the Patient for Definitive Treatment, *Br. J. Surg.*, 1979, *66*, 4, 338—339.

CALOGHERA C. — Traumatismele abdominale, Edit. Facla, Timişoara, 1983.

DEFORE W. *și colab.* — Management of 1590 Consecutives Cases of Liver Trauma, *Am. J. Surg.*, 1976, *111*, 493—497.

DONOVAN A.J. *și colab.* — Anatomical Hepatic Lobectomy in Trauma to the Liver, *Surg.*, 1973, *73*, 833—847.

EVANS G.W. *și colab.* — Scintigraphy in Traumatic Lesions of Liver and Spleen, *JAMA*, 1972, 6, 665.

FÉKÉTÉ F., GRILLET R. — Les traumatismes du foie. Hémobilies, Congrés français de Chirurgie, 1969, 71, 335.

IONESCU AL. BUHOCIU I., MOSCOVICI A. — Traumatism toracoabdominal închis cu ruptură de ficat şi de venă cavă inferioară, *Chirurgia*. 1971, 4, 375—379.

LeNEEL J.C. *și colab.* — Les sequestres post-traumatiques du foie, *J. Chir.*, 1976, 4, 253—265.

LIM R.C. *și colab.* — Postoperative Treatment of Patients after Liver Resection for Trauma: a Follow-up Study, *Arch. Surg.*, 1977, 4, 429—436.

LOCKWOOD R.T., SCHORN L., COLN D. — Non Operative Management of Haemobilia, *Ann. Surg.*, 1977, *185*, 3, 335—340.

MAYS E.T. — The Hasards of Suturing Certain Wounds of the Liver, *Surg. Gyn. Obst.*, 1976, *143*, 201—204.

McFADDEN P.M., TABBER G., KITAHAMA A. — Traumatic Hepatic Duct Injury, *Am. J. Surg.*, 1980, *139*, 2, 268—277.

McINIUS D.W., RICHARDSON D.J., BRADLES J. — Hepatic Trauma: Pitfalls in Management, *Arch. Surg.*, 1977, 2, 157—166.

MERENDINO K.A., DILLAND D.H. — The Concept of Surgical Biliary Decompresion in the Management of Liver Trauma, *Surg. Gyn. Obst.*, 1963, *117*, 285—293.

NAFTALI I. *și colab.* — Hemobilia traumatică, *Chirurgia*, 1973, 9, 809—815.

NIELSEN L.N., MYGIND T. — Selective Arterial Embolisation in Traumatic Haemobilia, *Warld. J. Surg.*, 1980, 3, 357—361.

PACHETER L.H., SPENCER C.F. — Recent Concepts in the Treatment of Hepatic Trauma, *Ann. Surg.*, 1979, 4, 423—429.

PANAITESCU V., IONESCU C., POPA M. — Hepatectomie lobară stîngă pentru contuzie gravă a ficatului, *Chirurgia*, 1967, 2, 151—153.

PASCU D., SAMOILĂ I. — Ruptură traumatică totală de pancreas şi a lobului stîng hepatic, *Chirurgia*, 1969, 1, 59—63.

SAFRANI L. *și colab.* — Endoscopic Retrograde Cholangiography in Surgical Emergencies, *Ann. Surg.*, 1978, 1, 20—23.

SANDBLOM Ph. *și colab.* — L'hémobilie, *J. Chir.*, 1975, 2, 137—153.

SETLACEC D., APRIOTESEI C. — Atitudinea terapeutică în unele forme clinice ale traumatismelor hepatice, *Chirurgia*, 1979, 5, 327—335.

SHUNZABURO IWATSUKI *și colab.* — Experience with 150 Liver Resections, *Ann. Surg.*, 1983, 3, 247—253.

TRUNKEY D.D., SHIRES G.T., McCLELLAN R. — Management of Liver Trauma in 81 Consecutive Patients, *Ann. Surg.*, 1974, *179*, 722—728.

TUNG T.T., QVANG N.D. — Bilan d'une expérience de la chirurgie d'éxèrese du foie — 448 cas, *Chirurgia*, 1970, 12, 836.

VARNA AL., BOLOGA A., SZIGETI D. — Observaţii asupra rupturilor traumatice de ficat la copii, *Chirurgia*, 1965, 6, 497—503.

VEREANU D., COBAN N., IACOB O. — Traumatismul hepatic la copil, *Chirurgia*, 1967, 3, 209—219.

13.2 CHISTUL HIDATIC AL FICATULUI

D. BURLUI — MONICA ROŞCA

13.2.1 Etiologie — 797
13.2.2 Anatomie patologică — 798
13.2.3 Fiziopatologie topografică — 799
13.2.4 Diagnostic clinic — 802
13.2.5 Diagnostic biologic — 803
13.2.6 Examene paraclinice — 803
13.2.7 Evoluţie — 806
13.2.8 Complicaţii — 807
13.2.9 Tratament — 807
Bibliografie selectivă — 814

13.2.1 ETIOLOGIE

Chistul hidatic unilocular* reprezintă o tumoare lichidiană benignă, încapsulată, generată de forma larvată a *Taeniei echinococcus granulosus*, parazit care trăieşte în stare adultă în intestinul de cîine. Parazitul este format dintr-un scolex (cap), gît şi strobilă, aceasta avînd trei proglote (inele). Scolexul, care este organul de fixare al parazitului, cu o lungime de 0,3 mm, are un rostru proeminent, armat la bază cu o coroană de 25—30 cîrlige, dispuse în rînduri concentrice şi patru ventuze. În ultimul inel al strobilei se află organul genital plin cu ouă (embriofori). Ouăle sînt învelite într-o membrană cuticulară striată, formînd *oncosfera* sau *embrionul hexacant*. Tenia adultă expulzată din intestinul cîinelui, eliberează ouăle prin distrugerea inelelor; ea poate conţine, la maturitate, 400—800 ouă. Vehiculate de ape şi ingerate accidental de om sau de animalele ierbivore (oi, bovine) sau porc, prin intermediul alimentelor infestate, ouăle sînt parţial digerate în intestin, eliberînd embrionii hexacanţi (denumiţi astfel după cele 6 croşete pe care le prezintă). Ouăle sînt digerate în mediul alcalin din duoden sub acţiunea bilei, eliberează embrionul hexacant, care, datorită dimensiunii reduse (25μ) poate străbate peretele intestinal şi ajunge în vasele sistemului port; acţionînd ca un embolus microscopic, acesta ajunge în reţeaua capilară a ficatului unde se fixează în 50—60% din cazuri. Dacă depăşeşte filtrul hepatic, embrionul se poate fixa în plămîn (în 20—30% din cazuri) sau, trecînd şi prin acesta, poate ajunge în orice viscer (inimă, creier, pancreas, oase, muşchi etc.).

O dată fixat în ficat, embrionul hexacant se dezvoltă sub forma unei tumori chistice, care creşte în detrimentul parenchimului hepatic, luînd numele de *chist hidatic*. În lichidul chistului se găsesc numeroase scolexuri invaginate, reprezentînd fiecare capul unei viitoare tenii.

În cazul ingerării de către carnivore a viscerelor animalelor parazitate (oi, porci) acestea se contaminează, scolexurile evaginîndu-se şi fixîndu-se la pereţii intestinali, generînd, în 5—6 săptămîni, teniile adulte. Se încheie astfel *marele ciclu echinococic*, diferenţiat de *micul ciclu echinococic*.

Micul ciclu se realizează prin ruperea chistului primitiv şi punerea în libertate a conţinutului său parazitifer, capabil să reproducă tumoarea hidatică în alte organe, la acelaşi individ, datorită grefării secundare a embrionilor hexacanţi.

---

* Chisturile ficatului cuprind două categorii generale: chistul mare solitar, denumit şi adenom chistic (care se poate întîlni şi sub forma chisturilor multiple) şi chistul hidatic, mult mai frecvent, de origine parazitară (n.a).

13.2.2 ANATOMIE PATOLOGICĂ

Dezvoltarea chistului hidatic în ficat este consecința a patru acțiuni deosebite: elaborarea cuticulei, creșterea, germinarea și secreția de lichid limpede. Tumoarea hidatică cuprinde două părți distincte: peretele chistului și conținutul său.

Cuticula reprezintă membrana de înveliș a chistului, anhistă, albă, gelatinoasă, elastică, formată din straturi concentrice, cu grosimea de 1 mm. Ea se poate destinde foarte mult sub presiunea lichidului intracavitar. Spre interior, cuticula este căptușită cu o membrană fertilă „membrana proligeră sau germinativă", reprezentînd elementul nobil al parazitului. Acesta secretă lichidul hidatic și, prin înmugurire, dă naștere unor formațiuni veziculare, denumite „capsule proligere" care generează în interiorul lor scolexuri (capete de tenii). Proliferarea nu se produce decît după cîteva luni de dezvoltare, cînd chistul devine fertil. Agățate la suprafața internă a membranei germinative, și fiind în număr considerabil, capsulele proligere îi dau un aspect catifelat, vilos. Prin detașare în lichidul din chist, ele apar ca un nisip fin, în a cărui compoziție sînt de asemeni scolexuri, eliberați prin distrugerea capsulelor care îi conțineau și croșetele lor libere. Nisipul hidatic, reprezentînd reziduul de decantare al chisturilor, poate conține pînă la 400 000 scolexuri pe centimetru cub; într-un chist vechi se pot găsi mai mulți centimetri cubi de nisip hidatic.

Lichidul hidatic prezintă proprietăți toxice, responsabile de unele simptome ale bolii (urticaria) sau de unele accidente provocate de ruptura chistului, de puncția sa, sau de intervenția chirurgicală (șoc anafilactic). Toxicitatea pare că se datorează și unor proprietăți de origine anafilactică, ce creează și întreține o stare de conflict umoral între parazit și gazdă, făcînd posibile unele repere biologice pentru diagnosticul de laborator. Prezența scolexurilor în interiorul capsulelor proligere îi imprimă acesteia caracterul paraziti-fer, capsulele prezentînd un potențial periculos de recidivă sau de însămînțare secundară, prin transformare directă a scolexului în tumoare hidatică (micul ciclu).

Formolizarea conținutului chistului înaintea deschiderii lui, pune la adăpost de aceasta, formolul avînd acțiune paraziticidă asupra scolexurilor. În afara capsulelor proligere, în conținutul chistului mai sînt și veziculele fiice sau endogene, avînd cuticula bine diferențiată și caracterele identice cu vezicula hidatică mamă. Ele apar ca formațiuni rotunde cu diametrul de 0,5–5 cm, învelite într-o membrană gelatinoasă, elastică și care erup din chist în momentul deschiderii acestuia. Unele sînt rotunde, în tensiune, altele turtite și veștede, în raport cu vitalitatea lor. Unele chisturi sînt burate de vezicule endogene aglomerate, avînd foarte puțin lichid. Altele conțin aceste vezicule plutind într-un lichid limpede („apă de stîncă") sau altele, mai rare, nu au decît lichid, ceea ce nu le împiedică să fie fertile prin prezența scolexurilor din capsulele proligere.

Perichistul, produs al organului parazitat, se dezvoltă pe măsura creșterii chistului în ficat, sub forma unei membrane de reacție, denumită și „adventice" sau ectochist; are o zonă *externă*, formată prin atelectazia țesutului hepatic, una *mijlocie*, produs al acțiunii alergice locale, formată din țesut conjunctiv bogat în eozinocite şi una *internă*, din ţesut fibros, hialin, în directa vecinătate a cuticulei. De remarcat că în plămîn, perichistul nu apare bine individualizat iar în celelalte organe nu apare deloc.

13.2.3 FIZIOPATOLOGIE TOPOGRAFICĂ

Tumoarea hidatică provoacă modificări importante în ficatul parazitat, printr-o acţiune de distrugere progresivă a parenchimului, însoţită, în general, de hipertrofia lobului indemn, şi a parenchimului vecin care tinde să împingă chistul spre periferia organului. Chistul hidatic reprezintă un element viu care se dezvoltă într-un organism viu, iar boala hidatică însumează suferinţa organului cu o suferinţă a întregului organism, generată de difuziunea toxinelor parazitare (toxihidatidoza). *Suferinţa de organ*, care domină tabloul clinic, îmbracă un polimorfism în directă legătură cu localizarea chistului, dar şi cu etapa evolutivă, reprezentată de prezenţa complicaţiilor în diferite stadii.

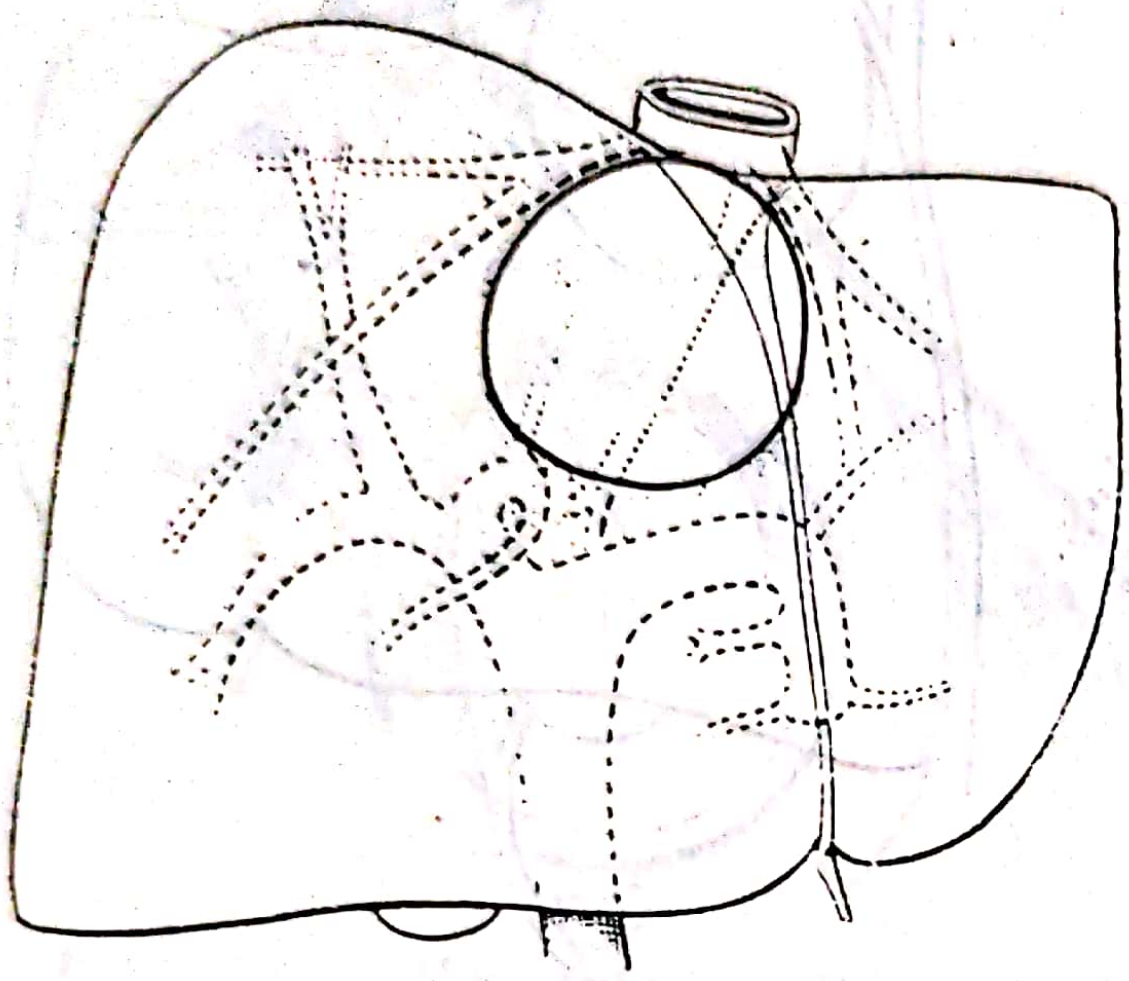

Fig. 13.6 — Chist hidatic al porţiunii centrale, în partea superioară.

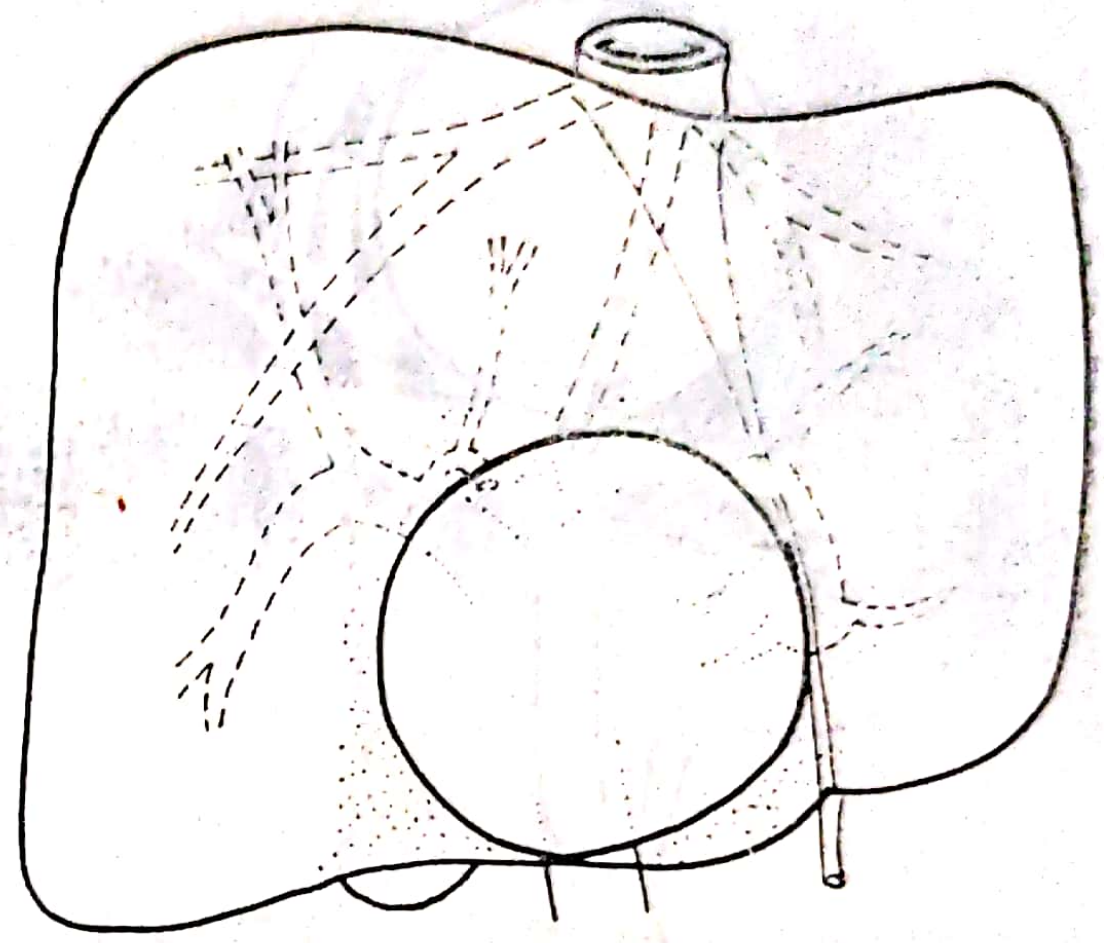

Fig. 13.7 — Chist hidatic al porţiunii centrale, în partea inferioară.

Din punctul de vedere al localizărilor, chistul hidatic hepatic se dezvoltă de preferinţă în lobul drept (68%—80%), fapt datorat volumului mai mare al acestui lob şi calibrului important al ramurii porte drepte, favorizînd fixarea parazitului la acest nivel. Chisturile pot fi profunde sau lateralizate, fiecare cu implicaţii deosebite; ele pot ocupa un segment, sau îl pot depăşi spre segmentele vecine, chiar spre lobul opus, topografia avînd o importanţă majoră, ca şi dimensiunea.

— *Chisturile ficatului median* (centrale; fig. 13.6 şi 13.7) corespund segmentelor, I, IV, V, VIII; în cazul localizărilor superioare (unde se ramifică pediculul suprahepatic) pot genera compresiunea cavo-suprahepatică; pentru cele inferioare, formele centrale sînt grave prin compresiunea pe care o exercită asupra pediculului glissonian, modificînd profund circulaţia sanguină şi biliară la intrarea şi ieşirea din ficat; cele retropediculare pot genera ciroza biliară sau portală.

— *Chisturile paramediane, profunde* (fig. 13.8), de regulă foarte voluminoase, prin întîrzierea diagnosticului, contractînd raporturi cu confluentul biliar în care pot fisura sau irupe, devin deseori comunicante. Ele evoluează spre complicaţii bilio-septice severe, creînd cavităţi reziduale mari, cu ingroșarea adventicei, premize defavorabile pentru evoluțiile postoperatorii; sînt chisturile care pot provoca erori de diagnostic, intervențiile chirurgicale neidentificînd, în unele situații, cauza reală a icterului mecanic.

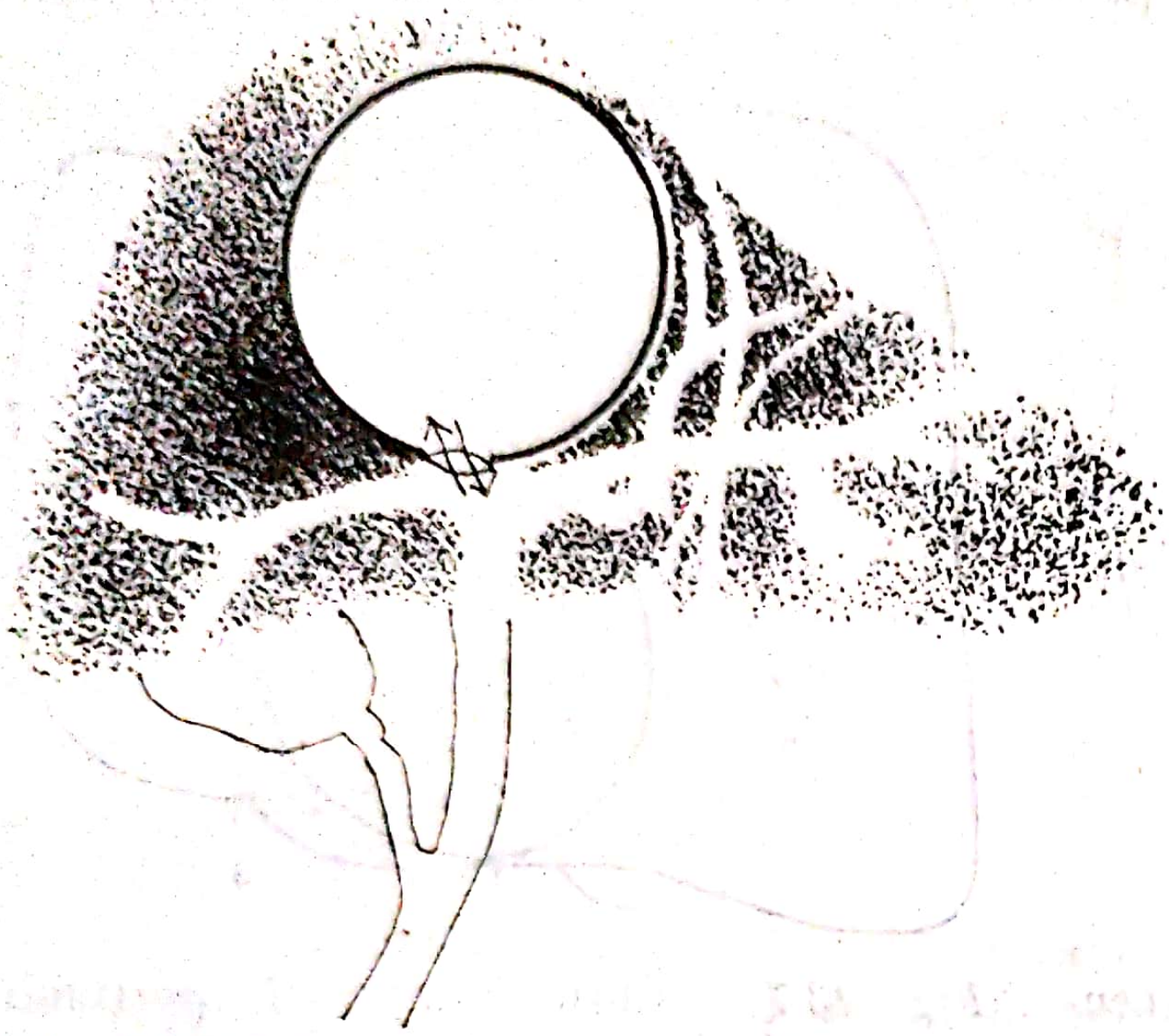

Fig. 13.8 — Chist paramedian profund, fisurat în căile biliare (fistulă declivă).

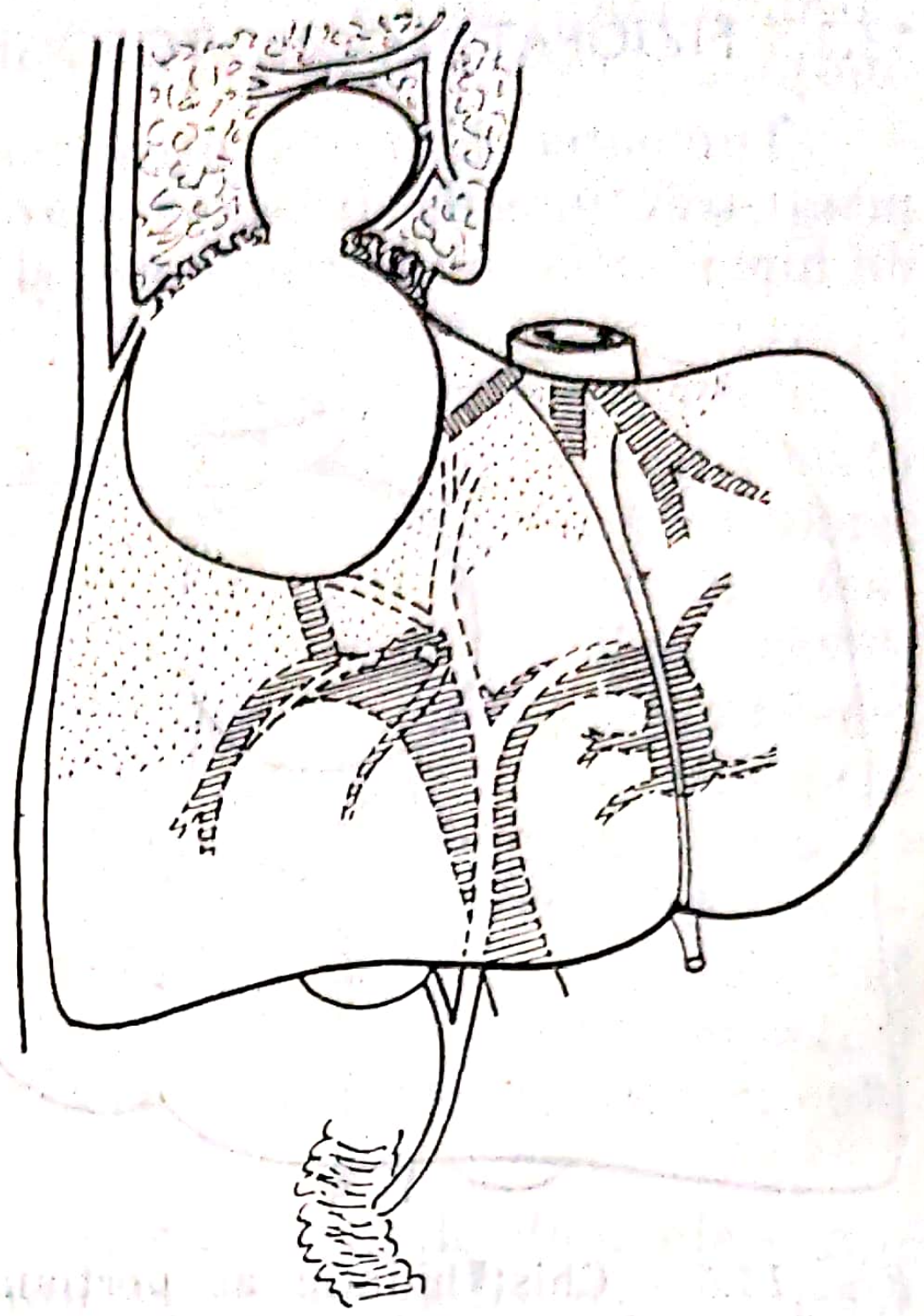

Fig. 13.9 — Fistulă biliobronșică secundară unui chist hidatic al domului hepatic.

— *Chisturile domului hepatic* au evoluții deosebite în raport cu localizarea lor: cele ale versantului anterior (de abord și tratament mai ușor) și cele postero-superioare (cu posibilități evolutive grave spre complicații bilio-septice, generînd colecții sub frenice, fuzarea spre etajul pleuropulmonar și, în final, evoluînd spre fistula bilio-bronșică, complicație extrem de gravă) (fig. 13.9).

— *Chisturile laterale sau lobare* (segm. II, III, VI, VII) (fig 13.10) se întîlnesc în circa 20% cazuri, apar în general mult exteriorizate, fără răsunet bilio-vascular important; permit evoluții mai simple și intervenții radicale fără riscuri deosebite, chiar cînd apar de dimensiuni mari.

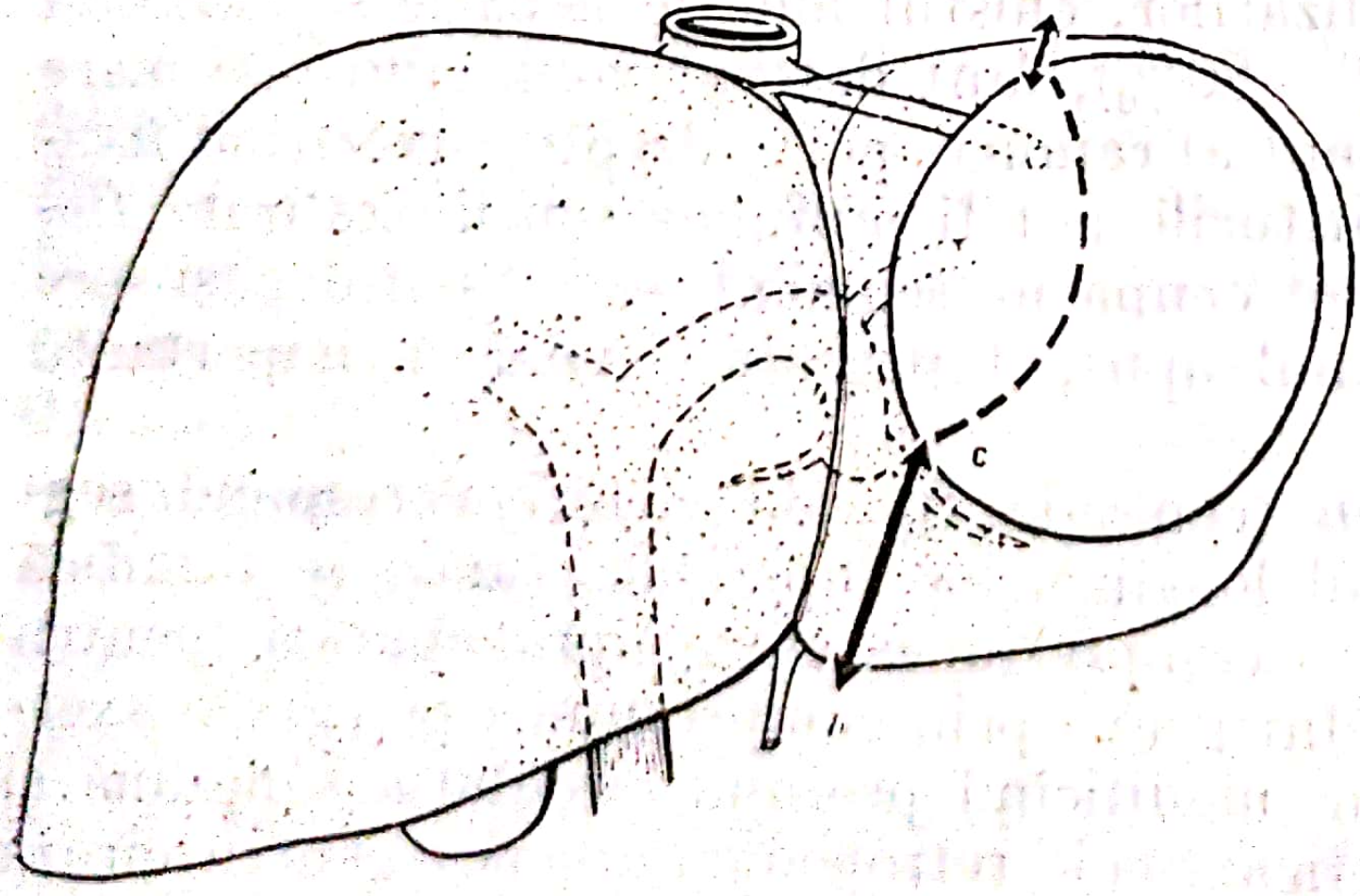

Fig. 13.10 — Chist hidatic lateral (lob stîng).

În afara incidenței topografice, în fiziopatologia chistului hidatic hepatic intervine *boala biliară* care evoluează în paralel, pe măsura dezvoltării și creșterii în volum a chistului. Complicațiile biliare intervin în cursul hidatidozei hepatice ca făcînd parte din evoluţia însăşi a tumorii parazitare. Prin dezvoltarea excentrică, progresivă a chistului în ficat, acesta contractează raporturi de vecinătate cu reţeaua biliară şi vasculară avînd repercusiuni directe, legate de localizarea, vechimea şi dimensiunea chistului. Chistul tînăr, cu perichist suplu, condensează în jur rețeaua biliară, conținutul său e limpede, la o presiune de 80—100 cm H_2O, aceasta depășind cu mult presiunea din căile biliare, ceea ce favorizează filtrarea dinspre chist spre căile biliare *(faza de prefistulizare)*. Compresiunea progresivă asupra canalului biliar favorizează tulburări trofice locale care se soldează cu instalarea unei soluții de continuitate între cavitatea chistică și lumenul biliar. Trecerea lichidului hidatic în căile biliare se manifestă clinic prin *colica hidatică*, presiunile din cele două cavități se egalizează iar în unele momente de hiperpresiune biliară, bila poate trece episodic în cavitatea chistică (fig.13.11). Din acest moment începe infectarea chistului, suferința acestuia declanșînd apariția veziculelor fiice și îngroșarea treptată a adventicei. *Sindromul de migrare* apare ca o consecință directă a comunicărilor largi chisto-biliare care permit trecerea elementelor hidatice în rețeaua biliară cu evoluția spre icterul mecanic complicat cu angiocolită, originea acestor ictere rămînînd deseori obscură, creînd erori grave de diagnostic și de tratament. Fistulele bilio-chistice pot fi declive sau laterale (fig. 13.8, 13.12), poziția acestora avînd o deosebită importanță intra- și postoperatorie.

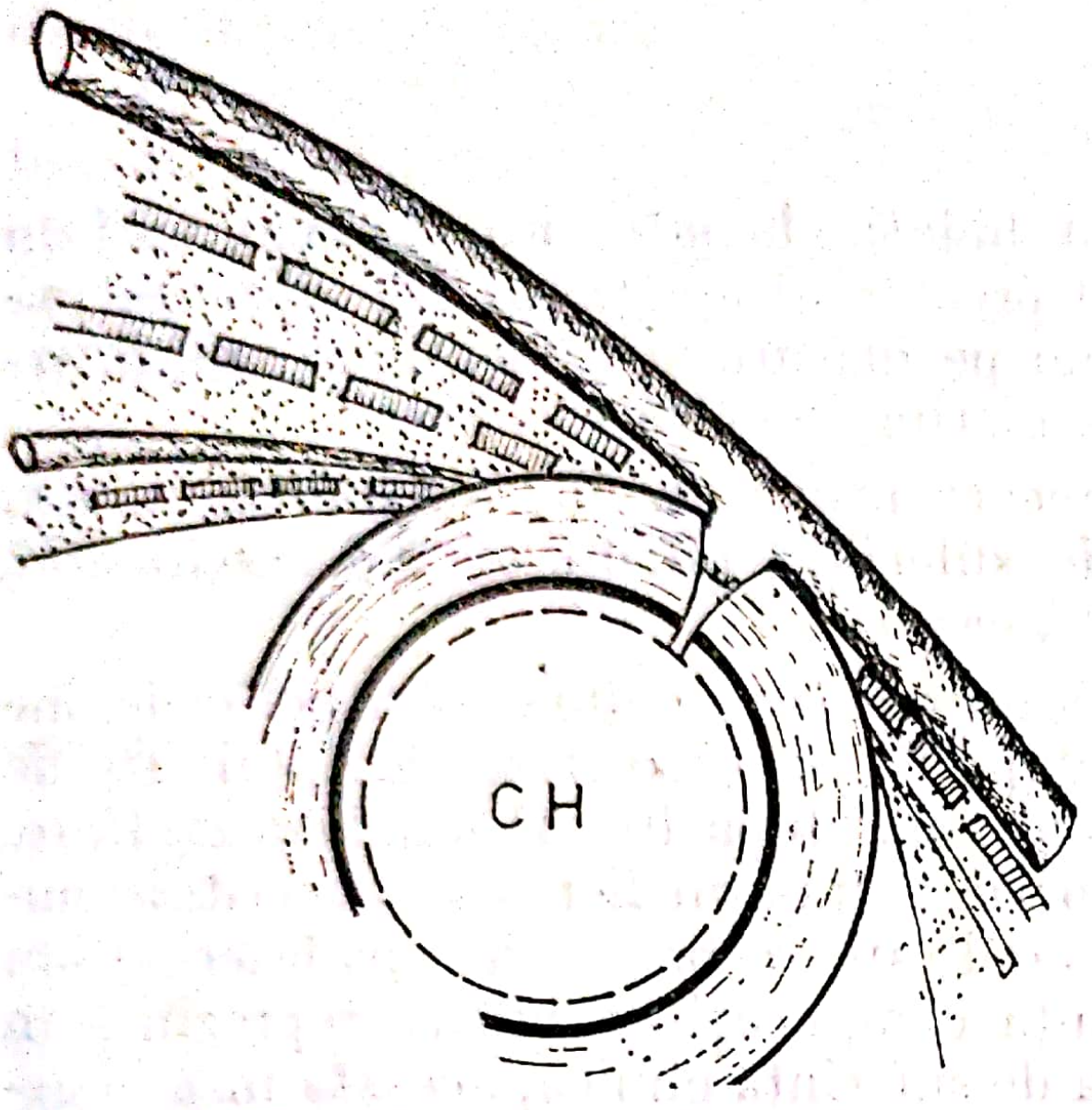

Fig. 13.11 — Mecanismul fisurării biliare.

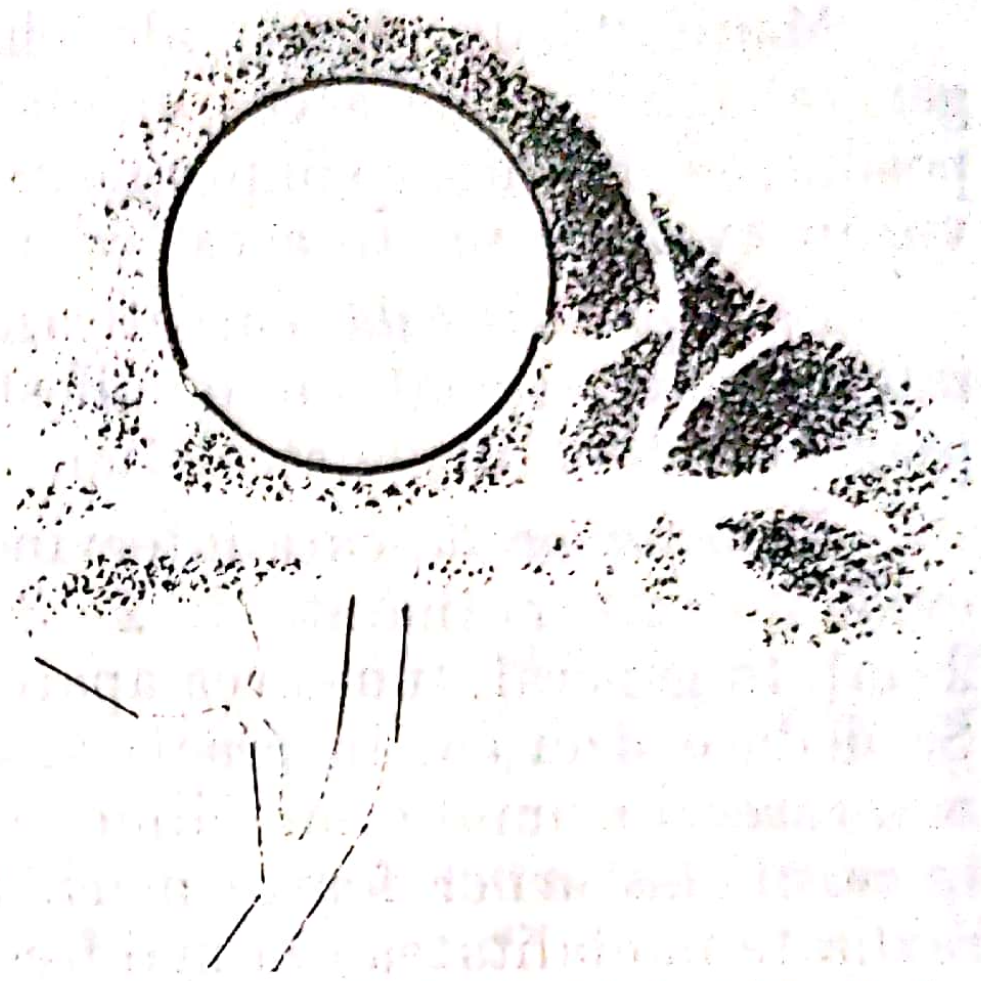

Fig. 13.12 — Fistulă chisto-biliară laterală.

Cavitatea reziduală. Dezvoltarea chistului hidatic la nivelul ficatului creează o plagă de formă „sferoidală“ ce se mărește progresiv pe măsură ce parazitul crește. Perichistul, subțire și transparent la început, face parte integrantă din ficat. După învechirea chistului și suprainfectarea sa, îngroșarea progresivă a perichistului îl individualizează de parenchimul hepatic, cu atît mai mult cînd lamele sale cele mai interne suferă un proces de calcificare, care la un moment dat poate „înghioca“ parazitul.

Se înţelege că după îndepărtarea prin intervenţie a tumorii parazitare, cavitatea reziduală rămasă în ficat, de dimensiuni variabile şi avînd diferite caracteristici (fistule biliare, calcificări, profunzime, poziţie înaltă sau joasă), constituie punctul de plecare al celor mai grave complicaţii postoperatorii, ea rămînînd încă problema cheie din chirurgia acestei afecţiuni.

13.2.4 DIAGNOSTIC CLINIC

Manifestările clinice ale chistului hidatic hepatic necomplicat sînt în general minime, de aceea diagnosticul precoce al afecţiunii este aproape imposibil, el devenind simptomatic numai pe măsura complicaţiilor care intervin în evoluţia sa. În acest context se disting două faze clinice:

Faza pretumorală, caracterizată, uneori printr-un sindrom alergic minor, intermitent, asociat cu manifestări de suferinţă biliară de tip dischinetic, prezente, după unele statistici, în 80% cazuri.

Faza tumorală, care intervine după o evoluţie îndelungată a bolii; devine evidentă rareori înainte de 2—3 ani (după 6 luni diametrul chistului este de 2 cm). În general, tumoarea apare evidenţiabilă după 10—15 ani de dezvoltare. Se deduce deci că, în practică, descoperirea tumorii hepatice constituie numai rareori primul semn clinic, atunci cînd este vorba de chisturi laterale sau în cazul chisturilor foarte mari. Prezenţa complicaţiilor biliare reprezintă în realitate modalitatea cea mai frecventă de suferinţă clinică, aceasta însă sugerînd numai rareori originea hidatică a bolii.

Diagnosticul clinic, în localizările anterioare ale chistului, devine posibil prin descoperirea tumorii hepatice iar în cele profunde sau postero-superioare el poate fi sugerat prin prezenţa unor suferinţe biliare vechi, asociate cu manifestări alergice sau, eventual la toate acestea, prezenţa în paralel, a unor reacţii pleuro-pulmonare, asociate deseori în cazurile chisturilor convexităţii hepatice.

Tumoarea hidatică. în unele situaţii de dimensiuni foarte mari, deformează ficatul, orizontalizează coastele şi devine palpabilă în hipocondrul drept şi epigastru. La percuţie se poate percepe „freamătul hidatic" (Briançon) semn inconstant, dar patognomonic sau „vibraţia hidatică" (Santini, Fiaschi), perceptibilă prin combinarea percuţiei cu ascultaţia la nivelul tumorii (în momentul percuţiei se aude o vibraţie ca a corzii de vioară). Tumoarea hidatică poate fi astfel decelată în cazul chisturilor anterioare ale feţei convexe, a chisturilor lobare laterale sau în localizările de la nivelul feţei viscerale a ficatului, cînd sînt mult exteriorizate.

Chisturile profunde, dextro- sau levomediane, produc tulburări prin jenă în circulaţia portală, urmată de stază în teritoriul suprahepatic şi creează fisurări biliare precoce. Clinic, se însoţesc deseori de manifestări extrahepatice, atît pe circulaţia portală cît şi pe căile biliare extrahepatice (icter prin litiază parahidatică, papiloodditӑ secundară).

Chisturile convexităţii ficatului, reprezentînd 10% din localizările hepatice, ajung la dimensiuni foarte mari datorită absenţei semnelor clinice. Ele devin evidente pe măsura instalării complicaţiilor biliare, septice, freno-pleurale sau bronşice. Uneori, prima manifestare clinică poate fi *biliptizia*. Chiar la volum redus, chisturile versantului posterior ale convexității sînt foarte grave.

Chisturile centrale (profunde ale lobului median) necomplicate, nu pot fi diagnosticate. Singurul simptom este hepatomegalia, ulterior ele devenind manifeste prin jena pe care o provoacă în circulația de drenaj, comprimînd carefurul cavo-suprahepatic.

În circa 10% cazuri se pot dezvolta chisturile multiple, care grupează într-un lob diseminarea și pot distruge întreaga rețea bilio-vasculară a acestuia. Diseminate în ambii lobi, ele constituie un factor de gravitate, în funcție de volum, de localizări și de numărul lor. Ficatul apare neregulat, formațiunile chistice putînd fi confundate cu metastazele hepatice.

13.2.5 DIAGNOSTIC BIOLOGIC

Eventualitatea unei *vomici* sau a unei *hidatidenterii*, pune în discuție posibilitatea, extrem de rară, a diagnosticului de chist hidatic prin identificarea directă la microscop a elementelor parazitare (Sibenik-Passini). Diagnosticul se face în general indirect, pe baza unor metode imunologice sau a unor teste de alergie cutanată, cu factorii respectivi de eroare. Reacția Casoni: injectarea intradermică de 0,10—0,20 ml antigen hidatic; citirea, cu martor, la 30 minute se traduce, în cazul reacției pozitive, prin prezența unei papule de 1—2 cm cu o zonă de eritem în jur; reacția pozitivă la 24 ore, mai puțin fidelă și inconstantă, este de tip eritematos; prin această reacție, procentul de eroare se ridică pînă la 25%. Eozinofilia sanguină este prezentă în circa 50% cazuri.

Reacția de fixare a complementului (Weinberg-Pîrvu) mai puțin utilizată la noi în țară, este frecvent aplicată de francezi, ea avînd un procent de eroare apropiat de precedenta (26%).

Datorită reacțiilor fals pozitive și fals negative, cele două metode iau uneori un aspect informativ. Aceasta a condus la imaginarea unor alte soluții de testare care însă, fiind greoaie și incluzînd la rîndul lor alți factori de eroare, nu au intrat în uzul curent.

În urma incertitudinilor care apar la toate testele biologice, diagnosticul pozitiv al chistului hidatic hepatic impune o însumare atentă a acestora cu simptomele clinice și cu unele examene paraclinice care se pot asocia și ajuta, pentru fixarea diagnosticului.

13.2.6 EXAMENE PARACLINICE

Examenul radiologic simplu al ficatului apare util și concludent în cazul unor semne directe care evidențiază uneori aspectul calcificării totale a perichistului (fig.13.13). Alteori, imagini de calcificări semilunare sau circulare în aria ficatului, traduc fidel prezența chisturilor parțial calcificate. Un alt semn important îl reprezintă ridicarea cupolei diafragmatice, provocată de dezvoltarea chisturilor convexității hepatice (fig.13.14). Valoarea diagnostică însă este relativă, tumoarea respectivă nefiind patognomonică pentru chist hidatic, iar bombarea apărînd frecvent în cazul relaxărilor diafragmatice; în cazul relaxărilor, pneumoperitoneul poate tranșa diagnosticul.

Radiografia cu substanță de contrast a organelor din jur (stomac, duoden, colon, colecist) poate evidenția semne de deplasare sau amprente la nivelul acestora datorate tumorii chistice, fără precizarea însă a originii hidatice a leziunii (Fig.13.15). Datele furnizate apar nespecifice pe baza unor semne indirecte.

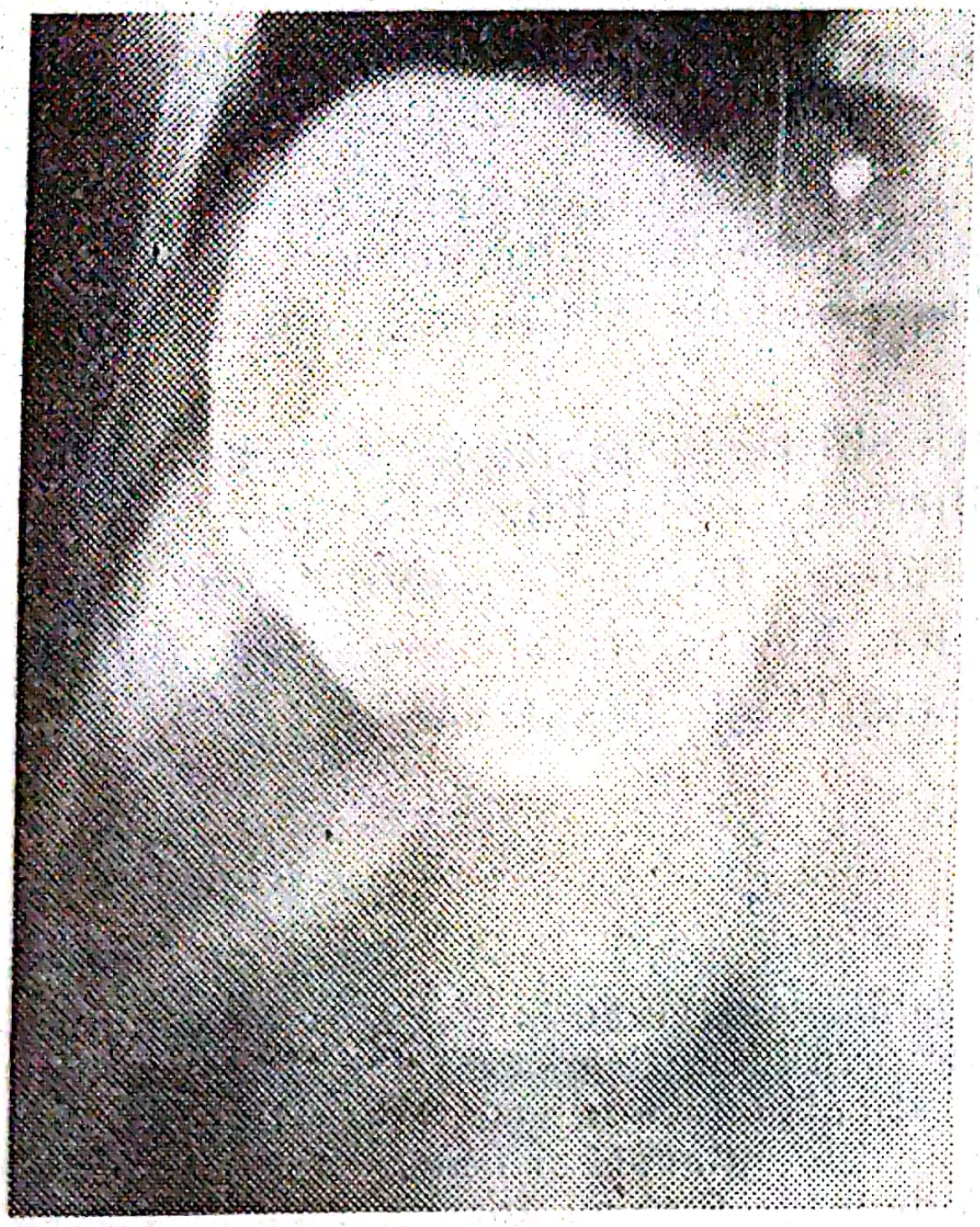

Fig. 13.13 — Radiografie abdominală simplă — calcificare totală a perichistului.

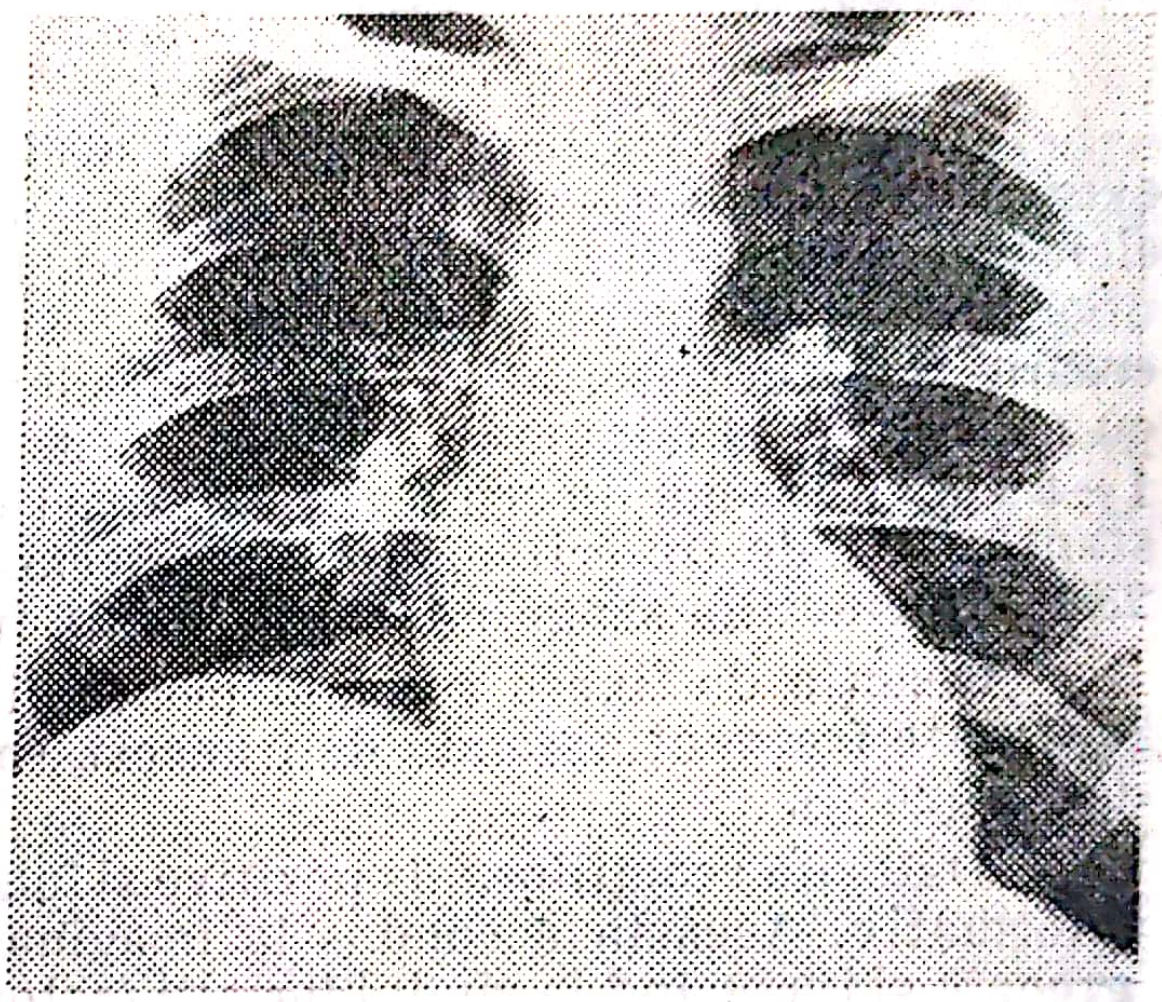

Fig. 13.14 — Radiografie toracică — ascensionarea cupolei diafragmatice drepte.

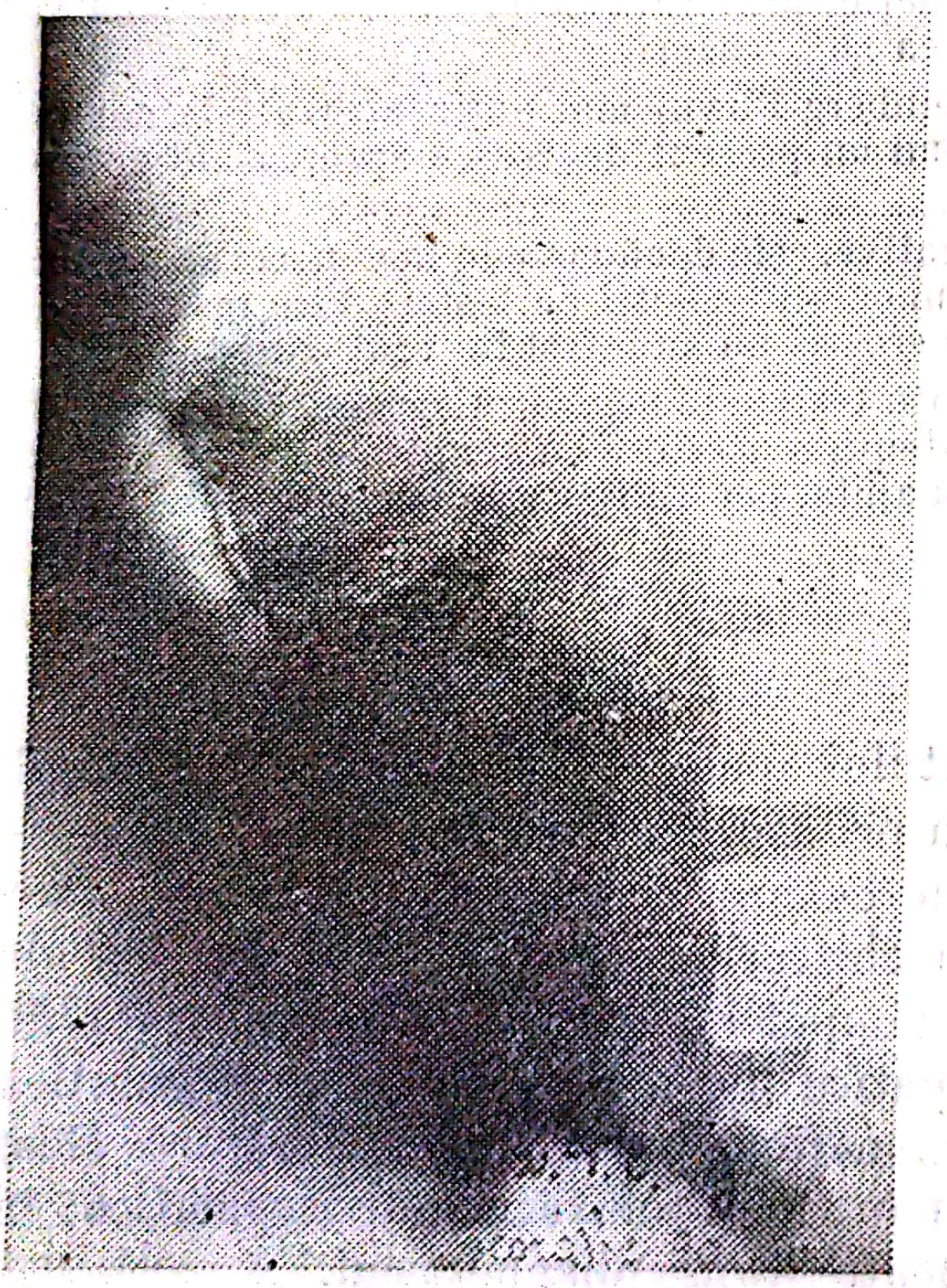

Fig. 13.15 — Colecistografie — imagine de refluare laterală, determinată de o formațiune tumorală cu lizereu calcificat

Un examen valoros îl constituie *scintigrafia hepatică*, tehnică intrată în uzul curent în ultimii 20 ani (fig.13.16). Valoarea sa este informativă, fiind concludentă pentru determinarea zonelor „reci" care relevă prezența tumorilor depășind 2—3 cm diametru. Examenul nu este specific pentru chistul hidatic și s-a dovedit grevat de numeroși factori de eroare, prin rezultate fals pozitive sau fals negative. Utilitatea scintigrafiei apare de mai mare folos pentru verificarea rezultatelor postoperatorii, indicînd funcționalitatea celulei hepatice după diferitele procedee de tratament.



Fig. 13.16 — Scintigrafie hepatică — imagine hipocaptantă la nivelul portiunii mediane a ficatului.

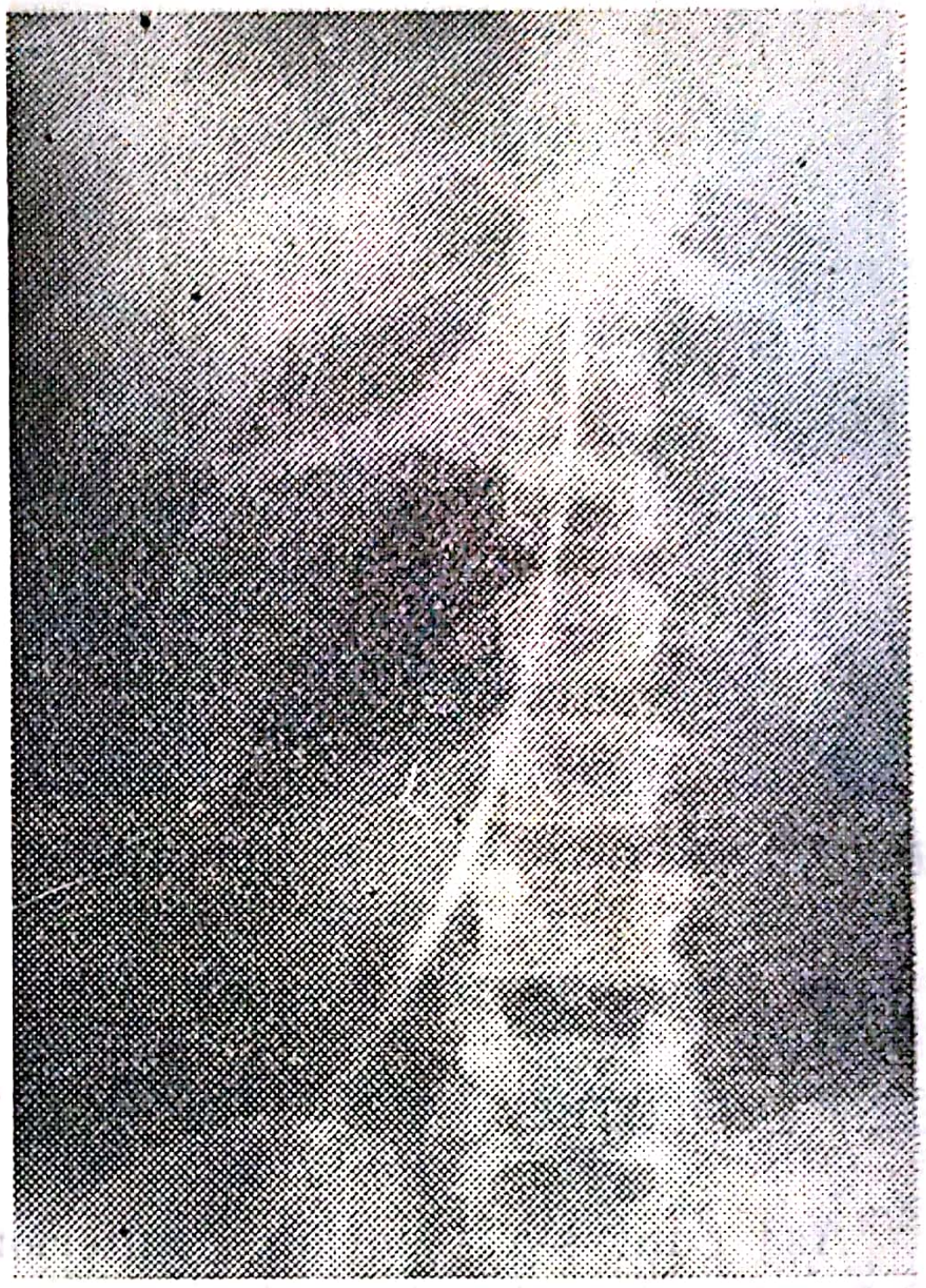

Fig. 13.17 — Omfalo-portografie.

Vom enumera, cu titlu informativ, o serie de examene selective ca angiografia hepatică, spleno-portografia, flebografia cavo-suprahepatică, hepatografia lipiodolată, toate acestea reprezentînd metode laborioase, grevate de riscuri și uneori neconcludente, care nu au intrat în uzul curent.

Laparoscopia are valoare numai în cazul localizărilor inferioare ale chistului, cînd și un examen clinic atent poate confirma cu ușurință prezența tumorii.

Sînt cîteva *examene intraoperatorii* care se impun uneori în situația localizărilor profunde ce pot genera complicații biliare severe și în care prezența chistului nu este evidentă la laparotomie. În scopul evidențierii tumorii chistice se poate efectua cu succes omfaloportografia (fig.13.17), indicînd modificări ale circulației portale intrahepatice care circumscrie chistul. Pentru chisturile comunicante, colecistografia prin puncție sau colangiografia, pot indica prezența fistulei bilio-chistice și furnizează date asupra cavității. În același scop se poate efectua chistografia prin puncție directă la nivelul lobului suspect (fig.13.18), aceasta localizînd cu precizie chistul, evidențiind volumul său și realizînd un bilanț valoros pentru metoda de tratament.

Rezumînd posibilitățile oferite de examenele paraclinice, trebuie reținută valoarea radiografiei simple hepatice, care, în situația unui chist comunicant, poate releva o imagine hidroaerică identică cu a abcesului hepatic (fig.13.19) iar în postoperator este capabilă să evidențieze retențiile intracavitare și implicit diminuarea cavităților restante. Colangiografia intraoperatorie și un examen atent al ficatului, apar în general suficiente pentru stabilirea bilanțului lezional în vederea adoptării tehnicii optime de tratament.

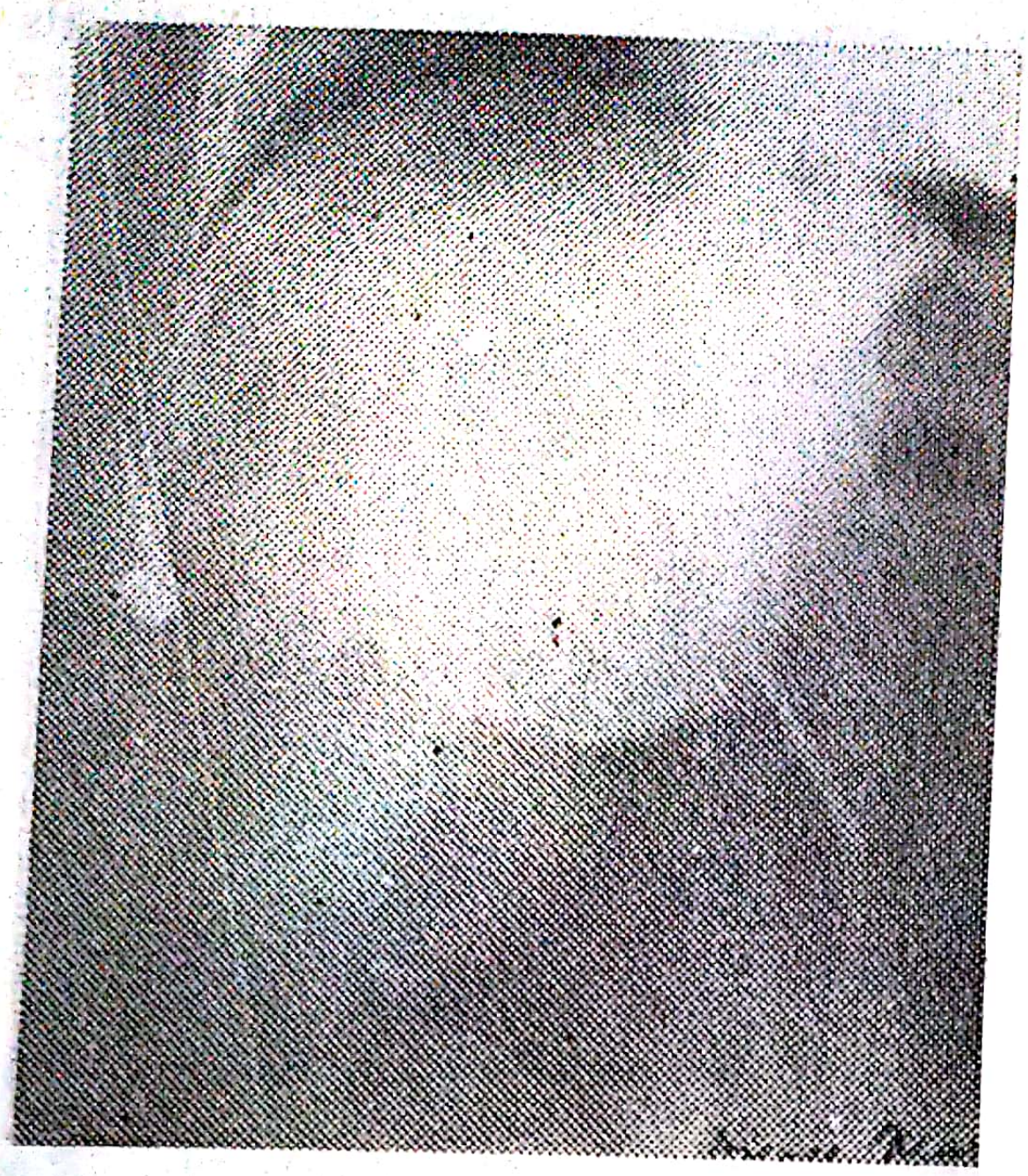

Fig. 13.18 — Chistografie prin puncție directă.

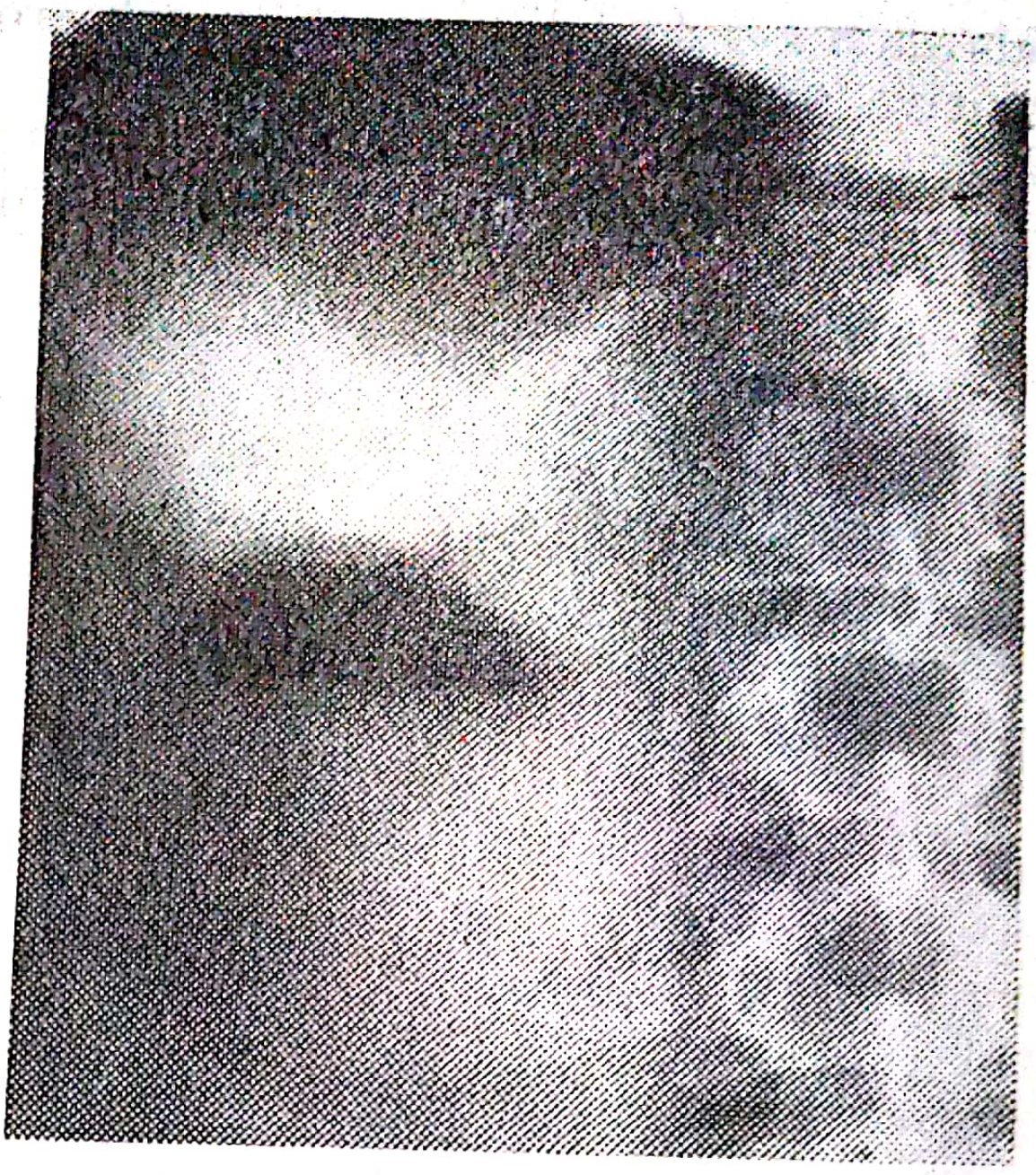

Fig. 13.19 — Radiografie abdominală simplă — imagine hidroaerică subfrenic drept.

13.2.7 EVOLUȚIE

Așa cum s-a menționat anterior, creșterea tumorii hidatice la nivelul ficatului se face foarte lent, diametrul său atingînd 2 cm după 6 luni. După 15—20 ani de evoluție, diametrul poate ajunge la 15—20 cm. Perioada lungă de evoluție este însă deseori asociată complicațiilor care intervin la nivelul arborelui biliar intra și extrahepatic și care maschează originea hidatică a bolii. Acest fapt determină marea variabilitate a evoluției chisturilor hidatice care prezintă mai multe posibilități:

— creșterea în volum în funcție de localizare, de toleranță și de vîrsta bolnavului;

— fisurarea parțială într-un viscer vecin cu însămînțarea acestuia și echinococoza secundară;

— fistulizarea chistului în arborele biliar declanșînd icterul mecanic, angiocolita recidivantă, litiaza parahidatică, respectiv transformarea bolnavului într-un suferind biliar;

— ruptura chistului într-un organ cavitar (bronhii, tub digestiv, bazinet renal), antrenînd evacuarea lui prin vomică, hidatidenterie, hidatidurie, creînd fistule persistente cu potențialul unor grave complicații ulterioare;

— ruptura într-o seroasă, cu însămînțarea secundară a ei (pleură, pericard, peritoneu);

— după un ciclu de 20—30 ani de evoluție, poate interveni involuția chistului prin suferințe repetate ale parazitului, urmate de moartea sa și calcificarea totală a perichistului (fig.13.20). Această variantă evolutivă începe în momentul infectării conținutului, după stabilirea comunicărilor bilio-chi-

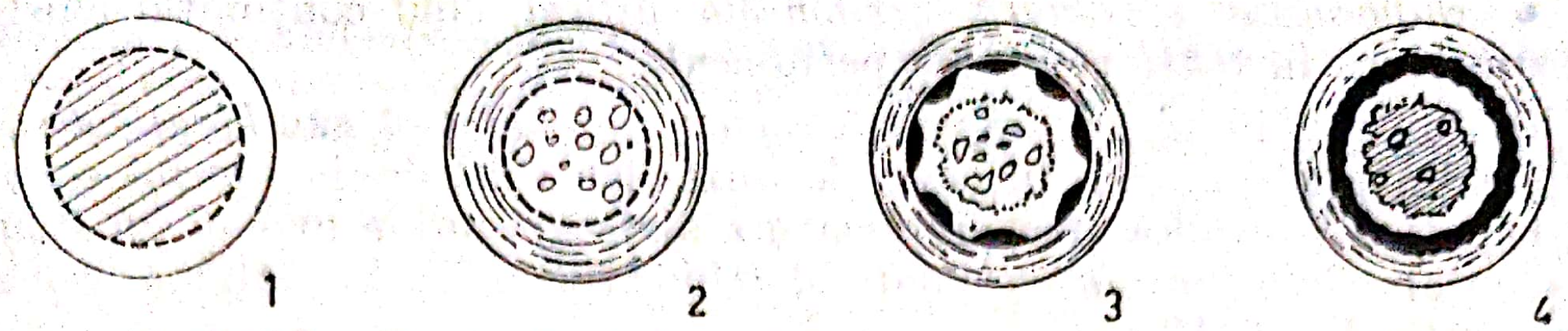

Fig. 13.20 — Fazele involuţiei chistice prin infectare şi calcificare.

stice, suferinţa parazitului conducînd la îngroşarea perichistului, multiplicarea veziculelor fiice şi tulburarea lichidului. O dată cu aceasta începe fixarea sărurilor de calciu sub forma de placarde pe adventice, conducînd, în timp, la posibilitatea „înghiocării" totale a parazitului şi moartea sa; chisturile total calcificate pot rămîne în ficat, ele nemaireprezentînd un pericol pentru bolnavii respectivi.

13.2.8 COMPLICAŢII

Complicaţiile chistului hidatic hepatic rezultă din posibilităţile sale evolutive care au fost enumerate anterior.

(i) **Complicaţiile biliare.** Dischineziile biliare sînt o componentă importantă a tabloului clinic în hidatidoza hepatică, încă din fazele iniţiale ale bolii. Aproape de regulă prezente, suferinţele biliare se datoresc compresiunii, fisurărilor şi comunicărilor largi chistobiliare, acestea reprezentînd de fapt complicaţiile biliare care se instalează pe măsura creşterii chistului şi evoluţiei sale în funcţie de topografie. În practică se întîlnesc: colecistopatiile parahidatice litiazice sau alitiazice, papiloodditele scleroase, icterul recidivant, angiocolitele severe cu posibilitatea evoluţiei spre ciroza biliară.

(ii) **Infecţiile.** Consecinţă a comunicărilor chisto-biliare, infecţiile chistului sînt generate de revărsarea bilei în cavitatea hidatică. Întîlnite în cadrul sindromului de fisurare sau de migrare, ele au în general un răsunet clinic şi de laborator evident, dar sînt de foarte multe ori o descoperire intraoperatorie. *Supuraţia chistului*, provocată de o comunicare chisto-biliară în partea superioară a cavităţii, fără posibilitatea spontană de drenaj (fig.13.12), transformă hidatida într-o plagă supurată închisă, cu toate semnele clinice grave ale abcesului hepatic. Supuraţia cu germeni anaerobi, cu imagine radiologică hidroaerică (fig.13.19), este deosebit de gravă, evoluţia clinică luînd un aspect dramatic. Ulterior se poate solda cu migrarea puroiului în căile biliare, provocînd angiocolita acută supurată.

(iii) **Rupturile chistului.** Ruptura chistului, secundară unei supuraţii, unui traumatism accidental sau chirurgical (puncţie), declanşează dureri violente abdominale însoţite de şoc anafilactic grav. În funcţie de localizare, chisturile se pot rupe în peritoneu, pleură, pulmon, bronhii, tractul digestiv, rinichi, vena cavă inferioară, pericard.

a) Ruptura în cavitatea peritoneală poate conduce la trei variante:

- *migrarea chistului intact în peritoneu*, prin ruptura unei adventice subţiri într-un chist inferior;
- *hidatidoperitonita*, cu evoluţie în timp spre recidive hidatice, caşexie şi exitus;

- *echinococoza secundară peritoneală difuză*, cînd conţinutul chistului rupt difuzează în toată cavitatea peritoneală.

b) Ruptura în pleură, generează *pleurezia hidatică* sau *hidatidotoraxul*. Complicaţia poate apărea în cazul localizărilor chistului la nivelul convexităţii hepatice, prin ulcerarea progresivă a diafragmului la nivelul fundului de sac pleural. *Colepleurezia* se poate deschide secundar în pulmon, generînd *pneumopatia hidatică*.

c) Ruptura chistului în arborele bronşic, reprezintă una dintre cele mai grave complicaţii care se soldează cu instalarea *fistulei biliobronşice*, accident de temut prin implicaţiile pe care le are asupra pulmonului, ficatului şi căilor biliare. Prima manifestare clinică este *vomica* apoi *biliptizia*.

d) Ruptura chistului se poate produce în colon, cînd hidatida se evacuează prin *hidatidenterie* şi uneori în cavităţile renale, provocînd eliminarea veziculelor prin urină *(hidatidurie)*.

e) Ruptura în pericard poate însămînţa pericardul generînd localizarea chistului la acest nivel şi conducînd la dificultăţi deosebite în stabilirea diagnosticului.

(iv) **Ciroza hidatică** poate apărea datorită modificărilor sclerogene din vecinătatea chistului, ea fiind favorizată de o serie de factori cu caracter cirogen de la nivelul arborelui biliar şi compresiunii pe reţeaua vasculară. Localizările pe confluentul biliar sau pe cel cavo-suprahepatic, pot antrena ciroza biliară sau venoasă, portală. Compresiunea unor chisturi pe pediculul glissonian pot genera ciroza mixtă.

(v) **Hipertensiunea portală** apare ca o complicaţie posibilă a unor chisturi care, în funcţie de localizare, pot exercita compresiunea venoasă la diferite nivele, generînd sindromul prin baraj supra-, intra- sau subhepatic. Chisturile multiple, prin acţiunea distructivă asupra parenchimului, constituie un factor favorizant pentru complicaţia amintită.

13.2.9 TRATAMENT

Tratamentul chistului hidatic hepatic este exclusiv chirurgical. Acesta include trei timpi obligatorii şi anume: inactivarea parazitului (prin formolizarea conţinutului chistului), ablaţia parazitului (constînd în extirparea tumorii chistice) şi tratarea cavităţii reziduale din ficat. Tentativele de a rezolva pe cale conservatoare medicală această afecţiune au fost urmate de eşec, pînă în prezent nedescoperindu-se nici o substanţă capabilă să omoare parazitul, sau să-l inactiveze *in vivo*.

Prezenţa tumorii chistice, uneori de dimensiuni foarte mari, creează multiple probleme după îndepărtarea ei chirurgicală, cavitatea rămasă sub forma unei geode, în raport direct cu dimensiunea chistului, fiind punctul principal de plecare al celor mai grave complicaţii postoperatorii.

Dacă asupra primilor doi timpi operatori toţi autorii sînt de acord, atitudinea faţă de cavitatea reziduală diferă mult, ceea ce a determinat imaginarea a numeroase tehnici de rezolvare, acestea apărînd pe măsura eşecurilor tratamentelor clasice. În acest context considerăm că este oportun să amintim remarca lui Curuchat, unul dintre pionierii chirurgiei chistului hidatic, care declară că în această afecţiune o intervenţie de 1/2 oră (în speţă — marsupializarea) este urmată de vindecare în 1/2 an (dacă nu omoară bolnavul între timp, am adăuga noi, prin biliragie, sepsis sau hemoragie). Chirurgia chistului hidatic presupune nu numai o tehnicitate ireproşabilă ci şi o bună cunoaştere şi identificare a complicaţiilor existente în momentul intervenţiei şi îndeosebi a celor care pot apărea ca urmare a actului chirurgical executat mecanic, fără a lua în consideraţie întregul context lezional.

Aşa cum s-a insistat la capitolul de evoluţie, chistul hidatic dezvoltat în ficat include în mod obligatoriu complicaţii biliare, la început minore, fără răsunet clinic dar care prin persistenţa reacţiilor funcţionale agravate progresiv, conduc la modificări organice de temut. Ne referim în speţă la complicaţiile biliare, reţea permanent prezentă în vecinătatea chistului, complicaţii locale declanşate de contactul direct al canaliculelor intrahepatice şi complicaţii la distanţă cu repercusiuni pe calea biliară principală şi pe joncţiunea coledocoduodenală (sfincterul Oddi). Se înţelege că tratarea exclusivă a chistului, chiar în condiţiile lichidului limpede, neinfectat care face abstracţie de răsunetul biliar, poate îmbrăca aspectul unui defect de tehnică şi atrage rezultate uneori dezastruoase.

Considerăm că este utilă o enumerare cronologică a tehnicilor de tratament, cunoaşterea lor fiind utilă tuturor medicilor care vin în contact cu aceşti bolnavi care se prezintă în general cu suferinţe de tip dischinetic biliar, pe care chirurgul trebuie să le identifice din prezentarea cazului; precocitatea intervenţiei va simplifica actul chirurgical, ceea ce presupune însă stabilirea diagnosticului înaintea apariţiei complicaţiilor majore. Posibilităţile chirurgiei sînt direct dependente de localizarea dar şi de vechimea chistului, de aceasta fiind legată dimensiunea lui, caracterele perichistului şi repercusiunile biliare.

Tratarea cavităților restante după ablația chistului se efectuează prin procedee radicale sau conservatoare. Amploarea și riscurile intraoperatorii ale procedeelor radicale limitează efectuarea acestora numai la chisturile laterale, exteriorizate, la cele ale feții viscerale și la cele dezvoltate pe lobul stîng.

(i) **Metodele radicale** realizează extirparea în totalitate a chistului cu perichistul din ficat.

— *Perichistectomia* (Pozzi, 1887) (fig.13.21).

— *Perichistorezecția* include în plus extirparea unui teritoriu din ficat, distrus de chist, fiind de fapt o rezecție hepatică atipică.

— *Hepatectomia reglată.*

(ii) **Metodele conservatoare** lasă pe loc perichistul, în totalitate sau parțial.



Fig. 13.21 — Perichistectomie.



Fig. 13.22 — Marsupializarea chistului.

— *Marsupializarea* (fig.12.22) (Lindemann-Landau, 1871) — a intrat în chirurgie ca o necesitate de a drena la exterior conținutul unei colecții lichidiene. Tehnică de început, urmată de rezultate dezastruoase datorită suprainfectării cavității, fistulelor biliare și hemoragiilor locale.

— *Marsupializarea „strîmtă"* (fig. 13.23), metoda C. Rivas corectează în parte dezavantajele marsupializării, închizînd cavitatea pe tub Pezzer; în chisturile comunicante conduce la fistule biliare persistente.

— *Reducerea fără drenaj* (fig. 13.24), imaginată de Thornton (1883), pusă la punct de Possadas (1895), este utilizabilă la copii, cu chisturi tinere și perichist suplu, transparent; în rest apare riscantă, generînd colecții urmate de abcese hepatice.

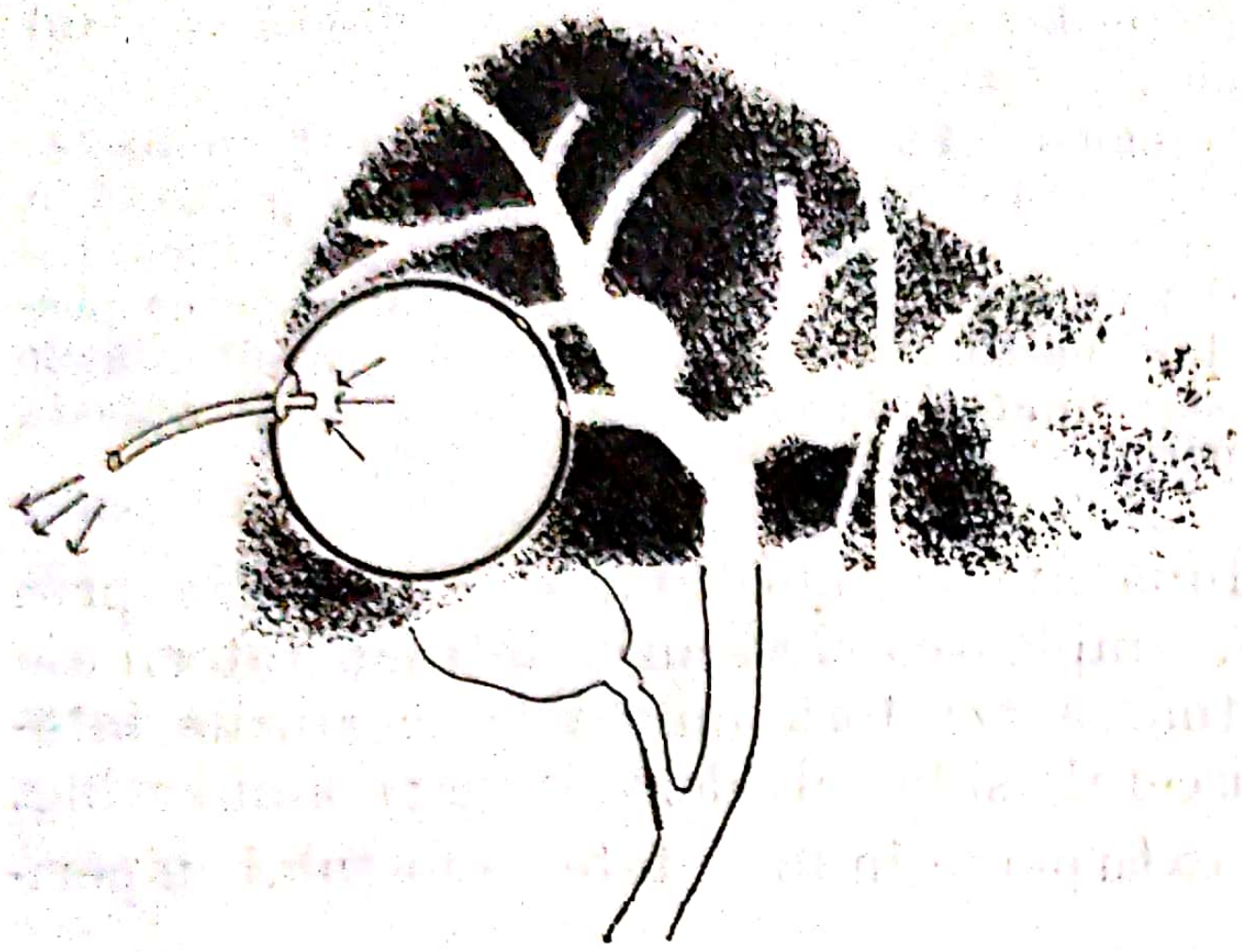

Fig. 13.23 — Marsupializarea „strîmtă" pe sondă Pezzer.

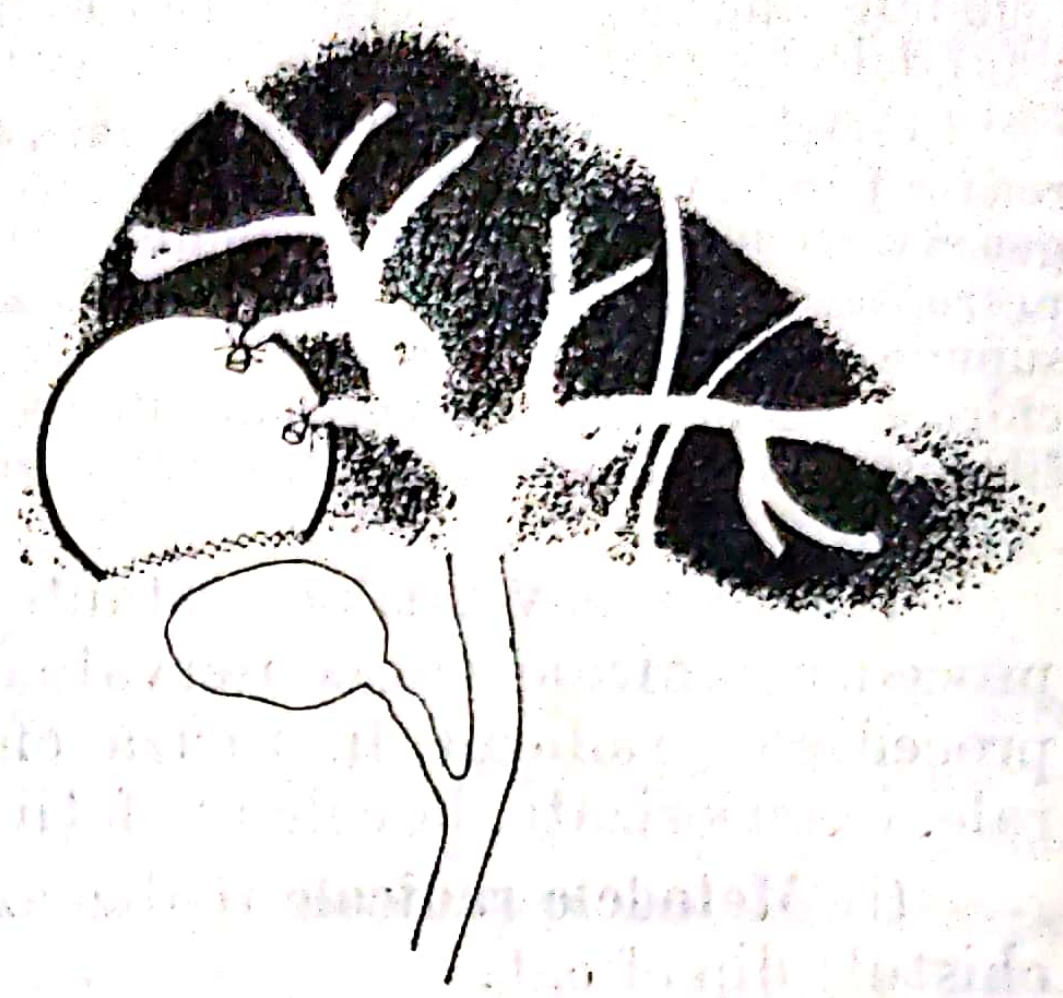

Fig. 13.24 — Reducerea fără drenaj.

— *Reducerea cu fixare la perete* (fig.13.25), propusă de Llobet-Varsi la 1896, permite evacuarea prin puncții postoperatorii a conținutului adunat în cavitățile reduse. Este aplicabilă pentru unele chisturi tinere, suple, necomunicante, fiind grevată de riscurile fistulizărilor și infecției.

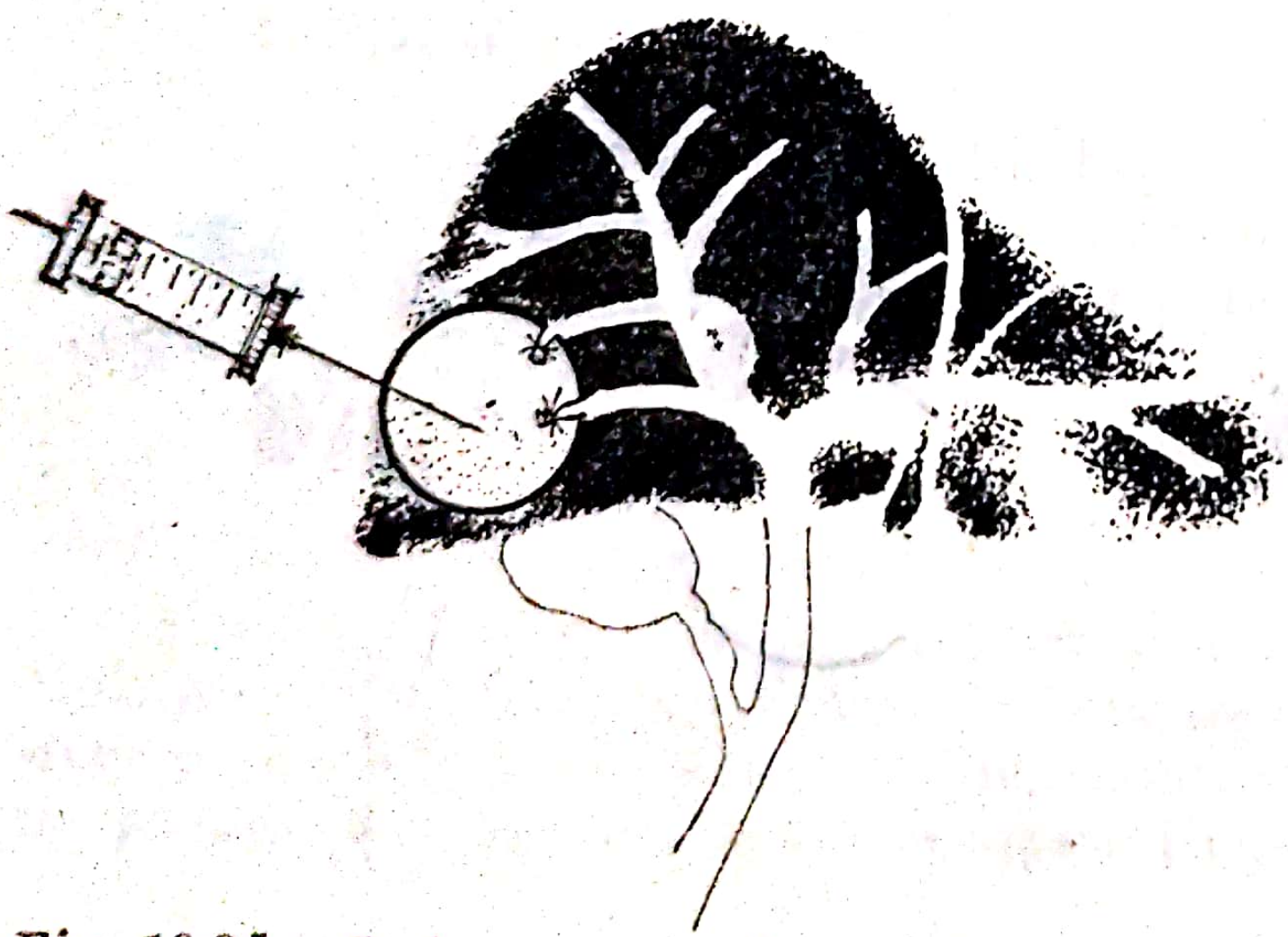

Fig. 13.25 — Reducerea cu fixare la perete.

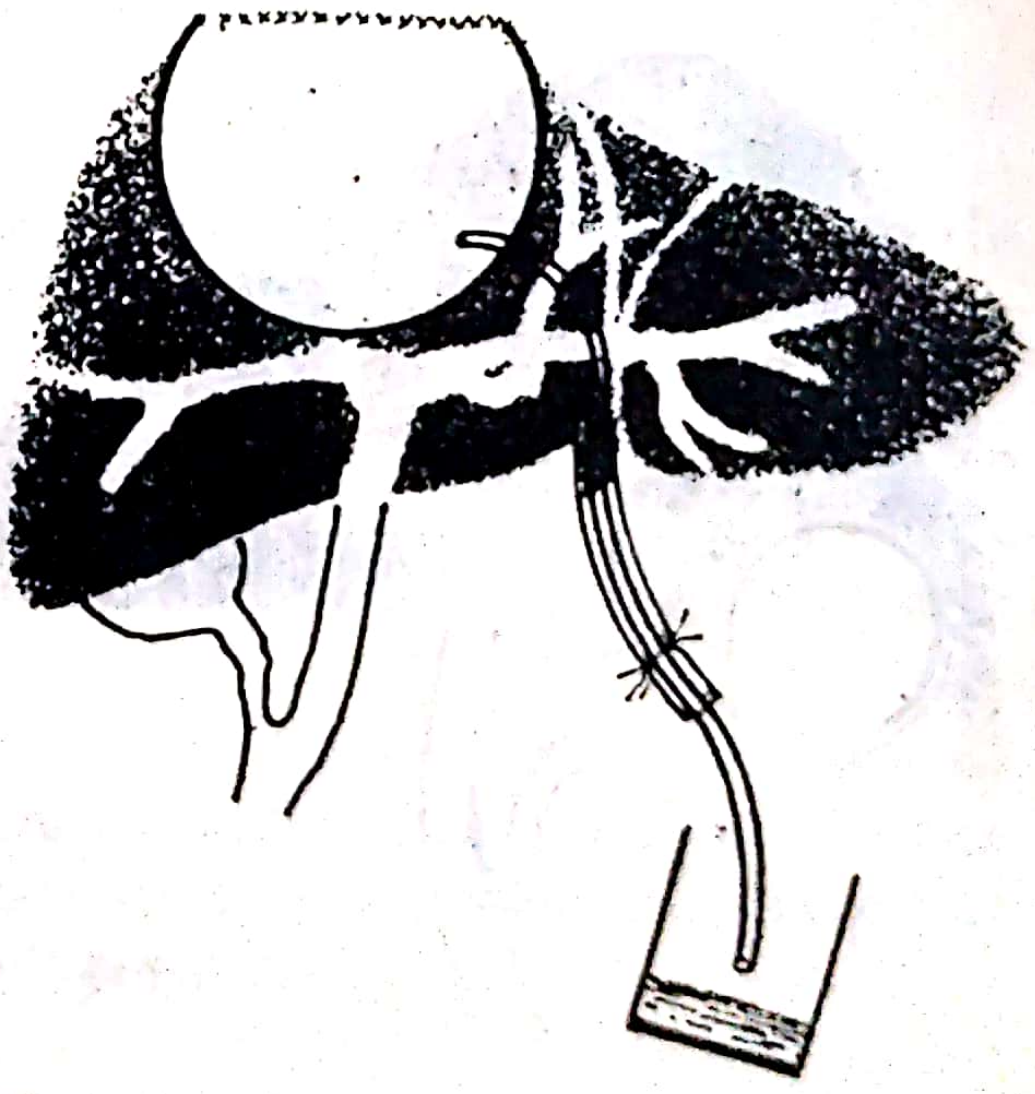

Fig. 13.26 — Reducerea cu drenaj decliv extraperitoneal, transomfalic (D. Burlui).

— *Reducerea cu drenaj decliv extraperitoneal transomfalic* (fig.13.26), reactualizează metoda, înlăturîndu-i riscurile retenției. D. Burlui, în 1968, imaginează acest procedeu pe care-l aplică cu succes, asigurînd un drenaj eficient al cavităţilor reduse, pînă la desfiinţarea acestora, ceea ce a permis vindecări simple, fără complicaţii, chiar în chisturi centrale, comunicante; este vorba de o „perichistostomie transomfalică".

Neajunsurile cavităţilor drenate direct la exterior, cu sau fără închidere, şi faptul că în perioada postoperatorie refluxul bilio-cavitar s-a dovedit a fi cauza principală a eşecurilor metodelor descrise, a îndreptat chirurgii spre găsirea unor procedee de drenaj *la polul biliar*. Abordul *bipolar simultan* a marcat un progres în rezultatele postoperatorii, drenajul coledocului cu tub Kehr împiedicînd staza şi refluxul bilio-cavitar şi favorizînd uscarea şi involuţia cavităţilor.



Fig. 13.27 — Plombajul cu epiploon al cavităţii reziduale.

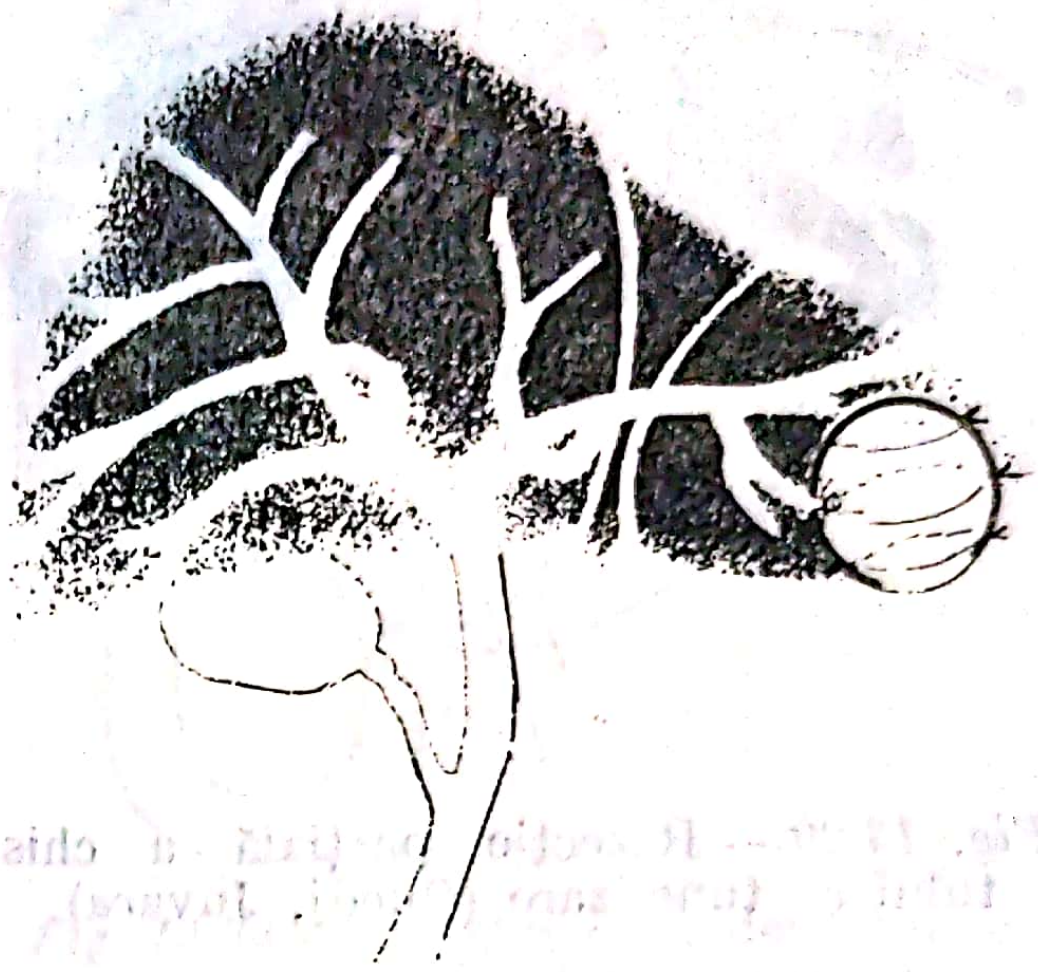

Fig. 13.28 — Capitonaj al cavităţii cu cu burse succesive.

— *Drenajul bipolar* a fost propus de J. Dévé şi introdus la noi în ţară de Th. Burghele în 1935.

— În 1958, P. Goinard realizează drenajul biliar intern prin efectuarea *papilosfincterotomiei*, pe care o indică în chisturile comunicante, cu fistule chisto-biliare. Intervenţia a fost efectuată cu succes de D. Burlui în chisturile migrate în căile biliare, la care autorul asocia drenajul biliar extern transomfalic extraperitoneal, după metoda personală publicată în 1968.

— *Plombajul cu epiploon* al cavităţilor reziduale (fig.13.27) propusă de Mauclaire încă din 1900, sau prin *capitonaj cu catgut* însăilat în burse succesive (Delbet) (fig.13.28), *rezecţia parţială a perichistului cu tunelizare* (fig.13.29) (Guedj, I. Juvara), reprezintă procedee rezultate din intenţia de a desfiinţa plaga din ficat. Acestea pot fi utilizate cu succes, dacă se asociază concomitent un sistem de drenaj extern temporar, iar pentru chisturile comunicante degajarea eficientă a căii biliare principale şi a papilei, prin drenaj biliar extern temporar sau prin papilosfincterotomie. Pentru drenajul cavitar extern temporar în aceste cazuri, D. Burlui a obţinut cele mai bune rezultate utilizînd *drenajul decliv transomfali* (fig. 13.30).

— Metoda F. Lagrot, propusă de autor în 1951 (fig.13.31), constă într-o *perichistectomie parţială* prin rezecţia porţiunii exteriorizate a perichistului. Procedeul imaginat de Russel şi Mabitt în 1896 (fig.13.32) reprezenta acest tip de intervenţie efectuat pentru chisturile superioare, la care D. Burlui a asociat drenajul decliv transomfalic de siguranță și drenajul biliar extern transligamentar, absolut necesare pentru a asigura succesul acestui tip de intervenții. Cavitățile posthidatice rămase larg deschise sub diafragm și ne-



Fig. 13.29 — Rezecție parțială a chistului cu tunelizare (Guedj, Juvara).

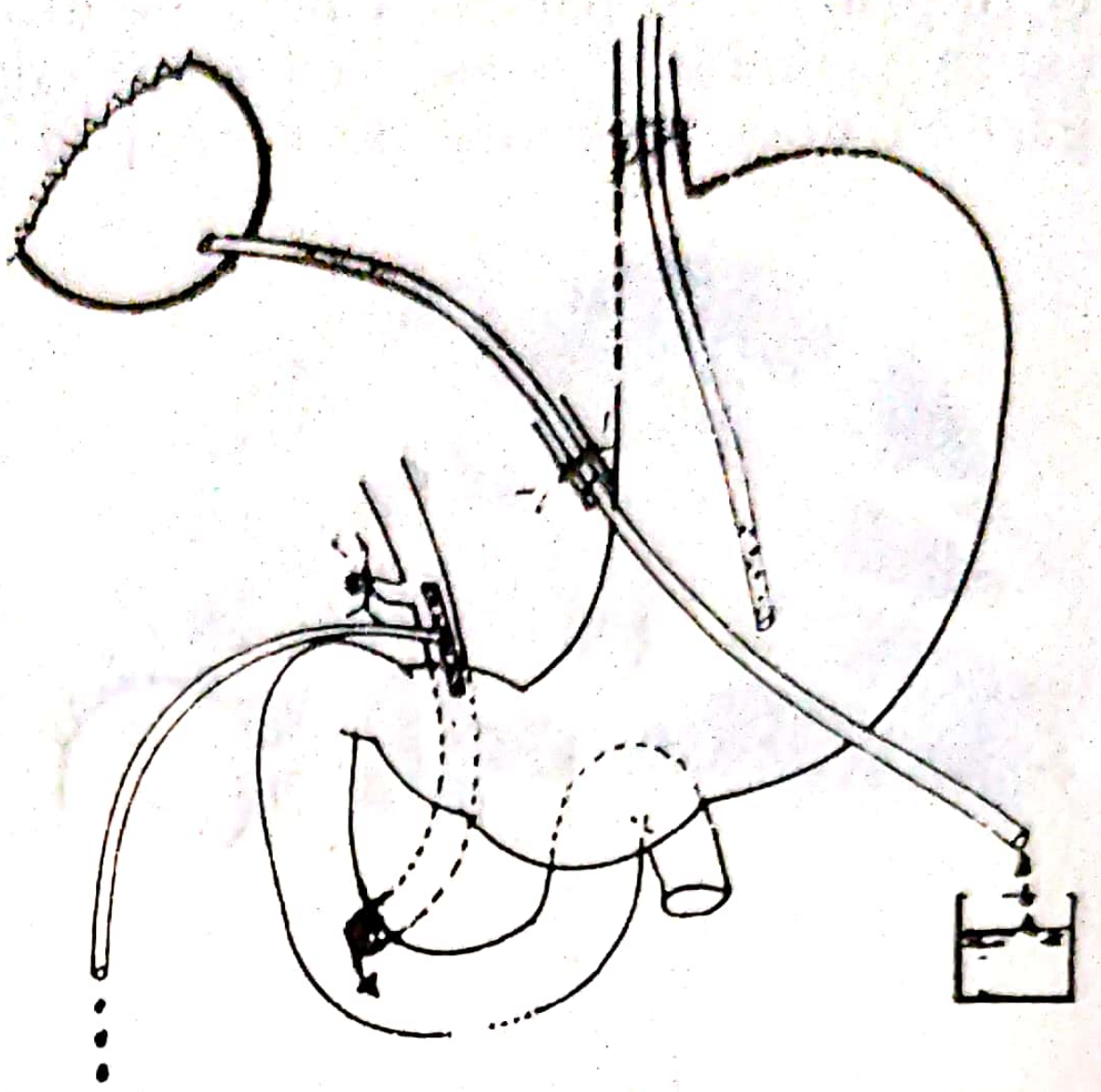

Fig. 13.30 — Drenaj bipolar — decliv al cavității restante transomfalic, și coledocian (Kehr) după papilosfincterotomie.

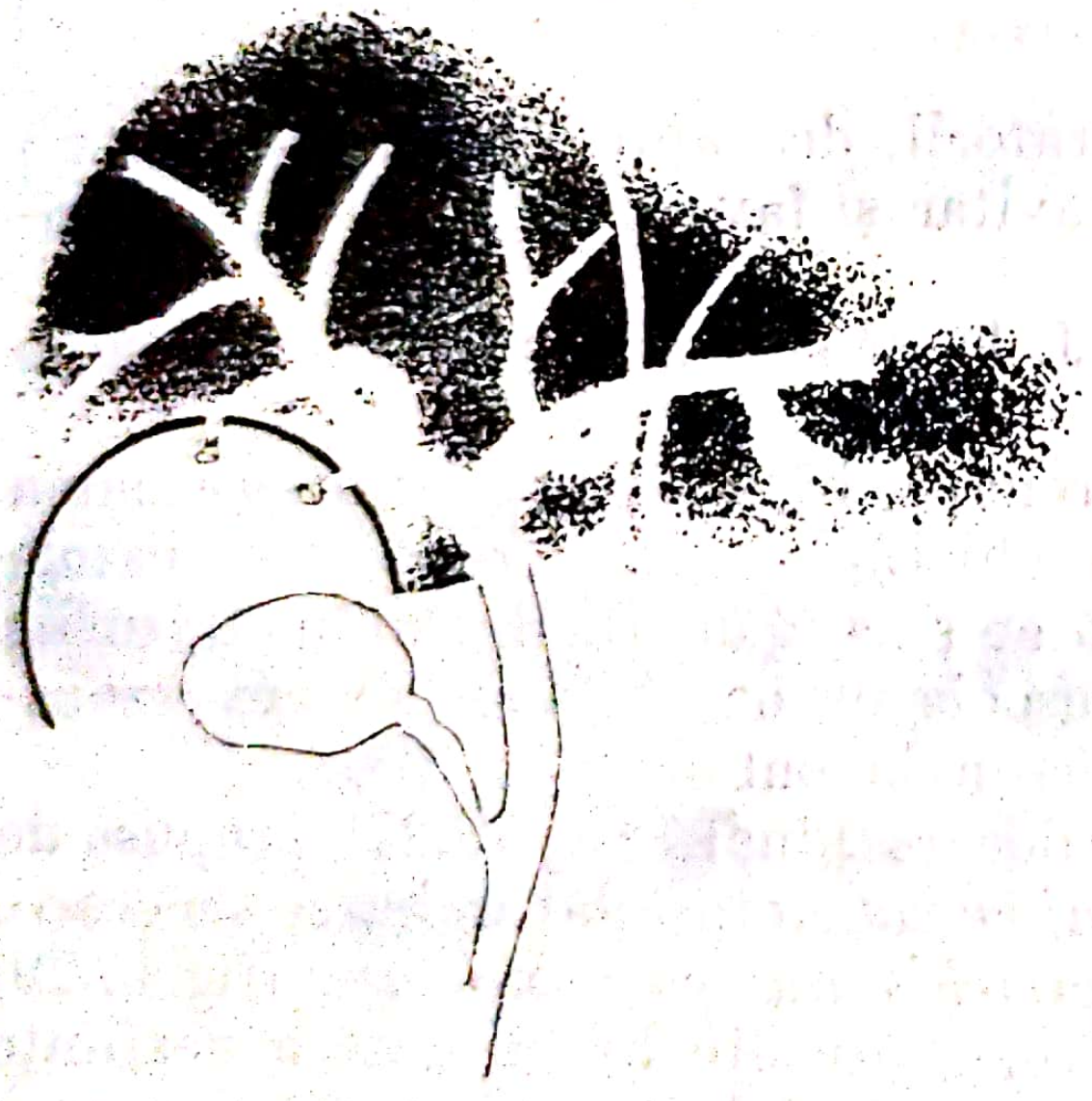

Fig. 13.31 — Perichistectomie parțială Lagrot.

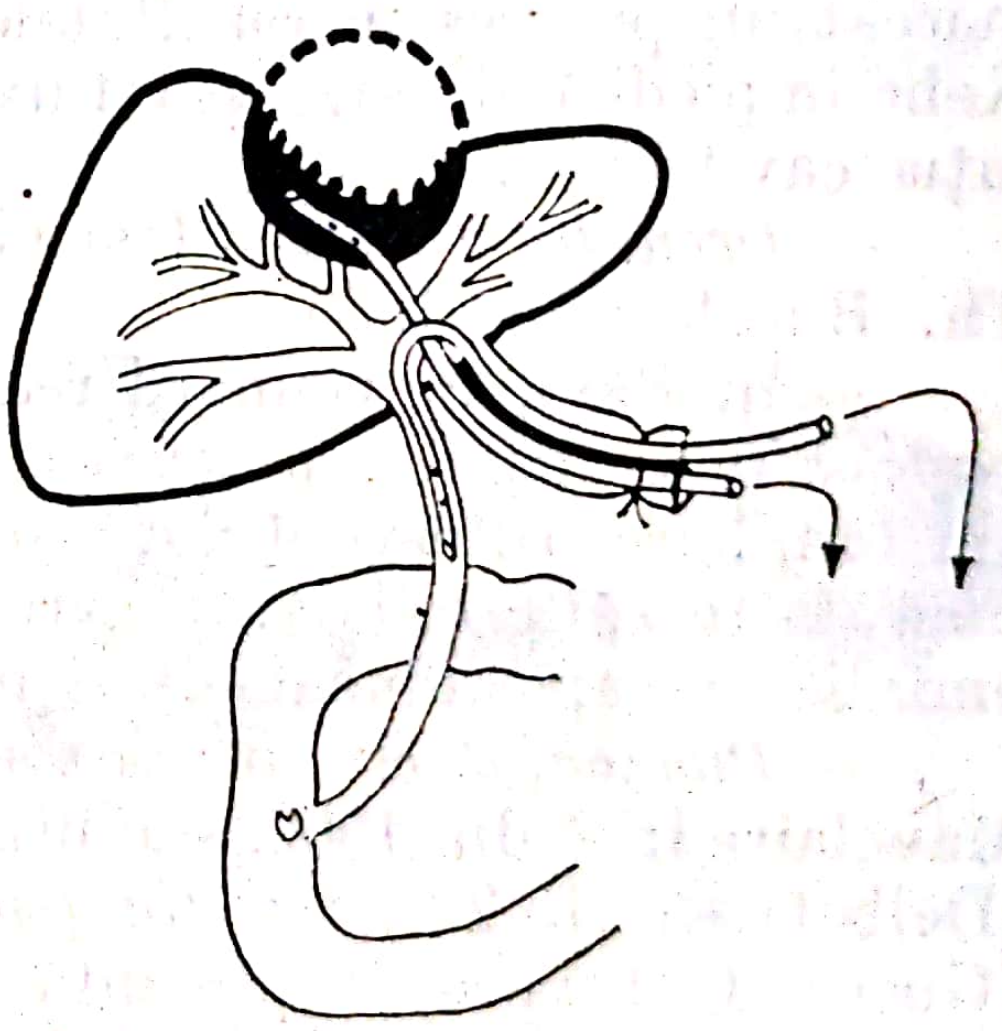

Fig. 13.32 — Perichistectomie parțială cu drenaj bipolar (transomfalic) al cavității restante și biliar-extern transligamentar.

drenate, generează de regulă colecții închistate, abcese subfrenice cu evoluții dintre cele mai grave. Pentru desființarea unei cavități a convexității superioare a lobului hepatic drept, în cazul unui chist penetrant transdiafragmatic în pleură, D. Burlui a realizat plombajul cu porțiunea supraiacentă a lobului pulmonar, trecut transdiafragmatic și fixat cu fire la perichist.

— Ineficiența drenajelor strîmte pentru cavitățile mari, comunicante, rămase în ficat după ablația chistului, au determinat pe P. Goinard și G. Pelissier să propună în 1959 anastomoza perichistului la o ansă jejunală montată à la Roux (în Y), realizîndu-se o *perichisto-jejunostomie*. Acest sistem de drenaj intern perichisto-digestiv permanent s-a dovedit deosebit de eficient

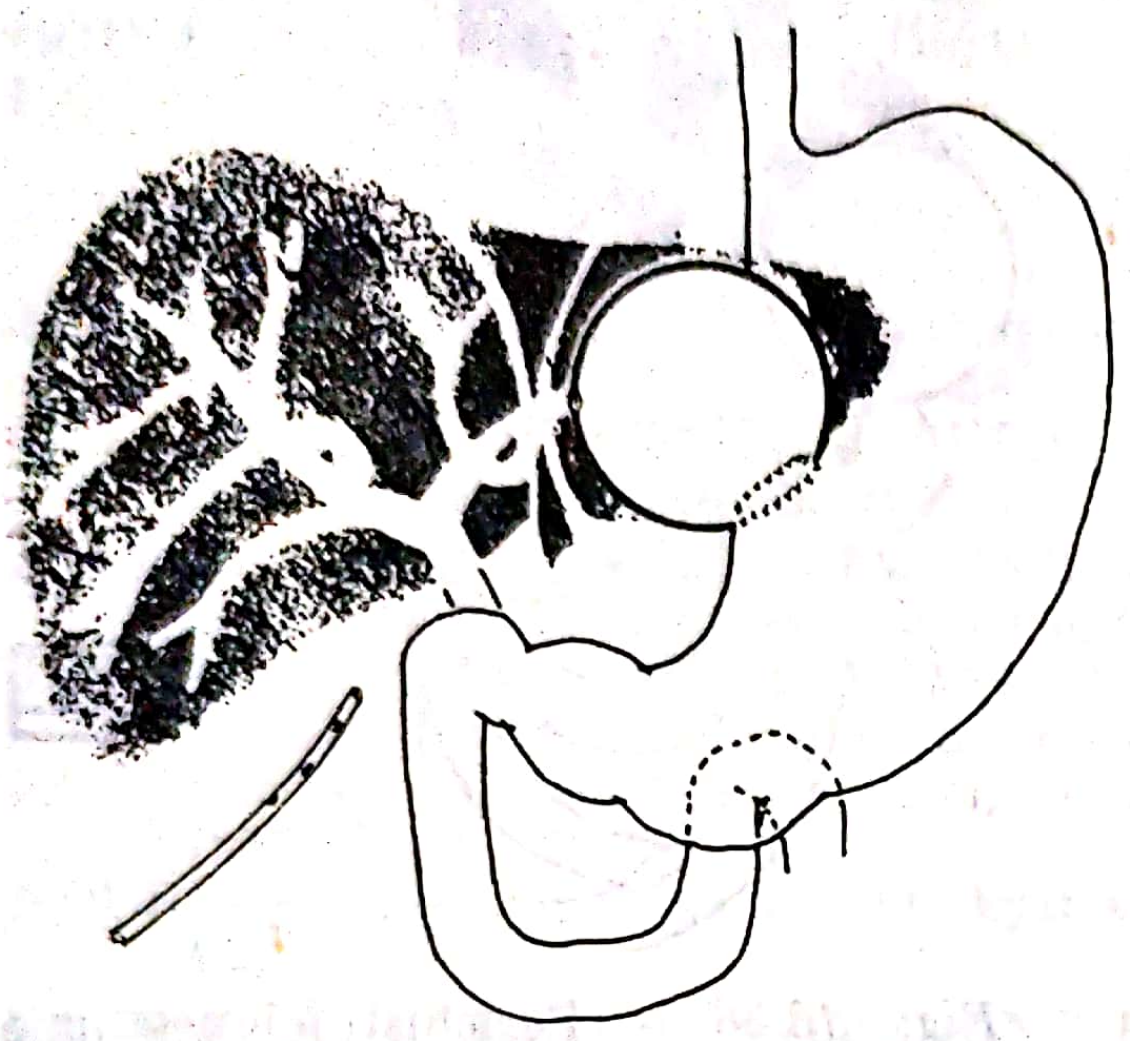

Fig. 13.33 — Perichistogastrostomie.

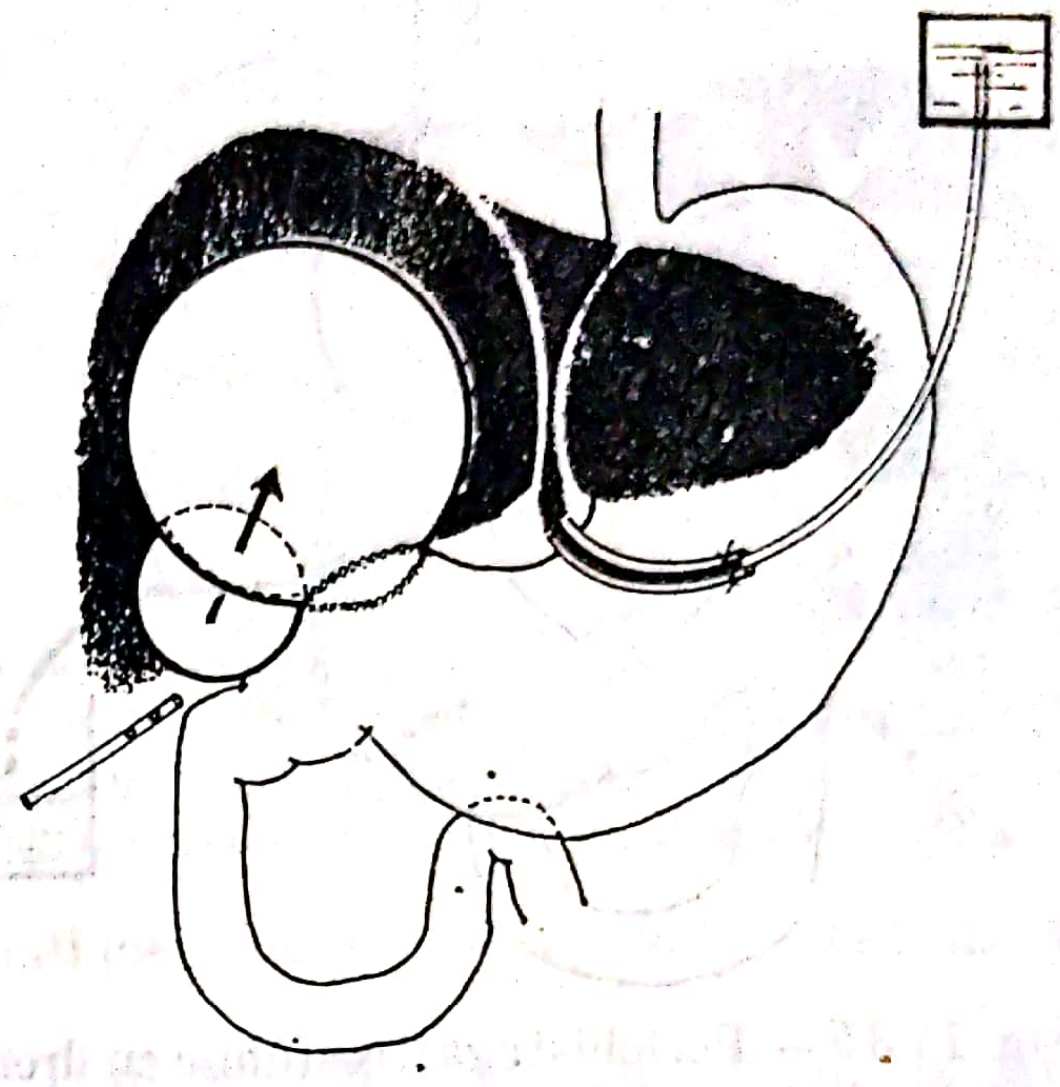

Fig. 13.34 — Perichisto-duodenostomie și perfuzie omfalo-portală.

în situația cînd ansa a fost montată la punctul decliv al cavității adventiciale, permițînd involuția acesteia în timp și împiedicînd retențiile intracavitare. Unele cazuri, la care însă autorii au montat ansa pe peretele lateral, după un chist superior, au generat infecții putride grave, ceea ce a determinat renunțarea la procedeul descris, care a fost declarat de înseși autorii lui ca foarte periculos. În aceeași idee, sesizînd neajunsurile drenajului cavitar în ansa jejunală plasată nedecliv, D. Burlui a realizat în 1965 anastomoza cavității posthidatice direct în stomac, efectuînd o comunicare largă, declivă, între cele două cavități (fig. 3.33). Rezultatele excelente, cu dispariția imaginii din ficat, verificată radiologic și absența complicațiilor, au determinat efectuarea aceluiași tip de intervenție și la duoden, pentru un chist voluminos, dublu, al lobului drept, accesibil pe fața viscerală a ficatului (fig. 13.34). Acest procedeu de anastomoză directă, *perichisto-gastrică* și *perichisto-duodenală*, se dovedește urmat constant de cele mai bune rezultate, cînd indicațiile sînt respectate, el permițînd involuția unor cavități foarte mari, la adăpostul absenței oricăror complicații. În unele cavități mari, comunicante, lăsarea sondei de drenaj extern temporar în cavitate este o măsură de prudență, aceasta dovedindu-se utilă pentru primele zile, ca protecție a suturii și evitarea retenției (fig. 13.35). Drenajul transomfalic extraperitoneal constituie soluția ideală pentru aceste cavități. Drenajul *perichisto-jejunal* rămîne o metodă utilă și eficientă, cu condiția să îndeplinească aceleași condiții de declivitate, să fie asigurat printr-o anastomoză largă, laterală la ansă și protejat de drenajele adjuvante anterior amintite (fig. 13.36).

Ca o concluzie asupra tratamentului, trebuie menţionat că în chirurgia chistului hidatic hepatic contribuţia autorilor români s-a dovedit de o deosebită valoare. Prin noile metode propuse pentru tratarea cavităţilor post-hidatice s-a reuşit diminuarea spectaculară a morbidităţii postoperatorii şi înlăturarea complicaţiilor grave, uneori de nerezolvat, ale metodelor de tratament clasice. Tehnicile expuse oferă posibilităţi largi de adaptare în funcţie de necesităţi, prin combinarea lor ele fiind capabile să acopere, aproape în totalitate, diferitele forme ale acestei grave afecţiuni hepatice.

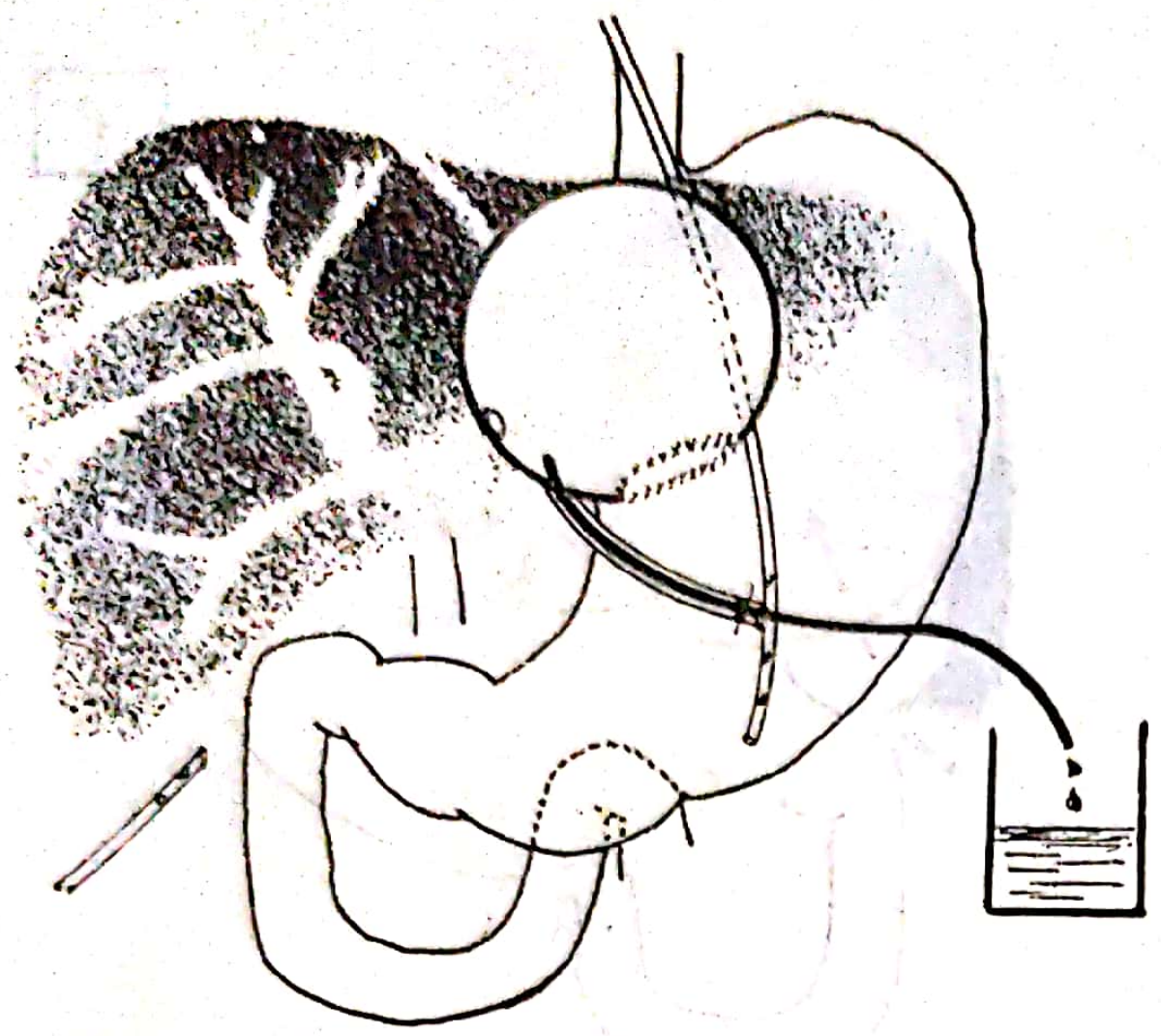

Fig. 13.35 — Perichistogastrostomie cu drenaj decliv transomfalic al cavităţii restante.

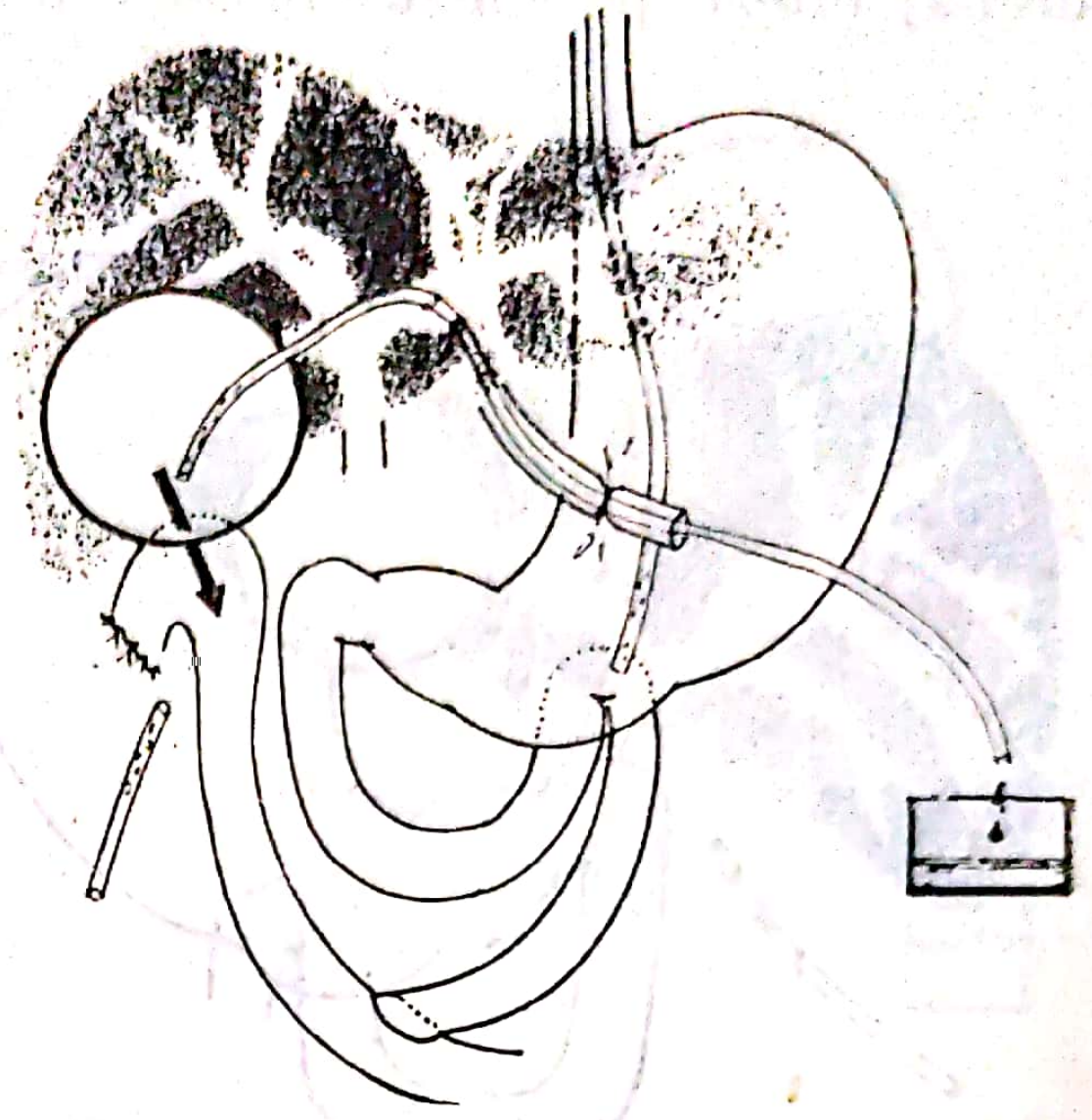

Fig. 13.36 — Perichistojejunostomie cu drenaj transomfalic al cavităţii restante.

BIBLIOGRAFIE SELECTIVĂ

ANDREOIU C., ANDRIU V. — Valoarea chistectomiei în tratamentul chistului hidatic al ficatului, *Chirurgia*, 1956, 2, 231—239.

ARIANOFF A., ANDRE V. — La sphinctérotomie de l'Oddi en chirurgie biliaire, *Edit. Arscia*, Bruxelles, 1968.

BIDULESCU A., HORJA M. — Perichistectomia în hidatidoza hepatică, *Chirurgia*, 1962, 3, 393—402.

BORŞ P., POPOVICI GH., MĂNESCU-CĂLĂRAŞI I. — Studiu comparativ al operaţiei de perichistectomie parţială în chistul hidatic de ficat, *Chirurgia*, 1968, 4, 297—304.

BOURGEON R. *şi colab.* — Incidence de la topographie sur le traitement des kystes hydatiques du foie, *J. Chir. (Paris)*, 1964, *88*, 5, 375—388.

BURGHELE TH., BORA A., NIŢESCU V. — Consideraţii asupra tratamentului chisturilor hidatice ale ficatului, deschise în căile biliare, *Chirurgia*, 1938, 11—12.

BURLUI D., BRĂTUCU E. — Progrese recente în chirurgia joncţiunii coledoco-duodenale; În „Actualităţi în chirurgie", Edit. Medicală, Bucureşti, 1983, pag.220 — 230.

BURLUI D. *şi colab.* — Comunicările chistului hidatic hepatic cu căile biliare (deducţii terapeutice), *Chirurgia*, 1967, *16*, 5, 403—413.

BURLUI D. *şi colab.* — Consideraţii asupra anastomozei chisto-digestive în tratamentul chistului hidatic al ficatului, *Chirurgia*, 1968, *17*, 9, 769—778.

BURLUI D., MONICA ROŞCA — Chirurgia chistului hidatic hepatic, Edit. Medicală, Bucureşti, 1977.

BURLUI D. *şi colab.* — Icterul mecanic de origine hidatică, *Chirurgia*, 1974, *23*, 8, 669—677.

BURLUI D., RAŢIU O., ROŞCA MONICA — La veine ombilicale dans la chirurgie du kyste hydatique du foie, *Acta Chir. Belg.*, 1974, *73*, 730—740.

CIOBANU ŞT., BUTNARU M., PETRILĂ P. — Sechelele postoperatorii în tratamentul chistului hidatic hepatic, *Chirurgia*, 1960, *9*, 1, 67—81.

DEMIRLEAU J. — Traitement des kystes hydatiques du foie, *Masson*, Paris, 1973.

FĂGĂRĂŞANU I. *şi colab.* — Hepatectomie stîngă tipică sub control colangiografic intraoperator, *Chirurgia*, 1956, *5*, 4, 507—516.

FIRICĂ TH., GRĂDINARU V. — Consideraţii asupra reintervenţiilor în chirurgia chistului hidatic al ficatului, *Chirurgia*, 1972, *21*, 2, 97—113.

GOINARD P. — Le kyste hidatique, *Masson*, Paris, 1960.

IONESCU AL. *şi colab.* — Probleme de clinică şi terapeutică în icterele din timpul evoluţiei chistului hidatic hepatic, *Chirurgia*, 1970, *19*, 9, 801—805.

JUVARA I., RĂDULESCU D., PRIŞCU AL. — Probleme medico-chirurgicale de patologie hepato-biliară, *Edit. Medicală*, Bucureşti, 1969.

JUVARA I., RĂDULESCU D. — Diagnosticul colecistitelor acute de origine hidatică, *Chirurgia*, 1964, *13*, 3, 561—567.

JUVARA I., RĂDULESCU D., PRIŞCU AL. — Boala hepato-biliară postoperatorie, *Edit. Medicală*, Bucureşti, 1972.

JUVARA I., VASILESCU D., MĂNESCU GH. — Probleme clinice şi terapeutice puse de fistulele bilio-bronşice echinococice, *Chirurgia*, 1956, *5*, 4, 555—571.

JUVARA I., PRIŞCU AL., TOMESCU O. — Complicaţiile pleurale ale chistului hidatic hepatic. Fistulele bilio-pleurale, *Chirurgia*, 1973, *22*, 4, 289—303.

KOURIAS B. — Complications principales des kystes hydatiques du foie, *J. Chir. (Paris)*, 1967, *94*, 1—2, 35—52.

KOURIAS B. — A propos de 2000 kystes hydatiques opérées, *Presse Méd.*, 1961, *69*, 4, 165—166.

LAGROT F., CORIAT P., LAVERGNE E. — Traitement du kyste hydatique du foie par la résection du dôme saillant, *Ann. Chir.*, 1957, *11*, 3, 475—483.

POPESCU C. — Hepatectomia dreaptă totală pentru chisturi hidatice multiple, *Chirurgia*, 1958, *6*, 2, 263—268.

RĂDULESCU D. — Drenajul transcoledocian al cavităţii hidatice reziduale din domul ficatului, *Chirurgia*, 1972, *21*, 2, 149—155.

SEROR I. — Lithiase biliaire et kystes hydatiques du foie, *Ann. Chir.*, 1968, *22*, 12, 1269—1277.

SETLACEC D. *şi colab.* — Obstrucţia coledociană după intervenţiile pentru chist hidatic hepatic, *Chirurgia*, 1967, *16*, 2, 105—121.

13.3 TUMORILE FICATULUI

D. BURLUI — MIHAI VALERIU

13.3.1 Tumorile benigne — 816
- Adenoamele solide
- Adenoamele chistice
- Angioamele

13.3.2 Tumorile maligne — 822
- Tumorile maligne primitive
- Tumorile maligne secundare

Bibliografie selectivă — 827

Cunoaşterea tumorilor hepatice, puţin influenţabile prin terapie, prezintă, totuşi, importanţă pentru indicarea intervenţiei chirurgicale şi precizarea prognosticului bolnavului. Diagnosticul nu este simplu, datorită fie dimensiunilor mici, fie ritmului lent de creştere, generator a foarte puţine semne clinice sau deloc. Progresele realizate în explorarea radiologică, scintigrafică ecografică şi tomografică a ficatului au dus la stabilirea mai precoce a diagnosticului. Pe de altă parte, studiile publicate în ultimul timp cu privire la anatomia (fig. 13.37) şi fiziopatologia ficatului au încurajat pe chirurgi în realizarea hepatectomiilor tipice largi cu repercusiuni favorabile în supravieţuirea acestei categorii de bolnavi.

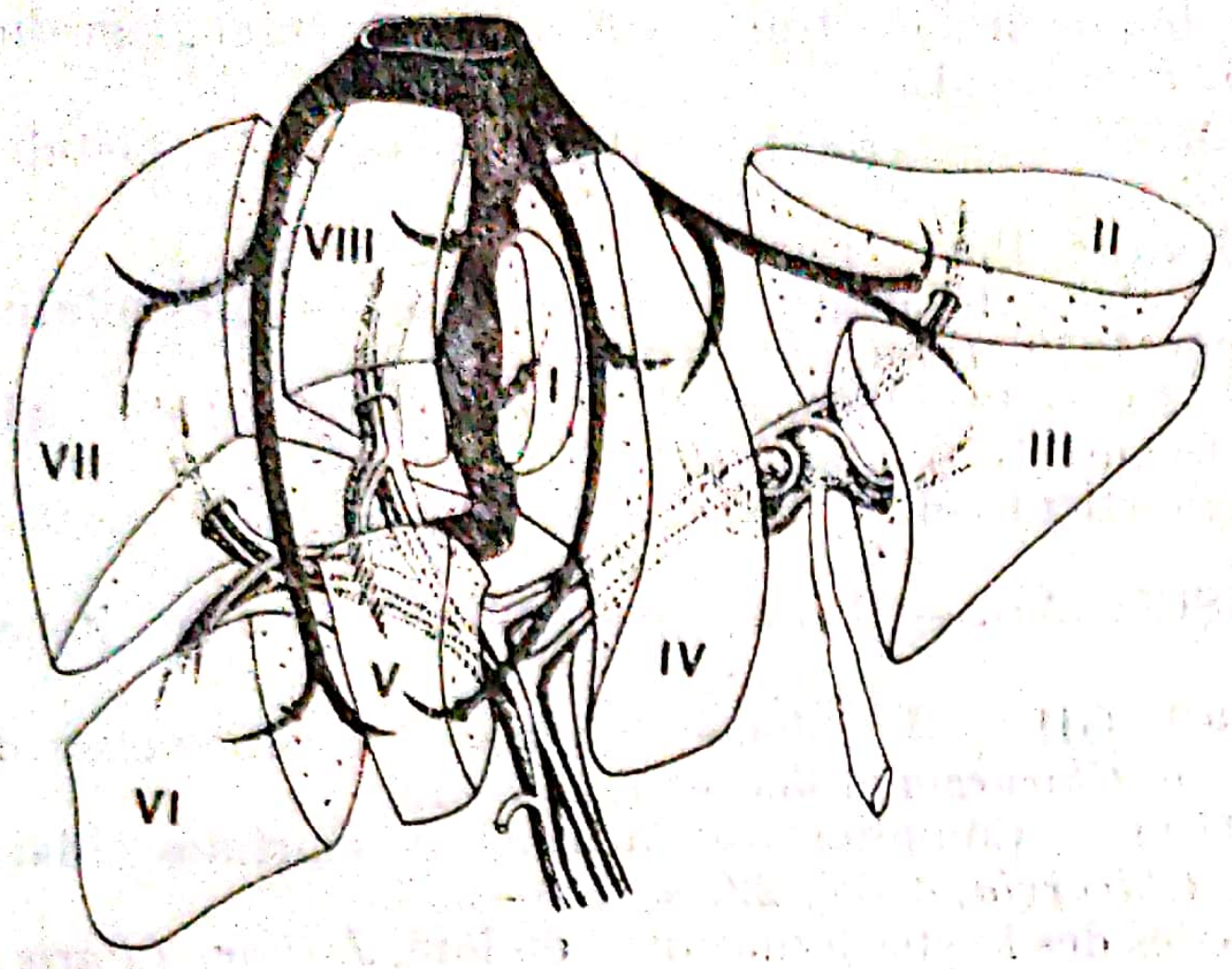

Fig. 13.37 — Distribuţia vascularizaţiei arteriale şi venoase (portă şi hepatică); segmentaţia ficatului.

13.3.1 TUMORILE BENIGNE

În majoritatea cazurilor tumorile benigne beneficiază de tratamentul chirurgical, de unde şi importanţa diagnosticului lor diferenţial cu neoplasmele hepatice. Tumorile hepatice benigne pot fi de natură parenchimatoasă (adenom, colangiohepatoadenom şi colangiom) sau mezenchimatoasă (angiom, limfangiom, fibrom, leiomion şi lipom). A fost adoptată, în general, clasificarea elaborată de Edmonson, Malt şi Robbins:

- Tumori epiteliale (adenom, chistadenom, papilom);
- Tumori mezodermale (hemangiom cavernos, angiom capilar, hemangioendoteliom infantil, diverse tumori mezodermale);
- Tumori mixte diverse (epiteliale, mezodermale, teratoame);
- Leziuni *tumor-like* (hiperplazia multiplă nodulară, necroza anoxică pseudolobulară, hiperplazia nodulară focală, hamartomul mezenchimal);
- Tumori ale capsulei Glisson şi ligamentului suspensor.

Tumorile primitive ale ficatului cu evoluţie benignă sînt solide şi chistice. Mai frecvent întîlnite sînt: adenoamele solide, adenoamele chistice şi angioamele.

(i) **Adenoamele solide.** *Clasificare:* anatomopatologic se disting mai multe forme: adenoamele solitare, disembriomul hepatic simplu, adenomul trabecular, colangiohepatoadenomul şi colangioamele benigne.

a) *Adenoamele solitare* apar macroscopic de dimensiuni variabile, ajungînd pînă la mărimea unui cap de făt. Ele îşi au originea în parenchimul hepatic şi tind să se exteriorizeze, apropiindu-se de una din feţele ficatului (fig. 13.38). Tumoarea exteriorizată este de cele mai multe ori sesilă, însă poate fi şi pediculată. Implantarea pediculului în ficat este întotdeauna largă. La periferia tumorii adenomatoase se găseşte o capsulă fibroasă care o închistează.

Aderenţa tumorii cu capsula este variabilă ca intensitate; uneori este vorba de un simplu contact care permite enucleaţia chirurgicală a tumorii; alteori aderența cu capsula este atît de strînsă încît numai rezecția hepatică poate realiza extirparea adenomului. Diferența de adeziune cu capsula fibroasă periadenomatoasă este, pînă la un punct, în legătură cu structura histologică a tumorii.



Fig. 13.38 — Adenom hepatic voluminos, lob drept — imagine scintigrafică.

b) *Disembriomul hepatic simplu* (adenomul solitar Lecène) format din celule epiteliale cu aspectul celulelor hepatice, grupate în lobi, prezintă un plan de clivaj foarte bun.

c) *Adenomul trabecular* este constituit din cordoane celulare pline fără nici o organizare lobulară. Neavînd plan de clivaj, enucleația este imposibilă. Acest tip de adenom are tendința la malignizare, cu recidivă locală și metastază intrahepatică.

d) *Colangiohepatoadenomul* (colangiohepatomul benign; hamartom) se individualizează prin aspectul său polinodular, cu zone chistice.

e) *Colangioamele benigne* apar sub formă de noduli mici, cu diametrul de 1—2 cm, adesea multipli și subcapsulari, fără simptomatologie, descoperiți cu ocazia unei laparotomii, putîndu-se confunda cu cancerul metastatic. Examenul histopatologic pune în evidență insule de epiteliu canalicular sub formă de cordoane sau tuburi, separate prin țesut conjunctiv fibros, precizînd astfel diagnosticul.

Studiul clinic. Tumoarea nu produce nici tulburări funcționale și nici insuficiență hepatică. În cazul adenomului sau hamartomului singurul simptom este prezența unei tumori hepatice sau „legate de ficat".

Examenele paraclinice. Cele mai importante sînt cele radiologice (splenoportografia și arteriografia selectivă), scintigrafia hepatică (care permite reperarea cu exactitate a leziunii, dar fără a preciza natura acesteia) și ecografia (care, de asemenea, nu stabilește caracterul benign-malign). Examenul histopatologic este singurul ce prezintă o valoare reală.

Diagnosticul este, în majoritatea cazurilor, o surpriză operatorie. Durerile, ce pot să apară în hipocondrul drept sau hepatomegalia cu evoluție insidioasă, nu sînt semne concludente pentru diagnostic.

Evoluția. Este legată de caracterul tumorii: disembrionul simplu se comportă ca o tumoare benignă; adenomul trabecular ca o tumoare malignă. Evoluția poate fi influențată de eventuala asociere a tumorii cu ciroza sau de apariția unei complicații ca hemoragie, o stare septică etc.

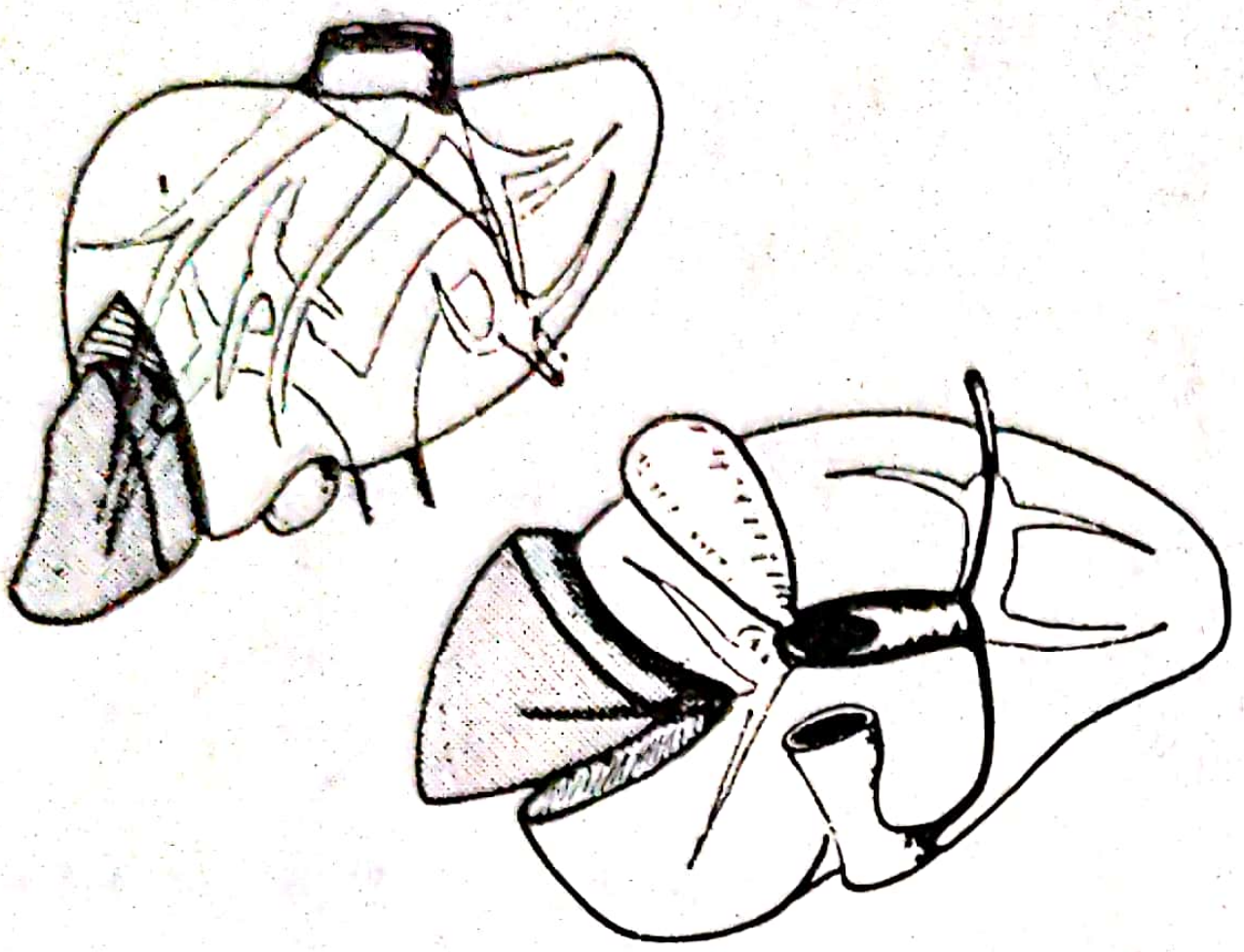

Fig. 13.39 — Rezecție hepatică cuneiformă.

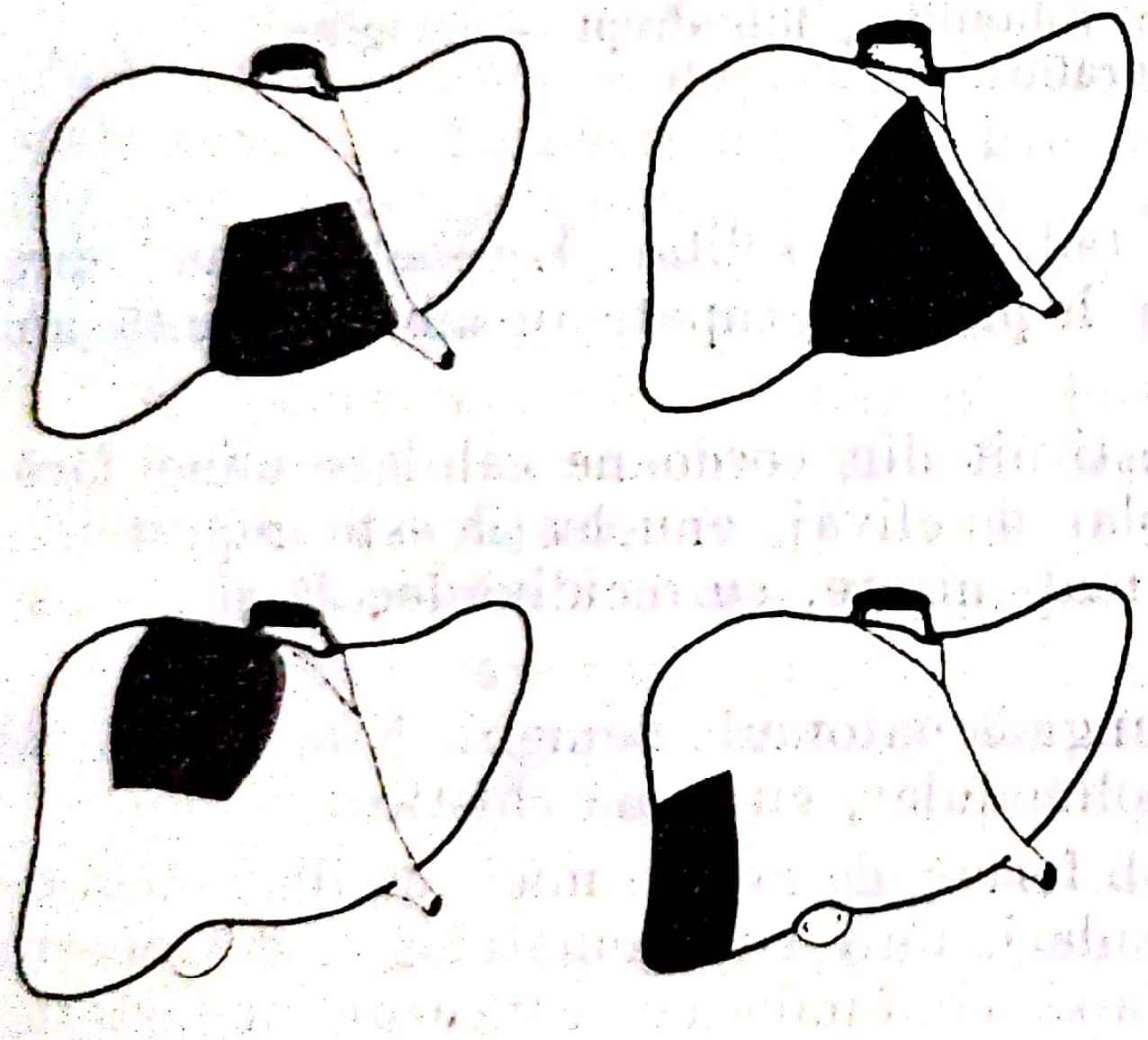

Fig. 13.40 — Diferite tipuri de segmentectomii (segmentul V, IV, VIII, VI).

Tratament. Dintre adenoamele solide beneficiază de tratament chirurgical adenoamele sesile; intervenția poate consta în enucleare sau hepatectomie parțială. Astfel de operații sînt practicate pe scară mai largă în prezent, datorită aprofundării bazelor anatomice și fiziopatologice ale chirurgiei hepatice.

Exereza hepatică va fi în raport atît cu localizarea și dimensiunea adenomului cît și în funcție de examenul histologic, știut fiind faptul că unele neoformații reprezintă forme de trecere între tumorile benigne și cele maligne. Exereza poate consta într-o hepatectomie parțială cuneiformă (fig. 13-39), lobectomie sau hepatectomie dreaptă sau stîngă (fig. 13-40; 13-41). De cele mai multe ori aceste intervenții necesită căi largi de abord, cum ar fi toracofrenolaparotomia. Rezultatele postoperatorii depind şi de competenţa şi experienţa chirurgului.

(ii) **Adenoamele chistice.** *Clasificare.* Din punctul de vedere anatomopatologic sînt descrise două forme: chistul mare solitar şi chisturile multiple.

a) *Chistul mare solitar* (adenomul chistic) este localizat mai frecvent în lobul drept al ficatului, dezvoltîndu-se central sau periferic; uneori poate fi găsit sub formă pediculată. Dimensiunile chistului sînt variabile, de la o portocală pînă la un cap de adult. Conţinutul chistului poate ajunge pînă la 10 litri lichid cu aspecte diferite. Peretele este subţire şi transparent, în unele părţi îngroşat şi scleros în altele. Obişnuit este separat de ţesutul hepatic printr-un plan de clivaj care favorizează extirparea chistului. Peretele este format dintr-o pătură internă epitelială şi una externă fibroconjunctivă în care se pot găsi insule de celule hepatice, cordoane epiteliale, cavităţi sau spaţii cu îmbrăcăminte epitelială, care explică unele recidive după exereza incompletă a chistului. Ficatul poate fi cirotic şi mic sau, mai rar, hipertrofiat.

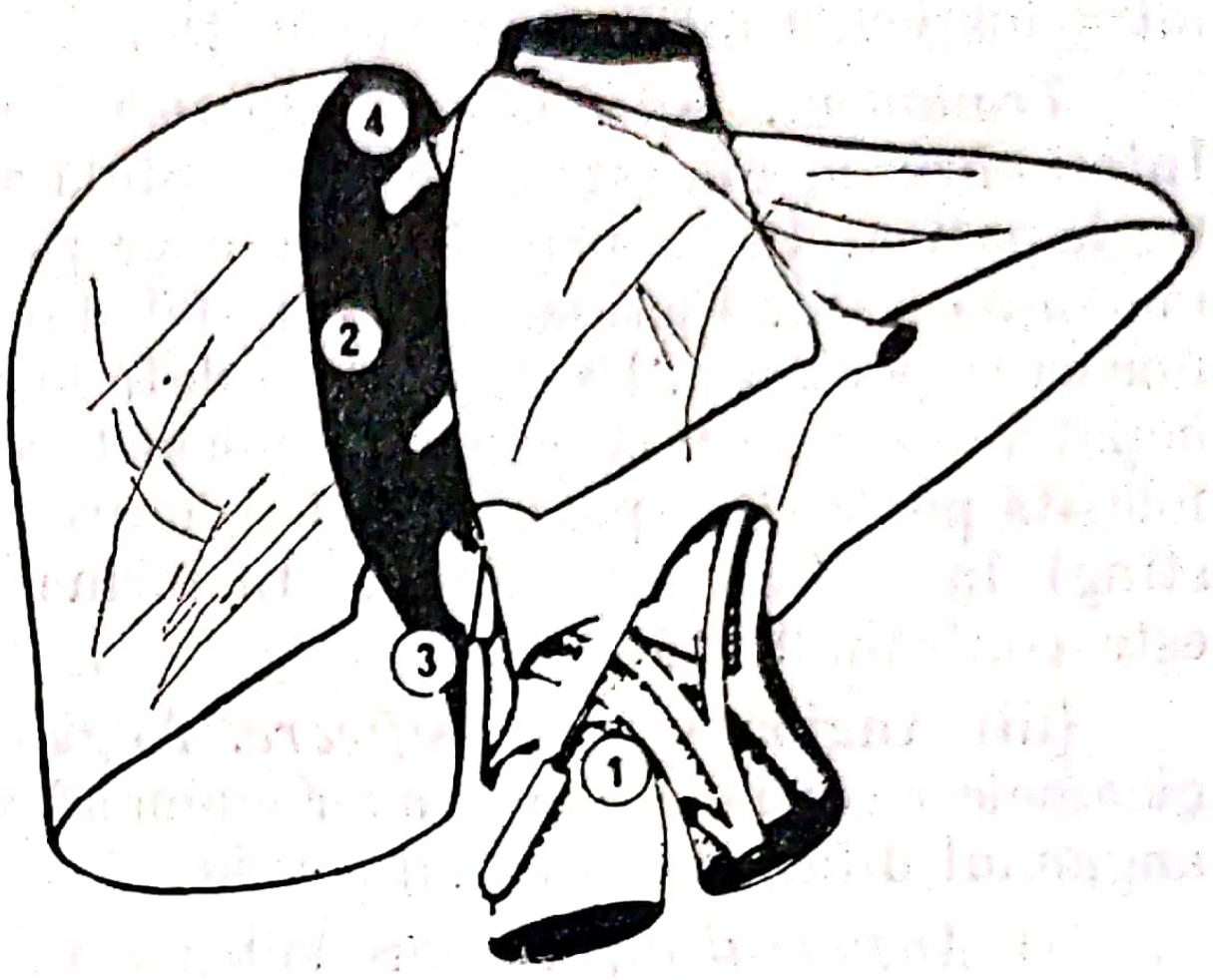

Fig. 13.41 — Lobectomie dreaptă sau stîngă prin abord mixt, scizural şi pedicular — 1) trunchiul venei porte; 2) ram arteră hepatică; 3) ramul lobar al venei porte; 4) ram venă suprahepatică dreaptă.

b) *Chisturile multiple* prezintă aceeaşi structură histologică întîlnită în formele solitare. Ele pot fi circumscrise (o aglomeraţie de chisturi) sau difuze (degenerescenţă chistică) ocupînd ficatul în întregime. Boala polichistică poate, uneori, evolua asociată cu o degenerescenţă polichistică a rinichilor (Brisbanc, 1856).

Chisturile ficatului, unice sau multiple, sînt chistadenoame biliare, care rezultă din dezvoltarea anormală a celulelor canalelor biliare intrahepatice. Ele apar mai frecvent la femei.

Studiu clinic. Boala evoluează mult timp asimptomatic. Semnele funcţionale, cînd apar, nu sînt caracteristice, ci semne de împrumut ca: dureri cu intensitate şi sediu variabil, tulburări digestive vagi, uneori tulburări determinate de compresiunea mecanică pe organele vecine (stomac, pedicul hepatic etc.).

Cînd tumoarea este palpabilă şi mică, netedă, regulată, rotundă, uneori fluctuentă, poate simula un chist hidatic. Dacă tumoarea este polichistică, mamelonată, poate sugera existenţa unei tumori chistice multiple a ficatului.

Examenele paraclinice folosite în stabilirea diagnosticului sînt: examenul radiologic simplu, tranzitul baritat care pune în evidenţă eventualele compresiuni exercitate asupra organelor cavitare (stomac, duoden, colon), angiografia şi colangiografia intravenoasă pentru precizarea devierilor vasculobiliare (Benet, 1964), scintigrama cu roz bengal radioactiv şi laparoscopia (Făgărăşanu, 1967).

Diagnosticul nu este întotdeauna ușor de făcut. De cele mai multe ori trebuie recurs la laparotomie exploratoare (Gerota). Examenul clinic, puncția exploratoare peroperatorie și examenul biopsic extemporaneu ajută diferențierea de: pseudochist, echinococoza alveolară, chistul zis epitelial, chistadenom, limfangiom, teratom și pseudochistul traumatic.

Evoluția adenomului chistic este de lungă durată și pe fondul unei stări generale satisfăcătoare, cu condiția să nu intervină o complicație ca hemoragia intrachistică, ruptura sau supurația.

Tratament. Adenoamele chistice beneficiază de tratament chirurgical. Intervenția ideală este extirparea totală a chistului prin enucleație, sau rezecție hepatică. În cazurile în care exereza este imposibilă, se poate recurge la marsupializare. Fistula creată astfel durează mult și deperdițiile biliare sînt uneori importante. Pentru prima dată la noi în țară I. Făgărășanu a practicat hepatectomia totală stîngă; colecistocolangiografia peroperatorie a fost folosită pentru a repera locul de reunire a celor două canale hepatice (drept și stîng) în placa glissoniană. În forma polichistică intervenția chirurgicală este contraindicată.

(iii) **Angioamele.** *Clasificare.* Angioamele ficatului (hemangioamele, angioamele cavernoase sau cavernoamele) se prezintă sub două tipuri diferite: angiomul difuz și angiomul solitar.

a) *Angiomul difuz* apare sub forma unei veritabile telangiectazii diseminate a ficatului. Ficatul poate să fie de dimensiuni normale, dar cu un aspect neomogen, hemoragic, sau poate să ia aspectul de masă turgescentă colorată purpuriu. Angiomul difuz poate prezenta și alte localizări ca: ovar, rinichi, tegumente etc.

b) *Angiomul solitar* (angiomul cavernos) constituie o tumoare localizată cel mai frecvent în lobul stîng hepatic.

Anatomopatologic se pot diferenția patru forme de angiom:

— hemangiomul cavernos (cel mai frecvent). se caracterizează prin lacune vasculare mari și stromă redusă;

— hemangiomul capilar, în care predomină stroma, vasele fiind cu un lumen foarte redus;

— hemangiomul schiros, cu stromă bogată și cavități vasculare colabate;

— hemangioendoteliomul, care se situează la zona de trecere către tumoarea hemoangioblastică malignă.

Aceste tumori sînt situate pe una din fețe sau pe marginea anterioară a ficatului. Adesea sesile, ele sînt și pediculate sau îmbracă forma unui burete unit cu ficatul printr-un pedicul.

Pe secțiune leziunea are un aspect spongios, cu benzi de țesut conjunctiv care separă lacune pline cu sînge.

În general, tumoarea nu este încapsulată și se găsesc chiar insule angiomatoase aberante în țesutul hepatic sănătos.

Majoritatea autorilor consideră că angiomul este o neoformație datorită proliferării țesutului reticuloendotelial al ficatului, ce poate evolua către malignitate. Forma malignă a neoplaziei endoteliale este denumită variabil: sarcom endotelial, endotelioblastom, angioblastom, angiosarcom, angiom malign etc.

Studiu clinic. Întrucît cele mai multe angioame sînt mici și inofensive, tabloul clinic este diferit. Ele reprezintă, aproape invariabil, observații incidentale, făcute în cursul explorărilor chirurgicale sau la necropsie.

De cele mai multe ori, primul semn este prezența unei tumori abdominale voluminoase, care poate determina tulburări digestive ușoare, vagi dureri abdominale, anorexie, pierdere în greutate, compresiuni pe organele vecine etc.



Fig. 13.42 — Hemangiom hepatic difuz drept — imagine scintigrafică.

Două sînt însă complicațiile specifice: insuficiența hepatică și ruptura cu hemoragie intraperitoneală.

Examenele paraclinice. Pentru stabilirea naturii tumorii hepatice cele mai importante explorări sînt: radiografia abdominală pe gol cu pneumoperitoneu, tranzitul baritat, splenoportografia, scintigrama hepatică (fig. 13.42) și laparoscopia.

Diagnosticul. Perceperea tumorii nu poate fi posibilă decît atunci cînd a atins un volum foarte mare. Și atunci diagnosticul este de „tumoare hepatică". Laparoscopia sau laparotomia exploratorie va preciza diagnosticul.

Evoluția. Este influențată de extinderea și mai ales de natura histologică a angiomului. În cazul leziunilor benigne, chiar voluminoase, implicațiile severe sînt rare. Există pericolul hemoragiei, mai ales în cazul unui traumatism asupra ficatului purtător al unui angiom voluminos. Hemoragia poate fi în același timp și manifestarea inițială și cea fatală.

Angiomul malign are evoluție rapid fatală.

Tratament. De obicei angioamele hepatice nu necesită și nici nu beneficiază de terapeutică (L. Schiff). Nici tratamentul chirurgical nu este întotdeauna posibil, el fiind chiar contraindicat în angioamele diseminate, voluminoase și centrale. Uneori aceste tumori beneficiază de radioterapie (Ray).

Angioamele pediculare pot fi rezecate cu condiţia prevenirii hemoragiei din patul hepatic. În cazul angioamelor mici şi superficiale se poate practica hepatectomia parţială (fig. 13.43, 13.44).

Mai recent au fost obţinute rezultate în chirurgia angiomului hepatic difuz prin ligatura arterei hepatice (Rake, 1970, Ton That Tung etc.). Ligatura arterei hepatice proprii a ficatului nu este urmată de necroză ci, dimpotrivă, de o diminuare importantă a volumului ficatului, cu ameliorarea substanţială a stării generale, rezultate care se menţin mai mulţi ani (D. Burlui).

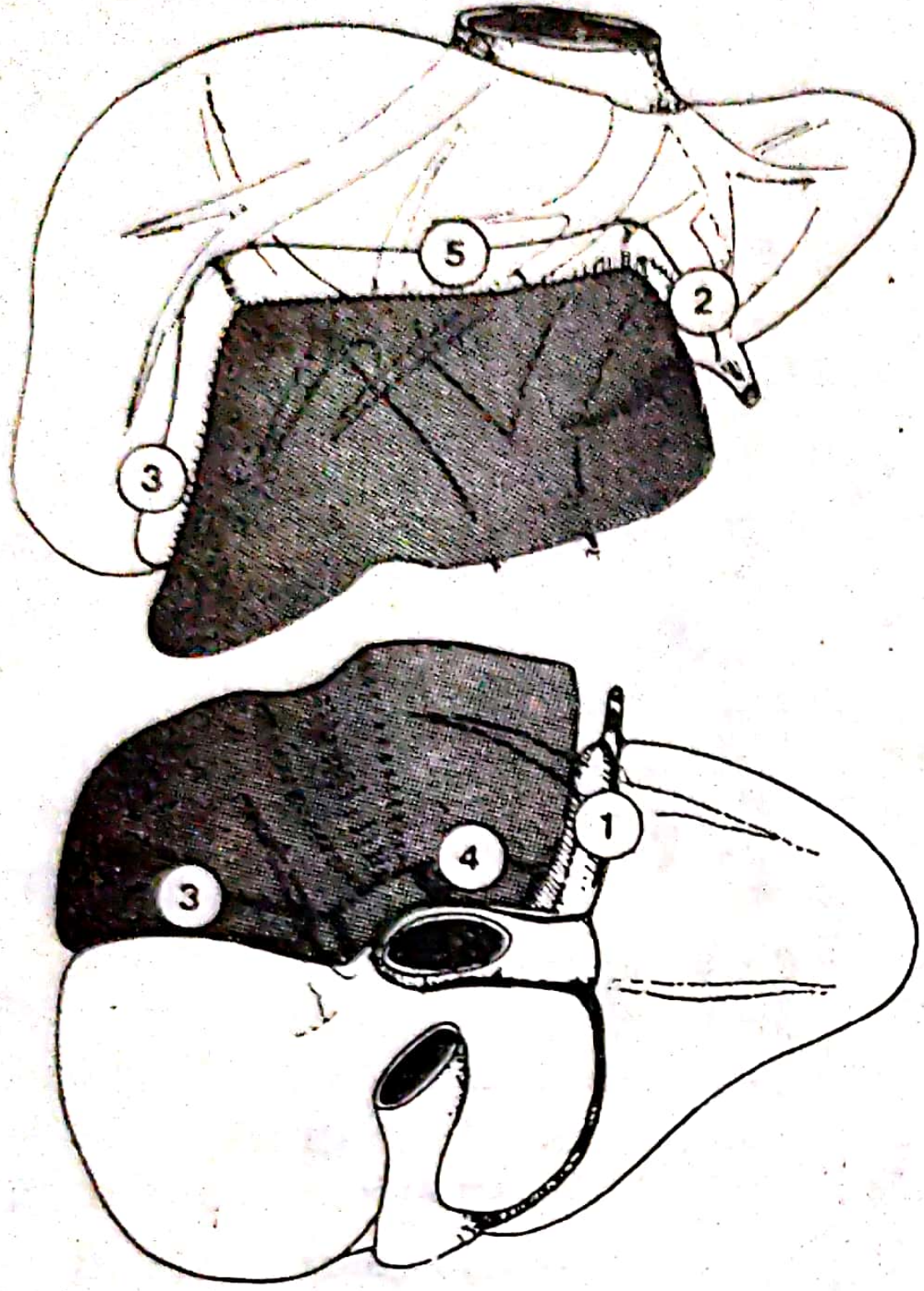

Fig. 13.43 — Hepatectomie atipică.

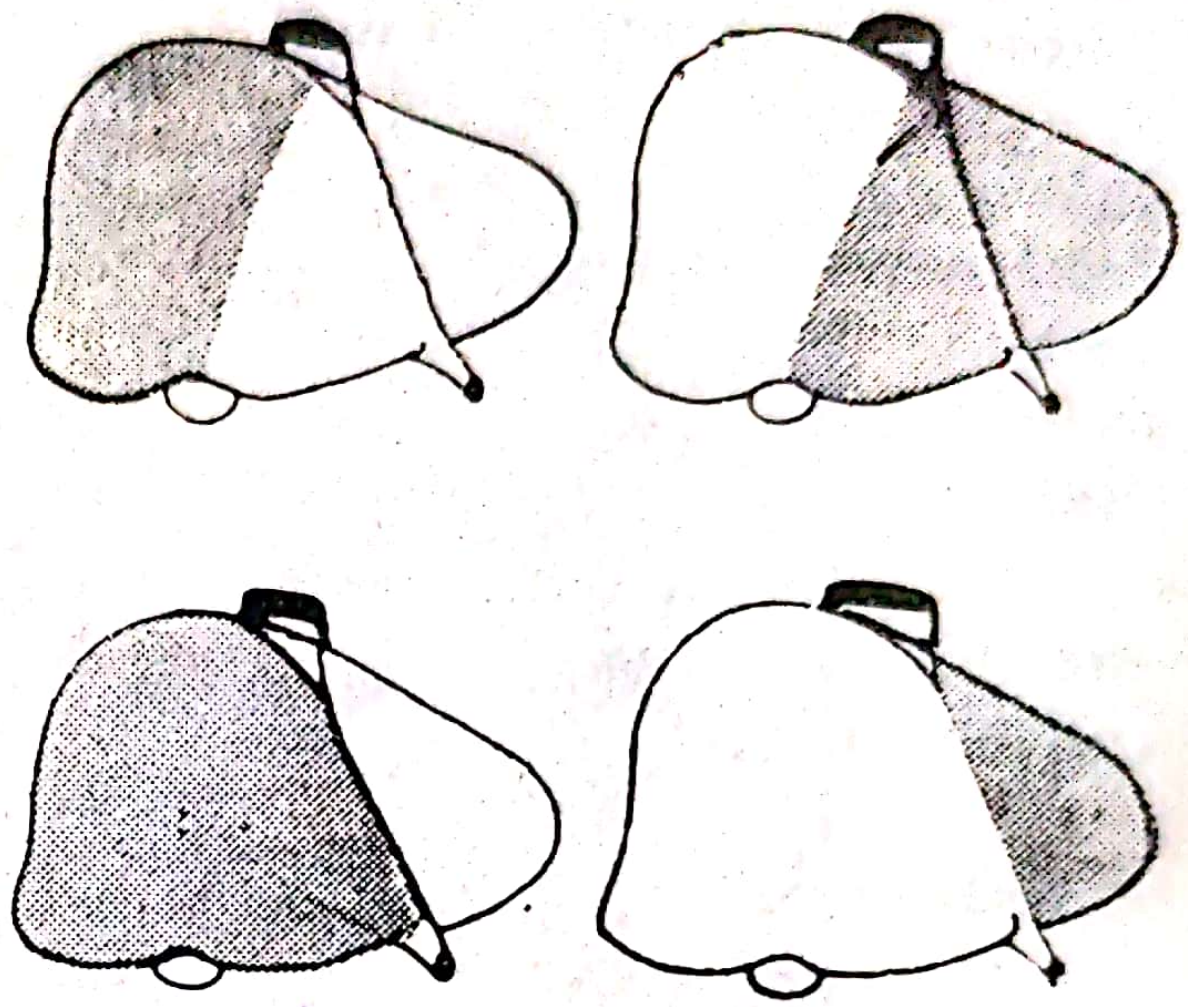

Fig. 13.44 — Bi- şi trisegmentectomii.

13.3.2 TUMORILE MALIGNE

Tumorile maligne ale ficatului sînt puţin influenţate prin terapie, totuşi recunoaşterea lor mai ales precoce este de mare importanţă avînd în vedere eventuala indicaţie operatorie. Ele pot fi primitive sau secundare.

(i) **Tumorile maligne primitive.** *Clasificare.* Neoplasmele primitive pot fi: parenchimatoase, ductale şi combinate (parenchimatoase şi ductale).

Macroscopic, tumoarea este dură, nodulară, delimitată de o capsulă fibroasă. Anatomopatologic se disting formele: hepatomul malign, colangiomul malign şi hepatocolangiomul (forma complexă).

a) *Hepatomul malign.* Macroscopic, tumoarea poate prezenta trei forme: forma masivă, caracterizată prin prezenţa unei tumori unice care poate să ocupe un întreg lob hepatic; forma nodulară, alcătuită din mai mulţi noduli, dar care nu atinge dimensiunile celei precedente; forma difuză, denumită şi ciroză carcinomatoasă.

Microscopic, hepatomul este format din celule ce amintesc hepatocitul normal, cu importante anomalii nucleare. Stroma este de tip endocrinoid, dar, cîteodată, îmbracă un aspect schiros, cu dispariţia elementelor epiteliomatoase. Uneori există dificultăţi histologice în diferenţierea nodulului tumoral de nodulii de regenerare din ciroză.

b) *Colangiomul malign*. Macroscopic tumoarea nu are caracteristici proprii. Apare ca o tumoare unică, mare, relativ omogenă, galbenă-cenuşie, care simulează carcinomul metastatic. Consistenţa tumorii este mult mai mare ca a hepatomului.

Microscopic colangiomul este format din celule mici, cu nucleu voluminos şi prezentînd o mucosecreţie apicală. Acestea se pot aşeza în formaţiuni canaliculare, amintind canalele biliare intrahepatice. Există o asemănare histologică foarte strînsă cu tumorile căilor biliare extrahepatice, creînd dificultăţi în excluderea punctului de plecare extrahepatic.

c) *Hepatocolangiomul*. Reprezintă forma combinată a celor două precedente. Macroscopic leziunea este asemănătoare hepatomului, fără ca diferenţierea să fie uşoară.

Microscopic este greu de precizat originea parenchimatoasă sau canaliculară a tumorii. Celulele tumorale din focar pot avea aspect parenchimatos la o extremitate şi ductal la cealaltă extremitate.

Studiu clinic. Subiectiv, bolnavii se plîng de o stare de astenie care se agravează treptat, inapetenţă, balonări, greţuri, stări febrile inexplicabile.

Examenul obiectiv poate pune în evidenţă prezenţa hepatomegaliei (semnalată uneori chiar de bolnavi), a durerii la nivelul hipocondrului drept cu iradieri în epigastru sau regiunea lombară. Icterul nu este întotdeauna intens, însă are valoare diagnostică importantă, fiind prezent aproximativ la 50% dintre bolnavi. Ascita o întîlnim de cele mai multe ori, în formele avansate de boală, şi poate fi datorită fie diseminării peritoneale a celulelor neoplazice, fie unei hipertensiuni portale prin tromboză neoplazică a trunchiului portal şi chiar a ramurilor portale intrahepatice.

Neoplazia mai trebuie suspectată în cazul unui bolnav cu ciroză lent-evolutivă, la care survine o agravare rapidă, neexplicabilă, a tabloului clinic. În acest sens autorii s-au străduit să ajute pe clinician în stabilirea unui diagnostic precoce, individualizînd forme clinice particulare, ţinînd seama de dominanta clinică evolutivă, cele mai des întîlnite în practică fiind: forma tumorală, forma febrilă, forma cirotică şi forma atipică.

Investigaţiile paraclinice. Datele de laborator descoperă anemie de grade diferite şi leucocitoză (10.000/mm^3 cu 80% neutrofile). Apariţia unei leucocitoze la un cirotic cu leucopenie este semnificativă pentru o degenerescenţă malignă. Probele hepatice, indicele de protrombină, bilirubinemia nu sînt modificate caracteristic. Puţin mai semnificative sînt diminuarea glicemiei şi creşterea fosfatazelor alcaline.

Examenul radiologic. Radiografia simplă a ficatului arată modificări de formă şi volum ale opacităţii hepatice, suficient de demonstrative atunci cînd imprimă şi modificări ale conturului diafragmului (pneumoperitoneul creşte valoarea radiografiei prin imaginile de contrast pe care le oferă şi prin separarea diafragmului de ficatul tumoral).

Pentru individualizarea tumorilor hepatice, splenoportografia are o mare importanţă, indicînd mărimea şi localizarea leziunii. Cînd este situată în zonele centrale ale ficatului, o tumoare, chiar de dimensiuni moderate, apare în cele două faze ale progresiunii substanţei de contrast. În faza de „vasogramă" se pot observa amputaţia unor ramuri, deplasări şi îngustări vasculare împrejurul leziunii, cu formare de zone avasculare. În faza de „hepatogramă" se observă leziunea. În cazul tumorilor multiple, zonele avasculare corespund localizării lor. În cazul tumorilor mari, zonele avasculare pot să ocupe o parte importantă din ficat.

Splenoportografia nu este de ajutor în diagnosticul diferențial dintre cancerul primitiv al ficatului și tumoarea metastatică.

Arteriografia și flebografia nu sînt examene de rutină și nici nu dau întotdeauna rezultatele scontate.

Laparoscopia oferă imagini caracteristice unui ochi avizat: imagini sub forma unor „pete de lumînare" pe suprafața ficatului, noduli albicioși duri sau pseudochistici, o masă tumorală enormă, unică și cu suprafața polilobată, uneori pseudochistică.

Puncția-biopsie hepatică poate contribui la precizarea diagnosticului histopatologic al unei tumori hepatice, însă ea prezintă și unele inconveniente și anume: este contraindicată la bolnavii cu tulburări de coagulare sanguină; fragmentul hepatic recoltat prin puncție-biopsie nu este întotdeauna caracteristic; după puncția-biopsie hepatică se pot înregistra accidente grave (hemoragie sau biliragie); nu are valoare în stabilirea unui diagnostic precoce.

Puncția-biopsie sub control laparoscopic dă rezultate mult mai bune și mai puține riscuri.

Scintigrafia poate fi utilă. Pentru a fi decelabilă, tumoarea trebuie să aibă cel puțin 2,5 cm în lobul drept și 1,5 cm în cel stîng. Tumorile situate la 10 cm adîncime trebuie să aibă minimum 10 cm diametru.

Diagnosticul. Nu este ușor de stabilit. Manifestările clinice, ascita, anemia, starea de slăbiciune, splenomegalia etc. pot fi ușor atribuite cirozei. Sînt sugestive, în prezența semnelor de mai sus, durerile situate în abdomenul superior, sensibilitatea hepatică, ascita hemoragică, hemoragia intraperitoneală bruscă, tumoarea palpabilă în abdomen, febra neexplicabilă etc.

Evoluția. Este nefavorabilă. Majoritatea bolnavilor mor în primul an de la debutul bolii. Moartea survine datorită metastazelor, trombozei venei porte, insuficienței hepatice, hemoragiei intraperitoneale sau infecției supraadăugate cașexiei.

Tratament. Chimioterapia și radioterapia cu cobalt radioactiv au dat rezultate neînsemnate.

Cu riscul unor hemoragii, greu de stăpînit, încercările de exereză a tumorii au avut o serie de succese. Prima intervenție de acest fel a fost făcută de Schrader în 1980. La noi în țară I. Bălăcescu, A. Jianu și T. Ionescu au făcut primele rezecții hepatice atipice. Primele exereze hepatice reglate aparțin lui Th. Burghele, I. Făgărășanu, apoi lui D. Burlui, D. Gerota, C. Andreoiu, Șt. Ciobanu, M. Stăncescu și alții.

Ligatura arterei hepatice poate fi urmată, în unele cazuri, de rezultate satisfăcătoare. Ton That Tung, în 12 cazuri de ligaturi (3 ale hepaticei comune și 9 ale hepaticei proprii) a obținut ameliorări nete.

(ii) **Tumorile maligne secundare.** Metastazarea în ficat a tumorilor primitive din organism provin, de cele mai multe ori, din tractul digestiv (fig. 13.45, 13.46) pancreas, veziculă biliară, plămîn, mamelă, aparat uro-genital, ochi, glanda suprarenală și splină. Celulele (fig. 13.47) tumorale sînt vehiculate în ficat, în majoritatea cazurilor, pe cale vasculară, vena portă fiind drumul de elecție. În cazul neoplaziilor pulmonare celulele canceroase ajung în ficat pe calea arterei hepatice. Progresiunea retrogradă prin limfatice

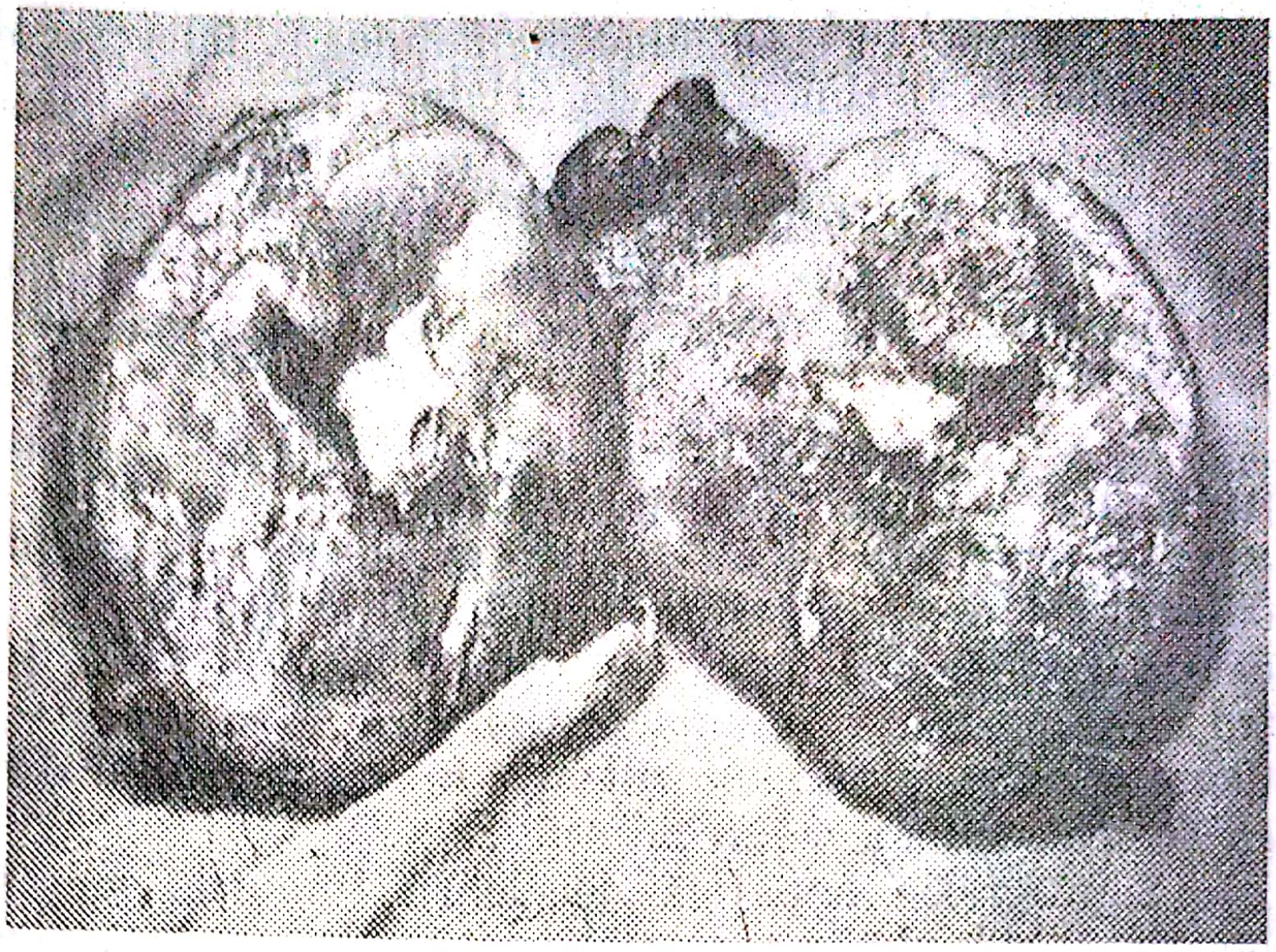

Fig. 13.45 — Neurinom hepatic secundar unei leziuni gastrice similare — piesă de rezecție hepatică.

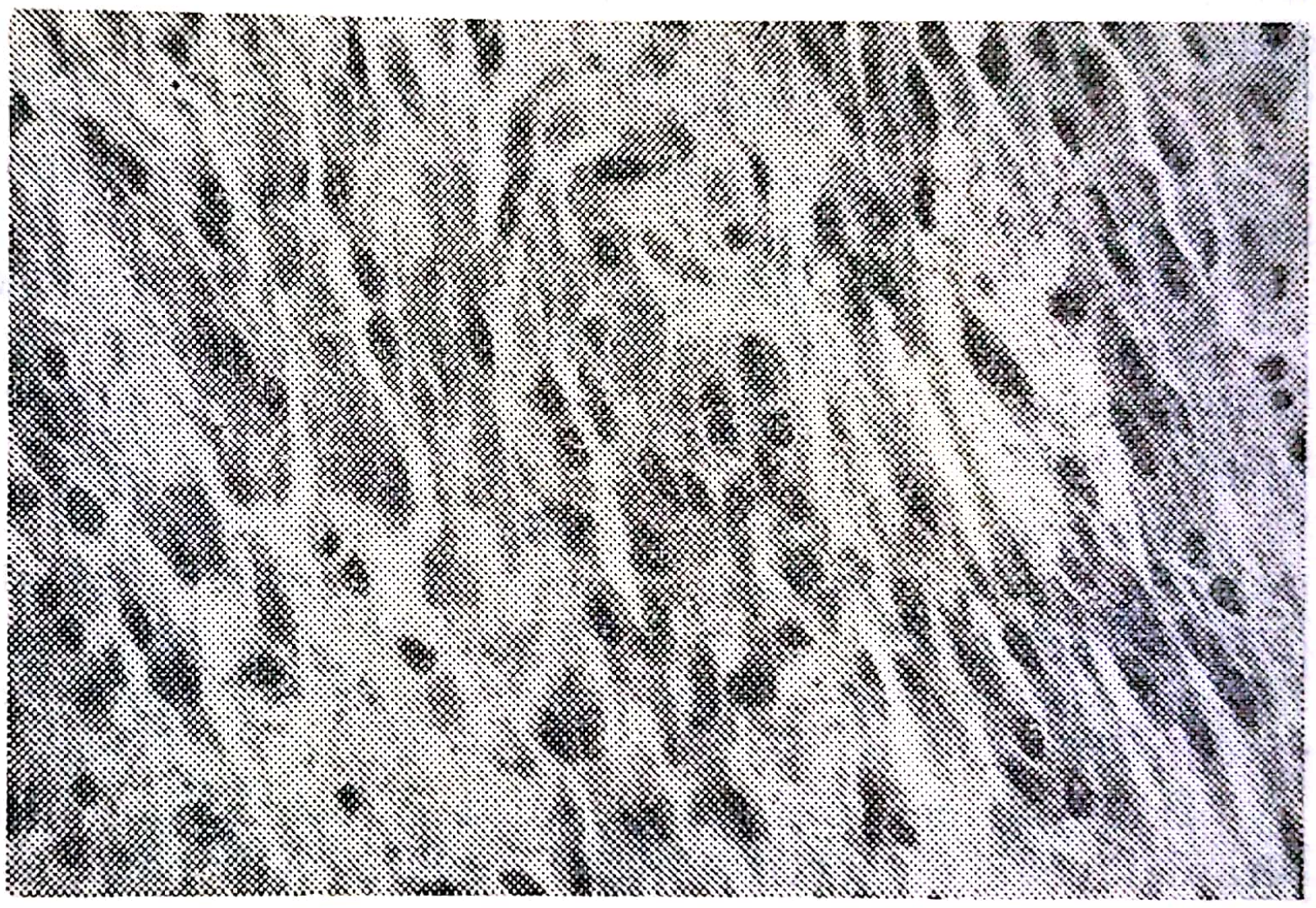

Fig. 13.46 — Imaginea histologică a aceluiași caz (tipul Antoni B).

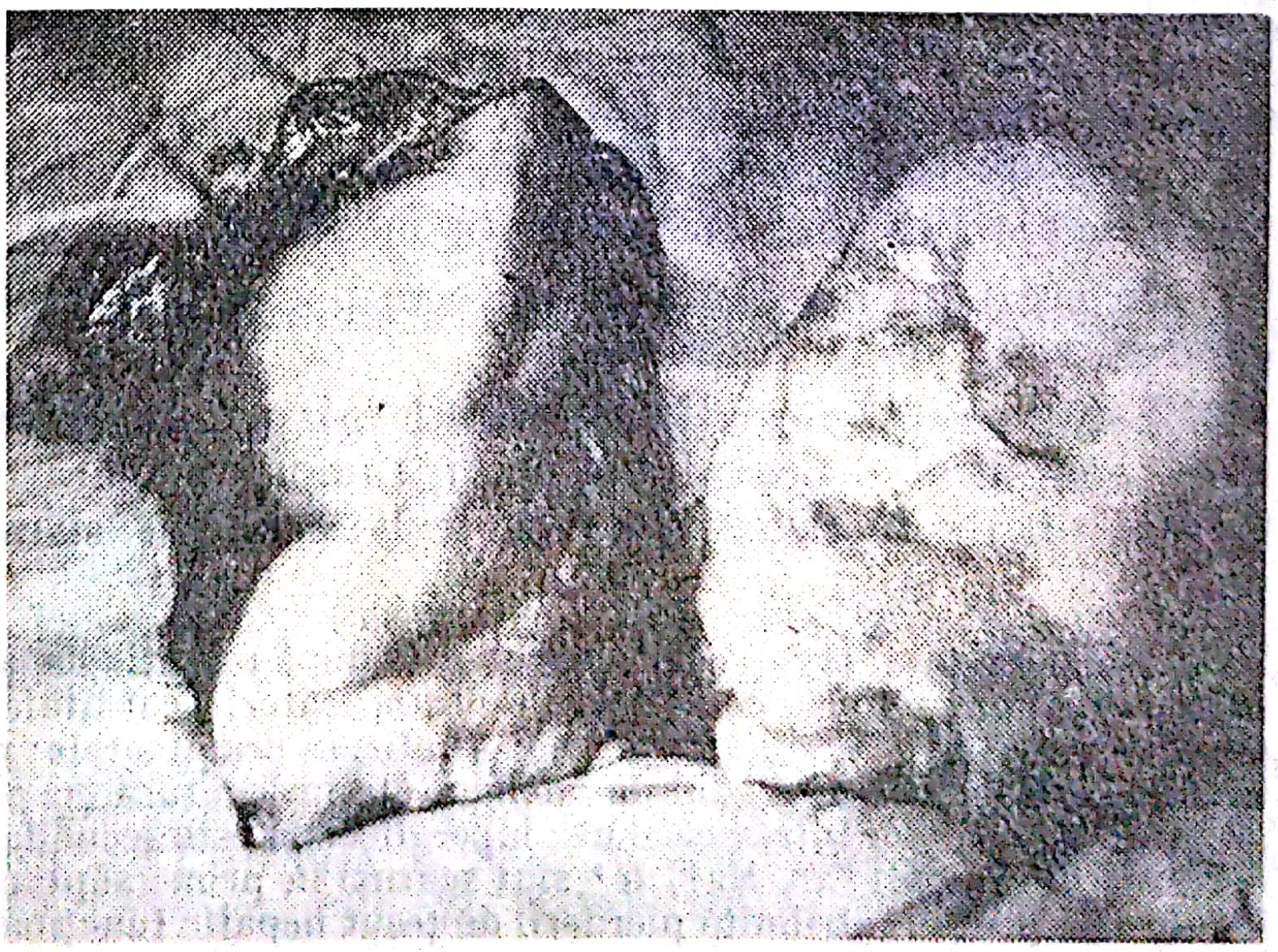

Fig. 13.47 — Hemangiosarcom hepatic (metastază de hemangiosarcom splenic).

este mai rară. Aspectul anatomopatologic, microscopic, al tumorii secundare reproduce fidel tumoarea de origine.

Studiu clinic. De obicei, în cursul unui examen atent general se descoperă o masă tumorală hepatică, care evoluează ca rezultat al unei metastaze pornite de la un cancer al tubului digestiv. Uneori, metastaza domină într-un tablou clinic, încît tumoarea primară este descoperită de-abia prin laparotomie sau la necropsie.

Investigațiile paraclinice. Laparoscopia este foarte utilă pentru diagnostic, permițînd o biopsie dirijată.

Arteriografia selectivă poate pune în evidență plaje rotunde de hipervascularizație, diseminate în parenchimul hepatic, sau zone de hipovascularizație, care dau imagini lacunare în timpul hepatografiei. Literatura subliniază faptul că importanța vascularizației variază în raport cu tipul histologic al tumorii primare (astfel, metastazele hipernefromului sînt mult mai vascularizate ca acelea ale cancerului bronșic).

Scintigrafia hepatică decelează tumorile metastatice sub forma unor noduli „reci", al căror diametru nu trebuie să măsoare, după unii autori, mai puțin de 3 cm.

Laparotomia exploratoare sau explorarea atentă a ficatului în timpul unei intervenții pentru altă localizare neoplazică pot depista unul sau mai mulți noduli hepatici.

Numai biopsia poate elimina erorile de diagnostic.

Diagnostic. Clinic este foarte greu de pus. Scintigrafia hepatică și laparotomia exploratorie pot depista formațiunea tumorală. Biopsia precizează diagnosticul.

Evoluția. Este legată de stadiul cancerului dezvoltat la distanță cît și de urmările determinate de creșterea tumorii metastatice în ficat.

Tratament. În tumorile metastatice s-au încercat perfuzii de antimitotice fie prin artera hepatică, fie prin vena ombilicală repermeabilizată (D. Burlui și Gh. Teju).

Produsul cel mai întrebuințat a fost 5-fluorouracilul (asocierea chimioterapiei locale cu corticoterapia a reușit să frîneze, uneori, dezvoltarea metastazelor).

În 1966 Wartaru Mori a practicat într-un cancer gastric cu metastaze hepatice ligatura arterei hepatice.

În 1968 Bengmark raportează 25 de dezarterializări pentru tumori secundare ale ficatului cu rezultate mediocre.

În prezența unei tumori unice se poate face tratament chirurgical: enuclearea sau enucleare-rezecție.

S-au încercat rezecții hepatice largi pentru metastaze localizate în lobul drept sau stîng al ficatului. Uneori, tumoarea metastatică poate fi extrasă în timpul unei reintervenții de control oncologic sistematic *(second-look)*.

De menționat, perturbările metabolice după rezecție hepatică majoră care sînt determinate de staza biliară, complicațiile postoperatorii, cantitatea de ficat restant. Pe baza experienței acumulate pînă în prezent se afirmă următoarele: rezecția hepatică nu perturbează funcțiile renale; gradul de anemie este în legătură cu pierderile peroperatorii și cu prezența agregatelor intravasculare; hiperglicemia este secundară reechilibrării și nu întinderii rezecției; ionii Cl^-, Na^+, K^+ sînt scăzuți în prima săptămînă postoperator (scăderea ionului K^+ poate fi atribuită pierderii de țesut hepatic funcțional); calcemia nu este modificată, în timp ce experimental ea prezintă valori scăzute; creşterea bicarbonaţilor şi hipokalemia traduc o alcaloză imputabilă îndeosebi perfuziilor de lactat; hiperbilirubinemia este condiţionată de mai mulţi factori: reducerea masei celulare hepatice, distrugerea crescută a globulelor roşii transfuzate, insuficienţa funcţională a ficatului restant (aceşti diferiţi factori explică, de asemenea, faptul că TGP, fosfatazele alcaline şi glutamiltranspeptidaza — care sînt crescute în bolile hepatobiliare — sînt scăzute după hepatectomie); testul la timol este, în general, perturbat, în cea de-a doua perioadă postoperatorie; hepatoglobina, după o scădere precoce, revine la un nivel uşor superior normalului; colesterolul rămîne scăzut timp de trei săptămîni (diminuarea sintezei, reducerea aportului şi a resorbţiei intestinale din cauza drenajului biliar); electroforeza proteinelor indică o scădere a tuturor globulinelor în perioada postoperatorie imediată (absenţa scăderii serumalbuminei este datorită perfuziilor pre- şi postoperatorii administrate sistematic); diferitele fracţiuni revin la normal către săptămîna a treia (gamma-globulina creşte însă mult peste normal); hipoproteinemia constatată merge paralel cu hipoosmolaritatea (aceasta este consecinţa reducerii sintezei proteice de către ficatul restant, deperdiţiei proteice per- şi postoperatorii, creşterii nevoilor în acizi aminaţi necesari regenerării hepatice); hiperglobulinemia posthepatectomie ar fi indusă de celulele hepatice pe cale de degenerescenţă; tulburările funcţionale şi enzimatice după rezecţiile hepatice întinse au arătat că hipertransaminazemia nu este direct proporţională cu masa ficatului rezecat, ci invers proporţională cu durata operaţiei (volumul perfuziilor nu intervine în scăderea transaminazelor; în schimb, drenajul biliar, prin scăderea presiunii intracanalare, diminuează indiscutabil activitatea enzimatică; dimpotrivă, acestea nu influenţează hiperbilirubinemia postoperatorie, care depinde de importanţa rezecţiei hepatice); absenţa corelaţiei dintre timpul de revenire la normal a transaminazelor şi întinderea rezecţiei hepatice subliniază slaba acţiune a ficatului asupra eliminării acestor enzime.

BIBLIOGRAFIE SELECTIVĂ

ALEXIU O. *şi colab.* — Hepatomul malign, *Chirurgia*, 1977, *26*, 3, 320—325.

BENGMARK S. — *Chirurg.*, 1968, *39*, 7, 309—317.

BIGOT R. — *J. Radiol. Electrol.*, 1970, *52*, 11, 687—690.

BIVETTI J. — *Schw. Med. Wschr.*, 1970, *100*, 36, 1541.

BRASFELD A.R. *şi colab.* — Major hepatic resection for malignant neoplasm of the liver, *Ann. Surg.*, 1972, *176*, 2, 171—177.

CONSTANTINESCU C. — Neuroblastom gigant primitiv hepatic, *Rev. Morf. Norm. şi Patol.*, 1968, *13*, 5, 3268—3279.

FĂGĂRĂŞANU I. *şi colab.* — Surgery of the liver and intrahepatic bile ducts, Edit. Academiei RSR, 1972.

FĂGĂRĂŞANU I. — Probleme de chirurgie şi de anatomie clinică, Edit. Academiei RSR, 1983.

GEROTA D. — Actualităţi în chirurgia ficatului şi a căilor biliare, în „Progrese recente în disciplinele chirurgicale“, Edit. medicală, Bucureşti, 1969, pag. 105—113.

KUCINSKI G.A., ASEKRITOVA A. — Arteriografia în leziunile tumorale ale ficatului, *Vestn. Roentghenol. Radiol.*, 1970, *45*, 4, 60—66.

KUSNIR I.N. — Ligatura arterei hepatice în tratamentul tumorilor hepatice, *Hirurgya*, 1975, 1, 140—144.

PAPAZIAN A. — Fibrosarcomul primitiv al ficatului, *Gastroenterol. Clinic. Biol.*, 1978, *2*, 8—9, 689—695.

POSTEUCĂ M. — Hemangiom hepatic şi simplu ulcer gastric sîngerînd, *Rev. Med. Chirurg.* (Iaşi), 1973, *79*, 2, 369—372.

SETLACEC D. *şi colab.* — Tumorile hepatice benigne, *Chirurgia*, 1981, *30*, 4, 241—248.

ŞUTEU I. — Hepatectomie reglată stîngă pentru hemangiom cavernos, *Chirurgia*, 1967, *16*, 4, 345—351.

STĂNCESCU M., PLEŞCA I., CONSTANTINESCU M. — Valoarea şi limitele scintigrafiei hepatice în patologia chirurgicală hepato-biliară, *Chirurgia*, 1973, *22*, 7, 649—662.

STĂNCESCU M., POPOVICI A., CRISTEA L. — Consideraţii asupra unui număr de 41 de rezecţii hepatice, *Chirurgia*, 1975, 24, 2, 105—112.

13.4. ABCESELE FICATULUI

N. ANGELESCU

13.4.1 Abcesul hepatic cu piogeni — 828
13.4.2 Abcesul hepatic amibian — 834
Bibliografie selectivă — 837

Abcesele ficatului sînt afecțiuni de o deosebită gravitate datorită pluralității agenților etiologici, dificultăților de diagnostic precoce, complicațiilor de care sînt grevate, tratamentului susținut pe care îl necesită și prognosticului rezervat sub care evoluează. Față de atitudinile, de multe ori contradictorii, din literatura medicală noțiunea de „abces al ficatului“ este încă greu de definit. Se consideră că *abcesul hepatic reprezintă o colecție purulentă, delimitată de restul parenchimului indemn prin țesut hepatic, transformat sau printr-un înveliș fibros.*

Abcesele ficatului se clasifică după mai multe criterii:

a) După etiologie, ele pot fi produse de germeni piogeni *(abcesele cu piogeni)* sau de paraziți *(abcesul amibian);*

b) După modalitatea apariției, abcesele hepatice sînt fie *primitive* (ale căror cauze rămîn, de cele mai multe ori, necunoscute) fie *secundare* unor infecții generale, regionale sau hepatobiliare;

c) După localizare, se deosebesc abcese ale lobului drept, lobului stîng, ale domului, abcese profunde sau abcese superficiale;

d) După evoluție, abcesele ficatului pot fi *supraacute*, *acute* și *cronice*.

Deoarece diagnosticul, evoluția și tratamentul abceselor hepatice prezintă unele particularități, îndeosebi funcție de etiologie, se vor descrie inițial abcesele cu piogeni (cele mai frecvente la noi în țară) și apoi cele amibiene.

13.4.1 ABCESUL HEPATIC CU PIOGENI

Abcesul hepatic cu germeni piogeni a fost descris pentru prima dată de R. Bright (1836) în cadrul sindromului icteric. În 1898, Dieulafoy notează incidența lor în legătură cu apendicita acută și definește „ficatul apendicular“ iar în 1938 Ocshner face o trecere în revistă a acestora, din literatura de pînă atunci. Publicațiile ulterioare s-au axat asupra investigațiilor moderne de diagnostic și tratament.

(i) **Etiopatogenia** abceselor hepatice rămîne încă obscură, în unele privințe.

Frecvența lor nu este mare. Raportată la numărul de internări ea este cuprinsă între 0,004—0,016%; la numărul de intervenții chirurgicale este între 0,10—0,27%, iar la numărul de necropsii între 0,45—1,27%, ceea ce dovedește dificultățile de diagnostic clinic ale acestora (Braillon, 1978; Besnier, 1981).

Vîrsta este cuprinsă între o lună şi 90 ani, cu o medie între 31—48 ani şi mai ales la bărbaţi (70%).

Cauzele care pot produce abcese hepatice sînt multiple şi variate. De cele mai multe ori (70—80%) ele sînt secundare unor infecţii biliare (angiocolite, colecistite acute), regionale ale tubului digestiv (enterocolite acute, apendicite acute, febră tifoidă etc.), de vecinătate (abcese subfrenice şi subhepatice, ulcer perforat acoperit, pleurezii purulente), generale (septicemii) sau ca urmare a unor traumatisme hepatice deschise sau închise. S-au descris însă şi abcese primitive („criptogenetice") ale căror cauze rămîn încă necunoscute. De asemenea, abcesele hepatice pot fi produse ca urmare a infectării parenchimului, după anumite intervenţii asupra ficatului (chistectomii, segmentectomii, lobectomii).

Germenii cel mai frecvent izolaţi şi socotiţi ca responsabili de producerea acestor abcese sînt: E. coli, stafilococul patogen, streptococul, clostridiile, proteusul şi b. piocianic.

Căile de propagare ale germenilor sînt diverse, în funcţie de originea focarului primitiv:

— biliară, ca urmare a angiocolitelor;

— portală, socotită cea mai frecventă (peste 30%), vehiculează germenii infecţiilor tubului digestiv;

— arterială, în cazul septicemiilor, cu focare la distanţă;

— contiguitatea, de obicei prin reţeaua limfatică, transmite germenii de la organele vecine;

— directă, în urma traumatismelor hepatice rezultate în urma unor accidente sau intervenţii operatorii.

Germenii pot să ajungă la nivelul parenchimului hepatic ca atare sau sub forma unor trombi infectaţi, care se fixează în capilarele sinusoidale, de unde începe procesul de distrugere hepatică ce se propagă din profunzime spre suprafaţă.

Însămînţarea hepatică poate să fie unică sau multiplă, după cum abcesul hepatic poate să evolueze singur sau concomitent cu abcese situate în alte organe (splină, rinichi, pulmon, creier).

(ii) **Anatomie patologică.** *Localizarea* abceselor hepatice se face, de cele mai multe ori (aprox. 80%) în lobul drept (Bourgeon, 1972); aceasta se datoreşte dispoziţiei anatomice a venei porte în ficat, care face ca prin lobul drept să se scurgă cea mai mare cantitate de sînge portal.

Abcesele pot să fie *unice* şi mari, mai ales cele însămînţate pe cale portală sau *multiple* şi mici, ca urmare a însămînţărilor pe cale arterială şi biliară.

Peretele abcesului acut este alcătuit din ţesut hepatic care reacţionează inflamator, cu bogat infiltrat polimorfonuclear şi ţesut fibros şi care, în funcţie de virulenţa germenului, de rezistenţa organismului şi de tratamentul aplicat, contribuie la mărirea sau delimitarea abcesului. În cazul abceselor cronice, ele sînt bine delimitate de restul parenchimului de o coajă fibroasă, groasă (1 cm).

Conţinutul este alcătuit din puroi galben-maroniu, bine legat, în funcţie de natura germenului, în care se găsesc resturi necrotice, leucocite, germeni microbieni şi bilă.

(iii) **Clinica.** Manifestările clinice sînt polimorfe şi uneori necaracteristice.

Debutul poate fi brutal sau insidios, de obicei mascat de evoluţia bolii de bază. De cele mai multe ori, debutul este brusc, cu ascensiune termică peste

40°C, frisoane, durere în hipocondrul drept cu iradiere în umăr şi hepatomegalie.

Perioada de stare:

a) *Simptomele* nu sînt caracteristice şi se intrică cu cele ale afecţiunii care a produs abcesul hepatic:

— Febra este ridicată (38°—40°C), remitentă, intermitentă sau continuă, însoţită de frisoane şi transpiraţii.

— Durerea spontană sau provocată este localizată în hipocondrul drept şi epigastru şi iradiază la baza hemitoracelui, în umăr şi interscapular. La început este surdă, apoi devine continuă, se intensifică şi se exacerbează în inspiraţie, la tuse, mişcări bruşte, palpare şi percuţie.

— Starea generală se alterează repede şi bolnavul prezintă astenie marcată, adinamie, scădere ponderală şi, treptat, se instalează şocul toxico-septic. Toate acestea denotă existenţa unui focar infecţios în organism.

b) *Examenul obiectiv:*

— Hepatomegalia, prezentă în 70—90% din cazuri, este evidentă, mai ales în hipocondrul drept şi epigastru. Ficatul este neted, de consistenţă fermă, dureros la palpare şi în special sub rebordul costal drept. Alteori, se poate palpa tumoarea localizată superficial.

— Icterul însoţeşte toate abcesele de cauză biliară şi majoritatea celor cu localizare multiplă. El lipseşte sau apare tardiv în cele unice ca urmare a compresiunii sau fisurării abcesului în căile biliare.

— Apărarea abdominală, localizată cu predilecţie în hipocondrul drept şi epigastru, este prezentă totdeauna în abcesul superficial şi în stadiile preperforative.

— Semnele toracice, reprezentate de tuse uscată, submatitate la bază datorită atelectaziei pulmonare sau revărsatului pleural, raluri bronşice şi frecături, sînt evidente în aproape 50% din localizările la nivelul domului hepatic.

— Splenomegalia nu este un semn constant.

— Durerea lombară dreaptă localizată mai ales subangulocostal (C_{11-12}), cu sau fără iradiere anterioară, însoţită de edem local datorită celulitei retroperitoneale şi uneori de semne urinare (hematurie, piurie), se întîlneşte în localizările posterioare ale abceselor hepatice.

(iv) **Examene paraclinice.** Laboratorul aduce unele date complementare preţioase pentru precizarea diagnosticului.

— Fosfatazele alcaline, TGO, bilirubinemia şi nivelul seric al vitaminei B_{12} sînt moderat crescute ca rezultat al distrugerilor din parenchimul hepatic. Se înregistrează scăderea hematiilor şi a colesterolului.

— Hemocultura este pozitivă totdeauna în abcesele septicemice şi mai rar în celelalte (recoltarea se va face în frison) şi are avantajul izolării germenului şi testării sensibilităţii lui.

— Creşterea VSH şi a leucocitozei, cu deviere spre stînga a formulei, nu sînt caracteristice.

Explorările radiologice evidenţiază atelectazia pulmonară bazală şi prezenţa revărsatului pleural, precum şi bombarea hemidiafragmului (imagine „în brioşă“) cu limitarea mişcărilor sau chiar imobilizarea lui, indicii ale existenţei unui proces inflamator subdiafragmatic.

Examenul baritat arată împingerea stomacului şi colonului în abcesele localizate pe faţa inferioară a ficatului. De asemenea, se relevă mărirea umbrei hepatice, prezența imaginilor hidroaerice intraparenchimatoase (semn patognomonic) sau calcificări.

Scintigrafia hepatică cu^{99} Tc sau^{67} Ga, de față și profil, precizează localizarea, numărul și forma abceselor, apărînd o zonă mută (cînd diametrul acestora este peste 2—3 cm), sub forma unei lacune, ancoșe, sau amputații. Este un examen nespecific și inofensiv dar un test excelent de supraveghere a evoluției și vindecării abcesului (fig. 13.48).



Fig. 13.48 — Scintigrafie hepatică: imagine lacunară în lobul hepatic drept.

Explorările angiografice oferă date mult mai certe în precizarea diagnosticului.

- *Splenoportografia* (fig. 13.49), de mai slabă acuratețe, arată în:

— timpul portal — compresia, refularea și amputația vasculară;

— timpul hepatic — lacuna cu amputație la distanță de zona supurată și opacifierea venei suprahepatice satelite, care apare lărgită.

- *Arteriografia selectivă* (fig. 13.50) în artera hepatică proprie, prezintă imagini mai fidele:

— timpul arterial relevă amputații sau împingerea vaselor („în mîner de coș“) ce circumscriu zona avasculară;

— timpul parenchimatos arată lacuna, în contrast cu restul parenchimului din jur care este bine vascularizat;

— timpul de întoarcere opacifiază vena suprahepatică satelită largă și staza din jurul abcesului.

- *Colangiografia retrogradă* transduodenală evidențiază o cavitate hepatică largă (în situația în care comunică cu căile biliare) sau o tumoare ce împinge arborele biliar.

Ecografia, examen fără risc, identifică existența abceselor cu un diametru mai mare de 3 cm și cu conținut transsonic iar *ecotomografia* furnizează relații între grosimea colecției lichidiene și a stratului de țesut reacțional din jur.

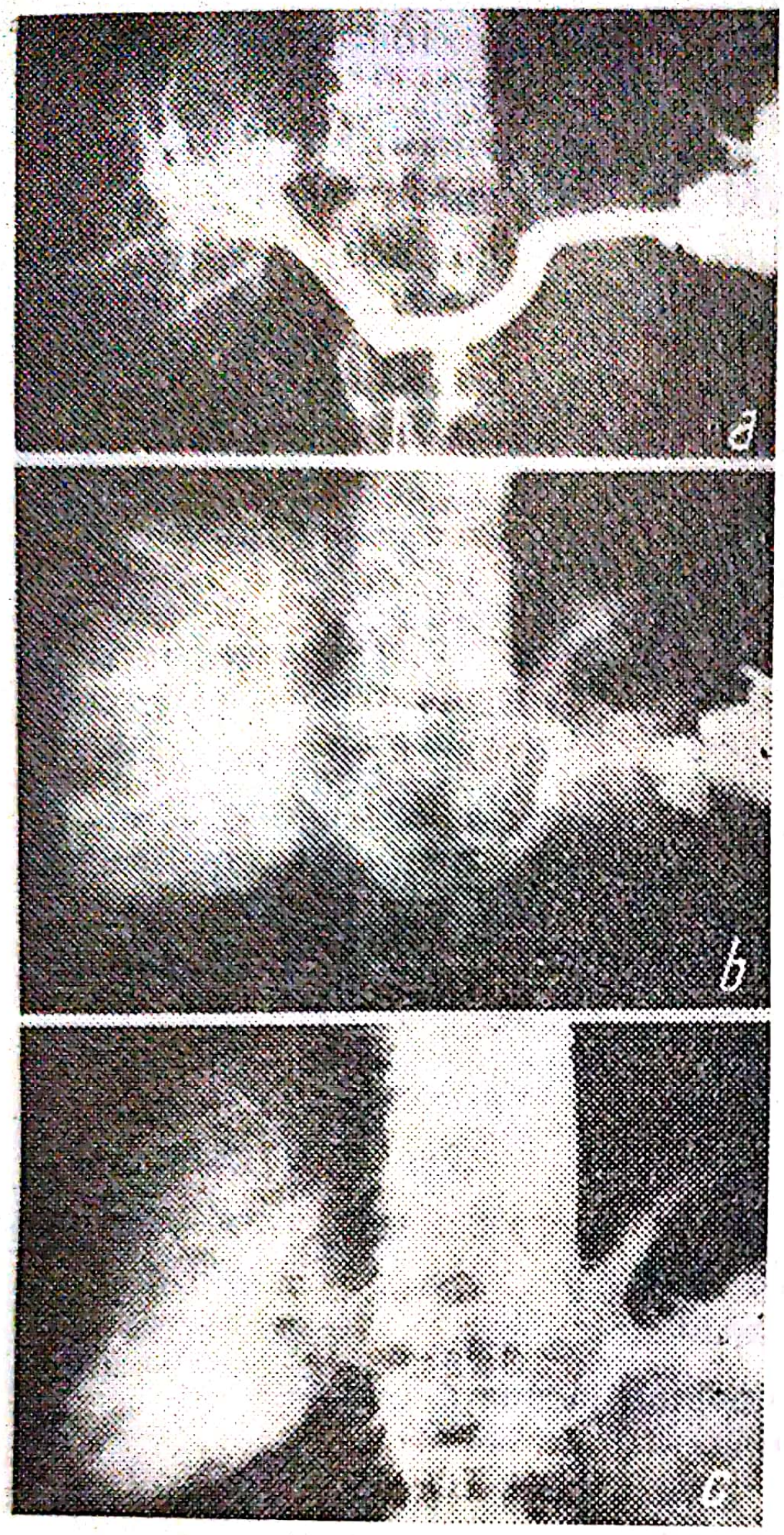

Fig. 13.49 — Splenoportografie: a — timpul venos (portal) în care se remarcă amputaţia ramurilor laterale drepte superioare şi multiplicarea ramurilor sectorului central; b — timpul parenchimatos (hepatic) conturează lacuna abcesului cu aspect policiclic (reţeaua portală este bine evidenţiată); c — timpul tardiv (axul splenoportal este estompat) permite vizualizarea venei suprahepatice drepte deasupra abcesului.

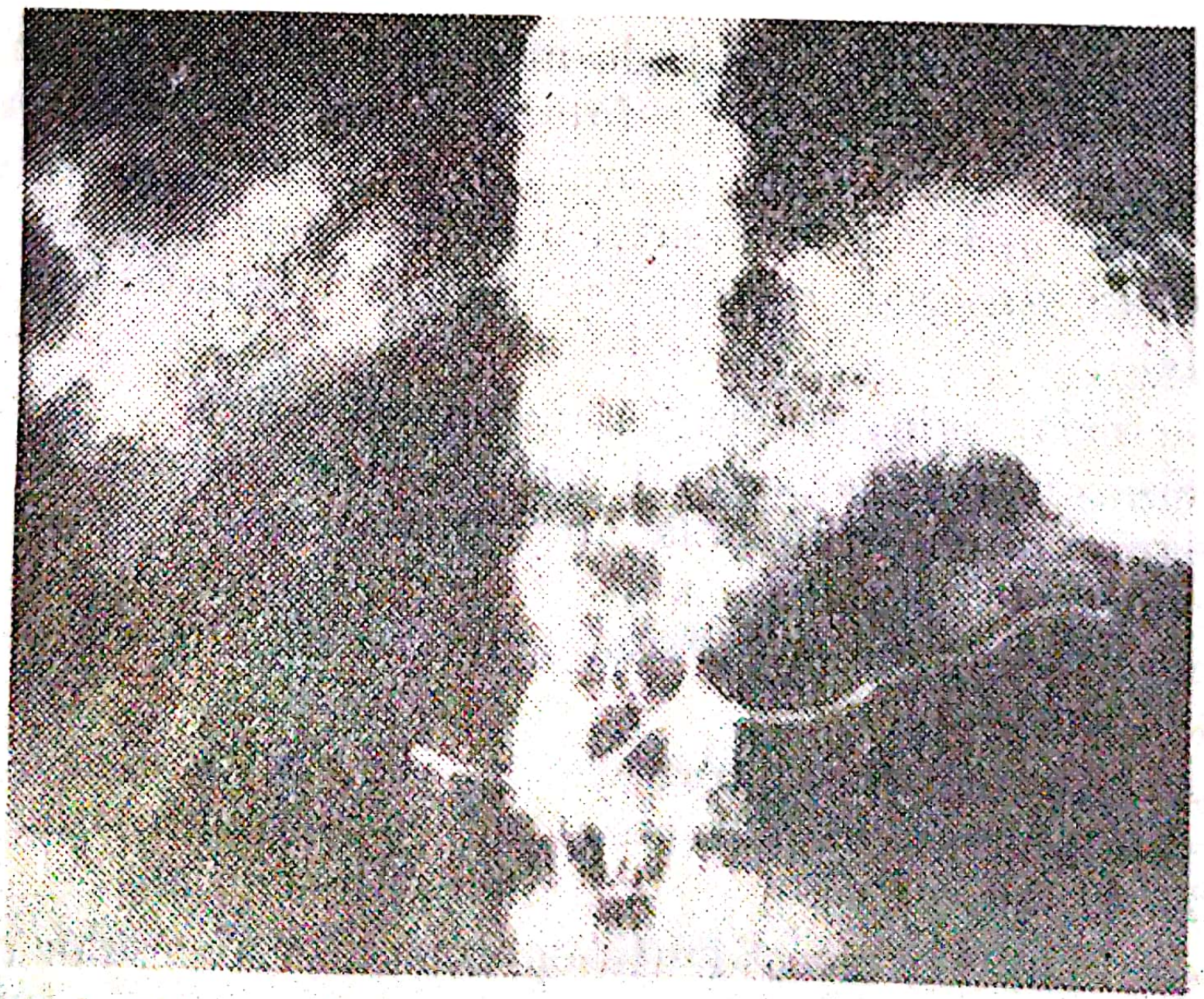

Fig. 13.50 — Arteriografie selectivă: în timpul parenchimatos abcesul se detaşează din aria hepatică.

Tomodensitometria, metodă recentă, cu fiabilitate mare, necesită aparatură superioară și costisitoare.

Laparoscopia nu este indicată și nu dă relații, datorită aderențelor din jurul abcesului.

(v) **Diagnosticul pozitiv** se pune pe baza:

— antecedentelor care arată existența unei infecții acute digestive (biliare sau la distanță) sau existența traumatismului;

— triadei clinice descrise de Fontan: febră ridicată, dureri în hipocondrul drept și hepatomegalie netedă, fermă și dureroasă;

— explorărilor paraclinice în care radiologia, scintigrama și ecografia aduc unele precizări;

— puncției abcesului cu extragerea de puroi și posibilitatea identificării germenului și a sensibilității lui, ceea ce impune și indicația operatorie.

(vi) **Diagnosticul diferențial** se face cu:

— abcesele subfrenice sau subhepatice, în care scintigrama și ecografia arată parenchimul hepatic indemn;

— flegmoane perinefretice — evoluează cu lombalgii și tulburări urinare iar la puncția lombară se extrage puroi;

— colecistita acută — apărarea se instalează de timpuriu;

— pileflebita — prezența ascitei și absența lacunelor hepatice la scintigrafie;

— pneumonia bazală dreaptă — predomină semnele pulmonare iar imaginea radiologică precizează diagnosticul.

(vii) **Formele clinice** prezintă particularități în funcție de etiologie, evoluție și localizare.

Forme etiologice:

— abcesele angiocolitice evoluează cu febră, frison, icter și hepatomegalie, cu alterarea rapidă a stării generale, instalarea angiocolitei uremigene și exitus;

— abcesele hepatice generate de apendicita acută gangrenoasă se manifestă, de obicei, după o săptămînă de la apendicectomie prin: febră ridicată, frisoane, hepatomegalie dureroasă și uneori subicter; asocierea splenomegaliei și a revărsatului pleural drept semnează apariția pileflebitei și evoluției grave;

— abcesele septicemice au semne asemănătoare și se recunosc prin rezistența la tratament a bolii de bază, după rezolvarea focarului cauzal.

Forme evolutive:

— abcesul acut — a fost descris mai sus;

— abcesul cronic, de obicei unic, se instalează după un episod inițial discret sau care diminuă rapid după o etapă terapeutică, cînd s-a izolat de restul parenchimului printr-o coajă fibroasă; evoluează timp de luni (uneori chiar un an) cu semne clinice diminuate, anorexie, hepatomegalie, alterarea stării generale și senzație de greutate în hipocondrul drept; explorările paraclinice stabilesc diagnosticul, puncția evacuînd, de multe ori, puroi „amibian“(!).

Forme topografice:

— abcesul posterior evoluează fără zgomot, cu dureri lombare la nivelul unghiului costo-muscular, tulburări urinare și împăstarea zonei; el prezintă pericolul erodării venei cave inferioare;

— abcesul versanului anterior și al domului evoluează cu semne de iritație frenică și toraco-pulmonare;

— abcesul lobului sting are o evoluţie abdominală şi simulează o tumoare gastrică sau un abces subfrenic sting.

(viii) **Complicaţiile** abceselor hepatice sînt grave şi de multe ori pun în pericol viaţa bolnavului.

Rupturile, frecvente în localizările superficiale, se pot produce în:
— peritoneu, cu instalarea peritonitei generalizate şi a şocului peritoneal;
— pleură, cu apariţia piotoraxului;
— pericard, urmate de tamponada cardiacă şi moarte rapidă;
— pulmon, în caz de aderenţe, cînd se poate solda cu vomică;
— organe cavitare abdominale (stomac, duoden, colon) cu evacuarea conţinutului şi evoluţie mai puţin zgomotoasă.

Hemobilie masivă prin erodarea unui vas şi deschiderea lui în căile biliare.

Pileflebita, în special în abcese cu origine în tractul digestiv; este o complicaţie gravă, greu de recunoscut şi adesea mortală.

Caşexia survine în cazul abceselor cronice.

(ix) **Prognosticul** este în funcţie de cauză, precocitatea diagnosticului, numărul şi mărimea abceselor, eficienţa tratamentului şi vîrsta bolnavului. Mortalitatea este de 100% în cazurile netratate şi rămîne destul de ridicată (42—70%) în celelalte (Firică, 1970; Kayabali, 1975; Şeicaru, 1977).

(x) **Tratamentul general.** Tratamentul profilactic necesită asanarea oricărui focar infecţios capabil să genereze un abces hepatic. Tratamentul medical este indicat în stadiile incipiente, în abcesele mici, profunde sau multiple, folosind antibiotice cu spectru larg sau la care germenul este sensibil, în asociere cu hepatotrope, simptomatice şi reechilibrare nutriţională a bolnavului.

Tratamentul chirurgical are următoarele indicaţii:

- abcese extensive, rebele la tratamentul medical sau cu iminenţă de ruptură;
- colecţii purulente ce nu regresează complet la tratamentul medical;
- apariţia complicaţiilor;
- abcesele cronice;
- puncţia abcesului, care nu poate evacua conţinutul.

— *Calea de abord* mediană supraombilicală este indicată în majoritatea cazurilor şi mai ales în caz de necunoaştere a localizării abcesului deoarece permite o bună explorare a ficatului; în alte situaţii se poate folosi toracotomia sau toracofrenolaparotomia.

— *Tehnica* constă într-o puncţie prealabilă, pentru identificarea colecţiei, urmată de hepatotomie cu aspiraţia puroiului şi drenaj cu tub exteriorizat decliv, pentru 2—4 săptămîni.

Postoperator se asociază totdeauna tratamentul medical. În cazul apariţiei fistulei biliare, dacă nu cedează spontan sau are debit mare, se reintervine şi se face drenajul căii biliare principale sau drenaj transomfalic.

13.4.2 ABCESUL HEPATIC AMIBIAN

Descris pentru prima dată de James Bontius în 1629, apoi de Lambl în 1860, începe să fie mai bine cunoscut după ce Councilman şi Lafleur, în 1891, prezintă pe larg clinica dizenteriei amibiene şi a abceselor hepatice de cauză amibiană (Ochsner și DeBakey, 1951; Bourgeon, 1980). De atunci, au urmat multiple publicații privind diagnosticul și tratamentul acestora.

Se mai numește și „abcesul tropical al ficatului“ datorită frecvenței sale deosebite în această zonă geografică.

(i) **Etiopatogenie.** *Frecvența* cea mai mare este în zonele hiperendemice (tropicale) și cu activitate sanitară deficitară unde *Entamœba* infestează între 60—80% din populația respectivă. La această grupă, incidența abceselor hepatice atinge 30—50%, interesînd toate vîrstele de la copil la bătrîn, dar cu pondere mare între 40—70 ani și mai ales la bărbați (80%) (Payet, 1969). Datorită mișcărilor de populație din ultimele decenii și mijloacelor moderne și rapide de circulație, prezența abceselor amibiene s-a remarcat și în zona temperată, iar infestarea amibiană a populației, în alte zone decît cea tropicală, atinge 8—10%.

Cauza determinantă este *Entamœba dysenteriae* ce infestează, mai întîi, tubul digestiv, unde produce ulcerații, mai ales la nivelul colonului, prin pătrunderea ei în mucoasă și submucoasă și de unde, pe cale portală, ajunge în ficat, în ramurile interlobulare și capilarele sinusoidale sub forma unor trombi parazitari. Datorită conținutului lor în enzime histolitice se produce necroza parenchimului hepatic cu apariția de microabcese ce progresează din aproape în aproape și se unesc, formînd unul mare.

(ii) **Anatomie patologică.** *Localizarea* cea mai frecventă este în lobul drept (10:1 față de cel stîng) datorită cantității crescute de sînge portal ce se scurge prin acesta. De cele mai multe ori, abcesul este *unic* dar pot exista și abcese *multiple*, de volum mai mic.

Peretele abcesului este subțire și format din țesut hepatic transformat, cu granulații în diverse stadii de necroză celulară (datorită amibelor prezente în această zonă și care migrează centrifug), cu puțin țesut fibros, cu eozinofile și cu limită relativ netă între el și țesutul hepatic vecin care apare de aspect normal. Lipsa polimorfonuclearelor din perete a dus la discuții privind denumirea de „abcese“ sau „necroză hepatică amibiană“.

Conținutul este format din puroi în care se găsește țesut necrotic, sînge, polimorfonucleare și foarte puține amibe. Puroiul este vîscos, de culoare roșie-brună („cremă de ciocolată“ — aspect caracteristic) și nu conține microbi; în caz de infecții asociate cu germeni piogeni, aspectul și culoarea puroiului se schimbă.

„Hepatita amibiană“ considerată a fi prezentă în aproape 50% din cazuri și responsabilă de creșterea de volum a ficatului, nu se mai acceptă ca entitate nosologică.

(iii) **Clinică.** *Debutul* bolii este precedat de episodul dizenteric, după care, într-un interval cuprins între 10 zile — 5 luni, apare durere în epigastru sau hipocondrul drept, ascensiune termică peste 40°C și hepatomegalie (triada Fontan).

Perioada de stare este asemănătoare cu a abceselor hepatice cu piogeni. Simptomatologia este dominată de febra peste 40°C, frisoane, dureri în hipocondrul drept sau epigastru și alterarea rapidă a stării generale. Examenul obiectiv relevă hepatomegalia dureroasă, subicterul, apărarea abdominală și prezența de semne toraco-pulmonare sau lombare cu caractere asemănătoare ca și în abcesele cu piogeni.

(iv) **Examene paraclinice.** Laboratorul arată creşteri moderate ale fosfatazei alcaline, TGO şi bilirubinemiei ca urmare a distrucţiei parenchimului hepatic. Creşterea leucocitozei şi VSH nu sînt specifice.

Examenul coproparazitologic poate constata prezenţa amibelor în scaun. Prezenţa amibelor mai poate fi identificată în lichidul pleural şi mai rar în puroiul din puncţia abcesului.

Testele serologice evidenţiază prezenţa anticorpilor antiamibieni în ser, cu ajutorul hemaglutinării indirecte, fixării complementului şi imunofluorescenţei care precizează diagnosticul de infecţie amibiană.

Alte explorări descrise la abcesele cu piogeni (radiologice, scintigrafice, angiografice, cu ultrasunete etc.) aduc date pentru precizarea diagnosticului de abces hepatic dar nu au caractere specifice pentru diagnosticul de abces amibian.

(v) **Diagnosticul pozitiv** se pune pe baza:

— antecedentelor personale: zone cu endemie de amibiază (sau prezenţa pentru o perioadă în această zonă) şi episodul dizenteric;

— semnelor clinice reprezentate de: durere epigastrică şi în hipocondrul drept, febră şi hepatomegalie dureroasă;

— identificarea amibei sau anticorpilor antiamibieni;

— puncţia abcesului cu extragerea de puroi vîscos, roşu-brun (ciocolatiu) amicrobian, în care se pot evidenţia amibe.

Diagnosticul diferenţial se face cu celelalte supuraţii hepatice sau de vecinătate ca şi în cazul abcesului cu piogeni.

(vi) **Formele clinice** prezintă particularităţi în funcţie de evoluţie sau de localizare.

Forme evolutive:

— abcesul supraacut este rar întîlnit, evoluează cu semne toxico-septice, balonare abdominală difuză, hemobilie (ca urmare a rupturilor focarelor supurate) şi moarte rapidă;

— abcesul acut este cel descris mai sus;

— abcesul cronic este urmarea infestărilor vechi, netratate timp îndelungat sau tratate incorect şi are, de obicei, localizări multiple. Se manifestă prin hepatomegalie dureroasă, moderat febrilă, cu regresie lentă şi incompletă ce evoluează spre ciroză hepatică şi hipertensiune portală.

(vii) **Complicaţiile** sînt asemănătoare abceselor hepatice cu piogeni. Ca o complicaţie specifică dar foarte rară, în localizările superficiale, se citează fistulizarea cutanată urmată de instalarea amibiazei cutanate, fagedenică şi extensivă.

(viii) **Prognosticul** depinde de precocitatea diagnosticului, mărimea abcesului, prezenţa complicaţiilor, starea de nutriţie a bolnavului şi instituirea tratamentului specific. În cazurile tratate corect, mortalitatea este sub 4%; în alte cazuri rămîne totuşi crescută, fiind cuprinsă între 28—58% (Assadourian, 1971; Bourgeon, 1980).

(ix) **Tratament.** Abcesele amibiene ale ficatului beneficiază de tratament medical în cazul în care diagnosticul este precoce. Abcesele mari, necesită tratament medical şi chirurgical.

Principiile de tratament după Ochsner şi DeBakey sînt:

a) Orice bolnav suspect sau diagnosticat ca atare trebuie să primească o doză de amebicide, înaintea oricărui alt tratament, cu excepţia iminenţei de ruptură imediată.

b) În cazul necesităţii puncţiei abcesului sau intervenţiei chirurgicale pentru evacuarea puroiului se administrează, mai întîi, tratamentul cu amebicide.

c) Drenajul deschis este rezervat numai abceselor infectate secundar.

Tratamentul medical cu amebicide constituie baza terapeutică a acestor abcese:

— Emetina, introdusă încă din anul 1912 de către L. Rogers în tratamentul abceselor amibiene, a dat rezultate bune. Datorită efectelor secundare s-a înlocuit cu derivaţi (dihidroemetina, alcaloizi de emetină) în doze de 65 mg/zi substanţă activă, intramuscular sau subcutan, timp de 10—12 zile.

— Metronidazol (Flagyl) introdus de Powell în 1966; se administrează în doze de 750—800 mg per os, de 3 ori pe zi, timp de 10 zile (mai recent se experimentează un derivat cu administrare parenterală). Este medicamentul de elecţie la ora actuală şi se poate administra şi în asociere cu emetina, chiar preventiv.

Puncţia abcesului, transcutanat, cu evacuarea puroiului se face în cazul abceselor unice în care nu s-au obţinut ameliorări clinice după 48—72 ore de tratament cu metronidazol. După golire se lasă amebicide în cavitate.

Tratamentul chirurgical. Indicaţia operatorie este obligatorie în următoarele situaţii:

- ameninţarea cu ruptura, manifestată clinic prin prezenţa semnelor peritoneale (apărarea), pleurale (revărsat lichidian) şi pericardice (pericardita exsudativă);
- apariţia complicaţiilor;
- colecţii închistate care nu mai reacţionează la tratamentul medical şi duc la complicaţii secundare ireversibile (ciroza), crescînd costul tratamentului.

Operaţia constă în incizia şi drenajul abcesului după principii asemănătoare ca şi în cazul abceselor cu piogeni; se are în vedere ca laparotomia să fie precedată de puncţie, pentru identificarea colecţiei. După evacuarea chirurgicală a puroiului, se recomandă curăţirea pereţilor de sfaceluri şi drenajul cavităţii, dacă abcesul a fost infectat secundar, cu etanşarea inciziei în jurul tubului.

BIBLIOGRAFIE SELECTIVĂ

ALTEMEIER W.A. *şi colab.* — Abscesses of the liver-surgical considerations, *Arch. Surg.*, 1970, *101*, 2, 258—266.

ASSADOURIAN R. *şi colab.* — Les suppurations hépatiques chirurgicales, *J. Chir. (Paris)*, 1971, *101*, 3, 293—303.

BESNIER B.J., HASENPOUTH A., JENOUDET D. — Les abcès du foie d'origine appendiculaire—une complication toujour actuelle, *J. Chir. (Paris)*, 1981, *118*, 8—9, 493—497.

BOURGEON A. — Abcès chronique du foie et dôme hépatique, *J. Chir. (Paris)*, 1971, *101*, 2, 129—150.

BOURGEON R. — Les formes chirurgicales des abcés du foie, *Lyon Chir.*, 1972, *68*, 4, 317—320.

BOURGEON R., ISMAN H., COURCHIA G. — Les raisons de la chirurgie dans les abcès amibiens apparement „autochtones" du foie, *Chirurgie (Paris)*, 1980, *116*, 1, 37—39.

BRAILLON G. *şi colab.* — Les abcès du foie—diagnostique et thérapeutique, *Lyon Chir.*, 1978, *74*, 2, 87—102.

14.

ICTERELE CHIRURGICALE

T. ŞEICARU — V. GRĂDINARU

14.1 Sindromul icteric — 839
  14.1.1 Date generale privind metabolismul bilirubinei — 840
  14.1.2 Clasificare-terminologie — 842
14.2 Diagnosticul icterelor mecanice — 843
14.3 Diagnosticul etiologic şi diferenţial al icterelor cu indicaţie terapeutică chirurgicală — 849
  14.3.1 Icterele prin leziuni obstructive ale căilor biliare intrahepatice — 852
  14.3.2 Icterele prin leziuni obstructive ale căilor biliare extrahepatice — 856
Bibliografie selectivă — 859

Într-o accepţiune mai generală şi uzuală, noţiunea de *icter chirurgical* se referă la categoria aşa-ziselor *ictere mecanice*, adică a icterelor generate de un obstacol pe traiectul căilor biliare, de regulă a celor extrahepatice, cu stază biliară (colestază retrogradă), actul chirurgical vizînd fie înlăturarea, fie scurtcircuitarea obstacolului pentru restabilirea unui circuit bilio-digestiv.

În diversele clasificări ale icterelor, *colestaza* este atribuită nu numai obstacolelor distale ale căilor biliare, ci şi unor procese morbide la nivel proximal lobular (hepatocitar şi canalicular) pentru care s-au propus şi soluţii chirurgicale; avînd în vedere că şi unele afecţiuni sistemice, manifestate clinic prin sindrom icteric, beneficiază uneori, în oarecare măsură, de tratament chirurgical, este mai justificată noţiunea de *ictere de indicaţie terapeutică chirurgicală* cu un înţeles mai larg faţă de *icterele mecanice*.

14.1 SINDROMUL ICTERIC

(fiziopatologie, etiopatogenie, clasificare)

Sindromul icteric reprezintă expresia clinică a creşterii bilirubinemiei peste 1—2 mg%, manifestată prin coloraţia galbenă a tegumentelor şi mucoaselor. Cadrul nosologic este complex, nefiind vorba de o boală ci de un sindrom care domină tabloul clinic în multe afecţiuni, cu etiologie multiplă, cu substrat lezional variabil şi cu patogenie multifactorială. Producerea icterului se datoreşte unor defecţiuni pe traseul precursor biliar → bilă → celulă hepatică → canalicul biliar → canal biliar → tub digestiv, acest drum [desprinzîndu-se dintr-un scurt rapel fiziopatologic.

14.1.1 DATE GENERALE PRIVIND METABOLISMUL BILIRUBINEI

Eritrocitele îmbătrînite sînt lizate în sistemul reticuloendotelial, în particular la nivelul splinei, iar hemoglobina lor este convertită în bilirubină (fig. 14.1). Această bilirubină este neconjugată, este insolubilă în apă şi este transportată în plasmă legată de o fracţiune albuminică.

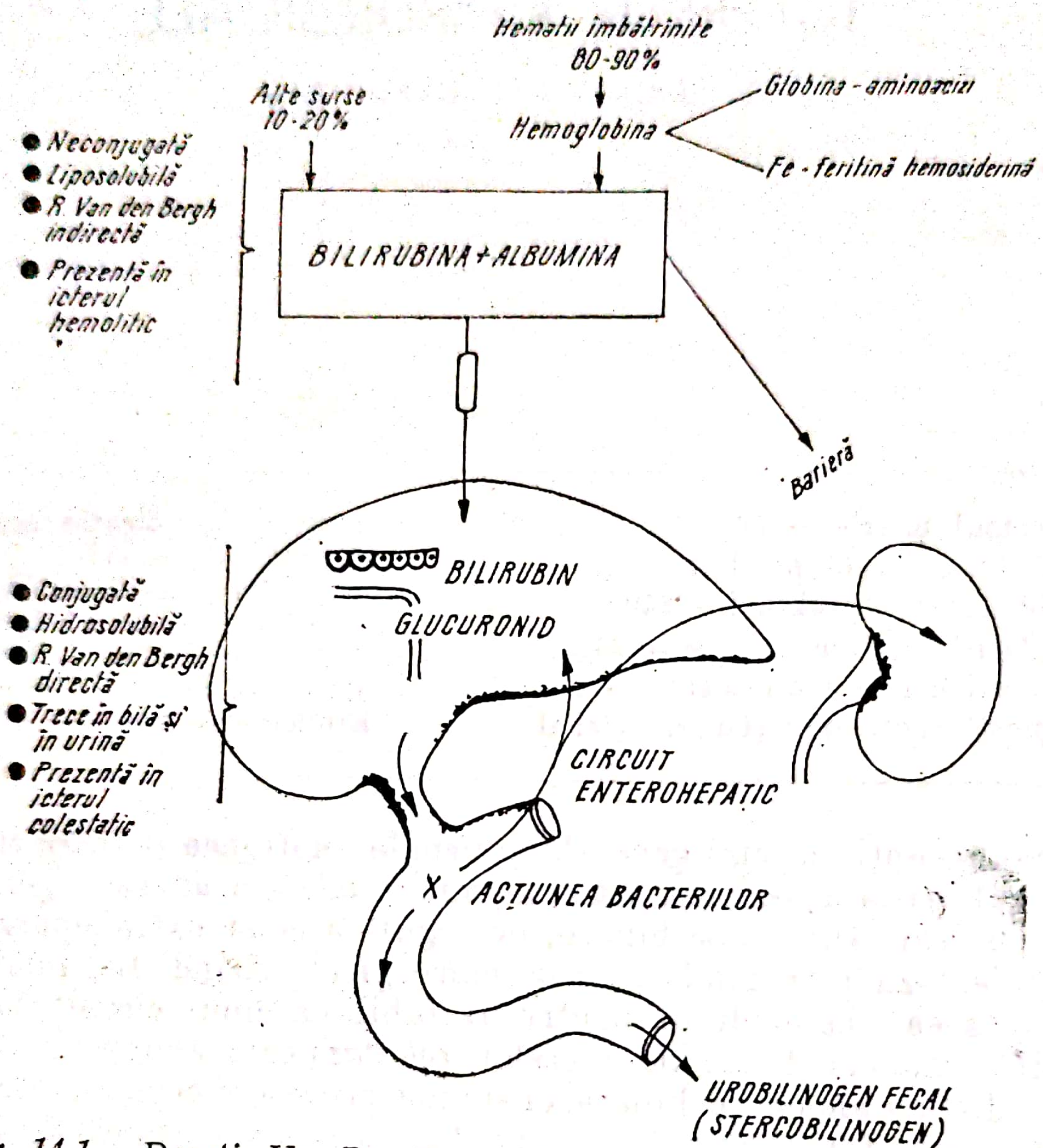
Hematii îmbătrînite
80-90%
Alte surse
10-20%
Hemoglobina
Globina - aminoacizi
Fe - feritină hemosiderină
● Neconjugată
● Liposolubilă
● R. Van den Bergh indirectă
● Prezentă în icterul hemolitic
BILIRUBINA + ALBUMINA
Barieră
BILIRUBIN
GLUCURONID
● Conjugată
● Hidrosolubilă
● R. Van den Bergh directă
● Trece în bilă şi în urină
● Prezentă în icterul colestatic
CIRCUIT ENTEROHEPATIC
X
ACŢIUNEA BACTERIILOR
UROBILINOGEN FECAL
(STERCOBILINOGEN)

Fig. 14.1 — Reacţia Van Den Bergh directă şi indirectă (după Charles Trey).

La nivelul ficatului, bilirubina este preluată de două proteine, *Y* şi *Z*, şi transportată în celula hepatică unde este ulterior conjugată pentru a forma *bilirubin-diglucuronidul;* reacţia aceasta este catalizată de enzima *UDP-glucuronid-transferază.* Bilirubina conjugată, astfel apărută, este hidrosolubilă. Bilirubina conjugată trece în canaliculele biliare şi apoi prin arborele biliar în duoden. În lumenul intestinului subţire, bilirubina conjugată este scindată de glucuronidazele bacteriene, iar bilirubina neconjugată ce rezultă, este redusă la urobilinogen, din care o parte este resorbit, iar fracţiunea neresorbită este excretată în fecale. Urobilinogenul resorbit este parţial reexcretat prin ficat, iar restul este eliminat prin rinichi. În mod normal, urina conţine deci cantităţi mici de urobilinogen, dar nu conţine bilirubina din cauză că cea neconjugată (prehepatică) este legată de albumină şi insolubilă în apă. Materiile fecale conţin în mod normal mici cantităţi de urobilinogen (numit în această situaţie stercobilinogen). Acest proces este sugerat de fig. 14.2 (reprodusă după Charles Trey).

Defecţiunile în circuitul pigmenţilor biliari pot apare în orice punct al itinerarului descris anterior, dar tendinţa generală este de a evalua icterul după tipul de bilirubină existentă în exces, apreciind că pentru ambele fracţiuni (neconjugată şi conjugată) concentraţia maximă în plasmă nu trebuie să fie mai mare de 1 mg/100 ml. Corespondenţa între circuitul pigmenţilor biliari şi diferitele situaţii clinice pe care le generează poate fi observată în graficul din fig. 14.3 (modificat după Sheila Sherlock).

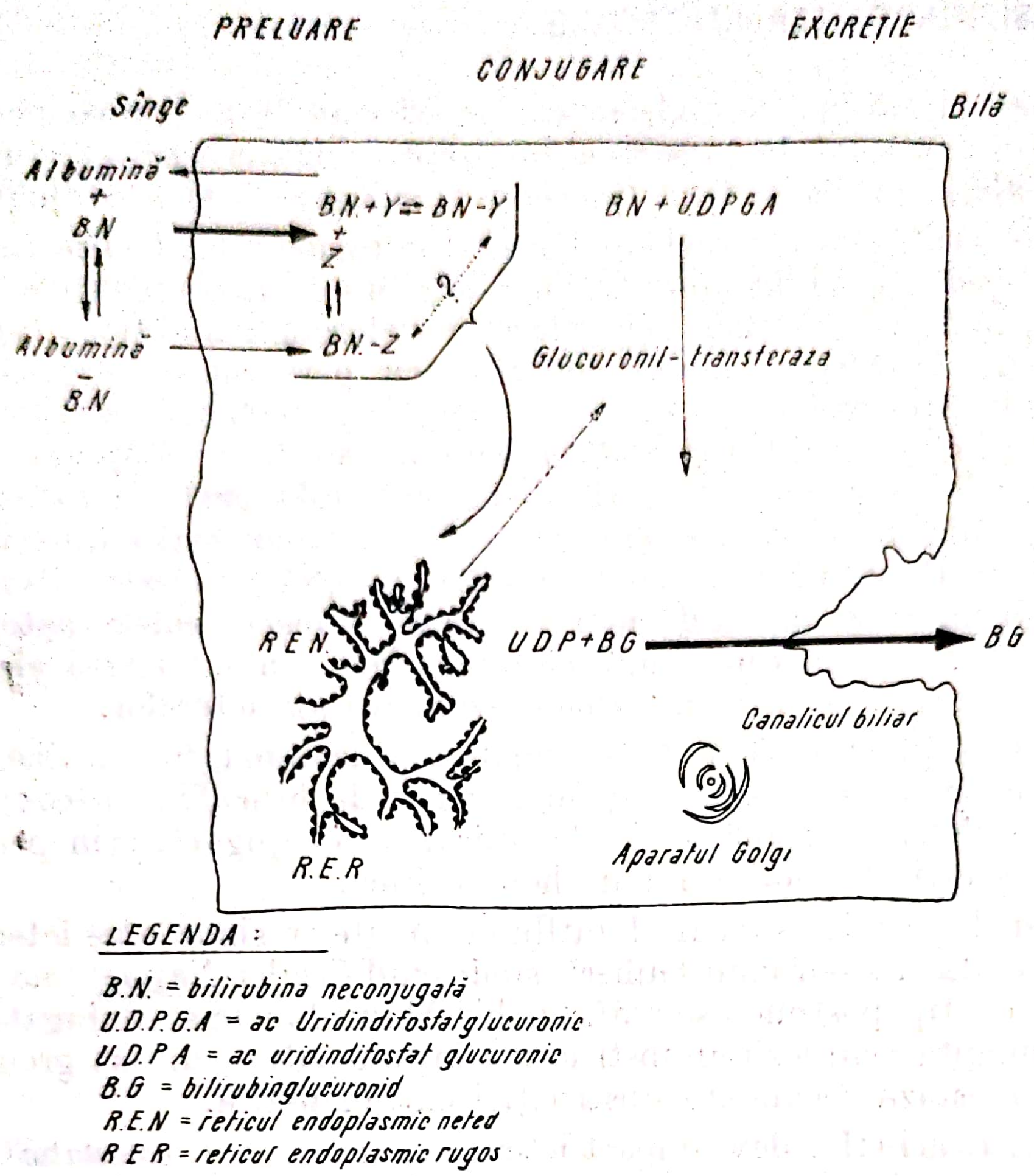
PRELUARE
CONJUGARE
EXCREŢIE
Sînge
Bilă
Albumină + B.N
Albumină B.N
BN+Y ⇌ BN-Y
+ Z
BN-Z
?
BN + UDPGA
Glucuronil-transferaza
R.E.N
UDP+BG
BG
Canalicul biliar
Aparatul Golgi
R.E.R
LEGENDA :
B.N. = bilirubina neconjugată
U.D.P.G.A = ac Uridindifosfatglucuronic
U.D.P.A = ac uridindifosfat glucuronic
B.G = bilirubinglucuronid
R.E.N = reticul endoplasmic neted
R.E.R = reticul endoplasmic rugos

Fig. 14.2 — Conjugarea intrahepatocitară a bilirubinei (după CharlesTrey).

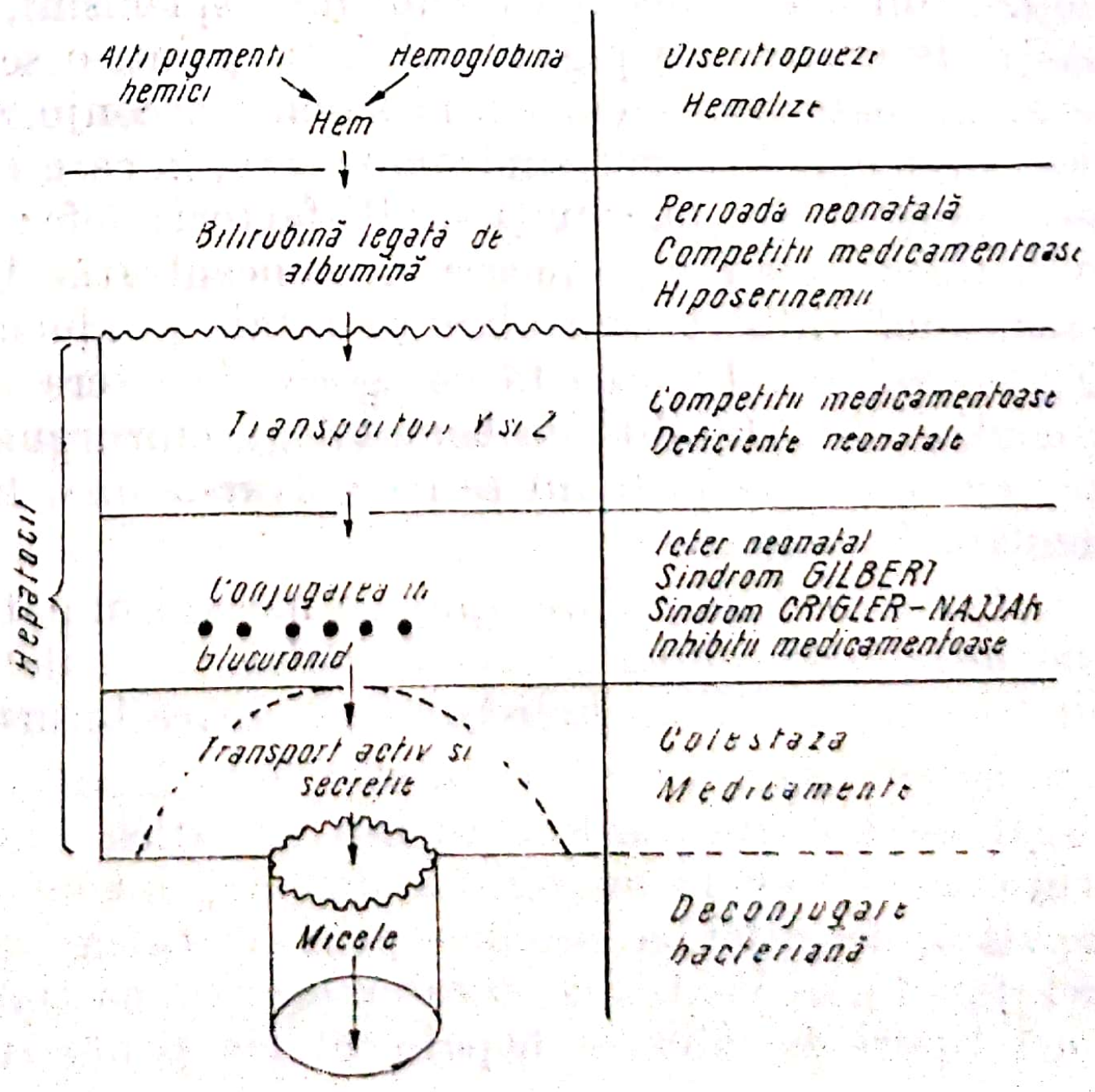
Alţi pigmenţi hemici
Hemoglobina
Hem
Diseritropoeze
Hemolize
Bilirubină legată de albumină
Perioada neonatală
Competiţii medicamentoase
Hiposerinemii
Transportori Y şi Z
Competiţii medicamentoase
Deficienţe neonatale
Hepatocit
Conjugarea în glucuronid
Icter neonatal
Sindrom GILBERT
Sindrom CRIGLER-NAJJAR
Inhibiţii medicamentoase
Transport activ şi secreţie
Colestaza
Medicamente
Micele
Deconjugare bacteriană

Fig. 14.3 — Icterele hepatocitare (după Sh. Sherlock).

14.1.2 CLASIFICARE—TERMINOLOGIE

Diversele clasificări ale sindroamelor icterice au drept criterii mecanismele patogenice incriminate în creşterea bilirubinei plasmatice — cu dominanţa uneia sau alteia din cele două fracţiuni — conjugată şi neconjugată.

După o clasificare mai veche, icterele sînt împărţite în trei categorii patogenice: *prehepatice* (cu bilirubină neconjugată în exces, consecutivă de obicei unei hiperhemolize — de unde echivalarea cu icterele hemolitice), *hepatice* sau hepatocelulare (alterarea celulei hepatice, cu perturbarea proceselor enzimatice şi a mecanismelor de „secreţie—excreţie“, creşterea excesivă a transaminazelor fiind relevantă) şi *posthepatice* (capacitate de conjugare normală, însă cu un obstacol în calea scurgerii bilei spre tubul digestiv, cu stază biliară, inversarea polului biliar celular şi regurgitarea componenţilor biliari în circulaţia sanguină). Rareori însă se poate încadra un icter în aceste categorii — în special în ultimele două, mult mai frecvente — mecanismele patogenice şi formele anatomo-clinice fiind mult mai complexe, cu intricarea elementelor biologice şi clinice, mai ales în formele evolutive ale icterelor.

După criteriul conjugării microsomiale a bilirubinei, Sheila Sherlock clasifică icterele în *premicrosomiale* (prin retenţie de bilirubină neconjugată) şi *postmicrosomiale* (prin regurgitaţie de bilirubină conjugată, prin perturbarea „secreţiei—excreţiei“ polului biliar hepatocitar).

Caracterul premicrosomial îl întîlnim în cîteva sindroame icterice (sindroame hemolitice, sindromul Gilbert, sindromul Crigler-Najjar), marea majoritate fiind de tip postmicrosomial, cu hiperbilirubinemie conjugată, cu colestază prelungită prin leziuni obstructive intrahepatice, uneori greu de diferenţiat de colestaza secundară obstrucţiei extrahepatice.

Alte clasificări (Hobsley) împart icterele în *acolurice* şi *colestatice*. În *icterele acolurice*, care în oarecare măsură corespund celor prehepatice sau hemolitice, există un exces de bilirubină neconjugată în plasmă, fie prin hiperhemoliză (uneori consecutivă unui hipersplenism), fie printr-o scădere a capacităţii de preluare a pigmentului, fie printr-o scădere a capacităţii de conjugare. În toate aceste cazuri, bilirubina neconjugată fiind insolubilă, nu se elimină în urină. În unele sindroame rare, în care icterul evoluează cu bilirubină neconjugată, sînt incrimaţi şi alţi factori: defect de transport al pigmentului în hepatocit sau o reducere în concentraţia UDP — glucuroniltransferazei (sindromul Gilbert) sau absenţa totală a glucuronil-transferazei (sindromul Crigler-Najjar). În această categorie de ictere, diagnosticul şi indicaţiile terapeutice sînt stabilite de hematologi, chirurgului revenindu-i eventual practicarea unei splenectomii sau rezolvarea unei litiaze biliare pigmentare, secundară hemolizei.

Icterele colestatice presupun ca mecanism patogenic împiedicarea evacuării bilei de la nivel celular prin canaliculele şi canalele biliare. Bilirubina conjugată fiind în exces şi fiind hidrosolubilă, apare în urină.

Subdivizarea icterelor colestatice în *hepato-celulare* şi *obstructive* este mai dificil de încadrat, colestaza intrahepatică sau hepato-celulară şi colestaza prin obstacol avînd mecanisme diferite, dar cu acelaşi efect. Colestaza intrahepatică, de altfel, se produce prin afectarea traseului biliar la diverse niveluri (fig. 14.4). Pentru conturarea celor două tipuri de colestază, deci a celor două tipuri de ictere — hepato-celular şi obstructiv (sau de retenţie, după şcoala franceză — Caroli) se apelează la o baterie de teste biologice cu oarecare specificitate: *transaminazele serice* (TGP, TGO) înregistrează valori mari, excesive, în alterarea celulei hepatice (hepatită virală), ca şi alte teste care indică o alterare funcţională hepatocitară — indice de protrombină, probe de disproteinemie, electroforeză, teste imunitare etc.; *fosfataza alcalină* are valori crescute în colestaza prin obstrucţie (este excretată în bilă de către hepatocit, iar în obstrucţiile canalelor biliare este sintetizată în exces şi regurgitată în plasmă). Alte teste (ca creşterea colesterolului) sînt mai puţin semnificative. Aceste teste sînt necesare pentru încadrarea unui bolnav cu icter în cele două tipuri de colestază, avînd în vedere orientarea terapeutică diferenţiată, însă de multe ori nu sînt suficiente, pierzîndu-şi din semnificaţia patognomonică cu cît icterul este mai vechi. Un icter obstructiv prelungit antrenează prin colestaza retrogradă de origine extrahepatică tulburări ale celulei hepatice, iar o hepatită celulară prelungită se poate manifesta prin semne de colestază de tip obstructiv. În aceste situaţii orientarea diagnostică se face după tabloul clinic, cu unele caracteristici pentru icterul hepato-celular şi respectiv pentru cel obstructiv, precum şi după alte explorări paraclinice.

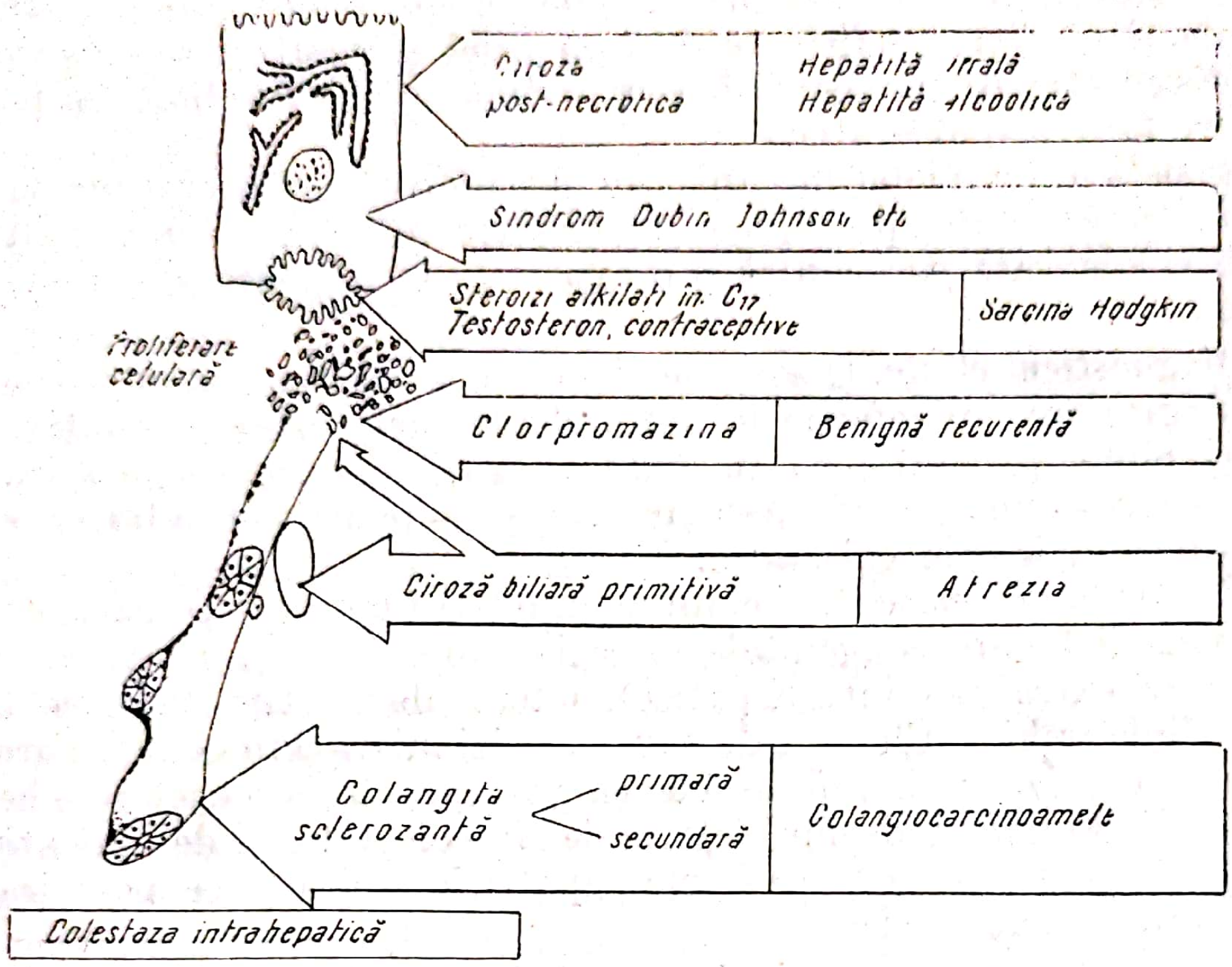
Ciroză post-necrotica
Hepatită virală
Hepatită alcoolica
Sindrom Dubin Johnson etc
Steroizi alkilaţi în C_{17}
Testosteron, contraceptive
Sarcina Hodgkin
Proliferare celulară
Clorpromazina
Benignă recurentă
Ciroză biliară primitivă
Atrezia
Colangita sclerozantă
primară
secundară
Colangiocarcinoamele
Colestaza intrahepatică

Fig. 14.4 — Clasificarea colestazei intrahepatice în funcţie de principalele niveluri la care arborele biliar poate fi afectat (după Sh. Sherlock).

14.2 DIAGNOSTICUL ICTERELOR MECANICE

În contextul unui sindrom icteric, cu polimorfism etiopatogenic şi clinic, un singur element are certitudine diagnostică: coloraţia icterică sclerală şi tegumentară. Diagnosticul presupune într-o primă etapă încadrarea icterului în una din categoriile patogenice: **prehepatic** (acoluric, hemolitic), **hepato-**

celular sau **obstructiv** (mecanic), avînd în vedere necesitatea de orientare terapeutică — medicală sau chirurgicală. Pentru această primă diferențiere se apelează la o baterie de teste biologice (bilirubinemia — cu cele două fracțiuni, examenul urinii, fosfataza alcalină, transaminazele serice, concentrația plasmatică a albuminei) care în mare măsură sînt edificatoare, însă în multe cazuri au valoare relativă — în formele de icter cu elemente intricate de colestază și de suferință hepato-celulară. Chiar unele ictere care au trecut prin filtrul infecționiștilor, confirmate deci ca fiind colestatice sau mecanice, rămîn cu diagnostic etiopatogenic incert — după explorări clinice și paraclinice — pînă în faza intraoperatorie.

Diagnosticul unui icter mecanic sau obstructiv, care constituie și un diagnostic de operabilitate, presupune un examen minuțios *clinic*, o investigare completă și adecvată *paraclinică* și o explorare minuțioasă și complexă *intraoperatorie*.

(i) **Diagnosticul clinic.** O serie de elemente — vîrstă, sex, date anamnestice epidemiologice sau cu referire la antecedente, debutul și evoluția icterului examenul clinic general — au în multe cazuri valoare diagnostică majoră, fiind sugestive — unele chiar patognomonice — pentru încadrarea etiologică a unui sindrom icteric colestatic.

a) *Vîrsta:* la nou-născuți și copii mici, icterul mecanic poate fi determinat de malformații biliare congenitale (atrezia căilor biliare, dilatația chistică a căilor biliare extra sau intrahepatice), ictere obstructive litiazice în cadrul bolii lui Minkowski — Chauffard, sau ascarizi migrați în căile biliare. Pentru toată vîrsta copilăriei sînt de asemenea mai caracteristice icterele hemolitice. Sub vîrsta de 30 ani, sindromul icteric de tip colestatic și de indicație chirurgicală poate apare frecvent sub forma hepatitelor colestatice postvirale, postmedicamentoase sau toxice.

Frecvența leziunilor neoplazice și a litiazei biliare icterigene crește după vîrsta de 40 ani. Se estimează (Buligescu) că după 40 ani, litiaza biliară (15%) și cancerele pancreatice și biliare (40%) sînt cauzele cele mai frecvente ale icterelor obstructive, urmate de hepatitele virotice colestatice (20%) și cirozele hepatice (20%). După vîrsta de 60 ani crește îndeosebi incidența icterelor neoplazice (45%), litiazice (30%), prin ciroză și hepatite cronice (20%).

b) *Sexul* are valoare orientativă, în sensul că la femei icterele obstructive sînt produse mai ales de litiază, cancere și ciroze biliare, iar la bărbați de cancere pancreatice și de căi biliare, cancere hepatice și ciroze alcoolice.

c) *Anamneza epidemiologică* poate releva o contagiozitate de hepatită, tratamente parenterale, transfuzii, administrarea unor medicamente hepatotoxice, ictere evolutive familiale, endemii parazitare. Datele anamnestice cu referire la antecedente pot releva pusee colicative biliare cu ictere pasagere, intervenții chirurgicale pe căi biliare sau tub digestiv (stomac, duoden), alcoolism cronic, sugestive de asemenea pentru etiologia unor ictere.

d) *Modalitatea de debut al sindromului icteric* este de multe ori evocatoare și cu importanță diagnostică deosebită. Debutul brusc, precedat de colică biliară, febră și frisoane se întîlnește în sindromul de obstrucție biliară litiazică și mult mai rar în unele forme ale hepatitei virotice sau toxice.

Instalarea progresivă, nedureroasă și pruriginoasă a icterului este evocatorie pentru cancerele hepato-bilio-pancreatice și pentru ciroza hepatică.

Persistența de durată a unui icter (1—3 luni) după o hepatită acută, care n-a cedat la corticoterapie, presupune o hepatită colestatică.

Scăderea ponderală progresivă asociată icterului progresiv, precum şi sindromul dureros pancreatico-solar sînt aproape patognomonice obstrucţiei biliare prin neoplasm de cap de pancreas.

e) *Tabloul clinic* îmbracă de multe ori forme caracteristice cu valoare diagnostică etiologică.

Examenul fizic general se referă în primul rînd la aprecierea culorii tegumentelor şi mucoaselor:

Icterul intens verde-brun (icter *melas)* apare în sindromul de obstrucţie incompletă neoplazică a coledocului, în colestaza intrahepatică cronică sau recidivantă. Au fost descrise forme de ictere tegumentare cu valoare orientativă: icter *flavinic* (icter hemolitic); *icter rubinic* (icter hepatocitar); icter *verdinic* (icter colestatic benign intra-extrahepatic) şi icter *melas* (icter obstructiv malign extrahepatic).

Examenul general poate releva:

— semne de ciroză hepatică (steluţe vasculare, xantelasme, ascită, circulaţie colaterală, edeme, *flapping-tremor);*

— tulburări de coagulare şi hipersplenism (echimoze, erupţie purpurică);

— pigmentarea tegumentelor, anemie, întîlnite în bolile hemolitice;

— semne generale ale caşexiei canceroase, uneori tromboflebita asociată icterului ce evocă neoplasmul pancreatic.

Culoarea scaunului şi a urinei, apreciată anamnestic sau obiectiv repetat, are valoare diagnostică în ictere prin leziuni obstructive benigne sau maligne.

Febra şi frisoanele sînt expresia clinică a infectării colestazei, a colangitei obstructive incomplete prin calculi sau mai rar prin tumori ale ampulei Vater. Dacă sindromul colangitic precede instalarea icterului, sugerează natura litiazică a obstrucţiei biliare incomplete, iar dacă survine tardiv după apariţia icterului, prezumţia diagnostică trebuie orientată spre cancer sau spre o tumoare papilo-ampulară (Caroli).

Pruritul acompaniază de regulă sindroamele colestatice extrahepatice şi intrahepatice. De obicei pruritul precedă icterul în leziunile obstructive neoplazice cu evoluţie progresivă şi colestază anicterică. Pruritul care se manifestă după instalarea sindromului icteric este evocator pentru obstrucţie biliară benignă (calculi, stenoze biliare benigne).

Sindromul coledocian prin obstrucţie benignă se manifestă în general prin icter dureros, ondulant şi febril, iar sindromul biliar prin obstrucţie malignă se manifestă prin icter progresiv, persistent, nedureros, afebril, pruriginos şi cu scădere ponderală progresivă.

Examenul obiectiv local poate evidenţia elemente importante de diagnostic:

— *Hepatomegalia* de consistenţă crescută sugerează hepatita cronică. O hepatomegalie cu consistenţă fermă, cu mici noduli, cu marginea anterioară ascuţită asociată cu splenomegalie, pledează pentru o ciroză hepatică sau icter hemolitic. În cirozele avansate ficatul este mic şi nu se palpează. Hepatomegalia netedă şi dureroasă se întîlneşte în hepatita acută virală şi în obstrucţiile biliare acute („ileus vaterian"—Mallet Guy). În cancerul primitiv hepatic sau mai ales metastatic, hepatomegalia este extrem de dură, eventual cu noduli de diferite mărimi. În icterele prin obstrucţie neoplazică, hepatomegalia uniformă, nedureroasă evoluează paralel cu intensitatea icterului şi sugerează în mare măsură o tumoare cu sediul înalt, spre convergenţa celor două canale hepatice. În hepatomegaliile foarte importante, asimetrice, cu icter nu prea intens, se presupune un chist hidatic al ficatului rupt în căile biliare sau cancer hepatic metastatic.

— *Splenomegalia* se poate asocia în icterele obstructive prelungite sau recidivante complicate cu colangită și ciroză biliară.

Palparea regiunii subhepatice poate obiectiva *distensia* colestatică retrogradă a *veziculei biliare*, semn patognomonic pentru leziunile maligne obstructive de căi biliare distale. În principiu, palparea unei vezicule biliare mari, elastice, nedureroase este semnificativă pentru cancerul de cap de pancreas (semnul Courvoisier—Terrier).

Fac excepție de la această regulă (nepalparea veziculei biliare în cancerele obstructive ale coledocului terminal) situațiile în care o veziculă biliară destinsă este mascată de un ficată ptozat sau hepatomegalie. Un calcul inclavat în cistic, asociat cu litiază coledociană obstructivă, poate fi responsabil de distensia veziculei biliare în absența cancerului de pancreas, dar prezintă alte elemente de diferențiere (durere, febră). Palparea unei vezicule biliare destinse, nedureroase, de consistență fermă, eventual a unor leziuni indurative pe marginea anterioară a ficatului, sugerează degenerarea malignă și invazia biliară subhilară.

(ii) **Explorările paraclinice** includ probe biologice, investigații radiologice și radio-biologice, examene radio-endoscopice, puncții bioptice; în ultimul timp se apelează din ce în ce mai mult la metode neinvazive — ultrasonografia (ecografia) și tomografia axială computerizată — cu mare fiabilitate diagnostică.

Investigațiile paraclinice constituie un adjuvant indispensabil al examenului clinic, în multe cazuri avînd valoare de certitudine pentru diagnostic și indicație operatorie; în alte situații însă supozițiile clinice și paraclinice rămîn să fie confirmate intraoperator.

Testele biologice constituie probe de referință pentru încadrarea patogenică a icterelor.

Bilirubina serică — cu cele două fracțiuni — conjugată și neconjugată — orientează în mare parte tipul și mecanismul icterului: în principiu creșterea bilirubinei neconjugate asociată cu absența pigmenților în urină pledează pentru o hemoliză (icter hemolitic); creșterea bilirubinei neconjugate asociată cu modificări enzimatice (transaminaze) indică suferința hepatocitară (icter hepato-celular); creșterea bilirubinemiei totale cu predominanța fracțiunii conjugate este caracteristică pentru icterul obstructiv. În stabilirea mecanismului patogenic al icterelor se poate lua în considerație raportul între bilirubina conjugată și cea totală: valori sub 0,2 al acestui raport sugerează icterul prehepatic, între 0,2—0,4 icterele hepatocelulare și peste 0,4 icterul prin colestază intrahepatică (Buligescu).

Testele enzimatice au valoare mare pentru diagnosticul icterelor colestatice, hepatocelulare și obstructive.

Transaminazele (TGP, TGO) cu valori normale pînă la 150 U.I. ‰ cresc semnificativ în leziunile hepatocitare (hepatitele acute).

Fosfataza alcalină excretată în bilă de către hepatocit este sintetizată în exces în obstrucțiile canalelor biliare și regurgitată în plasmă, depășind valorile normale de 20—85 U.I. ‰ ml (3—13 u King-Armstrong); creșterea peste valorile obișnuite pledează pentru icter obstructiv. În procesele colestatice celulare (hepatită) aceste creșteri sînt mai puțin semnificative. Acest test enzimatic este luat în considerație în mod particular pentru diferențierea colestazei intrahepatice de cea extrahepatică.

Se apelează și la alte enzime de colestază: 5- nucleotidază, leucin-amino-peptidază, gama-glutamiltranspeptidază) — care, de asemenea, cresc în colestaza intra și extrahepatică.

Aceste probe biologice au semnificație patogenică în fazele de debut ale icterelor; în icterele obstructive persistente prin colestază retrogradă pronunțată se ajunge la suferință celulară hepatocitară; în această situație valorile înregistrate își pierd semnificația patognomonică, fiind necesare alte explorări (puncţie hepatică, colangiografie retrogradă endoscopică, ecografie etc.) în vederea indicaţiei de operabilitate.

În ultimul timp se consideră ca semnificativă şi cu valoare de *screening* pentru determinarea colestazei, evaluarea cantitativă a acizilor biliari. Creşterea lor ar fi prevalentă în colestaza intrahepatică.

Colesterolul şi *lipoproteina X* sînt crescute în icterele obstructive. Anticorpii antimitocondriali au semnificaţie pentru diferenţierea cirozei biliare primitive de colestaza secundară.

Depistarea *antigenului şi anticorpilor virotici* (AgHB$_s$) orientează diagnosticul spre hepatită cronică colestatică de cauză virală.

Probele hematologice — în icterele cu anemie — sînt semnificative pentru hemoliză (morfologia eritrocitelor, concentraţia hemoglobinei) sau pentru hipersplenism.

Se mai iau în consideraţie testele de disproteinemie, eozinofilia (chist hidatic), creşterea ureei sanguine sau creatininei (în stări complicate cu angiocolită uremigenă).

Examenele radiologice, prin metode variate, au o valoare deosebită în explorarea icterelor colestatice atît pentru diagnostic — precizînd sediul şi natura obstacolului — cît şi pentru orientarea tacticii şi tehnicii chirurgicale.

Hepatografia simplă şi *radiografia abdominală pe gol* pot pune în evidenţă calculi intra şi extrahepatici radioopaci, calcificări ale formaţiunilor chistice, pneumobilie (în fistule biliodigestive spontane).

Tranzitul baritat gastro-duodenal şi *duodenografia hipotonă* pot obiectiva tumorile regiunii ampulare (imagine lacunară, imaginea unui 3 inversat — semnul Frosberg) şi semne indirecte de obstrucţie extrinsecă duodeno-biliară prin tumoare a capului pancreasului (lărgirea cadrului duodenal). Poate arăta, de asemenea, o tumoare neoplazică gastrică (antrală) cu invazie în pediculul hepatic.

Colangiografia intravenoasă sau prin perfuzie lentă este practicabilă în perioadele anicterice (bilirubinemie sub 2 mg%) şi poate confirma supoziţia clinică de litiază a CBP, precizînd prezenţa calculilor, calibrul şi eventual permeabilitatea CBP.

Colangiografia transparietohepatică constituie o metodă eficientă de diagnostic în icterele obstructive intense şi persistente, cu ficat mare, cu prezumţie clinică de obstacol tumoral al căii biliare principale; indică sediul şi natura obstacolului, gradul de dilataţie al căilor biliare intrahepatice. Are valoare orientativă în selectarea procedeelor chirurgicale de derivaţie biliodigestivă în tumorile inextirpabile şi poate constitui o metodă terapeutică de decompresiune biliară — printr-un cateter permanent — în cazurile inoperabile. Se practică de preferinţă cu puţin timp înainte de intervenţia chirurgicală, pentru riscul de complicaţie cu hemo- sau coleperitoneu. Metoda este valoroasă şi pentru diferenţierea icterelor colestatice „medicale" de cele chirurgicale.

Folosirea acelor de puncţie semiflexibile cu diametrul de 0,7 mm (ace Chiba-Okuda) a permis precizarea etiologiei icterului obstructiv la 90—100% din cazurile cu dilataţie biliară şi la 65—75% din cazurile fără dilatarea căilor biliare, iar complicaţiile au fost reduse la 1—5%.

Colangiografia transjugulară poate vizualiza sistemul biliar pînă la 93% din cazurile cu dilataţia căilor biliare intrahepatice.

Colangiopancreatografia retrogradă pe cale endoscopică (McCune—1968) evidenţiază (70—90%) papilo-odditele stenozante, ampulomul vaterian, litiaza coledociană, stenozele coledociene benigne şi maligne, colmatarea CBP cu elemente hidatice.

Are valoare majoră în diferenţierea hepatitelor colestatice de icterele obstructive, în sindroamele cu icter şi prurit persistent, în care probele biologice sînt neconcludente.

Splenoportografia pe cale clasică, prin puncționarea splinei, are valoare în diagnosticarea tumorilor pancreatice, a cirozei hepatice și a cancerelor ficatului; are însă indicații restrînse în icterele obstructive.

Arteriografia selectivă rămîne o investigație de excepție în tumorile hepatice și pancreatice.

Duodenoscopia obiectivează tumorile regiunii ampulei Vater și ulcerele postbulbare penetrante în pancreas sau în pediculul hepatic. Se completează, de obicei, și cu biopsia endoscopică.

Scintigrafia hepatică efectuată cu roz-bengal sau ^{131}I dă informații asupra volumului ficatului, cantității și calității captării (imagini lacunare, insuficiență hepatică) și în special asupra drenării fluxului biliar în arborele biliar și în duoden (în obstrucția biliară arată absența eliminării trasorului în intestin) asociată cu dilatarea arborelui biliar.

Examenul laparoscopic este uneori necesar pentru confirmarea diagnosticului clinic și de laborator, pentru diferențierea obstrucției extrahepatice de colestaza intrahepatică. Metoda este rezervată cazurilor neelucidate de celelalte metode de investigație. Biopsia sub laparoscopie și *colangiografia laparoscopică* (Royer) furnizează date suplimentare de mare valoare în recunoașterea etiologiei colestazei, însă sînt metode agresive cu indicație restrînsă.

Puncția bioptică hepatică se practică în suspiciunea de hepatită cronică colestatică; are indicații limitate.

Ultrasonografia și *tomografia axială computerizată* sînt metode neagresive, fără contraindicații și cu un mare coeficient de certitudine în diagnosticul etiologic al icterelor obstructive (calculi, tumori, stenoze benigne, tumori pancreatice), în diferențierea icterelor cu colestază intrahepatică de cele cu colestază extrahepatică (97% din cazuri). Ecografia este metoda de elecție în icterul litiazic la bolnavii cu intoleranță la iod.

Coroborarea investigațiilor clinico-paraclinice în mod sistematic și seriat, în dinamica evoluției bolii, are rol decisiv în diagnosticarea etiopatogenică a sindromului icteric retențional, în stabilirea conduitei terapeutice, în alegerea indicației și momentului intervenției chirurgicale. Prin explorări clinice și paraclinice se stabilește de regulă în 80—90% din cazuri diagnosticul pozitiv de icter cu indicație chirurgicală.

(iii) **Explorarea intraoperatorie** are o semnificație mai particulară în chirurgia hepato-biliară și în special în chirurgia icterelor; în unele situații, explorarea — chirurgicală, radiologică, endoscopică, hepatică — *confirmă* datele de diagnostic clinic și paraclinic obținute înaintea intervenției; în multe cazuri însă, în etapa intraoperatorie se *precizează* diagnosticul etiologic, natura și sediul obstacolului, aspectul căilor biliare extra și intrahepatice, aspectul ficatului, și se stabilește metoda operatorie.

În icterul prin obstacol litiazic se explorează calea biliară principală vizual și manual — evaluîndu-se culoarea, calibrul și supletea hepato-coledocului (coledoc de aspect „arterial" sau „venos" — Juvara, precum și prezența sau absența calculilor în coledoc sau vezicula biliară; cu acest prilej se pot detecta tumori ale ampulei Vater sau tumori mici în capul pancreasului.

Colangiografia intraoperatorie este obligatorie, chiar dacă cea preoperatorie pare a fi edificatoare. Se face pe cale transcistică (coledoc de calibru normal sau moderat dilatat) sau prin puncție hepatico-coledociană (coledoc dilatat care oricum necesită să fie deschis). Pe imaginea colangiografică se evaluează calibrul CBP, prezența calculilor și permeabilitatea coledocului terminal — elemente de orientare în alegerea metodei chirurgicale.

În funcție de explorările prealabile și de colangiografie, se practică în ordine: coledocotomia, cu extragerea calculilor (avem uneori surpriza să găsim vezicule hidatice) după care se face controlul instrumental cu cateter, pentru aprecierea permeabilității papilo-oddiene (se poate detecta un obstacol prin papilo-oddita stenozantă, calcul inclavat sau împietruire de coledoc terminal). Decizia în privința tipului de intervenție se ia în funcție de aceste date.

Pentru calculii eventual neevacuați (situați pe canalele hepatice drept și stîng sau inclavați) ca și pentru eventualii calculi restanți se practică *coledocoscopia* sau, mai frecvent, colangiografia de control pe tub Kehr.

Colangiografia intraoperatorie pune în evidență în unele cazuri de icter, căi biliare intra și extrahepatice de calibru și aspect morfologic normal: este cazul hepatitelor colestatice, cirozelor sau hepatitelor prelungite, confirmarea făcîndu-se prin aspectul morfologic al ficatului și biopsia hepatică.

Se pot decela, de asemenea, prin acest tip de colangiografie tumori endolumenale ale CBP, stenoze benigne — segmentare sau difuze — (sînt mai bine evidențiate după injectarea retrogradă sub presiune a substanței de contrast — Caroli) de multe ori interpretate macroscopic ca fiind neoplazice (Setlacec).

Explorarea intraoperatorie a CBP, chirurgicală și colangiografică, se face în unele cazuri cu mari dificultăți datorită proceselor intense aderențiale și proceselor scleroinflamatorii consecutive puseelor repetate angiocolitice, care modifică și topografia și morfologia căilor biliare extrahepatice. În aceste condiții se caută un segment permeabil biliar, prin visceroliză atentă, decolîndu-se chiar placa biliară pentru a pune în evidență confluența canalelor hepatice (Hepp-Couinaud).

În blocurile tumorale care înglobează pediculul hepatic, cu obstacole înalte pe calea biliară — pînă în zona hilară, se practică *colangiografie transhepatică* cu valoare deosebită, întrucît obiectivează sediul și natura obstacolului, gradul obstrucției și gradul de dilatare a căilor biliare supraiacente; are avantajul că scurtează timpul operator, evitînd disecțiile inutile și periculoase, orientînd în același timp asupra tacticii și procedeelor chirurgicale radicale sau paliative. În tumorile înalte care prind convergența cranială, cu hepatocoledocul subtumoral permeabil, explorarea intrumentală făcută prin hepatocoledocotomie se poate completa cu „forarea“ tumorii și cu un drenaj permanent transtumoral (Terblanche, Burlui, Setlacec, D. Rădulescu, Șeicaru, Grădinaru).

Biopsia din toate formațiunile tumorale care constituie obstacolul biliar se impune cu necesitate pentru stabilirea diagnosticului etiologic de certitudine și pentru conduita chirurgicală.

14.3. DIAGNOSTICUL ETIOLOGIC ȘI DIFERENȚIAL AL ICTERELOR CU INDICAȚIE TERAPEUTICĂ CHIRURGICALĂ

Diagnosticul etiologic al unui icter constituie o primă problemă majoră a acestei categorii patologice complexe reprezentînd elementul de orientare terapeutică — medicală sau chirurgicală. În general, pentru multe din sindroamele icterice — cu frecvență mai mare — avem cîteva elemente orientative pentru încadrarea lor etiologică și patogenică, cum ar fi vîrsta, unele teste biologice (bilirubinemia, transaminazele serice, fosfataza alcalină, prezenţa sau absenţa în urină a urobilinogenului şi pigmenţilor biliari) sau o serie de aspecte clinice mai caracteristice atît pentru debut, cît şi pentru evoluţia ulterioară.

Icterele hemolitice (prehepatice, acolurice) au un cadru nosologic mai particular, mai specifice primei vîrste şi cu un tablou hematologic şi clinic relativ bine conturate. Ca frecvenţă sînt mult mai rare decît icterele colestatice, iar indicaţiile de tratament chirurgical le pun de regulă hematologii. Incidenţă rară au şi litiazele biliare pigmentare generate de hemolizele prelungite, cînd îmbracă aspectele clinice caracteristice litiazei.

Icterele hepatocelulare acute (hepatitele virale) au de asemenea un tablou clinic şi în special un prodrom sugestiv, diagnosticul bazîndu-se însă în mare parte pe probele biologice. Se întîlnesc însă forme clinice dureroase, datorită se pare distensiei capsulare hepatice, cu aspect colicativ sau pseudocolangitic care uneori forţează laparotomia.

Icterele colestatice au cîteva forme etiologice şi anatomo-clinice relativ uşor de încadrat atît clinic cît şi paraclinic, acestea referindu-se în special la icterele prin obstrucţie sau colestază extrahepatică, cum sînt icterul litiazic, icterul prin neoplasm de cap de pancreas şi cel prin tumori de căi biliare extrahepatice. Dificultatea, uneori mare, de încadrare etiopatogenică, şi chiar de abordat terapeutic, o reprezintă icterele prin aşa-zisa colestază intrahepatică, cînd trebuie să diferenţiem o colestază prin leziuni hepato-celulare sau lobulare de leziuni la nivelul celorlalte segmente biliare intrahepatice: cazul diferenţierii hepatitelor prelungite colestatice de cirozele biliare, de tumori sau alte leziuni intrahepatice cu repercusiune hepato-celulară.

Sînt încadrate în afecţiunile icterice cu *colestază* o serie de entităţi în care leziunea sau obstrucţia se găseşte la nivelul structurilor biliare intrahepatice (tab. 14.1), iar altele în afecţiuni cu colestază prin leziune sau obstacol la nivelul căilor biliare extrahepatice (tabel 14.2), deşi în multe dintre aceste entităţi leziunile anatomice se intrică sau au repercusiuni patologice pe ambele segmente biliare — intra şi extrahepatice.

Tabelul 14.1

Icterele mecanice prin leziuni obstructive ale căilor biliare intrahepatice

Ciroză biliară primitivă.
Colestază intrahepatică — hepatită colestatică
  — virală
  — medicamentoasă
  — toxică
  — colestaza recurentă a sarcinii
  — colestază recurentă benignă
  — complicaţia cirozei
  — infecţioasă
Colangită scleroasă primitivă
Colangită supurativă cu pericolangită fibroasă ± abcese colangitice
Cancerul canalelor hepatice şi al convergenţei canalelor hepatice
Cancerul metastatic
Limfoame, boala Hodgkin
Cancere primitive hepatice
Tumori benigne hepatice
Chiste hidatice ale ficatului
Litiaza căilor biliare intrahepatice (± colangită supurată)
Dilataţia congenitală a căilor biliare intrahepatice (boala Caroli)
Atrezia căilor biliare
Anevrisme ale ramurilor arterei hepatice perforate în căile biliare
Hemobilie posttraumatică ± obstrucţie extrahepatică.

Tabelul 14.2

Icterele chirurgicale prin leziuni obstructive ale căilor biliare extrahepatice

— *Obstrucţie intralumenală*	— calculi biliari — autohtoni — migraţi — postoperatori • reziduali • recidivaţi • neoformaţi — chisturi hidatice hepatice rupte în CBP — paraziţi intestinali migraţi în CBP (ascarizi, lamblii) — hemobilie — spontană — posttraumatică
— *Obstrucţie prin afecţiuni parietale*	— stenoze biliare — inflamatorii — cicatriceale postoperatorii — răniri şi ligaturi iatrogene — colangită scleroasă primitivă — dilataţia chistică congenitală a CBP — tumori maligne ale CBP sau invadante ale vezicii biliare — ampulom vaterian — tumori benigne ale CBP — papilomatoza difuză a căilor biliare — papilo-oddite inflamatorii şi scleroinflamatorii (papilo-oddite scleroase beante) — ictere prin obstacol funcţional oddian (Nanu-Muscel şi Pavel)
— *Obstrucţie extrinsecă*	— bont cistic litiazic — adenopatie (TBC; Hodgkin; neoplazică) — ulcere postbulbare penetrante — tumori renale, gastro-duodenale, colonice cu extensie biliară — tumori retroperitoneale — anevrism arteră hepatică — supuraţii din vecinătate (subfrenice, pancreatice) — pancreatită cronică — pseudochisturi pancreatice — cancer cap de pancreas.

Tabloul clinic al acestor ictere are în general cîteva caracteristici orientative pentru diagnosticul etiologic în funcţie de natura benignă sau malignă a leziunii obstructive, de sediul sau întinderea obstacolului pe traiectul căilor biliare, de gradul obstrucţiei — completă sau incompletă — şi de topografia intralumenală sau extrinsecă a leziunii obstructive.

Sindromul de obstrucţie biliară prin leziuni benigne se instalează la bolnavi cu antecedente colicative biliare, după colică, febră şi frisoane, nu atinge amploarea celui din obstacolele permanente maligne, evoluează rapid spre remisiune clinico-biologică, se poate asocia destul de frecvent cu colangită extra şi intrahepatică.

Mult mai rar leziunile obstructive benigne îmbracă o alură clinică pseudoneoplazică cu instalarea lentă a sindromului ictero-colangitic, pruriginos, progresiv, persistent şi complet (papilo-oddite, colangite secundare, ampuloame benigne) sau un tablou de colestază anicterică cu bilistază cronică şi colangită intrahepatică (hepatită cronică şi ciroză biliară, microabcese colangitice, litiază flotantă şi împietruire biliară intra şi extrahepatică, oddite stenozante şi oddite beante).

Obstacolele extrahepatice maligne determină instalarea colestazei icterigene în mod insidios, progresiv, nedureros, cu predominenţa pruritului.

Instalarea colestazei insidioase, progresive dar permanentă, nedureroasă și pruriginoasă, cu hepatomegalie, cu distensia veziculei biliare, în absența colangitei și a severității bilio-hepatopatiei retrograde, sînt caracteristice esențiale ale obstrucției biliare canceroase.

Instalarea, amploarea și evoluția leziunilor morfofuncționale în teritoriul intrahepatic variază în raport cu natura leziunii obstructive.

În obstacolele maligne, complete, răsunetul intrahepatic al colestazei nu ajunge pînă la leziuni evolutive de tipul cirozei biliare deoarece intervine mai devreme intervenția chirurgicală.

Leziunile obstructive benigne, dezvoltînd o colestază intermitentă, recidivantă și prelungită, favorizează instalarea leziunilor cronice bilioparenchimatoase de tipul colangitei și pericolangitei scleroase, hepatitei cronice și cirozei biliare.

În ceea ce privește topografia leziunilor obstructive pe arborele biliar, reamintim frecvența acestora pe coledocul distal (calculi inclavați, papilooddite stenozante, ampulom vaterian, cancer de cap pancreas, pancreatite cronice) și raritatea relativă a leziunilor obstructive difuze (cancere CBP, colangită scleroasă primitivă, stenoze cicatriceale postoperatorii).

Leziunile obstructive ale căilor biliare intrahepatice deși mult mai rare (ciroze, hepatite cronice, boli congenitale, tumori benigne și maligne ale căilor biliare, litiază intrahepatică, chisturi hidatice) realizează o colestază a cărei expresie biochimică și clinică este similară cu a colestazei extrahepatice dar se instalează într-o perioadă mult mai scurtă de timp.

Amploarea și precocitatea leziunilor bilio-hepatice este mult mai mare în formele severe de obstrucție colestatică completă a regiunii hilare în comparație cu instalarea lor mult mai lentă în stenozele incomplete ale coledocului terminal.

În adaptarea celei mai adecvate atitudini chirurgicale sînt necesare explorările paraclinice — de preferat cele neinvazive, de necesitate și cele invazive — de multe ori diagnosticul de certitudine și atitudinea cea mai oportună fiind stabilite intraoperator.

14.3.1 ICTERELE PRIN LEZIUNI OBSTRUCTIVE ALE CĂILOR BILIARE INTRAHEPATICE

Bolile căilor biliare intrahepatice cu ictere de tip colestatic pot fi grupate (tabel 14.1) în șase categorii:

— *boli congenitale:* ectazii ale căilor biliare segmentare — boala Caroli;

— *boli tumorale:* papilomatoza și epitelioamele căilor biliare intrahepatice;

— *litiaza primitivă* și izolată a căilor biliare intrahepatice;

— *compresia* și *invazia căilor biliare* prin chisturi, abcese sau tumori ale ficatului;

— *colangită scleroasă* și *colangită supurată;*

— *hepatită cronică colestatică* cu etiopatogenie multifactorială.

a) *Dilatația congenitală segmentară a căilor biliare intrahepatice* (boala Caroli) se caracterizează prin dilatații chistice comunicante cu arborele biliar, cu conținut bilios, frecvent suprainfectate, și cu litiază. Complicația majoră a dilatațiilor segmentare este litiaza intracavitară responsabilă de stază și infecție biliară cronică sau recidivantă.

Tabloul clinic este dominat de accesele febrile de tip colangitic, pseudopalustre, cu evoluție ciclică, cu debut din copilărie, fără retenție biliară francă; rareori capătă aspectul de icter litiazic intens, prin migrarea microlitiazei în coledoc. În formele asociate cu fibrocolangiomatoză, semnele clinice sînt dominate de hepato și splenomegalie, varice esofagiene, hemoragii digestive și hipersplenism.

Diagnosticarea este dificilă și se face numai prin colangiografie i.v., transparietohepatică (Șeicaru, Grădinaru) sau intraoperatorie (I. Juvara). Tratamentul rămîne complex, iar prognosticul foarte rezervat.

b) *Papilomatoza căilor biliare intrahepatice, benignă*, cu evoluție foarte lentă, antrenează repetate sindroame icterocolangitice prin migrarea produselor secretante mucoide în hepatocoledoc. Se poate asocia cu papilomatoza căilor biliare extrahepatice. Debutează în copilărie, prin colici biliare, evoluează lent și se complică cu accese ictero-colangitice. Diagnosticul se pune, de obicei, intraoperator prin colangiografie și confirmare histopatologică. În cazurile cu papilomatoză intrahepatică difuză și voluminoasă, dilatațiile canalare ajung impresionante.

c) *Colangioamele benigne intrahepatice diseminate*, descrise recent de Caroli, sînt asociate cu numeroase canalicule biliare dilatate, complicate evolutiv cu accese ictero-colangitice recidivante.

d) *Litiaza intrahepatică* se găsește în 5—20% din cazurile cu litiază biliară și poate fi:

— *primitivă* în absența unei cauze anatomice evidente (dilatație sau stenoză);

— *secundară* unei cauze anatomice patente — congenitale (dilatații chistice), spontane sau provocate chirurgical (stenozarea anastomozei biliojejunale);

— *asociată cu litiaza căilor biliare extrahepatice* primitivă sau postoperatorie.

Tabloul clinic este dominat și complicat de accesele ictero-colangitice persistente și recidivante (vezi 15.3). Posibilitățile de diagnosticare au crescut prin folosirea tomocolangiografiei intravenoase morfinice, colangiografiei transparietohepatice și transhepatice intraoperatorie, sau prin metodele neinvazive — ecografia și tomografia axială computerizată.

Tratamentul chirurgical — dificil de codificat — se practică în funcție de formele anatomo-clinice—predominant icterocolangitice și cu abcese colangitice — și de evaluarea factorilor de risc operator (Olivier, Mercadier, Juvara, Făgărășanu, Firică, Gerota, Setlacec, Șeicaru și Grădinaru).

e) *Cancerele bifurcației canalului hepatic comun* sau ale unuia din canalele hepatice, drept sau stîng, determină colestază progresivă, icterică sau icterocolangitică, asemănătoare clinic și biologic cu colestază extrahepatică. Tabloul clinic este dominat de icter obstructiv intens, nedureros, foarte pruriginos, hepatomegalie de colestază, scădere ponderală. Diagnosticul de obstrucție biliară înaltă, hepato-biliară, se pune pe baza coroborării sindromului clinico-biologic cu explorarea radiologică prin colangiografie transparietohepatică, prin tomografie axială computerizată sau ecografie.

Tratamentul chirurgical radical este excepțional practicabil; procedeele paliative (anastomoze colangio-hepato-digestive) asigură ameliorări de scurtă durată (4—6 luni) cu dispariția pruritului și remisiunea parțială sau totală a icterului.

f) *Colangită supurativă* și *pericolangita fibroasă stenozantă icterigenă* a CBI este de regulă ascendentă, asociată cu abcese colestatice, cu colită cronică ulcerativă. Dificultatea de diagnosticare, posibilitățile reduse de rezolvare chirurgicală, evoluția progresivă ireversibilă determină un prognostic foarte rezervat.

g) *Colangita scleroasă* se asociază frecvent cu colangita scleroasă a căilor biliare extrahepatice și se caracterizează prin stenozarea inflamatorie segmentară sau difuză a arborelui biliar intrahepatic. Stenoza fibroinflamatorie a convergenței canalelor hepatice cu extensie ascendentă intrahepatică determină icter obstructiv, colangită supurată și microabcese hepatice, ciroză biliară. Diagnosticul, sesizat uneori de coexistența unei colite ulceroase, se pune numai pe baza datelor furnizate de colangiografia transparieto-hepatică și colangiografia endoscopică retrogradă. Încercările de tratament chirurgical decompresiv dau remisiuni pasagere, însă nu opresc evoluția progresivă și ireversibilă a bolii.

h) *Cancerele metastatice* se asociază frecvent (25%) în etapa evolutivă tardivă cu colestază și hepatomegalie tumorală. Icterul obstructiv se produce prin compresia extrinsecă sau prin invazia căilor biliare intrahepatice. Sindromul de hipertensiune portală secundară se întîlnește la 20% din cazuri. Diagnosticul se bazează pe biopsie tumorală, arteriografie hepatică, scintigrafie hepatică radioizotopică și ultrasonografie.

i) *Boala Hodgkin* și *limfoamele cu localizare hepatică*, prin leziunile distructive parenchimatoase și biliare, se complică cu icter colestatic (10—13%). Icterul este produs mai ales prin compresia căilor biliare extrahepatice prin adenopatie sau mase tumorale la care se asociază sindromul de hemoliză. Pruritul este în legătură cu colestaza cronică și cu sindromul biologic al bolii de bază. La sindromul icteric pruriginos se asociază hepatomegalia tumorală, febra, poliadenopatia, hipertensiunea portală, splenomegalia (80%), ascita și edemele periferice (30%). Diagnosticul se pune pe tabloul clinic, biopsie hepatică, scintigrafie și ecografie hepatică și prin laparotomie.

j) *Chistul hidatic* al ficatului se poate complica destul de frecvent cu sindrom de colestază intrahepatică (vezi 13.2). Icterul colestatic este produs fie prin compresie tumorală pe joncțiunea canalelor hepatice sau mai ales prin fisurare și fistulizare tangențială sau terminală în căile biliare intrahepatice. În aceste ultime situații patologice deversarea conținutului chistului în arborele biliar intrahepatic se extinde și în cel extrahepatic determinînd o colestază mixtă intra și extrahepatică. Fisurarea chistului hidatic în căile biliare produce subicter sau icter tranzitoriu, asociat cu colică biliară (colică hidatică) și hepatomegalie tumorală.

Diagnosticul diferențial se impune cu litiaza biliară și rămîne dificil între litiaza biliară cu colangită și supurația chistică cu icter pseudolitiazic. Diagnosticul de tumoare chistică parazitară se pune pe baza tabloului clinic (hepatomegalie tumorală benignă, icter pasager moderat, asociat cu colică biliară, febră în chistul supurat), biologic (eozinofilie, reacția Casoni), radiologic, scintigrafic și ecografic. De multe ori în absența unui ficat tumoral palpabil, diagnosticul etiologic se stabilește intraoperator.

k) *Ciroza biliară primitivă*, asociată cu colangită cronică distructivă nesupurată și întîlnită mai ales la femei, se manifestă rar prin icter colestatic. Sindromul icteric, precedat de prurit, apare după luni sau ani de evoluție a bolii. Icterul moderat, dar pruriginos — se asociază frecvent cu melanodermie şi erupţie xantomatoasă (33%). Sindromul de insuficienţă hepatică, hepatomegalia (88%) şi splenomegalia (54%) se dezvoltă lent.

Diagnosticul se pune pe baza tabloului clinic, biologic (creşterea importantă a fosfatazei alcaline, creşterea anticorpilor antimitocondriali (83—93 % perturbarea testelor de disproteinemie, prezenţa AgHB_s, creşterea moderată a SGOT, creşterea IgM) şi prin biopsie hepatică în colestaza intrahepatică.

1) *Colestaza intrahepatică* de origine metabolică, şi în mai mică măsură mecanică, poate fi sub forma de:

— *colestază intrahepatică simplă*

— *hepatită colestatică secundară* leziunilor organitelor hepatocitare, infiltratelor inflamatorii lobulare şi perilobulare cu perturbarea secreţiei şi excreţiei biliare.

— *Colestaza intrahepatică simplă* are multiple forme etiopatogenice şi clinice:

- colestaza simplă din infecţii, în special cu gramnegativi (infecţii urinare, pulmonare, hemoliză intravasculară toxiinfecţioasă sau posttransfuzională);
- colestaza simplă produsă de droguri anabolizante, steroizi, anticoncepţionale, halothan, neuroleptice, tranchilizante, antitiroidiene, care dispare după întreruperea medicaţiei hepato-toxice;
- colestaza cronică a ultimului trimestru de sarcină: se manifestă cu prurit şi icter; rar este anicterică şi dispare după 2—3 săptămîni după naştere; patogenia este legată de variaţiile individuale ale metabolismului estrogenilor;
- *colestaza benignă recurentă* (Summer-Skill şi Walshe) se caracterizează prin pusee repetate de icter colestatic şi ridică dificile probleme de diagnostic clinic şi histopatologic (colestază centrilobulară cu leziuni nespecifice ale hepatocitelor şi inflamaţie portală perilobară moderată); boala este ereditară, manifestările apar după pubertate, accesele se repetă după intervale variabile; se asociază steatoreea şi scăderea ponderală; prognosticul rămîne bun, nu evoluează spre ciroză.

— *Hepatita colestatică* izolată de Caroli (1953) este consecutivă leziunilor organitelor hepatocitare şi perturbării secreţiei biliare prin agenţi toxici (medicamente, toxice industriale) sau virali (hepatită virală, formă cu virus B). Colestaza este rezultatul leziunilor acute sau cronice din hepatită sau ciroză.

Studiile clinice şi histologice au arătat durata mare a evoluţiei, posibilitatea erupţiei xantomatoase ciclice şi transformarea cirogenă. Aspectul morfologic este dominat de staza biliară centrilobulară şi în canaliculele biliare dilatate şi cu trombi biliari. În formele prelungite este posibil să se deosebească leziunile hepatobiliare de cele din colestaza extrahepatică.

Diagnosticarea formei colestatice a hepatitei virale este uşoară cînd aceasta a complicat evoluţia hepatitei acute şi se face pe criterii clinice (prurit, icter prelungit şi recidivat de culoare închisă), de laborator (scăderea TGP, a testelor de citoliză hepatică şi creşterea celor de colestază), şi prin biopsie hepatică (alterări grave ale arhitectonicei hepatice cu constituirea hepatitei cronice agresive sau a cirozei postnecrotice).

Precizarea diagnosticului devine mult mai dificilă în formele de hepatită virală atipică, în formele prelungite, cu tablou biochimic dominat de colestază. În aceste cazuri coroborarea dinamică clinico-biochimică cu puncţia biopsică hepatică şi rezultatul colangiografiei retrograde, ecografiei şi eventual al colangiografiei transparietohepatice sau transhepatice, pot contribui la precizarea diagnosticului, a indicaţiei şi a momentului intervenţiei chirurgicale. Diagnosticul se elucidează intraoperator prin biopsie hepatică și colangiografie care arată căile biliare de calibru normal.

Tratamentul chirurgical a fost aplicat în formele colestatice de hepatită virală prelungită sau recidivată cu icter persistent, după întreruperea corticoterapiei (Mallet Guy, Firică, Făgărășanu, Burlui, Gerota, Nana, Setlacec, Stoica). S-a practicat — după explorarea colangiografică și histopatologică — neurectomia periarteră hepatică comună (completată de noi prin neuro-adventicectomia) cu rezultate bune în 75% din cazuri și papilosfincterotomia oddiană cu 90% rezultate bune (Burlui, Stoica). Uneori, se obțin remisiuni ale icterului și pruritului și numai după un simplu drenaj biliar extern.

14.3.2 ICTERELE PRIN LEZIUNI OBSTRUCTIVE ALE CĂILOR BILIARE EXTRAHEPATICE

În sindroamele icterice prin colestază extrahepatică se impune precizarea etiologiei obstacolului și a naturii benigne sau maligne a leziunilor obstructive. Icterul obstructiv are etiologie multiplă și polimorfă, însă cîteva entități au frecvență domninantă (tabel 14.2): litiaza căilor biliare principale, tumorile benigne și maligne ale căilor biliare principale, compresiunea extrinsecă prin neoplasm al capului pancreasului și pancreatite cronice, odditele scleroinflamatorii stenozante; de incidență mai rară sînt stenozele primitive ale căilor biliare principale și dilatația chistică a căilor biliare extrahepatice. O frecvență mai mare o au icterele prin stenoze cicatriceale postoperatorii ale căilor biliare principale cu un aspect mai particular de orientare diagnostică avînd în vedere antecedentele operatorii.

a) *Icterul litiazic* are caracteristici variabile în funcție de topografia, mecanismul, gradul obstrucției calculoase (incompletă sau completă), de asocierea și intensitatea fenomenelor inflamatorii (oddită, coledocită, colangită) și funcționale (spasm, edem).

Litiaza coledociană poate fi frecvent de origine veziculară și migrată prin cistic sau fistulă bilio-biliară, mai rar de origine intrahepatică; poate fi postoperatorie reziduală, recidivantă sau neoformată și mult mai rar litiază „primitivă", autohtonă (vezi 15.2).

În raport cu diversitatea tulburărilor fiziopatologice generate de prezența calculilor se pot distinge forme anatomoclinice neobstructive (anicterice), forme cu obstrucție incompletă, cu stază și infecție biliară cu răsunet hepatorenal și forme cu obstrucție completă cu predominanța tabloului de colestază „acută". Diagnosticul clinic al unui icter mecanic de etiologie litiazică se pune pe semnele caracteristice — icter precedat de colică biliară, febră și frison; remitența și intermitența icterului au de cele mai multe ori valoare patognomonică.

Probleme de diagnostic diferențial pun formele clinice „pseudoneoplazice" cu icter persistent, prurit, cu sindrom dispeptic și dismetabolic, diagnosticul de certitudine făcîndu-se la explorarea intraoperatorie, care decelează „împietruiri" sau „înnoroiri" de coledoc terminal.

b) *Icterele neoplazice* pot fi determinate de cancere ale canalului hepatic, coledoc, hepato-coledoc, de ampulom vaterian, cancer de cap de pancreas și cancere ale veziculei biliare litiazice cu invazia pediculului hepatic. Litiaza biliară se poate asocia frecvent (18—57%) cu cancerul căilor biliare sau al pancreasului.

- *Cancerul căilor biliare principale* poate fi frecvent circumscris (cancere schiroase în virolă) și mai rar difuz, extins pe hepato-coledoc sub forma schiroasă sau vegetantă. Cancerul hepato-coledocului realizează o obstrucție lentă a cărei expresie clinică dominantă în faza tardivă este icterul de retenție de tip neoplazic, cu scaune acolice, urini hipercrome, prurit și scădere ponderală. Sindromul icteric se întîlnește la 80—90% din cazuri (vezi 15.4).
- *Ampulomul vaterian* malign (rar benign) ocupă locul al treilea după cancerul veziculei biliare și al hepato-coledocului. Realizează obstrucție incompletă și intermitentă a carefurului bilio-pancreatic în funcție de volumul tumorii și de procesele necrotice inflamatorii asociate. Debutul este lent, insidios, cu dureri surde necaracteristice, subictere tranzitorii, uneori prurit rebel și tulburări dispeptice, scădere ponderală. Hemoragia digestivă se asociază destul de rar (vezi 15.4).
- *Cancerul capului pancreasului* realizează, după o evoluție inaparentă de 3—4 luni, sindromul pancreatico-biliar al lui Dieulafoy: icter apiretic, nedureros, progresiv, ajungînd foarte intens, prurit pronunțat și scădere ponderală marcată. Icterul poate fi semnul inițial al cancerului doar în 30% din cazuri.

Examenul clinic relevă hepatomegaliile de colestază în general moderată, veziculă biliară palpabilă, în tensiune, renitentă (semnul Courvoisier-Terrier) — semn inconstant —, rareori la bolnavii slabi se percepe și o tumoare profundă (vezi 16.4).

c) *Stenozele cicatriceale postoperatorii ale CBP* apar după intervențiile hepato-biliare sau după gastrectomii, cu sediu, întindere și grad de obstrucție variabil, cu tablou clinic dominant de icter obstructiv incomplet, eventual și fistulă biliară sau biliodigestivă, angiocolită cronică și scădere ponderală (vezi 15.6). Au fost descrise (I. Juvara) forme anatomoclinice dominate de:

— fistulă biliară externă
— fistulă biliară externă asociată cu icter retențional
— icter franc și progresiv
— forme ictero-colangitice recidivante.

d) *Pancreatitele cronice de origine biliară* sau *primitive* pot determina rar sindrom de obstrucție biliară intermitentă. Forma icterică a pancreatitei cronice, deși relativ rară, se caracterizează prin crize dureroase pseudobiliare, greu de diferențiat de colica coledociană, prin fenomene de angiocolită și icter retențional tranzitoriu la care se asociază sindromul de insuficiență pancreatică exocrină (steatoree, scădere ponderală) și endocrină (diabet zaharat). Dezvoltarea secundară a pseudochisturilor capului pancreasului intervine în producerea icterelor retenționale cu alură pseudoneoplazică. Diagnosticul rămîne dificil dar se presupune pe baza aspectelor clinice, a colangio-pancreatografiei retrograde endoscopice, a ecografiei abdominale și tomografiei axiale computerizate (vezi 16.2).

e) *Papilo-odditele stenozante*, primitive, sau secundare, asociate coledocolitiazei, cu evoluție lentă pe parcursul mai multor ani, se manifestă frecvent sub formă icterigenă pseudo-litiazică sau pseudoneoplazică. Forma pseudoneoplazică se caracterizează prin icter progresiv, uneori foarte intens, apiretic, nedureros, semnul Courvoisier și hepatomegalie de colestază. De remarcat nealterarea stării generale, scădere ponderală discretă, scaune hipocolice și retenție biliară incompletă. Forma pseudolitiazică simulează litiaza coledociană cu icter variabil, dureros (durerile preced icterul) şi febril, iar tabloul clinic ia aspectul angiocolitei ictero-uremigene.

Diagnosticul preoperator se stabileşte rar, prin colangiografie i.v. în perioadele de remisiune, colangiografie transparietohepatică, dar mai ales prin colangiopancreatografie retrogradă endoscopică (biopsia asociată tranşează diagnosticul) (vezi 15.5.)

f) *Stenoza primitivă a căii biliare principale* şi *colangita cronică scleroasă* se caracterizează prin stenozarea inflamatorie şi fibroasă a seroasei şi straturilor subseroase cu păstrarea integrităţii mucoasei, dar cu stenozarea lumenului canalar. Procesul sclero-inflamator poate fi segmentar sau (mai ales) difuz pe arborele biliar.

Criteriile de diagnostic (Warren) sînt: icter progresiv de tip obstructiv, absenţa calculilor biliari şi a intervenţiilor anterioare pe căile biliare, îngroşarea stenozantă, obstructivă, generalizată pe sistemul canalar biliar, absenţa cirozei biliare primitive sau a tumorilor maligne biliare, asocierea cu colita ulceroasă, enterita regională, fibroza retro-peritoneală, tiroidita Riedel şi bolile de colagen.

- Stenozele segmentare interesează mai ales canalul hepatic comun şi joncţiunea canalelor hepatice şi se manifestă prin icter obstructiv — rar intens — recidivant, cu colangită supurată, tablou similar cu al cancerului etajului biliar hilar. Diagnosticul se precizează dificil şi de obicei numai intraoperator prin colangiografie şi biopsie.
- Coledocitele scleroase sînt o varietate a proceselor de colangită cronică limitată la canalul coledoc sub abuşura cisticului cu sindrom icteric obstructiv asemănător cancerului capului pancreasului.
- Colangita scleroasă cronică difuză pe arborele biliar extrahepatic are tabloul clinic dominat de icter progresiv de intensitate mare, rar intermitent, prurit, scădere ponderală şi, tardiv, semne de colangită supurată obstructivă. Tabloul clinic rar se poate diferenţia de cel al hepatitelor cu colestază prelungită şi angiocolită asociată.

Diagnosticul preoperator este imposibil de pus prin metodele clasice. Acurateţea acestuia a crescut numai după folosirea colangiografiei transparietohepatice, a colangiopancreatografiei retrograde endoscopice şi a laparatomiei cu biopsie. Diagnosticul diferenţial se face cu alte ictere obstructive ca cele litiazice, cu cele prin cancer de cap de pancreas, hepatită virală prelungită, ictere prin leziuni obstructive intrahepatice şi prin cancere biliare hilare. Incidenţa este rară, diagnosticul lezional precizîndu-se de regulă postoperator, după biopsie (Burlui, Setlacec).

g) *Icterul obstructiv al hidatidozei hepato-biliare* este destul de frecvent, atingînd 70—90% din chisturile hidatice voluminoase cu localizare centrală şi paramediană. Sindromul ictero-colangitic apare ca o complicaţie evolutivă în urma stabilirii comunicărilor largi chisto-biliare cu migrarea elementelor hidatice în CBP (vezi 13.3).

h) *Dilataţia chistică congenitală a CBEH* se complică evolutiv cu angiocolită şi litiază biliară. Survine frecvent la copiii sub 10 ani şi excepţional după 60 de ani. Poate fi localizată, parţială sau difuză, sau globală, cuprinzînd şi segmentul biliar intrahepatic.

Dilataţia chistică congenitală este suspectată la copiii cu triada: durere, tumoare în abdomenul superior şi icter obstructiv. Icterul este semnul cel mai comun şi mai important, este progresiv, sever sau intermitent, acompaniat de colurie, scaune hipocolice şi prurit. Se poate asocia un sindrom dispeptic şi scădere ponderală. Detectarea masei tumorale, renitentă, nedureroasă, mobilă cu respirația în hipocondrul drept și a hepatomegaliei de colestază, mai rar și a sindromului de hipertensiune portală orientează diagnosticul. Colangiografia transparietohepatică și ecotomografia axială computerizată facilitează punerea diagnosticului.

i) *Hemobilia* se caracterizează prin hemoragie în arborele biliar exteriorizată pe cale digestivă (vezi 13.1).

BIBLIOGRAFIE SELECTIVĂ

BURLUI D. *și colab.* — Sfincterotomia oddiană în tratamentul colangitei scleroase primitive, *Chirurgia*, 1981, *30*, 3, 191.
BURLUI D., BRĂTUCU E., BOBOCESCU E. — O problemă controversată: sfincterotomia oddiană în angiocolite, *Chirurgia*, 1981, *30*, 5, 341.
CAROLI J. — Les ictères par rétention, Masson, Paris, 1956.
DICKSON E.R. — Mechanisms of intrahepatic cholestasis (în Hepatic, Biliary and Pancreatic Surgery, NAJARIAN J., DELANEY J., Yearbook, 1980), 405.
FĂGĂRĂȘANU I. *și colab.* — Chirurgia ficatului și a căilor biliare intrahepatice, Edit. Academiei, Buc., 1967.
GRĂDINARU V., ȘEICARU T. — *Chirurgia*, 1978, *27*, 4, 275—279.
GRĂDINARU V., ȘEICARU T. — *Chirurgia*, 1980, *29*, 3, 169—176.
FIRICĂ TH., GRĂDINARU V. — *Chirurgia*, 1969, *18*, 1, 1—5.
FIRICĂ TH., GRĂDINARU V. — *Chirurgia*, 1971, *20*, 10, 889—893.
HECHT Y. — Ictère cholestatique: démarche diagnostique, *Presse Médicale*, 1980, 38, 2805.
JUVARA I., RĂDULESCU D., PRIȘCU AL. — Boala hepatobiliară postoperatorie, Edit. medicală, 1972.
JUVARA I., DRAGOMIRESCU C., GAVRILESCU Ș. — Stenozele postoperatorii ale căii biliare principale, *Chirurgia*, 1978, *27*, 4, 241.
LONGMIRE W. — Unusual Lesions of the Biliary Tract (în Hepatic, Biliary and Pancreatic Surgery, NAJARIAN J., DELANEY J., Year Book, 1980), 163.
MORGENSTERN L. — Choledochoscopy (în Hepatic, Biliary and Pancreatic Surgery, NAJARIAN J., DELANEY J., Year Book, 1980), 71.
RAM M. *și colab.* — Evaluation of Biliary Disease by Scintigraphy, *Amer. J. Surg.*, 1981, *141*, 1, 77.
RĂDULESCU D. — *Chirurgia*, 1982, *31*, 1, 37—48.
SETLACEC D. — *Chirurgia*, 1973, *22*, 5, 399.
SETLACEC D. — *Chirurgia*, 1984, *33*, 2, 123—129.
SCHWARTZ S., SHIRES T., SPENCER F., STORER E. — Principles of Surgery, McGraw-Hill Book Company, 1979.
SHEILA SHERLOCK — Diseases of the Liver and Biliary System, ed. a 6-a, Blackwell Scientific Publications, 1981.
SILVIS S.E., MILLER R.P., VENNES J.A. — Retrograde and Transhepatic Cholangiograms (în Hepatic, Biliary and Pancreatic Surgery, NAJARIAN J., DELANEY J., Year Book, 1980), 31.
ȘEICARU T., GRĂDINARU V. — Derivațiile hepato-digestive în tratamentul cancerului ficatului cu obstrucția căilor biliare intrahepatice, *Chirurgia*, 1976, *25*, 2, 97.
ȘEICARU T., GRĂDINARU V. — *Chirurgia*, 1976, *25*, 4, 257.
ȘEICARU T., GRĂDINARU V. — *Chirurgia*, 1982, *31*, 3, 195—204.
THORBJARNARSON B.— Surgery of the Biliary Tract, W.B. Saunders Comp., 1975.
TREY CH. — The Investigation and Management of the Jaundiced Patient (în Abdominal Operations, R. MAINGOT), AAC, 1980, 1128.
TURBATU D., CÎRSTEA M., DINESCU GH. — Pancreatocolangiografia retrogradă pe cale endoscopică, *Chirurgia*, 1982, *31*, 6, 437.
WARREN K. — Sclerosing Cholangitis (în Hepatic, Biliary and Pancreatic Surgery, NAJARIAN J., DELANEY J., Year, Book, 1980), 143.

15.

PATOLOGIA CHIRURGICALĂ A CĂILOR BILIARE

15.1 PATOLOGIA VEZICULEI BILIARE

DAN GEROTA

15.1.1 Anomalii și variante anatomice — 860
15.1.2 Volvulusul veziculei biliare — 864
15.1.3 Leziunile traumatice ale veziculei biliare — 865
15.1.4 Litiaza veziculară — 866
15.1.5 Sindromul postcolecistectomie — 887
15.1.6 Colecistopatii nelitiazice — 890
- dischineziile veziculare — 891
- cisticita — 892
- colecistozele — 895
- colecistita nelitiazică — 899

15.1.7 Tumorile veziculei biliare — 901
Bibliografie selectivă — 904

15.1.1 ANOMALII ȘI VARIANTE ANATOMICE

Anomaliile veziculei biliare prezintă importanță, fie prin tulburările pe care le pot produce, fie prin problemele de explorare pe care le ridică în cursul unei intervenții pentru o afecțiune supraadăugată, îndeosebi litiaza. De la malformațiile din cadrul teratologiei (în general incompatibile cu viața) pînă la variantele de număr sau de traiect, care, prin ele însele, nu dau nici o tulburare există infinite grade intermediare. Frecvența reală este greu de apreciat tocmai fiindcă multe sînt asimptomatice; se explică astfel de ce datele statistice variază de la 1,85% (Kourias) la 25—30% (Johnson). Aforismul lui Hepp („nici una dintre anomalii nu este frecventă în general; unele sînt excepționale, dar toate au fost observate") este valoros prin aceea că atrage atenția asupra faptului că pot fi întîlnite în orice intervenție asupra căilor biliare; de aici decurge obligația de a le recunoaște, ignorarea lor putînd duce la accidente grave.

Embriogeneză. Diverticulul hepatic apare în partea ventrală a viitorului duoden, la embrionul de 4 săptămîni. O masă de cordoane celulare ramificate și anastomozate proemină din suprafața ventrală a diverticulului hepatic. Aceste cordoane, devenite permeabile prin apariția unui lumen, dau naștere tubilor secretori ai ficatului, în timp ce partea lor proximală formează canalele hepatice (fig. 15.1). Majoritatea acestor conducte legate de diverticul dispar, cu excepția celor proximale, care formează canalele hepatice și a unor mici canale ce pot persista între colecist şi ficat. Capătul distal al diverticulului formează vezicula, partea intermediară cisticul, iar cea proximală — coledocul. Persistenţa sau dispariţia incompletă a unor canale, alteori lipsa de permeabilitate a cordoanelor celulare, reprezintă cauza anomaliilor de număr şi traiect, a atrofiilor sau stenozelor.

Importanţa anomaliilor în patologia veziculară. Cadrul nosologic al anomaliilor veziculare este foarte vast, îndeosebi pentru că limitele precise ale normalului sînt greu de precizat. Astfel, unii autori cu autoritate în materie (Couinaud) substituie acestui termen pe acela de „dispoziţie modală“, pe considerentul că ar fi varianta cea mai des întîlnită în studiile făcute pe cadavru. În principiu se pot deosebi arbitrar două situaţii mai des întîlnite în clinică:

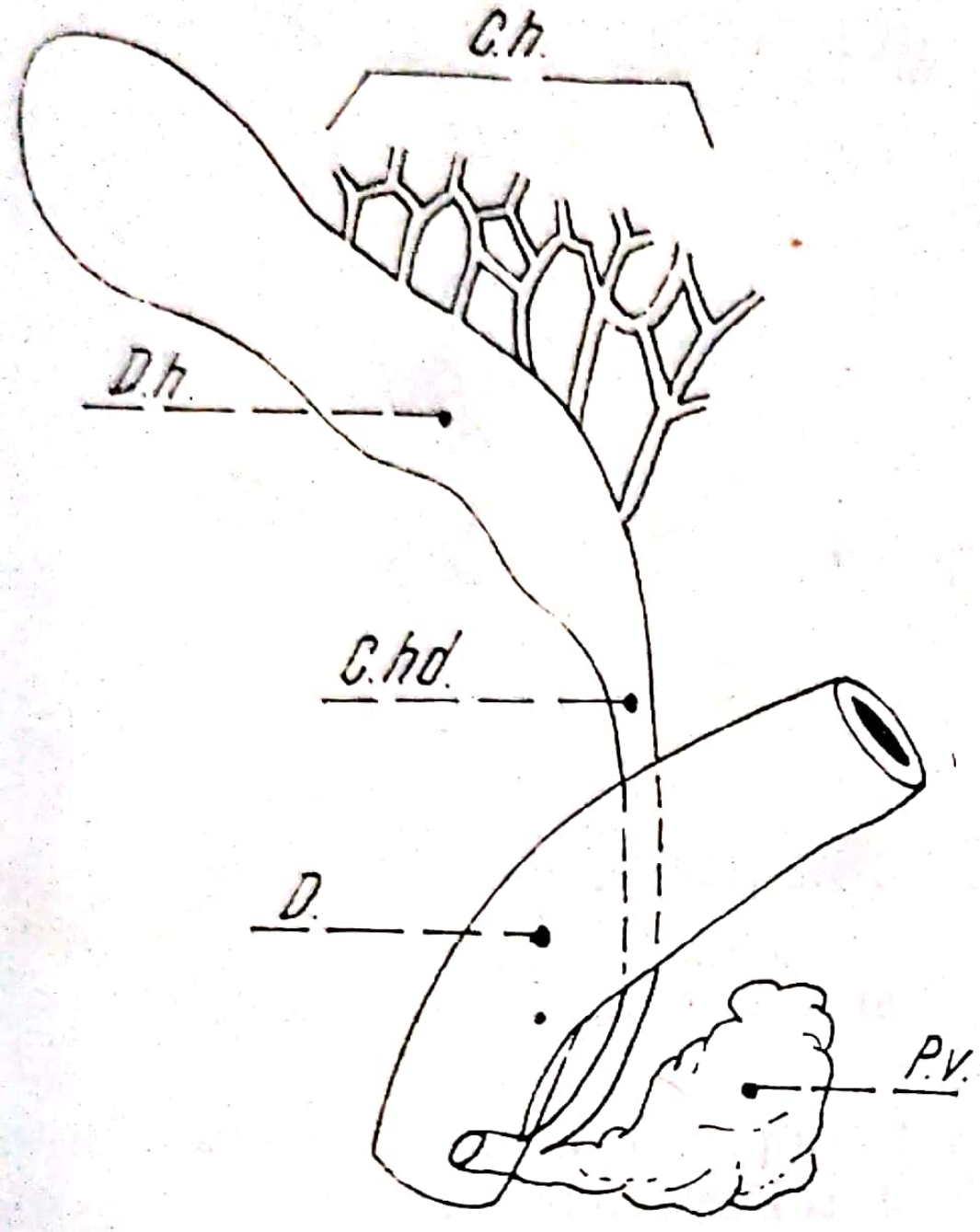

Fig. 15.1 a — Embriogeneza căilor biliare (după D. Moosman).
D.h. — diverticul hepatic; c.h. — canale hepatice; c.h.d. — canal hepatoduodenal; D — duoden; P.v. — pancreas ventral.

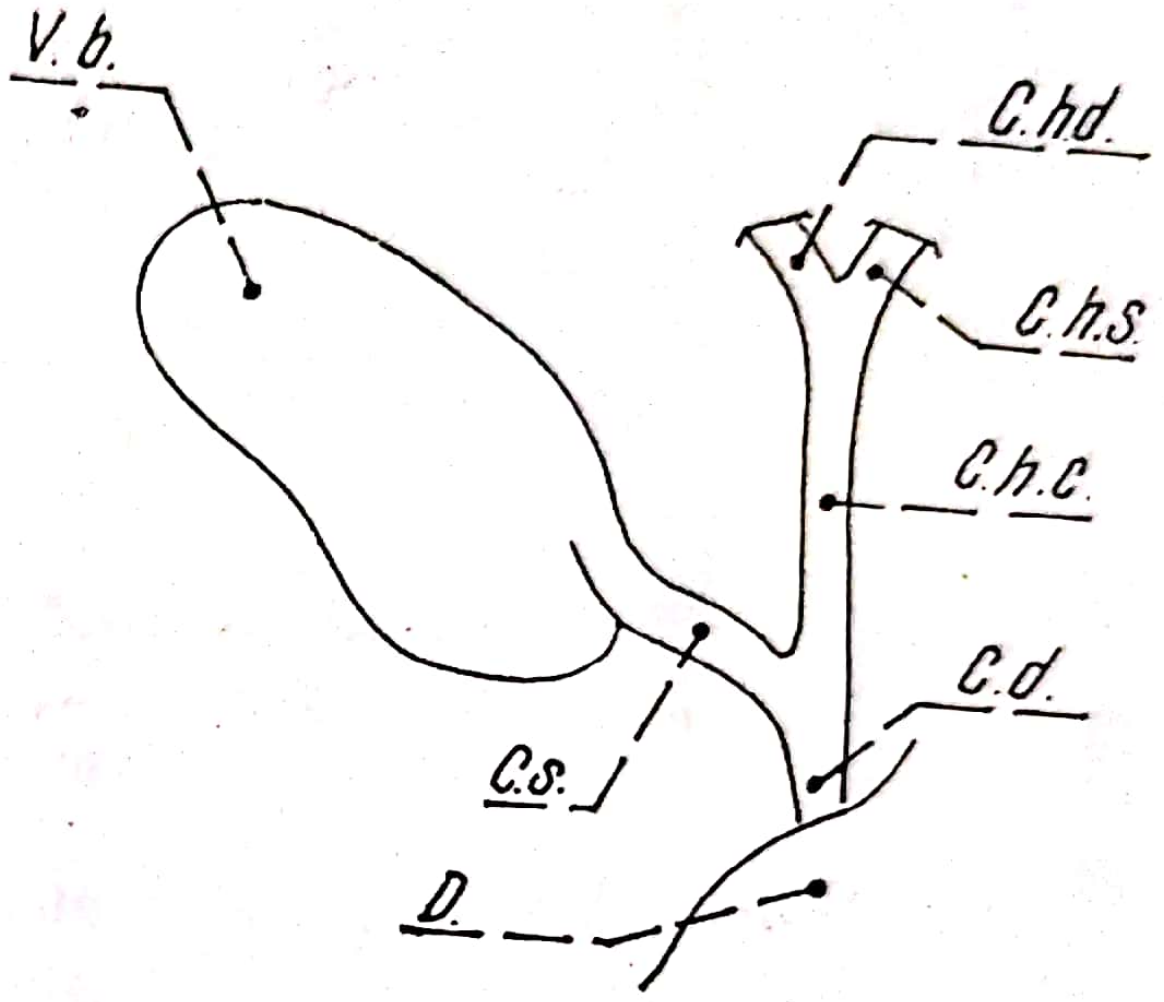

Fig. 15.1 b — Embriogeneza veziculei (după D. Moosman):
V.b. — veziculă biliară; C.s. — cistic; C.h.d. — canal hepatic drept, C.h.s. — canal hepatic stîng; C.h.c. — canal hepatic comun; C.d. — coledoc; D — duoden.

— prima, în care anomalia este recunoscută a fi cauza determinantă sau favorizantă a unei suferinţe veziculare: volvulusul sau displaziile zonei infundibulocistice (vezi 15.1.2 şi 15.1.6);

— a doua, în care bolnavul prezintă semnele unei colecistopatii dobîndite — litiază, dischinezie, colecistită acută; în această ipoteză este important să nu se ignore anomalia, care în sine nu dă nici o tulburare, pentru a înţelege rolul ei în patogenia afecţiunii respective şi, mai ales, pentru a evita unele riscuri sau deficienţe intraoperatorii: ligatura unui canal important, răniri accidentale ale căii biliare principale etc.

(i) **Atrezia congenitală** de diverse grade a veziculei biliare este foarte rară şi asimptomatică. Dar, cum de regulă este asociată cu atrezia căii biliare principale, existenţa ei constituie un factor nefavorabil, neputînd fi folosită pentru restabilirea fluxului biliar, în cazul icterului mecanic al nou-născutului.

(ii) **Agenezia veziculei biliare** este excepţional de rară (fiind de obicei asimptomatică, frecvenţa este apreciată exclusiv prin examene necroptice) şi diagnosticul trebuie afirmat cu multă circumspecţie. Dacă în cursul unei intervenţii nu găsim colecistul, trebuie să înlăturăm ipoteza veziculei ectopice — îndeosebi a veziculei intrahepatice — greu de eliminat prin explorarea vizuală şi palpatorie. Numai colangiografia (sau examenul necropsic) pot confirma, cu certitudine, diagnosticul.

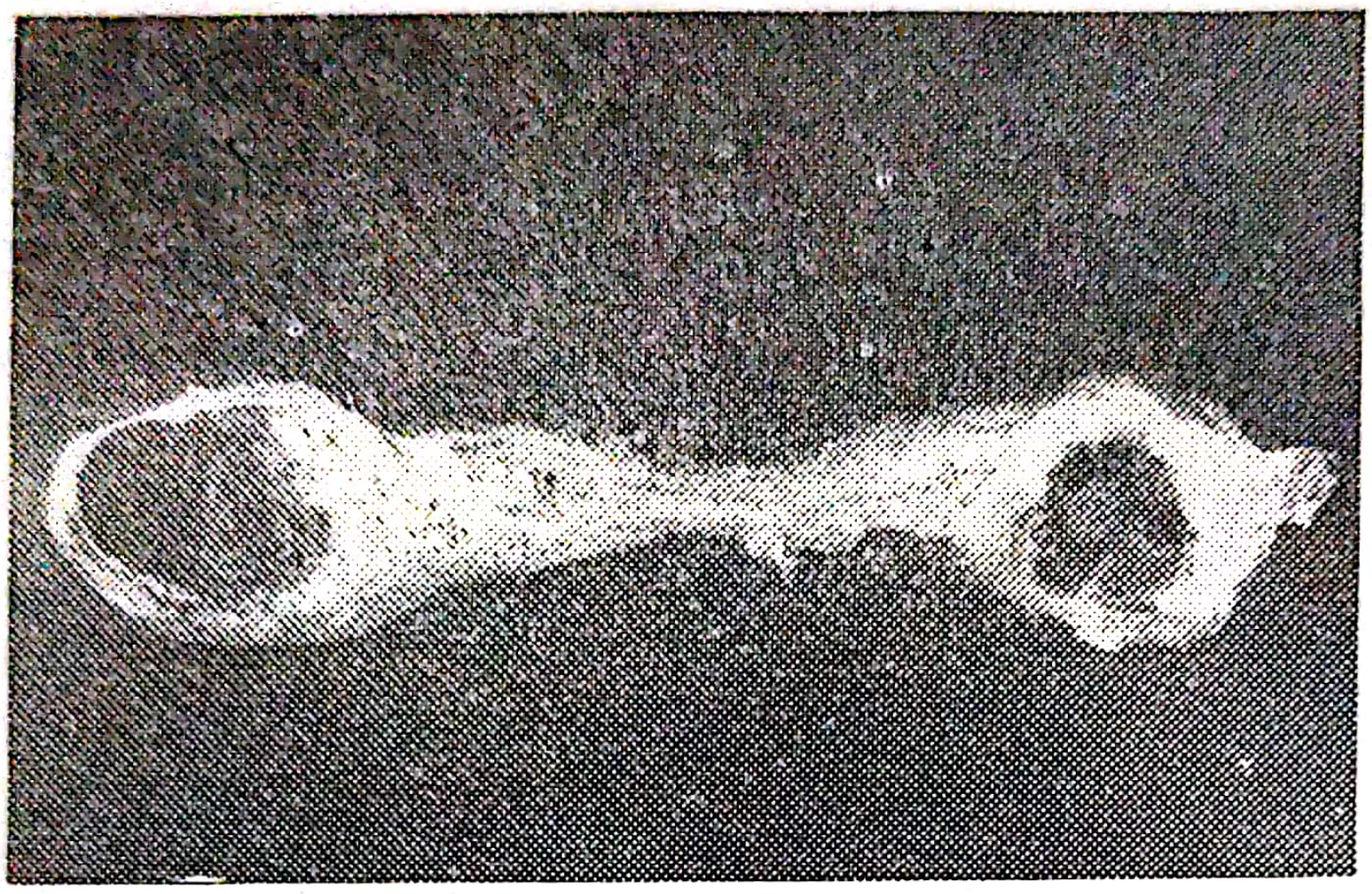

Fig. 15.2 — Veziculă biloculară (în „halteră"). În dilataţia fundică şi în cea infundibulară cîte un calcul.

(iii) **Anomaliile de formă ale veziculei biliare** prezintă numeroase variante:

— *vezicula dublă*, cu sept longitudinal total sau parţial;
— *vezicula „în ceas de nisip"*;
— *vezicula biloculată*.

Aceste anomalii nu constituie, prin ele însele, o stare morbidă, ci prin consecinţele anomaliei: stază biliară, infecţie, litiază. Vezicula biloculată, asociată cu litiază (fig. 15.2) ridică probleme dacă anomalia este cauza favorizantă sau consecinţa unor remanieri inflamatorii şi cicatriceale, determinate de calculi. Unele cercetări au putut aduna argumente în favoarea primei ipoteze: vezicula biloculară primară, litiază secundară. În acest sens pledează evoluţia bifazică a semnelor subiective şi obiective: primele simptome, atenuate, apar în momentul cînd colecistocolangiografia evidenţiază staza în punga fundică şi se accentuează după ce examenul radiologic identifică prezenţa litiazei veziculare (Juvara, Rădulescu, Prişcu).

(iv) **Anomaliile topografice ale veziculei biliare** sînt mai puţin rare şi, prin ele însele, nu dau tulburări. În cazul în care constituie sediul unei afecţiuni supraadăugate — de pildă, litiaza — prezintă un dublu interes pentru chirurg, atît prin topografia neobişnuită a semnelor obiective (care îngreuiază diagnosticul), cît şi prin modificările pe care le impun tacticii operatorii (cale de acces, explorare peroperatorie). Ca variante se notează:

— *vezicula localizată în stînga* (eventualitate foarte rară) este însoţită de obicei de alte anomalii şi poate fi recunoscută preoperator prin colangiografie;

— *vezicula mobilă*, cu mezou lung, care poate ajunge pînă în fosa iliacă (fig. 15.3), este expusă la volvulare;

— *vezicula intrahepatică*, situată în profunzimea parenchimului hepatic, este excepţională (la 2180 de intervenţii pe căile biliare am întîlnit un singur caz în care colecistul se găsea la nivelul feţei craniale a ficatului) (fig. 15.4). Mai puţin rare sînt observaţiile în care vezicula este înglobată în groapa cistică, fiind total sau parţial acoperită de parenchimul hepatic. Aceasta constituie de fapt o variantă a unei dispoziţii anatomice „modale“, în care circumferinţa colecistului este în parte învelită în parenchimul hepatic. Explorarea peroperatorie (zonă fluctuentă la nivelul gropii cistice), luînd ca „fir conducător“ coledocul, colangiografia peroperatorie — eventual puncţia exploratorie — îngăduie să se pună diagnosticul.

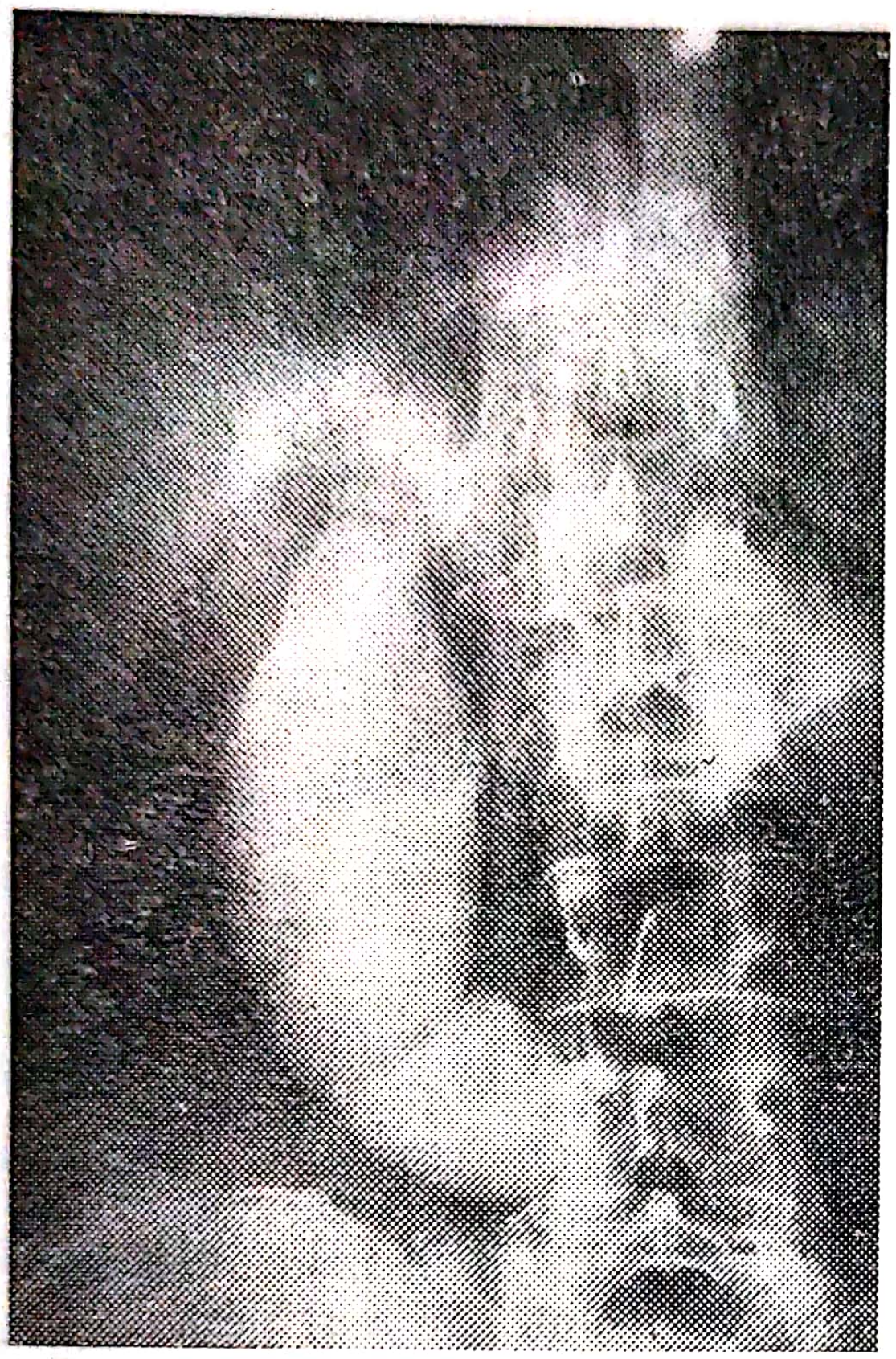

Fig. 15.3 — Veziculă mare, ptozată, cu polul inferior la nivelul crestei iliace (colecistografie orală dr. Elena Avramescu).

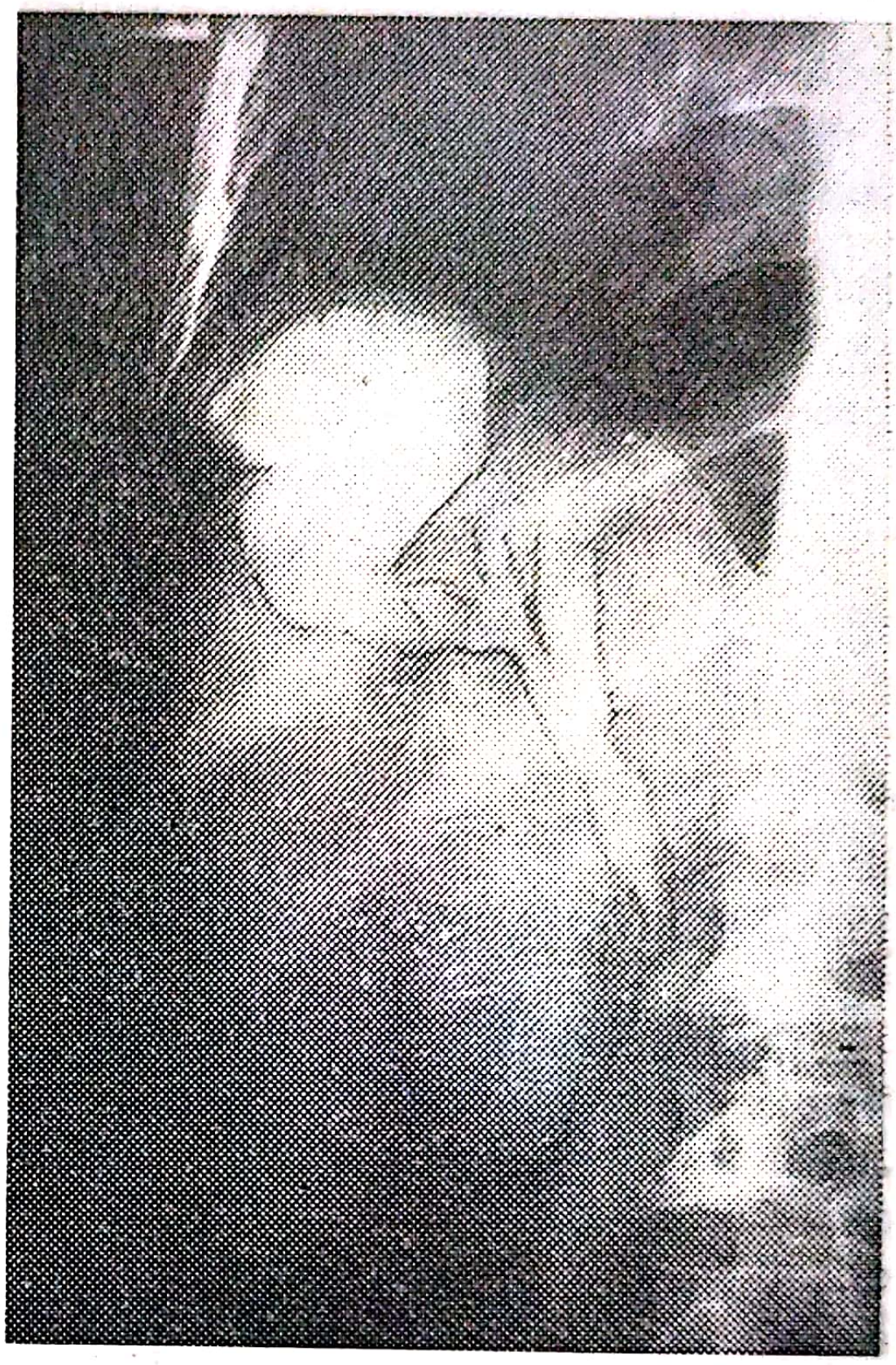

Fig. 15.4 — Veziculă intrahepatică colecistocolangiografie intravenoasă (dr. Sanda Boiu şi dr. T. Medianu).

(v) **Aplazia cisticului** este rară şi poate expune la riscul rănirii căii principale în cursul colecistectomiei. Ea trebuie diferenţiată de falsul aspect de aplazie a cisticului din cursul fistulelor biliare interne (asupra cărora vom reveni).

(vi) **Anomaliile de lungime, calibru şi traiect ale cisticului** sînt mai frecvente şi au importanţă pentru chirurg. În primul rînd, prin explicarea anumitor „cisticite“ mecanice. În al doilea rînd — în cazul unui cistic lung, retrocoledocian sau anormal implantat — prin aceea că expune fie la lăsarea unui bont cistic lung, eventual locuit de calculi (fig. 15.5 a) fie la rănirea accidentală a căii biliare principale (fig. 15.5 b).

O explorare corectă, luînd ca reper vezicula — eventual colangiografia peroperatorie — recunoaște anomalia și previne accidentele sau insuficiențele de exereză.

O altă anomalie, importantă pentru riscul pe care-l prezintă în cursul colecistectomiei, constă în implantarea anormală a unui canal hepatic în cistic (fig. 15.5 c); în această ipoteză colecistectomia retrogradă este contraindicată.

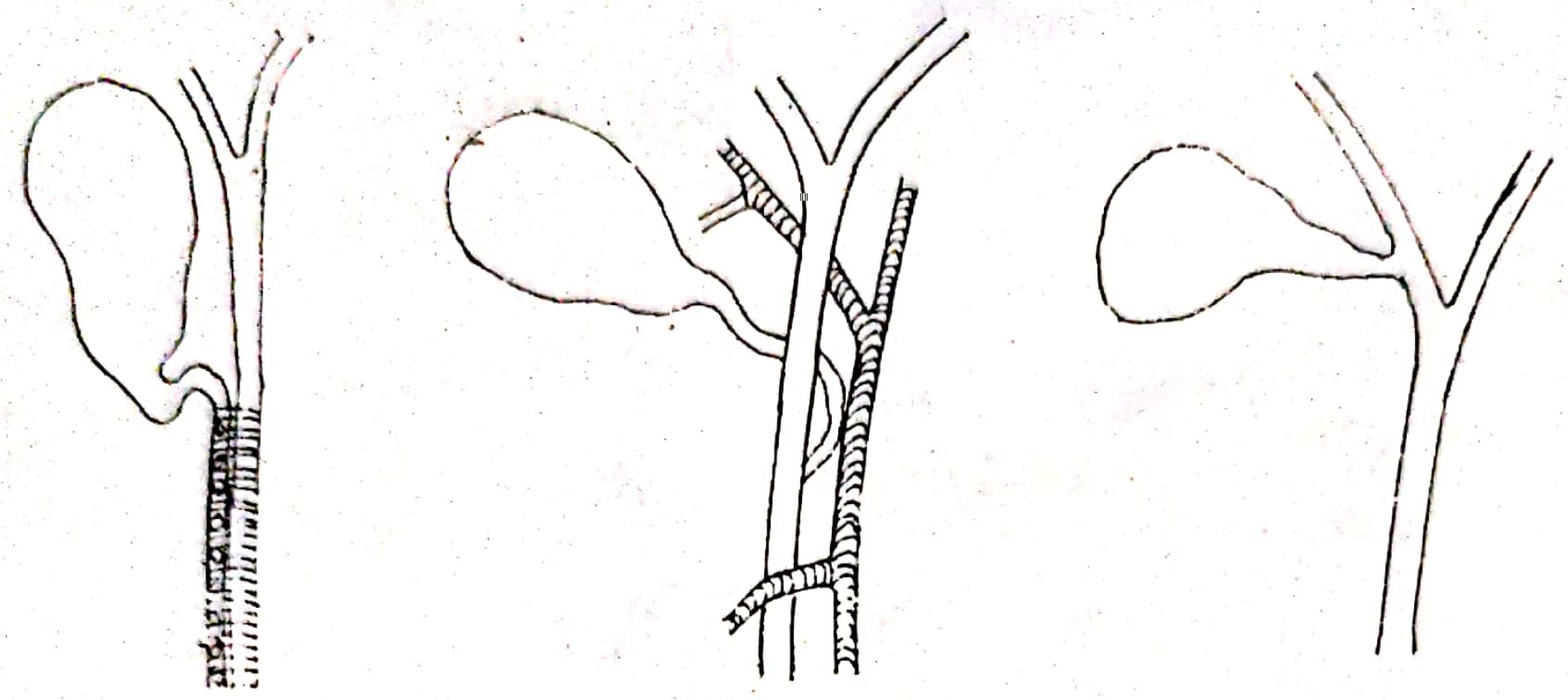

Fig. 15.5 — Variante de implantare ale canalului cistic.

15.1.2 VOLVULUSUL VEZICULEI BILIARE

Termenul definește torsiunea veziculei în jurul pediculului său. Este o situație foarte rară, care apare de predilecție la bătrîni, cașectici, ptozici. Pentru a se putea roti, vezicula trebuie să aibă un mezou (mezocist) care să-i confere mobilitatea necesară. La această anomalie anatomică se adaugă, de obicei, o stare patologică dobîndită, mai des hidrocolecistul prin obstrucția litiazică sau cicatriceală a cisticului. Cu rol favorizant par a fi peristaltica colonului transvers și contracția peretelui, care, acționînd în sens invers, ar imprima veziculei — mobilă și destinsă — o mișcare de rotație.

Tulburările ce apar consecutiv se datoresc, în primul rînd, ischemiei și stazei venose prin răsucirea pediculului; secundar intervine exacerbarea virulenței microbilor din colecist (prin stază). Intensitatea și extinderea leziunilor sînt cu precădere dependente de tulburările circulatorii, și, într-o măsură mai mică, de amploarea rotației organului.

Anatomie patologică. Volvulusul poate fi *total*, cînd interesează întreg organul, sau *parțial*, în cazul cînd torsionarea se produce la nivelul joncțiunii zonei fundice — de obicei depășind marginea ventrală a ficatului — cu corpul. Vezicula este mărită de volum, răsucită în sensul acelor de ceasornic, sub tensiune, neagră-violacee, cu un luciu verzui particular („pătlăgică vînătă"). Pe fondul acesta pot apărea zone roșiatice-gălbui de gangrenă. Într-o perioadă mai înaintată a evoluției, apar semnele obișnuite ale infecției peritoneale: false membrane, lichid tulbure sau purulent cu miros putrid.

Semne clinice. Boala debutează brusc printr-o durere violentă în hipocondrul drept sau — ținînd seama de mobilitatea veziculei — în flancul și groapa iliacă dreaptă. Concomitent apar semne reflexe, înșelătoare adeseori: vărsături, meteorism sau diaree. La examenul obiectiv al abdomenului se constată durere şi apărare musculară antalgică în hipocondrul sau hemiabdomenul drept. Palparea blîndă dar insistentă este în măsură uneori să perceapă o tumefacţie dureroasă corespunzătoare veziculei destinse. Starea generală este satisfăcătoare la început, bolnavul fiind doar agitat din cauza durerii violente, tahicardic, uneori palid. Acest tablou poate fi atenuat în unele cazuri de volvulus parţial sau la bătrînii cu reactivitate diminuată. Evolutiv, aspectul clinic se modifică, apărînd semnele clasice ale peritonitei biliare: contractură, şoc toxicoinfecţios.

Diagnosticul clinic este greu de stabilit din cauza sediului atipic al veziculei biliare (ptoză frecventă) şi a semnelor înşelătoare — îndeosebi a meteorismului care împiedică palparea colecistului destins şi dureros. În raport cu aceste aspecte, putem confunda volvulusul cu: colecistita acută gangrenoasă, ocluzia, perforaţia ulcerului gastroduodenal, apendicita acută perforată (în caz de veziculă ectopică). Eroarea nu este gravă atît timp cît recunoaştem că este vorba de un abdomen chirurgical acut care necesită intervenţia urgentă. În volvulusul veziculei se impune de urgenţă *tratamentul chirurgical;* acesta constă din colecistectomie.

15.1.3 LEZIUNILE TRAUMATICE ALE VEZICULEI BILIARE

În statisticile referitoare la traumatismele abdominale, leziunile veziculei reprezintă doar un procent de aproximativ 2%. Faptul se explică prin condiţiile particulare topografice, vezicula fiind protejată de ficatul voluminos, situat pe un plan mai ventral, astfel că leziunile colecistului sînt nu numai rare, dar şi mai rar izolate (majoritatea fiind asociate cu acelea ale ficatului sau altor viscere).

Anatomia patologică. Sub aspectul gravităţii trebuie deosebite cazurile în care integritatea veziculei este păstrată, de cele în care s-a produs o soluţie de continuitate a peretelui. Contuzia simplă este cu totul excepţională şi imposibil de recunoscut prin explorarea clinică şi paraclinică. Cunoaşterea acestei ipoteze este însă importantă, pentru că leziunile parietale (deseori un hematom disecant) pot, în timp, să determine complicaţii evolutive atipice (gangrenă ischemică, perforaţie), greu de diagnosticat.

Smulgerea („avulsiunea") veziculei din patul hepatic, chiar în condiţiile în care integritatea peretelui e păstrată, constituie o leziune a cărei gravitate e mai mare, proporţională cu gradul în care desprinderea de patul hepatic e parţială sau totală. În cavitatea peritoneală se poate scurge sînge sau bilă, din vasele sau canalele anormale ale gropii cistice, sau din leziunile asociate ale pediculului cistic.

Dilacerările peretelui vezicular, cu numeroase variante, de la o plagă punctiformă la secţiunea completă sînt cele mai grave, pentru că bila se revarsă în cavitatea peritoneală; în acest caz, gravitatea evoluţiei este determinată şi de gradul de septicitate al bilei în momentul survenirii accidentului.

Simptome şi diagnostic. Semnele clinice sînt diferite în raport cu varietatea leziunilor Dacă este vorba de o plagă penetrantă, scurgerea de bilă amestecată sau nu cu sînge, prin orificiul de intrare sau ieşire constituie un semn important, care indică necesitatea intervenţiei de urgenţă. Acest semn nu este caracteristic pentru o plagă veziculară, bila putînd proveni din ficat (mai des), calea biliară principală, duoden. În cazul avulsiunilor, cantităţile mici de bilă şi sînge provenind din patul colecistic pot da semne discrete de iritaţie peritoneală, care sînt mai evidente în ipoteza unor dilacerări, cînd pot apare semne caracteristice ale unei peritonite.

Mai trebuie remarcat că, în general, semnele subiective şi obiective ale unei peritonite biliare, localizate sau generalizate, sînt mai atenuate decît în cazul perforaţiei unui alt viscer cavitar abdominal. Faptul s-ar explica prin aceea că prezenţa bilei în cavitatea peritoneală la om, atunci cînd nu este suprainfectată determină fenomene inflamatorii moderate, spre deosebire de animal, la care apar semne de peritonită gravă; în schimb, bila septică revărsată în peritoneu determină frecvent o stare de şoc toxic grav.

Dintre explorările paraclinice, puncţia exploratorie abdominală prin una din metodele uzuale (puncţie clasică, cateter cu spălare continuă şi aspiraţie) poate da o indicaţie în cazul cînd decelează bilă în cavitatea peritoneală, dar nu certitudinea unei leziuni veziculare, pentru că de regulă este vorba de o plagă hepatică. Dacă identificarea bilei în cavitatea peritoneală reprezintă un semn important, puncţia negativă nu ne îngăduie să eliminăm ipoteza unei leziuni hepato-biliare, rezultatele fals negative fiind relativ frecvente.

Colangiocolecistografia nu este concludentă: chiar cînd este negativă nu putem conchide ferm că aceasta se datoreşte unei plăgi veziculare.

Diagnosticul în aceste condiţii este anevoios şi adeseori imposibil înaintea unei laparotomii exploratorii. Cel mult putem suspecta o leziune veziculară în cazul unui traumatism acţionînd asupra hipocondrului drept, a unei plăgi penetrante al cărei traiect deducem că ar fi putut întîlni vezicula, cu atît mai mult cînd prin orificiul parietal se scurge bilă, a unei stări de şoc posttraumatic, care nu pare a avea altă explicaţie.

De menţionat faptul că atunci cînd semnele sînt neconcludente, bolnavul trebuie ţinut sub supraveghere continuă, apreciind evolutiv semnele obiective clinice şi dinamica semnelor paraclinice.

Tratamentul. Ţinînd seama de condiţiile menţionate, indicaţiile terapeutice în leziunile traumatice ale colecistului nu pot fi apreciate decît după ce s-a precizat diagnosticul în cursul unei laparotomii exploratorii. Explorarea peroperatorie va fi orientată de noţiunea frecvenţei leziunilor asociate şi îndeosebi a celor hepatice. Dacă s-a constatat că traumatismul a interesat şi vezicula, pentru aceasta trebuie să adoptăm o atitudine eclectică.

Tratamentul va fi diferenţiat în raport cu varietatea morfopatologică a leziunilor, atît ale veziculei cît şi eventual ale altor organe, cu starea generală a bolnavului şi eventual cu unele afecţiuni de fond ale veziculei lezate (litiază, cisticită etc.).

Dintre intervenţiile conservatoare — sutura plăgii veziculare este practic rar indicată, pentru că necesită condiţii rar întîlnite: soluţie de continuitate mică, situată pe zona peretelui acoperită de peritoneu, veziculă normală fără calculi sau obstacol cistic care să împiedice drenajul bilei (verificare prin colangiografie peroperatorie), cu o bună troficitate (fără leziuni asociate ale arterei cistice sau ale ramurilor sale). Colecistostomia la rîndul ei constituie tot o indicaţie de excepţie determinată de starea generală a bolnavului care implică evitarea unei intervenţii mai laborioase.

Colecistectomia se impune cel mai des, conferind cea mai mare securitate. După rezolvarea corespunzătoare a altor leziuni asociate, este categoric indicat drenajul care, de regulă, pe lîngă spaţiul subhepatic trebuie să asigure şi evacuarea sîngelui şi a bilei adunate, îndeosebi în fundul de sac Douglas.

Leziunile traumatice ale veziculei corect diagnosticate şi tratate sînt urmate de rezultate bune, cînd sînt izolate (ipoteză foarte rară). Prognosticul este în mare măsură dependent de gravitatea leziunilor asociate.

15.1.4 LITIAZA VEZICULARĂ

Litiaza este cea mai frecventă afecţiune a veziculei biliare. Sub aspectul morbidităţii generale, ea afectează un important procent al populaţiei: 10—20% din indivizii între 20—40 de ani şi 20% din cei ce au depăşit această vîrstă suferă de litiază biliară.

(i) **Etiopatogenie.** Problema cauzelor şi mecanismului fiziopatologic de formare al calculilor a fost şi este în continuare mult discutată, pentru că înafară de aspectul teoretic, cunoaşterea ei are implicaţii practice în profilaxie, într-o oarecare măsură şi asupra tratamentului.

Sexul este unul din factorii etiologici cei mai bine cunoscuţi, femeile fiind afectate într-o proporţie de 3 din 4 cazuri. Explicaţia rezidă în rolul precumpănitor al dezechilibrelor neuroendocrine şi metabolice, la care femeile sînt predispuse în mod particular în timpul sarcinii, alăptării, menopauzei şi a frecventelor disfuncţii ovariene. Pentru exemplificare ne vom limita la „litiaza discrinică“, identificată de I. Pavel, care a putut demonstra apariţia periodică de calculi în timpul unor sarcini succesive. Cercetări mai recente aduc argumente complimentare în acest sens, demonstrînd că, în comparaţie cu bărbatul, vezicula biliară a femeii nu se goleşte în momentul contracţiei decît într-un procent de 80%.

Printre alţi factori favorizanţi, astăzi unanim confirmaţi, mai menţionăm viaţa sedentară, alimentaţii bogate în grăsimi, unele boli infecţioase cu germeni care au un tropism particular pentru căile biliare (febră tifoidă), unele ictere hemolitice (exces de pigmenţi).

În ceea ce priveşte *mecanismul fiziopatologic* care stă la baza formării calculilor, acesta este foarte complex şi cercetările recente au adus contribuţii substanţiale. Într-adevăr, vechile teorii care susţineau rolul determinant al infecţiei („catarul litogen" -Naunyn) sau al „stazei biliare" (Aschoff) s-au dovedit că nu pot explica întotdeauna numeroase cazuri, uneori reprezentînd doar factori asociaţi sau chiar consecutivi litiazei. Astfel, s-a constatat că în condiţii similare de infecţie sau stază biliară, unii calculi rămîn nemodificaţi vreme îndelungată, în timp ce alţii îşi măresc volumul.

Astăzi apare deplin cîştigată noţiunea că la baza *litogenezei* stă faptul că bila — o soluţie coloidală în care elementele constituante nu precipită — suferă o modificare fizică, trecînd dintr-o stare de „sol" într-una de „gel". Această „instabilitate coloidală" este considerată a fi cauza determinantă a litogenezei, în condiţii favorizante, printre care şi infecţia sau staza. Cu alte cuvinte, în funcţie de factorii favorizanţi coexistenţi la un anumit bolnav, forma, componenţa, ritmul de creştere al calculilor poate fi diferit, dar mecanismul primar rămîne acelaşi.

Analiza mai aprofundată a acestui mecanism a dovedit că solubilitatea colesterolului în bilă este dependentă de cantitatea altor componenţi ai acesteia, îndeosebi a sărurilor biliare şi a fosfolipidelor, cu precădere a lecitinei. Astfel, s-a demonstrat că lecitina, care de asemenea este insolubilă în soluţii apoase, este transformată de către sărurile biliare în micelii care nu precipită şi în care este înglobat şi menţinut şi colesterolul. În consecinţă, raportul cantitativ între colesterol, săruri biliare şi lecitină determină gradul de saturaţie al bilei, de care depinde în ultima instanţă momentul cînd va începe procesul de depunere şi cristalizare. Unii autori anglosaxoni folosesc chiar scheme în care notează pe abscise şi coordonate cantitatea acestor trei elemente componente ale bilei, pentru a putea prevedea la un bolnav „indicele litogen", cu scopul de a institui din timp un tratament profilactic.

Factorii care pot favoriza acest mecanism, din care o parte au fost (după cum am menţionat) intuiţi de vechii clinicieni, s-au dovedit a fi foarte numeroşi: constituţia, anumite bacterii (escherichia coli, bacilul tific, streptococul), staza biliară, refluxul în căile biliare a sucului intestinal sau pancreatic (de subliniat rolul tripsinei în dezechilibrarea compoziţiei bilei), disfuncţiile hepatice, acţionînd fie prin creşterea colesterolului, fie prin scăderea sărurilor biliare. Deşi nici unul din aceşti factori nu este obligatoriu, faptul că în majoritatea litiazelor veziculare, o explorare amănunţită pre- sau intraoperatorie evidenţiază frecvent staza biliară pledează în favoarea unui rol mai important al acesteia.

*

Cunoscînd mecanismul litogenezei putem explica şi componenţa calculilor. În 80% din cazuri aceştia conţin prevalent colesterol, la care se poate adăuga, în cantităţi variabile, resturi celulare, proteine, săruri de calciu, bilirubină etc. În 10% din cazuri predomină pigmentul biliar (calculii pigmentari). Cauza lor rezidă fie într-o afecţiune hepatică (ciroză pigmentară), fie în diferite stări patologice care generează o hiperhemoliză. Cît priveşte calculii în care predomină carbonatul de calciu, de altfel foarte rar puri, explicaţiile sînt mai puţin clare. Se presupune că ar concura doi factori: staza şi îndeosebi inflamaţia peretelui vezicular, secreţia mucoasei inflamate fiind bogată în săruri de calciu şi albumină.

Etapele succesive ale genezei și dezvoltării calculilor ar putea fi astfel reconstituită pe etape. Un prim stadiu este acela de dezechilibru biochimic al bilei, care are drept consecință trecerea anumitor componente ale acesteia din starea de sol în stare de gel, urmat apoi de stadiul de cristalizare. Cristalele, inițial microscopice, în condițiile prezenței unor factori favorizanți, ajung la dimensiunea calculilor vizibili macroscopic, printr-un proces de agregare și coalescență. Practic s-ar putea deosebi două procese concomitente sau seriate: unul de „decantare“, altul de „apoziție“ în jurul unui nucleu central. Uneori ambele procese pot fi recunoscute pe secțiunea aceluiași calcul, la creșterea căruia par a fi concurat succesiv, dar variat, în raport cu schimbarea condițiilor favorizante (fig.15.6).

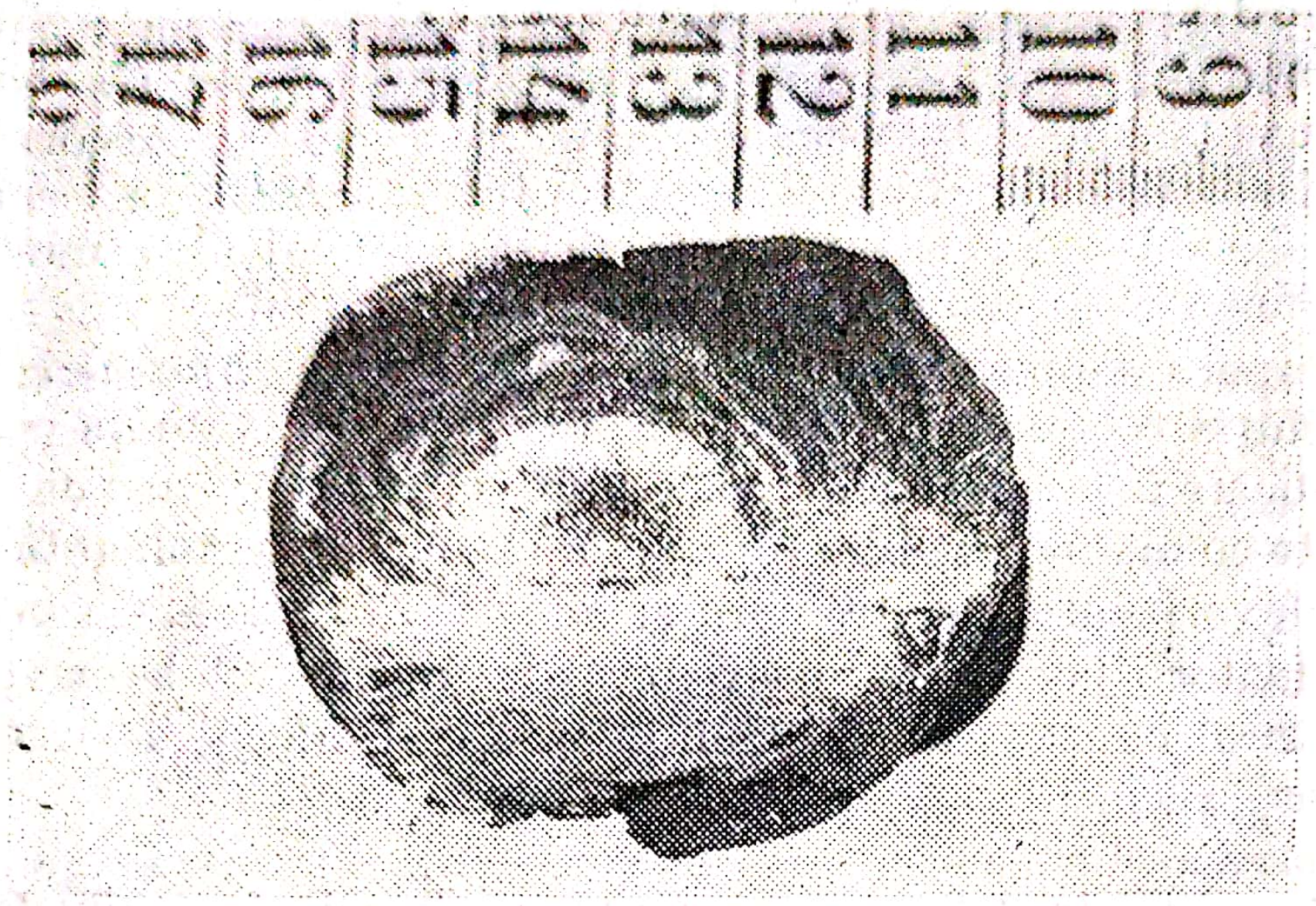

Fig. 15.6 — Secțiune într-un voluminos calcul vezicular a cărui structură sugerează două mecanisme de litogenază: adăugări concentrice în jurul unui nucleu (sus); depunere în straturi succesive (jos).

(ii) **Anatomie patologică.** În acest capitol vom analiza atît caracterele calculilor, cît și acelea ale veziculei în lumenul căreia se dezvoltă.

Calculii au dimensiuni și forme diferite, în raport cu faza evolutivă, cu componența lor și cu presiunea la care sînt expuși (exemplu: calculii fațetați multipli). Uneori, în faze evolutive inițiale, se contopesc cu bila într-o masă negricioasă brună-gălbuie, păstoasă, asemănătoare masticului și definită cu termenul uzual de „nămol biliar“.

Volumul lor variază de la acela al unui „grăunte de mei“ la acela al unui „ou de găină“, în care caz ocupă întreaga cavitate a veziculei, a cărei formă o reproduce. Calculii mici pun probleme mai anevoioase de diagnostic, fiind greu de identificat chiar intraoperator și au tendință — în condițiile unui cistic permeabil — să migreze spre calea principală.

Forma este variabilă: rotundă, ovalară sau piramidală. Cînd calculii sînt piramidali şi multipli au aspect „faţetat"; cînd sînt rotunzi au aspect mai ales muriform, mai rar netezi. Cînd există un obstacol în evacuarea bilei (cisticite coexistente), unii calculi pe cale de angajare în infundibulocistic pot avea forme caracteristice „în obuz" (cu baza spre cavitate) pe care Aschoff îi consideră caracteristici (calculi de stază).

Culoarea este de asemenea variabilă: cenuşie, gălbuie, negricioasă, excepţional albă (carbonat de calciu).

În scop diagnostic s-a încercat, din multiplele aspecte, să se facă o clasificare care ne-ar orienta asupra componenţei lor:

— Calculii predominanţi de colesterină, sînt rotunzi sau faţetaţi, albigălbui sau cenuşii, de consistenţă scăzută (fărîmicioşi), mai uşori ca apa, pe care plutesc; de asemenea sînt radiotransparenţi; pe secţiune prezintă radiaţii care diverg de la un nucleu central spre suprafaţă.

— Calculii pigmentari sînt mici, negricioşi, lucioşi, mai grei ca apa, de regulă radioopaci.

— Calculii de carbonat de calciu (foarte rar puri) au o formă rotundă sau ovalară şi culoare albă, sînt opaci la razele X.

— Calculii micşti au culoare galben-brună, cu faţete, piramidali sau cubici, iar pe secţiune au un nucleu central pigmentar, acoperit cu straturi concentrice de colesterol sau/şi săruri de calciu.

Vezicula biliară. Dacă uneori vezicula locuită de calculi poate avea un aspect macroscopic normal, de regulă ea prezintă modificări determinate de multiple cauze: mecanice, inflamatorii, trofice sau degenerative (asociate capricios).

Remanierile morfologice sînt cele mai frecvente şi, de regulă, datorite acţiunii mecanice a calculilor din lumen: pungi diverticulare, boseluri ale peretelui, îndeosebi în regiunea infundibulară, datorită fixării în această regiune a unui calcul mai voluminos. În această ultimă ipoteză, de regulă apare o boselare pe versantul caudal al infundibulului, cunoscută sub denumirea de „guşă Hartmann". În cazul în care un calcul se înţepeneşte în cistic şi împiedică drenajul bilei, vezicula este global mărită de volum.

Leziunile inflamatorii şi degenerative se proiectează foarte diferit, după gradul septicităţii, fenomenele reactive şi vechimea evoluţiei; leziunile acute sînt caracterizate prin hiperemie, roşeaţă, aderenţe periveziculare, îngroşarea peretelui, leziuni sclerohipertrofice sau scleroatrofice. Din aceste remanieri morfopatologice atît de diferite se pot totuşi desprinde unele aspecte mai caracteristice, importante pentru orientarea diagnosticului intraoperator:

- *Vezicula fragă*, în care modificările patologice sînt caracteristice la nivelul mucoasei, care apare roşie vie şi „împănată" cu granule mici, albe-gălbui, care rezultă din depunerea colesterolului în corion, fiind considerate o consecinţă a stazei limfatice la nivelul infundibulocistic şi ca un nucleu potenţial al unor viitori calculi („achene") (vezi 15.1.6 şi fig.15.7).

• *Hidrocolecistul* (hidropsul vezicular) în care vezicula apare uniform destinsă, datorită unui calcul înţepenit în cistic. Colecistul, exclus faţă de calea principală, conţine în lumen bilă clară, uneori albă, vîscoasă (mucocelul vezicular), datorită resorbţiei pigmentului biliar şi acumulării secreţiei de reacţie a mucoasei.



Fig. 15.7 — Colesteroloză veziculară cu „achenă" pe cale de detaşare de perete.

• *Vezicula din colecistita litiazică acută* este de asemenea mărită de volum şi cavitatea de regulă exclusă. Pereţii prezintă modificări corespunzătoare fazei evolutive: catarală, edematoasă, flegmonoasă, fiind înconjuraţi de aderenţe care îi fixează mai mult sau mai puţin strîns de formaţiile învecinate (duoden, pilor, colon transvers, epiploon) sau acoperiţi de false membrane roz-albicioase. În cavitate se găsesc calculi şi bilă tulbure sau cu flocoane, alteori franc purulentă, echivalent septic al hidrocolecistului. Cînd virulenţa microbilor este mărită — de la început sau evolutiv—datorită stazei, peretele veziculei prezintă zone gangrenate, sfacelate (aspect de „frunză veştedă") sau perforaţii. Aceste leziuni nu sînt datorite numai factorului septic, în patogenia lor participînd şi tulburări trofice vasculare (ischemie reflexă) sau mecanice (compresie prin calcul care determină tulburări ischemice şi trofice). Aşa se explică de ce astfel de leziuni se observă mai des în regiunea fundică, care are o vescularizaţie mai precară sau în cea infundibulară, unde calculul fixat exercită acţiunea de compresiune şi ischemie amintită.

• *Vezicula scleroatrofică este de asemenea exclusă funcţional* printr-un calcul „înţepenit" în infundibul, redusă de volum, cu pereţi îngroşaţi (proces degenerativ şi scleroză) şi conţinînd în lumen unul sau mai mulţi calculi, o mică cantitate de bilă tulbure sau decolorată, de obicei cu intens proces cronic de pericolecistită. Asemenea forme se observă în cazurile de litiază biliară cu evoluţie îndelungată, întretăiată de puseuri acute inflamatorii cînd s-a aplicat tratamentul medical repetat — îndeosebi antibiotice — dar, tratamentul chirurgical a fost mereu amînat.

Această succintă enumerare a formelor morfopatologice ale litiazei veziculare ne arată marea lor diversitate. Pe planul aplicaţiei practice, subliniem că ele explică diferitele forme clinice evolutive şi problemele tot atît de diferite ale diagnosticului şi tratamentului chirurgical. Pentru exemplificare redăm două secţiuni ale veziculei biliare privite la lupă, care ne arată marea discrepanţă între aspectul peretelui într-un caz de hidrocolecist şi unul de degenerescenţă sclerolipomatoasă (fig. 15.8 a şi b).

În sfîrşit, mai trebuie menţionat că, pe lîngă remanierile determinate în vezicula biliară de litiază, se mai pot observa — la nivelul peretelui — diferite leziuni a căror corelaţie cu boala de fond este greu de precizat (leziuni asociate? leziuni care au precedat, poate chiar au favorizat apariţia calculilor? leziuni consecutive?); cităm din acestea: colesterolozele, cisticitele, diferite tumori benigne sau maligne. Mai importantă decît rezolvarea teoretică a patogeniei în astfel de cazuri este concluzia practică că chirurgul trebuie întotdeauna să examineze cu atenţie peretele şi lumenul unei vezicule extirpate, pentru că poate uneori să descopere leziuni suspecte sau clar maligne, în faze evolutive precoce, deci cu şanse sporite de tratament.



Fig. 15.8 a — Perete colecistic; aspect microscopic (hidrocolecist); moderat proces inflamator cronic, început de colesteroloză pe unele creste mucoase. De remarcat grosimea redusă a peretelui, îndeosebi a stratului muscular. Coloraţie H.E. × 20 (clişeu dr. Lidia Boicescu).



Fig. 15.8 b — Perete colecistic; aspect microscopic (colecistită cronică hipertrofică). Proces de inflamaţie cronică, cu ulceraţii ale mucoasei şi îngroşare apreciabilă a peretelui realizată cu precădere pe seama tunicii fibroase, hiperplaziată, edematoasă şi congestionată. Coloraţie H.E. × 20 (clişeu dr. Lidia Boicescu).

(iii) **Simptomatologie.** Semnele subiective ale litiazei biliare sînt foarte diferite şi fără corelaţie cu numărul sau volumul calculilor. O litiază multiplă poate evolua (e drept mai rar) asimptomatic vreme îndelungată, în timp ce un calcul mic se poate proiecta printr-o simptomatologie zgomotoasă, ceea ce de altfel explică aforismul autorilor clasici care susţineau că „litiaza veziculară este o boală fără simptome ci doar cu complicaţii". În majoritatea cazurilor însă litiaza se manifestă clinic prin semne subiective importante pentru diagnostic.

În primul rînd menţionăm *durerea*. Ea poate fi resimţită ca o simplă jenă în hipocondrul drept sau poate ajunge la intensitatea colicii hepatice caracteristice. Colica apare de obicei după masa de seară şi după abuzuri alimentare (în genere grăsimi şi alimente greu digerabile). Uneori poate fi precedată de diferite prodroame: greutate epigastrică, greaţă, balonament, eructaţii şi chiar vărsături. În cazurile tipice este resimţită ca o crampă sau arsură care revine repetat pe fondul unei dureri continue. Bolnavul este la început agitat, încercînd, fără succes de altfel, să se imobilizeze în diferite poziţii antalgice. Sediul de predilecţie este hipocondrul drept (zona colecistică) sau epigastru. Durerea iradiază în spate, către vîrful omoplatului sau spre umărul drept. Uneori iradierile sînt mai atipice: spre mamelon, în alte zone ale toracelui, spre inserţia claviculară a sternocleidomastoidianului (pe traiectul frenicului). Important de reţinut, îndeosebi pentru diagnosticul diferenţial este faptul că, indiferent de localizare, iradierile au întotdeauna un sens ascendent. Durata crizei dureroase este variabilă, în medie între 6—14 ore, după care încetează de obicei brusc, mai rar diminuînd treptat (în această privinţă trebuie ţinut seama şi de acţiunea unui eventual tratament medical). Adesea, sfîrşitul crizei este asociat cu o poliurie reflexă.

În paralel cu colica pot apare alte „simptome satelite" (Dieulafoy): ameţeli, senzaţie de leşin, frison trecător (care trebuie deosebit de acela solemn, ce anunţă o complicaţie evolutivă-colecistită acută) şi care dispar toate odată cu încetarea durerilor.

Dacă colica hepatică este forma obişnuită de manifestare a litiazei veziculare, semnele ei nu sînt întotdeauna pe deplin caracteristice, fiind atenuate sau chiar înşelătoare pentru clinician. Uneori păstrează doar unele echivalente trunchiate ale colicii tipice: o jenă dureroasă în hipocondru, neritmată de mese, fără iradieri. Alteori litiaza se poate manifesta cu totul atipic prin diferite tulburări digestive necaracteristice: diaree postprandială, vărsături, mici frisoane, subictere trecătoare etc.

În sfîrşit mai trebuie menţionat că sînt cazuri rare în care litiaza veziculară nu se proiectează clinic prin nici un simptom, lungi perioade sau chiar pînă la sfîrşitul vieţii, fiind descoperită întîmplător, fie cu prilejul unei radiografii abdominale de rutină, fie la necropsie. Ele pun oarecare probleme privind indicaţia tratamentului chirurgical, asupra cărora vom reveni.

(iv) **Semne obiective.** Inspecţia şi palparea abdomenului ne dau informaţii variabile cu momentul cînd examinăm bolnavul—în perioada de colică sau de calm — şi cu constituţia acestuia (obez, cu musculatura peretelui mai mult sau mai puţin dezvoltată).

După un examen orientativ al întregului abdomen, ne apropiem treptat, prin palpare superficială, de hipocondrul drept, în locul unde presupunem că se află vezicula, orientaţi de sediul durerii şi de poziţia ficatului a cărui margine ventrală o putem uneori repera sau deduce prin percuţie (reperele fixe, cum ar fi „punctul colecistic" sau „zona pancreatico-duodenală", stabilite pe date obţinute pe cadavru sînt de valoare relativă în clinică). În această zonă vom insista cu palparea căutînd să pătrundem cît mai profund cu degetele în cavitate prin intermediul peretelui.

În plină colică, palparea este anevoioasă pentru că bolnavul are de obicei hiperestezie cutanată şi îşi contractă antalgic peretele. Cînd durerile sînt mai puţin intense, sau au retrocedat în parte, cu precădere în intervalul liber după colică, palparea blîndă, la început superficială, apoi treptat mai profundă, produce de regulă o durere în zona în care presupunem că se află colecistul. Uneori, îndeosebi la indivizii la care ficatul este în poziţie ventropetală (mascînd vezicula), palparea poate rămîne negativă.

Dacă în cursul acestor manevre se simte și se poate delimita vezicula, trebuie să suspectăm apariția unei complicații evolutive, mecanice (hidrocolecist) sau inflamatorii (pericolecistită).

Atunci cînd palparea nu relevă nimic anormal, îndeosebi la bolnavii cu panicul adipos mult dezvoltat, se va recurge la clasica „manevră Murphy". Aceasta constă din insinuarea degetelor, care deprimă blînd și treptat peretele, în sens caudocranial cît mai profund, în intenția de a ajunge spre fața caudală a ficatului, la nivelul presupus al veziculei. Ordonînd bolnavului să inspire profund, vezicula fiind împinsă de difragm prin intermediul ficatului spre mîna ce palpează apare o senzație dureroasă ce survine către sfîrșitul inspirației.

După ce am insistat asupra veziculei, date fiind corelațiile patologice frecvente, nu trebuie omis să explorăm clinic întreg abdomenul, dar cu precădere să insistăm asupra ficatului (limite, dimensiuni, consistență) și pancreasului.

Ținînd seama de marea varietate a simptomelor, se pot sintetiza unele *forme clinice* mai rare dar importante pentru diagnostic.

— *Forma torpidă prelungită* este rareori primară, fiind de regulă termenul evolutiv final al unei colecistite litiazice, care a prezentat colici repetate, unele continuate cu complicații evolutive care nu au cedat decît incomplet și trecător sub influența tratamentului medical. Fenomenele subiective sînt în general mai atenuate, în schimb la palpare se simte mai des vezicula modificată morfopatologic și dureroasă.

— *Forma dispeptică* se manifestă prin semne necaracteristice, înșelătoare și diagnosticul este anevoios. Fenomenele subiective sînt foarte variate: arsuri epigastrice, eructații, grețuri, vărsături care simulează o afecțiune gastrică; dureri retrosternale, disfagie care ne orientează spre o afecțiune esofagiană; tulburări de tranzit (diaree, constipație); toate acestea asociate uneori cu migrene, a căror corelație cu colecistita a fost mult discutată, fără a se găsi o explicație pe deplin satisfăcătoare.

— *Forma asimptomatică* (foarte rară), pe care am amintit-o și asupra căreia vom reveni cînd vom analiza indicațiile tratamentului chirurgical.

(v) **Diagnostic.** Diagnosticul pozitiv de litiază veziculară poate fi susținut prin examenul clinic numai în cazul în care bolnavul prezintă o colică hepatică caracteristică. Dar și atunci el nu poate fi afirmat cu certitudine, deoarece colica hepatică este în ultima instanță doar mărturia unei suferințe veziculare, datorită contracției spastice a peretelui, care poate fi determinată și de alte leziuni — colecistita nelitiazică, dischinezii, colesteroloze.

De fapt singurul semn clinic caracteristic de litiază veziculară îl constituie prezența calculilor în fecale, în cazul unei complicații evolutive mecanice. În epoca în care nu se dispunea de colangiografie, vechii clinicieni au putut preciza astfel diagnosticul prin examenul repetat al fecalelor (tamisaj).

În aceste condiții diagnosticul de litiază veziculară, sugerat de examenul clinic, trebuie confirmat prin explorări paraclinice, dintre care primul rol îl deține radiografia.

Radiografia simplă a hipocondrului, făcută de rutină, poate să evidenția calculii în cazul cînd aceștia sînt radioopaci, condiție care depinde de conținutul lor în săruri de calciu (fig. 15.9). Astfel s-au putut uneori diagnostica întîmplător unele litiaze asimptomatice. Cum radiografia simplă (în acest caz trebuie făcută și o radiografie de profil) nu ne dă informații decît asupra prezenței calculilor, pentru a preciza sediul lor vezicular va trebui să facem diagnosticul diferențial cu alte imagini asemănătoare: calculi renali, ganglionii calcificați și chiar unele calcificări osoase. Dat fiind că atît colecistul cît și rinichiul drept pot avea poziții variabile, mai important decît reperele anatomice este să verificăm diagnosticul printr-o colangiografie sau o urografie.



Fig. 15.9 — Calculi veziculari radioopaci vizibili pe o radiografie simplă.

Metoda de rutină pentru vizualizarea veziculei constă din administrarea unei substanțe de contrast per os — *colecistografia orală* — sau pe cale intravenoasă — *colecistocolangiografia*.

Ținînd seama de importanța examenului radiologic, de faptul că valoarea lui informativă depinde de o serie de factori (mărimea și localizarea calculilor, complicațiile evolutive, constantele biologice ale bolnavului), chirurgul trebuie să le cunoască în egală măsură cu radiologul, cu care trebuie să colaboreze în interpretarea clișeelor.

Colecistografia orală este aceea care ne dă informațiile cele mai complete asupra veziculei biliare, atît morfologic cît și funcțional. Coledocul nu este vizibil prin această metodă decît într-un procent de aproximativ 50% din cazuri și adesea numai parțial. Reușita colecistografiei orale depinde de absorbția substanței de contrast în intestin (diareea fiind o cauză frecventă de insucces), de eliminarea ei prin ficat (atenție la insuficiența hepatică) și de puterea de concentrare a peretelui vezicular (în cazul unei inflamații a peretelui este diminuată). Toți acești factori trebuie reconsiderați în cazul cînd vezicula nu se opacifiază (colecistografie „negativă“).

Colecistocolangiografia intravenoasă are avantajul față de precedenta că evidențiază atît colecistul cît și coledocul și nu este dependentă de funcția de concentrare a veziculei (evidențiază calea biliară principală și la bolnavii colecistectomizați). Reușita ei depinde de o proteinemie normală (proteinele fiind vectorul substanței de contrast), de integritatea funcției de concentrare și eliminare a ficatului, de integritatea traiectului hepato-coledocian și de tonusul sfincterului lui Oddi, care favorizează refluarea substanței prin cistic în veziculă (dacă cisticul e permeabil). Metoda riscă deci să fie fals negativă sau neconcludentă în hipoproteinemii importante, în icterele la care bilirubinemia depășește 3—4 mg%, în hipotonii ale sfincterului lui Oddi, în fistule biliare.

O mai bună eficienţă a metodelor descrise se poate obţine prin modificări şi perfecţionări tehnice: seriografie, tomografie, injectare i.v. a substanţei de contrast prin perfuzie continuă, asocierea celor două căi de administrare, spasticizarea farmacodinamică a sfincterului lui Oddi (cu morfină sau codeină, cu intenţia de a vizualiza mai bine căile biliare intrahepatice care se evidenţiază mai greu sau incomplet în colangiografia de rutină). Cît priveşte condiţiile biologice neprielnice ale bolnavului, unele pot fi ameliorate printr-un tratament corespunzător, după care examenul trebuie repetat.

Trebuie subliniat faptul că diagnosticul de „colecistografie negativă" nu rămîne definitiv decît după ce am repetat examenul (în condiţii cît mai favorabile de tehnică şi pregătire); după cum diagnosticul de colecist „exclus" nu poate fi afirmat decît dacă vezicula nu apare pe un clişeu în care se vede hepatocoledocul.

Pe o colecistografie reuşită, calculii apar pe fondul substanţei de contrast ca nişte pete corespunzătoare cu numărul, forma şi volumul lor (fig. 15.10).

În afara confirmării diagnosticului de litiază, examenul radiologic complet trebuie să ne dea informaţii complementare asupra situaţiei topografice, morfologice, funcţiei de concentrare şi de contracţie a veziculei (clişeu după prînzul Boyden cu gălbenuş de ou), cît şi asupra stării căii biliare principale şi a pasajului oddian, ţinînd seama de relativa frecvenţă a litiazei coledociene asociate. Deşi acest ultim deziderat se realizează şi în timpul explorării peroperatorii (prin inspecţie, palpare, colangiografie, după caz cateterism instrumental), pentru o explorare radiologică completă a căilor biliare este indicat să asociem cele două metode (orală şi intravenoasă), cu atît mai mult cînd clinica ne sugerează posibilitatea existenţei unei litiaze coledociene.

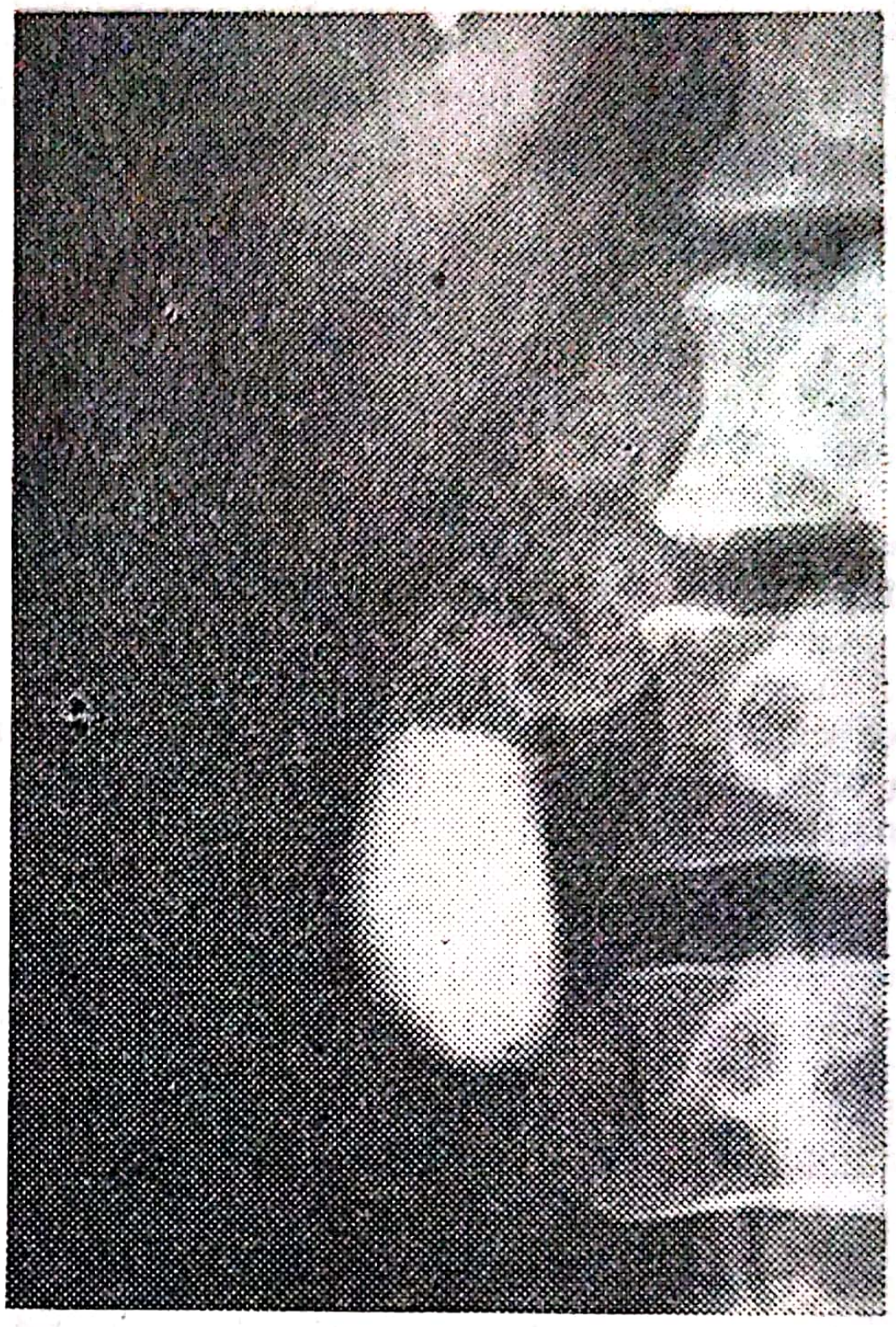

Fig. 15.10— Colecistocolangiografie intravenoasă. Substanţa de contrast s-a depus spre fundus; calculii radiotransparenţi se văd ca nişte lacune în substanţa de contrast din zona corpului şi infundibulului (clişeu dr. Eliza Marinescu).

Alte metode de explorare radiologică, diferite după calea de injectare a substanţei de contrast sînt mai rar folosite, cel puţin în patologia veziculei (fistulografie în cazurile excepţionale de fistule veziculare). Clasica colangiografie transparietohepatică prin puncţia directă a unui canal biliar dilatat şi noua tehnică de colangiografie endoscopică retrogradă prin cateterismul papilei sînt utile în explorarea hepatocoledocului şi vor fi expuse în capitolul respectiv*.

Ecotomografia, intrată relativ recent în practică, reprezintă o explorare de laborator, care, pentru cei cu o experienţă comparată mai mare a celor două metode, are o valoare competitivă cu aceea a examenului radiologic. Informațiile care ni le dă par a fi mai fiabile în diagnosticul afecțiunilor veziculare decît în cele ale căii biliare principale. Astfel că, atunci cînd este pozitivă, unii autori consideră că este suficientă pentru a confirma diagnosticul, indicînd numai pe baza ei intervenția, cu condiția unei explorări peroperatorii corecte, incluzînd colangiografia. Dar acest punct de vedere nu e unanim admis.

---

* După anii 1975—1980 s-au introdus **colescintigrafiile izotopice**, utilizabile şi la valori sporite ale bilirubinemiei; se obţin hepatograme cît şi imagini interpretabile morfologic ale arborelui biliar extrahepatic prin combinarea ^{99}Tc cu compuşi ai familiei acidului iminodiacetic (IDA), de tipul paraizopropil (PIPIDA), diizopropil (DISIDA) etc. (n. red.).

Imaginile ecotomografice mai caracteristice sînt acelea în care se conturează vezicula, avînd în lumen „ecouri" dense și mobile cu respirația. Astfel de imagini ar corespunde, după unii autori, în 96% din cazuri cu confirmarea intraoperatorie a litiazei veziculare.

În condițiile în care dispunem de aparatura necesară, ecotomografia reprezintă o primă explorare de laborator (ca un complement al examenului clinic) care are avantajul de a fi simplă, lipsită de orice risc și independentă de condițiile biologice ale bolnavului. Practic este deosebit de prețioasă la bolnavii care au sensibilitate la iod, colangiografia fiind contraindicată.

Dintre celelalte examene de laborator, tubajul duodenal poate fi considerat ca făcînd parte și din examenul clinic (I. Pavel) și, cînd e corect făcut, ne poate da multiple informații asupra veziculei și căilor biliare, în general. Absența bilei B confirmă diagnosticul de „veziculă exclusă", eventual afirmat prin examenul radiologic; durerea resimțită de bolnav în momentul apariției bilei B ne sugerează un obstacol relativ la nivelul infundibulo-cistic; examenul microscopic al bilei aduce argumente în favoarea litiazei (hipercolesterolocolie), a unei infecții (leucocite frecvente, microbi în examenul pe lamă sau însămînțare); argumente în favoarea unei complicații funcționale oddiene (apariția tardivă a bilei A); excepțional evidențierea surprinzătoare a unor celule atipice (neoplasm asociat litiazei).

Examenul radiologic gastro-duodenal este util pentru diagnosticul diferențial cu ulcerul, pentru identificarea unor leziuni relativ des asociate litiazei, cum ar fi hernia hiatală ca și în cazul unei fistule biliodigestive. Cît privește așa-zisele semne indirecte ale unei colecistopatii — semnul lui Barclay (hiperchinezie gastrică), semnul lui Holzknecht (staza duodenală) — acestea au rămas de domeniul istoriei odată cu intrarea în practica curentă a colecistografiei și colangiografiei.

(vi) **Diagnosticul diferențial.** *În formele latente* și mai ales în formele în care *predomină fenomenele dispeptice* va trebui eliminată ipoteza unei gastrite, a unui ulcer, a unei colite sau apendicite. Anumite semne clinice (localizarea durerilor, iradierea lor, periodicitatea cotidiană și sezonieră), explorările radiologice (colangiografia, radioscopia gastrointestinală), chimismul gastric și alte examene corespunzătoare orientează diagnosticul.

În formele de litiază veziculară proiectată clinic prin colică, trebuie în primul rînd să eliminăm unele boli generale sau afecțiuni care se pot manifesta prin crize dureroase abdominale. Crizele gastrice tabetice sînt ușor de exclus prin absența semnelor de neurosifilis (antecedente, reflexe rotuliene prezente, absența rigidității pupilare, a semnului Romberg, reacția B.W. sau Hahn negative). Colicile saturniene sînt mai difuze, nu au iradiații, iar bolnavul, pe lîngă specificul profesional, are și alte semne de intoxicație cu plumb (lizereul gingivo-dentar al lui Burton).

Dintre afecțiunile toracice, leziunile pleuropulmonare drepte pot da dureri cu iradiații în hipocondrul drept, dar semnele respiratorii clinice și radiologice ne ajută să le eliminăm.

De asemenea crizele anginoase sau durerile din infarctul cardiac pot avea uneori iradiații atipice descendente, dar ele se deosebesc de colica hepatică prin ECG, hipotensiune sau colapsul grav, rezistența la calmantele uzuale și, eventual, antecedente.

Mai des trebuie să eliminăm afecțiunile altor organe abdominale căci se pot proiecta prin fenomene dureroase asemănătoare colicei hepatice: ulcerul gastroduodenal în puseu acut, colica renală, colica apendiculară, pancreatita acută, salpingoovarita acută*.

Spre deosebire de colica hepatică — capricioasă, cu orar preferențial nocturn, cu iradieri ascendente, uneori cu subicter — durerea ulceroasă, chiar dacă prezintă o localizare asemănătoare are în schimb o periodicitate cotidiană și sezonieră, se repetă mai multe zile în șir, cedează la alcaline, are perioade de calm mai lungi, mai evidente și mai ritmice; examenul radiologic aduce un argument important pentru diagnostic.

Colica apendiculară are un sediu diferit (în cazul cînd apendicele este normal situat) și se însoțește mai frecvent cu semne de iritație peritoneală și leucocitoză. Dar în cazul unui apendice situat ectopic subhepatic, diagnosticul clinic este aproape imposibil; în urgență și în caz de dubiu este bine să intervenim, precizînd diagnosticul prin explorare peroperatorie.

Colica renală are sediu lombar, durerile iradiază descendent și este însoțită de tulburări urinare (micțiuni frecvente, hematurie macro- sau microscopică). Radiografia (simplă și urografia) contribuie la diagnostic.

Pancreatita acută se caracterizează prin intensitatea și sediul durerii (transversală, iradiind spre hipocondrul și baza hemitoracelui stîng), frecvența și precocitatea stării de șoc, cît și prin probele biologice (amilazemie și amilazurie crescute). Nu trebuie însă omis faptul că destul de des există o „reacție pancreatică însoțitoare“ a suferinței veziculare — făcînd parte din sindromul de *colecistopancreatită* cu care astăzi se definesc corelațiile și interdependența fiziopatologică binecunoscută dintre cele două organe — care poate îngreuia diagnosticul.

În formele anatomoclinice ale litiazei în care se identifică o formație tumorală — colecistită cronică hipertrofică, plastron, piocolecist — trebuie să eliminăm unele afecțiuni ale viscerelor abdominale care dau la palpare o senzație asemănătoare.

Diagnosticul clinic ne orientează în mare măsură: pentru tumorile renale pledează contactul lombar și semnele urinare; plastronul apendicular se instituie mai brusc, după un episod acut scurt și este situat pe un plan mai ventral decît plastronul colecistic. Uneori însă un piocolecist cu pericolecistită poate avea un fals contact lombar, sau poate fi ușor confundat cu o tumoare a feței caudale a ficatului. De aceea este de regulă necesar să apelăm la explorări paraclinice după caz: scintigrafie hepatică, urografie, colangiografie, examen de urină etc.

(vii) **Evoluție și complicații evolutive.** Evoluția unei litiaze veziculare este imprevizibilă. Complicațiile evolutive există în potențial în fiecare caz și această noțiune are importanța cuvenită în orientarea indicațiilor terapeutice.

Pentru sistematizare vom expune complicațiile evolutive diferențiate în mecanice, infecțioase și degenerative. Dar trebuie remarcat că această împărțire este oarecum arbitrară, deseori complicațiile avînd un mecanism patogenic complex. Astfel, pentru unii autori (I. Juvara, D. Rădulescu, Al. Prișcu) cauza principală a colecistitei acute (complicație infecțioasă) rezidă într-o obstrucție a cisticului (complicație mecanică); după cum de pildă, perforația veziculei este determinată de compresiunea mecanică a unui calcul, dar și de tulburări de irigație, alterări trofice sau degenerative ale peretelui.

---

* Rămîne o realitate sindromul Curtis-Fitz-Hugh („perihepatita gonococică“), în prezent „redescoperit“ cu chlamidii! (n.red.).

A. COMPLICAȚII MECANICE

— *Hidropsul vezicular* (hidrocolecistul, megacolecistul acut și cronic) apare după inclavarea unui calcul în regiunea infundibulocistică. Începe de obicei brusc, proiectat sub forma unei banale colici hepatice: mai rar se constituie insidios. Precedată sau nu de colică, complicația se caracterizează prin apariția în zona colecistului a unei „tumori" rotunde-ovalare, renitent-elastică, mobilă în sens cranio-caudal cu respirația, sensibilă la presiune. În mod excepțional (la indivizii slabi) se poate observa ca o proeminență a peretelui abdominal. În unele cazuri, ca urmare a dezinclavării calculului și a restabilirii permeabilității infundibulocistice, vezicula își reduce volumul dar recidivele survin de obicei repetat (vezicula în „acordeon"). De regulă, tumoarea persistă sau se mărește (determinînd dureri și cu totul excepțional perforație).

În cavitatea veziculei, limitată de pereți subțiri, se resoarbe pigmentul și rămîne un lichid clar, de culoarea apei (de unde și numele) sau conținînd mucus secretat în exces („mucocelul vezicular"). Adeseori se supraadaugă infecția și apar semnele unei colecistite acute.

— *Litiaza secundară de coledoc.* Este condiționată de volumul mic al calculilor și permeabilitatea cisticului care le favorizează migrarea; mult mai rar este consecința instituirii unei fistule biliare interne. Complicația se manifestă la început ca o colică hepatică. Ca semn orientativ pentru diagnostic, ori de cîte ori colica se prelungește în timp și nu cedează la calmantele obișnuite, trebuie să ne sugereze litiaza de coledoc — sau colecistita acută (I. Juvara). Deplasarea spre regiunea dorsală a durerilor pledează de asemenea în favoarea componentei coledociene.

— *Fistulele veziculare.* În afară de deplasarea calculilor pe căile biliare, aceștia pot părăsi cavitatea veziculei prin efracția peretelui. Mai mulți factori concură la apariția acestei complicații: compresiunea exercitată de calcul (ulcerație de decubit), tensiunea crescută din lumen, tulburări trofice care diminuă rezistența peretelui. După sensul traiectului pe care-l urmează calculul (calculii), deosebim două forme anatomoclinice:

a) *Fistula externă spontană* — consecință a unei colecistite acute care a evoluat multă vreme fără un tratament corespunzător — se observă astăzi cu totul excepțional. Fistula externă postoperatorie, de asemenea foarte rară, se instituie în urma unei colecistostomii pentru că tehnica a fost incorectă (fixarea mucoasei la tegumente în ectropion), fie pentru că persistă un obstacol în drenajul bilei spre coledoc sau duoden. Constituirea fistulei spontane este de regulă precedată de semnele unei colecistite acute (durere, febră, leucocitoză), urmată de apariția la peretele abdominal a unui flegmon, apoi a unei soluții de continuitate prin care se exteriorizează bilă. După acest episod acut fenomenele clinice se atenuează datorită evacuării conținutului vezicular septic, dar fistula persistă.

Examenul local, explorarea cu stiletul și fistulografia precizează diagnosticul și cauza persistenței fistulei (obstacol cistic, litiază, oddită etc.).

b) *Fistula internă* survine mai des și are la rîndul ei două variante morfopatologice:

- *Fistula biliobiliară* apare consecutiv unui calcul inclavat în regiunea infundibulocistică. Procesul de pericolecistită și ulcerația compresivă exercitată de calculul inclavat duc într-un prim timp la alipirea și aderarea peretelui veziculei la cel al hepatocoledocului, urmată de stabilirea unei comunicări directe între lumenul veziculei şi cel al hepaticului comun. Printr-un proces de scleroză retractilă, vezicula se micşorează, mulîndu-se în jurul calculului inclavat în joncţiunea dintre cele două cavităţi biliare (fig. 15.11). Fistula biliobiliară apare mai des în litiazele veziculare cu evoluţie îndelungată, însoţite de puseuri inflamatorii acute. Uneori este precedată de o

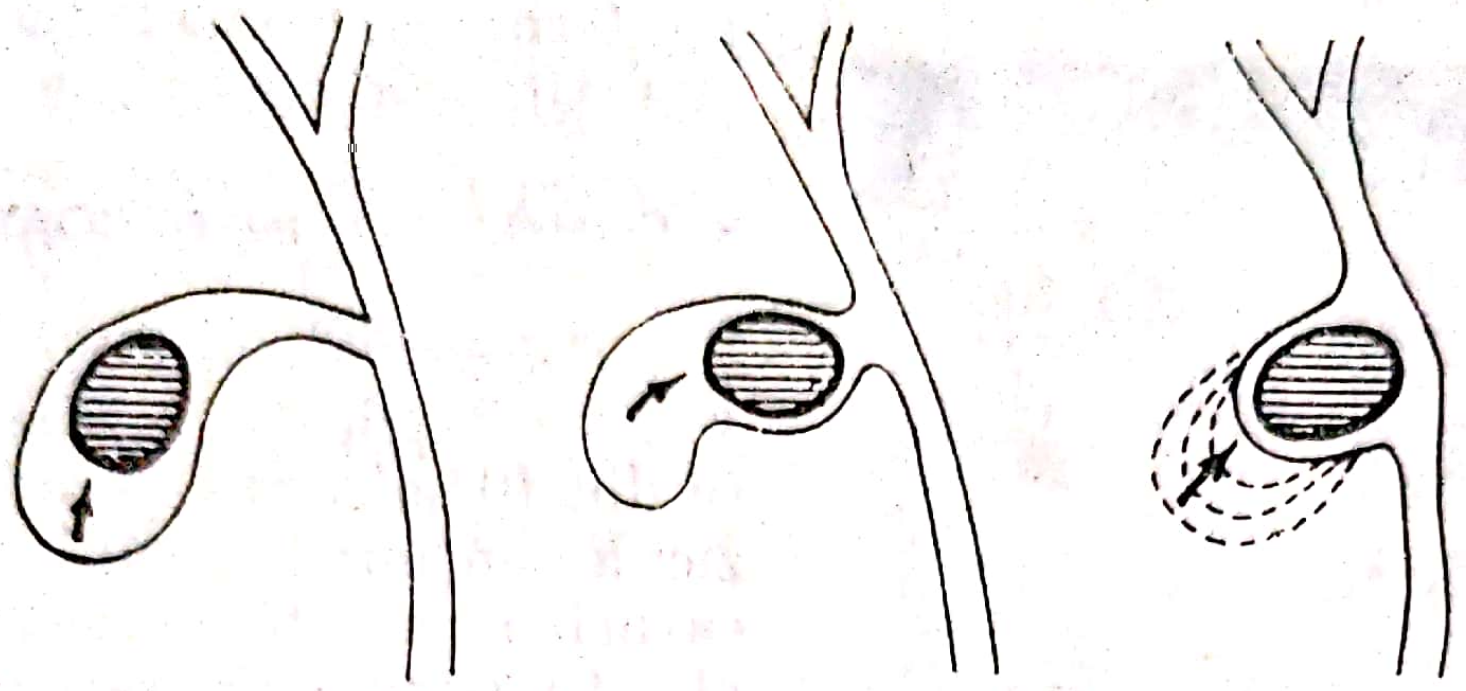

Fig. 15.11 — Constituirea unei fistule bilio-biliare.

colică mai violentă, febră sau icter, alteori se instituie insidios constituind o surpriză în cursul explorării peroperatorii. Colecistografia intravenoasă arată de regulă un colecist exclus sau este negativă şi, chiar cînd pe clişeu apare calea biliară principală, nu ne oferă semne caracteristice pentru diagnostic. Semnele clinice nu sînt nici ele caracteristice, cel mult evoluţia la care ne-am referit şi unele semne asociate periodic de suferinţă a căii biliare principale ne-ar putea orienta spre un diagnostic prezumtiv.

• *Fistula biliodigestivă* uneşte direct sau prin intermediul unei cavităţi intermediare (peritonită închistată) cavitatea veziculară la duoden, mai rar la colon. Mecanismul este similar cu acela al fistulei biliobiliare: alipirea peretelui vezicular la duoden printr-un proces de pericolecistită, apoi perforaţia prin ulceraţie compresivă, favorizată şi de tulburări trofice. Simptomele iniţiale sînt variabile cu modul de constituire al fistulei (direct sau printr-o cavitate intermediară, în care caz este precedată de un episod de peritonită acută localizată). Uneori însă se constituie insidios şi primul simptom poate fi o complicaţie evolutivă.

După constituire, fistula biliodigestivă se proiectează printr-o simptomatologie foarte variată, care depinde în bună parte de lungimea şi calibrul traiectului fistulos, ca şi de drumul urmat de calculul pătruns în tractul digestiv. Uneori, în mod aparent paradoxal putem observa o atenuare a eventualelor fenomene septice (febră, leucocitoză), explicabilă prin efectul de drenaj. În cazul cînd calculii migraţi sînt evacuaţi pe cale digestivă, remisiunile pot fi de lungă durată. Alteori, apar unele simptome noi, nesistematizate, dar care, nefiind caracteristice litiazei ar trebui să ne atragă atenţia: puseuri de angiocolită, datorită infecţiei ascendente şi a dificultăţilor de drenaj în urma apariţiei cicatricelor stenozante pe traiectul fistulei lipsită de pereţi proprii; uneori hemoragii digestive datorită ulceraţiilor de decubit (determinate de un calcul inclavat) sau dureri asemănătoare cu cele din ulcer sau pancreatită. Deși antecedentele și istoricul ne pot sugera ipoteza unei complicații, diagnosticul de fistulă biliodigestivă nu trebuie afirmat decît prin radiografia gastroduodenală care ne poate evidenția două semne importante: refluxul substanței baritate în căile biliare și aerobilia.

O a treia probabilitate evolutivă este aceea în care apar semnele clinice ale unei ocluzii în urma migrării unui calcul voluminos care se oprește mai rar în lumenul duodenal (sindromul Bouveret, fig. 15.12) și mai des în ileonul terminal. Semnele sînt ale unei ocluzii înalte prin obstrucție (vezi 11.12.5).



Fig. 15.12 — Fistulă biliodigestivă (sindrom Bouveret); voluminos calcul biliar obstruînd duodenul (clișeu dr. Elena Avramescu).

B. COMPLICAȚII INFECȚIOASE

Colecistita acută este cea mai frecventă complicație a litiazei veziculare (9 din 10 colecistite acute apar pe vezicule conținînd calculi). În majoritatea cazurilor ea este consecința unei complicații mecanice: obstrucția cisticului, mai rar a coledocului printr-un calcul inclavat în papilă. Cauzele care explică puseul inflamator acut — în condițiile favorizante ale unei staze biliare — sînt multiple, uneori asociate. Inițial s-a acordat un rol prevalent factorului septic.

Agenții patogeni pot pătrunde în cavitatea veziculei pe cale hematogenă (direct din circulația generală sau pornind din intestin pe calea venei porte), mai rar pe cale endocanaliculară ascendentă (pe traseul papilă-coledoc, cistic). Germenii obișnuiți sînt escherichia coli, bacilul perfringens, stafilococul auriu, bacilul tific, streptococul. Important este faptul că germenii pot fi identificați în bilă numai într-un procent de aproximativ 30% din cazuri, de aceea este indicat să facem culturi și din peretele vezicular, ceea ce sporește șansele de a preciza agentul patogen și a orienta alegerea antibioticului corespunzător.

Teoria septică a iscat controverse care au pus în discuție rolul prevalent al factorului infecțios; astăzi se acordă credit și altor ipoteze patogenice.

Prima susține rolul activării în cavitatea veziculară a enzimelor pancreatice, refluate pe cale ascendentă prin coledoc și cistic, îndeosebi în condițiile favorabile ale unui obstacol oddian (bineînțeles cînd există un canal „comun“ rezultat din contopirea Wirsung-ului și a coledocului). Această ipoteză are și o susținere experimentală: injectarea enzimelor pancreatice în cavitatea unei vezicule al cărui cistic este obstruat determină constant modificări caracteristice de colecistită acută. Pe plan clinic, de asemenea par demonstrative unele cazuri cînd un calcul inclavat în papilă determină o colecistopancreatită acută (Juvara, Rădulescu, Prișcu).

O altă ipoteză este aceea a iritației chimice și susține că în condițiile unei obstrucții a cisticului, bila veziculară devine hiperconcentrată prin resorbția apei și — în această stare — provoacă o inflamație aseptică a mucoasei (edem, infiltrat), a cărei permeabilitate crește în acest fel. Astfel s-ar crea „patul favorabil" supraadăugării factorului septic în condițiile în care obstacolul cistic persistă.

Leziunile din colecistita acută sînt de intensitate variabilă: de la hiperemie, congestie, catar inflamator, pînă la ulcerație, gangrenă, perforație (forme distructive). Leziunile inflamatorii se propagă de regulă și la organele vecine: duoden, colon, pancreas și pediculul hepatic.

Fapt important pentru explorarea peroperatorie este acela că leziunile încep, sau sînt mai evidente, în regiunea infundibulară (acțiunea calculului inclavat) sau în cea fundică (vascularizație mai precară). Bila este tulbure, floconoasă sau purulentă, acumulată într-o veziculă sub tensiune. Aspectele macroscopice sînt variabile cu faza evolutivă, virulența microbiană și reacția organismului.

— Hidrocolecistul, denumit și colecistita acută hidropică, mai mult pe considerentul instalării bruște, are un conținut de regulă steril.

— Piocolecistul este de fapt forma tipică a complicației infecțioase, favorizate de o cauză mecanică (obstacol cistic). Vezicula destinsă prezintă semne caracteristice de inflamație, bila e floconoasă sau purulentă.

Colecistita acută, forma obișnuită, prezintă aspecte variabile după faza evolutivă, mergînd așa cum am arătat de la simpla congestie pînă la gangrenă. În jurul veziculei se constituie un proces de reacție peritoneală care — datorită aderențelor — blochează adesea propagarea centrifugă a inflamației. Uneori se formează un proces de peritonită plastică adezivă, asemănătoare cu plastronul apendicular. Între acestea există totuși unele diferențe, determinate de topografia celor două organe care le pot da naștere. Plastronul colecistic este format majoritar din aderarea organelor vecine — colonul transvers și piloroduodenul — fiind situat pe un plan mai profund. Spre deosebire de apendice — organ liber în cavitatea peritoneală — epiploonul participă în mai mică măsură la componența plastronului.

Cînd procesul de peritonită plastică nu a blocat extensia infiltrației inflamatorii, se poate constitui o peritonită supurată localizată (abcesul pericolecistic) sau generalizată. Asemenea procese de gravitate gradat mai mare, apar în general pe etape evolutive în timp; dar uneori poate debuta cu o formă distructivă (gangrenă, perforație urmată de peritonită purulentă generalizată), fapt care subliniază importanța unui diagnostic precoce.

Simptomatologia colecistitei acute litiazice este determinată de forma anatomoclinică și reactivitatea terenului. În forma tipică se caracterizează prin suprapunerea semnelor de infecție — febră, leucocitoză, frison — pe fondul unei colici biliare, care inițial nu prezintă nimic particular (rar ca o primă manifestare a bolii).

Simptomul principal este durerea, asemănătoare ca sediu, intensitate și iradiere cu o colică precedentă. Unele caractere evolutive ne obligă să ne gîndim la colecistita acută: durerea este tot mai intensă, se prelungește în timp și este incomplet, temporar sau deloc influențată de antalgice sau antispastice. Se poate deci afirma (Juvara, Rădulescu, Prișcu) că orice colică biliară care se prelungește sau nu cedează la tratamentul medical trebuie să ne sugereze diagnosticul de colecistită acută (sau asociată unei litiaze coledociene).

Dintre celelalte semne subiective, asociate în procent variabil, reținem vărsăturile și îndeosebi frisonul, uneori repetat și solemn, febra oscilantă sau în platou.

Dintre semnele obiective notăm: apărarea musculară, contractura localizată sau generalizată, perceperea la palpare a unei împăstări sau chiar a veziculei sub tensiune (în raport cu forma anatomoclinică). Icterul, care, cînd apare, sugerează de obicei existența unui obstacol prin calcul coledocian; dar în același timp poate fi determinat de infiltrația inflamatorie propagată la pancreas, sau de compresiunea directă a coledocului de către vezicula inflamată (Juvara). Dintre semnele de laborator, cel mai semnificativ este leucocitoza. Aceste semne coroborate cu o anamneză corectă, deși variabile sau trunchiate, ne îngăduie să punem diagnosticul de colecistită acută și să o diferențiem de alte suferințe gastroduodenale. Radiografia hipocondrului drept îl poate susține în cazul cînd evidențiază calculi radioopaci. Deosebit de important este să apreciem dacă este vorba de o formă simplă și localizată (catarală, edematoasă, purulentă) sau o formă distructivă și generalizată (gangrena, perforația, peritonita localizată sau generalizată). Acest deziderat este important pentru a aprecia dacă intervenția se impune ca o urgență imediată sau poate fi întîrziată scurt timp, în vederea completării explorărilor și a reechilibrării bolnavului.

Dat fiind că leziunile anatomopatologice se modifică evolutiv, este necesară o urmărire susținută a fenomenelor subiective și obiective — repetînd examenul local și explorările de laborator (leucocitoza), cel puțin de două ori pe zi, pentru a realiza o apreciere a semnelor sub tratamentul medical inițial instituit: stare generală, palparea peretelui abdominal, curba și tipul febrei, leucocitoza.

Supravegherea continuă trebuie să țină seama de faptul că uneori ameliorarea clinică poate fi înșelătoare, mascînd o agravare în continuare a leziunilor morfopatologice. Un exemplu mai des întîlnit în ultimul timp îl constituie cazurile tratate cu doze mari de antibiotice, la care diminuarea durerii, scăderea temperaturii și a leucocitozei poate ascunde o evoluție spre leziuni distructive („gangrena torpidă sub antibiotice" — Mallet-Guy). În procesul de apreciere și precizare al evoluției spre agravare a leziunilor, ne vom orienta cu precădere după unele criterii ce s-au dovedit valoroase în practică. Astfel: discordanța între temperatura moderat crescută și accelerarea pulsului (asociată uneori cu tulburări cardiace), frisonul care se repetă, febra care după ce a evoluat în platou devine oscilantă, extinderea semnelor de iritație peritoneală decelate prin palpare repetată, creșterea bruscă a leucocitozei, icterul îndeosebi cînd e asociat cu frison și febră (triadă descrisă din 1877 de Charcot drept caracteristică pentru colangita septică), coexistența unor semne ce sugerează o suferință pancreatică, toate sînt semne de alarmă care impun urgentarea intervenției în vederea colecistectomiei asociată sau nu, după caz, cu un gest complementar impus de unele leziuni (litiază de coledoc cu angiocolită, calcul inclavat în Oddi, colecistopancreatita etc.).

Formele clinice ale colecistitei acute sînt variabile în raport cu virulența agenților cauzali și cu reactivitatea organului. Schematic se pot distinge trei aspecte:

— *Forma acută obişnuită* caracterizată prin durere, apărare musculară, perceperea colecistului la palpare şi semnele generale de infecţie menţionate. În această formă se include clasic piocolecistul (hidrocolecistul), colecistita flegmonoasă şi chiar cea gangrenoasă, dacă acestea sînt blocate (plastron).

— *Forma supraacută* caracterizată prin fenomene clinice grave şi alterarea importantă a stării generale. În această categorie se integrează gangrena veziculară masivă, perforaţia colecistică cu coleperitoneu localizat sau generalizat. Semnele sînt acelea ale unei peritonite toxice.

— *Forma subacută* în care fenomenele clinice sînt atenuate, dar întreţăiate de puseuri de acutizare care retrocedează incomplet şi trecător după antibiotice. Evoluţia e torpidă şi de durată. Obiectiv, se simte o împăstare dureroasă în hipocondrul drept, greu delimitabilă. Ca substrat morfologic predomină leziunile de piocolecistită scleroretractilă, eventual cu microabcese blocate pericolecistic.

C. COMPLICAŢII DEGENERATIVE

Mulţi consideră litiaza ca o boală precanceroasă. Experimental, problema rămîne încă neconcludentă. În practică însă trebuie să se ţină seama de realitatea coexistenţei celor două afecţiuni (87% din cancerele veziculei sînt asociate cu litiază după Enderlin), atît în indicaţiile colecistectomiei cît şi în efortul de a recunoaşte această boală într-o fază timpurie, printr-un examen histopatologic sistematic al veziculei extirpate pentru litiază.

*

În litiaza veziculară — cu precădere în cazurile care au evoluat vreme îndelungată — pot apărea o serie de complicaţii mai puţin sistematizate şi rar proiectate clinic. Ele au o importanţă deosebită pentru tratamentul chirurgical, pentru orientarea explorării peroperatorii şi pentru explicarea sechelelor colecistectomiei.

În primul rînd trebuie menţionată *hepatita satelită*, termen sub care sînt incluse leziunile hepatice — în absenţa unui factor colestatic. Ca mecanism patologic s-a presupus că infecţia s-ar propaga de la vezicula litiazică, prin contiguitate, pe cale limfatică sau venoasă. Leziunile ficatului sînt variabile: de la interesarea limitată a mezenchimului, pînă la interesarea parenchimului (alterarea probelor biologice, forma icterigenă).

În al doilea rînd subliniem complicaţiile pancreatice ale litiazei veziculare. Leziunile de *pancreatită cronică satelită* par mai puţin grave decît s-a crezut (Sarles) şi în general reversibile după colecistectomia făcută în timp util. În schimb, rolul important al litiazei veziculare în patogenia *pancreatitei acute* este incontestabil.

Cît priveşte răsunetul litiazei veziculare asupra *căii biliare principale*, acesta a fost; mai bine demonstrat odată cu aplicarea pe scară largă a radiomanometriei peroperatorii. Unele leziuni se datoresc acţiunii locale: compresiune prin calcul inclavat în infundibul propagare directă a inflamaţiei de la veziculă la hepatocoledoc (sindromul organofuncţional al hepaticului comun — Mirizzi). Altele sînt rezultatul unei acţiuni reflexe asupra sfincterului Oddi: tonii sau hipertonii, ultimele generatoare ale sindromului de colestază minoră.

În sfîrşit, trebuie amintit că litiaza veziculară complicată poate avea un răsunet asupra rinichiului, mergînd pînă la *angiocolita icterouremigenă* (Caroli), asupra căreia se va reveni.

(viii) **Tratamentul general** al litiazei veziculare este complex: medical şi chirurgical. Ţinînd seama de multitudinea formelor clinice, de faptul că tratamentul chirurgical implică exereza veziculei, de unele suferinţe ce pot fi observate la bolnavii colecistectomizaţi, persistă uneori divergenţe între internişti şi chirurgi asupra indicaţiilor fiecărei metode. Pentru a lua o atitudine corespunzătoare cazului respectiv, este deci necesar să analizăm din capul locului posibilitățile, limitele și riscurile fiecăreia din cele două metode terapeutice.

Tratamentul medical. Scopul și eficiența tratamentului medical sînt diferite în raport cu formele anatomo-clinice și obiectivul propus.

În profilaxia litiazei, regimul, drenajul biliar, curele hidrominerale ar putea avea — teoretic — un rol important în condițiile în care se va putea recunoaște predispoziția spre litogeneză, înainte de apariția calculilor. Practic, tratamentul medical este considerat util doar în prevenirea recidivelor litiazei coledocului, după colecistectomie.

Ca tratament simptomatic în colica hepatică, tratamentul medical (repaus, regim, antispastice, antialgice) are indicații de elecție, fiind de regulă eficient (calmarea crizei) în cazurile fără complicații evolutive.

Ca tratament ajutător complex în complicațiile septice (repaus, regim, pungă cu gheață, antispastice, antibiotice, reechilibrare etc.), tratamentul medical poate fi temporar eficient, ameliorînd starea generală, diminuînd suferința bolnavului (durere, febră) și, într-o măsură redusă, ameliorînd și condițiile locale — îndeosebi difuziunea pe cale limfatică a infecției (antibioticele nepătrunzînd în cantitate suficientă în vezicula biliară, nu pot influența procesul septic constituit), îngăduind un scurt răgaz pentru observarea, explorarea și corectarea deficiențelor biologice. În acest mod sîntem în măsură în anumite cazuri să intervenim pe un bolnav mai bine investigat și pregătit.

Dar trebuie remarcat că acțiunea tratamentului medical asupra litiazei constituite este nulă sau foarte contestabilă. Obișnuitele încercări de liză sau mobilizare a calculilor pentru a fi eliminați pe căile naturale s-au dovedit practic ineficiente și grevate de riscul unor complicații mecanice (icter, perforații). Și chiar dacă bolnavul elimină unul sau mai mulți calculi fără accidente, alții rămîn de regulă în veziculă.

Aceste critici rezultate din urmărirea bolnavilor tratați de multă vreme cu metode clasice (drenante biliare, cure hidrominerale) rămîn valabile și astăzi, deși recentele cercetări ale lui Dantziger asupra acțiunii litice a acidului chenodezoxicholic au impus o reconsiderare a metodelor conservatoare; deși experimental eficiența acestui medicament a fost confirmată, rezultatele practice sînt în continuare neconcludente și necorespunzătoare.

Tratamentul chirurgical este singurul mijloc eficient și radical în tratamentul litiazei veziculare.

În concepția clasică, îndeosebi a medicilor interniști, i se aduc colecistectomiei două critici:

— pe de o parte faptul că odată cu calculii extirpă și vezicula care uneori este încă funcțională; teoretic această critică este numai în parte justificată, în marea majoritate a cazurilor vezicula fiind sediul unor modificări patologice care-i alterează funcția; pe lîngă aceasta, conservarea veziculei în care datorită unor condiții regionale bila stagnează, constituie un punct de apel pentru recidivă în condiții metabolice favorabile; practica a dovedit (după cum vom arăta într-un paragraf următor) că tulburările pe care le mai poate prezenta bolnavul colecistectomizat se datoresc foarte rar absenței veziculei biliare;

— pe de altă parte se invocă riscul imediat postoperator, real și comun în orice intervenție mare pe abdomen; acest risc, deși continuu redus, nu poate fi contestat; mortalitatea după colecistectomia făcută „la rece“ și pe un bolnav cu o stare generală bună sau acceptabilă, oscilează astăzi în mîini competente în jurul cifrei de 1%; comparînd însă acest risc cu acela al complicațiilor evolutive posibile considerăm că el este pe deplin acceptabil.

În principiu, se poate afirma că în lumina experienței noastre actuale, litiaza veziculară poate fi vindecată prin tratament chirurgical, cel medical avînd rolul de tratament simptomatic și ajutător în pregătirea bolnavului în vederea intervenției; dar cum acest principiu trebuie aplicat — spre deosebire de științele pozitive — la om, sîntem constrînși să ținem seama în practică de o multitudine de factori particulari fiecărui individ: constituția psihosomatică, vîrsta, alte boli asociate, forma anatomoclinică a litiazei veziculare.

Pornind de la aceste criterii, indicațiile tratamentului ar putea fi analizate împărțind bolnavii în două mari categorii: *litiaza veziculară necomplicată* și respectiv *complicată*.

— *Colica hepatică* justifică tratamentul medical. După cedarea colicii se vor completa investigațiile necesare în vederea pregătirii pentru operație. Indicarea intervenției se sprijină pe faptul că însăși colica poate fi socotită ca un precursor al unor complicații evolutive a căror gravitate este imprevizibilă. Demonstrative în acest sens sînt statisticile mari care dovedesc că fiecare complicație agravează prognosticul intervenției. Astfel, W. Hess, pe 2400 operații, a înregistrat o mortalitate de 0,6% în litiaza necomplicată; 2,75% atunci cînd este asociată litiaza coledociană: 7,8% cînd litiaza este asociată cu icter; 9,8% în cazurile complicate cu o pancreatită acută.

În colicile hepatice repetate mai des, în cele asociate cu mici semne de colangită sau subictere — chiar dacă sînt trecătoare — atunci cînd investigațiile paraclinice evidențiază o litiază asociată de coledoc, indicațiile tratamentului chirurgical sînt și mai categorice și mai urgente.

Singurele contraindicații provin dintr-o alterare profundă și ireversibilă a stării generale: insuficiența cardiovasculară, hipertensiunea malignă, insuficiența hepatică gravă, o altă boală care restrînge perspectiva unei supraviețuiri mai îndelungate (cancer), vîrsta foarte înaintată, obezitate gradul III etc. Cu alte cuvinte, cazurile la care apreciem că riscul operator este mai mare decît ar fi acela al eventualelor complicații evolutive.

— *Litiaza oligosimptomatică sau cea asimptomatică* diagnosticată întîmplător („vezicula litiazică asimptomatică“) pretează la interpretări mai nuanțate și individualizate la caz.

Teoretic trebuie să înclinăm pentru tratamentul chirurgical. In acest sens pledează și unele statistici rezultate din urmărirea pe timp îndelungat a unui număr mare de litiaze asimptomatice și care arată că — mai devreme sau mai tîrziu — 50% din cazuri încep să prezinte fenomene clinice, dintre care 7% complicații foarte grave. În astfel de situații, aprecierile făcute de la caz la caz țin seama îndeosebi de starea generală și de vîrstă; la vîrsta medie, cînd e de presupus că supraviețuirea va fi mai lungă, implicit riscul apariției complicațiilor evolutive este mai mare, atitudinea intervenționistă trebuie să fie mai fermă.

Mai sînt și alte variate criterii care, înmănuncheate, pot avea un rol în cîntărirea indicațiilor: condițiile de igienă alimentară și munca, varietatea calculilor (calculii mici au mai multe șanse de migrare), dacă acolo unde locuiește are condițiile cele mai corespunzătoare unui eventual tratament în urgență etc.

— *Colecistita acută* pune cele mai grele probleme și prin gravitatea ei impune intervenția chirurgicală de urgență deoarece:

- evoluția spre formele grave distructive este imprevizibilă și nu poate fi sigur prevenită prin tratament medical;
- retrocedarea fenomenelor inflamatorii nu este niciodată desăvîrșită, adeseori numai aparentă sau înșelătoare și expusă recidivelor;

- cu trecerea timpului leziunile perivezliculare evoluează spre scleroză și periviscerită care îngreuiază disecția și pot persista după înlăturarea colecistului (sechele).

În anumite cazuri, cînd examenul clinic nu identifică semne locale de difuziune vom aprecia dacă putem opta pentru o urgență amînată, urmînd ca în timp scurt să diminuăm riscul operator printr-o terapie intensivă complexă. Pe lîngă examenul local, argumentul în favoarea acestei tactici este dat și de starea generală a bolnavului. În practică ne găsim în asemenea situații în două ipoteze:

- fie că nu dispunem de explorările strict necesare (diureza, ureea, EGG, glicemia la un bolnav vîrstnic), îndeosebi cînd antecedentele și examenul clinic ne sugerează că ar fi deficitare;
- fie că starea generală a bolnavului este alterată, datorită unor tare cunoscute (hipertensiune arterială gravă, insuficiență renală, diabet, cardiopatie ischemică, deshidratare, oligurie etc.), care presupunem că ar putea fi parțial corectate printr-o terapie intensivă.

Mai anevoios de apreciat este atitudinea în cazul formelor supraacute din cursul leziunilor distructive, în care starea generală este profund alterată. În principiu este de dorit să diminuăm în măsura posibilului riscul operator printr-o terapie intensivă. Practic, răgazul este scurt datorită evoluției locale progresive a leziunilor, astfel că de regulă intervenția nu poate fi prea mult amînată, urmînd ca terapia intensivă să fie continuată per și postoperator.

În formele cu peritonită localizată, atitudinea va fi eclectică; astfel, în plastronul colecistic vom adopta expectativa sub tratament medical, dar în caz de abces constituit, devine ferm indicată intervenția urgentă pentru drenaj. În ipoteza unei peritonite generalizate, indicațiile intervențiilor de urgență sînt categorice.

— *Fistula biliodigestivă* complicată cu un „ileus biliar“ impune intervenția de urgență cu atît mai mult cu cît este vorba de obicei de o ocluzie înaltă (vezi 11.12.5). În ceea ce privește fistulele biliodigestive constituite cu evoluție cronică atitudinea este mai nuanțată; în fistulele biliodigestive cu evoluție oligo- sau asimptomatică se poate discuta oportunitatea tratamentului conservator. În favoarea tratamentului chirurgical pledează riscul — în perspectivă — al angiocolitei de reflux, favorizată de stenoza parțială a fistulei (fără pereți proprii), cînd împiedică drenajul. În favoarea expectativei pledează uneori riscul intervenției (separarea veziculei, colecistectomie, sutura breșei digestive), îndeosebi la un bolnav vîrstnic și tarat; faptul că sînt cazuri cînd fistula este bine suportată timp îndelungat sprijină abstenția cînd este motivată.

*

În ceea ce privește tratamentul chirurgical concret, acesta este descris în amănunt în cărțile de tehnică, astfel că ne vom rezuma la sublinierea cîtorva noțiuni generale.

Colecistostomia după ablația calculilor, cu intenția de a conserva organul nu mai este folosită astăzi (de altfel ca și *colecistendeza* intrată în domeniul istoriei), nici chiar în cazurile de litiază pigmentară pură din cursul bolilor hemolitice. Dar ea își păstrează unele indicații restrînse ca prim timp al unei colecistectomii, care în anumite cazuri ar fi grevată de un risc prea mare, datorită stării generale precare sau a condițiilor locale neprielnice (aderențe inflamatorii strînse, țesuturi friabile).

Tehnica colecistectomiei este astăzi bine codificată. Pentru a o executa corect este necesară, în primul rînd, o cale de acces corespunzătoare. În mod clasic se pune accentul pe criterii anatomice (după cum incizia respectă sau nu nervii abdominali); s-a dovedit însă că în practică putem prefera incizia cu care sîntem deprinși, cu condiția de a expune corespunzător regiunea subhepatică și de a reface corect peretele. De asemenea, vom ține seama în alegerea și amplasarea inciziei de sediul veziculei (apreciabil prin radiografie și palparea marginii caudale a ficatului) și de presupusa amploare a leziunilor.

O deosebită importanță se va acorda timpului inițial explorator, prin care trebuie să confirmăm — eventual să completăm sau să corectăm diagnosticul clinic. De asemenea trebuie subliniată obligativitatea de a explora odată cu vezicula și calea biliară principală, ținînd seama de frecvența litiazei coledociene asociate. În ce măsură este suficientă inspecția și palparea sau trebuie să recurgem la explorarea instrumentală, colangiografică sau prin coledocotomie — este o apreciere ale cărei criterii vor fi expuse la capitolul respectiv (vezi 15.2).

Colecistectomia se poate face *anterograd* (începînd de la fundus spre cistic) sau în sens *retrograd* (cu secțiunea în prim timp a cisticului). Prima metodă are avantajul securității mai mari, mergînd de la simplu la complicat, secunda este mai elegantă și rapidă, dar implică posibilitatea de a evidenția în mod desăvîrșit triunghiul Budde, pentru a repera cu precizie joncțiunea cistico-hepatică și originea arterei cistice (necesită deci condiții morfopatologice corespunzătoare și experiență chirurgicală deosebită).

În ambele cazuri este de dorit să extirpăm vezicula subseros, păstrînd două lambouri peritoneale pentru a acoperi groapa cistică, eventuală sursă a unor mici biliragii din canaliculele anormale ce unesc ficatul cu colecistul. Este bine ca la sfîrșitul intervenției să lăsăm un tub de dren subhepatic, exteriorizat prin contraincizie, pentru a drena acea cantitate de bilă și serozitate serosanguinolentă ce se poate acumula în primele 24—48 ore postoperator.

Dintre incidentele ce pot surveni în cursul intervenției, subliniem hemoragia prin leziunea arterei cistice sau ramurii drepte a arterei hepatice și leziunea hepaticului; în parte explicabile prin remanierile morfopatologice locale, ele pot fi prevenite printr-o explorare și tehnică corectă. Dar dacă totuși au survenit, este important să fie recunoscute și reparate imediat.

Hemoragia și biliragia reprezintă de asemenea cauza complicațiilor imediate postoperatorii. Și în acest caz reintervenția precoce cu repararea leziunii este soluția care se impune.

În condițiile în care operația a fost corect executată, rezultatele imediate ale colecistectomiei sînt bune și mortalitatea postoperatorie a ajuns în jurul cifrei de 1%. Cît privește rezultatele îndepărtate, acestea constituie o problemă mult discutată și încă controversată la care ne vom referi în subcapitolul următor.

15.1.5 SINDROMUL POSTCOLECISTECTOMIE

Dacă rezultatele îndepărtate ale colecistectomiei sînt în marea lor majoritate foarte bune sau bune, trebuie recunoscut că un număr mic de bolnavi continuă să prezinte tulburări variate ca manifestare clinică și intensitate. Procentul acestor bolnavi este greu de precizat, prentru că ei se adresează adeseori altor chirurgi decît cei care i-au operat sau rămîn în îngrijirea medicilor generaliști, interniști sau gastroenterologi, care nu cunosc decît fragmentar și insuficient condițiile în care s-a indicat colecistectomia, leziunile găsite intraoperator și argumentele pe care s-a sprijinit tactica intervenției. După unele statistici mai omogene, procentul bolnavilor care suferă după colecistectomie ar reprezenta aproximativ 10%.

În mod formal, ținînd seama numai de criteriul cronologic, suferințele bolnavului căruia i s-a extirpat vezicula au fost inițial definite cu termenul generic de „sechele ale colecistectomiei". În ultimele decade se preferă termenul de „sindrom postcolecistectomie", care are avantajul de a nu sugera că tulburările bolnavului sînt datorite numai colecistectomiei în sine. Prin această schimbare de termeni nu s-a elucidat însă problema, îndeosebi sub aspectul patogeniei și al cadrului nosologic.

Acumulările de date experimentale (Hautefort și Rost), observații clinice, constatări intraoperatorii, uneori necroptice, ca și ameliorarea mijloacelor de explorare paraclinică au contribuit în ultimul timp la o mai corectă evaluare a cauzelor sindromului postcolecistectomie. De altfel, de mai multă vreme s-a putut lămuri mecanismul tulburărilor determinate de absența veziculei, care are funcția fiziologică de a stoca și concentra bila secretată în mod continuu de ficat, pentru a o elimina apoi ritmic în momentul alimentației (vezi 15.1.6). După I. Pavel cheia fenomenelor de supleere a absenței veziculei și a eventualelor tulburări care pot apărea o constituie comportamentul sfincterului Oddi. Uneori acesta își mărește tonusul, împiedicînd astfel scurgerea continuă de bilă hepatică în duoden, determinînd dilatația căii principale, care preia treptat și parțial funcția de stocaj și concentrare a veziculei. În cazul cînd sfincterul Oddi nu-și mărește tonusul, bila hepatică se scurge continuu în duoden, ceea ce favorizează o creștere a septicității conținutului intestinal (îndeosebi colibacilii), dat fiind că s-a dovedit că numai bila concentrată are proprietăți bacteriostatice. Urmează accentuarea fenomenelor de putrefacție în colon, iar uneori refluxul conținutului intestinal printr-un sfincter Oddi tolerant poate determina mici crize de angiocolită, subfebrilitate sau subictere trecătoare. Pe plan clinic aceste perturbări se traduc prin ceea ce s-a denumit „insuficiență colecistică operatorie", caracterizată prin simptome polimorfe: dureri (spasm al sfincterului Oddi), colite de putrefacție apărute postoperator sau exacerbarea unei colite mai vechi, uneori angiocolite și subictere trecătoare.

Ceea ce trebuie subliniat este faptul că aceste tulburări survin mai frecvent cînd s-a extirpat o veziculă care mai avea capacitatea funcțională (fenomenele de adaptare nefiind solicitate) și că de regulă sînt de intensitate medie sau mică, cedînd definitiv după regim și tratament medical corespunzător.

Aceste fenomene sînt singurele care ar putea fi socotite sechele ale colecistectomiei în sensul pur al definiției, ceea ce dovedește că termenul este folosit abuziv, căci, confruntînd aceste date cu analiza cazurilor care necesită o reintervenție, adresate chirurgului cu diagnosticul uzual de sindrom postcolecistectomie (sau sechelă) s-a putut stabili că asemenea tulburări de intensitate medie și trecătoare reprezintă un procent infim. Începînd cu monografia lui Mallet-Guy (425 reintervenții pe căile biliare sub control radiomanometric) urmate de alte numeroase lucrări statistice, s-a putut demonstra că, de regulă, suferințele bolnavului colecistectomizat sînt datorite unor greșeli de indicație, explorare, tactică și tehnică. Acestea au drept consecință în marea majoritate a cazurilor apariția unor suferințe biliare, determinate de calculi restanți, stenoze cicatriceale ale coledocului după leziuni accidentale, oddite sau pancreatite, condiții care nu au fost recunoscute în cursul colecistectomiei, sau au fost rezolvate incomplet sau incorect. Mai rar suferința este consecința unei colecistectomii incomplete, litiazei restante de cistic, periviscerítei sau unei leziuni de vecinătate, de asemenea necunoscute anterior (ulcer duodenal, hernie hiatală, alte afecțiuni digestive). Pe baza acestor date obiective se poate trage concluzia că marea majoritate a tulburărilor nu pot fi considerate consecința colecistectomiei „ca metodă" (Setlacec) ci a deficiențelor actului chirurgical, concluzie care prefigurează imperativele profilaxiei „sechelelor".

Din aceste date reies și problemele diagnosticului, anevoioase pentru că simptomele sînt adeseori polimorfe sau înșelătoare și pentru că în diagnosticul de sechelă sau sindrom postcolecistectomie sînt înglobate, justificat sau nejustificat și abuziv, o multitudine de entități patologice, adeseori asociate.

În contextul examenului clinic sînt de importanță fundamentală informațiile privind: simptomele pe care le prezenta bolnavul înainte de intervenție și a celor care au apărut după colecistectomie; protocolul amănunțit al operației care ar trebui să conțină date cît mai complete asupra leziunilor identificate prin explorarea peroperatorie, a dificultăților întîmpinate și a incidentelor survenite, a justificării tacticii și descrierea tehnicii folosite. Cum aceste date pot fi revelatorii și cum adeseori sînt incomplete, trebuie făcut orice efort pentru obținerea sau reconstituirea lor.

Examenul clinic amănunțit și complet, ca și explorările paraclinice — între care colangiografia intravenoasă și radiografia gastrointestinală dețin un rol deosebit de important — ne pot releva uneori un diagnostic evident (fistulă biliară, icter de tip mecanic, calcul restant de coledoc etc.) De obicei însă, diagnosticul pozitiv și diferențial impune explorări minuțioase și sistematizate.

În mod schematic, în cazul cînd un bolnav colecistectomizat suferă, trebuie să verificăm două ipoteze:

a) Prima și cea mai frecventă este aceea a unei suferințe biliare. Vom căuta cu atenție semnele clinice și paraclinice ale unui obstacol pe calea principală (icter de tip mecanic, semne de angiocolită, colici etc.) În ordinea frecvenței vom putea identifica drept cauză a acestor suferințe: un calcul restant de coledoc sau de bont cistic în cazul unei colecistectomii incomplete, o stenoză cicatriceală după leziunea căii biliare principale, mai rar oddită sau pancreatită reziduală. Ținînd seama de ineficiența tratamentului medical și de riscul instituirii unei ciroze colestatice, în asemenea cazuri precizarea diagnosticului cît mai timpuriu are o deosebită importanță.

b) În a doua ipoteză, cînd nu identificăm o leziune biliară, trebuie să suspectăm o afecțiune a unui organ digestiv, îndeosebi dacă sîntem orientați și de semnele clinice: dureri ritmate (sau nu) de mese; grețuri, balonare, vărsături, tulburări de tranzit etc. Dintre afecțiunile extrabiliare cel mai des în cauză menționăm leziunile duodenale specifice (ulcer) sau nespecifice (duodenite și/sau periduodenite) pe care le-am întîlnit cel mai frecvent (fig. 15.13), hernia hiatală, gastrita sau ulcerul gastric, hepatita și pancreatita cronică, colita; dar și unele leziuni mai neașteptate — chist hidatic, tumori ale tractului intestinal — care foarte probabil au coexistat cu litiaza veziculară.

În condițiile în care examenul clinic și paraclinic a fost făcut corespunzător, diagnosticul poate fi precizat în majoritatea cazurilor. Mult mai rare sînt situațiile în care semnele clinice și examenele paraclinice sînt neconcludente, ceea ce justifică o repetare și reconsiderare a lor, după o scurtă perioadă în care am ținut bolnavul în observație sub un tratament simptomatic. Astfel de situații survin de obicei cînd bănuim că suferința bolnavului e dată de tulburări de adaptare la absența veziculei sau cînd observăm anumite semne — îndeosebi date de examenul radiologic — dar acestea nu sînt suficient de concludente pentru a susține un diagnostic ferm: hepatocoledoc moderat dilatat dar fără imagini de obstacol, imagine suspectă în lumenul hepatocoledocului fără a se putea afirma că este un calcul; bont cistic mai lung (peste 0,5—1 cm) dar nelocuit de calculi; deformații marcate ale organelor vecine prin periviscerită (care însă uneori sînt foarte bine tolerate).

Atitudinea de expectativă temporară în aceste situații este licită atita timp cît nu decelăm semne de suferință hepatică (colestază), cînd, dat fiind pericolul cirozei colestatice, este indicată reintervenția exploratorie.

Referitor la tratament, în cazurile cele mai frecvente, cînd decelăm un obstacol biliar (calcul restant, stenoză cicatriceală, oddită etc.), reintervenția este categoric indicată, dat fiind că terapeutica medicală este practic ineficientă și există pericolul instituirii unei ciroze colestatice ireversibile. În primul timp al reintervenției se va pune accentul pe explorarea complexă (incluzînd și colangiografia peroperatorie), care va verifica, completa, eventual corecta diagnosticul preoperator, precizînd cauza determinantă, dar și cauzele favorizante care uneori pot explica de pildă o recidivă litiazică. Apoi, în raport cu cauza, vom adopta tactica corespunzătoare cazului dat: dezobstrucție (simplă sau asociată cu o derivație biliodigestivă sau sfincterotomie) în cazul unui calcul restant sau recidivat; operație reconstructivă sau derivație biliodigestivă în cazul unei stenoze cicatriceale; desăvîrșirea exerezei în colecistectomiile incomplete sau bontul cistic lung (îndeosebi cînd e locuit de calculi); sfincterotomie în oddita scleroretractilă ireversibilă etc. În ipoteza unei leziuni digestive, tratamentul va fi eclectic: cura chirurgicală a unei hernii hiatale, tratament complex, medical sau chirurgical, al unui ulcer gastroduodenal etc.



Fig. 15.13 — Periduodenită după colecistectomie; stază duodenală; duoden doi inversat (clișeu dr. Elena Avramescu).

15.1.6 COLECISTOPATII NELITIAZICE

Pe lîngă litiază și cancer, o serie de colecistopatii socotite altădată „medicale“, pot astăzi beneficia de tratamentul chirurgical. Dogma conservării de principiu a unei vezicule nelocuite de calculi — apărută ca o reacție împotriva colecistectomiilor abuzive practicate la începutul acestui secol — și-a pierdut absolutismul. Cu toate acestea mai persistă unele dificultăți în ceea ce privește încadrarea nosologică a colecistopatiilor nelitiazice, datorite polimorfismului leziunilor și lipsei de specificitate a simptomelor. În principiu, afecțiunile nelitiazice ale veziculei care beneficiază de tratamentul chirurgical pot fi încadrate în dischinezii, colecistoze și colecistite (acute și cronice). O astfel de clasificare are unii factori de relativitate, pentru că în practică fiecare din aceste entităţi include elemente de graniţă care se condiţionează reciproc, şi adeseori evolutiv pot să-şi schimbe încadrarea. Pentru exemplificare menţionăm că o cisticită, prin staza biliară pe care o determină poate favoriza infecţia şi/sau litogeneza; după cum unii polipi colesterolici din cadrul unei colecistoze pot constitui nucleul unui viitor calcul.

DISCHINEZIILE VEZICULARE

Noţiuni de fiziopatologie a dinamicii veziculare. Rolul fiziologic al veziculei biliare este de a prelua bila secretată continuu de ficat, de a o stoca temporar şi a o concentra pentru ca apoi să o elimine prin coledoc în duoden, în momentul alimentaţiei. Umplerea veziculei se datoreşte faptului că bila drenată prin hepatocoledoc întîlneşte rezistenţa sfincterului Oddi, al cărui tonus de repaus are aproximativ 100 mm apă; împiedicată să progreseze, bila reflueaza întîmpinînd însă rezistenţă la nivelul hepaticului comun datorită presiunii întreţinute de secreţia continuă şi — posibil — a sfincterului descris de Mirizzi; astfel, va lua drumul cisticului spre cavitatea veziculară, în stare de vid postsistolic, sfincterul Lütkens fiind relaxat la presiunea de 70—80 mm apă, deci mai mică decît a Oddi-ului. Vezicula, care are o capacitate mai mică decît bila secretată continuu de ficat, o poate totuşi stoca, datorită a două facultăţi: elasticitatea şi plasticitatea pereţilor şi capacitatea de resorbţie selectivă, urmată de concentrare.

Stimulul alimentar, care acţionează pe cale neuroreflexă şi umorală (colecistochinină) determină contracţia veziculei, a cărei presiune creşte în jur de 170 mm apă, depăşind, apoi învingînd tonusul sfincterului Oddi care se relaxează în acest moment, condiţii ce favorizează expulsia bilei în duoden.

În acest mecanism coledocul are un rol minor sau pasiv pentru că în peretele său predomină fibrele elastice; peristaltica activă dată de fibrele musculare — chiar dacă acestea există sau prezintă concentrări (sfincterul Mirizzi) — are un rol cu totul secundar. În acest proces funcţional sincronizat, vagul excită peristaltica veziculei (eventual a coledocului), iar splanhnicul pe aceea a sfincterelor Oddi şi Lütkens.

Pe lîngă condiţiile intrinsece (plasticitatea şi contracţia veziculei, jocul armonios al sfincterelor) trebuie reţinut că hidrodinamica biliară mai poate fi influenţată şi de factori extrinseci: presiunea din lumenul duodenal (sfincterele Kapandji şi Ochsner); prezenţa sucului pancreatic în duoden (hipotonii biliare după obstrucţia Wirsung-ului); diferite focare reflexogene ce pot exista pe tot parcursul tractului digestiv.

Din aceste date rezumative putem deduce mutiplicitatea tulburărilor funcţionale sau a leziunilor ce pot sta la baza unui dezechilibru hidrodinamic al veziculei biliare, implicit dificultăţile întîmpinate în diagnosticul lor. Ţinînd seama de condiţiile funţionale vom înţelege de ce de pildă un spasm prelungit sau o scleroză a sfincterului Oddi va fi urmată de o suprasolicitare a efortului de contracţie vezicular, după cum o stare patologică a peretelui colecistic poate determina tulburarea procesului de contracţie şi resorbţie, după cum alte leziuni digestive îndepărtate pot determina tulburări dinamice ale căilor biliare, a căror cauză e greu de precizat. Ţinînd seama de aceste posibile corelaţii, unii autori au propus înlocuirea termenului de dischinezie ca acela de dissinergie (Nana). Aceleaşi dificultăţi se fac resimţite şi în clasificarea sindroamelor dischinetice, pentru care s-au folosit diferite criterii: fiziologice (hiperchinezii şi atonii, Westfahl); patogenice (discrinii, tulburări nervoase, afecţiuni biliare — Haţieganu); topografice (veziculare şi oddiene — Caroli, Mallet-Guy); mixte (hipertonii şi atonii — Chiray şi Pavel).

Mai importantă de subliniat sub aspectul practic este noţiunea că termenii uzuali de dischinezie, distonie sau dissinergie nu exclud posibilitatea coexistenţei unei componente organice. Astfel că ar fi mai logic să definim aceste stări patologice ca tulburări organo-funcţionale cu predominenţa, după caz, a uneia din cele două componente.

CISTICITA

Sinonime: boala cisticului; obstacolul nelitiazic de cistic.

Sub denumirea de *cisticită* se obişnuieşte să se definească un sindrom organo-funcţional care proiectează o îngustare a regiunii infundibulocolecistice, ce stînjeneşte în măsură variabilă evacuarea veziculei. Definiţia curentă de cisticită nu este pe deplin satisfăcătoare, deoarece etimologic sugerează o componentă inflamatorie, ceea ce nu corespunde întotdeauna realităţii. De aceea credem că termenul de *obstacol cistic nelitiazic* este preferabil, pentru că nu anticipează asupra cauzelor care pot fi foarte diverse.

Etiopatogenie. Factorii patogeni sînt numeroşi şi adesea asociaţi: de la hipertoniile funcţionale ale sfincterului Lütkens — greu evidenţiabil morfologic, dar neîndoielnic din punctul de vedere al acţiunii fiziologice — la anomaliile infundibulocolecistice la care ne-am referit anterior, sau la deformaţiile consecutive unei scleroze postinflamatorii (dischinezia mecanică descrisă de Schmieden, Berg şi Rhode). Aceşti factori sînt asociaţi fie iniţial, fie pe parcursul evoluţiei bolii, completînd un cerc vicios, adeseori depăşind cadrul unei dischinezii pure. Astfel, o hipertonie funcţională se poate grefa pe fondul unei displazii congenitale, determinînd prin staza care o întreţine edemul şi inflamaţia regiunii infundibulocolecistice (cistic neted şi cistic valvular). Indiferent de condiţiile etiologice, repercusiunile asupra dinamicii veziculare sînt aceleaşi.

Infundibulul, gîtul veziculei şi cisticul (constituind regiunea infundibulocolecistică) sînt fixate bipolar de o densificare a învelişului peritoneal, pe de o parte la ficat, pe de altă parte la hepatocoledoc (fig. 15.14). În ansamblu, aceste segmente au o lungime mai mare decît cele două puncte fixe, situaţie care le conferă un aspect sinuos. În condiţii fiziologice normale, acest traiect întortocheat îngăduie scurgerea bilei din veziculă, datorită unei peristaltici şerpuitoare care îndreaptă succesiv cudurile. Unul sau mai mulţi din factorii menţionaţi, care împiedică cursivitatea undei peristaltice (spasme, cisticite şi pericisticite, cuduri congenitale sau dobîndite, adenoame), vor constitui un obstacol în drenajul bilei (fig. 15.14 c).

Acest obstacol se repercută asupra veziculei în două faze evolutive succesive, comparabile cu suferinţa stomacului într-o stenoză pilorică şi care se vor proiecta clinic diferit. În prima fază contracţiile veziculei devin mai puternice (hipersistolie cu dureri), pentru ca într-o a doua fază vezicula să devină atonă (asistolie cu stază hipotonă). Pe lîngă aceasta, ţinînd seama de faptul că regiunea infundibulocolecistică este socotită ca un hil al veziculei şi ca o importantă zonă reflexogenă, impulsurile pornite de la aceste leziuni pot tulbura întreaga dinamică biliară, îndeosebi funcţia sfincterului Oddi.

Anatomie patologică. Leziunile primare infundibulocolecistice sînt variabile cu cauza și stadiul evolutiv al bolii. În faza de spasm prelungit, macroscopic, cisticul poate avea un aspect normal sau ușor hipertrofiat, vezicula se evacuează greu la presiune și conține o bilă concentrată, vîscoasă (de stază). În cazul unei leziuni organice, cisticul (uneori împreună cu colul și infundibulul) apar îngroșate, noduroase, îndoite și fixate de aderențe în poziții vicioase (sifopatie) care se obiectivează pe radiografie sub forma unor imagini caracteristice. Microscopic apar leziuni de congestie, fibroză, mici plăci necrotice și infiltrație inflamatorie. De regulă, ganglionul cistic e hipertrofiat și/sau congestiv.

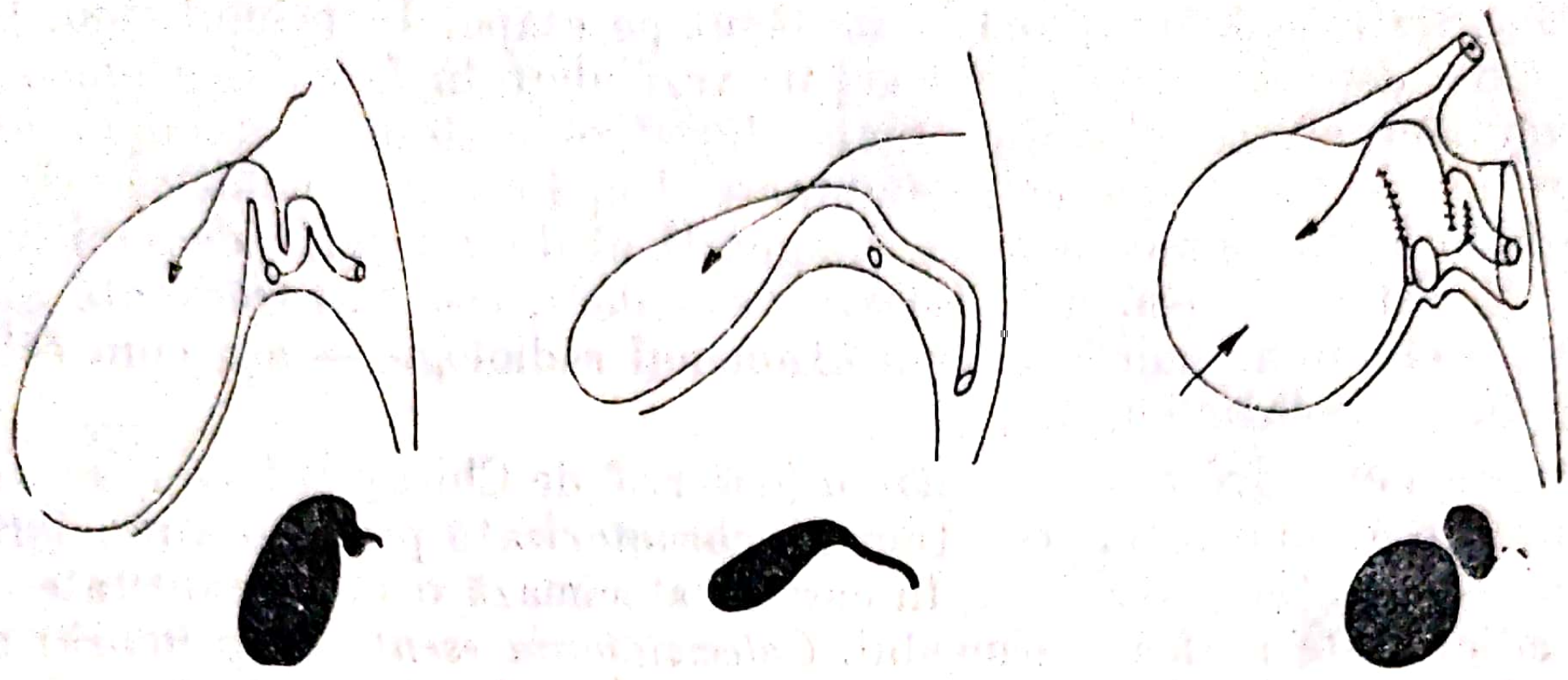

Fig. 15.14 — Morfofiziologia schematizată a regiunii infundibulocolecistice (fig. a și b); fig. c arată aceeași regiune într-un proces de pericisticită. Jos, în negru, aspectul corespunzător radiologic (după Seror și Rives).

Vezicula biliară apare mărită, cu pereții subțiați, albăstrui în faza de asistolie, semănînd cu vezicula din hidrocolecistul prin inclavare de calcul în cistic.

Simptomatologie și diagnostic. De regulă, simptomatologia este bifazică, modificîndu-se evolutiv în concordanță cu leziunile morfopatologice care o determină.

În prima etapă, de stază cu veziculă hipertonică, conflictul între efortul de evacuare și obstacol generează crize dureroase (colici) intermitente, potențate de toți factorii generatori de spasm: alimentație cu abateri de regim, periodicitate catamenială, emoții și stresuri. Localizarea și iradiațiile colicilor sînt identice cu cele descrise la litiaza veziculară.

Pe măsură ce forța de reacție veziculară diminuă prin epuizare și intensitatea colicilor diminuă, în schimb durerile devin continue. Pe acest fond se pot adăuga semnele unor complicații evolutive (infecție, litiază) care îngreuiază diagnosticul.

Diagnosticul pozitiv sugerat de semnele clinice trebuie confirmat prin examenele paraclinice — prevalent colecistografia și tubajul duodenal. În faza de hipertonie vezicula apare pe radiografie globuloasă, intens opacifiată. Alteori sînt sugestive modificările regiunii infundibulocolecistice: îngustări, aspect de „brioșă" datorit spasmului care izolează bazinetul, aspectul moniliform, cudurile („sifopatia"). Asemenea imagini, asociate cu absența celor date de calculi, susțin diagnosticul de cisticită.

Tubajul duodenal — clasic sau minutat — aduce confirmări suplimentare: bila B apare cu întîrziere (sau în cazul tubajului minutat timpul de Oddi închis este prelungit), are un flux intermitent, este floconoasă, hiperconcentrată şi abundentă (în cazul stazei veziculare hipotone) şi evacuarea ei e însoţită de dureri. Uneori aceste semne nu sînt pe deplin caracteristice, fiind „amputate“ şi înşelătoare datorită îndeosebi concomitenţei unei distonii oddiene.

Diagnosticul diferenţial trebuie făcut pe etape. În primul rînd, în cazul unor colici determinate de contracţiile veziculare în faza hipertonică trebuie să eliminăm afecţiunile altor organe digestive — stomac, duoden, apendice — care se manifestă prin crize dureroase. După ce am conchis că este o afecţiune biliară, va trebui să facem diagnosticul diferenţial, îndeosebi cu litiaza şi cu colecistatonia primară. Litiaza veziculară, cea mai frecventă afecţiune biliară, o eliminăm îndeosebi prin examenul radiologic — aşa cum este menţionat în capitolul respectiv.

În ceea ce priveşte *colecistatonia* (descrisă de Chiray şi Pavel) aceasta este o tulburare dinamică pur funcţională, caracterizată printr-o diminuare a puterii de contracţie a veziculei, în care se stochează o mare cantitate de bilă, deşi cisticul este perfect permeabil. *Colecistatonia esenţială* (primară) poate fi confundată cu *colecistatonia secundară* (de asistolie) din cadrul unui obstacol cistic nelitiazic — greşeală importantă pentru că tratamentul celor două sindroame anatomoclinice este diferit („bisturiul n-are ce căuta în tratamentul colecistatoniei esenţiale“ — Chiray şi Pavel).

Ca simptomatologie clinică, unele caractere sînt orientative: predominanţa la femei obeze, cu dismetabolisme, adeseori suferind de migrene. Durerea este atenuată avînd mai mult caracterele unei jene dureroase în hipocondrul drept, fără colici.

La tubajul duodenal, bila B apare cu dificultate, după stimulări succesive (proba Meltzer-Lyon), este abundentă şi vîscoasă, dar apariţia ei nu provoacă durere (dimpotrivă, după tubaj urmează perioade de ameliorare). La colecistografie, pe lîngă absenţa calculilor, vezicula apare mărită, modificîndu-şi conturul temporar, în raport cu viscerele cu care intră în contact, iar după prînzul Boyden se constată că cisticul e de aspect şi permeabilitate normală, dar golirea veziculei se face incomplet.

Tratament. Examenul clinic corect şi îndeosebi examenele paraclinice menţionate trebuie să ne dea informaţii cît mai precise pentru a indica tratamentul corespunzător formei anatomoclinice a cisticitei la un caz dat. Numai astfel se pot evita greşelile de indicaţie: fie prelungirea nejustificată a tratamentului medical, fie intervenţia şi colecistectomia abuzivă. Cheia o constituie aprecierea ponderii componentei funcţionale reversibile, susceptibile de ameliorare sau vindecare şi a celei organice ireversibile. În ultima instanţă, proba tratamentului medical ne va ajuta să conchidem. În principiu, în cisticitele necomplicate de o leziune organică trebuie indicat tratamentul medical: regim, antispastice alternînd cu colagoge şi coleretice. În paralel trebuie tratate afecţiunile asociate pe care le socotim spine iritative potenţiale în întreţinerea dischineziei (gastrite, ulcere gastroduodenale, apendicite etc.),

Tratamentul chirurgical este indicat în formele cu leziuni organice ireversibile (deformări fixe infundibulocistice, sifopatii), cînd apar complicaţii evolutive (infecţii, litiază), cînd tratamentul medical este ineficient. Colecistocoledocoanastomoza fiind de domeniul istoriei iar colecistostomia ineficientă, colecistectomia este operația de elecție.

Ținînd seama de faptul că leziunile sînt uneori greu de interpretat chiar prin explorarea peroperatorie și de răspunderea pe care ne-o asumăm înlăturînd o veziculă nelocuită, parțial funcțională, este necesar să obținem un document obiectiv prin colangiografia peroperatorie transveziculară, care ne dă imagini caracteristice de obstacol organic (fig. 15.15).

În cazul că dispunem de dotarea corespunzătoare, manometria peroperatorie ne poate oferi un document suplimentar evidențiind imaginea caracteristică de presiune reziduală în scară.



Fig. 15.15 — Colangiografie peroperatorie transveziculară. Imagine caracteristică de cisticită. Vezicula apare „ca un fruct prea copt pe un ram prea firav".

COLECISTOZELE

Sub denumirea de *colecistoze*, Arianoff definește convențional un grup de leziuni din cadrul colecistopatiilor nelitiazice, cu aspecte morfologice polimorfe, dar cărora le putem atribui ca trăsătură comună faptul negativ că nici unul din ele nu este determinat de un factor inflamator.

Etiopatogenie. Elementele etiopatogenice nu sînt pe deplin elucidate, dar se consideră că la baza leziunilor ar sta mai mulți factori, separați sau asociați, între care malformațiile congenitale și displaziile, dezechilibrele endocrine și dismetabolismele diverse. Anomaliile și displaziile (structurile atipice) se observă mai des în regiunea infundibulocistică. Cînd nu sînt suficient de marcate pentru a se trăda printr-o dischinezie mecanică, ele pot fi cauza favorizantă a proiectării organice locale a unui dezechilibru metabolic. O asemenea interferență pare a explica mult discutata patogenie a veziculei „fragă" (lipoidoză veziculară). După Guy-Albot și Olivier această entitate morfopatologică s-ar explica printr-o resorbție a lipidelor în exces de către mucoasa normală, situată însă proximal de o obstrucție relativă a cisticului, care determină două condiții favorizante: creșterea cantității de colesterol în cavitatea veziculară și strangularea pediculilor vasculonervoși; astfel că vezicula fragă apare ca o cisticită inițială, urmată de lipoidoză secundară. Tot o colesteroloză (lipoidoză) veziculară, determinată de un dezechilibru metabolic ar explica și calcinoza veziculară.

În ceea ce privește diverticuloza s-a invocat rolul unor dezechilibre endocrine (sau displazii) pe baza unor similitudini structurale cu adenomul de prostată sau adenofibromul mamar.

Anatomie patologică. Leziunile fundamentale microscopice, de regulă asociate, sînt infiltrațiile interstițiale și hiperplaziile diferitelor straturi ale peretelui vezicular, asociate cu o tulburare a arhitectonicii normale. Ca un caracter negativ definitoriu este de reţinut absenţa de elemente inflamatorii. Ţinînd seama de lipsa unei simptomatologii specifice şi de faptul că diagnosticul şi tactica tratamentului se precizează de obicei prin explorarea peroperatorie, vom descrie cîteva entităţi morfopatologice al căror aspect macroscopic este mai caracteristic.

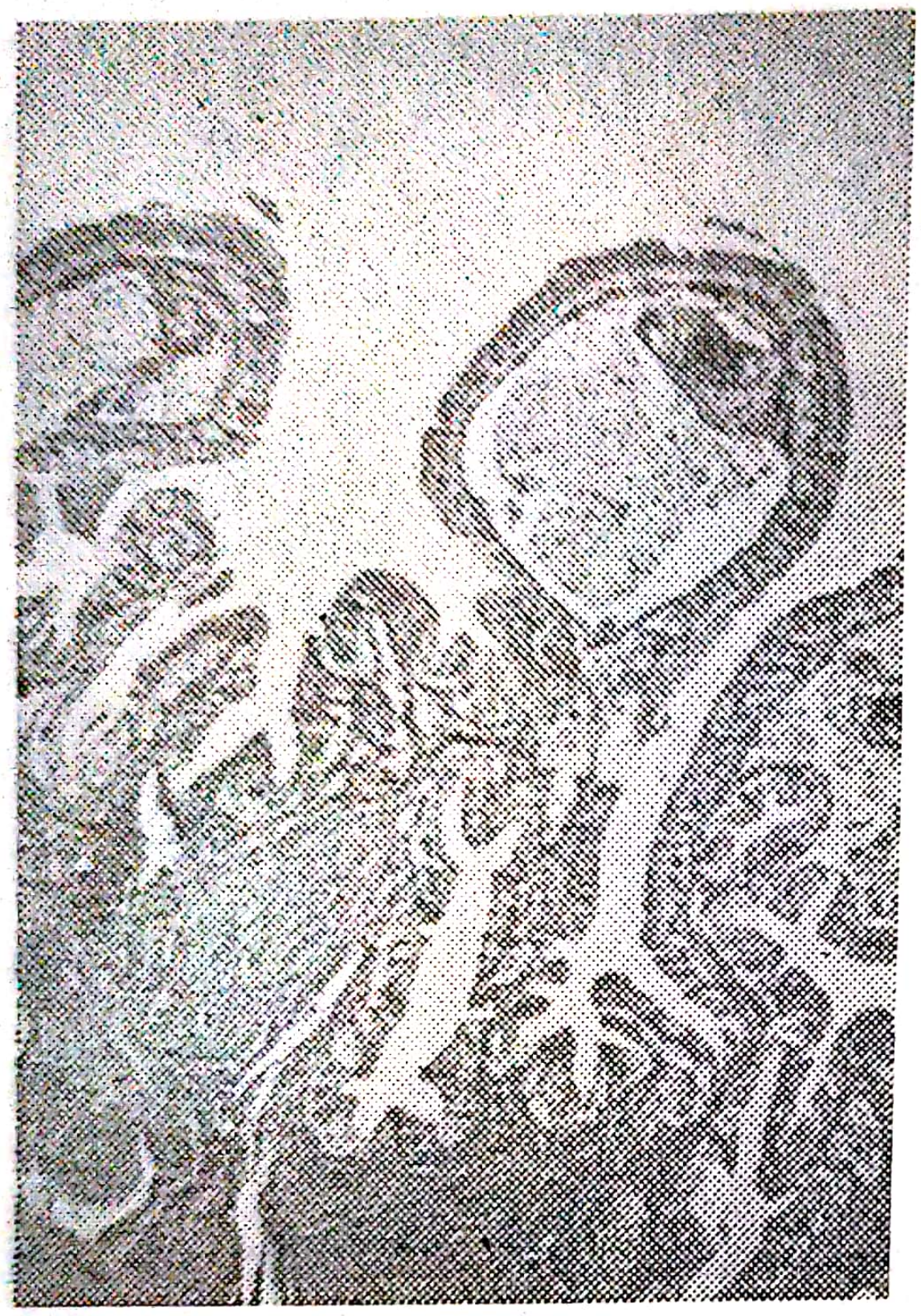

Fig. 15.16 — Colesteroloză veziculară: vilozităţile mucoasei sînt mult mărite şi deformate prin apariţia lipofagelor în corion (coloraţie hematoxilină eozină × 80 (clişeu dr. Lidia Boicescu).

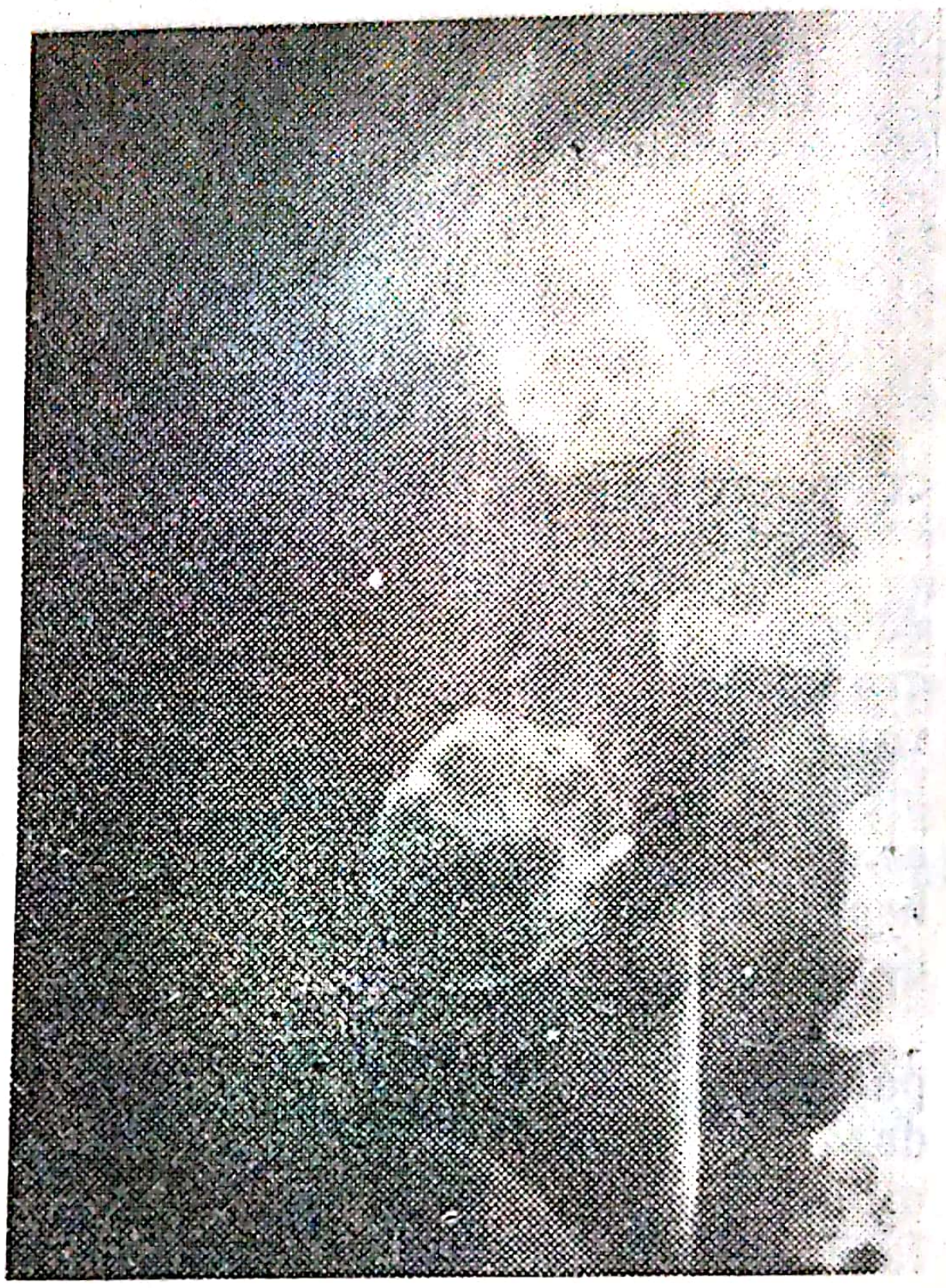

Fig. 15.17 — Vezicula calcară vizibilă pe o radiografie simplă.

• *Colesteroloza* (lipoidoza) are aspectul caracteristic de „vezicula fragă": pe mucoasa roşie, hiperemică, se observă proeminenţe albe-gălbui, care corespund unei acumulări în corion şi submucoasă a unor celule histiocitare încărcate cu esteri de colesterol şi lipide (fig. 15.16). În forma polipoidă a colesterolozei, aceste granulaţii capătă aspectul unor vegetaţii sesile, apoi pediculate (achene) care uneori se desprind de mucoasă şi cad în lumen.

• *Calcinoza veziculară* (vezicula calcară) este caracterizată printr-o infiltraţie a peretelui colecistic cu ţesut fibrohialin, încărcat cu depozite calcare, albicioase dure, ce pot fi evidenţiate prin radiografia simplă (fig. 15.17). Extrem de rară, vezicula calcară nu trebuie confundată cu bila calcică în care *conţinutul* veziculei este alb-lăptos.

• *Adenomatoza* apare macroscopic ca o aglomerare de noduli sau o simplă îngroşare a peretelui, localizată predilect în regiunea infundibulocervicală. Leziunile sînt în general mici şi greu de recunoscut, iar ca substrat microscopic se caracterizează prin grămezi de acini, înconjurați de fibre musculare sau țesut fibros în proporție variabilă (adenomiomatoze, adenofibromatoze), fără elemente de infiltrat inflamator.

● *Diverticuloza* reprezintă o leziune frecvent întîlnită în aproximativ 50% din veziculele extirpate pentru litiază sau alte afecțiuni (Laumonier). Este caracterizată prin invaginări ale mucoasei veziculare (sinusurile Rokitansky-Aschoff) care capătă valențe patologice cînd ajung la dimensiuni mari, se asociază cu proliferări și hiperplazii și străbat stratul muscular pînă la seroasă. Microscopic, sinusurile au un înveliș epitelial asemănător cu acela al mucoasei veziculare (fig. 15.18). Uneori diverticuloza este localizată doar pe fundus („nodulul“ fundus-ului) sau își pierde comunicarea cu vezicula, constituind mici chiste („colecistita chistică“); în ambele ipoteze pun problema diagnosticului cu o tumoare malignă. Recunoașterea lor prin inspecția cavității veziculare este anevoioasă (chiar cu lupa), dar cînd sînt hipertrofiate apar ca niște pori sau mici cavități. Ținînd seama de frecvența lor, rolul în patologie este încă controversat.

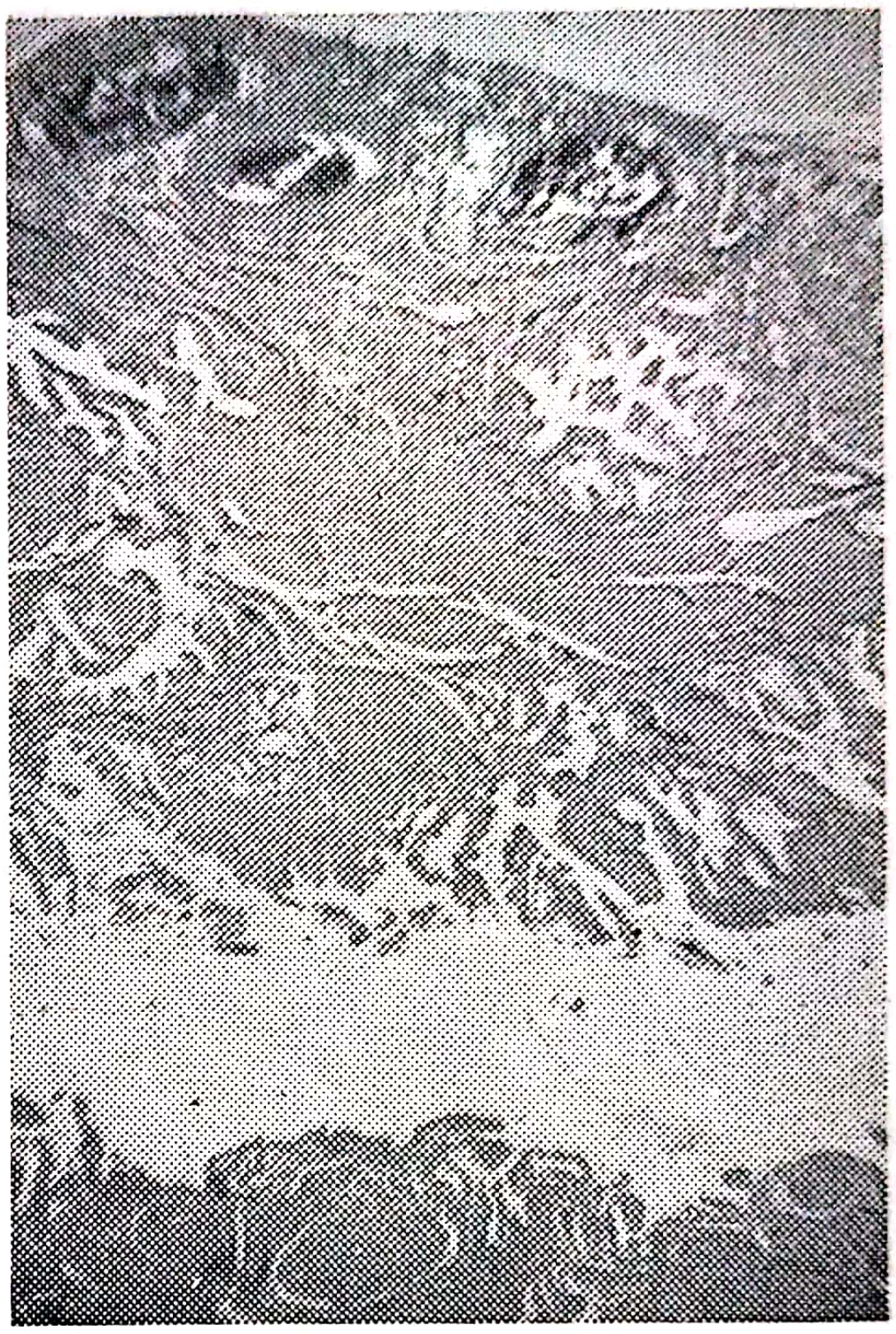

Fig. 15.18 — Hiperplazia diverticulară a veziculei; fundurile de sac glandulare proliferate ajung pînă în subseroasă (col. van Gieson × 80) (clișeu dr. Lidia Boicescu).

● *Vegetațiile mucoasei* (papilomatoza veziculară, Ringel; *colecistites glandularis proliferans*, King și Mc. Callum) sînt foarte rare și apar sub forma unor proliferări ale mucoasei, iar microscopic se caracterizează printr-o hiperplazie a stratului muscular. Diferențierea lor de o tumoare e anevoioasă prin examenul macroscopic (de altfel unii o consideră ca o disembrioplazie).

Simptomatologie și diagnostic. Semnele clinice sînt necaracteristice, de regulă atenuate și departe de a avea vreo corespondență cu varietatea morfopatologică. Unica formă de proiectare este durerea în hipocondrul drept, cu iradieri caracteristice colecistului, de la simpla jenă, la colica hepatică tipică. Uneori se asociază cu tulburări digestive necaracteristice, sugerînd o afecțiune gastrică, colonică sau apendiculară.

Examenul obiectiv al abdomenului este de asemenea puțin semnificativ; poate fi negativ sau poate evidenția o sensibilitate la palparea profundă în regiunea colecistică.

Unele explorări paraclinice pot susține și rareori confirma diagnosticul de colecistoză. Examenul radiologic este cel mai important pentru a elimina în primul rînd diagnosticul de litiază, la care, pe criteriul frecvenței, ne gîndim în primul rînd. Dat fiind că boala interesează predilect peretele veziculei, colecistografia orală, a cărei reuşită depinde de puterea de concentrare a colecistului, ne dă informaţii mai utile decît colangiografia intravenoasă.

Ţinînd seama de marea varietate a entităţilor morfopatologice descrise şi aspectele radiologice orientative sînt multiple. Unele proiectează o tulburare în concentrarea şi evacuarea bilei: hiperopacifierea veziculei, întîlnită după Arianoff în 65% din cazuri, ceea ce elimină din capul locului ipoteza colecistitei inflamatorii în care imaginile sînt palide; hipertonia veziculei recunoscută după diferite imagini sugestive („bilă de biliard" fig.15.19, veziculă în „tirbuşon", în „gît de lebădă", „în lamă"). Leziunile organice ale peretelui vezicular pot fi evidenţiate numai cînd ajung la dimensiuni mai importante: vezicula calcară, o imagine caracteristică a „veziculei de porţelan" (fig.15.17); formaţiunile polipoidale apar ca nişte imagini lacunare care se deosebesc (radiologic) de calculi prin fixarea la perete şi transparenţa crescută; diverticulii se pot proiecta ca nişte invaginări mici şi multiple (în „şirag de perle"), alteori — cînd sînt voluminoşi — prin diferite deformări ale veziculei sau imaginea de „eclipsă solară" (Arianoff), în care peretele veziculei prezintă pliuri radiare fine ce proiectează hipertrofia vilozităţilor.

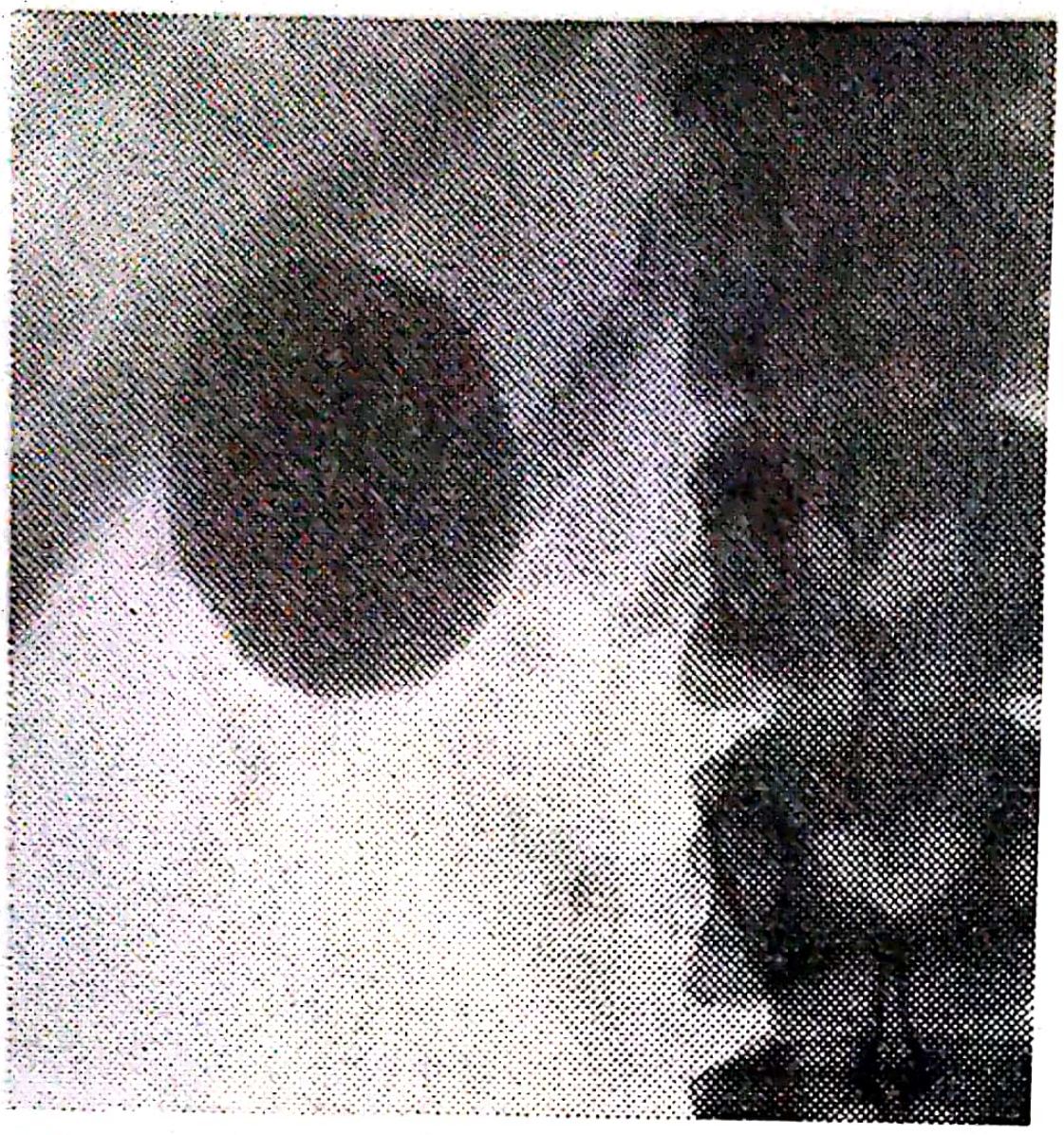

Fig. 15.19 — Veziculă „în bilă de biliard". Colecistografie orală (clişeu dr. Elena Avramescu).

Cît priveşte tubajul duodenal, două semne prezintă interes pentru diagnostic: primul relevă tulburări ale dinamicii veziculare, orientîndu-ne spre ipoteza unei dischinezii (ceea ce nu constituie neapărat o eroare, pentru că după cum am arătat mai înainte, cele două afecţiuni se intrică şi se condiţionează reciproc destul de des); al doilea element, mai valoros, obţinut prin tubaj este faptul că bilicultura e negativă şi examenul citobacteriologic al bilei nu identifică o componentă inflamatorie.

Diagnosticul diferenţial clinic se va face pe etape, eliminînd în primul rînd alte afecţiuni extrabiliare care pot da dureri sau colici. Odată restrînşi la diagnosticul de colecistopatie va trebui să eliminăm — pe criteriul de frecvenţă — o litiază. Cînd am ajuns la ipoteza unei colecistopatii nelitiazice, vom deduce prin eliminare: colecistitele cronice nelitiazice au ca semn mai definitoriu infecţia bilei (vezi subcapitolul următor). Semnele descrise la comentariul referitor la cisticite sînt diferite uneori, dar alteori nu pot constitui un criteriu sigur, pentru că cele două afecţiuni sînt frecvent asociate. Cît priveşte varietatea morfopatologică a probabilei colesteroloze, aceasta poate fi susţinută pe semnele expuse, dar adeseori diagnosticul rămîne să fie precizat cu prilejul explorării chirurgicale.

Complicaţii evolutive. Colesterolozele produc de obicei suferinţe de intensitate medie sau mică, iar adeseori pot fi influenţate favorabil de un tratament medical dietetic şi simptomatic. Ceea ce le conferă însă un caracter de gravitate sînt complicaţiile evolutive posibile, deşi mai rare.

Astfel, forma de „vezicula fragă" reprezintă de fapt un stadiu precursor al litiazei veziculare. După cum desprinderea şi mobilizarea „achenelor" poate determina complicaţii asemănătoare cu cele ale calculilor — explicînd uneori apariţia unei pancreatite acute; adenomatozele ca şi colesterolozele localizate în regiunea infundibulară pot crea sindromul de obstacol nelitiazic al cisticului, care favorizează staza, infecţia (colecistita acută nelitiazică) şi, în general, litogeneza.

Tratament. În principiu, ţinînd seama şi de dificultatea frecventă de a preciza diagnosticul de colecistoză, se va încerca în primul rînd tratamentul medical igieno-dietetic şi simptomatic. Momentul şi oportunitatea tratamentului chirurgical vor fi precizate pe două criterii. În primul rînd amploarea suferinţelor bolnavului şi ineficienţa tratamentului medical. În al doilea rînd acurateţea diagnosticului, îndeosebi a datelor radiologice, care pot evidenţia leziuni evoluate, ireversibile sau suspecte de malignitate: vezicula fragă, vezicula calcară, deformaţii infundibulocistice, imagini de deformaţie sau rigiditate parietală. Uneori diagnosticul va fi precizat abia prin explorarea peroperatorie. Pe lîngă inspecţie, palpare, colangiografie peroperatorie (prin puncţia veziculei eventual asociată cu menometria). În cazuri atipice, Burlui a recomandat colecistotomia exploratorie. În astfel de situaţii, cînd s-a putut preciza existenţa unei leziuni organice ireversibile, este indicată colecistectomia.

COLECISTITA NELITIAZICĂ

Frecvenţa colecistitelor nelitiazice este greu de apreciat pentru că —cel puţin în ceea ce priveşte formele cronice—majoritatea sînt tratate medical, astfel că adesea nici nu putem înlătura cu certitudine ipoteza coexistenţei calculilor şi nici nu dispunem de examenul obiectiv histopatologic. Se poate afirma însă că numai în 5—10% din colecistitele acute nu găsim în veziculă calculi. În ceea ce priveşte colecistitele cronice nelitiazice, ele par a se observa mai des decît în trecut, aceasta datorită ameliorării posibilităţilor de explorare paraclinice, cît şi înmulţirii cazurilor de abateri de la un regim raţional.

Patogenia. Agenţii microbieni şi căile prin care ajung în veziculă sînt aceleaşi ca în litiază. Dintre cauzele favorizante—în lipsa calculilor şi ca un echivalent — alte cauze par a prelua rolul lor: diferite forme de obstacole nelitiazice ale cisticului sau ale regiunii oddiene, care generează staza biliară; leziuni ischemice de origine reflexă sau organică; unele boli de sistem, cum ar fi colagenozele sau diabetul. Dintre cauzele mai rare, menţionăm lichidul hidatic şi/sau veziculele fiice, în ipoteza unui chist hepatic perforat în căile biliare (colecistitele hidatice descrise de Lecène şi Mondor). Ignorarea acestei ipoteze şi explorarea peroperatorie deficitară pot duce la o tactică greşită, în care chirurgul se rezumă la colecistectomie, fără a trata şi chistul hidatic hepatic, mai greu de recunoscut după evacuare.

Leziunile anatomopatologice sînt aceleaşi ca în colecistita litiazică: forma catarală, edematoasă, purulentă sau ischemică în formele acute; elemente inflamatorii alternînd cu scleroze cicatriceale în cele cronice. De reţinut, ca particular, faptul că formele hipertrofice se întîlnesc mult mai rar în colecistitele cronice nelitiazice.

Simptomele şi diagnosticul. Problemele sînt superpozabile cu cele menţionate în capitolul referitor la litiaza veziculară, cu corectivul că, în absenţa calculilor, semnele colecistitei nelitiazice sînt mai greu de recunoscut.

Ne vom opri aci numai asupra unor forme anatomoclinice al căror diagnostic este mai anevoios: colecistita cronică nelitiazică și colecistita acută postoperatorie.

Dificultățile de diagnostic în *colecistita cronică nelitiazică* provin cu precădere din faptul că în această entitate predomină fenomenele digestive extrabiliare, în timp ce simptomele veziculare rămîn deseori atenuate; este important să căutăm cu insistență și repetat unele semne clinice puțin evidente, dar orientative, cum ar fi „angiocolita ușoară": tenta gălbuie a tegumentelor și subicterul conjunctival (I. Pavel). Dintre semnele radiologice, vezicula exclusă sau proiectată printr-o imagine palidă ar fi sugestivă, pentru că presupune o deficiență funcțională a mucoasei inflamate (bineînțeles, în condițiile în care nu se evidențiază vreo imagine de calcul).

Tubajul duodenal ne evidențiază aspectul caracteristic al bilei B: filantă, vîscoasă, tulbure, ca „piureul de mazăre subțiat". Diagnosticul este susținut în continuare de examenul citobacteriologic al bilei. Dacă identificarea microbilor este mai rar posibilă („infecția fiind mai mult parietală decît biliară"), frecvența polinuclearelor este evidentă și contrastează cu absența cristalelor de colesterol.

În ceea ce privește *colecistita acută postoperatorie*, importanța ei în practică a fost relevată abia în ultimii 10—20 de ani. Deși rară privită în ansamblu, ea reprezintă cea mai frecventă cauză de peritonite precoce dintre complicațiile postoperatorii independente de boală sau organul asupra căruia s-a intervenit*. Această formă de colecistită acută survine nu numai după intervențiile abdominale, dar și după intervenții ortopedice, craniene, sau chiar și după traumatisme, arsuri sau stări septice grave. Ele se dezvoltă și pe vezicule locuite de calculi, dar forma alitiazică este mai demonstrativă sub aspectul teoretic al patogeniei încă incomplet lămurite. Au fost incriminați mai mulți factori favorizanți care, se crede, sînt asociați: staza consecutivă restricțiilor alimentare postoperatorii, deshidratării și dezechilibrelor metabolice (creșterea viscozității bilei); acțiunea triptică a sucului pancreatic refluat în veziculă**.

Mai importante din punctul de vedere practic sînt problemele recunoașterii unor astfel de complicații, care impun reintervenția urgentă. Mai mulți factori reprezintă piedici în precizarea diagnosticului: lipsa antecedentelor biliare, faptul că este firesc să ne gîndim în primul rînd la o complicație legată de actul operator; faptul că atunci cînd s-a intervenit pe un organ vecin (stomac, colon), aderențele postoperatorii stînjenesc explorarea palpatorie a abdomenului (Juvara, Rădulescu, Prișcu).

Tratamentul. Tratamentul colecistitelor nelitiazice urmează aceleași principii ca în cele litiazice. Practic, în cazul colecistitelor nelitiazice acute, tratamentul medical conservator poate fi rareori aplicat (bolnavi la care diagnosticul s-a pus într-o fază evolutivă timpurie, cînd presupunem că procesul inflamator este încă limitat la mucoasă, deci integral reversibil) și cînd răspunsul la tratamentul medical (repaus, regim, pungă cu gheață, antibiotice) este prompt și evident. Această ipoteză este rar întîlnită, pentru că formele grave, cu fenomene clinice și biologice de peritonită evolutivă, sînt frecvente, îndeosebi în momentul cînd — după epuizarea resurselor tratamentului medical — bolnavul e îndrumat spre serviciile de chirurgie.

---

* A. Popovici, pe o statistică de 25 611 intervenții făcute în Clinica chirurgicală a Spitalului Fundeni — prof. D. Setlacec — găsește colecistita acută în 7 din cele 19 cazuri din această categorie (mai frecventă decît apendicita acută, ocluzia, ulcerul perforat) (n.a.).

** Rol important dețin și tulburările reologice în mer veziculară, septicitatea, resorbția hematoamelor, administrarea de sînge, ventilația mecanică etc. Colecistita acută alitiazică a stărilor clinice severe („critice") posttraumatice sau/și postoperatorii este „mai mult decît o coincidență" (n. red.).

În colecistitele nelitiazice cronice, situația este oarecum diferită și de principiu trebuie instituit inițial un tratament medical de probă (regim, calmante biliare, antibioterapie). Această atitudine apare justificată și prin faptul că absența calculilor diminuă riscurile unor complicații evolutive grave.

Tratamentul chirurgical este indicat cînd tratamentul medical se dovedește ineficient (crize dureroase și tulburări digestive persistente, recidivante sau în accentuare); cînd examenele paraclinice identifică o cauză favorizantă ireversibilă (cisticite mecanice, colesteroloze, oddite); cînd nu putem elimina cu certitudine ipoteza coexistenței calculilor sau apar complicații evolutive (puseuri de angiocolită, subictere sau ictere, chiar trecătoare).

Operația de preferat este colecistectomia dat fiind că în momentul cînd hotărîm intervenția, vezicula prezintă leziuni ireversibile. Colecistostomia de drenaj nu dă decît ameliorări temporare și indicațiile ei sînt limitate la bolnavi vîrstnici cu tare ireductibile, pe argumentul că gestul terapeutic chirurgical trebuie să includă riscuri minime.

15.1.7 TUMORILE VEZICULEI BILIARE

(i) **Tumorile benigne.** Dacă facem abstracție de leziunile displazice cu aspecte pseudotumorale, tumorile benigne propriu-zise ale veziculei sînt excepționale. În ordinea frecvenței, menționăm *adenomul*, *papilomul*, *lipomul*, *nevromul*. În general, acestea nu sînt recunoscute decît în cursul explorării peroperatorii, sau la examenul veziculei extirpate pentru o afecțiune asociată evidentă (litiază). Caracterele macroscopice clasice care pledează în favoarea benignității trebuie verificate prin examen histopatologic — singurul care confirmă diagnosticul.

(ii) **Tumorile maligne.** *Etiopatogenie.* Cancerul veziculei biliare pare a nu fi prea frecvent; totuși, este cel mai des întîlnit dintre tumorile căilor biliare și reprezintă 5% din mortalitatea prin cancer în general; trebuie ținut seama și de faptul că uneori trece neobservat (cancere descoperite în faza de generalizare, a căror origine nu poate fi precizată; cancere incipiente pe vezicule litiazice extirpate și examinate superficial). Este mai frecvent la femei, peste vîrsta de 40 de ani.

O problemă particulară o reprezintă și *determinismul dintre litiază și cancer.* Pornind de la constatarea că aproximativ 80% din cancere se dezvoltă pe vezicule calculoase, s-a emis ipoteza rolului „cancerigen" al litiazei. Cercetările experimentale de pînă acum nu au fost concludente în acest sens; implantarea unor corpi străini în veziculă nu a putut demonstra rolul de spină iritativă cancerigenă al acestora, leziunile observate constînd doar din proliferări ale mucoasei, fără nici un caracter malign, ca o simplă reacție de corp străin. Astfel că, pe baza cercetărilor experimentale este îngăduit a se presupune cel mult că *litiaza* ar putea avea un rol de „facilitare" în apariția neoplasmului. Alți cercetători au emis ipoteza că în anumite condiții *bila* ar conține substanțe cancerigene (vezi 2.5.4). În același timp se poate pune însă problema dacă frecvența coexistenței litiază-cancer nu trebuie pusă doar pe seama incidenței litiazei în general.

Dacă sub aspectul teoretic și experimental nu s-au putut găsi dovezi peremptorii în favoarea rolului cancerigen al calculilor veziculari, sub aspectul practic această ipoteză nu poate fi exclusă și trebuie luată în considerare în indicarea tratamentului litiazei biliare.

Anatomie patologică. În faza evolutivă înaintată, cancerul veziculei are aspecte caracteristice: în *forma coloidă*, organul este mărit și infiltrat, în *forma schiroasă* este rigid și retractat; în cea *encefaloidă*, apare în cavitate o masă tumorală neregulată, friabilă, sîngerîndă. Ganglionii pediculului hepatic sînt de regulă invadați în această fază evolutivă, după cum infiltrația patului hepatic este deosebit de timpurie.

Mai importante pentru diagnosticul precoce intraoperator sînt leziunile incipiente: indurații, ulcerații, placarde albicioase limitate; mai rar un mic nodul sesil sau pediculat, proeminent în cavitate. Sediul de predilecție este fundul veziculei și regiunea colului. Adeseori se observă o infiltrație fără cauză aparentă a pediculului, care ar constitui un semn de prezumție în favoarea cancerului. Ca structură histologică, în majoritatea cazurilor este vorba de epitelioame, sarcomul fiind excepțional.

Simptome. În prima perioadă a evoluției — cînd sînt șanse de supraviețuire mai îndelungată după exereza chirurgicală—cancerul de veziculă este sau asimptomatic sau se proiectează prin semne necaracteristice, iar colecistocolangiografia nu dă imagini caracteristice. În general, el se ascunde sub manifestările clinice ale unei litiaze colecistice cronice sau ale unei dispepsii.

Într-o fază mai înaintată apar unele semne de mare prezumție: durere continuă în zona colecistului, icter de tip mecanic, instabil, insidios, slăbire progresivă, creșterea VSH; vezicula poate fi simțită uneori ca o tumoare piriformă, dură, neregulată, mobilă cranio-caudal sau cu respirația, continuîndu-se cu matitatea hepatică.

Diagnostic. În faza timpurie diagnosticul preoperator este aproape imposibil, în ciuda unor mijloace moderne de explorare (arteriografia selectivă). Schimbarea caracterelor colicilor biliare la un vechi litiazic, durerea continuă, slăbirea, creșterea VSH-ului, modificarea caracterelor colecistului — în cazul cînd acesta se simte la palpare — sînt semne de suspiciune care impun laparotomia exploratorie.

Uneori, diferite semne atipice extrabiliare sau biliare ne pot facilita un diagnostic într-o fază evolutivă mai timpurie, înainte de apariția semnelor caracteristice. Astfel, un episod de colecistită acută pe fondul unei staze determinate de o tumoare în regiunea infundibulocistică (ipoteză care pare a surveni în aproximativ 16% din cazuri în evoluția neoplasmelor veziculei), prin intervenția de urgență pe care o impune, ar face posibilă recunoașterea unui cancer incipient. După cum unele probe biologice, făcute în cazul unor fenomene biliare necaracteristice, ar putea să ne sugereze posibilitatea unei tumori veziculare; o creștere evidentă a fosfatazei alcaline, fără modificarea cifrei bilirubinemiei, ar fi după unii autori — un semn de suspiciune. De asemenea, unele semne extrabiliare ar putea fi într-o măsură orientative: unele semne de periduodenită, duodenită sau chiar ulcer duodenal, apărute brusc la o femeie care a depășit 40 de ani, fără antecedente digestive, pot fi datorate unei limfangite periduodenopancreatice, cu punct de plecare de la o tumoare a veziculei, neproiectată clinic prin alte simptome. Cunoașterea acestei ipoteze ne obligă să facem investigații paraclinice ale căilor biliare (colecistocolangiografie intravenoasă, tubaj duodenal etc); colangiografic, vezicula este de obicei invizibilă şi bila B, absentă la tubajul duodenal.

Singura cale de a recunoaşte un cancer de veziculă în faza incipientă o reprezintă explorarea chirurgicală făcută cu prilejul unei intervenţii pentru litiază sau în rarele cazuri cînd semnele prezumtive justifică o laparotomie exploratoare. Pe vezicula *in situ* sau după extirparea şi secţionarea piesei, se vor căuta leziunile incipiente descrise mai sus, îndeosebi în regiunea fundului şi a colului, cerînd confirmarea examenului histopatologic. *Examenul minuţios, macro şi microscopic, al oricărei vezicule extirpate, pentru indiferent ce leziune (litiază, cisticită, colesteroloză) trebuie să fie făcut sistematic.*

Diagnostic diferenţial. În faza evolutivă înaintată, cînd vezicula este perceptibilă prin palpare, diagnosticul diferenţial trebuie făcut cu tumorile stomacului, ale pancreasului şi îndeosebi cu acelea ale ficatului, la care în general aderă, mobilizîndu-se împreună cu respiraţia.

Dintre bolile veziculei, cancerul este uneori greu de diferenţiat de colecistita cronică litiazică, în care organul este plin de calculi şi are pereţii îngroşaţi, avînd o duritate pseudotumorală (precizarea făcîndu-se doar prin examenul histopatologic).

Diagnosticul diferenţial în această fază este însă mai puţin important sub aspectul practic, pentru că, indiferent de natura tumorii, intervenţia exploratoare se impune. Mai important este să recunoaştem semnele de generalizare care contraindică intervenţia (recunoaşterea ascitei, clinic şi prin puncţie; a metastazelor hepatice, prin palpare şi scintigrafie etc.).

Evoluţie şi prognostic. Este greu de apreciat ritmul în care evoluează cancerul veziculei de la debutul anatomic, pînă la apariţia semnelor clinice caracteristice. Se ştie însă că, din momentul cînd tumoarea este palpabilă, evoluţia este rapidă şi bolnavul sucombă în cîteva luni, cu icter, metastaze hepatice şi peritoneale, caşexie. Pe lîngă invazia ficatului (directă şi hematogenă), a ganglionilor periportali şi retroduodenopancreatici, pot surveni metastaze în ovar, pancreas, suprarenale, rinichi, coloană.

Tratament. Date fiind rezultatele nesatisfăcătoare în faza evolutivă tîrzie, în care leziunile apar evidente, se pune tot mai mult accentul pe *tratamentul chirurgical* profilactic.

Tratamentul „profilactic" are practic două aspecte. Primul este acela al diagnosticului precoce al cancerelor incipiente, care nu pot fi recunoscute decît intraoperator, cu condiţia unui examen minuţios al veziculei bolnave (litiază, colecistită cronică), eventual cu biopsie extemporanee a zonei suspecte şi, obligatoriu, cu examen histopatologic de rutină, în cazul în care a fost extirpată. Al doilea aspect se referă la lărgirea şi urgentarea indicaţiilor colecistectomiei în litiaza veziculară, ţinînd seama de probabilitatea rolului favorizant al calculilor în apariţia cancerului. Această tendinţă pare mai întemeiată la bolnavii cu litiază de vîrstă medie, care au şanse de supravieţuire mai îndelungată, astfel că cel puţin presupusul rol cancerigen al calculilor are timpul necesar pentru a se manifesta.

Tratamentul tumorilor evidente macroscopic ridică problema exerezei cu intenţie cît mai largă. Simpla colecistectomie a apărut de multă vreme nesatisfăcătoare din punctul de vedere al chirurgiei oncologice; s-au asociat două exereze complementare: prima, a fost limfadenectomia ganglionilor pediculari şi retroduodenopancreatici (Clairmont, 1908); a doua, este hepatectomia parţială în patul colecistului (socotit de principiu invadat) realizată la început prin hepatectomie atipică (A. Jianu). Cercetările moderne, care dovedesc frecvenţa propagării venoase (de regulă spre ramura dreaptă a porţei), ca şi lucrările privind anatomia chirurgicală a ficatului au condus la lărgirea exerezei prin tehnici de hepatectomie reglată, de pildă colecistectomia în bloc cu exereza segmentelor 4, 5, 6 (după Couinaud); nu sînt încă date suficiente pentru a aprecia în ce măsură asemenea exereze lărgite au influenţat favorabil rezultatele tratamentului chirurgical. Cînd exereza nu e posibilă, din cauza extensiei tumorii sau a prezenţei metastazelor, s-a încercat, ca tratament paliativ, injectarea de citostatice după cateterismul selectiv al arterei hepatice şi ligatura sau obstrucţia acestei artere cu intenţia de a diminua vascularizaţia tumorii; supravieţuirile după asemenea gesturi paliative nu depăşesc însă un an de zile.

BIBLIOGRAFIE SELECTIVĂ

BURLUI D., CONDIESCU M., NISIM F. — L'ablation de la vesicule biliaire dans le colecistoses, *Acta gastro-enterol. Belg.*, 1974, *37*, 49.
CÎRSTEA M. — Colecistozele nelitiazice, Edit. Medicală, Bucureşti, 1977.
GEROTA D. *şi colab.* — Boala cisticului (obstacolul cistic nelitiazic), *Chirurgia*, 1965, 5, 397.
JUVARA I., RĂDULESCU D., PRIŞCU AL. — Probleme medico-chirurgicale de patologie hepato-biliară, Edit. Medicală, Bucureşti, 1969.
NANA A., CIOBICI C. — Boala colului vezicular, *Chirurgia*, 1960, 2, 161.
OLIVIER C. — Chirurgie des voies biliaires extra et intra-hepatiques, Masson, Paris, 1961.
PAVEL I. — Le vésicule biliaires et ses voies d'excretion, Masson, Paris, 1959.
PAVEL I. — Colecistopatiile, Edit. Medicală, Bucureşti, 1961.

15.2. LITIAZA CĂII BILIARE PRINCIPALE

C. DRAGOMIRESCU — I. JUVARA

- Frecvenţă — 904
- Etiologie — 905
- Fiziopatologie — 905
- Anatomie patologică — 906
- Simptomatologie-forme clinice — 908
- Examenul clinic general — 912
- Examenul clinic local — 912
- Explorări paraclinice — 912
- Evoluţie-complicaţii — 916
- Diagnostic — 917
- Tratament — 918

Bibliografie selectivă — 919

Litiaza căii biliare principale se delimitează ca o entitate aparte în cadrul litiazei biliare prin particularităţile sale clinice şi terapeutice.

(i) **Frecvenţa** sa este inegal apreciată în diferite statistici. Studiile necroptice dau o incidenţă generală de 8% a litiazei căii biliare principale, şi de 24% din totalul litiazelor biliare. Statisticile clinice arată o proporţie mai redusă, pînă la cel mult 10—15% din totalul celor operaţi pentru litiază biliară. Probabilitatea existenţei calculilor în coledoc depinde într-o anumită măsură de antecedentele chirurgicale; astfel, la cei cu colecistectomie simplă, pentru colecistită cronică calculoasă, prezenţa calculilor coledocieni variază între 4 şi 8%; la cei operaţi pentru colecistită acută creşte la 8—10% şi depăşeşte 10% la cei în antecedentele cărora s-a executat o coledocotomie pentru extragere de calculi.

Pentru adulţii tineri şi de vîrstă medie frecvenţa este de două ori mai mare la femei decît la bărbaţi, corespunzînd repartiţiei generale a litiazei biliare. După vîrsta de 60 de ani incidenţa litiazei coledociene este egală la ambele sexe.

(ii) **Etiologie.** Litiaza coledociană reprezintă cel mai des o complicaţie a litiazei veziculare. Calculii veziculari, de dimensiuni mici sau medii, pot migra în urma unor contracţii violente ale veziculei prin canalul cistic de calibru normal, sau printr-un cistic cu lumen larg (echivalenţă de fistulă biliobiliară). Alteori, trecerea unor calculi de dimensiuni mai mari din veziculă în hepatocoledoc se realizează printr-o reală fistulă biliobiliară; aceasta reprezintă complicaţia unor episoade de colecistită acută soldate cu aderenţe inflamatorii strînse între infundibulul vezicular şi coledoc, urmate de necroza pereţilor ce separă lumenul vezicular de cel coledocian datorită compresiunii şi tulburărilor circulatorii locale (fig. 15.20).

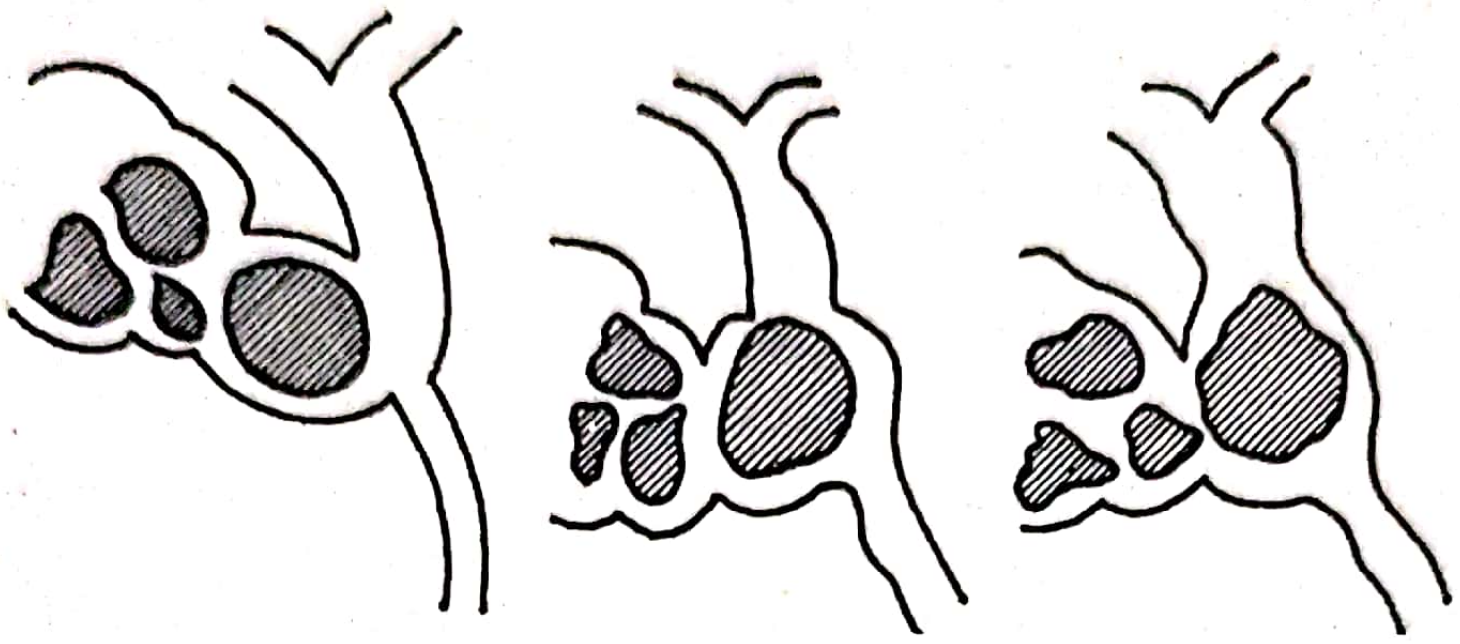

Fig. 15.20 — Modul de producere a fistulei biliobiliare colecistocoledociene.

Calculoza coledociană poate fi şi secundară litiazei intrahepatice, înscriindu-se astfel într-una din modalităţile cele mai frecvente de evoluţie şi complicaţie a acestei afecţiuni.

Migrarea nu constituie singura modalitate de formare a litiazei coledociene. Ea poate fi uneori consecinţa unui proces de litogeneză în interiorul căii biliare principale — cu formare de calculi autohtoni. Fenomenul este determinat întotdeauna de o încetinire a fluxului biliar — stază secundară unei stenoze traumatice, oddite scleroase, pancreatite cronice cefalice etc. Uneori litogeneza autohtonă nu pare a fi consecinţa unui obstacol mecanic evident, cu strîmtorarea lumenului, ci se datoreşte tulburărilor de evacuare a fluxului biliar prin defuncţionalizarea coledocului terminal. Astfel, în anumite forme de pancreatită cronică cefalică, cu coledoc rigid şi papilă beantă, putem găsi calculi coledocieni voluminoşi, pămîntoşi, fără obstacol biliar aparent şi fără icter.

Rareori litiaza căii biliare principale poate fi secundară unor corpi străini endocoledocieni: elemente parazitare hidatice, fire de sutură migrate în coledoc după intervenţii pe căile biliare sau duoden etc.

(iii) **Fiziopatologia litiazei coledociene** este dominată de noţiunea de obstacol în calea fluxului biliar. Aceasta se referă nu numai la simpla prezenţă a calculului ci la consecinţele conflictului dintre calcul, ca element obstructiv şi conductul biliar dotat cu contractilitate, deci cu posibilitatea de reacţie spastică şi de relaxare.

Gradul obstrucției este influențat de numeroși factori a căror pondere diferă de la un bolnav la altul. Intervin ca atare, numărul, dimensiunile și localizarea calculilor, cu atît mai obstructivi cu cît sînt situați mai distal, prezența și intensitatea angiocolitei, asocierea odditei sau pancreatitei cefalice secundare etc.

Obstacolul coledocian litiazic, de regulă incomplet, duce la stază cu creșterea presiunii în căile biliare. Odată ce aceasta depășește 30 cm apă, blocarea funcției de excreție a celulei hepatice duce la retenția pigmenților și sărurilor biliare — cu semnele clinice corespunzătoare: icter mecanic și prurit.

Creșterea presiunii în căile biliare poate determina, cu timpul, dilatarea căii biliare principale, mai puțin a căilor intrahepatice. Vezicula biliară nu se destinde, pereții săi pierzîndu-și de obicei elasticitatea datorită repetatelor pusee inflamatorii. Totuși, într-o litiază veziculară fără modificări parietale importante, migrarea și blocarea unui calcul în coledocul distal sau papilă poate determina prin stază retrogradă dilatarea veziculei biliare.

Staza secundară obstacolului litiazic favorizează exacerbarea florei microbiene. Simpla prezență a germenilor în bilă nu are neapărat o semnificație patologică. În absența semnelor clinice de angiocolită bilicultura pozitivă poate fi interpretată ca expresia unui pasaj bacterian entero-biliar trecător.

În condiții de stază germenii de origine hematogenă sau digestivă pot genera angiocolita. Corelația directă între stază și infecția biliară are un corespondent clinic, colicile coledociene fiind însoțite deseori de frisoane și ascensiune termică, după cum dispariția acestor fenomene este în funcție de cedarea obstrucției biliare.

Repetarea crizelor bilioseptice poate determina o suferință marcată hepato-celulară, cu teste de citoliză hepatică pozitive precum și constituirea de supurații intrahepatice.

Obstrucția biliară datorată migrării calculoase inițiale se poate accentua prin litogeneză autohtonă secundară stazei. Calculii veziculari constituie nuclee pe care se depun succesiv depozite pigmentare ducînd la mărirea lor de volum. Pe de altă parte, în amonte de calculii migrați în coledocul distal, se pot acumula noroi biliar și calculi autohtoni, pămîntoși.

Variația fenomenelor clinice în litiaza coledociană își găsește explicația din punctul de vedere fiziopatologic în cele trei elemente care contribuie la realizarea obstrucției: calculul, angiocolita și spasmul. Deplasarea calculilor, cedarea angiocolitei și a spasmului pot determina temporar diminuarea sau dispariția manifestărilor clinice.

(iv) **Anatomie patologică.** Numărul, dimensiunile și aspectul calculilor sînt determinate de condițiile care au dus la formarea lor. În raport cu acești parametri calculii coledocieni pot fi clasificați (Aschoff, Madden) astfel:

Calculi de tip inflamator: multipli, fațetați, colorați galben-brun sau negru-brun, cu nucleu pigmentar și periferie laminată, aspect care sugerează generații succesive.

Calculi de tip metabolic:

- pur pigmentari, multipli, mici, negri;
- pur colesterinici, de obicei mici, gălbui sau gri-maroniu, cu straturi concentrice pe secțiune;
- calculi de bilirubinat de calciu: muriformi, multipli, de aceeași generație, colorați gălbui, uneori și cu pigment negru.

Calculi de etiologie combinată — inflamatorie şi metabolică. Este vorba de calculi primari metabolici, de regulă colesterinici, în jurul cărora s-au suprapus depozite secundare pigmentare (nucleul central), dar, calculul metabolic iniţial este înconjurat de straturi succesive, friabile.

Calculi de stază — adevăraţii calculi autohtoni, de formă ovoidă, coloraţie brună, friabili, de mărimi variabile şi însoţiţi de noroi biliar. Pot coexista cu calculi de origine veziculară, din primele două categorii, sau cu cei micşti de tipul al treilea, formîndu-se în amonte de aceştia, secundar stazei.

În mod obişnuit litiaza coledociană este însoţită de litiaza veziculei biliare. Sînt însă situaţii de litiază coledociană în care vezicula este nelocuită, atunci cînd întreg conţinutul litiazic al veziculei (calculi mici) a fost evacuat în calea biliară principală printr-un cistic larg.

Numărul calculilor poate fi extrem de variabil: de la calculii unici la calculoza multiplă, sau „împietruirea" de coledoc. Nu există o corelaţie directă între numărul şi dimensiunile calculilor.

În calculoza coledociană secundară constituirii unei fistule bilio-biliare migrează în calea biliară principală un calcul mare. Deasupra acestui „calcul de cap" (Gerota) se realizează o calculoză autohtonă secundară, mergînd pînă la împietruire de coledoc.

După raportul dintre calculi şi peretele conductului biliar, îi diferenţiem în calculi liberi, flotanţi în lumen, determinînd obstrucţia parţială, şi calculi inclavaţi. Cei inclavaţi pot fi situaţi uneori într-un mic diverticul lateral peretelui coledocian şi ca atare dificil de evidenţiat la explorarea endocoledociană, cît şi de extras. De cele mai multe ori calculii inclavaţi sînt situaţi la nivelul coledocului terminal sau în papilă, determinînd o obstrucţie biliară severă.

Staza determinată de obstacolul litiazic duce la dilatarea căii biliare principale. În litiaza coledociană recentă, sau în coledocul de pasaj, dilataţia este moderată, iar peretele este subţire şi îşi păstrează aspectul venos obişnuit. În cazurile cu evoluţie îndelungată şi cu crize repetate de angiocolită peretele hepatocoledocului mult dilatat este îngroşat, albicios, justificînd termenul de „aspect arterial" (Juvara). În aceste cazuri puseele inflamatorii duc la constituirea unei pediculite hepatice, cu îngroşarea peritoneului pedicular, care devine totodată şi aderent, făcînd disecţia dificilă.

Staza biliară, infecţia, traumatismul mecanic prin trecerea calculilor, se repercută şi asupra sfincterului Oddi. Oddita secundară litiazei coledociene evoluează în două etape. În prima este vorba de un proces inflamator cu infiltrat leucocitar şi edem, reversibil după rezolvarea litiazei şi a infecţiei. În cea de a doua, transformările fibroase duc la oddită scleroasă ireversibilă, care poate întreţine staza biliară după extragerea calculilor, impunînd abordul direct al sfincterului. Staza biliară poate avea repercusiuni asupra parenchimului hepatic, ducînd la hepatomegalie moderată, reversibilă, sau la ciroză biliară în formele de evoluţie îndelungată. Secundare angiocolitelor prelungite pot apare focare de supuraţie intrahepatică.

Staza biliară şi angiocolita pot duce cu timpul la constituirea unei pancreatite cronice satelite. În formele sale incipiente aceasta este reversibilă după rezolvarea litiazei biliare. În formele avansate modificările pancreatice rămîn stabile sau îşi pot continua evoluţia pe cont propriu.

Pancreatita cronică constituită încetul cu încetul sau reziduală după crize de pancreatită acută, adaugă noi modificări la nivelul coledocului terminal, pe lîngă cele imputabile direct litiazei. Astfel, coledocul capătă în porţiunea sa retroduodenopancreatică un traiect angulat şi cu pereţii rigizi. Aceste modificări morfologice influenţează nefavorabil tranzitul biliar, fluxul fiind încetinit datorită rigidităţii pereţilor coledocieni, deşi pasajul prin papilă este larg. Secundar se pot forma calculi autohtoni. Obstrucţia acută litiazică a papilei se poate complica cu pancreatită acută.

(v) **Simptomatologie. Forme clinice.** Aspectul clinic al litiazei coledociene poate varia de la formele asimptomatice, oculte, descoperite necroptic, pînă la tabloul dramatic al obstrucţiei coledociene acute, cu angiocolită severă şi insuficienţă hepatorenală. Manifestările clinice depind de gradul obstrucţiei biliare şi de asocierea angiocolitei.

a) *Forma clinică obişnuită* cu tablou complet, este caracterizată de trei simptome: durerea, icterul şi febra, constituind triada lui Chauffard.

Durerea este de două tipuri: colică intensă iniţială, care marchează migrarea calculilor veziculari în calea biliară principală şi durerea cvasi-continuă, mai puţin intensă, din „perioada de stare“ a litiazei coledociene constituite.

Colica iniţială, de migrare, apare deseori pe fondul unei suferinţe biliare îndelungate, cu sindromul dispeptic caracteristic şi cu repetate crize dureroase veziculare, fără semne de participare coledociană. În acest context survine la un moment dat o colică mai intensă, mai prelungită, cu răspuns mai slab la medicaţia antispastică. Criza dureroasă este urmată de instalarea semnelor de obstrucţie coledociană: icterul şi angiocolita. Uneori episodul de migrare calculoasă nu este precedat de alte crize dureroase.

Durerile caracteristice pentru litiaza coledociană constituită se deosebesc de colica de migrare. Intensitatea este mai redusă — fără ca aceasta să fie o regulă absolută — cu un aspect de jenă sau de greutate dureroasă în cadranul abdominal superior drept. Crizele apar, în general, în cîteva ore postprandial. Durerea poate iradia posterior şi spre dreapta, către omoplat şi umăr, alteori în partea superioară a epigastrului sau dorsomedian, spre coloană. Cînd se asociază o suferinţă pancreatică durerea de tip biliar iradiază către stînga „în bară“.

Intensitatea durerii variază foarte mult de la un bolnav la altul — de la o criză de o violenţă extremă, sugerînd un abdomen acut, la senzaţia de jenă dureroasă discretă în hipocondrul drept. Există şi cazuri de calculoză coledociană fără durere.

Icterul apare de obicei după criza dureroasă, la 24—48 ore, succesiune caracteristică pentru obstrucţia litiazică a coledocului. Intensitatea sa, în general modestă, cu valori ale bilirubinemiei pînă la 2—3 mg%, este în funcţie de gradul obstrucţiei biliare. Calculii care sînt situaţi mai jos pe traiectul hepatocoledocului determină o obstrucţie severă, iar calculii inclavaţi în papilă pot constitui un obstacol complet. Mai pot interveni, ca factori ce influenţează icterul, spasmul oddian, pancreatita şi angiocolita.

Intensitatea coloraţiei diferă de la un bolnav la altul — de la subicterul discret, greu de sesizat, pînă la icterul intens şi continuu al celor cu obstrucţie completă, putînd sugera un neoplasm de căi biliare. Există însă forme clinice în care icterul lipseşte.

Icterul prin obstrucţie litiazică a coledocului este variabil ca intensitate, caracterul său ondulat fiind determinat de modificarea factorilor ce influenţează gradul obstrucţiei.

Cedarea spasmului, a infecţiei, mobilizarea calculilor, eventual eliminarea lor transpapilară în duoden, pot duce la diminuarea şi chiar dispariţia icterului. Dimpotrivă, inclavarea calculilor în coledocul distal sau la nivelul papilei, angiocolita, accentuarea spasmului oddian sau cointeresarea pancreatică vor duce la accentuarea retenţiei biliare.

Deşi majoritatea bolnavilor sînt clinic anicterici între crize, la unii poate persiste un icter discret, greu de sesizat, depistat uneori doar prin probe de laborator.

Durata icterului este variabilă de la subicterul pasager timp de 24—48 ore pînă la icterul cronic al formelor cu evoluţie prelungită.

Caracterul obstructiv al icterului este semnat clinic de hipercromia urinilor, decolorarea materiilor fecale şi asocierea pruritului — uneori foarte intens, ducînd la leziuni de grataj la nivelul tegumentelor.

Polimorfismul clinic al icterului din litiaza coledociană poate face uneori dificil diagnosticul, mai ales în formele clinice cu tablou incomplet sau cele în care icterul nu evoluează cu aspectul obişnuit. Astfel, în cazurile de inclavare joasă a unor calculi, icterul poate fi intens şi prelungit, sugerînd o etiologie neoplazică, mai ales dacă angiocolita şi durerile nu au o expresie clinică semnificativă.

Alteori, repetarea unor episoade de icter trecător, moderat, sau mici variaţii ale unui fond icteric permanent, pot fi interpretate ca exprimînd puseele evolutive ale unei hepatite cronice agresive.

Prin frecvenţa apariţiei sale şi prin corelaţia directă cu elementul fiziopatologic principal — relaţia calcul — conduct biliar — icterul constituie poate cel mai important simptom al litiazei coledociene.

Febra, expresie a angiocolitei, apare la sfîrşitul crizei dureroase sau la cîteva ore după aceasta. Aproape întotdeauna este precedată de un frison prelungit, intens, uneori violent, însoţit de cefalee. Accesul febril este de scurtă durată, cu creştere rapidă a temperaturii pînă la 39°, apoi cu scădere la valori normale.

Aspectul clinic este asemănător cu crizele febrile din infecţiile urinare sau cu crizele malarice, putînd preta la confuzii în cazurile la care durerile de tip biliar şi icterul nu sînt semnificative. În timpul frisonului hemocultura este deseori pozitivă.

Crizele de angiocolită sînt însoţite de accentuarea icterului. În formele hiperseptice poate apare tabloul clinic al şocului toxicoseptic cu insuficienţă hepatorenală.

Prin oscilaţiile ample şi rapide ale febrei, angiocolita secundară litiazei coledociene se diferenţiază de febra din colecistita acută necomplicată, cu oscilaţii mai puţin ample şi uneori cu o curbă în platou. Uneori, litiaza căii biliare principale nu se însoţeşte de crize tipice de angiocolită, ci de febră moderată, în jur de 38°, sau de subfebrilitate persistentă. Prezenţa frisoanelor, de intensitate şi durată reduse, dar repetate, întăreşte în aceste cazuri bănuiala de angiocolită.

În anumite cazuri bolnavul poate rămîne febril după rezolvarea chirurgicală a litiazei coledociene, atunci cînd s-au constituit focare supurative în parenchimul hepatic sau prin angiocolită reziduală, care cedează după tubaje duodenale.

Prin evoluţia imprevizibilă şi riscul unor complicaţii grave, angiocolita constituie elementul decisiv în aprecierea evoluţiei unei litiaze coledociene şi stabilirea indicaţiei terapeutice în timp.

Pe lîngă forma descrisă mai sus, cu tabloul complet, litiaza coledociană mai poate îmbrăca aspecte clinice variate, în funcţie de intensitatea simptomelor şi de absenţa aparentă a unora din elementele triadei Chauffard.

b) *Forma asimptomatică*, ocultă, este descoperită necroptic la indivizi care nu erau cunoscuţi ca avînd o patologie biliară sau în cursul unor intervenţii chirurgicale cu altă viză decît cea biliară. Este imposibil de apreciat frecvenţa acestei forme. Totodată este de presupus că, măcar la o parte din aceste cazuri „asimptomatice" o anamneză atentă ar fi putut găsi semne sugestive pentru litiaza biliară.

Relativ frecvent tabloul clinic este incomplet, fiind dominat de un singur element sugestiv pentru obstrucţie biliară, formele monosimptomatice: dureroase, icterice, sau angiocolitice. Alteori sînt evidente două dintre cele trei simptome caracteristice, al treilea fiind estompat sau aparent absent — formele oligosimptomatice. Practic însă aproape întotdeauna o anamneză bine condusă poate reconstitui în mare parte simptomatologia caracteristică litiazei coledociene.

c) *Forma dureroasă*, rar întîlnită, se caracterizează prin colici biliare apărute de obicei postprandial, repetate la intervale neregulate, de intensitate variabilă, aparent neînsoţite de icter şi angiocolită. Durerile nu ating intensitatea colicilor veziculare tipice, fiind vorba de cele mai multe ori de un disconfort dureros, iar localizarea lor este oarecum mai difuză în cadranul abdominal superior drept. Uneori intensitatea durerilor este modestă, rămînînd în limitele sindromului dispeptic biliar. Iradierea durerii poate să nu aibă caracterul obişnuit al colicilor biliare, avînd o localizare epigastrică în hipocondrul stîng sau în regiunea dorsomediană.

Şi în această formă, aparent pur dureroasă, putem depista asocierea altor semne de litiază coledociană de exemplu mici frisoane care însoţesc sau urmează crizele fără a determina o creştere semnificativă a temperaturii. Alteori după criza dureroasă urinile devin pentru scurt timp hipercrome, sau la un examen clinic atent se poate depista o uşoară tentă subicterică a sclerelor.

d) *Forma icterică* este întîlnită relativ mai frecvent. Elementele care contribuie la conturarea diagnosticului sînt de două categorii. În primul rînd recunoaştem caracterele icterului mecanic: urini hipercrome, scaune decolorate, păstoase şi prurit a cărui intensitate este corelată cu gradul retenţiei biliare.

Următorul pas în stabilirea diagnosticului îl reprezintă confirmarea variabilităţii icterului, ca intensitate şi ca durată, la un bolnav cu stare generală bună şi cu evoluţie în etape succesive.

Absenţa sau nerecunoaşterea altor simptome sugestive pentru litiaza coledociană poate crea confuzia cu hepatita cronică evolutivă sau ciroza hepatică, întîrziind indicaţia operatorie.

În cazurile de icter cu valori constante sau progresive, secundar unei obstrucţii calculoase complete a coledocului, este posibilă confuzia cu neoplasmul de pancreas.

Şi în forma icterică pură a litiazei coledociene o anamneză corectă poate depista semne ce pledează pentru calculoză. Astfel, putem reconstitui din trecutul îndepărtat al bolnavului prezența colicilor biliare repetate sau a unor episoade de colecistită acută.

Angiocolita poate fi prezentă într-o formă discretă, cu stare subfebrilă, sau mici frisoane, la intervale neregulate.

e) *Forma angiocolitică anicterică* se caracterizează prin episoade angiocolitice care se succed la intervale neregulate, de săptămîni sau luni, fără a se însoți de crize dureroase sau de icter. Accesul de angiocolită este de scurtă durată, sub formă de frison violent, febră, cefalee, urmat de transpirații abundente, după care totul reintră în normal. Asemănarea cu crizele malarice justifică denumirea de „pseudopalustră" sub care definim această formă clinică (Juvara). Forma angiocolitică anicterică este frecventă la bătrîni și corespunde din punctul de vedere morfologic cu existența unui coledoc mult dilatat, prezența unui singur calcul de dimensiuni importante și cu un pasaj oddian larg.

Deseori crizele febrile sînt confundate cu infecția urinară, mai ales datorită faptului că la o vîrstă înaintată urocultura poate fi pozitivă.

Sindromul dureros, ca și retenția biliară, sînt absente.

În schimb, în trecutul îndepărtat al bolnavului, uneori în urmă cu zeci de ani, poate fi depistată o suferință de tip biliar cu colici, uneori chiar episoade de colecistită acută. Rareori crizele angiocolitice din forma pseudopalustră pot fi urmate de un discret subicter pasager sau numai de hipercromie urinară, elemente uneori nesesizate de bolnav. Evoluția acestei forme este imprevizibilă, uneori cu revenire spontană la normal, alteori răsunetul general este sever, cu colaps toxico-septic aparent inexplicabil.

f) *Forma supraacută* a litiazei coledociene este dominată de prezența și de gravitatea angiocolitei. De multe ori se prezintă cu întreaga simptomatologie descrisă clasic: colică coledociană, icter și angiocolită, a cărei evoluție trece pe primul plan. Alteori însă constituie o modalitate evolutivă particulară, deosebit de gravă a formei angiocolitice. Examenul bacteriologic al bilei evidențiază o floră polimorfă, cu germeni din grupul gram negativ, anaerobi. Datorită dezechilibrului dintre virulența germenilor și rezistența organismului — deseori cu tare severe, datorită vîrstei — infecția biliară evoluează supraacut. Se produce un șoc toxicoseptic cu răsunet hemodinamic — stare de colaps — și cu afectarea gravă a funcțiilor hepatice și renale. Semnele de suferință hepatocelulară, inerente oricărei angiocolite, evoluează de data aceasta rapid către insuficiență hepatică cu icter, alterarea coagulării și tulburări neuropsihice.

Funcția renală este interesată în contextul șocului toxicoseptic, de la semnele inițiale de suferință, cu albuminurie și cilindrii granuloși în sedimentul urinar, pînă la insuficiența renală acută, cu azotemie ireductibilă și oligoanurie.

Se constituie astfel tabloul insuficienței hepatorenale din obstrucțiile coledociene acute, sau angiocolita ictero-uremigenă descrisă de Caroli. În această formă se impune drenajul de urgență al coledocului, pentru stăpînirea infecției.

g) *Coledocul de pasaj* reprezintă nu o litiază coledociană constituită, ci suma consecințelor morfologice și funcționale în urma trecerii repetate a unor calculi de mici dimensiuni prin calea biliară principală și papilă.

În unele cazuri de microlitiază crizele contractile veziculare se pot solda cu eliminarea de calculi prin cistic în coledoc. Ulterior, presiunea fluxului biliar reușește să antreneze acești calculi de mici dimensiuni în duoden. Trecerea lor prin papilă irită sfincterul Oddi, care devine spastic. Spasticitatea oddiană duce la creșterea presiunii în căile biliare și la dilatarea moderată a hepatocoledocului; pereții acestuia rămîn subțiri, de aspect venos. Pe plan clinic avem de a face cu colici biliare intense urmate de icter trecător, uneori de discrete semne de angiocolită. Colangiografia în afara crizelor arată un hepatocoledoc moderat dilatat, fără calculi.

La nivel papilar se poate constitui, datorită iritației întreținute de repetate pasaje calculoase, un proces inflamator-oddită. Atît oddita cît și modificările căii biliare principale sînt reversibile, ele retrocedînd odată cu rezolvarea litiazei biliare.

h) *Litiaza postoperatorie* a căii biliare principale are aceleași coordonate clinice ca și formele discutate anterior. Particularitatea sa este constituită de prezența în antecedentele bolnavului a uneia sau mai multor intervenții adresate căilor biliare: colecistectomie pentru colecistită calculoasă, coledocolitomie etc.

(vi) **Examenul clinic general** ne oferă date care diferă în raport cu forma clinică a litiazei coledociene, simptomele dominante, durata evoluției și prezența eventualelor complicații.

Icterul, de obicei de intensitate moderată, cu tentă galbenă, poate varia de la un discret subicter scleral la icterul foarte intens, cu tentă brună, din formele cu obstrucție accentuată și evoluție îndelungată. Urinile sînt hipercrome iar scaunele sînt decolorate, păstoase, bogate în grăsimi.

Pruritul, secundar retenției sărurilor biliare, poate fi uneori atît de intens încît duce la apariția leziunilor de grataj pe tegumente.

Icterul și celelalte semne de retenție biliară sînt variabile în timp, în raport cu modificarea gradului de obstrucție coledociană.

Starea generală a bolnavului este inițial bună, dar persistența stazei biliare duce la alterarea sa progresivă, în special în formele în care este prezentă angiocolita.

(vii) **Examenul clinic local.** La palpare se constată de obicei o sensibilitate relativ difuză în cadranul abdominal superior drept, cu iradiere spre stînga cînd există și o pancreatită satelită.

Zonele de elecție pentru căutarea sensibilității la palpare sînt:

- punctul lui Desjardins — pe linia ombilicalo-axilară, la 5 cm de ombilic și
- zona pancreatico-coledociană a lui Chauffard, cuprinsă în unghiul dintre linia mediană și bisectoarea cadranului abdominal superior drept, pe o întindere de 5 cm de la ombilic.

Ficatul este mărit de volum, depășind rebordul costal și sensibil, consecință a stazei biliare. Hepatomegalia are drept caracter particular modificarea ei în raport cu diminuarea sau cedarea obstrucției, fenomen caracteristic pentru litiaza coledociană (ficat „în acordeon").

(viii) **Explorările paraclinice** aduc date suplimentare, care, adăugîndu-se elementelor anamnestice și clinice, conferă diagnosticului un caracter de certitudine.

Radiografia abdominală simplă poate evidenția imagini de calculi radioopaci, spontan vizibili, în aria de proiecție a hepatocoledocului sau la nivelul ficatului.

Pneumobilia la bolnavii neoperați are semnificația unei comunicări patologice a căilor biliare cu tubul digestiv — fistule biliodigestive spontane. Atunci cînd o fistulă colecisto-duodenală sau colecisto-colică reprezintă complicația evolutivă a unei litiaze veziculare, este aproape sigură prezența calculilor și în calea biliară principală.

Examenul baritat gastroduodenal, este util la bolnavii cu anastomoze biliodigestive, în special coledocoduodenale, pentru că, pe lîngă relațiile privitoare la permeabilitatea anastomozei ne arată și omogenitatea opacifierii căii biliare principale.


Fig. 15.21 — Examen baritat gastroduodenal. Coledocoduodenoanastomoză. Reflux baritat duodenobiliar, imagini de calculi în hepatocoledoc.

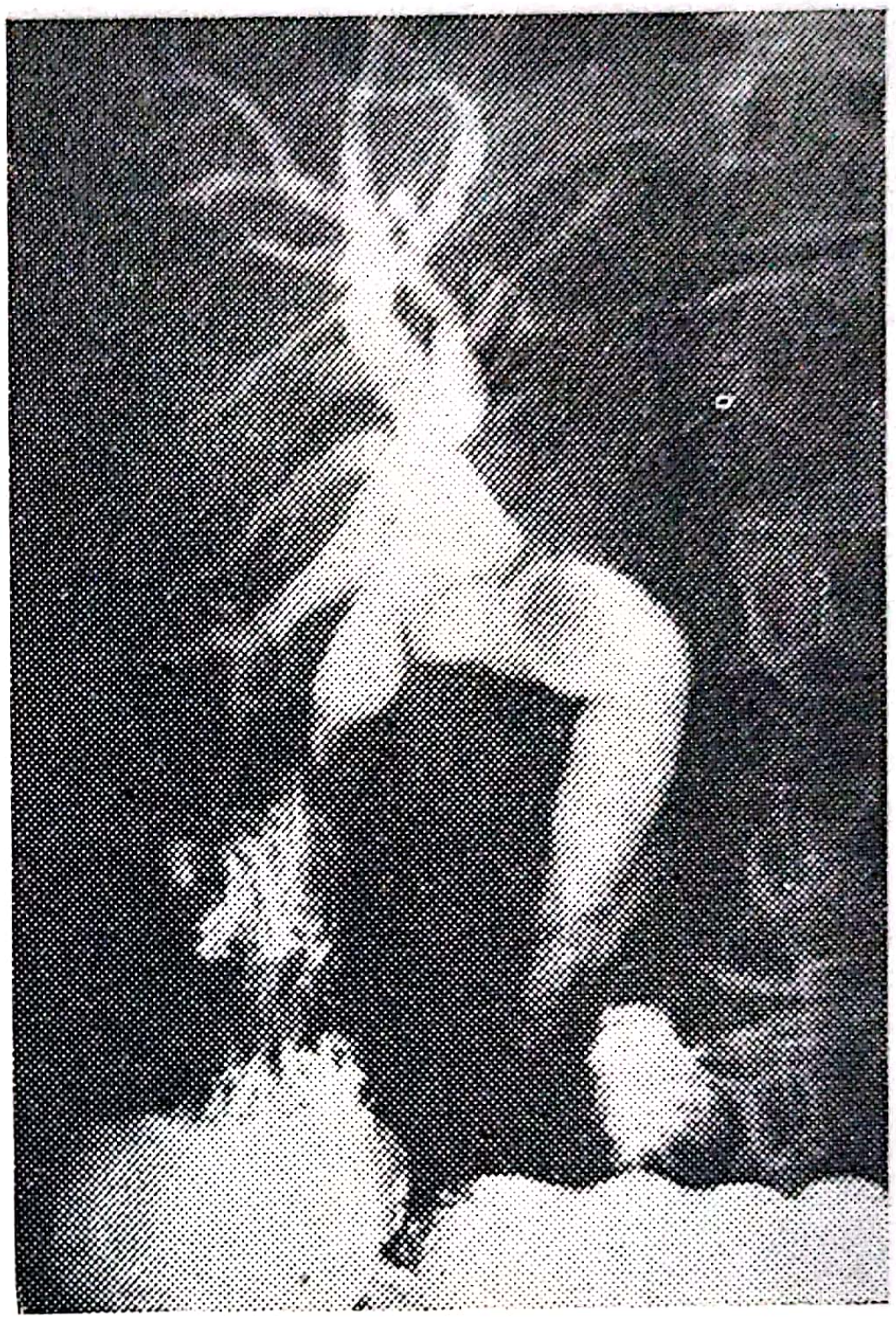
Fig. 15.22 — Irigografie. Fistulă colecistocolică. Reflux baritat în colecist și hepatocoledoc — unde apar imagini de calculi.

Uneori, fragmente alimentare pătrunse în fundul de sac coledocian subanastomotic dau imagini lacunare greu de interpretat, dar care trezesc bănuiala de calculi. Alteori aspectul radiologic pledează categoric pentru o litiază coledociană (fig. 15.21). În interpretarea unor astfel de imagini trebuie ținut cont și de datele furnizate de protocolul operației anterioare.

Irigografia poate evidenția o fistulă colecistocolică cît și prezența litiazei coledociene (fig. 15.22).

Colangiografia intravenoasă nu se poate efectua dacă bilirubinemia depășește 2—3 mg%. În perioadele anicterice colangiografia este posibilă dînd imagini utile pentru aprecierea calibrului și omogenității căii biliare principale. Colangiografia intravenoasă de bună calitate, asociată tomografiei, face posibilă stabilirea numărului și dimensiunilor calculilor coledocieni (fig. 15.23).

Executarea seriată a mai multor clişee permite aprecierea ritmului de eliminare a substanţei de contrast. Opacifierea primară şi persistentă a căilor biliare intrahepatice, cu întîrzierea opacifierii hepatocoledocului, trezeşte bănuiala unui obstacol în fluxul biliar.

Colangiografia de control la bolnavii cu drenaj extern al căii biliare principale, de tip Kehr sau transcistic, oferă imagini foarte clare de litiază reziduală

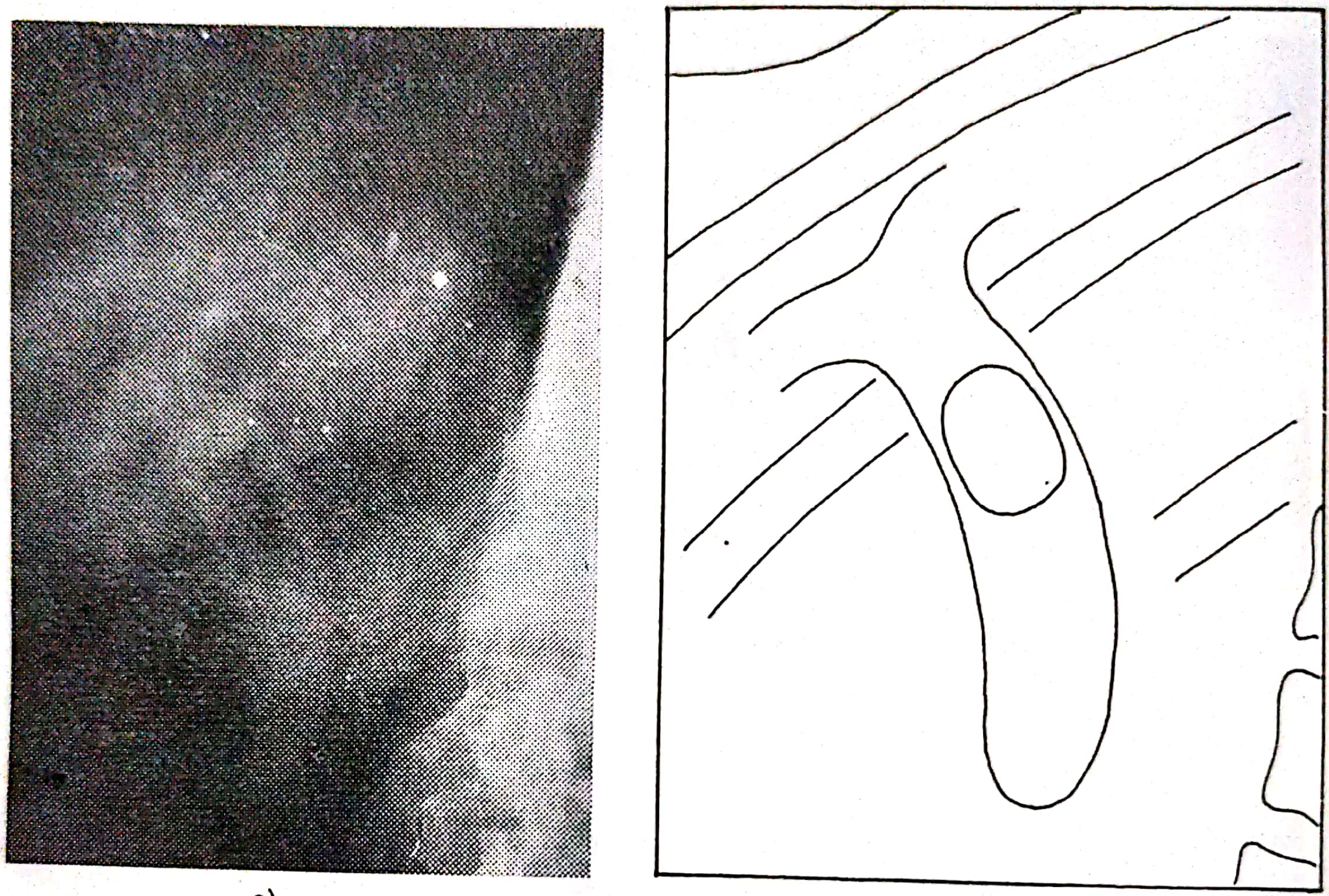

a)

b)

Fig. 15.23. a — Colangiografie intravenoasă. Calea biliară principală dilatată şi cu imagini lacunare de calculi. Detaliul explicativ (schiţă) în fig.15.23. b.

tantă (fig. 15.24), atunci cînd operaţia nu a realizat evacuarea completă a calculilor. De asemeni, controlul radiologic prin colecistostomie poate arăta imagini de calculi în hepatocoledoc (fig. 15.25).

Fistulografia. La bolnavii cu fistulă biliară externă postoperatorie injectarea substanţei de contrast prin fistulă pune în evidenţă căile biliare şi eventualii calculi (fig. 15.26).

Colangiografiile transparieto-hepatică, transjugulară sau laparoscopică sînt încărcate de riscuri care limitează utilizarea lor în practica curentă.

Colangiografia endoscopică retrogradă permite o bună opacifiere a hepatocoledocului, cu imagini deosebit de clare. Riscul angiocolitei sau al pancreatitei acute după explorarea transpapilară pare să nu fie semnificativ.

Scintigrama hepatică de eliminare cu techneţiu EHIDA pune în evidenţă căile biliare extrahepatice. Astfel, se poate aprecia calibrul căii biliare principale şi mai ales viteza de eliminare a trasorului prin căile extrahepatice în intestin — expresie a dinamicii fluxului biliar.

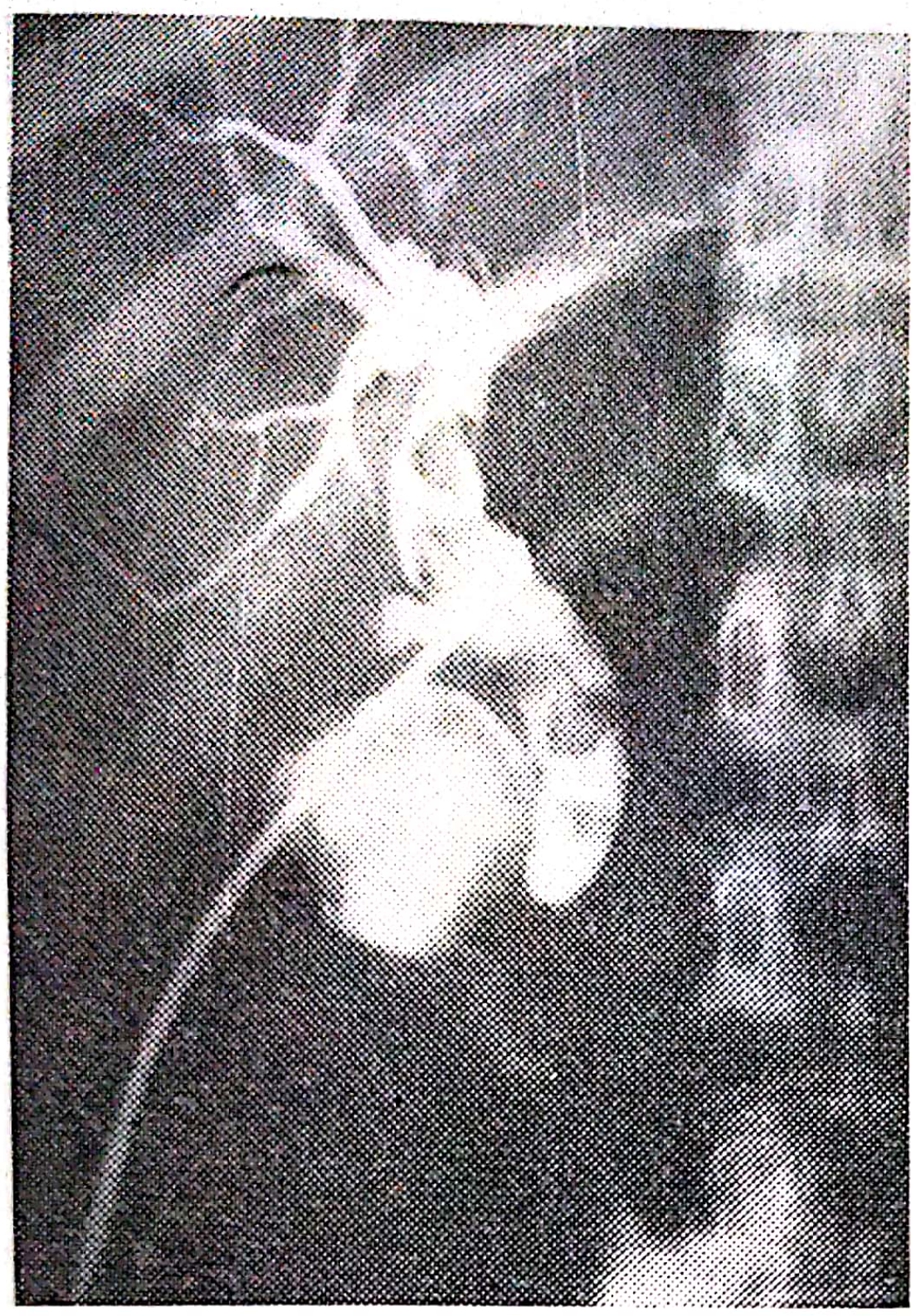

Fig. 15.24

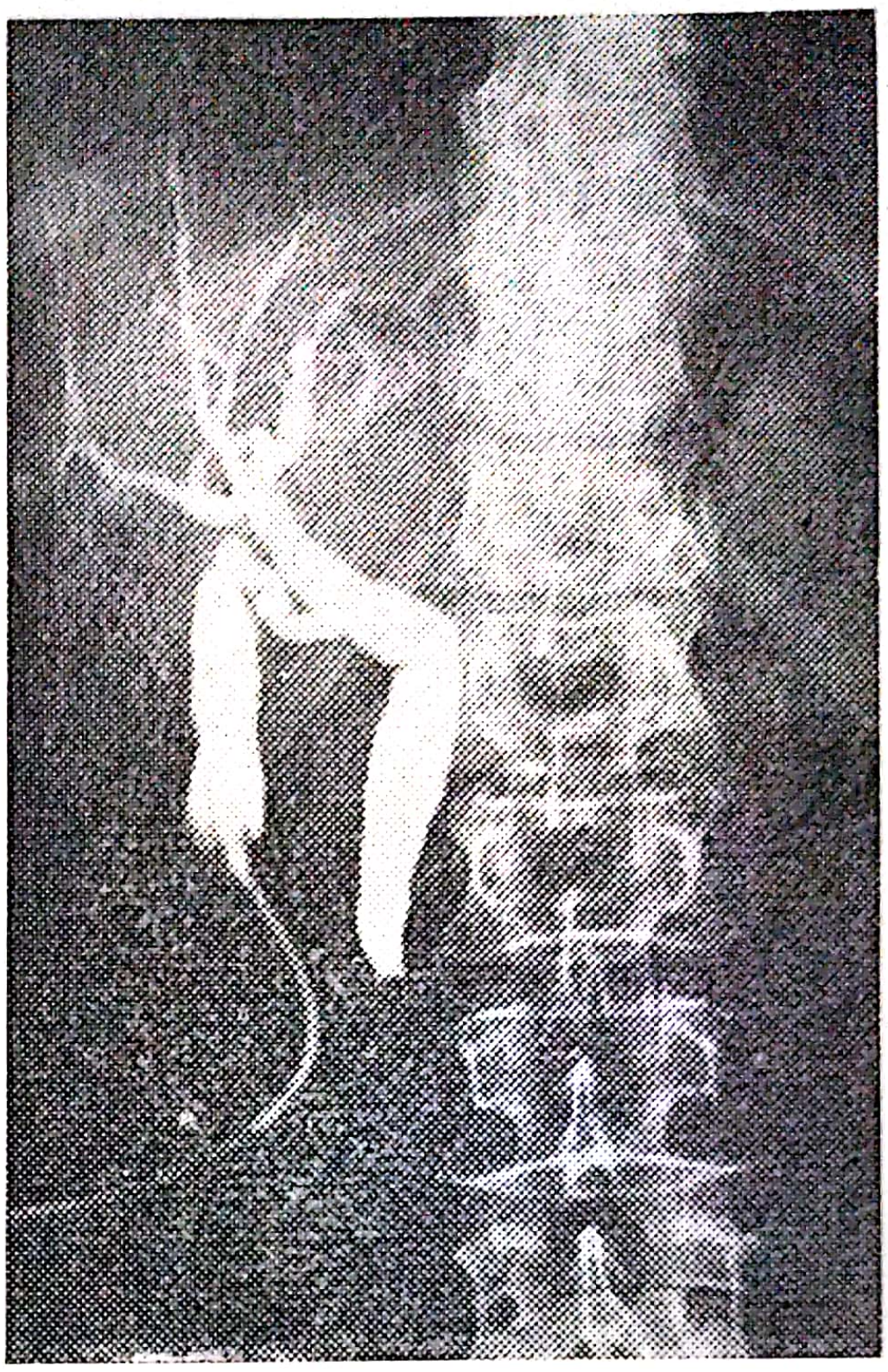

Fig. 15.25

Fig. 15.24 — Colangiografie de control pe tub Kehr. Multiple imagini de calculi în calea biliară principală.

Fig. 15.25 — Colangiografie de control prin sondă de colecistostomie. Imagine de calcul în coledocul terminal.

Fig. 15.26 — Fistulă biliară externă postoperatorie. Fistulografie. Hepatocoledoc dilatat, cu o imagine de calcul voluminos.

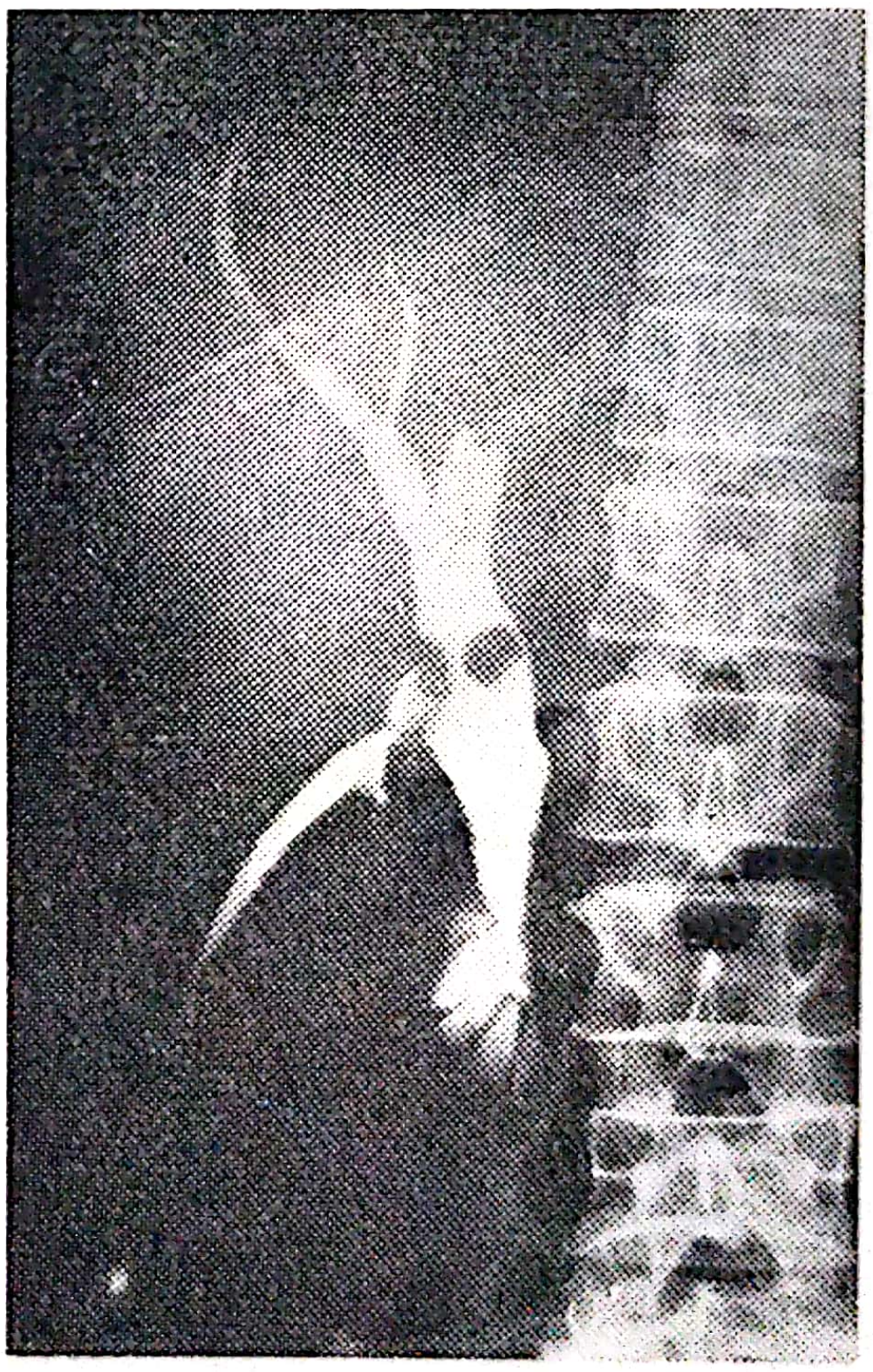

Fig. 15.26

Ecografia oferă uneori relaţii precise cu privire la localizarea, numărul şi dimensiunile calculilor. Caracterul neagresiv al acestei investigaţii justifică utilizarea sa tot mai amplă.

Tubajul duodenal confirmă prezenţa germenilor în bila coledociană la cei cu angiocolită, permiţînd totodată identificarea acestora şi determinarea sensibilităţii la antibiotice. În sedimentul biliar se găsesc numeroase leucocite, celule epiteliale modificate şi uneori prezenţa sărurilor biliare în cantitate mare sau a cristalelor de colesterol.

Testele funcţionale hepatice rămîn nemodificate un timp. Persistenţa icterului şi mai ales a angiocolitei duc la suferinţa parenchimului hepatic cu modificarea corespunzătoare a acestora.

Suferinţa hepatocelulară are ca expresie iniţială creşterea transaminazelor, urmată de modificarea probelor de disproteinemie şi proteinogramei. În etape mai avansate apar scăderea indicelui de protrombină, neinfluenţat de administrarea vitaminei K, şi creşterea procentului de retenţie la testul cu bromsulfaleină.

Bilirubinemia totală creşte predominant pe seama fracţiunii glicuronoconjugate. Fosfataza alcalină şi colesterolul seric pot fi crescute.

Urobilinogenul depăşeşte 40 mg în 24 h, în schimb eliminarea pigmenţilor în fecale diminuă, scăderea stercobilinogenului corespunzînd decolorării materiilor fecale.

Hemograma. În cazurile cu angiocolită numărul de leucocite este crescut, depăşind 30 000 în cazurile severe. Prelungirea stării septice duce la scăderea valorilor hemoglobinei şi hematocritului.

(ix) **Evoluţie-complicaţii.** Evoluţia şi prognosticul litiazei căii biliare principale sînt imprevizibile, avînd în vedere polimorfismul clinic şi evolutiv. Am putea asemui litiaza coledociană cu un vulcan stins, care poate erupe oricînd, sub orice formă.

Litiaza coledociană persistentă timp îndelungat poate induce alterări ale ficatului şi pancreasului iniţial de ordin funcţional, apoi cu caracter organic. La început modificările respective sînt reversibile după rezolvarea litiazei, dar persistenţa obstrucţiei coledociene face ca acestea să se stabilizeze şi eventual să îşi continue evoluţia pe cont propriu.

Factorul de gravitate în evoluţia litiazei coledociene este constituit de angiocolită. Repetarea crizelor angiocolitice, eventual stăpînite un timp prin antibiotice, grăbeşte răsunetul nefavorabil al obstrucţiei coledociene asupra ficatului. Accesele acute de angiocolită pot da complicaţii grave imediate de ordin general: septicemie, septicopioemie, şoc toxico-septic cu colaps ireductibil şi insuficienţă hepatorenală acută, precum şi constituirea de supuraţii la nivelul parenchimului hepatic.

Oddita reprezintă o complicaţie reală numai în măsura în care temporizarea rezolvării litiazei dă posibilitatea transformării fibroase a infiltratului inflamator iniţial, cu constituirea unei oddite scleroase.

Pancreatita acută reprezintă una din complicaţiile cele mai grave. Poate surveni la primul episod de constituire a litiazei coledociene, sau în cursul evoluţiei sale ulterioare. Calculii de mici dimensiuni inclavaţi în papilă, cu obstrucţia consecutivă a canalului Wirsung, reprezintă cauza cea mai frecventă a pancreatitei acute de origine biliară.

În concluzie, principalele complicații evolutive ale litiazei coledociene sînt: oddita scleroasă, pancreatita cronică, pancreatita acută, ciroza hepatică și angiocolita supraacută cu consecințele ei.

(x) **Diagnosticul** litiazei coledociene rezultă din însumarea unor elemente anamnestice, clinice și paraclinice care pledează pentru obstrucția litiazică a căii biliare principale, completate în final de explorarea intraoperatorie.

Dintre elementele anamnestice sînt de reținut sindromul dispeptic biliar și mai ales colicile veziculare și episoadele de colecistită acută — în special cînd acestea se înscriu pe o perioadă îndelungată de timp.

Modificarea localizării și intensității durerilor precum și adăugarea semnelor de obstrucție coledociană — retenție biliară și angiocolită — semnează trecerea calculilor veziculari în calea biliară principală.

Diagnosticul diferențial se desfășoară pe două planuri succesive: analiza celor trei simptome principale ale sindromului coledocian și apoi a cauzelor susceptibile de a determina obstrucția incompletă a căii biliare principale.

În prima etapă a diagnosticului trebuie delimitate caracterele durerii, icterului și angiocolitei.

Durerea coledociană poate fi asemănătoare uneori cu colicile veziculare. Alteori se confundă cu dureri de origine gastroduodenală provocate de ulcer sau cu dureri pancreatice în pancreatita cronică sau în cea acută edematoasă. Afecțiunile colonice de tip funcțional — colită — sau chiar leziunile obstructive cu sindrom subocluziv pot da și ele dureri în cadranul abdominal superior drept. În fine, colica renală dreaptă pretează la confuzii mai ales cînd obstrucția este înaltă și se asociază cu infecție urinară.

Icterul impune delimitarea sa ca icter mecanic în raport cu alte forme de icter — prehepatic, sau de cauză hepatocelulară. În cadrul icterului mecanic este importantă diferențierea etiologiei neoplazice (evoluție progresivă, răsunet general sever) de etiologia benignă, cel mai frecvent litiazică: evoluție îndelungată, ondulantă și stare generală bună.

Febra și frisoanele, fiind manifestări de ordin general ale infecției biliare, pot preta la un diagnostic diferențial amplu. Asocierea celorlalte elemente ale sindromului coledocian confirmă ipoteza angiocolitei, totuși rămîn de luat în discuție și alte cauze de febră, eventual concomitente. Dintre acestea pe primul plan se situează infecția urinară, ale cărei crize febrile pot simula o angiocolită cu forma pseudopalustră.

În cea de a doua etapă a diagnosticului diferențial trebuie discutate cauzele obstrucției incomplete a coledocului, conturate ca o concluzie a analizei celor trei simptome principale. Deși frecvența maximă aparține litiazei și alte afecțiuni pot avea manifestări clinice asemănătoare pînă la un punct.

Putem întîlni pusee evolutive icterice în hepatita virală forma angiocolitică sau în icterul prin colestază intrahepatică. Diagnosticul este clarificat prin antecedentele de hepatită virală acută și tabloul biologic în care domină de la început semnele sindromului de citoliză hepatică și creșterea preponderentă a bilirubinei indirecte.

Chistul hidatic hepatic fisurat sau deschis în căile biliare include în tabloul clinic semnele participării coledociene, pretînd la confuzia cu litiaza căii biliare principale. În această situație vom întîlni însă unele aspecte caracteristice: semnele clinice ale alergiei hidatice și reacțiile biologice specifice.

Existența unei intervenții biliare în antecedente aduce în discuție pe lîngă litiaza restantă și litiaza autohtonă, formată în condițiile stazei de diverse cauze. Printre acestea, cele mai frecvente sînt stenoza traumatică postoperatorie și nefuncționalitatea unei anastomoze biliodigestive. În ambele situații angiocolita și icterul pot fi de multe ori consecința directă a stazei biliare, în absența litiazei secundare.

Raționamentul diagnostic trebuie să mai țină cont de faptul că în evoluția îndelungată a unei litiaze veziculare sau coledociene se pot adăuga și alți factori de jenă în fluxul biliar, oddita, pancreatita cronică, afecțiuni care pot continua să evolueze pe cont propriu după rezolvarea litiazei. Diferențierea de litiaza căii biliare principale se realizează prin explorarea radiologică a acesteia.

Dintre icterele de etiologie neoplazică se pretează confuziei cu litiaza coledociană ampulomul vaterian, datorită caracterului ondulant al icterului. Anemia și semnele generale neoplazice clarifică diagnosticul.

În litiaza coledociană cu obstrucție completă și icter progresiv, în absența semnului Courvoisier-Terrier, diferențierea față de un neoplasm de cap de pancreas nu poate fi făcută decît intraoperator.

În anumite situații nu se poate realiza un diagnostic complet preoperator, neputîndu-se preciza apartenența etiologică a icterului. Acest fapt se datorează posibilității existenței unor concomitențe patologice. Astfel, la un bolnav cu litiază veziculară sau coledociană poate evolua un neoplasm pancreatic sau de căi biliare, oddită scleroasă, pancreatită, hepatită cronică etc.

(xi) **Tratament.** Frecvența și gravitatea complicațiilor litiazei coledociene impun rezolvarea acesteia cît mai curînd după stabilirea diagnosticului. Litiaza coledociană descoperită în cursul unei intervenții pentru litiază veziculară va fi tratată odată cu aceasta.

În cazurile cu evoluție acută, cu angiocolită severă, intervenția are caracter de urgență. Obiectivul ei este de a drena la exterior calea biliară principală pentru stăpînirea infecției.

În formele evolutive obișnuite, cu crize coledociene, survenind la intervale neregulate, fără răsunet general semnificativ este justificată temporizarea pînă la completarea investigațiilor și compensarea unor eventuale tare asociate.

Indicația operatorie poate fi considerată discutabilă sau abandonată numai la bolnavii foarte vîrstnici, cu tare majore și cu crize coledociene rare, bine tolerate.

Orice intervenție adresată litiazei coledociene își propune ca obiective: evacuarea completă a calculilor, dobîndirea certitudinii că nu există un obstacol în calea fluxului biliar și stăpînirea infecției. Realizarea acestor obiective este condiționată de o bună explorare intraoperatorie. Examenul vizual și palpator al căii biliare principale este deseori îngreuiat de periviscerita subhepatică și de remanierile fibroase ale pediculului hepatic, secundare repetatelor pusee inflamatorii, sau unor intervenții anterioare.

Metoda de explorare, cea mai utilă o constituie colangiografia intraoperatorie. Efectuată, în raport cu condițiile intervenției, transcistic, prin puncție directă a hepatocoledocului, sau transhepatic, colangiografia trebuie să respecte cîteva reguli pentru a obține imagini de bună calitate. Astfel, este bine să evacuăm o cantitate de bilă înainte de a introduce substanța de contrast. Aceasta nu trebuie să fie prea concentrată pentru a nu masca imaginea unor calculi de mici dimensiuni. Introducerea gradată a substanţei şi efectuarea unor clişee seriate, sau urmărirea progresiunii substanţei printr-o instalaţie dotată cu televizor, permit atît aprecierea numărului şi dimensiunilor calculilor, cît şi a pasajului transpapilar şi a dinamicii coledociene. Radiomanometria biliară nu s-a impus ca metodă de rutină în explorarea intraoperatorie a căii biliare principale.

După abordul direct şi deschiderea hepatocoledocului, explorarea instrumentală cu pensa de calculi şi cu béniqué-uri va permite definitivarea diagnosticului, evacuarea calculilor, precum şi aprecierea permeabilităţii şi supleţei papilei. La sfîrşitul operaţiei reexplorarea instrumentală, eventual coledocoscopia, dar mai ales colangiografia, sînt necesare pentru controlul vacuităţii căii biliare principale.

Modalităţile de rezolvare a coledocotomiei în final sînt: drenajul extern de tip Kehr — necesar mai ales în angiocolitele severe dar condiţionat de siguranţa evacuării calculilor şi de libertatea fluxului biliar; sau derivaţia biliodigestivă — cel mai des de tip coledocoduodenal sau coledocojejunal. Derivaţia îşi găseşte indicaţia mai ales la vîrstnici, care suportă greu pierderile biliare inerente în primele zile după un drenaj extern, sau atunci cînd nu avem certitudinea vacuităţii coledocului şi a unui flux biliar nestînjenit.

Sfincterotomia oddiană are indicaţii limitate la calculii inclavaţi în papilă.

Indiferent de experienţa echipei operatorii şi de posibilităţile de explorare exhaustivă intraoperatorie, chirurgia litiazei coledociene rămîne încărcată, chiar şi „în cele mai bune mîini", de riscul litiazei restante postoperatorii.

BIBLIOGRAFIE SELECTIVĂ

BURLUI D. *şi colab.* — Reintervenţiile în litiaza biliară restantă, *Chirurgia*, 1970, *19*, 337.

BURLUI D., BRĂTUCU E., BOBOCESCU E. — Chirurgia leziunilor operatorii ale căii biliare principale, *Chirurgia*, 1982, *31*, 21.

CAROLI J. — Les ictères par rétention, Masson, Paris, 1956.

FIRICĂ TH., GRĂDINARU V. — Litiaza recidivată a căilor biliare extrahepatice, *Chirurgia*, 1970, *19*, 673.

GRĂDINARU V., ŞEICARU T., RĂDULESCU M. — Fistulele colecistocoledociene litiazice. Particularităţi de diagnostic şi de terapeutică chirurgicală, *Chirurgia*, 1981, *30*, 375.

JUVARA I. *şi colab.* — Corelaţii anatomoclinice în litiaza coledocului, *Chirurgia*, 1967, *16*, 393.

JUVARA I., RĂDULESCU D., RADU C. — Litiaza postoperatorie a căii biliare principale, *Chirurgia*, 1969, *18*, 1057.

JUVARA I., RĂDULESCU D., PRIŞCU AL. — Boala hepatobiliară postoperatorie, Edit. Medicală, Bucureşti, 1972.

MAINGOT R. — Abdominal operations, ed. 7-a, Appl. Century-Crofts, New York, 1980.

OANCEA T. *şi colab.* — Fistule biliare interne de etiologie litiazică, *Chirurgia*, 1981, *30*, 295.

STĂNCESCU M., POPA GH., APRIOTESEI C. — Reintervenţii pe căile biliare extrahepatice după abordul coledocului sau drenajul său indirect, *Chirurgia*, 1981, *30*, 411.

ŞEICARU T., GRĂDINARU V. — Particularităţi de diagnostic şi tratament chirurgical în litiaza coledocului terminal, *Chirurgia*, 1982, *31*, 195.

15.3 LITIAZA INTRAHEPATICĂ

I. JUVARA — C. RADU

- Clasificarea — 920
- Patogenia și anatomia patologică — 921
- Simptomatologia — 923
- Diagnosticul — 923
- Diagnosticul diferențial — 928
- Tratamentul — 928

Bibliografie selectivă — 929

Prezența de calculi macroscopici (cu diametrul peste 1 mm) în canalele biliare situate între convergența celor două hepatice și capsula Glisson, definește litiaza intrahepatică (LIH); sînt excluse calcificările intraparenchimatoase de etiologie diversă.

Limitele între LIH și cea extrahepatică sînt greu de precizat, din cauza faptului că o litiază născută intrahepatic (autohtonă) poate migra către căile biliare externe și invers, cea extrahepatică (de CBP) poate, prin „acumulare“ sau „reflux“, să invadeze teritoriul biliar intrahepatic.

Socotită ca o formă foarte rară pînă la apariția colangiografiei și a coledocoscopiei intraoperatorii, frecvența ei a crescut mult, rămînînd azi în limite destul de largi, cuprinse între 1—18%. Aceste variații sînt legate, pe de o parte, de metodele de explorare utilizate, iar pe de alta de incidența geografică a parazitozelor biliohepatice (Extremul Orient).

Raportul între litiaza biliară comună și cea intrahepatică nu depășește 1%, cel puțin pentru țara noastră. Incidența după sex, nu este semnificativă. Vîrsta sub 45 de ani este mai rar afectată, cu excepția unor forme clinice deosebite cum ar fi LIH din cadrul ectaziilor congenitale (maladia Caroli) sau LIH secundară parazitozelor biliare.

(i) **Clasificarea** LIH este polimorfă, după cum criteriile utilizate se referă la regiunea unde s-a localizat, la nivelul și natura obstacolului, la cauza care a produs-o sau chiar la numărul și natura calculilor.

Împărțirea în LIH „primitivă“ și „secundară“ este incompletă fiindcă pretează la numeroase confuzii; astfel, se poate vorbi de o litiază „primitivă“ sau „secundară“ și în sens patogen topografic, după cum însăși localizarea ei intrahepatică a fost primitivă sau secundară. „Primitivă etiopatogenic“ este numai litiaza intrahepatică formată fără o cauză aparentă; din acest punct de vedere „secundară“ este litiaza dezvoltată ca urmare a existenței unei cauze (indiferent care ar fi ea). Astăzi, sînt autori care socotesc că toată litiaza intrahepatică este secundară unei cauze, mai mult sau mai puțin evidentă.

În 1964 Caroli clasifica LIH în:

- *primitivă* (cuprinzînd litiaza metabolică fără o cauză aparentă)
- *secundară* (apărută ca urmare a unor cauze anatomice)
- *asociată* (înglobînd toate formele de litiază intrahepatică asociată cu litiaza extrahepatică). Clasificarea nu cuprinde însă litiaza secundară altor factori decît cei anatomici, cum ar fi cei infecțioși, parazitari, tumorali etc.

Colin și Vayre cu ocazia raportului la Congresul Francez de chirurgie din 1979 împart litiaza intrahepatică doar în două mari categorii:

a) *LIH autohtonă*, în care grupează atît litiaza născucă primitiv intrahepatic cît și pe cea secundară unui obstacol spontan sau dobîndit, intra sau extrahepatic; ei cuprind tot în această categorie și litiaza din cadrul maladiei Caroli precum și pe cea născută fără un obstacol recunoscut.

b) *LIH de însoțire*, în care cuprind toate formele de LIH ce coexistă cu cea extrahepatică.

Cea mai potrivită clasificare ni se pare a școlii românești, care împarte LIH în trei categorii:

- *primitivă, autohtonă sau metabolică*, cuprinzînd litiaza intrahepatică fără o cauză evidentă;
- *secundară* unei cauze (indiferent de natura ei mecanică, anatomică, infecțioasă, parazitară, tumorală etc.);
- *asociată* unei forme de litiază extrahepatică.

(ii) **Patogenia și anatomia patologică.** Mecanismele de producere a LIH nu diferă fundamental de cele ale litiazei biliare extrahepatice. Litogeneza și în cadrul acestei forme (intrahepatice) este guvernată de aceleași mecanisme generale care au la bază modificări fizice sau chimice ale compoziției biliare, fie tulburări metabolice generale, fie existența unor centrii de condensare infecțioși sau parazitari, fie a unor factori mecanici sau anatomici locali.

Caracterele generale ale calculilor din LIH (număr, dimensiune, consistență, culoare sau chiar compoziție chimică) nu diferă nici ele prea mult de cele ale litiazei comune, putîndu-se descrie și aici calculi micști, pigmentari sau mai rar colesterinici puri.

În apariția litiazei pigmentare intrahepatice, un rol esențial îl joacă acumularea de bilirubină neconjugată care, fiind insolubilă, se leagă cu sărurile de calciu din compoziția bilei și precipită.

Pentru celelalte tipuri de litiază, staza cu sau fără infecție, constituie punctul de plecare al mecanismului litoformator, fiind totdeauna în relație directă cu natura obstacolului, sau a modificărilor anatomice, indiferent dacă acestea sînt primitive sau secundare, congenitale sau cîștigate.

La rîndul ei, staza biliară poate fi consecința unor stenoze congenitale (diafragme fibroase) sau, cel mai ades dobîndite în urma unor traumatisme sau intervenții chirurgicale. Alteori, obstrucția poate să fie realizată prin compresie extrinsecă (chist hidatic, abces, tumori benigne sau chiar maligne).

Staza biliară poate să fie de asemeni și consecința unei dispoziții anatomice a arborelui biliar, așa cum se întîmplă cu canalul hepatic stîng, care face cu CBP un unghi ce poate să ajungă pînă la 90°, lucru care explică incidența mult mai mare a LIH în teritoriul hepatic stîng (fig. 15.27, 15.28).

Apariția litiazei biliare după anastomozele bilio-digestive este legată aproape întotdeauna de stenozarea lor în timp, precum și de amploarea și durata refluxului digestiv (elemente, la rîndul lor strîns legate de tipul de derivație bilio-digestivă și condițiile în care a fost executată).

O categorie puțin aparte o reprezintă LIH secundară dilatațiilor congenitale ale căilor biliare intrahepatice, boală descrisă pentru prima dată de Caroli în 1958 și care are la bază modificări disembrioplazice primitive, congenitale, de tip ectazic ale căilor biliare intrahepatice.

Aceste dilatații pot fi moderate (cel mai ades) sau foarte mari, gigantice, cînd ocupă de regulă segmentul I. Topografic, leziunile pot fi difuze sau limitate la un lob, fiind descrise și ectazii care ating și zone mai mici.

Din punctul de vedere microscopic, în formele pure ale bolii existența calculilor adaugă tabloului histologic cunoscut, prezența de eroziuni cu țesut de granulație secundar, la nivelul peretelui biliar ectaziat.

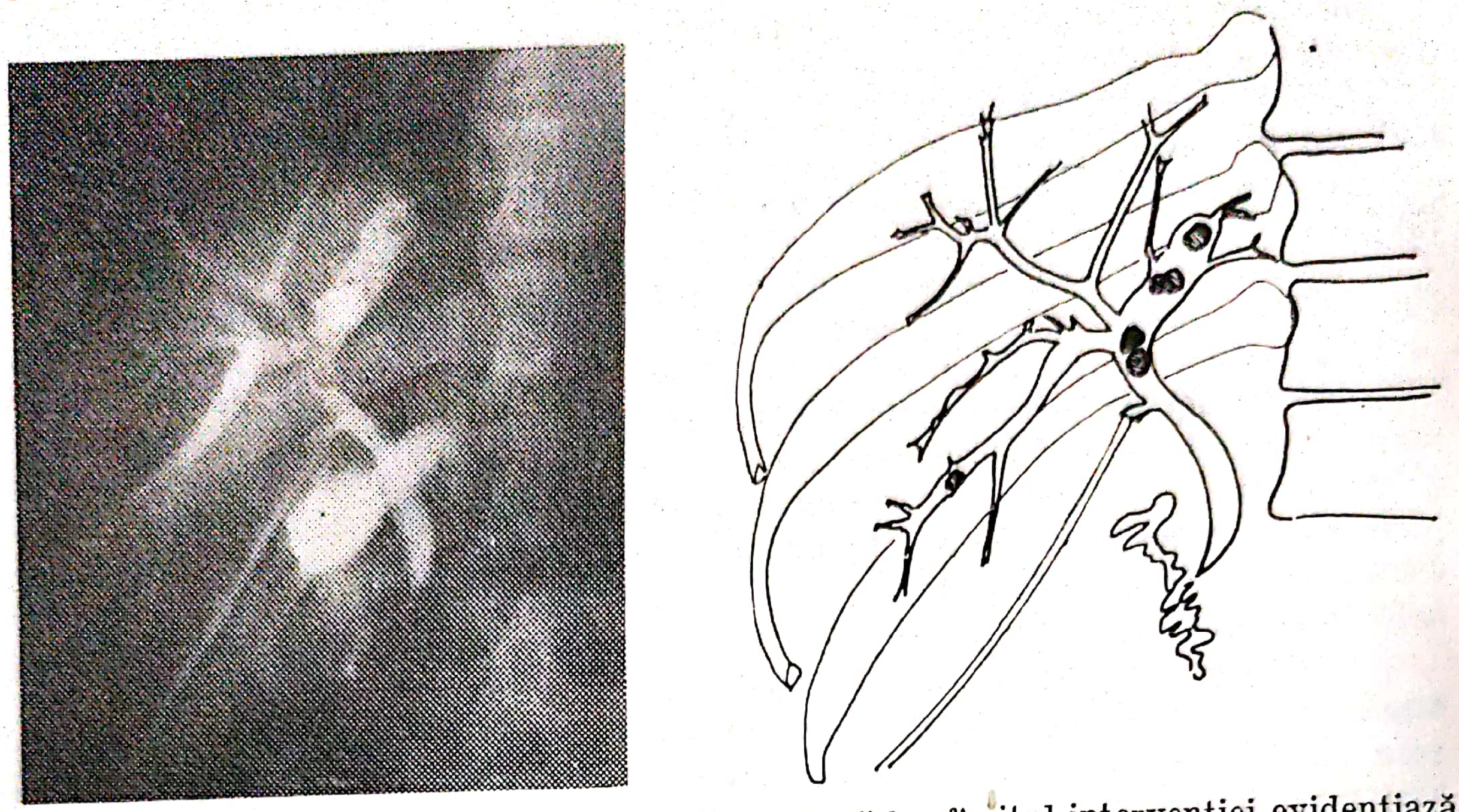

Fig. 15.27 — Colangiografia transcistică „de control“ la sfîrșitul intervenției evidențiază litiaza intrahepatică a canalului stîng în prezența unui coledoc subțire.

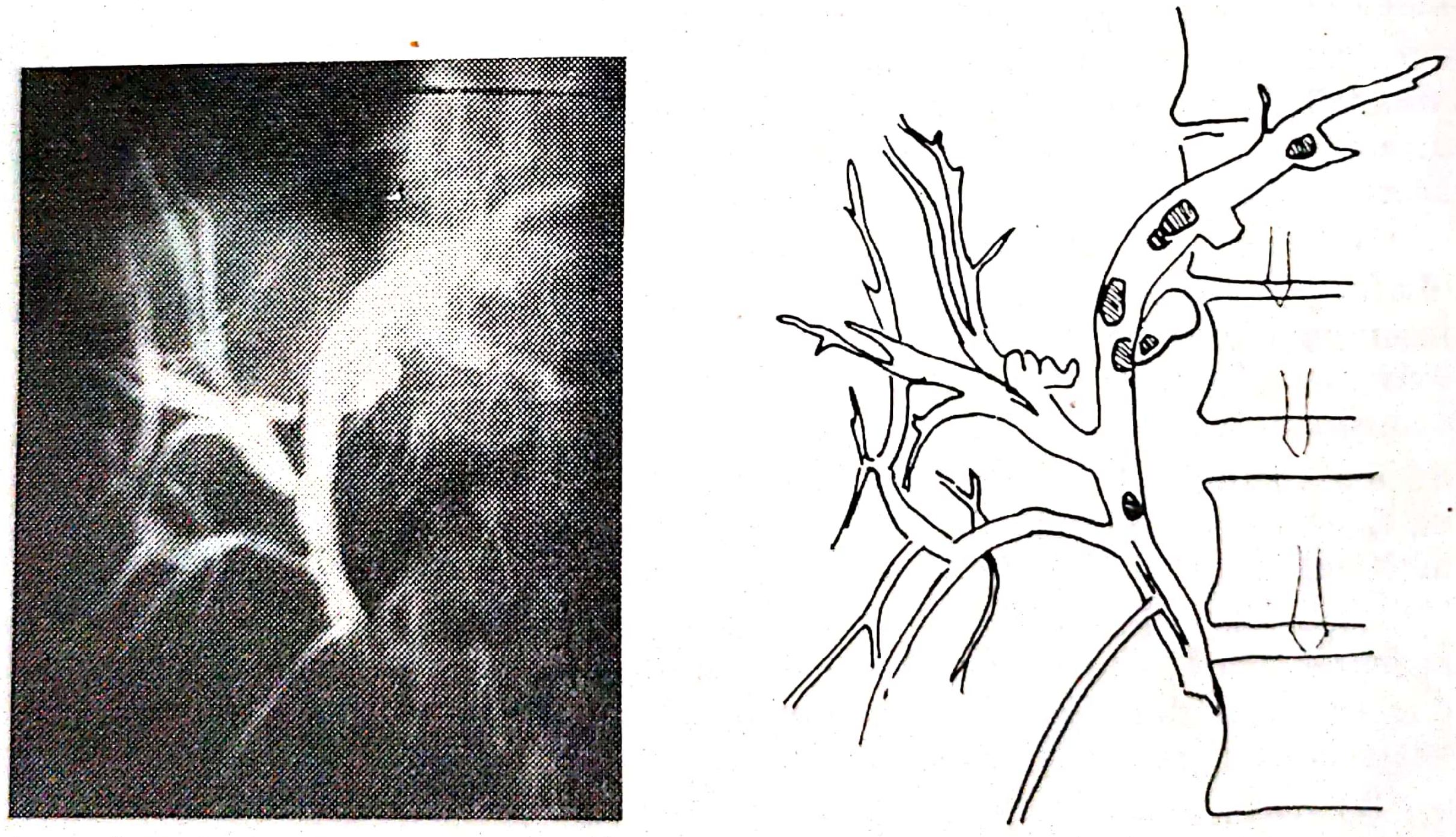

Fig. 15.28 — Colangiografie de control la sfîrșitul intervenției, pe tub Kehr, revelînd litiaza intrahepatică (canal stîng) și litiază a CB externe.

În formele asociate (fibro-adenomatoase) tabloul histologic este conturat de formarea unor mici și numeroase canale biliare de tip angiomatos în spațiile portale, concomitent cu fibroza extensivă cirogenă.

În general, modificările histologice ale ficatului și căilor biliare, produse în cursul litiazei intrahepatice, sînt minime la început și din acest motiv greu sesizabile. În perioada de „stare“ canalele biliare, conținînd calculi, apar dilatate neregulat, prezentînd stenoze etajate, suprapuse, conferind un aspect moniliform.

Bakaloudis semnalează încă de la început constituirea unor microabcese „in situ“ a căror evoluție ulterioară poată să meargă către scleroza parietală a canalului biliar, cuprinzînd uneori și vasele însoțitoare și dînd astfel naștere unor leziuni tipice de endoflebită sau chiar de endarterită.

În condițiile instalării suprainfecției apar repede fenomene de colangeită cu sau fără pericolangeită, a cărei tendință extensivă conduce la constituirea abceselor multiple.

Parenchimul hepatic din teritoriul interesat prezintă inițial modificări tipice de stază biliară, evoluția ulterioară făcîndu-se fie către ciroza colestatică, fie către atrofie cu abcese multiple, din care unele fistulizează în pleură sau în bronhii.

(iii) **Simptomatologia.** Suferința clinică nu este în nici un fel caracteristică, LIH îmbrăcînd mai totdeauna tabloul unei suferințe hepato-biliare. Cel mai frecvent tablou clinic este dominat de *durere*, care apare sub forma clasică de colică hepatică putînd însă avea și un caracter continuu, situație în care intensitatea durerii este mai mică.

Cînd este colicativă, durerea are semnificația migrării calculilor prin CBP; este demonstrativ în acest sens cazul comunicat de I. Juvara (1981) al unui bolnav cu LIH autohtonă pură care prezenta colici numai în timpul migrării calculilor prin CBP.

Apariția sau supraadăugarea infecției are drept corespondent clinic *febra*. Ea poate să fie izolată sau însoțită de frisoane; poate de asemeni, să fie de scurtă durată sau dimpotrivă să acopere perioade mai lungi de timp, avînd în acest caz un caracter ondulant, sau îmbrăcînd cîteodată forma „pseudopalustră“.

Icterul, foarte inconstant ca frecvență, este mai întotdeauna de tip obstructiv, apariția lui fiind justificată de migrarea LIH în CBP sau de obstrucția convergenței biliare. Mai rar, prezenta icterului este secundară existenței unui sindrom de hemoliză de origine infecțioasă.

În unele cazuri de LIH simptomatologia este de o intensitate și gravitate extremă, cu consecințe vitale imediate majore (așa cum se întîlnește în angiocolita ictero-uremigenă), situație în care numai intervenția chirurgicală efectuată „la timp“ pentru dezobstrucție biliară poate salva bolnavul.

(iv) **Diagnosticul.** Alături de lipsa unor semne clinice edificatorii, ineficiența explorărilor paraclinice face deprimantă orice tentativă de diagnostic.

Apariția în ultima vreme a tomodensimetriei computerizate a redus mult imposibilitatea disperantă a unui diagnostic preoperator.

Totuși, explorările radiologice clasice în ansamblu pot contribui, într-o oarecare măsură, la conturarea unui diagnostic prezumtiv preoperator. Astfel, *radiografia simplă de hipocondru drept*, poate ridica suspiciunea unei LIH în cel puțin două circumstanțe: fie evidențiind prezența unei litiaze extrahepatice (știut fiind ca asociația cu LIH este relativ frecventă) fie revelînd existența unei pneumobilii sau chiar a unui abces piogazos.

Colangiografia standard, cu sau fără tomografie, cu sau fără probă farmacodinamică sau întărită prin perfuzie, nu aduce mai multe beneficii, cu atît mai mult cu cît prezenţa icterului o face impracticabilă la o rată importantă din bolnavi.

Explorarea radioizotopică nu poate preciza decît cel mult existenţa unor lacune, sau a unor zone cu scintilaţie redusă, expresie fie a ectaziilor biliare, fie, cel mai frecvent, a alterării parenchimului, secundar existenţei şi evoluţiei unei LIH.

Arteriografia selectivă, destul de rar practicată la noi, nu-şi justifică indicaţia decît pentru a preciza morfologia, funcţia şi vascularizaţia arterială a ficatului, în vederea unei eventuale hepatectomii.

Tomodensimetria sau *ecotomografia computerizată*, lipsite de riscurile majore ale explorărilor anterioare, sînt în măsură să precizeze diagnosticul într-o proporţie ce nu depăşeşte unul din doi bolnavi (Leopold-Sakoloff); oferă totodată date importante privind localizarea şi morfologia parenchimului hepatic sau ale căilor biliare.

Explorările biologice generale pot evidenţia cel mult răsunetul asupra parenchimului hepatic şi nu pot aduce elemente proprii pentru diagnosticul LIH. Trebuie exceptate explorările parazitologice pentru depistarea distomatozelor sau a ascaridiozelor a căror valoare etiologică este de necontestat în litiaza Extremului Orient.

— *Intraoperator*, diagnosticul devine mult mai uşor de precizat. Explorarea atentă, vizual şi palpator, a ficatului şi a căilor biliare extrahepatice pot aduce date deosebit de preţioase pentru diagnosticul LIH (modificări secundare ale parenchimului; senzaţia de „pungă cu alune“ la palpeul bimanual; depistarea împietruirilor confluentului hepatic sau a calcului „de cap“ descris de Dan Gerota etc.).

— Importanţa cea mai mare în diagnosticul intraoperator al LIH revine *colangiografiei* făcută cu o tehnică puţin deosebită (presiune mai mare şi clişee numeroase) astfel încît să poată vizualiza întreg arborele biliar intrahepatic, condiţie fără de care precizia diagnosticului scade cu 15—30 procente (fig. 15.29, 15.30, 15.31, 15.32).

Cele mai multe eşecuri ale colangiografiei intraoperatorii sînt legate de nerespectarea acestor condiţii. Făcută în condiţii optime, colangiografia intraoperatorie precizează de cele mai multe ori existenţa şi chiar caracterul calculilor (primitivi sau secundari) precum şi starea căilor biliare intrahepatice (ectazii, stenoze etc.).

În ceea ce priveşte numărul calculilor este iluzoriu să ne închipuim că în cazurile de împietruire, colangiografia poate evidenţia cu precizie toţi calculii. Suprapunerea calculilor, inundarea cu substanţă de contrast, stopul substanţei la nivelul unui calcul ce obturează canalul biliar respectiv sînt cîteva din elementele ce conturează limitele inevitabile ale metodei. În unele cazuri (stenoze biliare înalte) este necesară efectuarea concomitent şi a unei colangiografii transhepatice, sau cu ajutorul unui cateter trecut deasupra stenozei, pentru a putea evidenţia starea căilor biliare supraiacente, precum şi existenţa sau nu a calculilor. Atunci cînd stenoza este subhilară, colangiografia prin puncţie deasupra stenozei oferă posibilitatea diagnosticului (fig. 15.33).

În afara imaginilor caracteristice LIH, colangiografia mai oferă uneori şi date indirecte a căror semnificaţie însă poate să fie existenţa unei litiaze intrahepatice (ectazii sau amputaţia unor canale biliare; stopul substanţei de contrast cu „menisc convex“ etc.) (fig.15.34).

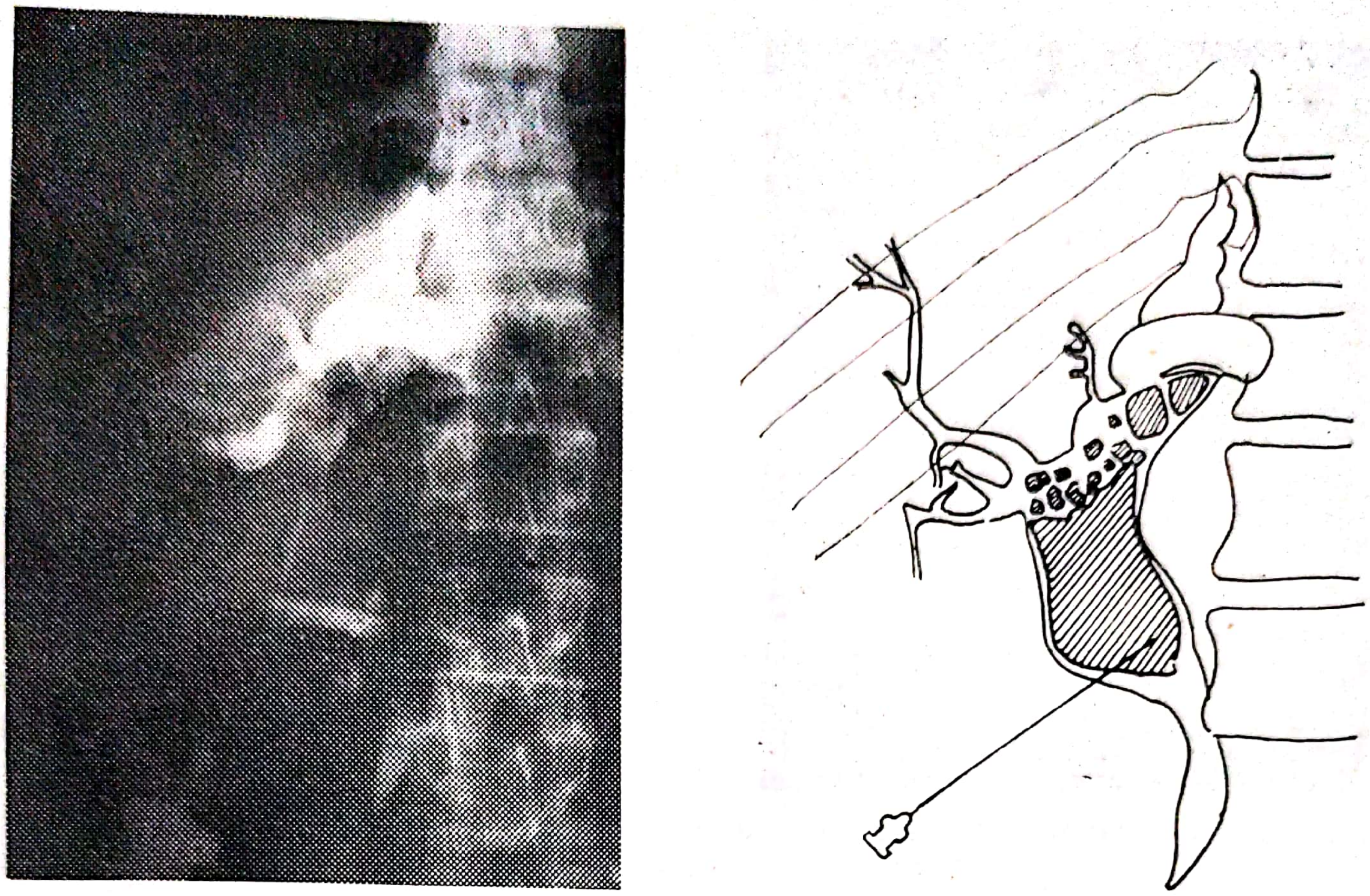

Fig. 15.29 — Colangiografie prin puncție a CBP, evidențiind calculul „de cap“ și litiaza intrahepatică.

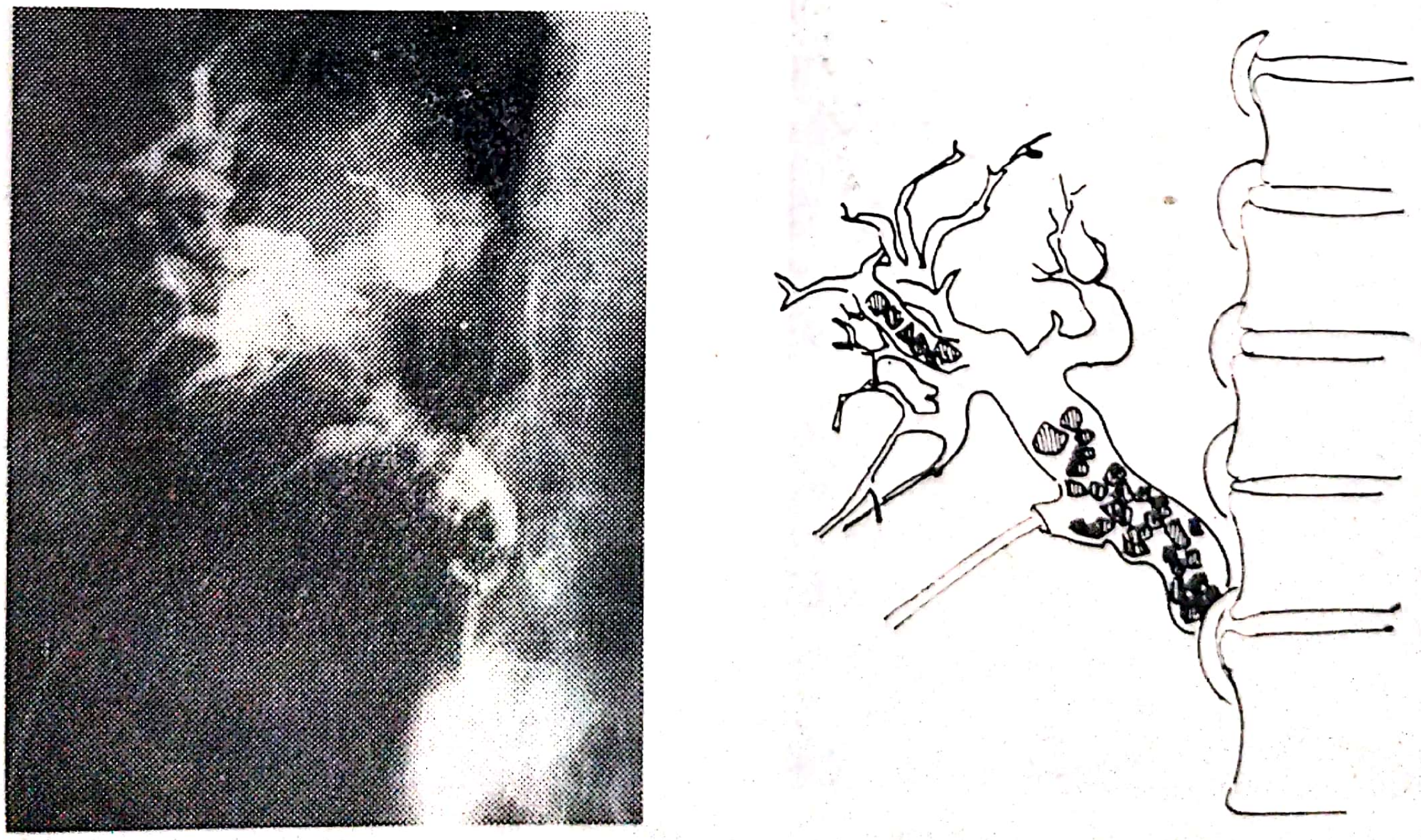

Fig. 15.30 — Colangiografie transcistică, evidențiind litiază multiplă intra și extrahepatică.

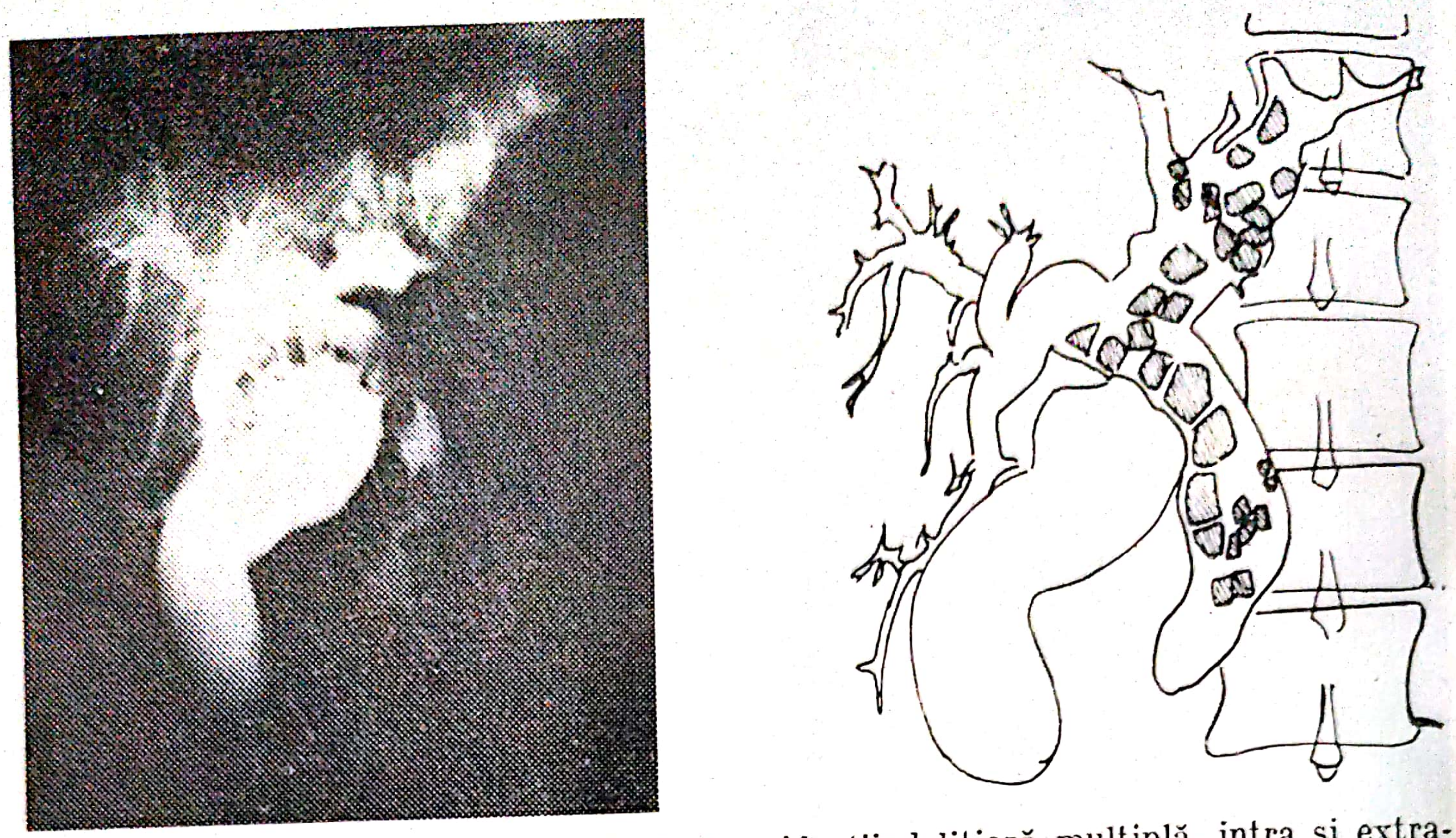

Fig. 15.31 — Colangiografie transveziculară, evidenţiind litiază multiplă, intra şi extrahepatică.

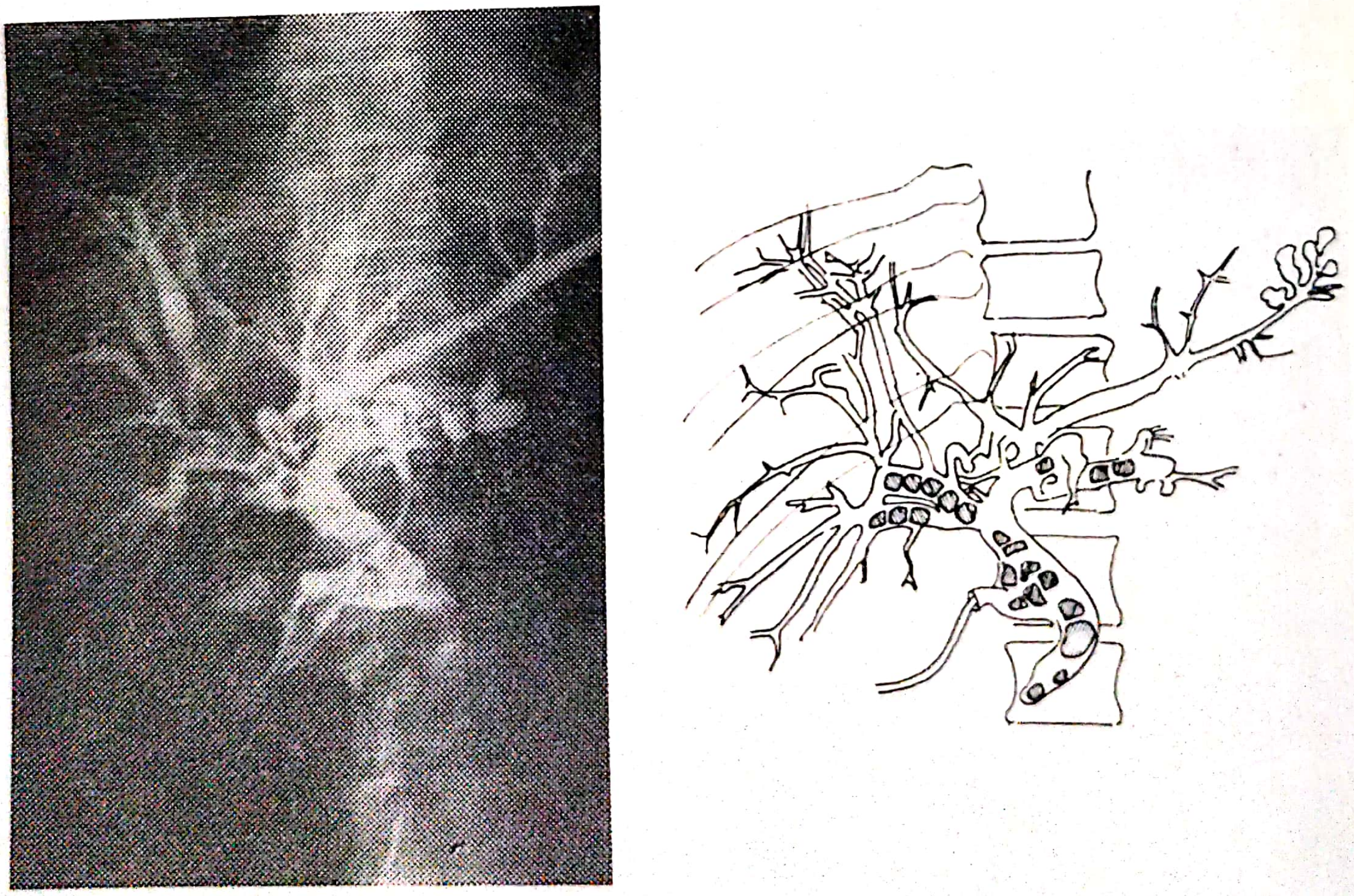

Fig. 15.32 — Colangiografie transcistică, evidenţiind numeroşi calculi, intra şi extrahepatici.

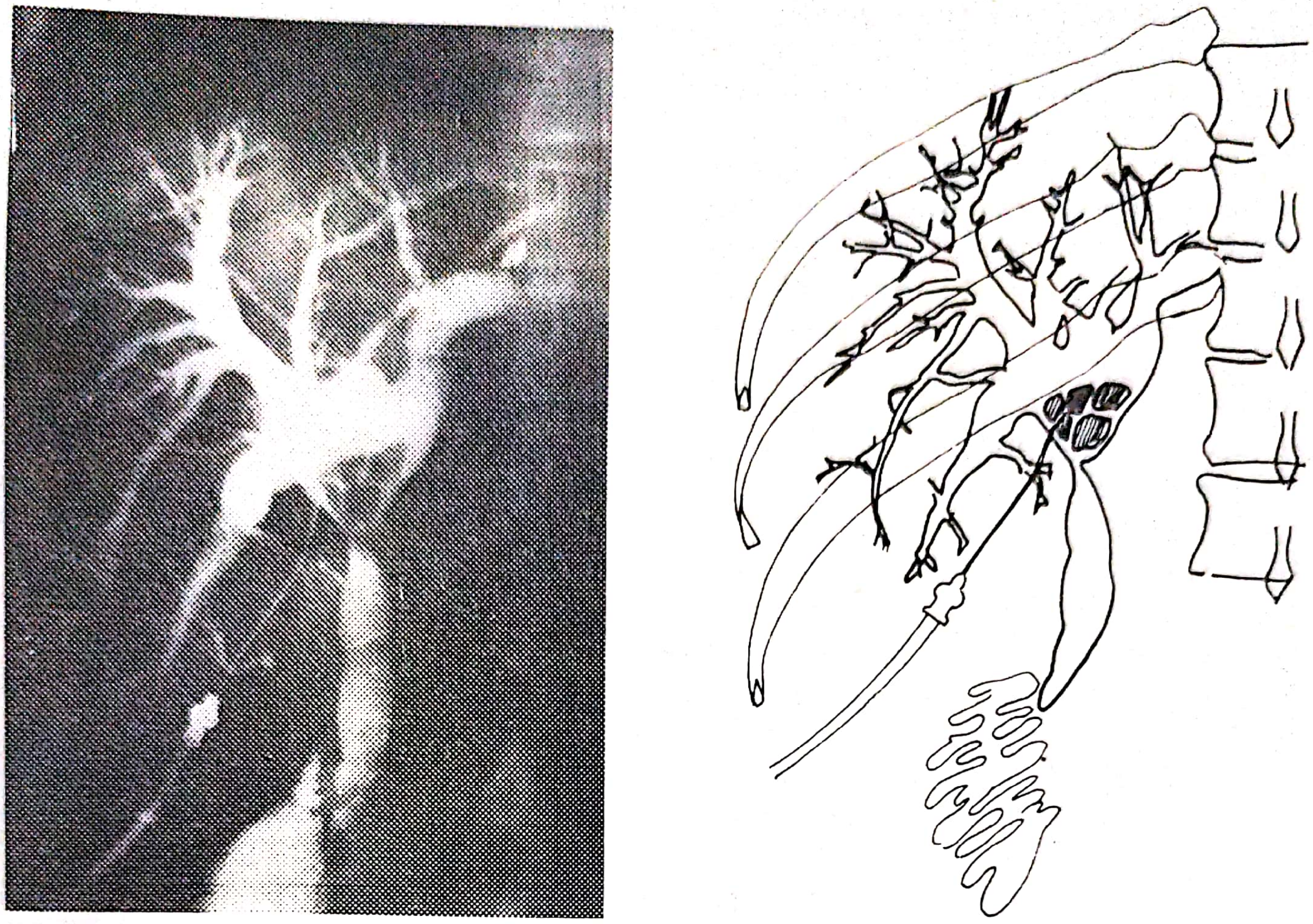

Fig. 15.33 — Colangiografie prin puncție suprastenotică — cu evidențierea calculilor.

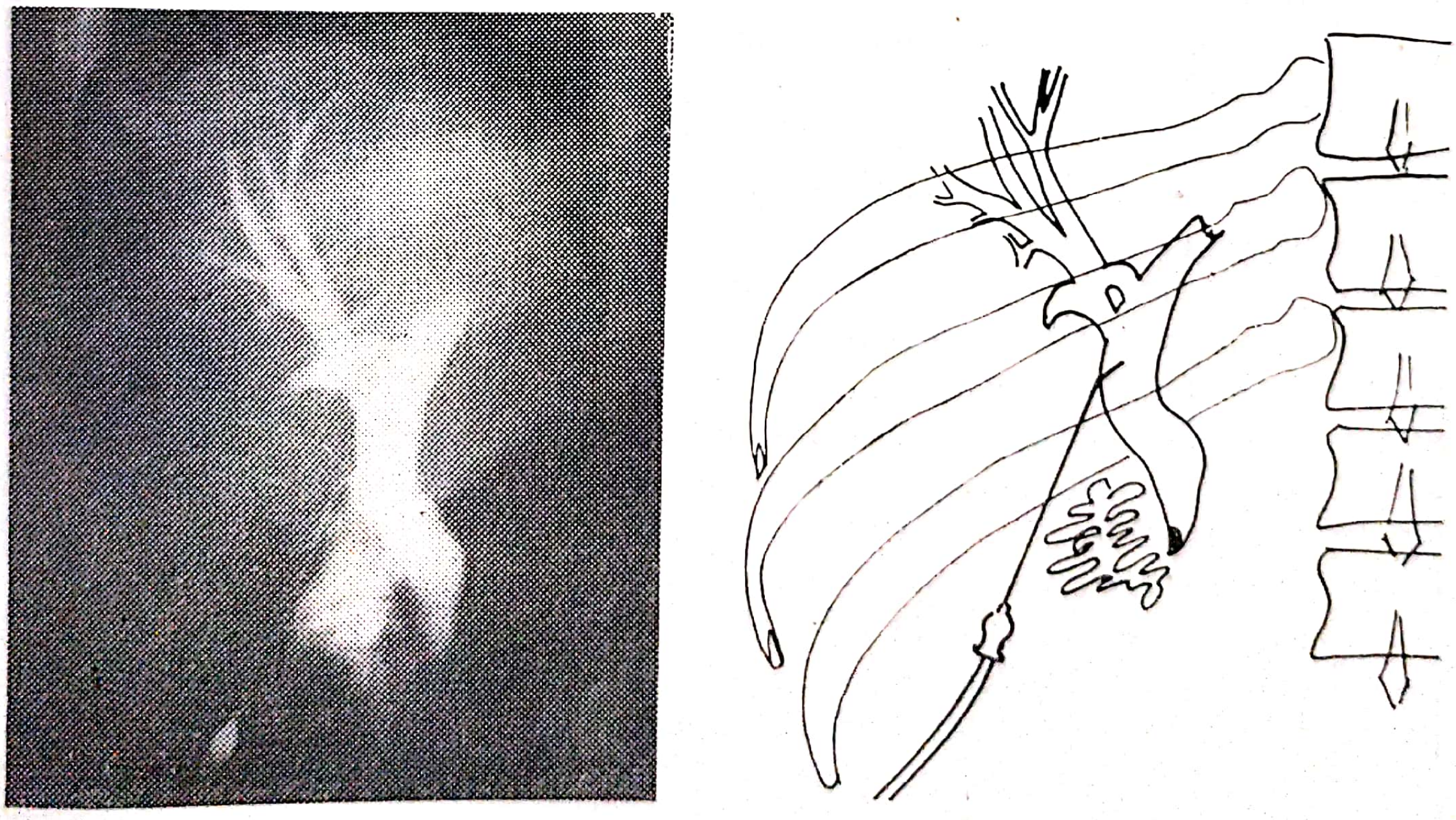

Fig. 15.34 — Colangiografie prin puncție a CBP în care se vede „stop"-ul substanței de contrast, realizînd „amputația" canalului hepatic stîng.

Coledocoscopia intraoperatoric, metodă ce nu este lipsită de riscuri (fisuri ale căilor biliare, hemoragie, hemobilie etc.) constituie un complement util al colangiografiei, găsindu-și indicația îndeosebi pentru controlul vacuității căilor biliare, fiind capabilă să deceleze calculii în proporție de 96% (Shore). Din nefericire nu este încă o explorare la îndemîna tuturor și nici nu poate fi făcută la toți bolnavii (cei cu calibru redus al căilor biliare, cu stenoze, tumori etc.).

(v) **Diagnosticul diferențial** ridică mari și complexe probleme, tocmai din cauza lipsei de elemente clinice și paraclinice specifice unui diagnostic pozitiv cert. Simpla prezență a sindromului *dureros-febril* în hipocondrul drept reclamă imperios, excluderea cel puțin a unui abces hepatic, a unui chist hidatic infectat, a unei tumori cu necrobioză centrală sau chiar a unui abces subfrenic de etiologie diversă.

Asocierea celorlalte elemente clinice (frisoane, icter) ca și existența altor date paraclinice (calcificări sau imagini hidroaerice în aria hepatică, existența pneumobilei etc.) complică și mai mult diagnosticul diferențial, mărind considerabil șirul afecțiunilor ce trebuie excluse.

Evoluția bolii este într-un fel diferită pentru fiecare formă clinică în parte:

a) *În LIH asociată* (care se însoțește cu o formă de litiază extrahepatică) prin simptomatologia sa mai zgomotoasă face să fie diagnosticată mult mai precoce și deci tratată înaintea constituirii complicațiilor. Dacă, în cadrul tratamentului chirurgical se reușește și o eventuală evacuare totală a calculilor și, dacă acesta este „potrivit“ cu cauza care a produs-o, evoluția este în general bună obținîndu-se chiar vindecarea.

b) *În LIH secundară* stenozelor sau obstrucțiilor de diverse cauze, ca și în cea din cadrul ectaziilor canaliculare (Caroli) evoluția este mai puțin certă, din cauza stazei și implicit a infecției biliare care persistă, antrenînd numeroase pusee de angiocolită ce duc, în cele din urmă, la alterări importante și grave ale parenchimului hepatic (ciroze, atrofie sau supurație biliară).

c) *În LIH secundară* infestărilor parazitare (litiaza Extremului Orient) evoluția către constituirea abceselor multiple hepatice cu fistulizări diverse secundare nu este o raritate. Prevenirea recidivei și vindecarea bolii ține de asanarea completă a infestării parazitare a arborelui biliar, lucru destul de greu de obținut.

(vi) **Tratamentul.** În principiu nu se poate vorbi de un tratament medical, soluția definitivă fiind exclusiv chirurgicală. Utilizarea de către unii (Best) a medicației colagoge asociată cu antispastice și dietă grasă în zilele premergătoare intervenției în speranța deșartă de a mobiliza calculii către CBP este lipsită de sens și plină de riscuri (declanșează colici de intensitate și durată imprevizibilă, precipitînd intervenția și acutizînd fenomenele locale).

Utilizarea antibioterapiei în stadiile acute, ca și tratamentul antiparazitar își găsește justificarea numai în măsura în care el reprezintă o etapă de pregătire pentru intervenția chirurgicală.

Tratamentul chirurgical radical, indiferent de tipul său, trebuie să răspundă următoarelor principii:

— evacuarea completă (cît mai completă) a arborelui biliar;

— realizarea unui drenaj bilio-digestiv decliv și eficace, care să nu expună la reflux;
— îndepărtarea (atunci cînd este posibil) a cauzei care a produs LIH;
— prevenirea recidivei calculoase.

Atunci cînd aceste condiții nu sînt realizabile în totalitate, efectuarea unei comunicări bilio-digestive largi, prin care să se poată elimina calculii restanți sau neoformați este o condiție obligatorie.

În formele foarte grave, cu obstrucție completă și angiocolită supurată, sau la bolnavii tarați, rezolvarea definitivă nu este întotdeauna posibilă și nici indicată, deoarece sporește și mai mult riscul operator. În asemenea situații gestul chirurgical „salvator" (ce trebuie făcut „la timp") va urmări *decomprimarea căii biliare și eliberarea fluxului biliar.* Din acest punct de vedere drenajul extern al CBP pe tub Kehr întrunește cele mai multe avantaje și oferă posibilitatea, în postoperator, efectuării colangiografiilor de control sau instilărilor locale terapeutice.

În cazurile de LIH în care calculii sînt situați deasupra stenozelor, de unde nu pot fi extrași, sau în cele cu împietruiri masive asociate cu atrofii parenchimatoase ale teritoriului respectiv, precum și în cele cu dilatații monstruoase canaliculare din cadrul bolii Caroli, rezolvarea chirurgicală din ce în ce mai mult acceptată o reprezintă hepatectomia.

O notă aparte trebuie făcută pentru LIH cu coledoc subțire, de obicei autohtonă, în care abordul CBP este întotdeauna riscant și în care sfincterectomia sectorială își găsește mai mult indicația.

În sfîrșit, atunci cînd calculii sînt în apropierea suprafeței parenchimului, cu atît mai mult atunci cînd se găsesc într-un abces constituit, hepatotomia directă reprezintă rezolvarea chirurgicală cea mai bună.

BIBLIOGRAFIE SELECTIVĂ

BAKALOUDIS P. — Kyste du canal hépatique avec lithiase intrahépatique traité par hépatectomie gauche, *Arch. Mal. App. Dig.*, 1955, *44*, 795—802.

BESSON P.B., Mc. DERMOTT W., WYNGAARDEN J.B. — Disease of the Gallblader and Bile Ducts, Saunders, N.Y., 1979, 1618—1635.

BURLUI D., RAȚIU O. — Perfuzia continuă a căilor biliare prin dublu cateterism transhepatic în tratamentul litiazei intrahepatice, *Presse Med.*, 1969, *77*, 1671—1672.

CAROLI J. — La maladie de Caroli, *Med. et Hyg.*, 1978, *36*, 29—35.

COLIN R., VAYRE P. — Lithiase intra-hépatique et ses migrations, raport la Congresul 81 de Chirurgie Franceză, Edit. Masson, 1979.

FĂGĂRĂȘANU I. *și colab.* — Chirurgia ficatului și a căilor biliare intrahepatice, Edit. Academiei, București, 1967.

JUVARA I., PRIȘCU AL., RĂDULESCU D. — Boala hepato-biliară postoperatorie, Edit. Medicală, București, 1972.

JUVARA I., GAVRILESCU Ș., DRAGOMIRESCU C. — Litiaza intrahepatică, considerații pe marginea a 20 cazuri, *Chirurgia*, 1981, *30*,*3*, 161—175.

KOURIAS B. — Sur le problème thérapeutique soulevé par les empierrements graves des voies biliaires intra-hépatiques, *Mem. Acad. Chir.*, 1960, *86*, 274—281.

POPA GH., MEDIANU D. — Probleme privind diagnosticul și tratamentul litiazei intrahepatice, *Chirurgia*, 1976, *25*, 103—110.

ROUX M. *și colab.* — Sténose inflammatoire de la convergence de canaux hépatiques droit et gauche, *Sem. Hôp. Paris*, 1973, *49*, 2081—2082.

SHORE J.M., SHORE E. — Endoscopie biliaire per-opératoire, utilisation d'un cholédocoscope souple lais d'une série de 100 cholédocotomies, *Surg.*, 1970, *171*, 269—278.

15.4 TUMORILE CĂII BILIARE PRINCIPALE

T. ŞEICARU — V. GRĂDINARU

15.4.1 Tumorile benigne ale căii biliare principale — 930
15.4.2 Tumorile benigne ale regiunii vateriene — 932
15.4.3 Tumorile maligne ale căii biliare principale — 934
15.4.4 Tumorile maligne ale regiunii vateriene — 943
Bibliografie selectivă — 948

15.4.1 TUMORILE BENIGNE ALE CĂII BILIARE PRINCIPALE

Tumorile benigne ale căii biliare principale (CBP) sînt relativ rare; de la primele 10 cazuri raportate în 1929 de Rolleston şi McNee, au fost înregistrate 88 cazuri în 1971 (Burbans şi Myers).

Incidenţa scăzută este subliniată de numeroase servicii chirurgicale, care semnalează numai cîte 2—4 cazuri pe perioade de cîţiva ani. Baggenstoss (de la Mayo Clinic) a raportat cazuri de polipi ai papilei duodenale descoperiţi prin examene necroptice (4 cazuri la 100 necropsii) probabil asimptomatici. Media de vîrstă a bolnavilor este de 50 ani, cu limita între 30 şi 76 ani, statisticile menţionînd şi un copil de 4 ani (Denjoy, 1968). Tumorile benigne sînt mai frecvente la femei (raport 2—1) şi sînt asociate destul de rar cu litiaza biliară (8% din cazuri).

Localizările predilecte sînt pe coledoc şi pe regiunea vateriană. Burbans (1978) în cele 88 cazuri cu tumori benigne, pe care le-a colectat din literatură, găseşte următoarea repartizare topografică: 36 pe coledoc, 20 pe regiunea ampulară, 11 pe hepaticul comun, 7 pe canalul hepatic stîng, 5 pe canalul cistic, 2 pe canal hepatic aberant şi 7 cazuri cu tumori multiple; deci, în 75% din cazuri, tumorile benigne au sediul pe segmentul biliar distal. Dacă papiloamele şi polipii sînt mai frecvenţi pe sistemul vaterian, adenoamele sînt mai des întîlnite pe căile biliare proximale. Au fost raportate cazuri mai rare de tumori multiple benigne (papilomatoze difuze) ale căilor biliare extrahepatice (Dowdy, Cattell, Caroli) şi intrahepatice (Boerner).

Etiologic, inflamaţia cronică şi colelitiaza ar predispune la dezvoltarea tumorilor benigne (Savy). Dardinski a folosit termenul de „hiperplazie adenomatoasă inflamatorie benignă". S-a afirmat (Poppel) că procesele inflamatorii repetate pot transforma hiperplazia adenomatoasă benignă în adenoame adevărate. După Cattell şi Pyrtek tumorile benigne ale regiunii ampulare ar avea la origine leziuni aparent precanceroase ca papiloame, polipi sau adenoame, iar modificările inflamatorii ale ţesuturilor componente ale acestei regiuni ar predispune la transformare carcinomatoasă.

Litiaza biliară a fost întîlnită numai în 4 cazuri din cele 52 cazuri cu tumori benigne din seria lui Moore. Pe de altă parte unii stimuli, ca presiunea şi traumatizările mecanice, ar interveni în transformarea tumorală a epiteliului biliar canalar sau a epiteliului glandular.

Patogeneza. Între celulele epiteliului columnar al căilor biliare extrahepatice se găsesc numeroase formaţiuni glandulare, ramificate sau tubulare care au funcţie de absorbţie similară cu a glandelor mucoasei veziculei biliare; în obstrucţia biliară cronică aceste glande determină o bilă decolorată care se acumulează în arborele biliar extra-și intrahepatic. Din formațiunile glandulare intramurale se pot dezvolta tumorile adenomatoase benigne sau maligne (Rogers). Multe din aceste tumori au o structură mixtă, formată din elemente epiteliale, musculare și fibroconjunctive. Unele tumori conțin formațiuni chistice multiloculare.

Anatomie patologică. În 88 observații, Burbans și Myers au găsit următoarele tipuri histopatologice: — papiloame (41 cazuri), adenoame (39 cazuri), mioblastoame (4 cazuri), fibroame (1 caz), neurinoame (1 caz), leiomiom (1 caz) și hamartom (1 caz).

— *Papiloamele* sînt cele mai frecvente, au dimensiuni reduse, sub 2 cm diametru, sînt constituite dintr-un ax conjunctivovascular acoperit cu un strat de epiteliu columnar, uneori cu un aspect chistic. Tumorile sînt de regulă unice, sesile, excepțional de rar sînt multiple sub forma papilomatozei difuze. Deoarece se întîlnesc frecvent atipii celulare sau recidive tumorale după intervențiile de exereză limitată, sînt încadrate în leziunile biliare precanceroase.

— *Adenoamele* sînt tumori netede, bine circumscrise, de regulă unice. Au o structură epitelial-glandulară, înconjurate de fibroză și țesut fibro-muscular. Unele pot conține numeroase formațiuni chistice.

— *Neurinoamele* — sînt excepțional de rare și se dezvoltă de obicei pe cicatricea bontului cistic după colecistectomie (neurinoame „de amputație").

Aspectele clinice sînt dominate de sindromul ictero-colangitic progresiv, persistent, de tip neoplazic (90%). Destul de frecvent, în obstrucțiile tumorale incomplete icterul este intermitent, precedat sau acompaniat de durere (42%), scădere ponderală (42%) și tulburări dispeptice. Rareori tabloul clinic este dominat de semnele clinice ale hemobiliei sau ale angiocolitei obstructive (febră, frisoane — 28%).

Diagnosticul preoperator de tumoare benignă este dificil de stabilit. Dacă aspectul clinic — icter de retenție, ficat mare — este sugestiv pentru obstacol tumoral al CBP, colangiografia transparietohepatică și colangio-pancreatografia retrogradă pe cale endoscopică indică sediul tumorii.

Alte explorări, ca ultrasonografia sau tomografia axială computerizată, au rol în aprecierea dilatației canalare supra stricturale și în excluderea sindroamelor icterice medicale.

Explorarea chirurgicală și colangiografică intraoperatorie rămîne decisivă pentru stabilirea diagnosticului și a conduitei terapeutice. Examenul histopatologic extemporaneu din tumoare, dificil de interpretat și de diferențiat de colangita scleroasă are rol esențial în stabilirea tacticii chirurgicale.

Tratamentul tumorilor benigne este chirurgical și constă în rezecția limitată sau lărgită a leziunii tumorale, urmată de restabilirea tranzitului biliar printr-o anastomoză biliobiliară sau printr-o anastomoză bilio-digestivă (coledocojejunostomie pe ansă exclusă în Y sau coledocoduodenostomie termino-laterală).

Întinderea rezecției este decisivă pentru prevenirea recidivei. După excizii limitate ale leziunilor tumorale, recidivele se întîlnesc pînă la 22% din cazuri, fiind mult mai rare după rezecțiile întinse; în unele cazuri cu papilomatoze difuze intra-sau extrahepatice, practicarea dezobstrucției prin chiuretare endocoledociană este urmată de regulă de recidivă tumorală. În localizările distale, cu dilatație supraiacentă a CBP, în funcție de terenul biologic, se fac de necesitate derivații bilio-digestive.

Prognosticul foarte bun pentru leziunile benigne limitate este încărcat de recidive în leziunile mai întinse și chiar după rezecții lărgite. Marshall Orloff pe 49 cazuri înregistrează după rezecție limitată 22% recidive și 8% mortalitate operatorie. După rezecțiile lărgite, radicale, practicate în 18 cazuri, obține numai 5% recidive și 11% mortalitate postoperatorie.

15.4.2 TUMORILE BENIGNE ALE REGIUNII VATERIENE, ALE PAPILEI DUODENALE ȘI ALE AMPULEI VATER

Tumorile benigne periampulare, cu frecvență redusă (10% din tumorile acestei regiuni) constituie substratul lezional al unor multiple manifestări clinice de tip bilio-digestiv, dominate însă de sindromul icteric-obstructiv. Sub raportul benignității sînt dificil de diagnosticat pre-și intraoperator, și au o evoluție imprevizibilă, datorită potențialului de transformare neoplazică.

Se exclud, din cadrul acestor tumori, anomaliile papilei — de tipul papilomatozei, adenomatozei, fibrozei — care determină o simptomatologie de stenoză papilo-oddiană, încadrate de altfel în grupul papilo-odditelor cronice primitive sau litiazice (vezi 15.5).

Incidența este frecventă la vîrsta adultă și înaintată, excepțional de rar la copii.

Anatomie patologică. Localizarea tumorilor este mai rar intraampulară (uneori pot prolaba prin orificiul papilar), frecvent sînt papilare, implantate pe suprafața exterioară, duodenală, a papilei. În formele cu histogeneză ampulară, epiteliul tumorilor este de tip coledocian, pe cînd în cele papilare epiteliul de înveliș este de tip intestinal. Mărimea masei tumorale este variabilă, în general redusă, comparabilă cu o lentilă; pot ajunge la dimensiunile unei „măsline", excepțional de rar cît „un ou de porumbel". În majoritatea cazurilor tumoarea este unică.

Aspectele macroscopice sînt foarte diferite, cu variații de la formațiuni tumorale nodulare, polipoide, cu o bază de implantare mai mult sau mai puțin întinsă, pînă la tumori moi, friabile, viloase, vegetante, sîngerînde, imposibil de diferențiat macroscopic de adenocarcinoame.

Ca forme histopatologice, sînt frecvente papiloamele și adenoamele chistice sau viloase, brunneriene, adenofibroamele. Rareori se întîlnesc lipoame, melanoame sau leiomiofibroame.

Examenul histopatologic al leziunilor tumorale are rol esențial în stabilirea diagnosticului de benignitate și în conduita terapeutică. Interpretarea leziunilor, confirmarea benignității, rămîn dificile datorită multiplelor structuri care participă la dezvoltarea tumorii ampulare, coledoco-ampulară, wirsungo-pancreatică, papilo-duodenală.

Simptomatologie. Benignitatea leziunilor determină o evoluție clinică îndelungată (pînă la 20 ani) cu o mare variabilitate a semnelor hepato-biliare și digestive, iar circumstanțele clinice în care sînt descoperite aceste tumori sînt diferite, exprimate prin multiple sindroame:

— sindrom biliar banal de icter prin retenție, febril, variabil și dureros, cu evoluție rapid regresivă, amintind litiaza coledociană;

— sindrom biliar anicteric, fie sub forma crizelor dureroase de tipul colicilor biliare, cu durată variabilă sau recidivante, fie accese febrile cu frisoane, de durată scurtă, repetate după cîteva luni, acompaniate de prurit și scădere ponderală:

— mai rar se manifestă printr-un sindrom biliar atipic de colecistită acută, prin sindrom pancreatic rapid rezolutiv sau prin hemoragie digestivă superioară;

— în sfîrșit și mai rar întîlnim persistența sindromului biliar după colecistectomie pentru afecțiuni nelitiazice, caracterizat printr-o evoluție atenuată, prelungită sau recidivantă a unor semne bilio-digestive.

Unele forme rămîn fără manifestări clinice și se diagnostichează eventual la examenele necroptice.

În elaborarea *diagnosticului*, explorările clinice (vezicula palpabilă și dureroasă, icter oscilant) sau paraclinice (absența litiazei și imagine de odditā stenozantă la colangiografie, imagine lacunară pe duodenografia hipotonică, formațiune tumorală papilară la fibroscopia endoscopică) au o valoare relativă, rolul decisiv avîndu-l explorarea chirurgicală și histopatologică după duodenotomie.

Practicarea fibroscopiei endoscopice cu biopsie dirijată și eventual colangio-pancreatografie retrogradă, cresc șansele diagnosticării preoperatorii a tumorilor papilo-ampulare benigne.

Diagnosticul diferențial se face cu papiloodditele hipertrofice polipoide, cu tumorile benigne la limita malignizării (obligatoriu se fac cupe histologice multiple), dar și cu ampuloamele maligne cu mucoasă intestinală integră sau cu dezvoltare endoampulară.

Tratamentul. Chiar dacă investigațiile preoperatorii stabilesc sau sugerează diagnosticul de tumoare benignă, se impune o explorare intraoperatorie sistematică, prin examen palpatoriu — eventual cu decolare duodeno-pancreatică — prin colangiografie intraoperatorie (exclude calculii inclavați în ampulă sau diverticulii duodenali), prin coledocotomie — cu explorare instrumentală coledoco-papilo-duodenală, obligatoriu prin duodenotomie și în ultimă instanță prin sfincterotomie lărgită (în cazul tumorilor mici, endoampulare) cu examen histopatologic. Duodenotomia ne oferă o primă impresie vizuală și palpatorie, însă certitudinea benignității este dată de examenul anatomo-patologic.

Soluțiile chirurgicale se stabilesc după coroborarea datelor de explorare biologică, clinică și intraoperatorie și anume: intervenții „paliative" (derivații bilio-digestive de tipul coledocoduodenostomiei) și intervenții „radicale" (papilo-duodeno-ampulectomie sau duodeno-pancreatectomie cefalică, în leziunile la limita malignizării sau cu degenerare malignă). Papiloampulectomia se practică numai în cazurile de siguranță a benignității tumorilor; este intervenție simplă, cu mortalitate redusă, dar grevată de riscul recidivei tumorale, mai ales a recidivei maligne. În tumorile papilo-ampulare cu benignitate îndoielnică sau la limita benignității, unii autori au practicat duodenopancreatectomia cefalică, care rămîne grevată de riscuri operatorii severe, reprobabile mai ales dacă examinarea histopatologică postoperatorie demonstrează benignitatea leziunilor.

Exereza limitată (tumorectomia; papilo-duodenectomia) este practicată uneori ca primă secvență operatorie, deoarece permite examenul histopatologic extemporaneu corect prin secțiuni în axul longitudinal al leziunii, precizează întinderea tumorii și, dacă exereza pare insuficientă, se poate completa de la început cu duodeno-pancreatectomie cefalică.

În caz de malignitate descoperită prin examenele histopatologice postoperatorii, pare mai logică reintervenția precoce cu duodeno-pancreatectomie cefalică.

Prognostic. Deoarece tumorile benigne sînt considerate ca stări precanceroase, cu potențial crescut de recidivă, în special malignă, după intervențiile de exereză, se impune urmărirea sistematică a bolnavilor în vederea alegerii momentului optim al reintervenției (derivație bilio-digestivă sau duodenopancreatectomie cefalică).

15.4.3 TUMORILE MALIGNE ALE CĂII BILIARE PRINCIPALE

Tumorile maligne ale căilor biliare extrahepatice se dezvoltă și evoluează de la emergența canalelor biliare (în hilul ficatului) pînă la nivelul papilei duodenale. Cancerele se dezvoltă din epiteliul biliar și sînt localizate la nivelul convergenței canalelor hepatice, canalului hepatic comun, joncțiunii cisticocoledociene, coledocului suprapancreatic, coledocului retropancreatic și regiunii vatero-ampulare.

Cancerele localizate sau difuze pe calea biliară principală realizează obstrucție biliară completă, manifestată prin icter retențional, progresiv, nedureros, pruriginos, apiretic, acompaniat de hepatomegalie de colestază și scădere ponderală.

Etiologie. Cancerul CBP se întîlnește relativ frecvent, ajungînd la 1,5—2% din intervențiile pe căile biliare și 0,38—0,50% din numărul autopsiilor. Frecvența este mai redusă față de cancerul veziculei biliare (30%). Reprezintă 1% din cauzele sindroamelor icterice; 6—7% din icterele prin obstrucție și 9—10% din icterele neoplazice. Asocierea cu litiaza biliară (de coexistență sau secundară obstrucției tumorale) se întîlnește pînă la 60% din cazuri. Cancerul CBP este mai frecvent la bărbați peste vîrsta de 50 ani, vîrsta medie situîndu-se la 59,2 ani. Au fost raportate cazuri și la vîrstă foarte tînără. Se poate asocia cu colita cronică ulcerativă după o evoluție medie de 14,7 ani complicată de pusee repetate de angiocolită. Angiocolitele acute obstructive și recidivante ar interveni destul de frecvent în carcinogeneza biliară. Unii autori semnalează responsabilitatea agenților carcinogenetici ai bilei (cum ar fi conversiunea acizilor biliari în metilcolandren) în etiopatogeneza cancerelor biliare. Cancerul căilor biliare poate apărea după cîțiva ani de la injectarea suspensiei dioxidului de thorium (Okinaka, Roberts). Alți autori presupun degenerarea carcinomatoasă a papiloamelor localizate sau difuze (Pack, Cattell).

Pentru populația din Orient, este incriminată în carcinogeneză infestarea hepato-biliară cu *clonorchis sinensis* și *opisthorchis felineus*.

Anatomie patologică. Au fost descrise trei forme anatomopatologice: — nodulară (schiroasă), difuză (infiltrativă) și viloasă (papilară). Forma nodulară se întîlnește mai frecvent, iar forma viloasă, vegetantă, papiliferă mult mai rar.

Leziunile canceroase circumscrise au sediul mai frecvent pe joncțiunea cistico-hepatico-coledociană (65% din cazuri), pe hepaticul comun (18%) sau pe coledocul supraduodenal și retropancreatic (6%). Au fost semnalate cancere dezvoltate pe bontul cistic restant după colescistectomie și pe chiste coledociene congenitale.

Cancerul nodular, circumscris, forma cea mai frecventă, se prezintă ca tumoare unică, de consistență fermă, ce stenozează parțial sau complet lumenul canalar. Această formă circumscrisă invadează mai tardiv elementele pediculului hepatic și se pretează în stadiile relativ incipiente la rezecție limitată.

Localizarea nodulului canceros pe hepaticul proximal, pe carefurul biliar cranial, în regiunea hilului ficatului, determină precoce sindromul ictero-colangitic și punerea indicației chirurgicale. Cancerul carefurului biliar cranial și al canalelor hepatice invadează direct și rapid ficatul, determină o dilatare impresionantă a căilor biliare intrahepatice și hepatomegalie de colestază. Localizarea la nivelul confluenței cistico-hepatico-coledociene realizează o obstrucție simultană a CBP și a cisticului, cu excluderea veziculei biliare (uneori hidrocolecist sau piocolecist). Cancerul nodular localizat pe coledocul suprapancreatic, rămîne relativ limitat, se pretează în stadiile precoce la rezecție segmentară.

Formele difuze rareori se localizează numai la mucoasa canalară, sub forma vegetațiilor multiple viloase cu dezvoltare și extensie endolumenală. De regulă, cancerul difuz infiltrează tot peretele, transformînd CBP într-un cordon fibros și stenozant.

Evoluția anatomo-clinică este mai rapidă, sindromul de obstrucție biliară se accentuează progresiv, iar intervenția chirurgicală se practică prea tardiv, cînd rămîn reduse posibilitățile de tratament radical sau chiar paliativ.

Carcinomul sclerozant se întîlnește mult mai rar, la bărbați după vîrsta de 60 ani, sub o formă localizată sau mai ales difuză pe căile biliare extrahepatice. Forma localizată poate avea sediul pe coledocul retropancreatic (30%), pe coledocul suprapancreatic (35%), pe hepaticul comun, pe convergență sau pe canalele hepatice (35%). Forma difuză cuprinde întreg arborele biliar. Carcinomul sclerozant limitat cît și cel extins pe căile biliare intra — și extrahepatice ridică numeroase și dificile probleme de diagnostic diferențial macro și microscopic cu colangita scleroasă.

Carcinomul sclerozant al hepaticului comun cu extensie pe carefurul biliar cranial sau pe canalele hepatice, produce o dilatare lentă impresionantă a căilor intrahepatice, cu stază și infecție biliară, abcese hepatice colangitice, ciroză biliară, complicații evolutive severe care rezervă prognosticul vital chiar după intervențiile de drenaj paliativ intern sau extern.

Au mai fost semnalate *tumori maligne rare* — ca tumori carcinoide leiomiosarcoame și rabdomiosarcoame embrionare. Ultima formă, întîlnită la copii și adolescenți, cu aspect polipoid extensiv, cu metastazare precoce, cu evoluție rapidă are prognostic foarte rezervat (supraviețuire 5,3 luni de la debutul clinic).

Extensia cancerelor circumscrise sau difuze este relativ lentă. Formele circumscrise, nodulare, schiroase sau în virolă, invadează tardiv teritoriul limfoganglionar. Cancerele difuze se propagă direct de la mucoasă la periferia canalelor biliare, la elementele vasculo-nervoase pericanalare, la ficat și la organele digestive din vecinătate. Invazia directă a arterei hepatice și a venei porte se întîlnește frecvent și constituie cel mai important argument al contraindicațiilor chirurgiei paliative. Metastazele produse pe cale limfatică și sanguină, întîlnite la 45—76% din cazuri, invadează ganglionii teritoriali și parenchimul hepatic.

Cancerul coledocului retropancreatic invadează rapid parenchimul glandular, papila, peretele duodenal şi produce o distensie lentă, dar importantă a arborelui biliar.

Microscopic. În marea majoritate a cazurilor (95%) structura histologică este de epiteliom tipic excreto-biliar, mai rar a unui epiteliom atipic sau epiteliom de tip epidermoid.

J.W. Braasch propune o clasificare a tumorilor maligne în raport cu aspectele microscopice:

— adenocarcinom comun (foarte frecvent);
— adenocarcinom nediferenţiat (80%), moderat diferenţiat şi papilifer;
— tumori mucoepidermoide (rare);
— leiomiosarcom (rar);
— melanom (foarte rar);
— adenomatoză papilară (foarte rară).

De regulă întîlnim forma de adenocarcinom schiros, limitat sau extins pe arborele biliar extrahepatic.

Adenomatoza papilară, descrisă de Cattell şi Braasch în 1962, frecventă la bolnavii cu colită ulceroasă, se dezvoltă endolumenal, pe mucoasă, sub forma unei mase tumorale vegetante, invadante, cu potenţial crescut de degenerare malignă. Tumorile vegetante polipoide, maligne (adenocarcinoame papilare) au aspect macroscopic vilos, cerebriform, friabile, se extind endolumenal pînă în căile intrahepatice („cancere în evantai"). Din adenocarcinoamele papilare localizate pe arborele biliar proximal se pot detaşa fragmente care obstruează coledocul terminal.

Aspectele clinice ale cancerului CBP sînt determinate de instalarea lentă a obstrucţiei biliare şi a sindromului ictero-colangitic. Durata medie a evoluţiei clinice se apreciază la 3 luni. Simptomele de debut sînt inconstante, polimorfe, necaracteristice, dominate de tulburări dispeptice, anorexie, alterarea progresivă a stării generale şi scădere ponderală. Atrage atenţia persistenţa pruritului mai ales diurn, care poate precede instalarea icterului, uneori chiar cu 2—4 săptămîni.

Icterul este simptomul dominant; în majoritatea cazurilor îmbracă un aspect caracteristic de icter mecanic complet, cu evoluţie progresivă, indolor şi apiretic. Se asociază o hepatomegalie importantă, consistentă şi puţin dureroasă. Uneori, în cancerul coledocului retropancreatic sau în cel cu sediul sub confluenţa cisticului, se palpează o veziculă biliară voluminoasă şi în tensiune (semnul Courvoisier). În aceste cazuri diferenţierea cancerului CBP de cancerul capului pancreasului este imposibilă numai pe baza datelor clinice.

Icterul cu evoluţie progresivă, clasică, de tip neoplazic, se întîlneşte în 80—90% din cazuri şi este asociat cu prurit în 30% din cazuri. Rareori sindromul icteric îmbracă o evoluţie ondulantă, dominată de prurit rebel şi de scădere ponderală. De asemenea, mai rar icterul neoplazic are o intensitate mai redusă, o evoluţie continuă sau recidivantă care face dificilă stabilirea etiologiei şi indicaţiei terapeutice. Aceste modificări în tabloul clinic al icterului neoplazic îngreuiază şi întîrzie stabilirea „precoce" a diagnosticului şi a indicaţiei intervenţiei chirurgicale.

Studii şi statistici recente arată frecvenţa deosebită (40—57%) a sindromului icteric predominant *dureros*, cu dureri continui sau colicative care preced icterul, aspect care se confundă cu manifestările litiazei biliare. Sindromul dureros care acompaniază evoluţia icterului de tip neoplazic cu probleme de diagnostic etiologic este probabil în legătură cu extensia leziunilor la elementele nervoase.

Febra și frisoanele de intensitate moderată sînt în legătură cu dezvoltarea angiocolecistitelor acute obstructive; apar mai rar (25%) în evoluția cancerelor cu localizare înaltă hepatico-hilară, rareori precedînd instalarea sindromului icteric.

În localizările canceroase pe hepaticul comun și pe confluența biliară cranială, distensia lentă a arborelui biliar intrahepatic determină un sindrom dureros nesistematizat, acompaniat de prurit, accese angiocolitice, icter progresiv și hepatomegalie de colestază.

Localizarea leziunilor pe confluentul cistico-coledocian poate determina în plus hidrocolecist persistent de mărime variabilă.

Aspectele clinice variate pot crea confuzii cu sindroamele icterice ale hepatitei colestatice, ale compresiei biliare prin adenopatia pediculului hepatic (tuberculoasă, hodgkiniană, reticulopatică, metastatică) sau cu icterele produse de stenozele cicatriceale postoperatorii.

Variabilitatea și diversitatea tabloului clinic contribuie la interpretarea eronată a etiopatogeniei sindromului icteric, la întîrzierea stabilirii indicației chirurgicale, la agravarea și complicarea evoluției bolii, la rezervarea prognosticului vital postoperator chiar după intervențiile paliative.

Explorările paraclinice — destul de numeroase — contribuie la stabilirea diagnosticului și a indicației chirurgicale. Coroborarea rezultatelor investigațiilor paraclinice face posibilă diagnosticarea în timp util a leziunilor obstructive și icterigene. În ultima decadă datorită folosirii investigațiilor complexe s-a modificat și strategia diagnosticării icterelor colestatice.

Examenele de laborator biologice confirmă de regulă prezența icterului obstructiv și eventuala infecție biliară asociată. Fosfataza alcalină este crescută în 95% din cazuri, chiar în absența hiperbilirubinemiei. Alterarea testelor de disproteinemie, creșterea transaminazelor serice apar de obicei în obstrucția biliară prelungită sau complicată cu angiocolita acută. Nivelul hiperbilirubinemiei și al fosfatazelor alcaline este în funcție de gradul și durata obstrucției biliare. Hipercolesterolemia este frecventă în sindroamele icterice neoplazice prelungite sau recidivante.

Diagnosticarea preoperatorie a cancerelor CBP a fost facilitată de introducerea în practică a *explorărilor radiologice* (tranzit baritat, duodenografie hipotonă, colangiografie i.v. prin perfuzie lentă în perioadele de remisiune clinică și biologică a icterului, colangio-pancreatografia retrogradă, colangiografie transparietohepatică), *scintigrafice*, *ecotomografiei și tomografiei axiale computerizate.*

Dintre examenele radiologice, în mod curent se practică *colangiografia transparietohepatică* (în condițiile unui ficat mare care depășește rebordul costal); se practică de obicei cu 30—60 minute înainte de intervenție, pentru motive de securitate; se poate face și cu cîteva zile înaintea intervenției, cu lăsarea pe loc a unui cateter de polietilen în vederea decompresiunii biliare (în stadii depășite această metodă rămîne ca soluție definitivă de drenaj biliar extern) (fig. 15.35. 15.36, 15.37, 15.38, 15.39).

Examenul radiologic preoperator prin colangiografie transparietohepatică (Huard, Carter, Leger, Tsuchiya), sau intraoperator prin colangiografie transhepatică — ocupa un loc esențial în precizarea sediului tumorii obstructive și a tacticii chirurgicale. Metoda permite stabilirea diagnosticului

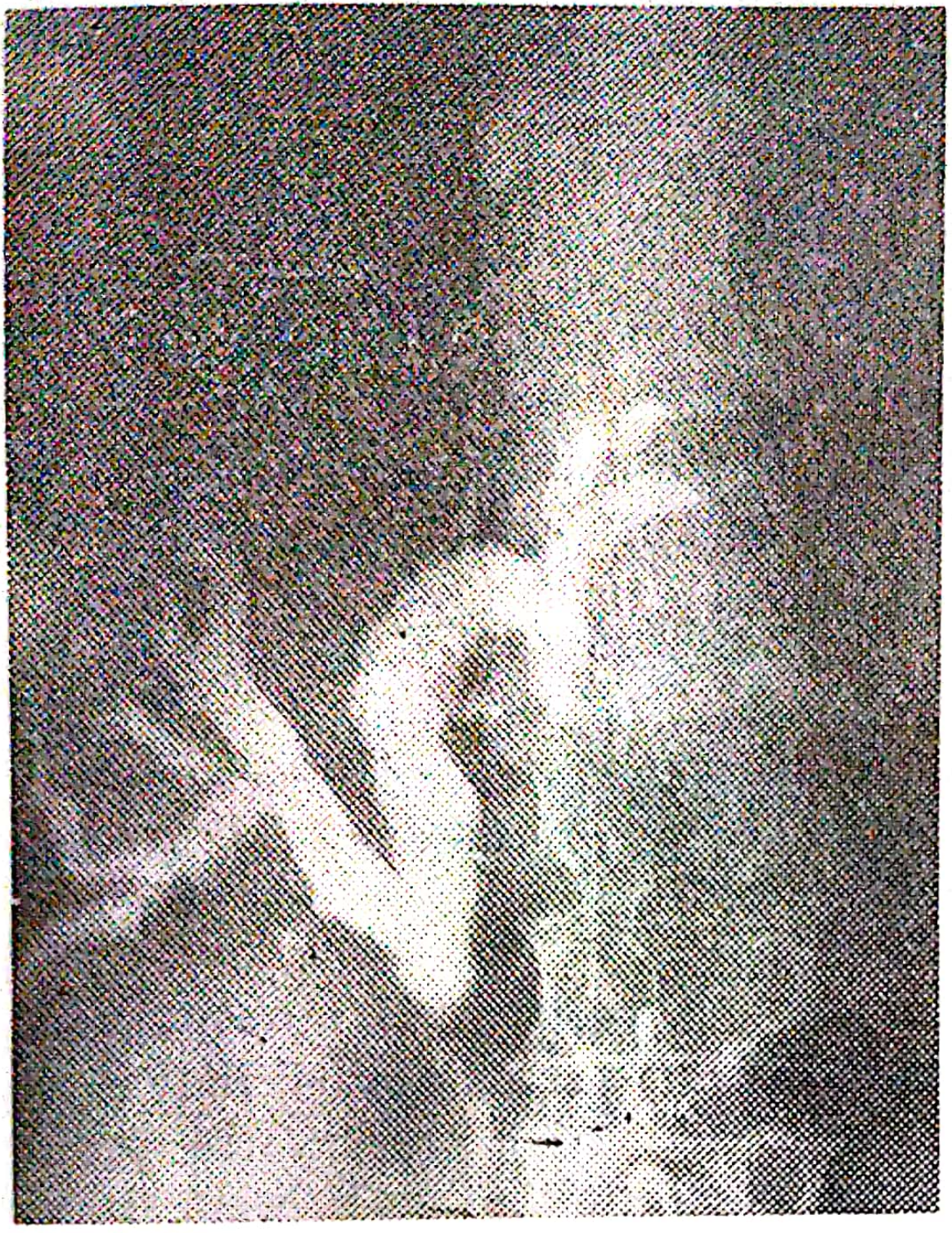

Fig. 15.35 — Colangiografie transparietohepatică: tumoare a canalului hepatic comun. Intervenţie chirurgicală: — colangiohepatogastrostomie.



Fig. 15.36 — Colangiografie transparietohepatică: tumoare malignă a hepaticului comun cu obstrucţie incompletă a convergenţei biliare craniale.

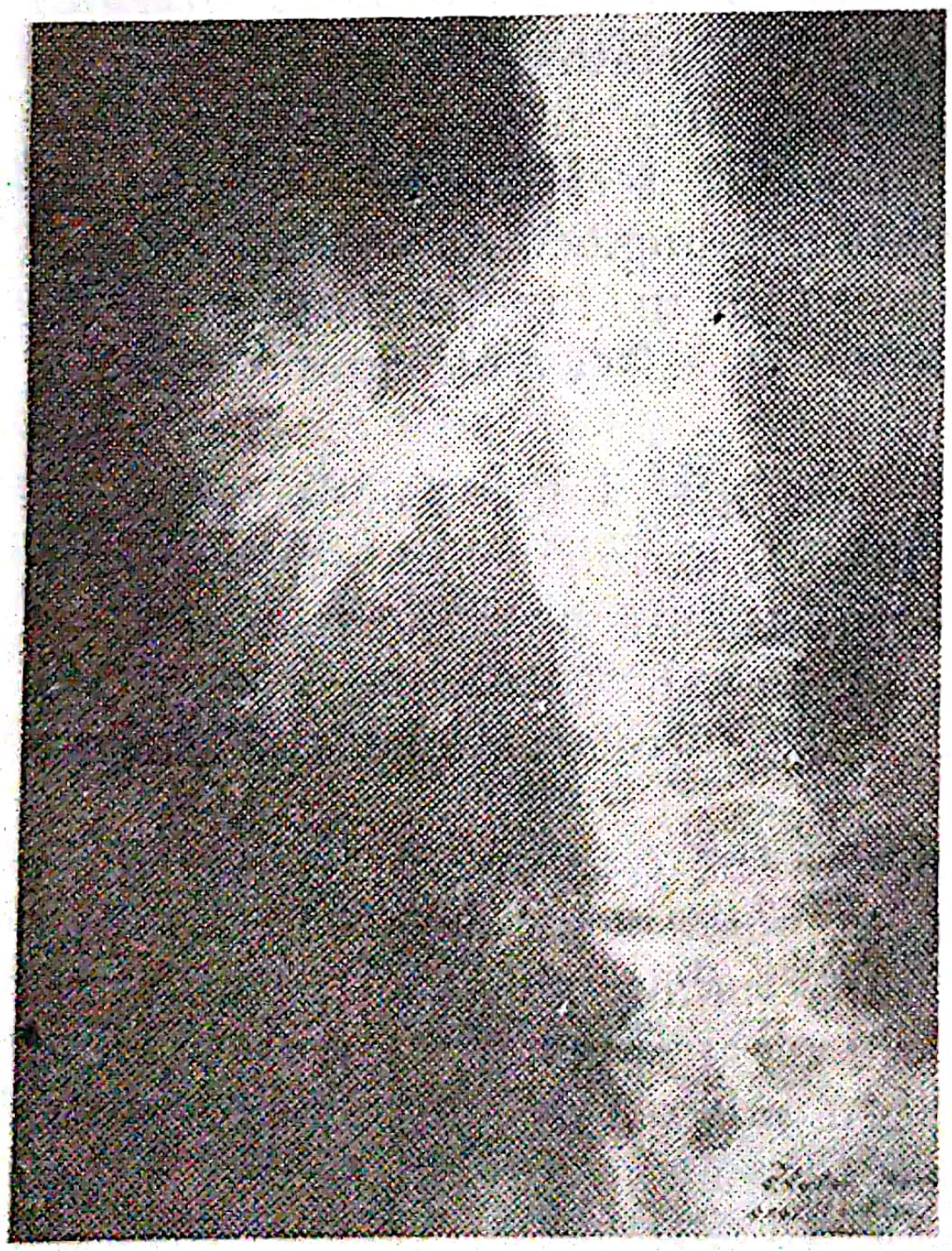

Fig. 15.37 — Colangiografie transparietohepatică: tumoare malignă hilară cu obstrucţie incompletă a convergenţei canalelor hepatice.

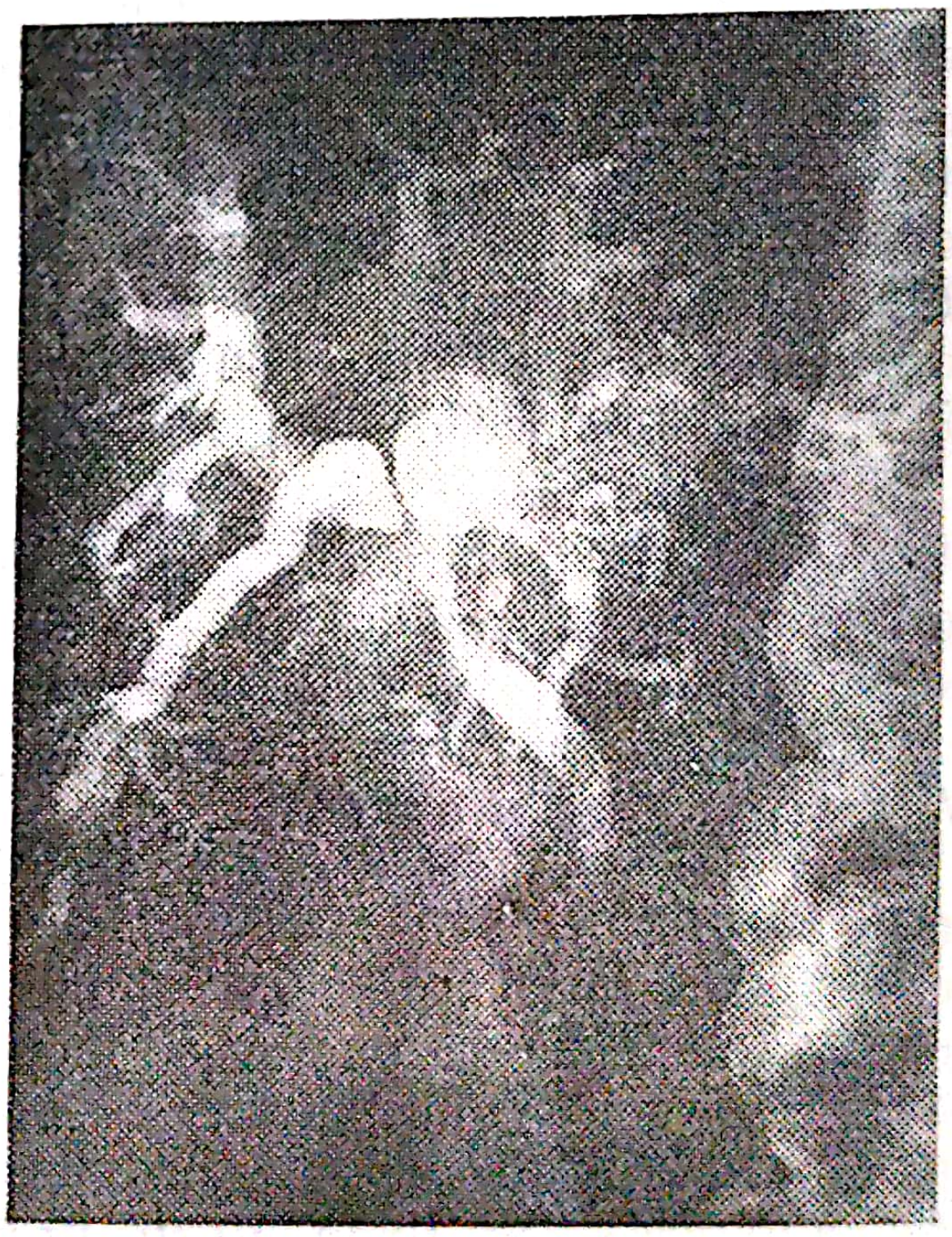

Fig. 15.38 — Colangiografie transparietohepatică cu injectarea succesivă a substanţei de contrast în sistemul canalar intrahepatic dr. şi stg. confirmă tumoarea convergenţei canalelor hepatice.

etiologic și de sediu al stenozei biliare, starea permeabilității confluenței canalelor hepatice drept și stîng, starea de dilatație a căilor biliare supraiacente obstacolului neoplazic, gradul de stenozare a leziunii tumorale; are de asemenea valoare în selecționarea procedeelor chirurgicale. Metoda este simplă, rapidă, necesită o masă radiologică convențională și are puține contraindicații (ascită importantă, tulburări de coagulabilitate). Colangiografia transparietohepatică este indicată în funcție de rezultatele ecotomografiei și de necesitatea precizării preoperatorii a diagnosticului topografic și etiologic al leziunilor obstructive.

Scintigrafia hepatică este rezervată cazurilor cu metastaze hepatice, pentru aprecierea mărimii și localizării acestora, în vederea stabilirii indicațiilor derivațiilor bilio-digestive.

Icterele prin obstrucție constituie una din principalele indicații ale *ecotomografiei abdominale.* Explorarea cu ultrasunete, rapidă și nelimitată de contraindicații, are valoare importantă în stabilirea sediului obstacolului pe căile biliare și uneori valoare etiologică. De asemenea explorarea ecografică confirmă dilatația căilor biliare de deasupra obstacolului neoplazic, întinderea dilatației pe căile extra și intrahepatice și, în funcție de aceste date, se apreciază posibilitatea intervenției de derivație bilio-digesivtă. Imaginile ecotomografice sînt caracteristice pentru diagnosticarea tumorilor coledocului terminal, a coledocului retropancreatic și supraduodenal. In obstacolele neoplazice ale porțiunii pediculare înalte și biliare se obține imaginea caracteristică dilatației căilor biliare intrahepatice, cu absența imaginii veziculei biliare și hepatocoledocului. Prin ecografie nu se poate preciza diagnosticul de tumoare a căilor bilare extrahepatice în faza de debut a icterului cînd căile biliare sînt nedilatate (se repetă examinarea) sau în tumorile limitate, de dimensiuni reduse, cu stenozare incompletă, fără dilatație supraiacentă. Deci, absența dilatației căilor biliare nu infirmă și absența unei leziuni tumorale. În schimb, *tomografia axială computerizată*, prin ameliorarea netă a vizualizării căilor biliare, prin obținerea a numeroase secțiuni și prin disocierea lor de viscerele abdominale, permite în majoritatea cazurilor stabilirea diagnosticului etiologic și de sediu al obstrucției biliare. Prin ultrasonografie și tomografie computerizată se pune diagnosticul de tumoare a căilor biliare în 80—90% din cazuri.

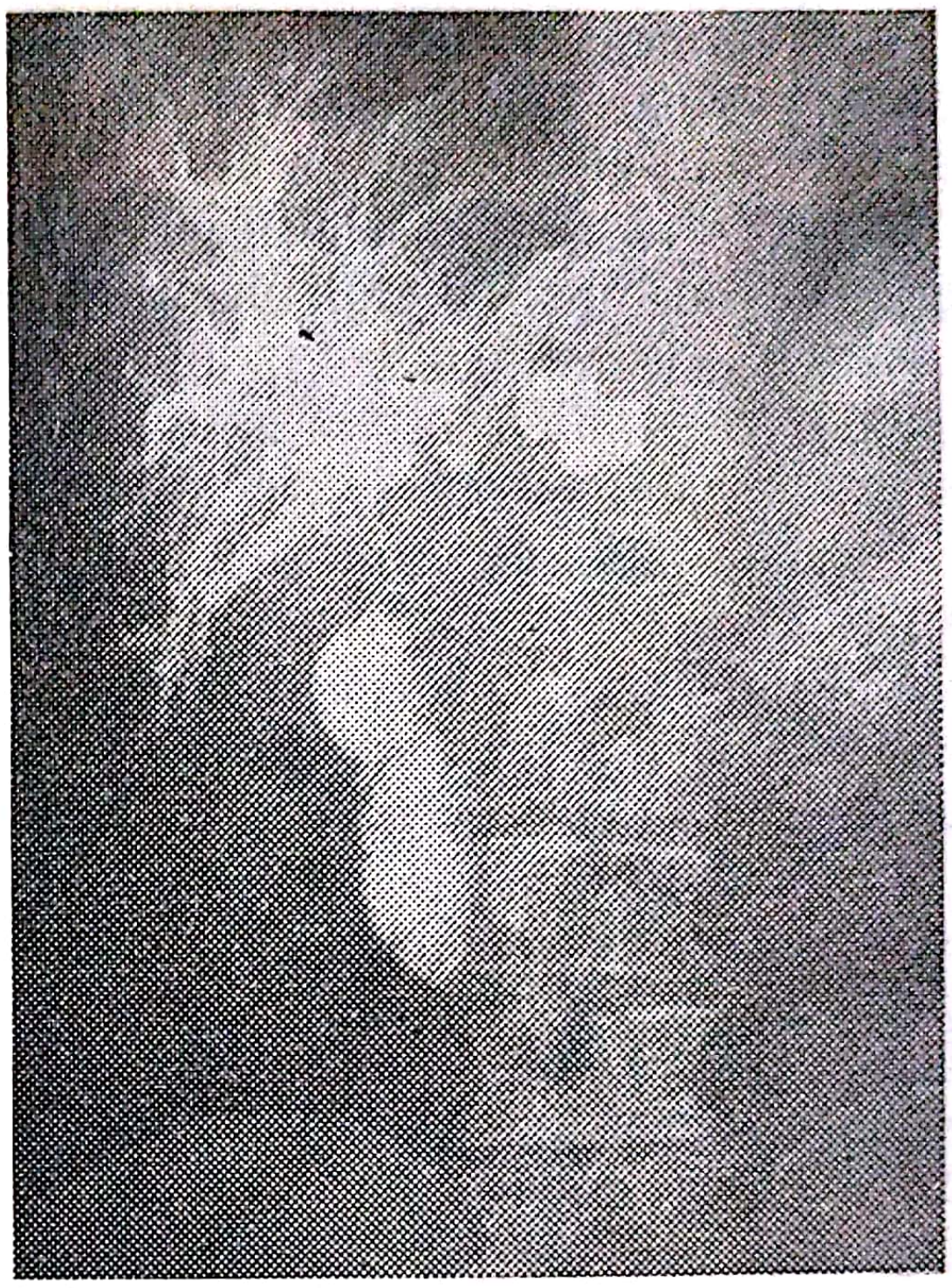

Fig. 15.39 — Colangiografie transparietohepatică: — stenoză incompletă prin cancer al CBP. Intervenție: — colangiohepatogastrostomie.

Colangiografia retrogradă endoscopică are avantajul că poate fi efectuată pe cale naturală, permițînd explorarea directă a duodenului și ampulei Vater (cu executarea biopsiei dirijate). Se preferă mai ales în cazurile cu căi biliare nedilatate la examinarea ecografică. Cancerele căilor biliare se evidențiază printr-o imagine de stenoză neregulată sau prin lipsă de injectare la nivelul leziunii tumorale, la care se asociază — eventual — dilatarea căilor intrahepatice. Pentru prevenirea eventualelor complicații (coleperitoneu, angiocolită) este prudentă practicarea intervenției chirurgicale după 24 ore. Metoda permite diagnosticul imediat — prin examen bioptic extemporaneu — al ampulomului vaterian și al tumorilor coledocului terminal.

Tratament. Indicațiile diferitelor metode de tratament chirurgical se pun după evaluarea bilanțului lezional pre-și intraoperator. Timpul esențial al intervenției este reprezentat de explorarea chirurgicală și colangiografică.

Alegerea metodei chirurgicale depinde de caracteristicele macroscopice și de sediul topografic al tumorilor pe hepatocoledoc.

Formele infiltrative și difuze, cu extensie hilară, eventual asociate cu colelitiază, se diferențiază greu macro și microscopic de procesele inflamatorii cronice și de colangita scleroasă primitivă.

Diagnosticarea cancerelor CBP întîmpină mari dificultăți, atît în prelevarea biopsiei cît și prin nesiguranța confirmării histologice.

Explorarea chirurgicală este de multe ori incertă, cu dificultăți în decelarea tumorilor mici, localizate pe porțiuni greu accesibile explorărilor intraoperatorii, cum ar fi regiunea hilară și a coledocului retropancreatic.

Colangiografia transhepatică sau transcoledociană s-a dovedit valoroasă în precizarea diagnosticului, a sediului topografic, a întinderii obstrucției tumorale, a dilatației suprastricturale, a situației convergenței canalelor hepatice și, în sfîrșit, în alegerea metodei adecvate de tratament paliativ sau radical; cunoscînd aceste elemente, se scurtează durata intervenției și se evită o explorare șocantă.

Procentul de rezectabilitate a leziunilor canceroase ale CBP rămîne și astăzi destul de scăzut, nedepășind 10—15% din cazuri.

Deoarece sînt frecvente leziunile asociate, intervin mari dificultăți în precizarea diagnosticului de leziune malignă în cursul intervențiilor primare sau iterative. Asocierea colelitiazei, a coledocolitiazei, a hepatitei colestatice, a pediculitei scleroase pot contribui la erori de diagnostic și de conduită, atît în cancerele mici ale etajului hilar cît și în formele scleroase întinse pe pediculul hepatic.

După recunoașterea leziunilor canceroase, a sediului și a extensiei tumorale, se poate elabora metoda adecvată de tratament chirurgical. În funcție de aspectele macroscopice și de sediul topografic se preconizează intervenții pentru cancerele coledocului retropancreatic, pentru cancerele pediculare și pentru cancerele hilare.

- *În cancerele coledocului retropancreatic*, cu evoluție anatomoclinică similară cancerului capului pancreasului, dispunem de exereză limitată (duodenoampulectomie) sau de exereză lărgită de tipul duodenopancreatectomiei cefalice. Intervențiile de exereză a porțiunii intrapancreatice a căii biliare nu ridică în general probleme tactice prea importante.

Duodenoampulectomia are indicații restrînse în stadiile precoce, cu morbiditate și mortalitate redusă în raport cu duodeno-pancreatectomia cefalică. Rezultatele tardive rămîn mediocre în tumorile maligne ale ampulei și ale coledocului terminal, supraviețuirile peste 5 ani atingînd 20% din cazuri.

Duodenopancreatectomia cefalică, cu exereză limfoganglionară lărgită, cu toate că dă o mortalitate postoperatorie mare (20%) prin fistula biliopancreatică (12—25% din cazuri), supraviețuirile la 5 ani ating 29—39% din cazuri.

În tumorile voluminoase, cu adenopatii metastatice, cu metastaze hepatice, la vîrstnici și tarați, se preferă *derivațiile bilio-digestive* de tipul colecistogastrostomiei (colecistojejunostomie) sau anastomoza coledocoduodenală, asociate cu gastroenteroanastomoză.

- *Cancerele căii biliare principale pediculare* — pun probleme dificile de indicație, de tactică și de tehnică chirurgicală. Deoarece se descoperă prea tardiv, la vîrstnici, cu angiocolite icterigene prelungite, cu avansată extensie tumorală locală și la distanță, posibilitățile de tratament chirurgical rămîn destul de restrînse, grevate de o mortalitate postoperatorie importantă. În peste 50% din cazuri, intervenția se rezumă la o simplă laparotomie exploratorie.

Rezecția segmentară a CBP, depășind proximal cu cel puțin 2 cm leziunea tumorală, are indicație restrînsă în tumorile mici ale joncțiunii cistico-coledociene, restabilirea continuității făcîndu-se printr-o anastomoză bilio-biliară termino-terminală, sau prin hepatico-duodenostomie sau hepatico-jejunostomie pe ansă defuncționalizată după tehnica lui Roux.

Rezecțiile segmentare rareori pot fi cu caracter oncologic real, extirparea teritoriului limfoganglionar rămînînd irealizabilă și iluzorie.

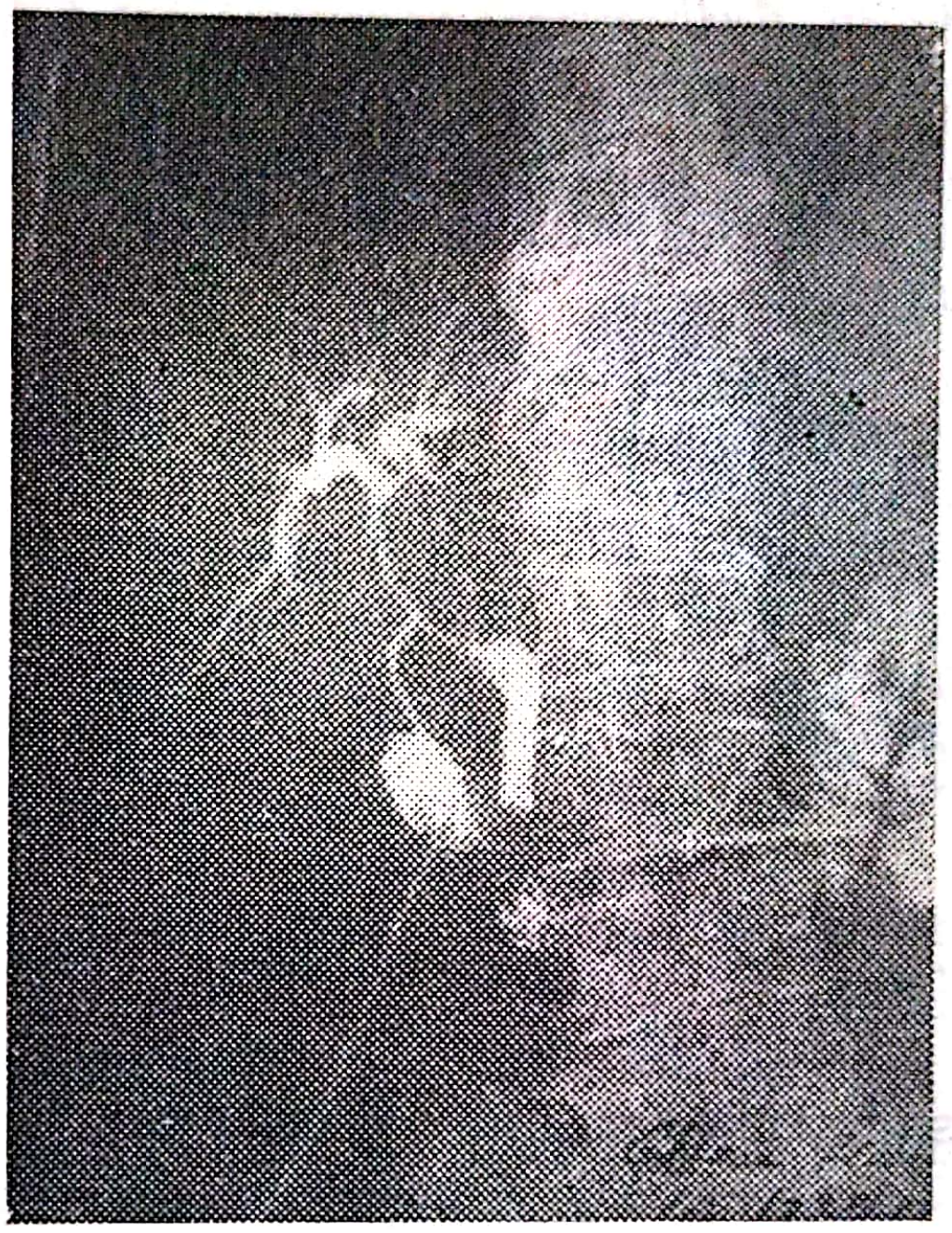

Fig. 15.40 — Tumoare de canal hepatic comun. Intervenție chirurgicală: — foraj și drenaj transtumoral.

În 50—60% din cazurile diagnosticate prea tardiv, cu extensie lezională și metastatică, cu alterarea stării hepatorenale, se pot realiza *operații de derivație internă sau externă*, care, ameliorînd sindromul ictero-colangitic, dau supraviețuiri pînă la 8 luni. Anastomozele bilio-digestive supratumorale frecvent folosite sînt *colecistogastrostomia* sau *hepatico-jejunostomia* pe ansă exclusă în Y sau în omega (Hivet, Warren, Braun).

Forajul transtumoral (cu histerometrul sau cu béniqué-uri) urmat de drenaj transtumoral definitiv (propus de Roux) cu tub Kehr sau cu tub în „U" (Terblanche) reprezintă o intervenție de derivație internă, eficientă luni de zile prin drenarea continuă a arborelui intrahepatic în tubul digestiv. Metoda cere în schimb o întreținere și o supraveghere strictă a funcționalității drenajului pentru prevenirea angiocolitei supurate și a obstrucției secundare (fig. 15.40).

În tumorile vegetante maligne (adenocarcinoame papilifere) cu dezvoltare și invazie endocoledociană, cu metastazare mai lentă, s-au obținut (Firică, Grădinaru) supraviețuiri pînă la 20 luni după dezobstrucție prin rezecţie paliativă, prin chiuretare şi coledocoduodenostomie, sau cu drenaj biliar extern.

- *Cancerele etajului hilar şi ale originei canalelor biliare*, diagnosticate colangiografic transparieto-hepatic sau transhepatic, ridică cele mai mari dificultăţi chirurgicale, mai ales în cazurile cu întreruperea convergenţei biliare craniale.

Sindromul ictero-colangitic determinat de cancerele CBP cu extensie hilară sau la nivelul convergenţei biliare şi cancerele canalelor biliare intrahepatice, beneficiază de *derivaţii hepato-colangio-digestive periferice sau profunde* şi, într-un număr limitat de cazuri, de intervenţii de exereză.

Anastomozele biliodigestive intrahepatice periferice (după rezecţia segmentului III al lobului stîng) au indicaţii în cazurile cu păstrarea convergenţei canalelor hepatice. Se poate practica în aceste cazuri fie intrahepato-gastrostomia Dogliotti, fie hepatoducto-jejunostomia pe ansă montată în Y (Longmire).

Intrahepato-gastrostomia (von Gohrandt, Făgărăşanu, Firică), după rezecţia parţială cuneiformă din segmentul III, se execută cu mai mare uşurinţă şi este urmată de ameliorări temporare ale pruritului şi sindromului ictero-colangitic (4—6 luni supravieţuire).

Dubla derivaţie hepato-colangio-digestivă pe lobul drept (segmentul VI) şi pe cel stîng (Hepp-Prioton) pe ansă jejunală, izolată în Y sau continuă, defuncţionalizată (Hivet, Warren, Braun) rămîne rezervată cazurilor cu întreruperea convergenţei canalelor hepatice.

Colangiojejunostomia pe canalul hepatic stîng dilatat suprastrictural determină, prin lărgimea anastomozei, supravieţuiri „confortabile“ de durată (Hepp-Couinaud).

În afara altor posibilităţi de drenaj se poate aplica drenajul extern biliar supratumoral, uni sau bilateral.

În cazurile depăşite, care nu suportă nici măcar laparotomia exploratorie, se poate folosi *drenajul transcutaneohepatic* (Leger, Carter, Saypol) prin lăsarea pe loc, după colangiografie transparietohepatică, a unui caracter de polietilen.

Realizarea unor tehnici de derivaţie biliodigestivă largă, eficientă, plasată decliv pe arborele intrahepatic şi cît mai aproape de convergenţa hepaticelor, deşi dificile, condiţionează supravieţuirile de durată.

Mortalitatea postoperatorie imediată este destul de crescută după derivaţiile biliodigestive (18—20%) iar supravieţuirile ating pînă la 8—14 luni.

Colangioanastomozele intrahepatice profunde sînt anastomoze largi, cu eficienţă sporită, dar greu realizabile, cu indicaţii restrînse şi risc operator maxim. Au fost descrise şi practicate în tumorile cu păstrarea convergenţei hepaticelor, *hepatico-jejunostomia* pe canalul hepatic stîng după decolarea plăcii hilare (Hepp-Couinaud), abordarea confluentului biliar superior prin scizurotomie mediană urmată de anastomoză hepatico-jejunală pe ansă exclusă în Y (Champeau şi Pineau) sau anastomoza confluentului hepatic (sau a unui canal hepatic) cu o ansă jejunală după rezecţia părţii anterioare a segmentului IV.

Rezecţia cancerelor convergenţei biliare superioare după tehnica lui Champeau a fost realizată pe un număr redus de cazuri, cu rezultate imediate şi îndepărtate promiţătoare, supravieţuirile fiind consemnate pînă la 9 ani.

Prognosticul cancerului hepato-coledocului este mult mai rezervat decît al cancerului veziculei biliare. Diagnosticarea tardivă, în faza complicaţiilor infecţioase şi a extensiei tumorale, determină reducerea posibilităţilor de tratament chirurgical cu intenţie de radicalitate sub 10% din cazuri, dar şi a tratamentului paliativ (în medie sub 50% din cazuri). Se apreciază că 80% din cazuri mor în primul an de la descoperirea bolii, iar media supravieţuirilor atinge numai 6 luni. Pe bolnavii operaţi la Lahey Clinic s-au înregistrat doar 4% supravieţuiri la 3 ani, iar în Clinica Mayo numai 1,6% supravieţuiri la 5 ani.

Prognosticul vital este mai rezervat în cancerele scleroase, difuze, cu invazie hilară, ca şi în cancerele etajului hilar, deoarece intervenţiile de rezecţie sînt rareori realizabile, iar derivaţiile hepato-digestive periferice sau profunde, pe lîngă că rămîn grevate de risc chirurgical, funcţionalitatea lor se degradează rapid, angiocolita purulentă şi abcesele hepatice colangitice scurtînd perioadele de supravieţuire.

Drenajul transtumoral, cu mortalitate postoperatorie redusă, asigură supravieţuiri similare cu a derivaţiilor biliodigestive.

Supravieţuirile ating o medie de 3,2 ani după intervenţiile radicale (duodenopancreatectomie cefalică) practicate în cancerele coledocului distal şi aproximativ 30% supravieţuiri la 5 ani. În schimb, mortalitatea postoperatorie rămîne crescută (25%) în duodenopancreatectomie pentru leziunile tumorale ale coledocului terminal. Radioterapia locală şi chimioterapia prin perfuzia arterei hepatice sau pe cale sistemică, asociate tratamentului chirurgical paliativ ar prelungi perioada de supravieţuire.

15.4.4 TUMORILE MALIGNE ALE REGIUNII VATERIENE

(Cancerul ampulei Vater)

Tumorile maligne ale ampulei Vater au o evoluţie anatomoclinică mai lentă şi un prognostic relativ mai favorabil, în comparaţie cu cancerul căilor biliare şi al pancreasului.

Noţiunea de „cancer vaterian" este reconsiderată. Invocînd originea histologică variată — din coledocul terminal, din porţiunea terminală a canalului Wirsung şi din pancreasul adiacent, din mucoasa şi glandele peretelui ampular, din papilă şi peretele duodenal periampular, — avîndu-se în vedere de asemenea caracterele anatomoclinice precum şi soluţiile chirurgicale comune, s-a propus termenul de *„carcinom periampular"* pentru aceste tumori maligne situate în zona carefurului bilio-pancreatico-duodenal, cu origini diferite şi a căror histogeneză este greu de precizat.

Incidenţa acestor tumori, dificil de stabilit, atinge aproximativ 10% din icterele mecanice produse de tumorile căilor biliare sau ale organelor din vecinătate. Ca frecvenţă, tumorile regiunii periampulare ocupă locul al treilea, după cancerul veziculei biliare şi al hepatocoledocului.

Dificultăţile în stabilirea frecvenţei reale ţin de descoperirea lor tardivă, cînd originea şi sediul lor nu mai pot fi precizate, confundîndu-se cu tumorile pancreasului, coledocului terminal sau duodenului (Setlacec).

Prin amplificarea şi modernizarea explorărilor din ultimul deceniu (colangiografia transparietohepatică, colangiopancreatografia retrogradă endoscopică cu biopsie, ultrasonografia şi tomografia computerizată) s-a înregistrat o creştere a frecvenţei tumorilor regiunii ampulare, în special în stadii mai incipente cînd beneficiază de intervențiile radicale. Sînt statistici în care, în ultimii 5 ani, au fost raportate între 500 și 600 cazuri (Cooperman).

Tumorile sînt mai frecvente la bărbați de vîrstă medie cu extreme între 30 și 86 ani.

Etiopatogenia ampulomului vaterian malign continuă să rămînă necunoscută. *Litiaza biliară* asociată este rară (6—10%); poate fi coexistentă sau consecutivă stazei biliare prelungite prin obstacolul ampular.

Ampuloamele vateriene benigne, deși rare (10% din tumorile ampulare) sînt considerate drept leziuni precanceroase, coexistînd frecvent cu leziuni incipiente de degenerare malignă, sau urmate de recidive maligne după extirpare limitată.

Anatomie patologică. În majoritatea cazurilor sînt tumori de dimensiuni reduse care obturează carefurul bilioduodenopancreatic și determină sindromul icteric. Sindromul de obstrucție biliară apare deseori în formele stenozante, se asociază cu leziuni inflamatorii și cu spasm sfincterian. Destul de frecvent tumorile regiunii ampulare nestenozante pot rămîne neobservate la explorarea instrumentală sau colangiografică.

Sediul tumorii poate fi intra-ampular sau vatero-duodenal (Feroldi).

- *Tumorile intra-ampulare* sînt rare și dificil de diagnosticat pre și intraoperator. Au dimensiuni reduse, destind cavitatea ampulară și modifică nesemnificativ morfologia papilei duodenale. Deoarece scapă investigațiilor manuale, instrumentale și uneori colangiografice, se recunosc prea tardiv la bolnavii cu intervenții iterative. Se pot diagnostica mai ușor prin colangiopancreatografie retrogradă endoscopică. Au aspect macroscopic variabil: uneori au aspect polipoid sau vilos, cu friabilitate crescută și cu sîngerare repetată; alteori apar sub forma unui nodul tumoral intraparietal dur, cu limite neprecise, care poate realiza o virolă rigidă în defileul papilo-oddian.
- *Tumorile vatero-duodenale* sînt frecvente și reprezintă stadii evolutive avansate. Au fost descrise trei varietăți anatomopatologice: *vegetante, submucoase* (infiltrante, stenozante) și *ulcerate*.

Tumorile vegetante sînt moi, friabile și modifică aspectul morfologic al regiunii papiloampulare. Pot ajunge la dimensiunile unui „ou". Evoluția anatomo-clinică se complică cu comprimarea canalelor coledoc și Wirsung.

Tumorile submucoase, limitate la papilă, sînt de dimensiuni mai reduse și acoperite de o mucoasă integră. Au o consistență dură, protruzionează papila în duoden și se pot confunda cu calculii impactați în ampulă.

Tumorile ulcerate sînt foarte frecvente. Aspectul macroscopic este dominat de ulcerația neregulată, burjonantă, cu bază indurată, cu erodarea canalelor biliopancreatice.

Excepțional de rar s-au întîlnit forme stenozante, dificil de diagnosticat de stenozele benigne ale coledocului terminal. În stadiile avansate leziunile canceroase invadează direct duodenul sau pancreasul.

Aspectul macroscopic al leziunilor are o importanță diagnostică deosebită. Sînt caracteristice aspectele de malignitate: tumoră infiltrată, dură, tumoră hipertrofică cu mucoasă ulcerată și sîngerîndă. În schimb, diferențierea dintre papiloamele și tumorile viloase benigne și maligne se face numai pe baza examenului histopatologic extemporaneu.

Tumorile regiunii ampulare au o evoluție extensivă lentă și metastazează tîrziu. Metastazele apar rar (20—30%) în ganglionii peripancreatici, mezenterici, celiaci și hepatici. Descoperirea, prin examenul histopatologic extemporaneu, a invadării ganglionare contraindică intervențiile de exereză lărgită. Deci, amploarea intervenției, a radicalității actului operator, depinde nu de dimensiunile tumorii ci de prezența metastazelor ganglionare, de vîrstă și de starea generală a bolnavilor.

Deoarece zona carefurului bilio-duodeno-pancreatic, a regiunii ampulei Vater, are o structură complexă și o morfologie variabilă, se nasc frecvente dificultăți de interpretare a leziunilor histologice.

Diagnosticul apartenenței histogenetice rămîne doar prezumtiv, însă nu are importanță din punctul de vedere anatomo-clinic, terapeutic și al prognosticului.

Examenul histologic extemporaneu, executat pe piesă după papiloduodenectomie întinsă, comportă dificultăți tehnice, uneori malignitatea leziunilor rămînînd discutabilă și fără valoare absolută. Totuși, stabilirea diagnosticului de malignitate prin examenul histopatologic extemporaneu este esențială.

Examenul microscopic arată că ampulomul vaterian este un epiteliom cu structură papilară sau glandulară atipică sau tipică. Rar au fost menționate epitelioame metaplazice de tip malpighian.

Tumorile carcinoide cu malignitate foarte redusă, semnalate de Longmire, beneficiază de duodenopancreatectomie cefalică.

Aspectele clinice. Evoluția clinică a carcinoamelor periampulare este în general asemănătoare icterului mecanic de cauză tumorală. Diagnosticul rămîne dificil în stadiile precoce, cînd tabloul clinic se reduce la tulburări dispeptice, scăderea ponderală progresivă etc.

Cancerul regiunii ampulo-vateriane obturează răspîntia bilioduodenopancreatică destul de repede, dar obstrucția rămîne multă vreme incompletă, intermitentă, în funcție de mărimea tumorii, de succesiunea proceselor necrotice, inflamatorii și spastice.

Sindromul clinic de debut este necaracteristic, polimorf, dominat de tulburări dispeptice, de dureri surde, subicter pasager și prurit.

Instalarea *sindromului icteric* este de obicei precedată de dureri (continui, surde, rar colicative) în hipocondrul drept, hepatomegalie moderată și scădere ponderală.

Icterul — poate fi progresiv și persistent, însă frecvent este cu remisiuni incomplete —icter „ondulant" — remisiunile fiind determinate de necrozările parțiale, repetate, ale tumorii; acest proces de necroză determină *hemoragia digestivă*, rareori macroscopică, exteriorizată prin melenă, de cele mai multe ori microscopică, nedecelată clinic, cu anemie mai mult sau mai puțin pronunțată. *Durerea*— explicată prin obstrucția și dilatarea canalelor biliare și pancreatice— este moderată, trenantă, precede sau însoțește icterul, însă nu este constantă — uneori este de intensitate mare, de tip colicativ, asemănător durerilor colicative litiazice. *Angiocolita* este semnalată în unele statistici pînă la 50% din cazuri (Setlacec), cu febră și frisoane, care de asemenea preced sau se manifestă în evoluția icterului, cu remisiuni sau cu răspuns favorabil la antibiotice, fiind sugestivă pentru un obstacol biliar distal. *Scăderea ponderală* pare a fi constantă și se explică prin anorexie și prin insuficiența secreției pancreatice exocrine determinată de obstrucția canalului Wirsung. Diareea este mai puțin frecventă. *Pruritul* este inconstant, poate fi intermitent, însă are o valoare diagnostică reală cînd apare în perioada precoce, preicterică. Se mai semnalează inconstant o veziculă biliară destinsă, palpabilă şi o hepatomegalie moderată, consecinţe ale colestazei.

Forma clinică cea mai caracteristică este de *icter tumoral* (icter progresiv, permanent, veziculă biliară destinsă, scădere ponderală, uneori angiocolită şi hepatomegalie) şi corespunde evoluţiei progresive a obstrucţiei tumorale; este forma care pune în discuţie diagnosticul diferenţial clinic cu icterul prin neoplasm de cap de pancreas.

Forma clinică *pseudolitiazică* (dureri, crize angiocolitice, icter pasager) apare în obstrucţii vateriene incomplete. Sindromul ictero-colangitic tumoral poate diminua sau se poate remite după un timp, datorită necrozării tumorii, cînd se poate asocia cu hemoragie digestivă superioară şi anemie secundară. Litiaza biliară — asociată sau secundară — este semnalată rar şi de obicei generează confuzii de diagnostic şi de atitudine chirurgicală, ampulomul vaterian fiind recunoscut cu întîrziere.

Intermitenţa sindromului ictero-colangitic şi a celorlalte simptome — de multe ori nezgomotoase — face ca perioada de la debut la internarea bolnavilor să se întindă de la cîteva săptămîni la cîteva luni. Sînt citate două cazuri cu o evoluţie de peste 4 ani (Setlacec). Tabloul clinic poate îmbrăca şi alte forme, sugestive pentru hepatită colestatică, hepatită acută sau cronică, litiază coledociană cu calcul inclavat în ampulă, papilo-oddite stenozante, neoplasm de cap de pancreas.

Explorările paraclinice ale bolnavilor cu tumori ampulare confirmă modificările biologice şi organice caracteristice icterelor tumorale (hiperbilirubinemie cu predominanţa fracţiunii directe, creşterea nivelului seric al fosfatazei alcaline, hipercolesterolemie şi alterarea tardivă a probelor de disproteinemie şi a transaminazelor serice). Explorările pot evidenţia hemoragie digestivă ocultă şi un oarecare grad de insuficienţă pancreatică exocrină sau endocrină (diabet zaharat).

Tranzitul baritat gastro-duodenal, completat cu duodenografie hipotonă, poate evidenţia tumorile dezvoltate în lumenul duodenal (30—60% din cazuri) (fig.15.41). Imaginile radiologice sub forma lacunelor sau a rigidităţii neregulate a peretelui duodenal, aspectul de 3 inversat, nişa cu aspect de imagine pseudodiverticulară pot fi sugestive pentru ampulom. Foarte rar tumorile regiunii periampulare se diagnostichează înainte de apariţia sindromului icteric.

Colangiografia transparietohepatică practicată în sindroamele icterice prelungite sau recidivante — cu hepatomegalie — este de mare valoare pentru diagnostic (fig.15.42).

Duodenofibroscopia permite precizarea aspectului macroscopic al ampulei Vater, biopsia dirijată şi eventual completarea cu colangiografia retrogradă.

Arteriografia selectivă, celiacă şi mezenterică superioară, are valoare pentru depistarea metastazelor hepatice şi a variaţiilor arteriale în vederea evitării complicaţiilor ischemice după duodenopancreatectomie.

Laparotomia exploratorie — rămîne însă în multe cazuri de icter obstructiv, mijlocul prin care se pune diagnosticul de tumoare ampulară, prin explorare manuală, colangiografie intraoperatorie şi explorarea instrumentală — după duodenotomie.

Tratament. Reechilibrarea hidroelectrolitică şi nutritivă şi tratamentul antiinfecţios au rol deosebit în îmbunătăţirea prognosticului bolnavilor vîrstnici, caşectici, epuizaţi de evoluţia prelungită a sindromului icterocolangitic.

Indicaţiile tratamentului chirurgical sînt în funcţie de rezultatele explorărilor clinice, paraclinice şi anatomo-patologice pre şi intraoperatorii. Evoluţia lentă a leziunilor tumorale, absenţa multă vreme a metastazelor hepatice, fac posibilă în majoritatea cazurilor diagnosticate relativ precoce, practicarea de la început a intervenţiilor chirurgicale radicale. Amploarea şi caracterul de radicalitate al intervenţiilor, depinde de întinderea şi mărimea tumorii, de invazia organelor vecine, de metastazarea ganglionară şi hepatică, precum şi de alterarea stării generale, biologice şi hepatorenale.

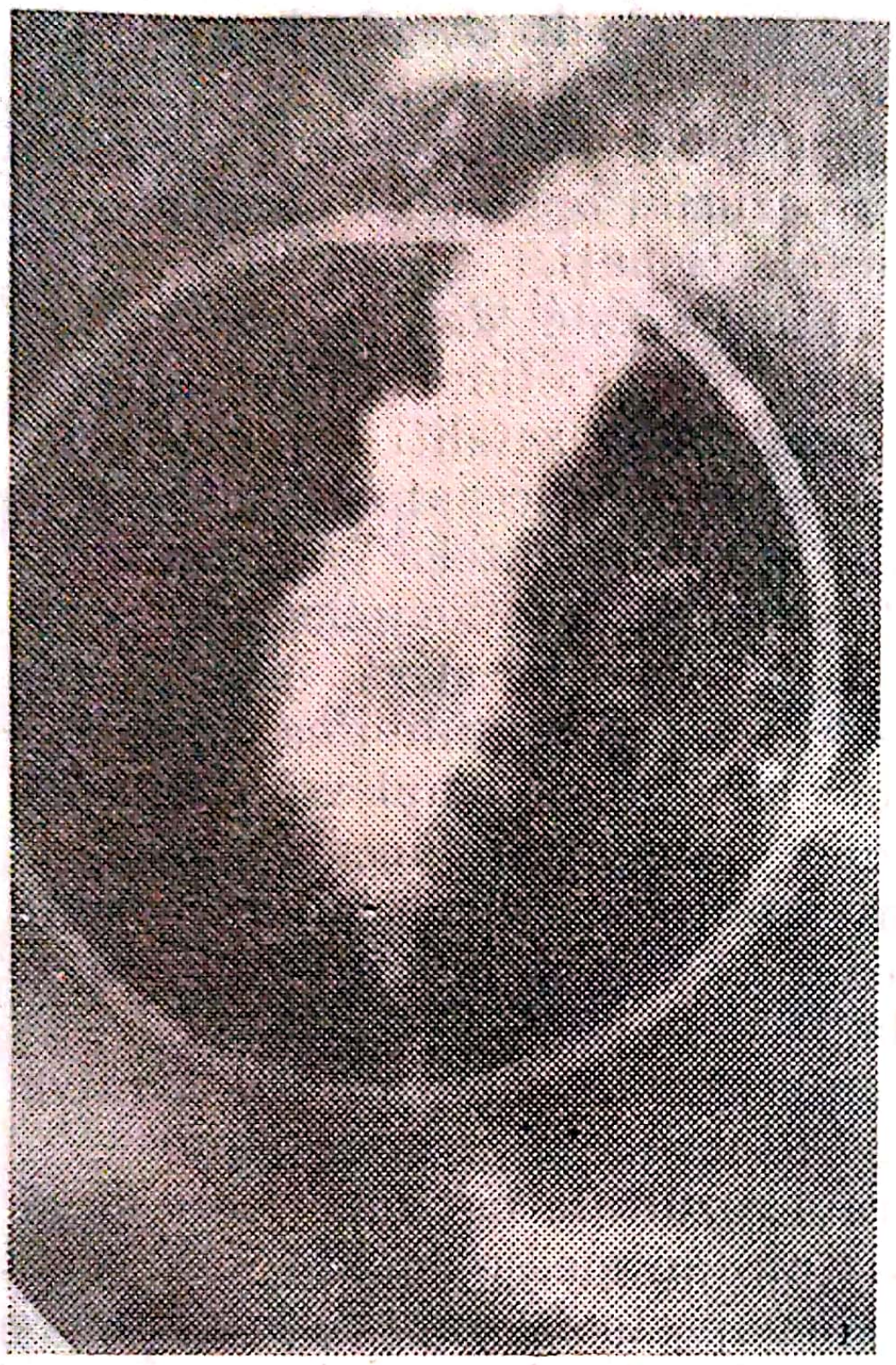

Fig. 15.41 — Duodenografie hipotonă: imagine lacunară produsă de o tumoare malignă a regiunii ampulei Vater.

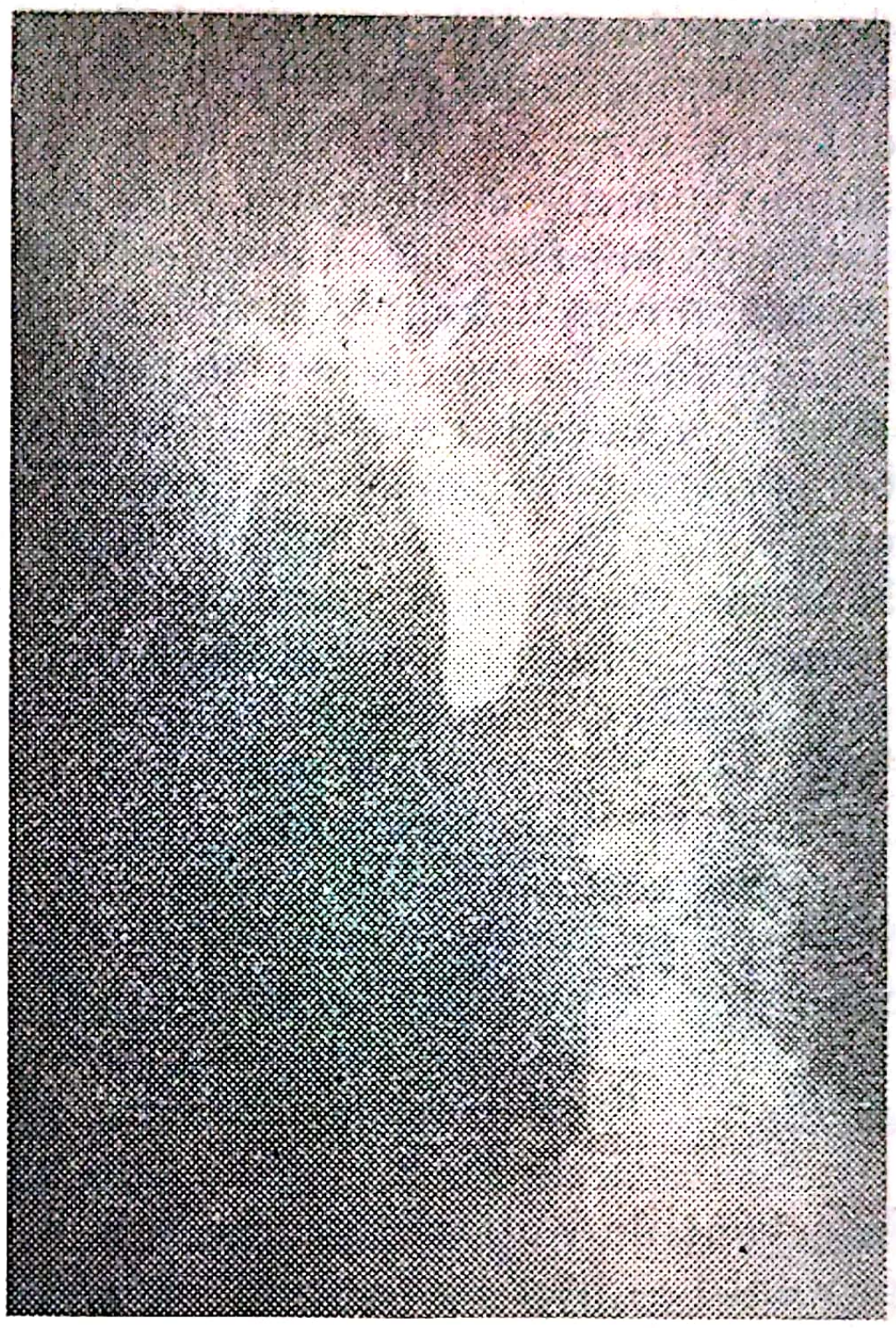

Fig. 15.42 — Colangiografie transparietohepatică: — dilatarea importantă a sistemului canalar biliar intra — şi extrahepatic (plus bont cistic restant) consecutivă tumorii regiunii ampulei Vater.

Evaluarea şi diagnosticarea intraoperatorie a tumorilor maligne periampulare se face prin coroborarea investigaţiilor chirurgicale (vizuale, manuale, instrumentale, colangiografice) după identificarea perfectă a răspîntiei biliodudenale prin decolare duodenopancreatică şi duodenotomie exploratorie cu examinare histopatologică extemporanee.

În funcţie de aspectele macroscopice, histopatologice, de prezenţa metastazelor, de starea generală şi hepato-renală se practică una din cele trei tipuri de intervenţii: *intervenţii paliative* ca derivaţiile biliodigestive, *rezecţia tumorii* (duodeno-papilo-ampulectomie) sau *duodenopancreatectomia cefalică* cu exereza ganglionilor sateliţi.

Intervenţiile paliative de derivaţie bilio-digestivă sînt indicate la bolnavii vîrstnici cu stare generală gravă, cu tumori voluminoase, cu invadare duodeno-pancreatică, limfatică şi cu metastaze la distanţă. Sînt practicate colecisto-gastrostomia, colecisto-jejunostomia coledoco-duodenostomia sau coledoco-jejunostomia. În cazurile cu tumori mari se face complementar şi o derivaţie gastro-jejunală. Mortalitatea postoperatorie rămîne crescută (18—20%) iar supravieţuirea atinge 8—10 luni.

Rezecţia tumorii (papilo-duodenoampulectomia sau ampulectomia) are indicaţii în tumorile benigne ca şi în cele maligne nodulare sau vegetante depistate în stadiile precoce cînd nu invadează peretele duodenal. Intervenţia este simplă, cu mortalitate, redusă dar cu riscul recidivei precoce (8—12 luni) datorită rezecţiei limitate şi evoluţiei eventualelor metastaze ganglionare. Supravieţuirile după 5 ani pînă la 38% din cazurile operate, argumentează indicarea intervenţiei numai la bolnavii bine selecţionaţi.

Intervenţia radicală în ampuloamele maligne este *duodeno-pancreatectomia cefalică* care oferă cele mai mari şanse de supravieţuire. Intervenţia de exereză a blocului duodeno-pancreatic şi a ganglionilor sateliţi se practică pe bolnavi relativ tineri, cu stare generală şi biologică acceptabilă pentru o intervenţie de mare amploare şi numai în absenţa metastazelor ganglionare şi hepatice, a invaziei venei porte sau a arterei hepatice. Complicaţiile postoperatorii (fistula pancreatică sau biliară, hemoragia digestivă, ulcere jejunale, diabet, malabsorbţie) frecvente (25—33%) şi mortalitatea crescută (pînă la 25%) restrîng indicaţiile acestui act chirurgical complex la tumorile cu evoluţie locoregională lentă şi cu invadare ganglionară inconstantă.

Prognosticul relativ favorabil după intervenţiile radicale a determinat lărgirea indicaţiilor operatorii sub acoperirea unei terapii intensive adecvate. S-au înregistrat supravieţuiri la 5 ani de la 16% la 35%.

Rămîn frecvente şi greu de tratat complicaţiile postoperatorii tardive ca diabetul zaharat, insuficienţa pancreatică exocrină şi ulcerele jejunale.

Statisticile cu loturi mici de bolnavi arată rezultate net superioare după intervenţiile radicale cu procente de supravieţuire în medie de 25—30% şi cu procente — mai reduse — de supravieţuire chiar peste 10 ani. Pe loturi mari însă, rezultatele au o semnificaţie statistică mai puţin încurajatoare. Într-o statistică japoneză, care raportează 450 cazuri de cancer ampular, în ultimii 7—8 ani, din 330 bolnavi cu rezecţie radicală 16% au supravieţuit 5 ani şi 3% au ajuns la 10 ani. Alţi autori consideră — pe statistici personale — că supravieţuirile după duodeno-pancreatectomie nu sînt semnificativ superioare ampulectomiilor. Din analizele diverselor statistici, reiese că durata de supravieţuire postoperatorie este influenţată de o serie de *factori de prognostic*: depistarea şi intervenţia chirurgicală precoce măresc considerabil rata de supravieţuire; forma anatomică a ampulomului condiţionează prognosticul, în sensul că timpul de supravieţuire este de două ori mai mare în tumorile papilare faţă de cancerele ulcerate şi infiltrante; de asemenea, indiferent de tipul intervenţiei, dacă ganglionii regionali sînt afectaţi de procesul tumoral, rata de supravieţuire se reduce cu 30—50%, de unde unele afirmaţii că tipul de leziune poate fi mai important decît tipul de operaţie.

BIBLIOGRAFIE SELECTIVĂ

ALTEMEIER A.W. — *Surg. Clin. N. Amer.*, 1973, *53*, 5, 1229—1243.
BISMUTH H. — *Surg. Gynec. Obstet.*, 1975, *140*, 2, 170—178.
BRAASCH W.J. — *Surg. Clin. N. Amer.*, 1973, *53*, 5, 1217—1227.
COOPERMAN M.A. — *Surg. Clin. N. Amer.*, 1981, *61*, 1, 99—105.

DENJOY R. — *J. Chir.* (Paris), 1968, *95*, 2, 211—226.
FĂGĂRĂŞANU I. — *Chirurgia*, 1967, *16*, 1069—1076.
FIRICĂ TH., GRĂDINARU V. — *Chirurgia*, 1969, *18*, 1—5.
FIRICĂ TH., GRĂDINARU V. — *Chirurgia*, 1971, *20*, 10, 889—892.
GRĂDINARU V. — Adenocarcinoame papilare ale căilor biliare, *Chirurgia*, 1980, *29*, 3, 169—175.
JUVARA I., VEREANU I. — Etude du relief endocholédocien, *J. Chirurgie*, 1973, *106*, 6, 599—608.
NAJARIAN J.S. — Hepatic, biliary and pancreatic surgery, Year Book Medical Publishers, Chicago, 1980.
RĂDULESCU D. — Caiete de chirurgie practică, Edit. Medicală, Buc., 1982.
RĂDULESCU D. — *Chirurgia*, 1982, *31*, 1, 37—48.
ŞEICARU T., GRĂDINARU V. — *Chirurgia*, 1976, *25*, 4, 257—262.
ŞETLACEC D., STĂNCESCU M. — *Chirurgia*, 1973, *22*, 8, 673.
THORBJARNARSON B. — Surgery of the Biliary Tract, Saunders, Philadelphia, 1975.
WHITE T.T., SARLES H., BENHAMOU J.P. — Liver, Bile Ducts and Pancreas, Grune and Stratton, New-York, 1977.

15.5 STENOZELE BENIGNE ALE CĂII BILIARE PRINCIPALE

(în afara celor traumatice)

D. BURLUI — E. BRĂTUCU — E. BOBOCESCU

15.5.1 Stenoze congenitale — 949
15.5.2 Stenoze autoinflamatorii — 950
15.5.3 Stenoze de cauză biliară — 950
15.5.4 Stenoze de cauză pancreatică — 951
15.5.5 Stenoze primitive (idiopatice) — 951
15.5.6 Stenoze oddiene benigne — 961
Bibliografie selectivă — 974

Stenozele benigne ale căii biliare principale constituie un grup heterogen în care sînt incluse o serie de entităţi bine definite, alături de efecţiuni stenozante cu etiopatogenie imprecisă. În acest capitol sînt încadrate şi leziunile obstructive ale regiunii oddiene care realizează o patologie de răspîntie biliopancreatică ce nu poate fi ignorată. Din punctul de vedere etiopatogenic, stenozele benigne ale hepatocoledocului pot fi clasificate în următoarele categorii: congenitale; posttraumatice (vezi 15.6); autoinflamatorii; biliare (litiazice, angiocolitice, displazice); pancreatice; primitive (idiopatice); stenoze oddiene benigne.

15.5.1 STENOZE CONGENITALE

Stenozele congenitale sînt încadrate printre malformaţiile căilor biliare, fiind cunoscute şi sub denumirea de atrezii, renumite pentru mortalitatea de care sînt acompaniate. Ladd a descris opt forme anatomo-patologice distincte în funcţie de segmentele biliare implicate în procesul patologic. Atreziile totale ale căilor extrahepatice, absenţa coledocului şi stenozele întinse dau o mortalitate de 100%. Întinderea cranio-caudală a stenozei va decide asupra gradului de operabilitate şi va permite afirmarea prognosticului. Leziunile au un prognostic mai bun cu cît bontul biliar permeabil este mai bine reprezentat: canal hepatic comun patent, coledoc supraduodenal normal, sau veziculă biliară în tranzit biliar. În toate celelalte situații resursele de terapeutică chirurgicală sînt modeste și paliative.

Stenozele congenitale afectează cu precădere sexul masculin (60%) și se manifestă prin icterul prezent de la naștere, sau care se instalează în primele 2—3 săptămîni. Un element constant este prezența scaunelor albe, acolice, încă de la naștere, chiar înainte de a apărea expresia clinică a retenției biliare — icterul. În general, diagnosticul se poate afirma cu certitudine după prima lună de la naștere prin excluderea treptată a celorlalte cauze de icter neonatal: fiziologic, eritroblastoză fetală, hemoliză, anemie hemolitică congenitală, colemiile familiale etc.

În ceea ce privește tratamentul, aproximativ 20% dintre acești copii întrunesc condițiile necesare pentru a putea fi supuși terapiei chirurgicale (R. Maingot). Momentul operator se va încadra în primele 2 luni de viață, deoarece peste acest interval se asociază suferințe hepato-celulare care deteriorează profund echilibrul bio-hepatic. Derivația bilio-digestivă este singura soluție terapeutică și ea are șanse de succes atunci cînd bontul biliar este reprezentat de hepaticul comun sau de coledoc. Segmentul digestiv ales pentru derivație poate fi duodenul sau jejunul, în funcție de înălțimea stenozei. Protezarea temporară a anastomozei este un gest util. Colecisto-gastrostomia constituie soluția chirurgicală tehnic cea mai simplă, dar ale cărei rezultate în timp sînt mediocre.

15.5.2 STENOZE AUTOINFLAMATORII

În 1967 Thorpe și S. Scherlock au raportat 4 cazuri de stenoză inflamatorie a căii biliare principale, asociată colitei ulcero-hemoragice, iar ulterior Cutler și Donaldson au mai adăugat 8 observații. În ultimii 10 ani literatura a semnalat asocierea unor leziuni inflamatorii ale colonului cu stenoza hepatocoledocului, iar pe de altă parte s-a mai descris o serie de afecțiuni care pot conduce la obstrucție coledociană. Astfel s-a constatat concomitența stenozei inflamatorii a căii biliare principale cu: paniculita nodulară, mezenterita sclero-retractilă, rectocolita ulceroasă, tiroidita lemnoasă, fibroza retroperitoneală și cea mediastinală, procto-sigmoidita, boala Crohn. În 1972 B.W.Thompson propune ipoteza unei boli de colagen, secundară unei „vasculite hipersenzitive" la diverși alergeni (microbi, virusuri, droguri, tumori, boli autoimune) care ar afecta și ductul biliar prin proces sclero-inflamator. Mutchinson propune chiar termenul de „fibroză idiopatică sistemică" care ar cuprinde bolile enumerate mai sus, inclusiv localizarea biliară. Stenozele auto-inflamatorii nu au însă nimic particular în ceea ce privește anatomopatologia, manifestarea clinică și evoluția, ele avînd ca substrat un proces de colangită scleroasă progresiv stenozantă, de obicei difuză, motiv pentru care descrierea lor se suprapune perfect peste cea a colangitei primitive asupra căreia ne vom opri ulterior.

15.5.3 STENOZE DE CAUZĂ BILIARĂ

Stenoze ale căii biliare principale pot surveni în cursul evoluției afecțiunilor litiazice și supurative ale căilor biliare, precum și în unele forme de displazie a acestora. Calculii veziculari inclavați infundibulo-cervical pot determina în timp supurația unor procese inflamatorii și ulterior sclerogene care modifică profund anatomia regiunii, prin acolarea zonei infundibulare la conductul biliar principal. Procesul sclero-inflamator se extinde prin contiguitate la hepato-coledoc, realizînd în unele situaţii leziuni de pediculită lemnoasă. Factorul septic local, colecistic şi coledocian, contribuie la agravarea leziunilor. Se creează astfel toate condiţiile realizării unor stenoze segmentare ale căii biliare. Un aspect particular este întîlnit la litiaza coledociană inclavată, de obicei calculul fixîndu-se în zona critică a „butonierei“ duodenale. Contactul prelungit dintre calcul şi peretele coledocian determină modificări iniţial inflamatorii, dar care în timp se pot vindeca prin cicatrice stenozantă. Leziuni similare pot realiza şi fistulele bilio-biliare: procesul sclerogen perifistular „sufocă“ ductul biliar în aval sau în amonte de fistulă.

În 1954 J. Caroli şi R. Soupault au descris stricturile coledociene prin hiperplazia adenomatoasă, veritabilă displazie parietală înrudită cu adenomul stenozant al căii biliare principale. Histologic afecţiunea se remarcă printr-o proliferare glandulară excesivă, uneori înregistrîndu-se chiar aspecte chistice.

Angiocolita supurată acută recurentă sau cea cronică constituie cel mai frecvent factor în etiologia stenozelor de cauză biliară. Procesele septice îndelungate, pe fondul unui drenaj defectuos al căilor biliare intra şi extrahepatice, antrenează o stenozare difuză a sectorului extrahepatic, asociată cu leziuni de ciroză biliară secundară.

15.5.4 STENOZE DE CAUZĂ PANCREATICĂ

Interferenţele care există între patologia pancreasului şi cea hepato-biliară sînt bine cunoscute. Nu numai neoplasmele pancreasului cefalic sînt capabile să determine obstrucţii coledociene. Pancreatitele acute recidivante conduc într-un procent de 25% din cazuri la modificări inflamatorii cronice ale capului pancreatic, fie sub formă hipertrofică pseudo-tumorală, fie sub formă de hidro-piopancreatoză, fie sub forma fibroasă cunoscută ca „ciroza pancreasului“. Conexiunile anatomice intime între coledocul terminal şi jgheabul pancreatic fac posibilă extinderea proceselor sclero-inflamatorii către calea biliară. Se realizează fie o stenoză extrinsecă prin factor compresiv, fie chiar o leziune stenozantă intrinsecă, frecvent existînd o intricare a acestora. Tot în acest cadru trebuie amintite şi procesele stenozante secundare unui ulcer duodenal, de obicei post-bulbar, cu evoluţie penetrantă către pediculul hepatic. Aceste tipuri de leziuni au făcut obiectul a numeroase comunicări şi publicaţii, nu rareori asociindu-se cu fistula bilio-duodenală.

15.5.5 STENOZE PRIMITIVE (IDIOPATICE)

Sub această denumire sînt cunoscute o serie de stenoze cu etiopatogenie neclară, difuze sau localizate la diversele etaje ale arborelui biliar, în sectorul extra şi, eventual, intrahepatic. Ele sînt caracterizate prin faptul că evoluează cu icter de tip obstructiv, iar histologic se înregistrează modificări ale căilor biliare intra şi extrahepatice, inclusiv ale regiunii oddiene. Pe baza experienţei noastre am constatat că există 3 forme anatomo-clinice de icter colestatic benign, în patogenia căruia poate fi implicată regiunea oddiană: colangita scleroasă primitivă, hepatita colestatică şi papilita icterigenă tip Caroli. Toate au ca numitor comun obstacolul sclero-inflamator oddian, iar icterul care le însoţeşte se remite după sfincterotomia oddiană. Aparent, apropierea dintre aceste entităţi este artificială şi arbitrară: hepatita colestatică este o formă de hepatită virală, colangita scleroasă are alţi parametri definitorii, iar papilita icterigenă tip Caroli are ca substrat doar leziunile papilei vateriene, oarecum similare afecţiunii cunoscute sub denumirea de oddită sclero-retractilă primitivă tip Del Valle. În ultimii ani, unul dintre noi a remarcat existenţa unor interrelaţii strînse între aceste trei entităţi, cu asocierea frecventă a leziunilor hepatice la leziunile coledociene scleroase şi la leziunile sclero-inflamatorii oddiene (D. Burlui). Pentru acest motiv le-am grupat împreună.

A. CADRU NOSOLOGIC

a) *Colangita scleroasă primitivă*. Colangita scleroasă primitivă (CSP) ocupă un loc imprecis definit în grupul colestazelor. Boală relativ rară, cu un cadru nosologic relativ controversat, se remarcă printr-o evoluţie ireversibilă spre ciroză biliară şi exitus la 2—6 ani de la stabilirea diagnosticului. Boala este cunoscută în literatură sub diverse denumiri, multitudinea termenilor sugerînd de fapt lipsa unei atitudini unitare în ceea ce priveşte etiopatogenia: coledocită stenozantă, stenoză inflamatorie a coledocului, stenoză coledociană primitivă, colangită cronică obstructivă, colangită lentă Rössle etc. Toţi aceşti termeni încearcă să precizeze existenţa unui factor inflamator asociat reacţiei fibroase a ductului biliar principal, realizînd o stenozare progresivă, în general incompletă. Flickinger (1946) apreciază frecvenţa maladiei la 12% din stenozele benigne, iar Myers adună un număr de 40 cazuri publicate în perioada 1924—1970. Delbet se înscrie cu primul caz publicat în 1924, urmat de Miller în 1927. E. Roseau înregistrează 300 observaţii publicate pînă în 1978, remarcînd creşterea cazurilor în literatură, mai ales după anul 1970, an marcat de precizarea criteriilor ce definesc entitatea de colangită scleroasă primitivă.

Holubitsky şi McKenzie (1964) sînt primii care tentează delimitarea CSP, pe baza următoarelor criterii: absenţa traumei biliare accidentale sau operatorii, absenţa calculilor, interesare aproape completă a căilor biliare, absenţa leziunilor maligne. Ulterior, Cutler include între criteriile definitorii şi absenţa cirozei biliare primitive, iar în 1970 Myers adaugă încă un element care restrînge cadrul: absenţa bolilor asociate de tipul colitei ulceroase, al maladiei Crohn, al fibrozei retroperitoneale, al tiroiditelor autoimune etc. H. O. Douglas împarte colangitele scleroase în: idiopatice, auto-inflamatorii şi biliare iar Longmire propune următoarea clasificare: de cauză litiazică, malformaţii, primitive, neoplazice şi iatrogene. Din grupul primitiv Myers exclude formele autoinflamatorii care reprezintă de fapt hepato-colangite reactive întîlnite într-o serie de afecţiuni ca paniculita nodulară, tiroidita lemnoasă, mezenterita retractilă, boala Crohn etc. În ultimii 10 ani, prin eliminarea treptată a unor cauze cunoscute s-a delimitat entitatea „idiopatică" sau „primitivă". Din acest grup exclusivist lipsesc o serie de afecţiuni cu etiopatogenie precizată, care evoluează cu leziuni biliare similare, care prezintă totodată modificări histologice superpozabile, afecţiuni caracterizate şi printr-un răspuns analog la tratamentul chirurgical sau la cel conservator: hepatitele colangiolitice, hepatitele cronice reactive şi altele care se pot asocia cu fibroza stenozantă a căilor biliare intra şi extrahepatice. În acest sens, alături de L. Leger şi H. Fee sîntem de părere că unele forme de ciroză biliară primitivă sînt de fapt colangite scleroase cu evoluţie intrahepatică. Leger accentuează asupra faptului că evoluţia colangitei scleroase este dominată de leziunile intrahepatice, leziuni ce pot fi primitive, contemporane sau secundare fibrozei extrahepatice.

b) *Hepatita colestatică virală cu icter prelungit.* Watson şi Shay (1946, 1952) au descris hepatita colangiolitică cu inflamaţie în jurul canaliculelor biliare din spaţiile porte, iar în 1966 Neefe precizează elementele definitorii ale hepatitei virale cu icter colestatic prelungit. La aceste date se adaugă forma de hepatită virală pericolangitică descrisă de Gupta în 1956 şi colangita cronică destructivă nesupurativă intrahepatică (H. Popper — 1967). Enumerarea acestor cîteva forme de hepatită colestatică dovedeşte posibilitatea existenţei unei asocieri între leziunile de hepatită şi leziunile structurilor ductulare şi periductulare intrahepatice. Mecanismul colestazei din hepatita virală suscită încă numeroase cercetări şi dezbateri.

Între colangită, hepatită şi papilită există o serie de interferenţe. Aceste entităţi pot apare izolat, dar nu se exclud, frecvent existînd asocieri între leziunile hepatice şi cele biliare. În plus apare participarea oddiană, evidenţiată de noi încă din 1969 (D. Burlui). S-ar părea că există o serie a leziunilor: papilită, hepatită, cu sau fără colangită scleroasă.

c) *Papilita icterigenă tip* Caroli. Descrisă în urmă cu patru decenii, papilita icterigenă se distinge prin asocierea unui icter colestatic de tip extrahepatic cu leziuni inflamatorii ale papilei. Este o afecţiune foarte apropiată ca aspect clinic şi histologic de oddita sclero-retractilă Del Valle, de care se deosebeşte însă prin faptul că aceasta din urmă este dominată de scleroza care interesează întregul aparat oddian.

B. ETIO-PATOGENIE

a) *Colangita scleroasă primitivă.* Multitudinea teoriilor avansate reflectă ignorarea factorilor etiologici. Astfel s-au emis următoarele ipoteze: a infecţiei pe cale portală (Schwartz), autoimună (Bartholomew), virală (K.W. Warren), alergică (Thompson), parazitară (Detrie), fibroză idiopatică sistemică (Mutchinson), congenitală (Hinters şi Mirizzi). Nici una dintre aceste teorii nu a dat satisfacţii. O serie de autori susţin că o bacteriemie portală cronică, cu punct de plecare colonul infectat, poate conduce la inflamarea arborelui biliar şi în final la leziuni de fibroză. Cu toate acestea nu s-a stabilit existenţa unei relaţii directe între bacteriemia portală (prezentă în unele colite ulceroase) şi colangita scleroasă primitivă. Există totuşi cîteva elemente de certitudine care marchează unele repere precise:

— leziunile pot fi intra şi/sau extrahepatice, segmentare sau difuze;
— microscopia nu este specifică formei primitive;
— procesul patologic respectă mucoasa ductală;
— frecventa asociere cu leziuni hepato-celulare.

În ultimii 6 ani am remarcat constanta participare oddiană în determinarea colestazei şi, probabil, a sclerozei din colangita scleroasă primitivă. Regiunea oddiană este interesată de alterări inflamatorii sau sclero-inflamatorii, iar în unele forme se remarcă asocierea leziunilor hepatice: ductulare, periductulare şi chiar hepatocitare. La unii dintre bolnavi s-a pus în evidenţă prezenţa anticorpilor antificat şi a AgAu. De ce obstacolul oddian nu se acompaniază de distensia căilor biliare? În primul rînd survine inhibiţia secretorie a ficatului, iar ulterior leziunile de limfangită pediculară hepatică se organizează conjunctiv şi „sufocă" calea biliară principală.

b) *Hepatita colestatică.* Mecanismele de producere a icterului colestatic din cursul hepatitei virale acute sau al hepatitei cronice sînt controversate. Au fost invocate diverse modificări fiziopatologice printre care: creşterea permeabilităţii canaliculelor biliare, edemul spaţiilor Disse, fibroza spaţiilor portale, obstrucţia prin trombi biliari, ruptura canaliculelor biliare, balonizarea hepatocitelor etc.

În ultimii 14 ani, preocupaţi de problema colestazei din hepatitele virale şi post-virale cu icter prelungit, am reuşit să obiectivăm pe plan histologic existenţa unor modificări sclero-inflamatorii ale regiunii oddiene. Pe baza rezultatelor obţinute la bolnavii supuşi sfincterotomiei s-a conturat ideea factorului oddian în patogenia acestor ictere colestatice. O serie de cercetări mai vechi ale lui Barber şi Mallet-Guy au demonstrat că obstrucţia completă a coledocului creşte presiunea în arborele biliar, iar bila care continuă că se formeze în ficat părăseşte sistemul canalicular prin intermediul sistemului limfatic — este aşa-numita permeaţie bilio-limfatică. Ulterior s-a precizat că această permeaţie stopează complet datorită creşterii presiunii endobiliare peste un prag apreciat la 35 cm H_2O — în acest moment intervine inhibiţia secreţiei biliare. Bila reţinută în compartimentul biliar se transformă progresiv în bilă albă, iar hepatocitul îşi va evacua în sînge produsul biliar. Serrao şi Cardoso au remarcat faptul că permeaţia bilio-limfatică determină alterări periductulare cu limfangioză şi limfangioscleroză, alterări care constau în proliferări conjunctive, începînd din a 14-a zi de la instalarea obstrucţiei. Aceasta ar fi o explicaţie a amorsării procesului sclerogen biliar.

În cursul hepatitei virale acute icterul nu apare totdeauna (forme anicterice) cu toate că leziunile hepato-celulare există. I. Pavel a atras de mult atenţia că debutul hepatitei virale este marcat de duodenita severă, certificată de simptomatologia clasică: disconfort în hipocondru, greaţă, vărsături bilio-gastrice, senzaţia de gust amar. Dacă se renunţă la dogma conform căreia prezenţa leziunilor hepatice ar semna originea unui icter, atunci se poate discuta problema precesiunii leziunilor colangitice şi oddiene asupra celor hepatice în unele forme de „hepatită" colestatică sau de colangită scleroasă. În 1967 I. Pavel afirma: „am renunţat la două prejudecăţi şi anume la aceea de a crede că o probă de insuficienţă hepatică ce nu se referă la secreţia biliară poate decide asupra naturii icterului şi la aceea după care existenţa anatomică a leziunilor la nivelul ficatului ar hotărî asupra patogeniei unui icter coexistent". Mai departe, acelaşi autor continuă: „sînt cazuri de ictere colestatice asociate cu leziuni de hepatită; colecistostomia sau drenajul extern remit icterul, dar hepatita evoluează spre ciroză; deci nu hepatita este cauza icterului." Şi, în sfîrşit: „un obstacol pe căile biliare conduce la inhibiţia secreţiei biliare; în acest caz căile biliare goale lasă sub îndoială, la operaţie, existenţa anterioară a obstacolului".

În hepatita colestatică de origine virală există o disfuncţie duodeno-oddiană mai accentuată şi care se poate prelungi. Survin astfel modificări esenţiale ale kineticii şi automatismului oddian. Inflamaţia duodenului este fără îndoială urmată de dissinergisme duodeno-oddiene, avînd repercusiunile inevitabile asupra hidrodinamicii biliare. Credem că sînt cazuri în care elementul inflamator şi cel diskinetic duodenal persistă şi după vindecarea leziunilor de hepatită acută, permiţînd întreţinerea colestazei şi accentuarea ei. Unii dintre aceşti bolnavi vor dezvolta în timp o colangită scleroasă care va fi răspunzătoare de evoluţia spre ciroză biliară.

c) *Papilita icterigenă*. Aceasta constituie, după părerea noastră, doar momentul evolutiv iniţial care precede apariţia leziunilor colangitice şi hepatice. În etiologia stenozelor „primitive" ale căii biliare principale rolul declanşator îl deţin modificările inflamatorii ale duodenului şi implicit ale papilei, fie de origine virală, fie de altă natură. Rezultă că, datorită precesiunii leziunilor duodenooddiene, stenozele aşa-zis primitive sînt în fapt secundare. Deoarece în literatura de specialitate ele sînt cunoscute sub denumirea de primitive, am păstrat terminologia consacrată.

În concluzie, există posibilitatea de a întîlni izolat fiecare dintre aceste 3 tipuri de leziuni primitive. Pe de altă parte este posibilă asocierea lor în diverse variante. Nu există o diferenţă netă între colangita scleroasă idiopatică ciroza biliară primitivă şi hepatita colestatică. Papilita poate fi asociată colangitei scleroase sau hepatitei colestatice, ordinea apariţiei leziunilor fiind dificil de stabilit.

C. ANATOMIE PATOLOGICĂ

Sub aspect macroscopic, atenţia chirurgului este atrasă de starea ficatului şi a căilor biliare extrahepatice. Într-un număr relativ restrîns de cazuri ficatul poate apare de aspect normal, histologia dovedind însă întotdeauna suferinţa hepato-celulară. Este necesară aprecierea pe de o parte a modificărilor hepatice, iar pe de altă parte a căilor biliare, inclusiv a regiunii oddiene.

a) *Colangita scleroasă primitivă*. La bolnavii cu suferinţă mai veche, icterici de peste 6 luni, se descoperă leziuni tipice de hepatită cronică colestatică sau chiar de ciroză biliară. Căile biliare extrahepatice pot apare sub două aspecte, aceasta în funcţie de vechimea colestazei. Astfel, la cei cu icter recent instalat (pînă la 30 zile) colecistul se află în repleţie, plin cu bilă concentrată, hepato-coledocul fiind redus de calibru pînă la un diametru de 5—6 mm, iar alteori de calibru normal. Pe de altă parte, în grupul bolnavilor cu icter vechi de peste 30—60 zile se remarcă un rezervor biliar gol, conţinînd bilă decolorată în cantitate redusă. Coledocul este îngustat pînă la un diametru de 3—4 mm, de aspect „ftizic". Îngustarea căii biliare principale este realizată pe seama unui ţesut fibros care invadează peretele coledocian în mod difuz sau segmentar. Acelaşi aspect conjunctiv se constată şi în formele incipiente, nestenozante, în care lumenul biliar depăşeşte 5 mm. În mod frecvent este întîlnită adenopatia inflamatorie juxta-coledociană, fără nici un caracter particular — limfadenosinuzită catarală (fig. 15.43).

Morfologia microscopică nu este caracteristică formei primitive de colangită scleroasă. Leziunile intrahepatice sînt constante dar de intensităţi variabile, fiind reprezentate de existenţa unui manşon inflamator sau sclero-inflamator dezvoltat în jurul canaliculelor biliare din spaţiul port. Celularitatea inflamatorie este dominată de limfo-plasmocite, asociate în grade variabile cu proliferarea de ţesut fibropar, structurile colagenice fiind mai evidente la bolnavii cu evoluţie îndelungată a bolii (fig. 15.44, 15.45). Concomitent pot fi întîlnite şi zone de alterări hepato-celulare, mergînd pînă la necroză parenchimatoasă. Leziunile peri-ductulare realizează o îngustare a căilor intrahepatice, începînd de la căile interlobulare, iar procesul sclerogen cuprinde progresiv şi peretele biliar, cu o singură excepţie — mucoasa. Lobulul hepatic participă intens la colestază, evidenţiindu-se colmatarea capiliculelor cu trombi biliari. Depozite de pigment se pot observa de asemenea în hepatocite şi în celulele Kuppfer. În formele mai avansate, lumenul canaliculelor intrahepatice este complet obturat de către structura conjunctivă astfel încît îndepărtarea obstacolului de la nivelul coledocului terminal nu va reuşi să reducă colestaza intrahepatică. Nu rareori procesul sclerogen interesează şi vezicula biliară (fig. 15.46). Unii autori, printre care L. Leger şi Salembier, fac distincţie între modificările histologice din colestaza intrahepatică primitivă şi cea secundară, afirmînd că în primul caz ar exista o alterare degenerativă a epiteliului canalicular, iar distrucţia conductelor biliare ar fi rezultatul inflamaţiei pure, fără scleroză.

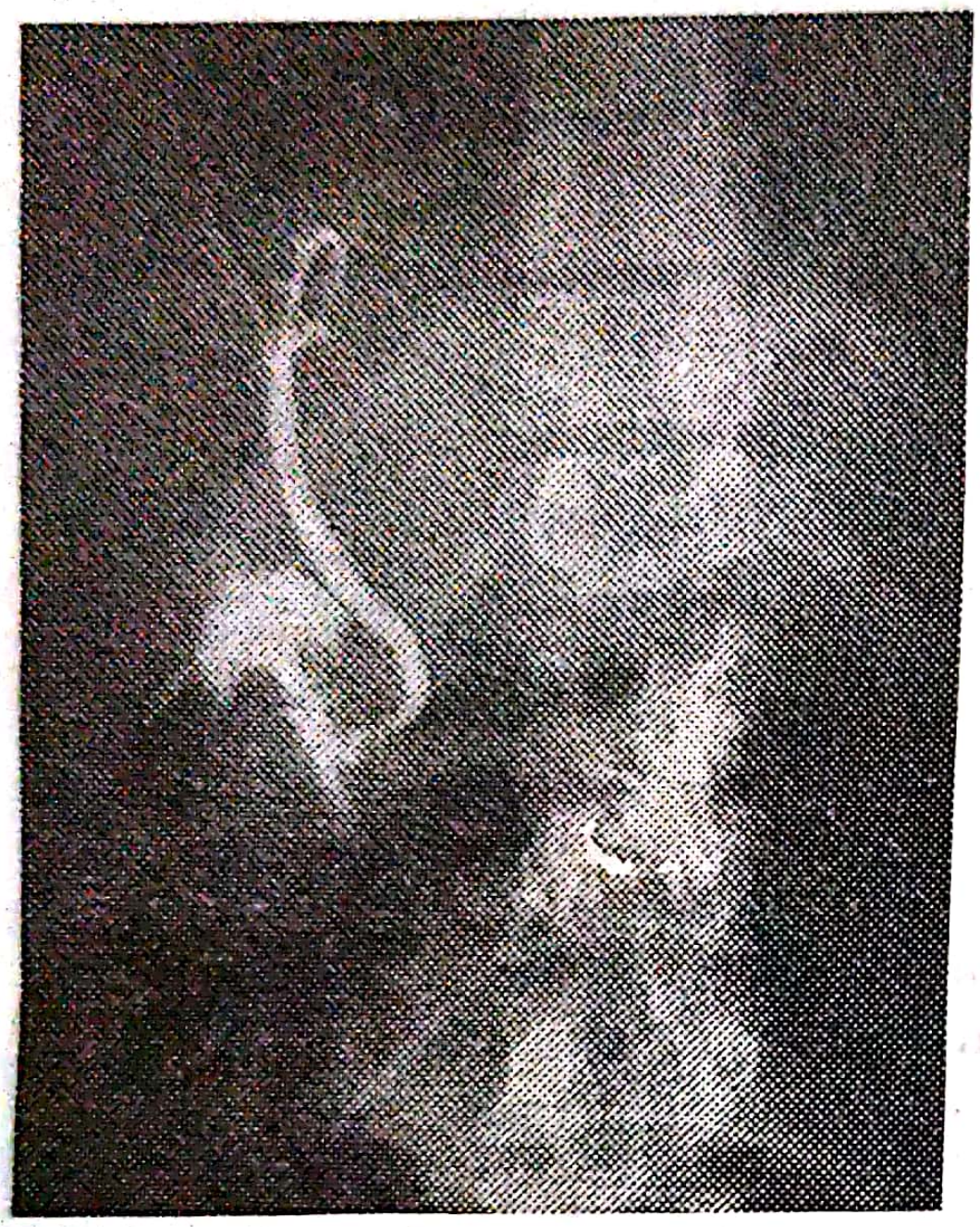

Fig. 15.43 — Colangită scleroasă primitivă: colangiografie transcistică după sfincterotomie oddiană — aspect gracil al coledocului şi al căilor intrahepatice.

Un loc aparte îl ocupă modificările anatomo-patologice ale regiunii oddiene. Sub aspect macroscopic doar caruncula mare este la îndemîna explorării vizu-



Fig 15.44 — Histologie hepatică în colangita scleroasă primitivă: spaţiu port cu bogat infiltrat inflamator limfo-plasmocitar, dispus în manşon periductular.

ale. Am remarcat leziuni nete care constau în prezența unei papile hipertrofice, congestive, de aspect „tapiroid", sau „fimotic", cu porul extern greu de identificat și de cateterizat. Înălțimea papilei poate ajunge la 4—5 mm, ea își pierde supleţea și este situată pe o bază de edem care șterge pliurile mucoasei duodenale adiacente. Exprimarea manuală a colecistului și urmărirea în timp a caruncului permite constatarea absenței de evacuare biliară către duoden.



Fig 15.45 — Zonă de scleroză periductulară în spațiul port în colangita scleroasă primitivă.



Fig. 15.46 — Colecist sclero-atrofic — Ex. histologic în colangita scleroasă primitivă: benzi de colagen care disecă structurile musculare.

Procesul inflamator este asociat uneori cu reacție fibroasă care interesează sectorul ampular, realizînd o stenoză oddiană netă. Modificările descrise devin vizibile mai ales după papilectomie, care este incapabilă să îndepărteze singură obstacolul (fig. 15.47).

Studii riguroase efectuate de Cornelia Dragoncea au pus în evidență modificări importante ale arhitecturii microstructurale. Se înregistrează o întreagă gamă de leziuni, mergînd de la inflamație și pînă la scleroză. Întreaga papilă este sediul unui infiltrat inflamator cronic în mucoasă și corion, iar straturile musculare sînt disecate de același proces, la care se asociază benzi de țesut fibros. Ca o remarcă importantă semnalăm prezenţa aceloraşi modificări şi în mucoasa duodenală juxta-papilară, traducînd procesul de duodenită.

b) *Hepatita colestatică.* Anatomo-patologia acesteia nu diferă în mod absolut de cea a colangitei scleroase. Hepatita colestatică se distinge prin alterări mai marcate ale parenchimului hepatic şi prin lipsa procesului stenozant sclerogen al canalelor biliare. În rest se constată o intricare a leziunilor, atît macro cît şi microscopice hepatice, biliare şi oddiene, care face dificilă încadrarea bolnavului într-una din aceste două categorii (fig. 15.48).

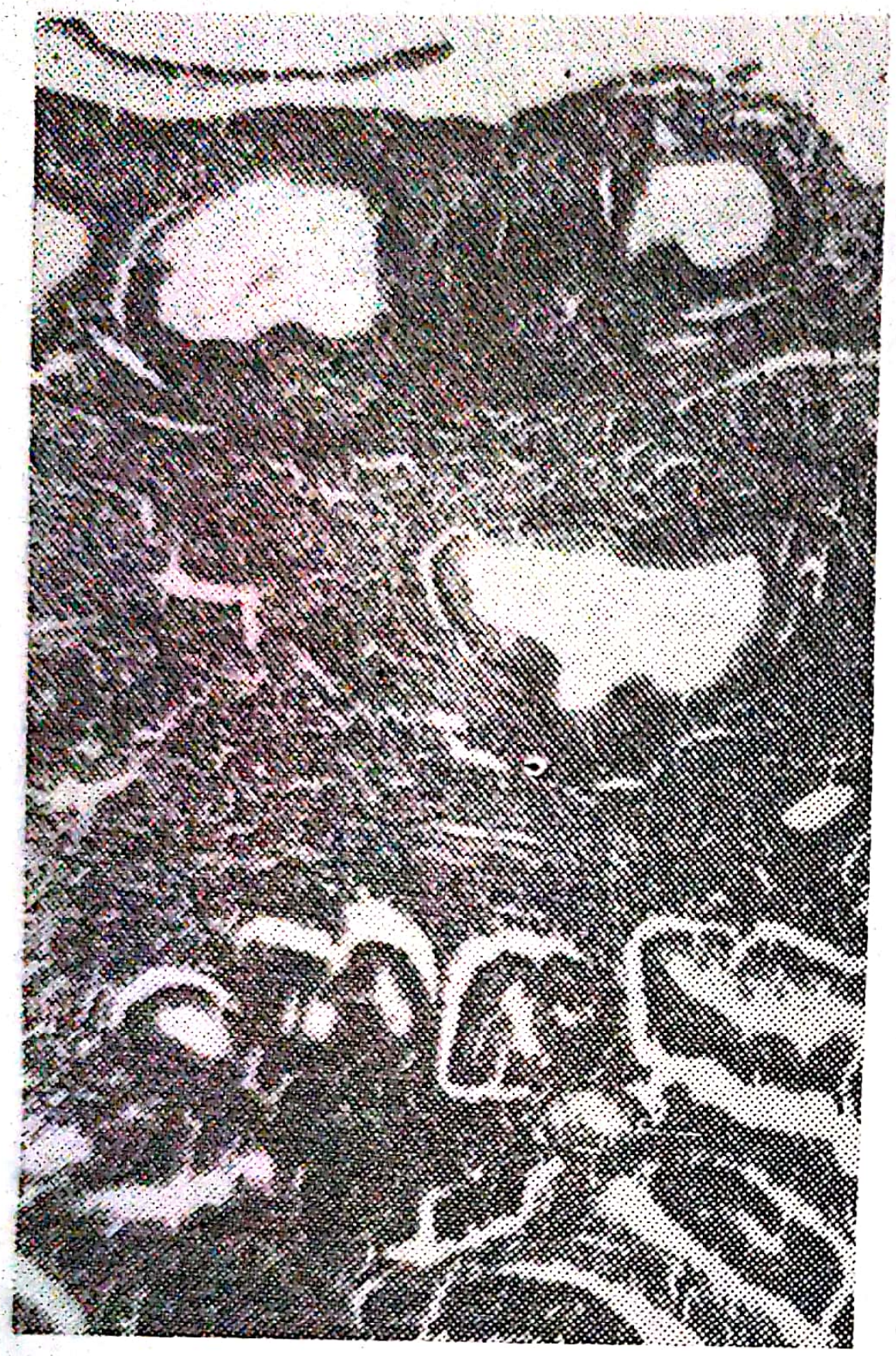
Fig. 15.47 — Histologie oddiană: bogat infiltrat inflamator în corion, cu adenomatoză — aspect întîlnit în stenozele oddiene primitive.

c) *Papilita icterigenă.* Leziunile histologice sînt perfect superpozabile cu cele descrise la papila din colangita scleroasă primitivă, însă lipsesc alterările hepatice şi cele coledociene.

D. TABLOU CLINIC. DIAGNOSTIC

Preoperator este practic imposibil de diferenţiat colangita scleroasă de hepatita colestatică sau de „simpla" papilită icterigenă. Din acest motiv tabloul clinic este prezentat în comun, căci manifestarea este similară, iar problemele de diagnostic pozitiv şi diferenţial sînt identice.

Majoritatea bolnavilor provin din serviciile de boli infecto-contagioase,

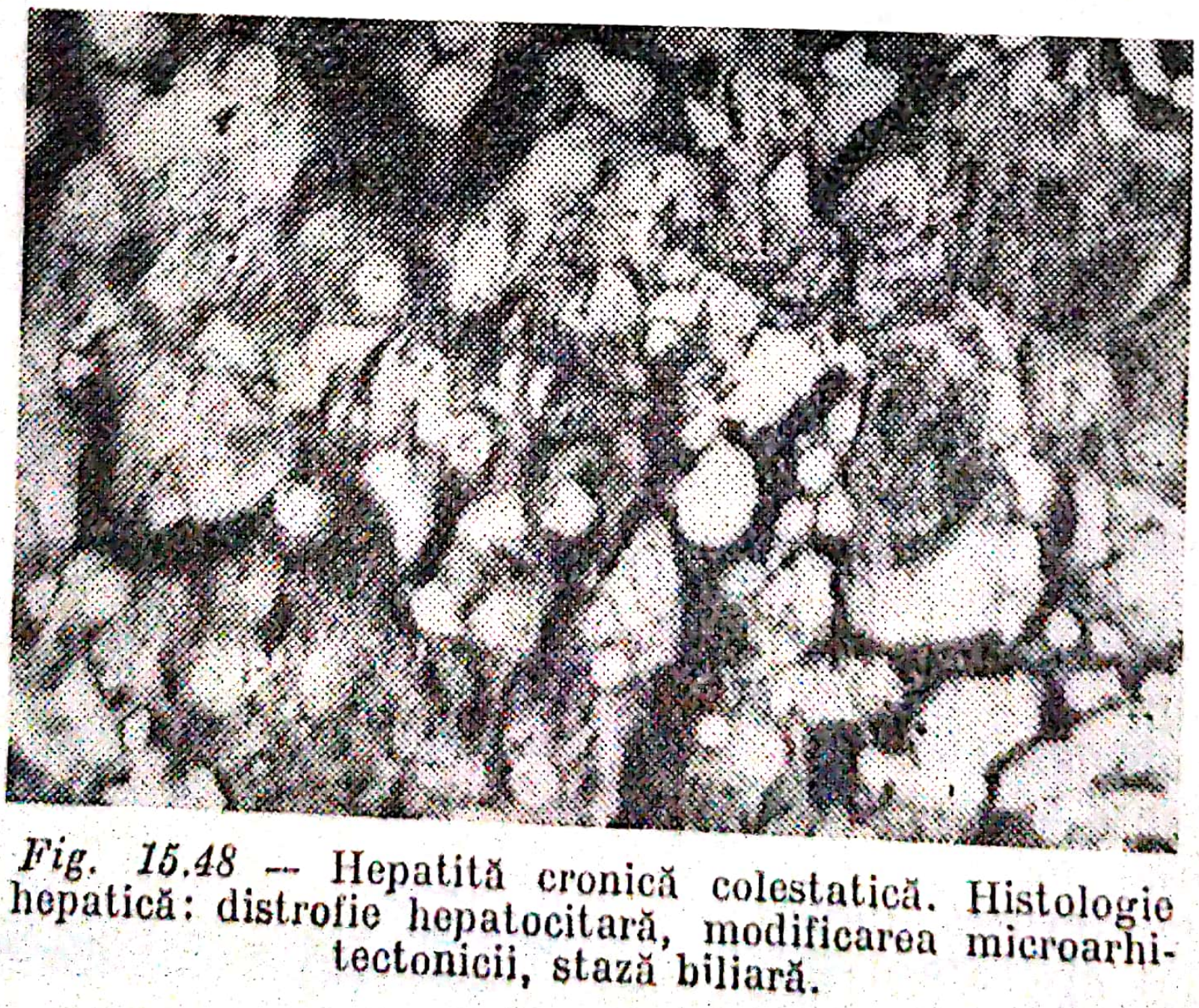
Fig. 15.48 — Hepatită cronică colestatică. Histologie hepatică: distrofie hepatocitară, modificarea microarhitectonicii, stază biliară.

unde s-a infirmat originea parenchimatoasă a icterului şi s-a conturat existenţa unei colestaze cu configuraţie extrahepatică, sau mixtă. În debutul afecţiunii lipseşte sindromul dureros, dar uneori el este prezent sub forma frustă a jenei în hipocondrul drept ca expresie a unui hidrocolecist cronic intermitent; o bună parte dintre bolnavi au în antecedentele recente hepatita virală acută.

Din punctul de vedere biologic sindromul icteric are o alură obstructivă, remarcîndu-se prin creşterea bilirubinemiei directe, mergînd pînă la valori de 35—40 mg%, care sugerează obstacolul malign. L. Buligescu (1976) semnalează importanţa raportului bilirubină indirectă/totală, raport care este sub 20% în formele colestatice de icter. Configuraţia testelor revelatoare ale retenţiei biliare nu are nimic particular faţă de cele întîlnite în obstrucţiile litiazice sau în cele neoplazice. Un fapt este însă important: aceşti bolnavi au un icter în general indolor, afebril, fără alterarea stării generale şi care, uneori, se perpetuează în urma unei hepatite acute. În istoricul bolii se notează de regulă corticoterapia cu rezultate inconstente şi pasagere. Autorii acestor rînduri au constatat ameliorarea sindromului icteric după primele 3 luni de retenţie biliară, cu scăderea bilirubineimiei, date care concordă de altfel şi cu scăderea nivelului transaminazelor serice. Cercetînd relaţia bilirubină serică/transaminază oxalglutemică nu se constată un raport de directă proporţionalitate între aceşti parametri; rezultă o evoluţie oarecum independentă a sindromului excreto-biliar faţă de citonecroza hepatică. Diagnosticul preoperator este posibil de stabilit la bolnavii în al căror debut a existat o hepatită acută virală certă, cu icter colestatic prelungit peste 30 de zile.

În ceea ce priveşte diagnosticul diferenţial acesta are o valoare pur teoretică, fiind practic imposibil de rezolvat cu metodele curente de investigare. Colangiografia transhepatică percutană nu oferă rezultatele scontate, deoarece căile intrahepatice nu sînt dilatate (Thorpe, Evans). Unele date de valoare pot fi obţinute prin colangiografia retrogradă endoscopică (Abbruzzese, Elias). Chiar şi această tehnică are o rată de eşecuri, majoritatea autorilor fiind adepţii laparotomiei pentru orice icter mecanic. Determinările de Ag Au şi de anticorpi antimitocondriali sau antifibră muşchi neted sînt pozitive la un procent de 30% dintre bolnavi, aşa cum rezultă din experienţa noastră. Literatura de specialitate semnalează printre problemele esenţiale de diagnostic diferenţial dificultatea de a deosebi colangiocarcinomul intraductal sclerozant de colangita scleroasă primitivă, dificultate manifestată atît pe plan clinic cît şi uneori, pe plan histologic. Conform lui Altemeier (1966), a cărui opinie nu o împărtăşim, 44% din bolnavii cu diagnosticul de colangită scleroasă s-ar dovedi a fi pînă la urmă purtătorii unui carcinom scleros intrahilar. Evoluţiile bolnavilor noştri nu au confirmat această aserţiune.

În concluzie diagnosticul pozitiv este rezervat etapei de laparotomie, cu explorarea atentă a ficatului şi căilor biliare, inclusiv a regiunii oddiene.

E. TRATAMENT

În mod tradiţional icterele colestatice prelungite posthepatitic sînt supuse corticoterapiei şi uneori chiar terapiei cu imunosupresoare de tipul imuranului. Se obţin astfel remisiuni pasagere ale icterului, pentru ca în final bolnavii să ajungă la chirurg la aproximativ 4 luni de la apariţia colestazei. Terapia chirurgicală nu este standardizată şi constă în realizarea unei metode de drenaj biliar extern — colecistostomie sau drenaj cu tub Kehr. Derivarea bilei este menținută aproximativ 6 luni. Unii chirurgi au practicat anastomozele biliodigestive, de obicei în varianta colecisto- sau coledoco-jejunală. Calea biliară principală este extrem de subțire așa încît ea nu permite, decît rar, coledocotomia exploratorie și, în consecință, montarea tubului Kehr constituie o atitudine hazardată. Indiferent de procedeul derivativ folosit (extern sau intern) și indiferent de terapia medicamentoasă asociată, evoluția este nefavorabilă cu apariția cirozei biliare și exitus în maximum 2—6 ani (K.W. Warren, Danzi).

Autorii acestor rînduri au acumulat o experiență personală particulară în ceea ce privește locul și valoarea sfincterotomiei oddiene în tratamentul colangitei scleroase primitive și al hepatitei colestatice (D. Burlui). Într-o primă perioadă au fost utilizate tehnicile clasice. Din 1957 s-a practicat colecistostomia pentru drenaj extern temporar, care a fost însă urmată de rezultate inconstante cu dispariția icterului atîta timp cît se menținea derivarea bilei. Ulterior s-a utilizat colecistectomia asociată cu drenaj Kehr, în unele cazuri făcîndu-se perfuzii intermitente ale arborelui biliar cu soluție salină izotonă, hidrocortizon acetat și xilină 1%. Pe acest lot de bolnavi s-au obținut rezultate superioare procedeului anterior, dar în 2—3 luni de la suprimarea drenajului icterul se reinstala și boala își urma cursul spre ciroză biliară. Încurajați de lucrările lui P. Mallet-Guy și de rezultatele obținute pe un număr important de cazuri cu diverse forme clinice și anatomopatologice de hepatită virală prelungită sau recidivantă, am practicat neurectomia periarteră hepatică pe un lot de peste 40 de bolnavi. Tehnica lui Mallet-Guy a fost modificată în sensul lărgirii acestei denervări și de-a lungul arterei hepatice proprii (D. Burlui). Comparativ cu simplul drenaj extern al căii biliare principale, rezultatele au fost mai bune: icterul a retrocedat în majoritatea cazurilor, doar la 10% din bolnavi recidivînd între 3—6 luni de la operație. Testele biologice s-au îmbunătățit treptat, fără însă o revenire la normal, iar puncțiile biopsice hepatice au arătat că leziunile histologice nu au fost influențate în evoluția lor.

Începînd din 1969 am căutat și am pus în evidență participarea sclero-inflamatorie oddiană în aceste forme de icter colestatic. Uneori am întîlnit și procese de pancreatită cronică cefalică, reflectînd obstacolul wirsungian terminal. Menționăm că toți bolnavii fuseseră supuși corticoterapiei minimum 20 de zile, mergînd pînă la 1 an, dar acest tratament eșuase. Actualmente posedăm un lot de peste 50 de sfincterotomii efectuate în tratamentul colangitei primitive și al hepatitei colestatice, rezultatele imediate și tardive fiind mai mult decît încurajatoare. Sfincterotomia a fost practicată pe cale transduodenală, frecvent în maniera Goinard, fără coledocotomie, acest ultim gest fiind în majoritatea cazurilor impracticabil sau neindicat datorită calibrului redus al coledocului. S-a executat papilectomia urmată de secționare oddiană liniară de 12—14 mm și, uneori, de sfincterectomie sectorială fără plastie. Examenul histologic executat sistematic, al fragmentului papilar și ampular, a confirmat de fiecare dată prezența leziunilor de hiperplazie glandulară, de inflamație cronică sau acută, asociate în grade variabile cu fibroza papilo-ampulară.

În ceea ce privește drenajul biliar extern, ca timp asociat al intervenției pentru punerea în repaus a răspîntiei bilio-duodeno-pancreatice, acesta s-a instituit într-un procent de 60% din cazuri, în speță la cei cu hepatită colestatică fără colangită scleroasă (drenaj Kehr sau transomfalo-hepatic Burlui). Drenajul biliar extern a fost menținut în medie timp de 20 de zile, cu minimum 6 zile (suprimare accidentală a drenului) și maximum 32 zile. Acest interval de timp este necesar pentru mobilizarea depozitelor tisulare de pigment. Urmărind comportamentul debitului biliar cotidian prin evaluarea cantităților evacuate pe tubul de dren se constată că debitele cele mai mari aparțin bolnavilor ce se află în grupa cu icter vechi de 3—12 luni (363 ml/24 h). Cea mai scăzută colereză am notat-o în ciroza biliară, cu icter vechi de peste 2 ani (40 ml/24 h). Urmărind aceeași dinamică zilnică a drenajului se constată o creștere lentă a fluxului biliar pînă în a 5-a zi postoperator (50—100 ml/24 h), după care se înregistrează o pantă ascendentă bruscă între a 5-a și a 10-a zi — debite de 300—460 ml/24 h. Prima perioadă corespunde unei colereze reduse, cu bilă slab pigmentată. Începînd din a 5-a zi, concomitent cu mărirea fluxului biliar, survine și concentrarea bilei, ficatul eliberîndu-se din „stupoarea" funcțională. După primele 10 zile de la operație colereza descrește lent (100 ml/24 h) pentru ca din a 20-a zi să se înregistreze cantități minime (30—50 ml/24 h). În ceea ce privește comportamentul bilirubinei în postoperator se remarcă o pantă descendentă pînă în a 10-a zi, în raport invers proporțional cu creșterea progresivă a colerezei. Între a 10-a și a 15-a zi, corespunzător tentativelor de pensare a drenului biliar, se remarcă o creștere nesemnificativă a bilirubinemiei (1—2 mg%). În ansamblu am notat căderi medii ale bilirubinemiei de 6 mg% la fiecare secvență de 10 zile. Începînd din a 15-a zi, curbele bilirubinemiei și ale drenajului biliar sînt în descendență paralelă. Mortalitatea postoperatorie este de 6% și aceste eșecuri sînt furnizate de bolnavii care prezentau alterări hepatice grave ce au condus la insuficiență hepato-renală cu tot cortegiul de complicații (ascită, hemoragii digestive, oligo-anurie, comă hepatică). Restul bolnavilor operați au avut o evoluție perfectă în ceea ce privește remisiunea icterului, precum și remisiunea și stabilizarea indicatorilor biologici ai suferinței hepatice.

Decelarea interesării constante a aparatului oddian în procesul patologic impune atacul direct al obstacolului generator de colestază—sfincterotomia oddiană. Remisiunea constantă și definitivă a icterului după sfincterotomia neasociată drenajului biliar extern modifică profund concepția clasică asupra cauzelor retenției biliare în hepatita colestatică și în colangita scleroasă primitivă.

15.5.6 STENOZE ODDIENE BENIGNE

A. TUMORALE

Leziunile tumorale benigne ale căii biliare principale constituie cauze cu totul excepționale de stenoză. Locul de predilecție al localizărilor este regiunea ampulară, în literatură fiind consemnate 56 de cazuri pînă în 1957, dintre care numai 30 fiind cu confirmare histologică inatacabilă (Duncan și Wilson): adenoame, papiloame, neurinoame, fibroame. Aceste tumori au volum redus și pot beneficia de rezecții segmentare ale căii biliare principale cu restabilirea continuității sau cu executarea unei derivații biliodigestive. În localizările ampulare este posibilă exereza transduodenală cu reimplantarea ducturilor biliar și pancreatic (D. Setlacec).

B. SCLERO-INFLAMATORII

Patologia regiunii oddiene a devenit din ce în ce mai complexă pe măsură ce s-au acumulat noi date clinice, fiziopatologice și anatomo-patologice. În urmă cu 3—4 decenii capitolul de patologie oddiană, cînd exista, cuprindea doar odditele primitive Del Valle, inclavările litiazice ampulare și tumorile regiunii. Actualmente asistăm la o proliferare a studiilor adresate patologiei menționate, inflamator-distrofice, a regiunii oddiene, dezvoltîndu-se mai ales aspectele privitoare la așa-numitele „oddite".

În 1924 Delfor, Del Valle și Donovan au descris coledoco-oddita cronică sclero-retractilă. În etapa actuală, pe lîngă oddita primitivă unanim acceptată, s-au mai descris odditele asociate, cele reziduale și cele tardive (secundare). Termenul de oddită este impropriu utilizat pentru unele forme în care factorul inflamator lipsește cu desăvîrșire sau este slab reprezentat, leziunea dominantă fiind distrofia. Credem că negarea existenței patologiei oddiene inflamator-displazice, folosind ca argument lipsa de consistență a termenului „oddită", cît și faptul că acest termen include și leziuni ce nu au substrat inflamator, nu constituie cea mai bună poziție. Mallet-Guy (1965) afirma pe drept cuvînt că „diagnosticul de maladie a sfincterului Oddi a încetat să fie aleatoriu și ipotetic, autorizînd secționarea inelului inflamator sau scleros răspunzător de suferință".

Termenul de **stenoză oddiană sclero-inflamator-displazică** este mai cuprinzător și mai adecvat. Incidența acestei patologii variază între 1,5—55%, raportînd la afecțiunile benigne ale căii biliare principale. Aceste limite depărtate reflectă pozițiile diferite pe care se situează chirurgii în aprecierea participării oddiene la patologia obstructivă biliară. Un procent remarcabil dintre autori admite caracterul reversibil al acestor leziuni după îndepărtarea factorului biliar (vezicular sau endocoledocian) răspunzător de inițierea procesului patologic. Sediul topografic al stenozei permite diferențierea următoarelor forme, frecvent asociate la același bolnav: stenoze papilare, ampulare și stenoze extinse canalar (biliar și pancreatic).

Anatomo-patologie. Luînd ca punct de referință aspectul histologic, se notează polimorfismul lezional, în funcție de diversele stadii evolutive. Două elemente trebuie semnalate: lipsa unei concordanțe constante între forma histologică și manifestarea clinică, iar pe de altă parte, la același bolnav pot fi întîlnite combinații lezionale în același preparat microscopic. Devine astfel evident că o stenoză prin factor inflamator acut se poate exprima brutal pe plan clinic, în timp ce leziuni cronice scleroase, dar calibrate, pot fi relativ bine tolerate.

Pe preparatele histologice se constată diverse leziuni elementare, mergînd de la edem și infiltrație limfo-plasmocitară, cu diferite grade de fibroză în jurul fundurilor de sac glandulare cronic infectate, pînă la fibroză difuză cu dezorganizarea structurilor musculare (fig. 15.49, 15.50).) Pe de altă parte există forme displazice pure sau asociate cu inflamație și fibroză, în care aspectul este fie adenomatos, fie colesterolozic. Una din clasificările anatomo—patologice consacrate este aceea propusă de Acosta și reluată de Arianoff:

— forme ulcero-infecțioase;
— forme granulomatoase (pseudopolipoase);
— forme adenomatoase;
— forme sclerozante.

Ultimele trei forme sînt caracterizate prin modificări organice ajunse in stadiul ireversibil, corespunzător practic „acalaziei coledocului terminal" descrisă de M. Roux în 1959. Noi propunem următoarea clasificare anatomopatologică, ce pare să reflecte mai corect caracterul reversibil sau ireversibil al leziunilor:

- stenoze inflamatorii
  - edematoase
  - ulcero-infecţioase
  - granulomatoase
- stenoze displazice
  - adenomatoase
  - colesteroloze
  - pancreas aberant
- stenoze scleroase
- stenoze mixte

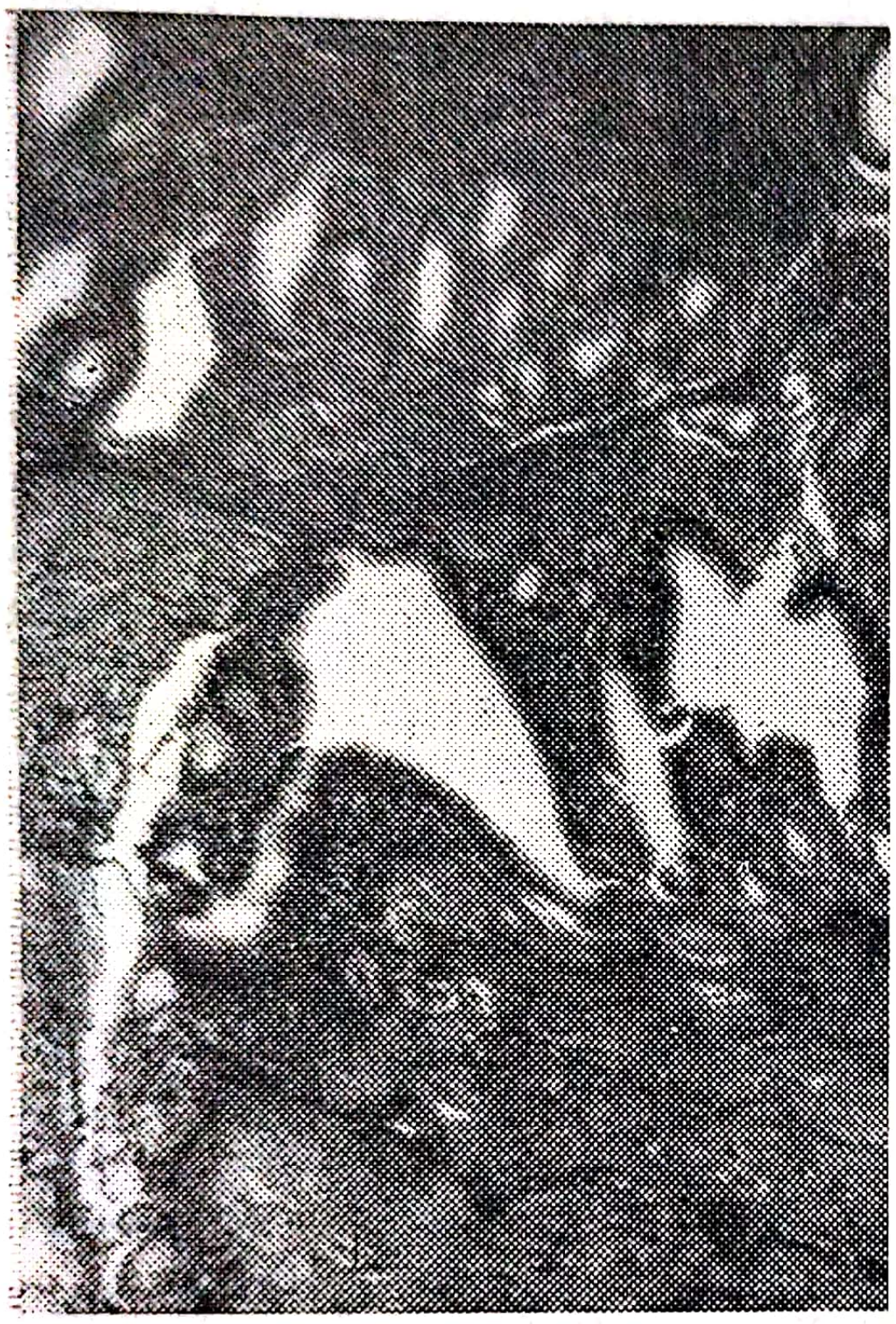

Fig. 15.49 — Histologie oddiană — Adenomiomatoză cu inflamaţie limfo-plasmocitară.

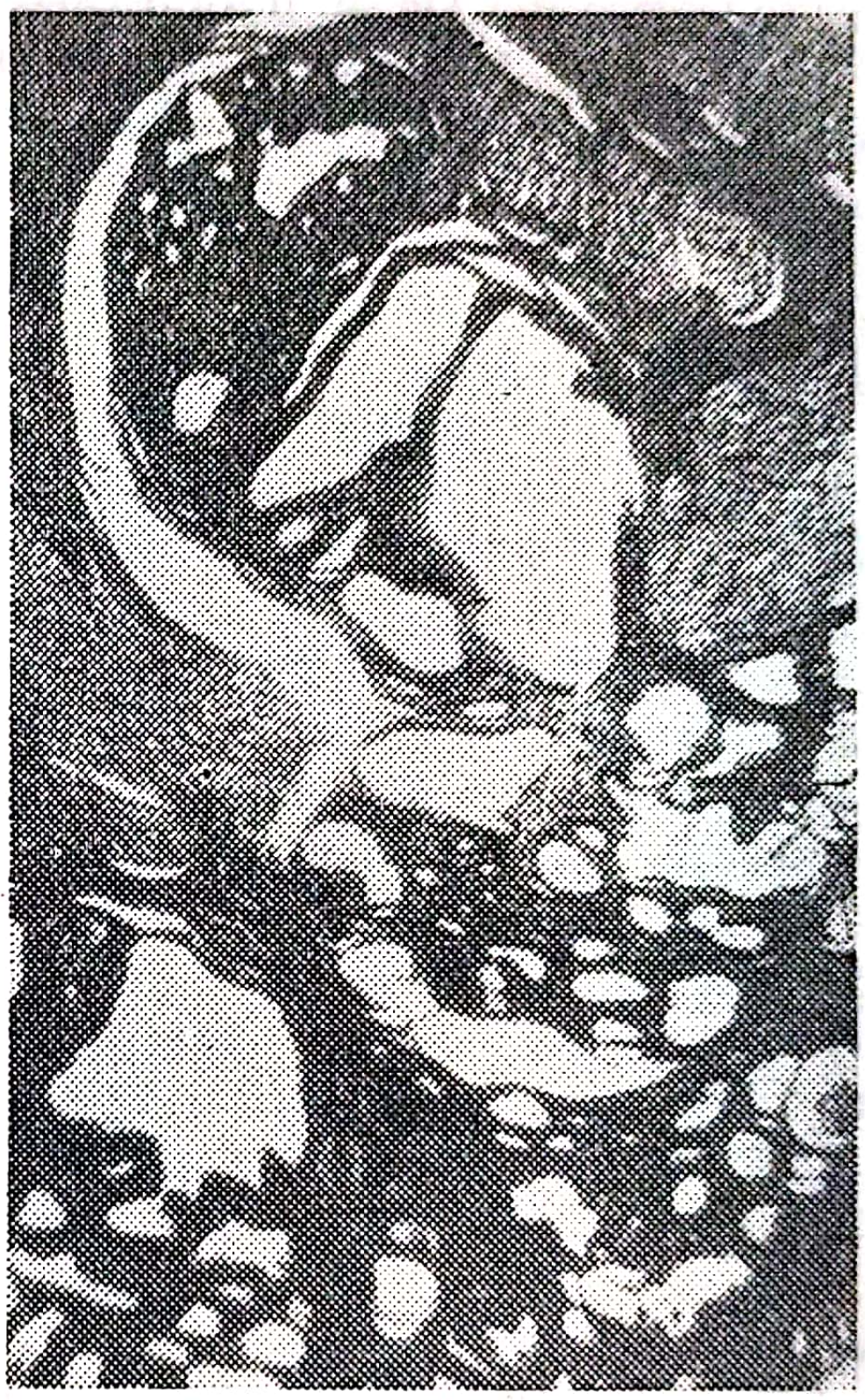

Fig. 15.50 — Preparat histologic oddian cu intens proces fibropar, distrugînd aparatul sfincterian.

Din punctul de vedere *clinic*, Arianoff a propus următoarea clasificare a stenozelor oddiene, cu deosebită utilitate practică:

— forme funcţionale — cele mai frecvente sînt hipertoniile oddiene care recunosc cauze multiple, fiind în general reversibile la tratament conservator;

— forme organice stenozante — reprezentate de leziuni histologice inflamator-displazice şi/sau fibroase, ireversibile sub tratament conservator;

— forme organo-funcţionale — leziuni care asociază elementul funcţional cu cel organic, evoluţia lor fiind imprevizibilă.

În ceea ce priveşte *etiopatogenia* leziunilor, indiferent de aspectul organic sau funcţional, acestea pot avea un caracter primitiv sau se asociază cu o altă leziune.

Stenozele oddiene primitive. Au fost descrise de Del Valle, iar histologic au substrat organic net. Incidenţa lor este destul de redusă: raportînd la patologia benignă a coledocului se întîlnesc următoarele procente: Lataste — 5%, Arianoff — 6,7%, Stoppa — 4%, Burlui — 8,2%. La noi în ţară, D. Setlacec şi Gh. Popa publică în 1974 un studiu amplu asupra a 17 observaţii, identificînd 5 forme congenitale asociate cu displazii ale căilor biliare. Alături de D. Setlacec şi M. Cârstea sîntem de părere că adjectivul „primitivă" traduce de fapt necunoaşterea cauzelor stenozei. Din acest grup nosologic trebuie excluse stenozele oddiene întîlnite în colecistopatiile nelitiazice (colecistite, colecistoze), sau în bolile sifonului vezicular, în care, pe lîngă elementul oddian, coexistă şi o leziune histologică bine constituită, astfel încît caracterul primitiv al factorului obstructiv nu mai poate fi susţinut cu fermitate.

Există o serie de indicii care arată că majoritatea stenozelor benigne sînt asociate sau secundare unor leziuni biliare sau extrabiliare. Caracterul de „primitiv" se referă în mod real doar la faptul că manifestarea clinică dominantă este de origine oddiană, iar constatările intraoperatorii nu descoperă leziuni extra-oddiene. Ce mai rămîne atunci în grupa stenozelor oddiene primitive? Sîntem de părere că în această entitate se încadrează în mod aproape sigur doar papilita icterigenă, hepatita colestatică şi colangita scleroasă primitivă, prezentate anterior. De asemenea, tot în acest grup se găseşte şi maladia lui Del Valle care se suprapune într-un mod surprinzător peste elementele definitorii ale papilitei lui Caroli, diferenţa fiind doar în amploarea leziunilor histologice.

Stenoze oddiene asociate. Stenozele oddiene asociate altor leziuni constituie procentual varietatea cea mai frecventă:

	Primitive	Asociate	Reziduale
Lataste	5%	76%	19%
Stoppa	4%	83%	13%
Roux	6,3%	53,2%	40,5%
Burlui	8,2%	62,8%	29%
Arianoff	6,7%	63,3%	30%

„Asociat" pare termenul cel mai adecvat deoarece caracterul primitiv sau secundar al unei leziuni oddiene este greu de stabilit, constituind mai mult o prezumţie. În patologia biliară litiaza constituie elementul cel mai des întîlnit. Prezenţa calculilor în căile biliare se acompaniază frecvent de dilatarea căii biliare principale, aceasta fiind interpretată de către adversarii stenozelor oddiene ca fiind totdeauna expresia obstrucţiei litiazice. Descoperirea calculilor în coledoc, sau chiar numai veziculari, linişteşte pe chirurg şi conduce la „uitarea" posibilei participări a elementului oddian.

a) *Participarea oddiană în litiaza coledocului.* Cei mai mulţi chirurgi acceptă această intricare patologică, dar diferenţele de atitudine sînt semnificative. Iată cîteva date procentuale privind incidenţa stenozelor oddiene în litiaza coledocului: Stoppa — 35,38% (1981), Zavaleta — 23,72% (1965), Roux — 52% (1965), Arianoff — 42,6% (1968), Lataste — 25% (1977), Nana — 35% (1958), Şeicaru — 21,38% (1981), Caloghera — 26,2% (1981) Burlui — 45% (1979).

Este necesară efectuarea unor precizări privind aspectele sub care se înfăţişează litiaza coledocului. În acest scop se ia în considerare pe de o parte conţinutul căii biliare, iar pe de altă parte starea ei şi a segmentelor viscerale din vecinătate. Calculoza coledociană poate fi clasificată în 2 mari grupe anatomoclinice complet diferite ca prognostic şi, implicit, ca atitudine terapeutică:

— litiaza coledociană simplă — presupune existenţa unui calcul unic (de obicei migrat din colecist sau restant), oddi permeabil, coledoc suplu, absenţa pancreatitei cefalice;

— litiaza coledociană complexă — complexitatea este realizată pe de o parte de către conţinutul coledocului (înnoroire sau împietruire, litiază intrahepatică, microlitiază multiplă, litiază autohtonă, litiază pigmentară, calcul inclavat), iar pe de altă parte de către starea coledocului şi a structurilor adiacente (coledoc aton, pancreatită cefalică, oddită stenozantă, stenoze supraampulare).

Frecvenţa reintervenţiilor este net mai mare în litiaza complexă, deoarece coledocolitotomia şi drenajul biliar extern, care sînt suficiente în litiaza simplă, asigură un eşec în peste 50% din cazurile complexe, prin persistenţa leziunilor asociate. Un anumit procent de reintervenţii se datoreşte ignorării stenozelor oddiene. Fără a împărtăşi opinia lui P. Vayre conform căreia „toate litiazele biliare sînt consecinţa leziunilor oddiene", sîntem totuşi de părere că nici afirmaţia lui Salembier nu corespunde realităţii — „nu vă atingeţi de sfincterul Oddi decît în inclavările litiazice!". Goinard şi Pelissier au încercat să delimiteze patru variante de participare oddiană în cursul litiazei coledociene: oddită, coledoc „forţat", calcul inclavat oddian şi Oddi indemn. Serror introduce termenul „oddită de pasaj" pentru a desemna leziunile secundare trecerilor de microcalculi prin defileu, termen oarecum similar cu acela de coledoc „forţat". În consecinţă, oddipatia precede sau succede precipitările calculoase, dar ea poate fi prezentă şi impune căutarea ei. Calculii autohtoni coledocieni ridică probleme mai delicate — precipitarea litiazică este aproape întotdeauna secundară unei stenoze oddiene sau unui pancreas cefalic pseudotumoral. Aceleaşi aspecte sînt întîlnite şi în panlitiază. Inclavările ampulare ale calculilor generează fenomene reflexe şi leziuni de decubit, determinînd modificări spastice, apoi ulcerative şi inflamatorii, aceste leziuni organizîndu-se fibros chiar după îndepărtarea calculului.

Un procent de aproximativ 50% din litiazele coledociene evoluează cu leziuni minime şi reversibile ale joncţiunii duodenocanalare, sau fără participare sesizabilă. Este locul şi momentul de a aminti că există leziuni stenotice oddiene incomplete — „calibrate". Acestea pot avea un caracter reversibil dacă se îndepărtează cauza care le-a produs. În general sînt bine tolerate clinic, dar frecvent sînt înşelătoare şi o pondere importantă din odditele reziduale sînt reprezentate de aceste stenoze calibrate ce au evoluat în postoperator.

Din datele consemnate în literatura de specialitate se desprind cîteva concluzii:

— prezenţa calculilor coledocieni constituie pentru operator o leziune suficientă, care justifică tabloul clinic şi aspectul anatomo-patologic, punînd astfel sub semnul întrebării coexistenţa unei eventuale participări oddiene; de aici rezultă un procent semnificativ de stenoze reziduale care vor conduce la reintervenţie fie pentru litiază recidivată, fie pentru stenoză „pură";

— litiaza migrată din colecist se înscrie cu procentul cel mai redus de stenoze oddiene asociate: 15—20%;

— în litiaza autohtonă (primitivă sau recidivată), în litiaza mixtă (migrată și autohtonă), litiaza intrahepatică și în panlitiază procentul participărilor oddiene crește pînă la 65—80%.

b) *Stenoze oddiene fără litiază coledociană — „pure“.* Această categorie constituie o patologie obstructivă coledociană în care elementul de obstacol este datorat în exclusivitate factorului oddian, în absența litiazei, motiv pentru care le numim pure. Stenozele pure le putem întîlni în următoarele asocieri: litiaza veziculară, colecistopatii nelitiazice, chist hidatic hepatic, pancreatite acute și cronice.

Litiaza veziculară. Concomitența stenozei oddiene cu colecistita litiazică este diferit apreciată, notîndu-se cifre extreme între 0,3—6% (Arianoff, T. Șeicaru, D. Burlui, Fl. Voicu). Interacțiunea dintre sifonul vezicular și regiunea oddiană a fost pusă în evidență de P. Vayre și A. Nana, fiind unanim acceptată. Factorul iritativ generat de calculi determină în timp modificări structurale ale aparatului oddian, modificări răspunzătoare de apariția sindromului coledocian.

Colecistopatiile nelitiazice. Atît în cele inflamatorii (colecistite), cît și în cele distrofice (colecistoze) s-a pus în evidență apariția unui dissinergism sfincterian între zona infundibulo-cervico-cistică și cea oddiană (Nana, Burlui, Cârstea, T. Stoica). În timp, elementul funcțional se organizează și poate determina leziuni sclero-inflamatorii ale joncțiunii duodeno-canalare.

Chistul hidatic hepatic. Complicațiile biliare ale chistului hidatic hepatic sînt frecvente, în aproximativ 75% din cazuri. Existența unei comunicări chistobiliare realizează suprainfectarea și, uneori, evacurea parțială a conținutului hidatic în căile biliare. Simplele fisurări pasagere ale chistului permit contactul lichidului hidatic cu regiunea oddiană, constituindu-se în timp o papilo-oddită para sau posthidatică, de iritație chimică și alergică. Procesul este similar cu cel determinat de lichidul de „stîncă“ la nivelul rezervorului vezicular și al sifonului, consecutiv căruia apare litiaza para și posthidatică (I. Juvara). Ignorarea faptului că boala hidatică este o maladie concomitent hepatică și biliară conduce la acceptarea riscului reintervenției. Pentru aceste motive executăm, de principiu, colecistectomia în toate chisturile hidatice hepatice. Sfincterotomia va fi rezervată cazurilor în care participarea căii biliare principale este evidentă (fig. 15.51, 15.52). În aceste situații, coledoco-duodenoanastomoza poate asigura succesul la distanță numai cu condiția ca odita asociată să fie reversibilă.

Pancreatita acută și cronică. În general, bolnavii cu afecțiuni biliare care au suferit episoade de pancreatită acută constituie un lot în care participarea oddiană este destul de frecventă (Del Valle, Leger). Obstacolul vaterian prelungit poate transforma bolnavul „biliar“ într-unul „hepatic“ și/sau „pancreatic“, în funcție de direcția maximă a răsunetului (D. Burlui). Practicarea sfincterotomiei în plin puseu de pancreatită acută este deosebit de periculoasă și nu trebuie avută în vedere decît în situația unei pio-hidropancreatoze cu unic obstacol vaterian, în prezența unui wirsung liber. La bolnavii cu pancreatită acută recurentă, de origine oddiană, se poate tenta sfincterotomia într-unul din intervalele libere simptomatic.

Stenoze oddiene reziduale. Acestea constituie un procent de 13—30% din totalul obstacolelor oddiene benigne. Stenoza oddiană poate fi întîlnită după colecistectomii, coledocolitotomii, după anastomoze coledoco-duodenale, după

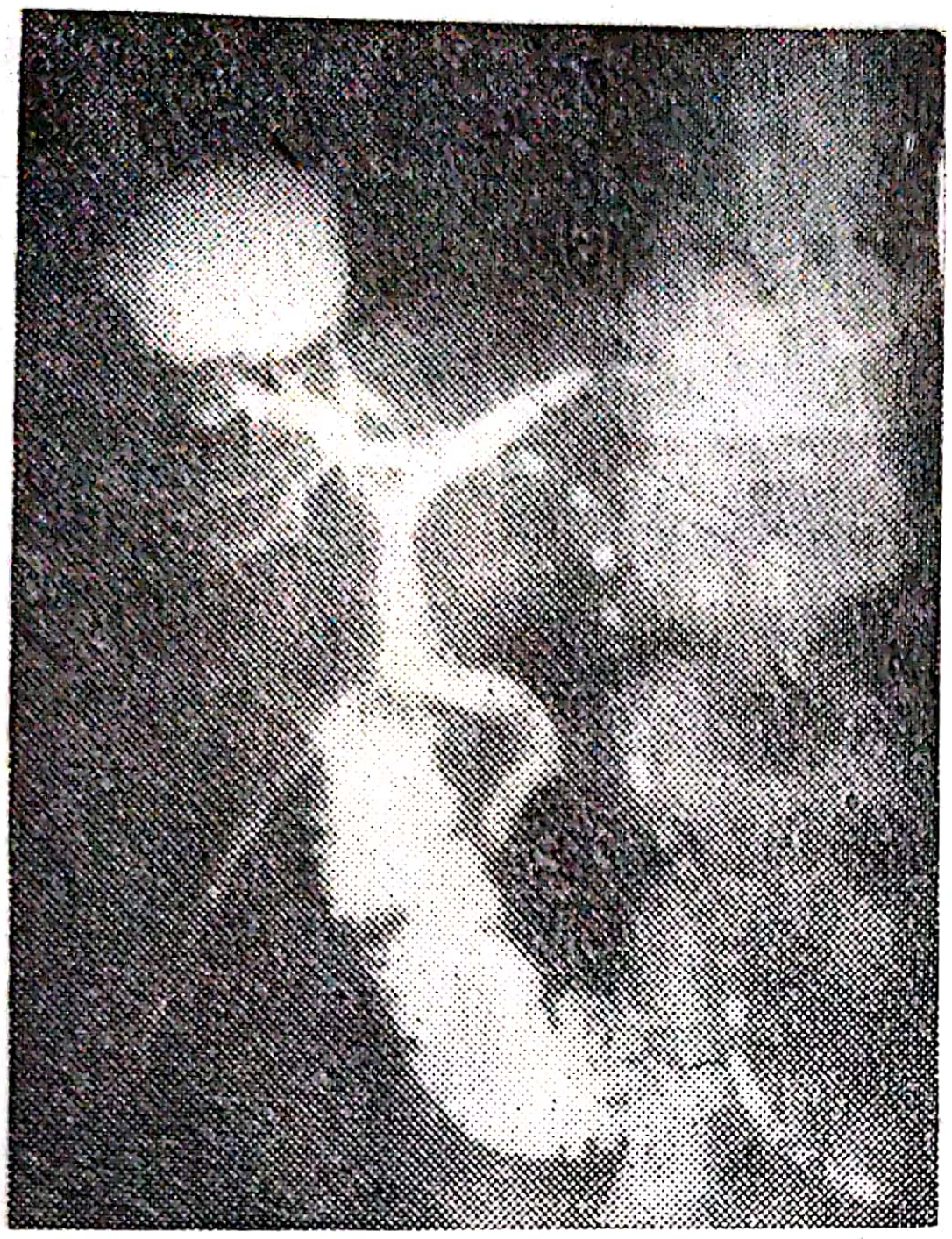

Fig. 15.51 — Chist hidatic hepatic operat (cavitate restantă drenată transomfalic, sfincterotomie oddiană, drenaj coledocian Kehr). Pasaj bilio-duodenal perfect.


- DRENAJ BIPOLAR
- COLECISTECTOMIE DE PRINCIPIU
- SFINCTEROTOMIE DE NECESITATE

Fig. 15.52 — Chistul hidatic hepatic — boală hepato-biliară. Obiectivele tratamentului.

chirurgia chistului hidatic hepatic şi a pancreasului. Într-un procent de 3—5% din cazuri colecistectomia va fi urmată tardiv de sfincterotomie, iar coledocoduodenoanastomoza laterolaterală este grevată de 5,4% reintervenţii pentru oddită stenozantă. Aproximativ 63% din stenozele reziduale sînt pure, neacompaniate de litiază coledociană. D. Setlacec şi Gh. Popa constată că 40% din reintervenţiile în chirurgia biliară se datoresc acestor leziuni reziduale (fig. 15.53, 15.54).

Tablou clinic. Diagnostic. Diagnosticul unei **stenoze oddiene sclero-inflamatorii** nu este totdeauna uşor de stabilit. Anamneza şi examenul clinic permit conturarea unui tablou care poate îmbrăca următoarele forme: pseudolitiazică, angiocolitică, pseudo-neoplazică, sindrom coledocian frust. Aşa cum arată şi Hepp, investigaţiile preoperatorii nu oferă date concludente decît rareori. Colangiografia preoperatorie este obligatorie pentru orientarea de ansamblu asupra morfologiei şi funcţionalităţii hepato-coledocului. Această tehnică poate fi sensibilizată prin probe farmacodinamice cu hidromorfon şi nitrit de amyl. Cu toate acestea nu este o metodă concludentă pentru joncţiunea coledoco-duodenală deoarece imaginile obţinute sînt de calitate slabă, palide, greu de interpretat. Colangiografia peroperatorie poate furniza date eronate, de multe ori calculii inclavaţi în coledocul terminal, edemul papilar, hipertonia oddiană, pancreatita cefalică pot determina interpretări greşite. Rareori se obţin imagini elocvente care să permită afirmarea sau infirmarea sigură a unei leziuni oddiene organice. Dacă însă ne interesează căile intrahepatice şi convergenţa biliară, obţinerea unei hărţi colangiografice intraoperatorii este obligatorie. Explorarea instrumentală este o tehnică foarte utilă, îndeosebi pentru coledocul retropancreatic și defileul oddian; Cl. Olivier afirma că „sfincterul oddian nu poate fi explorat decît instrumental".

În ultimii ani se face o distincție netă între metodele de investigare indirectă (radiologice pure și medicale) și metodele radio-chirurgicale directe pre-, intra- și post-operatorii. Tehnicile indirecte (colecisto-colangiografiile pe cale orală sau venoasă) se mențin la valoarea cunoscută, reprezintă un progres esențial, dar au insuficiențe deloc neglijabile: inconstanța opacifierii arborelui biliar, calitate mediocră a imaginilor etc. Pe de altă parte aceste tehnici pierd mult din valoare deoarece există posibilitatea modificării leziunilor în intervalul de timp scurs între explorare și momentul intervenției chirurgicale.



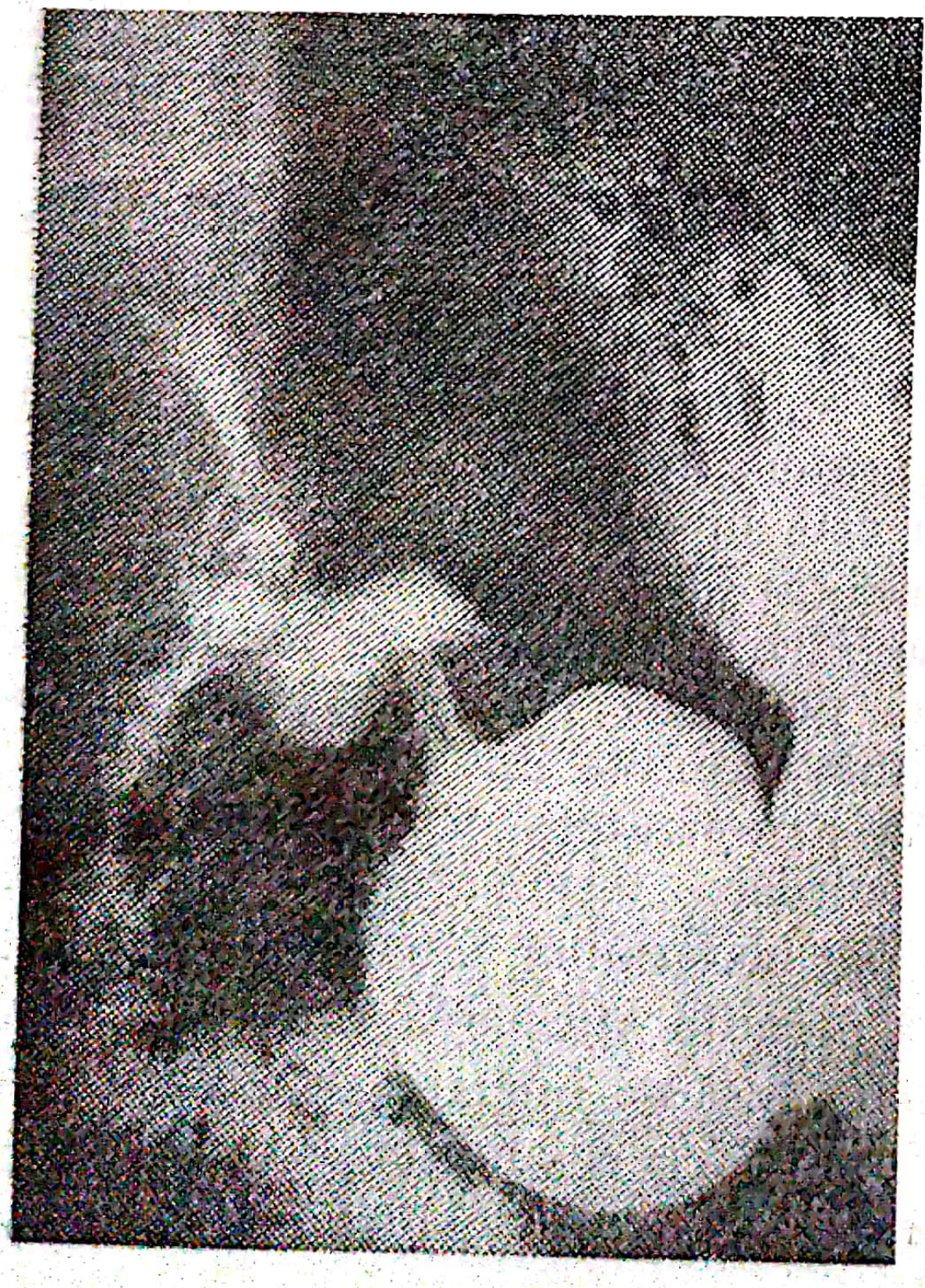

Fig. 15.53 — Anastomoză coledoco-duodenală latero-laterală cu fund de sac subanastomotic — Prînz baritat.

Fig. 15.54 — Anastomoză coledoco-duodenală cu reflux masiv în căile biliare, fără prezența stazei coledociene subanastomotice. Oddi permeabil.

Pentru aceste motive se apelează din ce în ce mai des la metodele directe care au o acuratețe calitativ superioară pentru studiul coledocului inferior. Tehnicile directe cuprind colangiografia intraoperatorie, colangio-manometria simplă, seriată sau sub control debitmetric, metode care au reușit să elimine



Fig. 15.55 — Papilă hipertrofică — imagine intraoperatorie.

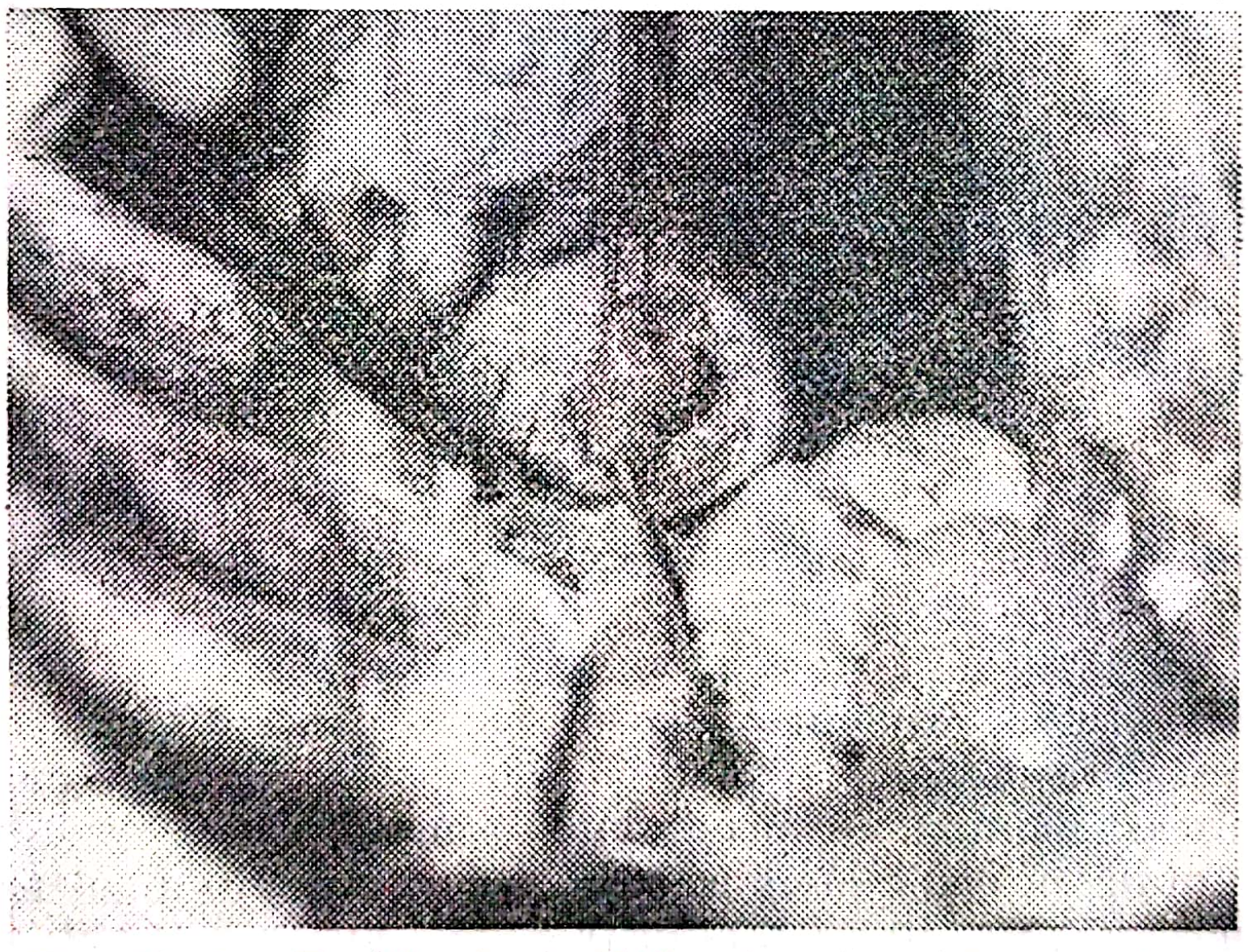

Fig. 15.56 — Papilă „tapiroidă" — imagine intraoperatorie.

cea mai mare parte a imperfecțiunilor exploratorii. Introducerea televiziunii intraoperatorii, cu posibilități de cinematografiere sau fotografiere, face posibilă o chirurgie mai codificată. Colangiografia pe cale endoscopică (pre și intraoperatorie) și coledocoscopia dau posibilitatea executării unei explorări excelente. Duodenotomia constituie un ultim mijloc care să ofere relații directe asupra regiunii (fig. 15.55, 15.56).

Rezumînd, se desprind o serie de elemente practice care permit stabilirea diagnosticului. Anamneza și tabloul clinic de icter obstructiv la un bolnav care prezintă litiază colecisto-coledociană, sau care, în absența litiazei, este purtătorul uneia din următoarele leziuni: chist hidatic, pancreatită, coledoc dilatat, colecistoză etc. În acest context explorarea colangiografică va evidenția un pasaj bilio-duodenal dificil sau absent, chiar după îndepărtarea obstrucției endocoledociene supravateriene. În plus, se poate remarca modul de terminare a coledocului, care îmbracă aspecte asemuite cu forma de „tub de hemoliză" sau „rădăcină de morcov" (Lataste) (fig. 15.57, 15.58, 15.59, 15.60, 15.61). Un semn important îl constituie descentrarea defileului oddian și, pentru unii, refluxul wirsungian pe un canal pancreatic dilatat. Completînd cu o investigare manometrică se pot înregistra valori de pasaj de peste 20 cm H_2O. În acest moment coledocotomia se impune, fiind urmată de explorarea instrumentală cu béniqué-ul nr. 24 care nu trece în duoden în cazurile de oddită stenozantă, nici după administrarea de nitrit de amyl. Confirmarea diagnosticului este apanajul histo-patologiei. Leziunile microscopice ale aparatului oddian sînt similare celor descrise cu prilejul stenozelor coledocooddiene primitive.

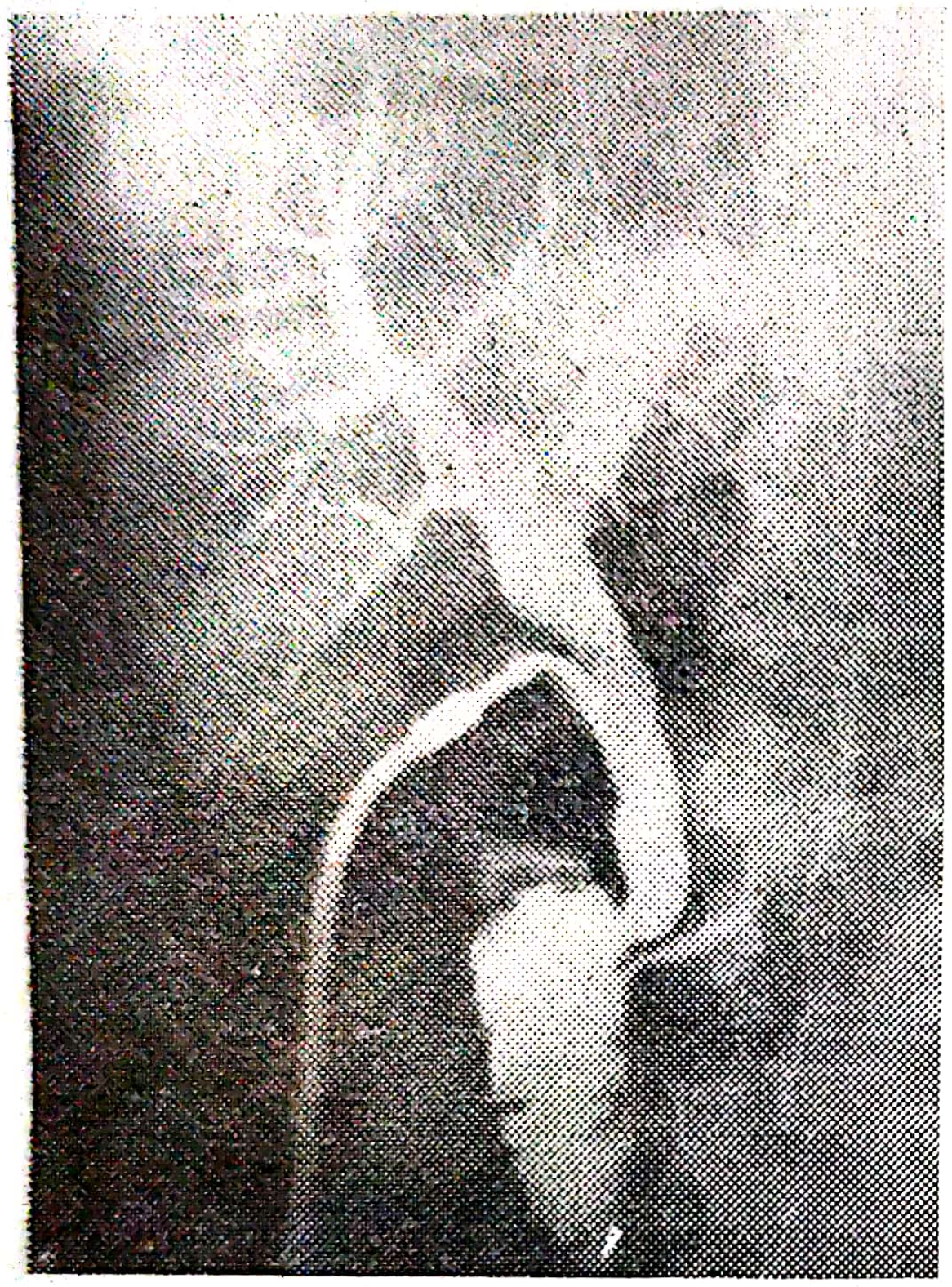

Fig. 15.57 — Colangiografie transcistică: pasaj oddian normal. Reflux wirsungian fiziologic.

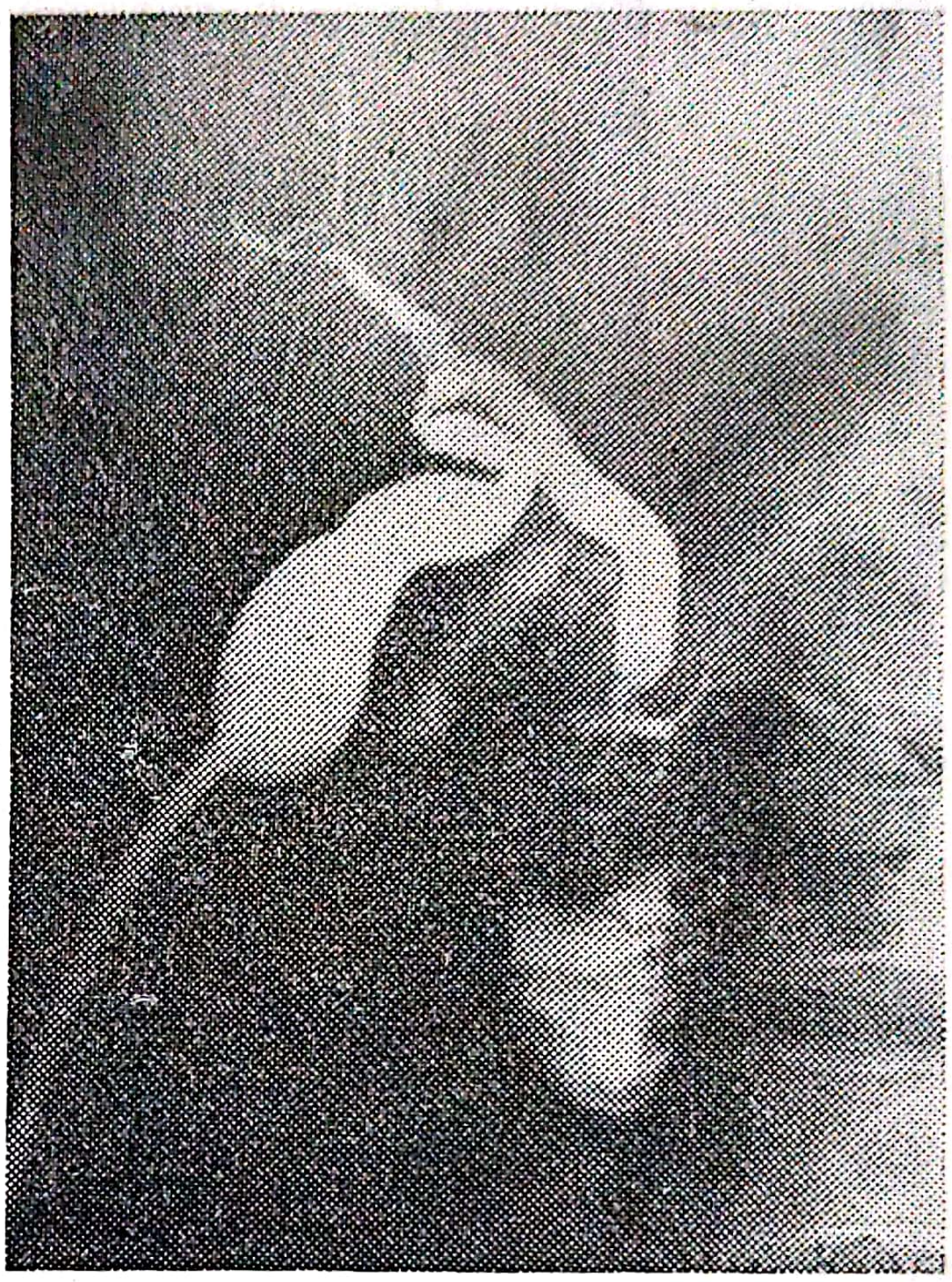

Fig. 15.58 — Colangiografie transveziculară: stenoză oddiană funcțională (spasm). Simulează o stenoză supraampulară.

Tratament. Terapia stenozelor oddiene sclero-inflamatorii diferă în funcție de reversibilitatea sau ireversibilitatea leziunilor: tratament conservator pentru formele reversibile, funcționale, și tratament chirurgical pentru formele organo-funcționale și pentru cele organice pure. În ceea ce privește tratamentul conservator el utilizează metodele de terapie endocoledociană via tubul de

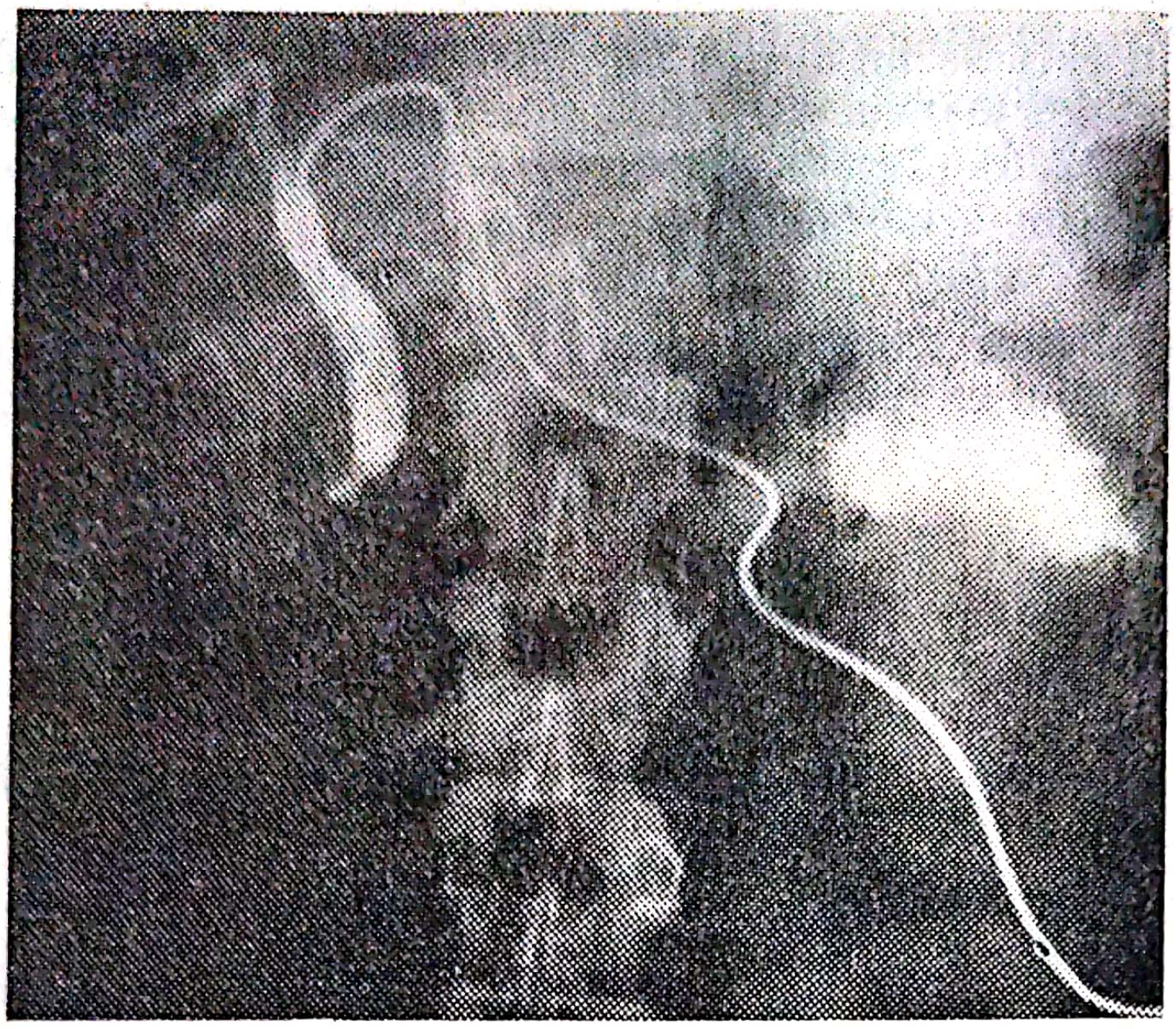

Fig. 15.59 — Colangiografie postoperatorie pe dren trans-omfalobiliar: stenoză oddiană funcţională — spasm supraampular şi al porului papilar.

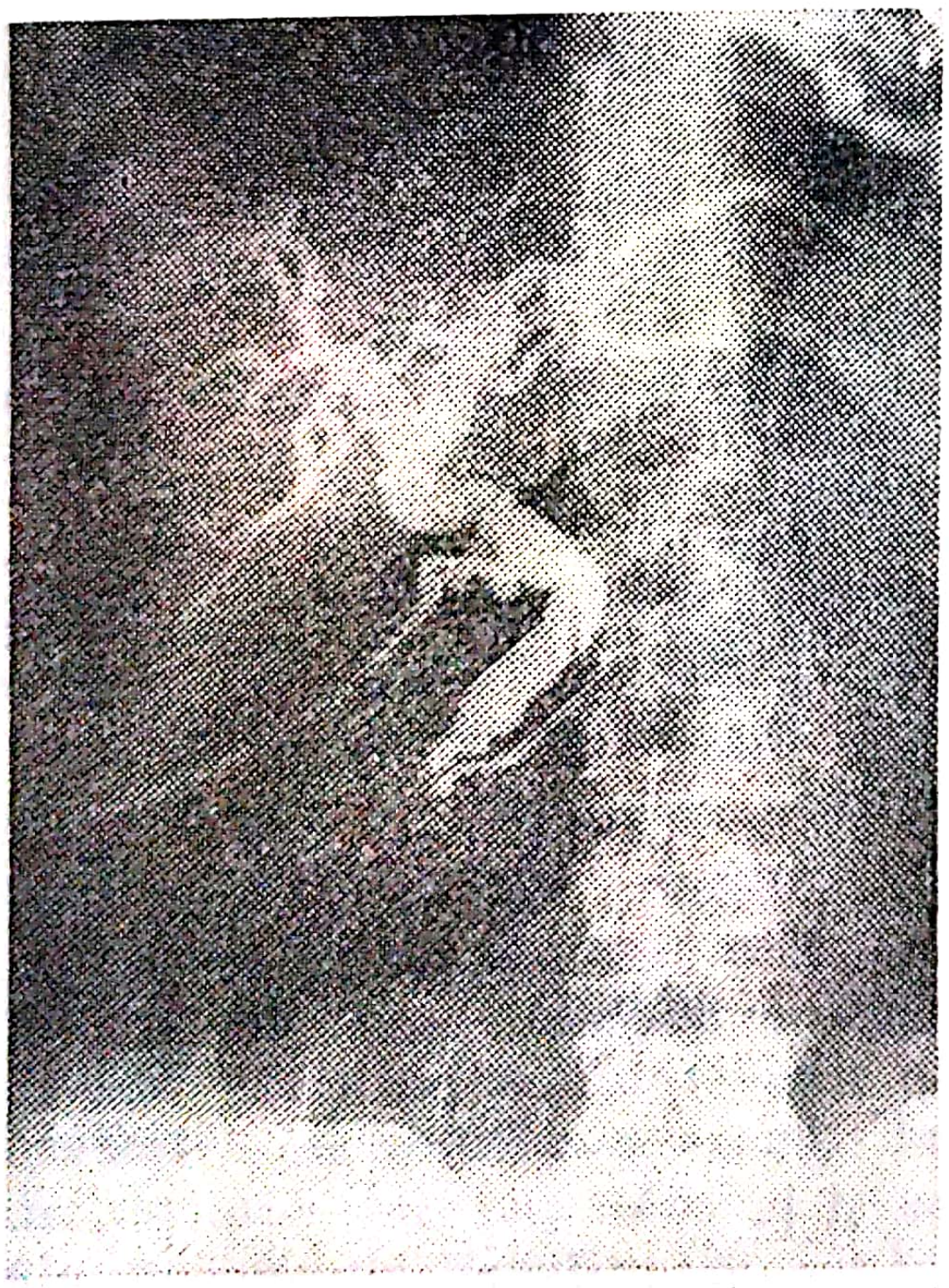

Fig. 15.60 — Colangiografie transcistică: stenoză oddiană primitivă — pasaj duodenal absent, stază intrahepatică, reflux wirsungian prelungit.

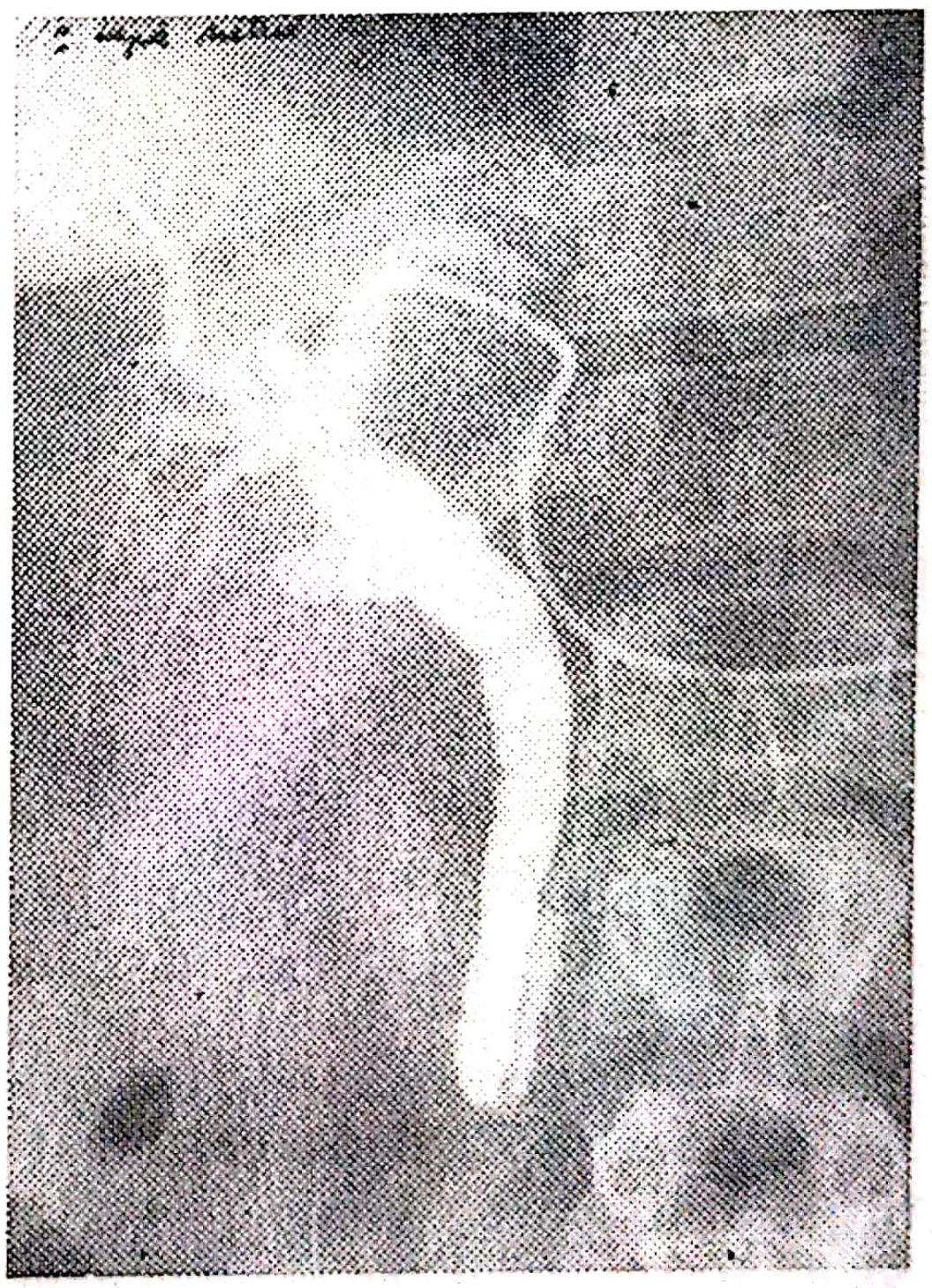

Fig. 15.61 — Colangiografie postoperatorie pe dren transomfalo-coledocian: imagini de stenoză oddiană organică reziduală cu stop complet, neremitentă la nitrit de amyl.

dren biliar, prin care se instilează un „cocteil“ cuprinzînd antibiotic, xilină, hidrocortizon acetat, toate acestea înglobate în soluție salină izotonă la temperatura de 36—38°C. În plus, se poate adăuga nitritul de amyl cu pretenția de a restabili jocul sfincterian. Sîntem de părere că o stenoză funcțională este reversibilă în timp și fără a se recurge la aceste tehnici (fig. 15.62, 15.63).

Tratamentul chirurgical al oricărei stenoze organice impune însă executarea sfincterotomiei oddiene. Simpla papilotomie este ineficientă ca metodă de drenaj biliar intern și actualmente a fost părăsită. Papilectomia poate fi practicată în unele forme de papilită icterigenă inflamator-edematoasă. În general ea nu dă rezultate decît asociată cu sfincterotomia sau sfincterectomia sectorială. În mod uzual, este utilizată sfincterotomia lineară de 12—15 mm și mai rar sfincterectomia, atunci cînd stenoza este strînsă și interesează întregul segment ampular, extinzîndu-se și la coledocul intrasfincterian. Modalitatea de abord este pe cale transduodenală, utilizînd duodenotomia transversă minimă (2—3 cm), plasată la 3 cm sub genunchiul duodenal superior. Ca gest complementar se impune trecerea unui béniqué nr. 24 prin breșa de coledocotomie, asigurînd astfel identificarea și expunerea regiunii oddiene. Incizia este plasată „la ora 11“ pentru a evita lezarea căii pancreatice (fig.

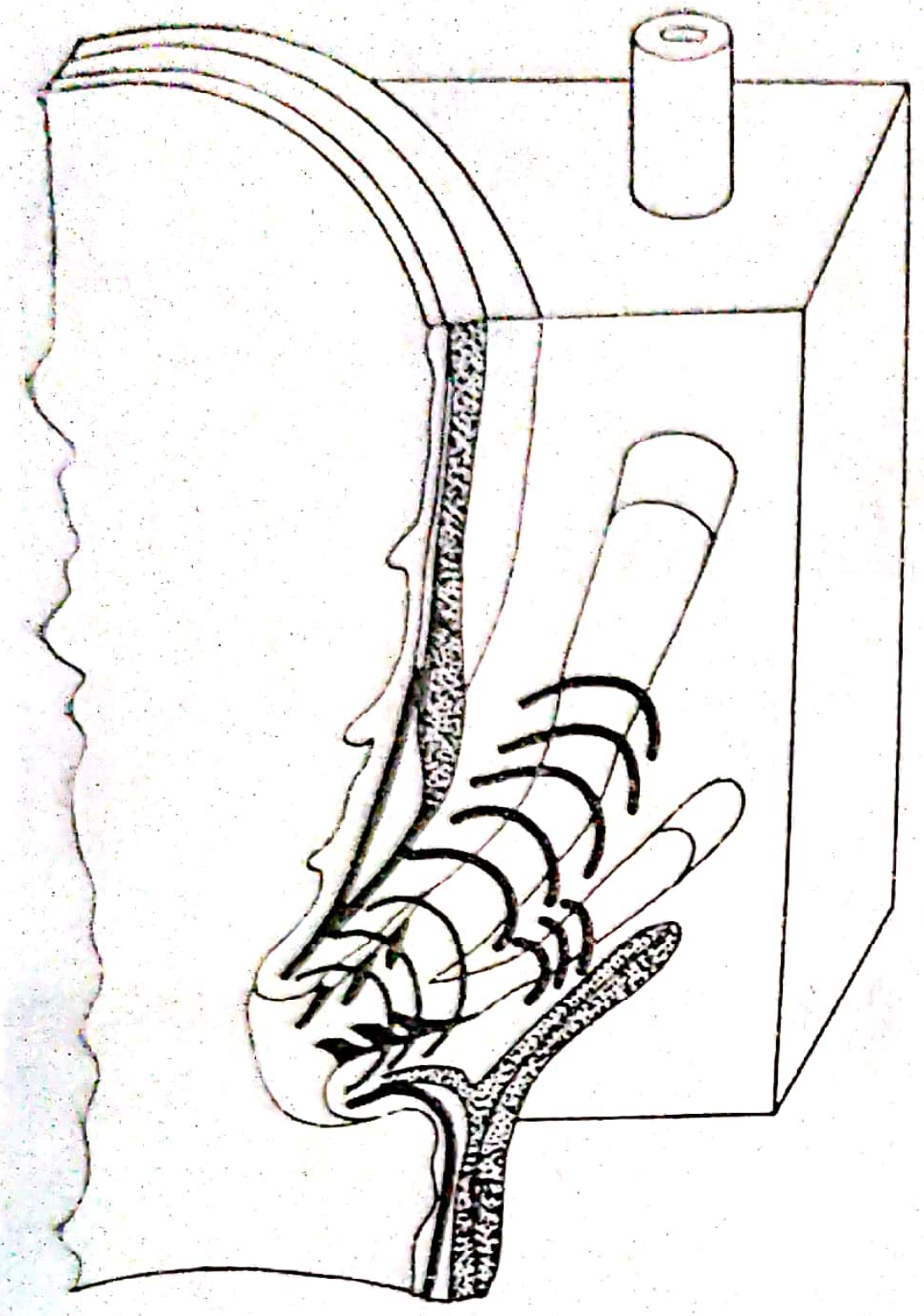

Fig. 15.62 — Dispoziția topografică a aparatului sfincterian oddian (Rettori).

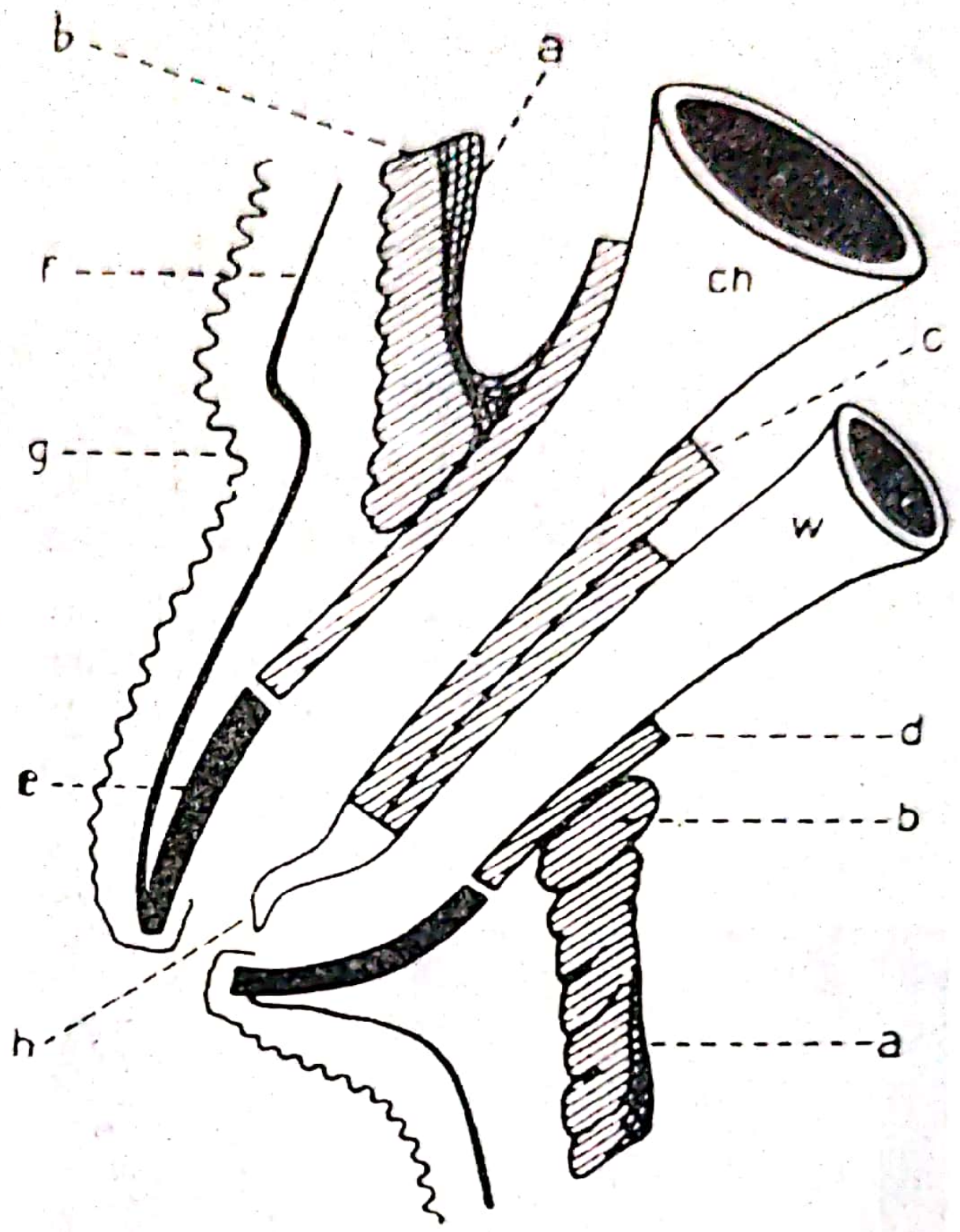

Fig. 15.63 — Aparatul sfincterian și sismul valvular antireflux (după Barraya): ch — coledoc, w — Wirsung, a — musculatură duodenală, b — perete duodenal, c — sfincter coledocian propriu, d — sfincter wirsungian propriu, e — sfincter piloric, f — submucoasă, g — mucoasă, h — pinten fibros ampular.

15.64, 15.65). Tehnicile de sfincteroplastie sînt laborioase şi periculoase — plasarea firelor la acest nivel creează condiţiile apariţiei de granuloame reacţionale cu restenozări ulterioare. Sfincterotomia este perfect practicabilă tehnic fără a se proceda la decolarea duodeno-pancreatică Kocher-Wiart, gest suplimentar fără nici o justificare tactică. În majoritatea cazurilor secţionarea oddiană este completată de un drenaj biliar extern temporar (Kehr sau transligamentar), dar nu se va utiliza metoda drenului transpapilar Champeau-Cattell.

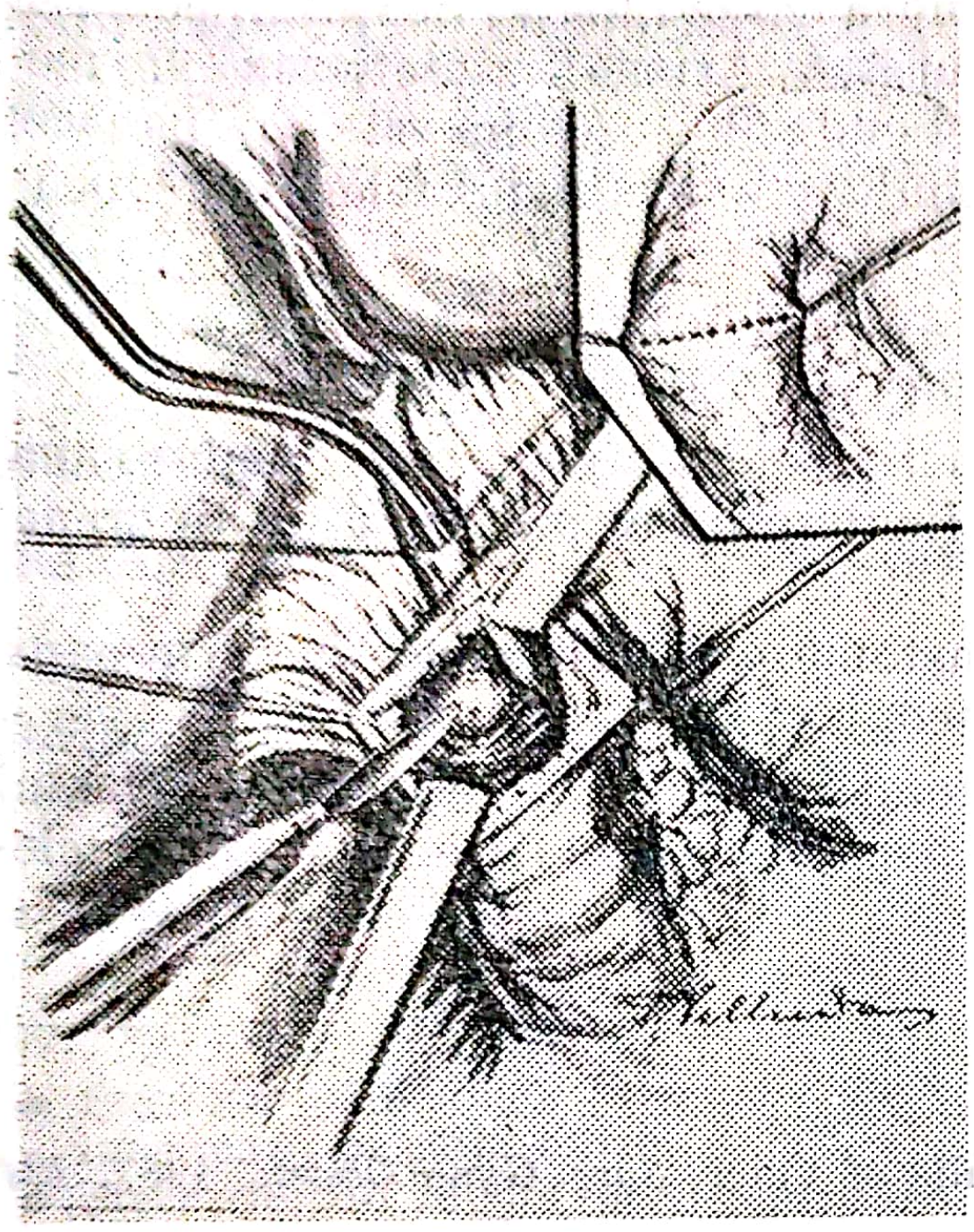
Fig. 15.64 — Sfincterotomia transduodenală (în cartuş linia de duodenotomie).

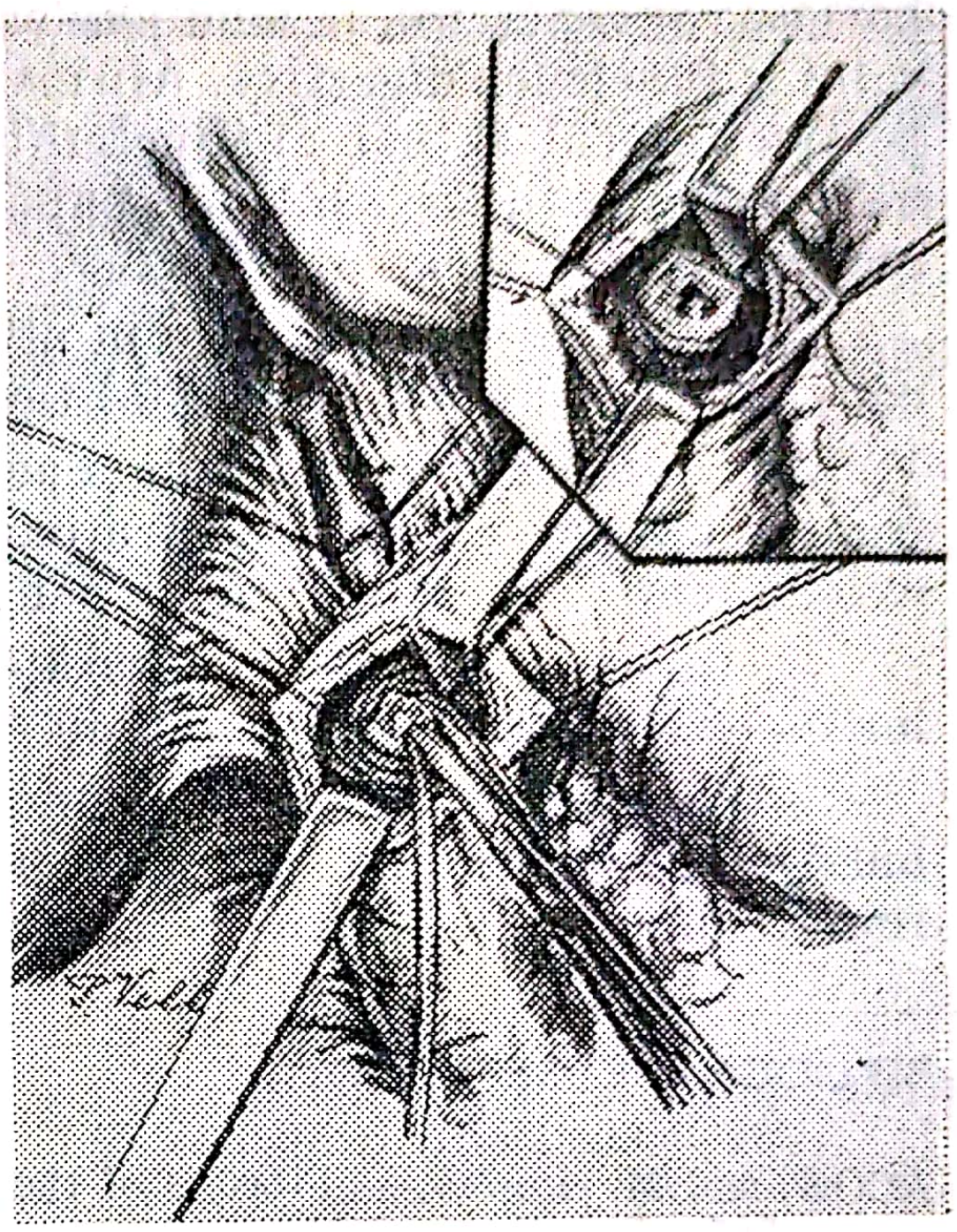
Fig. 15.65 — Completarea sfincterotomi
ei pe o lungime de 14—15 mm. În cartu
aspectul final.

Atunci cînd coledocul este îngust, sau neidentificabil, se poate realiza sfincterotomia în maniera Goinard, fără coledocotomie, tehnică ce impune însă o experienţă deosebită. De asemenea, sînt unele situaţii în care se practică coledocotomia ideală (coledoc nedrenat), chiar în condiţiile executării sfincterectomiei. Este cazul bolnavilor vîrstnici, cu tare multiple, care ar suporta greu deperdiţia biliară prelungită.

În literatura de specialitate, pe seama sfincterotomiei se comunică cifre ale mortalităţii care variază între 1,3% şi 10%. Astfel, Del Valle — 1,3%, Arianoff — 2,4%, Lataste — 11%, Burlui — 4%. În ceea ce priveşte complicaţiile postoperatorii imputabile acestei metode sînt comunicate următoarele date procentuale: Roux — 2,7%, Lataste — 6%, Hepp şi Bismuth — 8%. Credem că aceste procente ridicate ale complicaţiilor (fistule duodenale, pancreatite acute, hemoragii, angiocolite, peritonite) sînt datorate unei tehnici chirurgicale inadecvate, mulţi chirurgi mobilizînd blocul duodeno-pancreatic prin decolarea Kocher-Wiart.

Reintervențiile după sfincterotomie sînt cuprinse între 1,65% și 5%, fiind datorate restenozărilor oddiene și litiazei recidivante chiar în prezența unei regiuni oddiene beante după secționare chirurgicală. Indicația greșită de sfincterotomie, în condițiile existenței unui obstacol coledocian supra-ampular (pancreatic sau endobiliar), a coledocului defuncționalizat sau a litiazei „maligne" constituie cauzele răspunzătoare de eșec. Această succintă prezentare a problematicii actuale ridicată de patologia joncțiunii coledoco-duodenale nu poate cuprinde toate aspectele și interrelațiile existente la nivelul acestei veritabile răspîntii anatomice și fiziologice, ale cărei perturbări se vor repercuta în mod evident asupra căilor biliare, ficatului, pancreasului și funcțiilor digestive. Afirmația lui A.A. Arianoff sintetizează în mod pertinent locul actual al sfincterotomiei oddiene — „ea nu este un panaceu universal, dar în același timp ocupă primul loc în evantaiul tehnicilor chirurgiei căii biliare principale".

În concluzie, progresele din ultimii ani în chirurgia joncțiunii duodeno-canalare au contribuit la cristalizarea unei noi atitudini terapeutice:

— codificarea unor tehnici operatorii precise asupra acestei regiuni anatomice, tehnici în cadrul cărora papilosfincterotomia, protejată de un drenaj extern temporar, ocupă un loc central;

— înlocuirea în mare măsură a anastomozelor bilio-digestive prin papilosfincterotomie chirurgicală sau endoscopică;

— extinderea indicațiilor sfincterotomiei oddiene în afecțiuni ca: chistul hidatic hepatic deschis în căile biliare, hepatita colestatică, colangita scleroasă, papilita icterigenă.

BIBLIOGRAFIE SELECTIVĂ

ACOSTA J.M. *și colab.* — Fibrosis of the papilla of Vater, *Surg. Gynec.Obstet.*, 1967, *124* 787—793.

ALBOT G., CAROLI J., PARAF A. — La cholestase intra-hépatique, *Arch. Mall. App. Dig.*, 1957, *46*, 9 bis, 177—188.

ARIANOFF A.A. — La sphinctérotomie de l'Oddi en chirurgie biliaire, Edit. Arscia Bruxelles, 1968.

BURLUI D., BRĂTUCU E. — Progrese recente în chirurgia joncțiunii coledoco-duodenale, în „Actualități în chirurgie" sub redacția E. Proca, Edit. Medicală, 1983, 220—230.

BURLUI D. *și colab.* — Sfincterotomia oddiană în tratamentul colangitei scleroase primitive, *Chirurgia*, 1981, 3, 191—199.

BURLUI D., CONSTANTINESCU C., BRĂTUCU E. — Papilosfincterotomia oddiană. Experiență pe 401 cazuri, *Chirurgia*, 1979, 1, 25—37.

CAROLI J. — Les papillites ictérigenes primitives, Edit. Vigot, Paris, 1950.

CAROLI J., GLASER M. — Les ictères de la gastrectomie, *Arch. Mal. App.* Dig., 1950, *39*, 11, 1058—1066.

CAROLI J., SOUPAULT T., MORY G. — Contribution à l'étude des rétrécissements bénins de la voie biliaire principale, *Sem. Hôp. Paris*, 1954, *30*, 27, 1701—1715.

CÂRSTEA M. — Colecistoze nelitiatice, Edit. Medicală, 1977.

CUTLER B., DONALDSON G.A. — Primary sclerosing cholangitis and obliterative cholangitis, *Amer. J. Surg.*, 1969, *117*, 502—508.

DANZI J.T., MANIPOUR H., FARMER R.C. — Primary sclerosing cholangitis, *Amer. J. Gastroenterol.*, 1976, *65*, 2, 109—116.

DUCA S. — Sfincterul lui Oddi. Patologie și terapeutică chirurgicală, Edit. Litera, București, 1983.

GRĂDINARU V., FILON V., LOTREANU S. — Adenocarcinoame papilare ale căilor biliare, *Chirurgia*, 1980, 3, 169—177.

JUVARA I. *și colab.* — Diverticulii de fereastră duodenală, *Chirurgia*, 1979, 1, 1—13.

JUVARA I., CONSTANTINESCU C., VASILESCU D. — Studiu clinic, radiologic și experimental al modificărilor de tonus ale căilor biliare după rezecția de stomac de tip Reichel-Polya, *Chirurgia*, 1955, 1, 51—93.

JUVARA I., GAVRILESCU Ș., DRAGOMIRESCU C. — Litiaza intrahepatică (Considerații pe marginea a 20 de cazuri), *Chirurgia*, 1981, 3, 161—177.

LATASTE J., GUÉGAN Y., ALBOU J.C. — Oddites sténosantes, *J. Chir.*, 1977, *114*, 5, 317—328.

MALLET-GUY P. *și colab.* — Compressions cholédociennes par pancréatite chronique, *Lyon Chir.*, 1952, 3, 279—288.

MYERS R.N., COOPER J.H., PALLIS N. — Primary sclerosing cholangitis, *Amer. J. Gastroenterol.*, 1970, *53*, 527—538.

SALEMBIER Y. — Etude critique de 211 observations de sténose oddienne, *Arch. Mal. App. Dig.*, 1971, *60*, 3, 165—175.

ȘEICARU T., GRĂDINARU V. — Considerații anatomo-clinice și terapeutice asupra stenozelor papilo-oddiene benigne alitiazice, *Chirurgia*, 1979, 2, 117—123.

SETLACEC D., POPA GH. — Stenoza oddiană primitivă, *Chirurgia*, 1974, 4, 289—303.

SETLACEC D., STĂNCESCU M., POPA GH. — Tumorile ampulei Vater, *Chirurgia*, 1973, 8, 673—687.

STOICA T. *și colab.* — Comentarii asupra a 271 stenoze benigne ale coledocului terminal și ale regiunii papilo-oddiene, *Chirurgia*, 1981, 1, 19—35.

THOMPSON B.W., READ R.C., WHITE J.H. — Sclerosing cholangitis, *Arch. Surg.*, 1972, *104*, 460—463.

VAYRE P. *și colab.* — La sclérodystrophie oddienne, *J. Chir.*, 1978, *115*, 10, 489—496.

15.6. STENOZELE POSTOPERATORII ALE CĂII BILIARE PRINCIPALE

I. JUVARA — C. DRAGOMIRESCU

- Stenozele căii biliare principale după intervenții pe căile biliare — 975
- Stenozele căii biliare principale după intervenții gastroduodenale — 978
- Anatomie patologică — 978
- Aspecte clinice — 982
- Diagnosticul stenozelor postoperatorii ale căii biliare principale — 983
- Alegerea momentului optim al reintervenției — 984
- Elemente de conduită operatorie — 985

Bibliografie selectivă — 986

Una dintre cele mai severe complicații în chirurgia gastroduodenală și a căilor biliare extrahepatice o reprezintă stenoza post operatorie a căii biliare principale (CBP), a cărei apariție conferă un caracter de gravitate nu numai situației bolnavului, ci și problemelor cu care este confruntat chirurgul în tentativa de a trata leziunea și a soluționa complicațiile.

Stenozele postoperatorii ale căii biliare principale sînt cunoscute sub denumirea de „stenoze benigne“ — termen folosit pentru a le diferenția de stenozele prin leziuni neoplazice. Diferențierea este valabilă numai din punctul de vedere histologic, pe plan clinic ele fiind de o „malignitate“ indiscutabilă (complicații, dificultăți terapeutice, sechele definitive care le pot succeda chiar și după restabilirea tranzitului biliodigestiv).

(i) **Stenozele căii biliare principale după intervenții pe căile biliare** provin din multiple situații:

a) *Colecistectomiile dificile:*

— *Dificultăți operatorii de ordin general*, care îngreuiază manevrele pe căile biliare și determină producerea leziunii CBP: anestezie insuficientă, lipsa unei echipe operatorii adecvate, dotare necorespunzătoare în raport cu intervenţia, o cale de acces impropric; cea mai confortabilă este incizia subcostală dreaptă, optimă pentru abordul căilor biliare; aceeaşi valoare o are incizia mediană branşată în echer spre dreapta.

— *Dificultăţi de ordin local.* Expunerea incompletă a feţei inferioare a ficatului, cu un acces insuficient asupra pediculului hepatic şi hiatului Winslow împiedică recunoaşterea şi tratarea adecvată a diverselor elemente ale căilor biliare. Restabilirea „anatomiei normale" este o condiţie prealabilă, obligatorie oricărei intervenţii biliare (eliberarea feţei inferioare a ficatului de la dreapta la stînga, secţionarea aderenţelor dintre CBP, duoden şi colon, punerea în evidenţă a triunghiului cisticohepatic). Hemoragia peroperatorie în cursul colecistectomiei constituie o cauză majoră în determinarea producerii leziunilor hepatocoledocului. Hemoragia din patul vezicular împiedică uneori o disecţie adecvată a regiunii infundibulocistice; sîngerarea poate proveni din colateralele posterioare ale arterei cistice, dacă nu s-a practicat ligatura ei preventivă. Acest incident poate surveni şi în cursul decolării veziculei biliare din patul său cu ajutorul unui tampon montat; vasele mici, rupte prin manevre brutale, se retractă spre hil, iar aplicarea la întîmplare a unor pense de hemostază, fără asigurarea vizibilităţii prin aspiraţie continuă, poate determina lezarea hepaticului drept sau a celui comun.

Majoritatea hemoragiilor provin din artera cistică scurtă, fie sub forma variantei anatomice congenitale, fie scurtată secundar unui proces inflamator. Artera se rupe datorită tracţiunii intempestive pe vezicula biliară, alteori ligatura derapează dacă secţiunea vasului s-a făcut în imediata ei vecinătate. Retracţia arterei spre hilul hepatic şi tentativa de hemostază directă a ei prin pensare şi ligatură, pot determina lezarea hepatocoledocului.

Anomaliile vasculare congenitale, cum ar fi existenţa mai multor artere cistice, nerecunoscute, ca şi micile vase situate de-a lungul cisticului pot fi de asemenea o sursă de sîngerare, care favorizează lezarea căii biliare principale în cazul cînd se comite grava greşeală de a practica hemostaza fără identificarea exactă a sursei. Pentru a preveni atari situaţii, se va face hemostaza preventivă prin ligaturi succesive în cursul disecţiei veziculei, în special în regiunea infundibulocistică. Dacă s-a produs o sîngerare importantă din artera cistică se impune hemostaza temporară a arterei hepatice prin compresiune bidigitală a pediculului la nivelul hiatului Winslow şi uscarea cîmpului operator prin aspiraţie continuă.

Hemostaza trebuie precedată de controlul integrităţii elementelor constitutive ale pediculului hepatic; dacă s-a realizat întîi hemostaza, acest control este şi mai necesar, fie prin disecţia căii biliare principale, fie prin colangiografie.

În inflamaţiile cronice ale regiunii infundibulare aceasta poate fi tracţionată spre hil, situaţie în care artera hepatică dreaptă este lipită la peretele vezicular. Neidentificarea în timp util a acestei situaţii poate duce la lezarea arterei şi a canalului hepatic drept în cursul disecţiei. Prevenirea se realizează prin conducerea disecţiei în imediata vecinătate a peretelui vezicular.

Coexistenţa leziunilor vasculare cu stenozele căii biliare a fost confirmată de Hepp prin studii arteriografice.

Uneori, la originea producerii unei leziuni a căii biliare stă o confuzie anatomică datorită unei dispoziţii particulare, congenitale sau dobîndite, care creează dificultăţi în identificarea elementelor pediculului hepatic —

situaţie frecvent întîlnită în procesele inflamatorii acute sau cronice ale căilor biliare.

Accidentul se produce în următoarele condiţii:

- calcul inclavat în porţiunea infundibulară a veziculei biliare, fixată prin aderenţe în hilul hepatic — situaţie în care hepatocoledocul apare ca o prelungire a veziculei; în timpul manevrelor de disecţie se pot leza artera şi canalul hepatic drept, ca şi hepaticul comun;
- în fistulele biliobiliare nerecunoscute, coledocul apare în prelungirea veziculei şi poate fi luat drept cistic (ligatura şi secţiunea sa în aceste condiţii duce la distrugerea căii biliare principale pe o întindere mare, cu lipsă de continuitate);
- în fistulele biliobiliare recunoscute, sutura inadecvată a plăgii care rămîne pe hepatocoledoc după extirparea veziculei, poate determina o stenoză parţială (prevenim această situaţie conservînd un guleraş din peretele vezicular pe conturul orificiului fistulos, guleraş pe care putem aplica puncte de sutură fără a stenoza hepatocoledocul; soluţia necesită drenarea căii biliare principale printr-un tub Kehr).

b) *Colecistectomiile simple* se pot solda uneori cu leziuni importante ale căii biliare principale.

Tracţiunea pe o veziculă biliară mobilă poate deplasa şi angula calea biliară principală, astfel încît o ligatură joasă a canalului cistic va interesa parţial sau total calea biliară principală. Alteori, cisticul, prin acelaşi mecanism, apare în continuitate directă cu coledocul, creînd o confuzie regretabilă, care se poate solda cu extirparea căii biliare principale pe o porţiune întinsă.

Din analiza protocoalelor operatorii ale intervenţiilor primare reiese că majoritatea leziunilor căii biliare survin după colecistectomii retrograde — în special în colecistita acută sau în colecistectomii dificile din alte cauze. De aceea, în aceste situaţii este de recomandat colecistectomia anterogradă, cu disecţia minuţioasă a regiunii infundibulocistice şi hemostază preventivă.

c) *Stenoza căii biliare principale după coledocotomie* este foarte rar întîlnită. Drenajul coledocian extern cu tub Kehr nu prezintă riscul de stenoză a căii biliare principale. Totuşi, astfel de leziuni sînt posibile, ca o consecinţă a unui defect de tehnică: sutură stenozantă, material inadecvat sau plasare greşită a tubului Kehr care drenează incomplet calea biliară şi permite infiltrarea bilei în afara ei, în pediculul hepatic. Întrucît prezenţa bilei sau a sîngelui în imediata vecinătate a pediculului hepatic poate influenţa nefavorabil cicatrizarea unei coledocotomii, drenajul spaţiului subhepatic este obligatoriu după orice intervenţie pe căile biliare.

Stenozele căii biliare principale după coledocoduodenoanastomoză sînt uneori consecinţa unei erori de indicaţie, dar mai ales a unei execuţii tehnice defectuoase.

d) *Stenozele maligne postoperatorii* ale căii biliare principale pot surveni la bolnavi colecistectomizaţi pentru litiază veziculară, la care lipsa examenului intraoperator al piesei şi al celui histologic ulterior, determină nerecunoaşterea unui neoplasm vezicular asociat. Iată de ce considerăm obligatoriu examenul anatomopatologic al oricărei piese de colecistectomie.

(ii) **Stenozele căii biliare principale după intervenţii gastroduodenale.** Din confruntarea protocolului operator primar, a evoluţiei postoperatorii şi a aspectelor radiologice şi anatomice găsite la reintervenţie se pot identifica următoarele mecanisme de producere a leziunii:

a) Prin interceptare directă a căii biliare în cursul rezecţiei gastroduodenale — fie Péan, fie Reichel-Polya — producîndu-se o ciupire laterală sau o ligatură parţială sau totală a căii biliare principale.

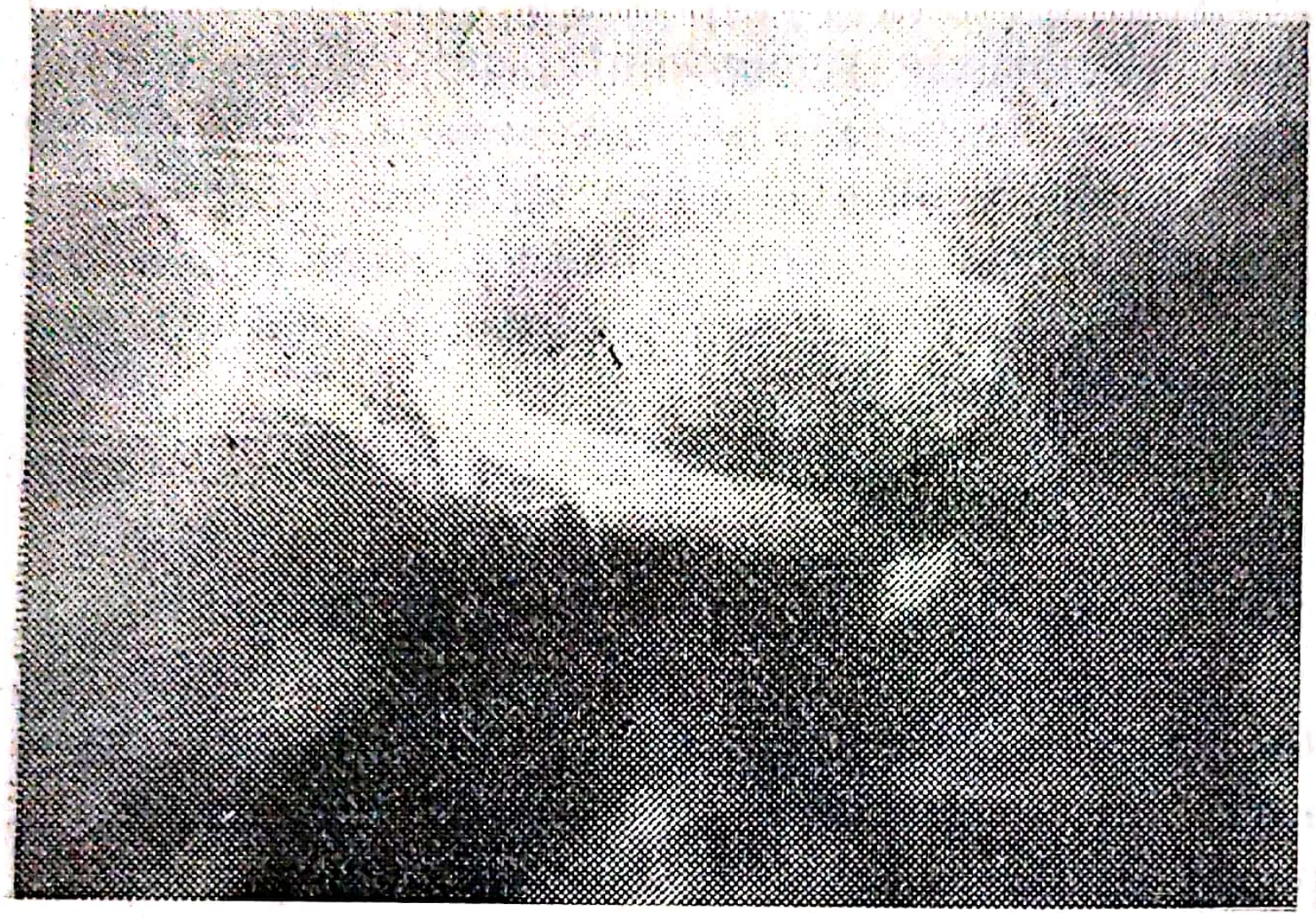

Fig. 15.66 — Stenoza căii biliare principale prin angularea segmentului terminal după rezecţie gastrică cu anastomoză gastroduodenală. Colangiografie operatorie.

b) Stenoză a căii biliare constituită progresiv, astfel:

— după rezecţii cu anastomoză gastroduodenală, datorită unei mobilizări excesive a blocului duodenopancreatic, se produce orizontalizarea coledocului cu angularea lui la nivelul porţiunii retroduodenopancreatice (fig. 15.66);

— pancreatita acută postoperatorie după rezecţia gastrică poate determina instalarea unei stenoze tardive a căii biliare principale în porţiunea sa retroduodenopancreatică;

— în ulcerele postbulbare la care s-a executat închiderea bontului duodenal în treimea superioară a celei de a doua porţiuni a duodenului se poate instala o stenoză tardivă la nivelul coledocului inferior (fig. 15.67), prin interesarea sa în cicatricea bontului.

(iii) **Anatomie patologică.** Elementele importante sînt sediul şi tipul stenozei, ca şi modificările locale şi la distanţă consecutive acesteia. Se pot identifica următoarele categorii de leziuni:

— stenoză completă fără pierdere de substanţă la nivelul căii biliare principale (fig.15.68);

— stenoză incompletă cu permeabilitate limitată (fig.15.69);

— stenoză cu pierdere de substanţă limitată la un segment al căii biliare (fig.15.70);

— stenoză a căii biliare principale, consecinţă a unei rezecţii pe distanţă mare a căii biliare (fig.15.71).

În raport cu modul de producere şi evoluţie a leziunii căii biliare se constituie modificări secundare ale regiunii înconjurătoare. Dacă unei leziuni trau-

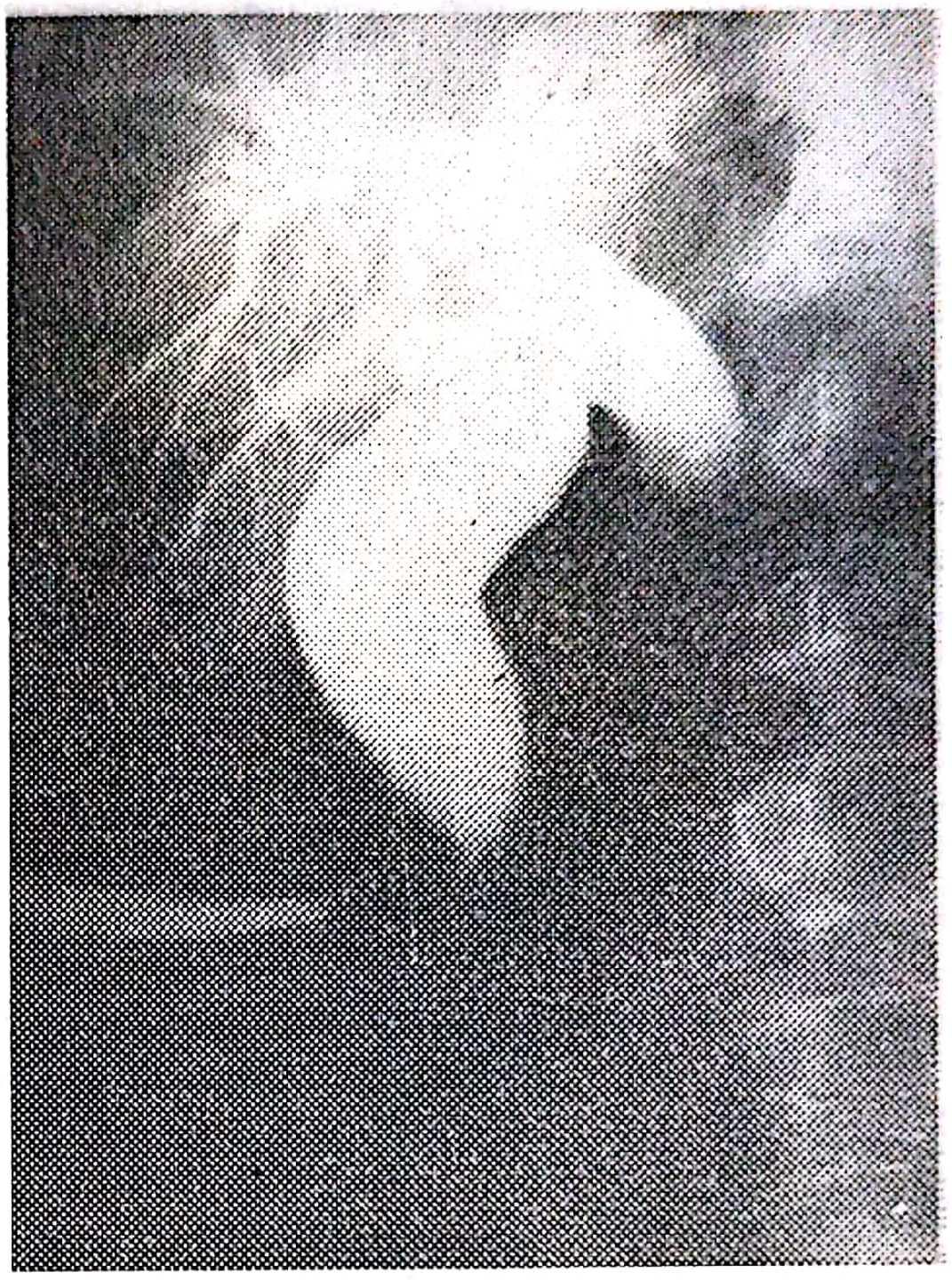

Fig. 15.67 — Stenoză tardivă a căii biliare principale după rezecţie gastrică pentru ulcer postbulbar, cu înfundarea bontului duodenal. Colangiografie operatorie.



Fig. 15.68 — Stenoză completă, joasă, a căii biliare principale, după rezecţie gastrică. Colangiografie operatorie.

matice a căii biliare îi urmează biliragia şi infecţia locală, apar o pediculită scleroasă intensă şi periviscerită subhepatică importantă. Dimpotrivă, dacă stenoza a fost produsă prin ligatura directă a căii biliare, neurmată de biliragie şi infecţie, remanierile fibroase pediculare şi ale spaţiului subhepatic pot fi mai puţin importante.



Fig. 15.69 — Stenoză incompletă a căii biliare principale după coledocoduodenoanastomoză. Colangiografie operatorie.

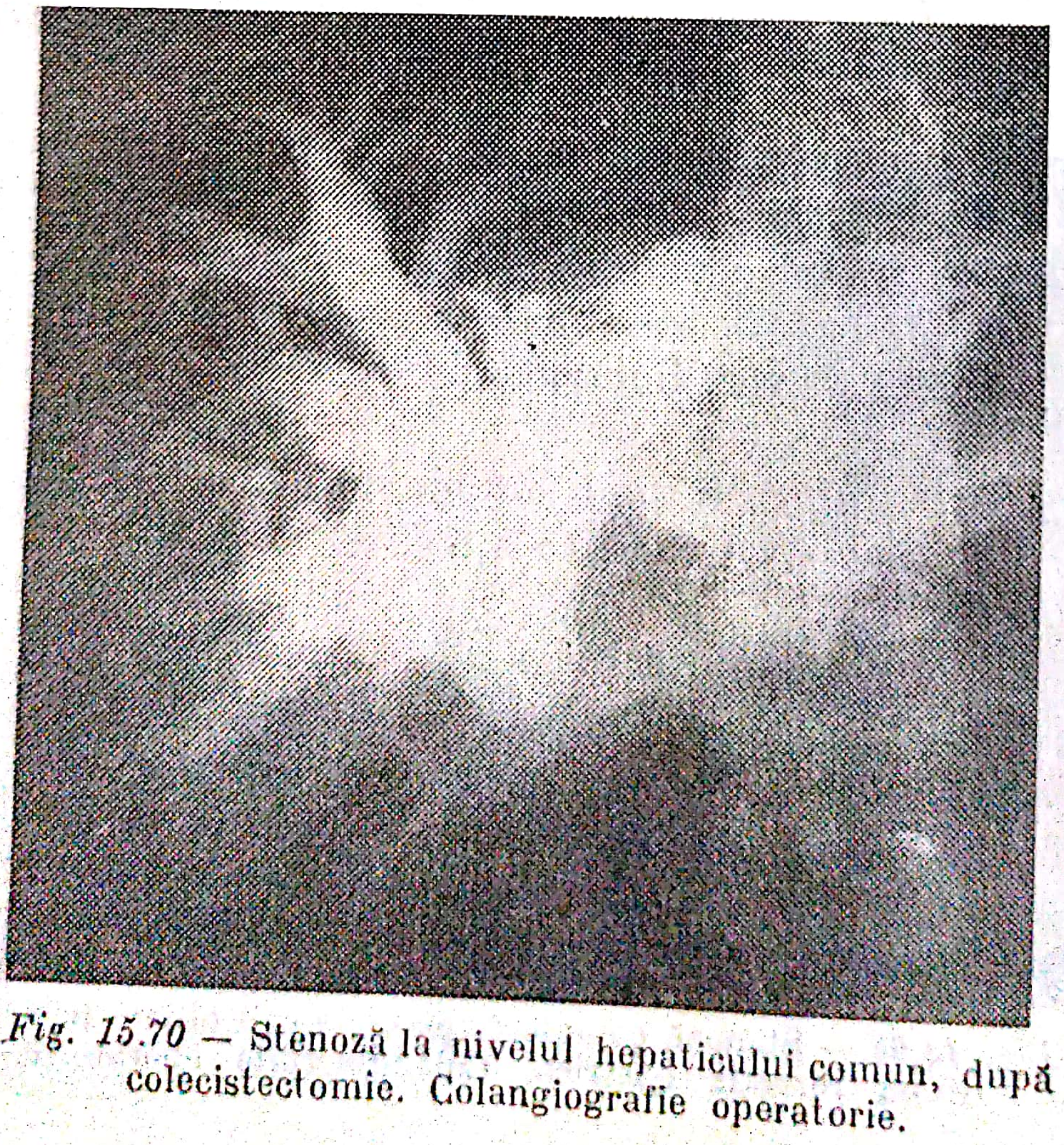

Fig. 15.70 — Stenoză la nivelul hepaticului comun, după colecistectomie. Colangiografie operatorie.

În pediculita fibroasă consecutivă biliragiei și infecției, procesul de scleroză, pornit de la leziunea căii biliare, are o tendință extensivă în special de-a lungul pereților căilor biliare; datorită acestui proces de fibrozare se realizează în același timp retracția bontului biliar suprastenotic spre hilul hepatic. Ca urmare a sclerozei inflamatorii retractile se produce, de regulă, un decalaj considerabil între sediul leziunii primare și sediul — întotdeauna mai înalt — al stenozei constituite în timp și depistate la reintervenție. Același țesut de scleroză inflamatorie poate induce recidiva stenozei după o corectare chirurgicală, dacă nu se ia precauțiunea excizării țesutului fibros pericanalicular, în special la nivelul anastomozei.

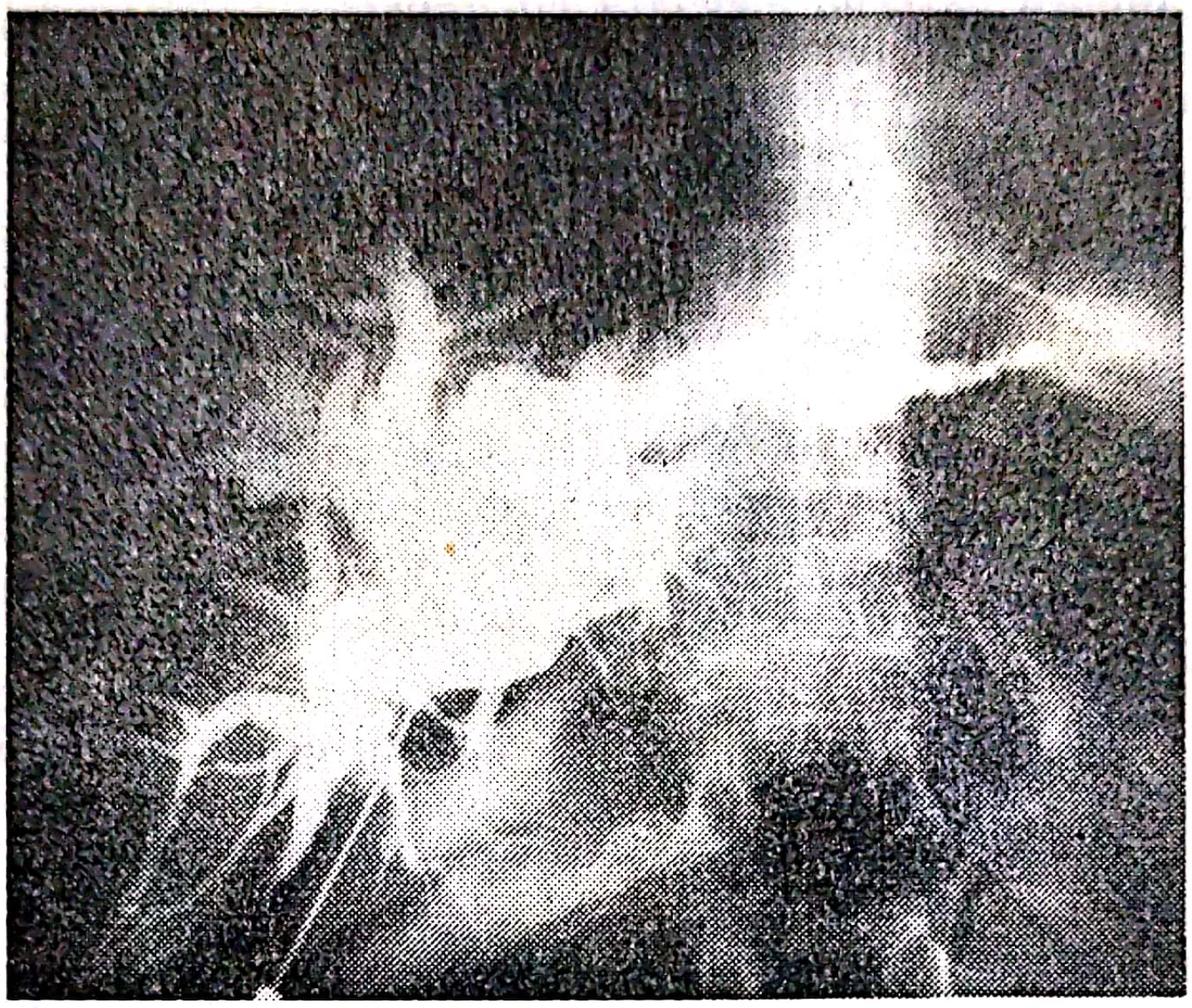

Fig. 15.71 — Stenoză înaltă, în hilul hepatic, după colecistectomie. Colangiografie operatorie.

Un fenomen interesant îl constituie formarea (20—40%) unor fistule biliodigestive spontane, uneori cu mai multe traiecte independente, asociate alteori și cu fistule biliare externe. Apariția acestor fistule biliodigestive spontane nu are valoarea unei vindecări, întrucît nu îndeplinesc condițiile unei anastomoze biliodigestive. Aceste fistule biliodigestive spontane sînt consecința deschiderii spre duoden a unei colecții închistate la nivelul pediculului. Am întîlnit cazuri în care la tentativa de corectare chirurgicală a unei stenoze de cale biliară, astfel de traiecte au fost interpretate eronat — uneori drept canal cistic — și folosite pentru realizarea unor ipotetice derivații biliodigestive, rămase fără rezultat.

Un alt aspect morfopatologic important, dilatația suprastenotică a căilor biliare, este în funcție de tipul de stenoză și de timpul scurs de la constituirea sa.

În stenozele incomplete staza este mai puțin importantă și în consecință dilatarea supraiacentă va fi mai puțin marcată, în vreme ce în stenozele strînse apare o dilatare — uneori enormă — a arborelui biliar aflat în stază.

Staza biliară severă sau chiar cea incompletă, dar de lungă durată, poate duce la constituirea unei ciroze biliare sau precipită evoluția unei ciroze preexistente, fenomene care numai uneori se pot remite după restabilirea chirurgicală a tranzitului biliodigestiv.

(iv) **Aspecte clinice.** Tabloul clinic este dominat de trei elemente: fistula biliară externă, icterul și angiocolita (acestea se succedă și se asociază în raport cu particularitățile evolutive ale fiecărui caz în parte).

Primele manifestări se pot prezenta astfel:
— fistulă biliară externă;
— fistulă biliară externă asociată cu icter;
— icter franc progresiv;
— crize de angiocolită apărute tardiv și asociate cu icter.

Fiecare din aceste modalități de debut au un substrat *morfologic* și o evoluție aparte.

Fistula biliară externă apărută în primele ore după intervenție, trădează o leziune directă (parțială sau totală) a căii biliare sau a unui canal hepatic, nerecunoscută intraoperator.

Alteori, fistula biliară externă apare după un interval de 2—5 zile de la operație, fiind expresia eliminării unei zone de necroză limitată a căii biliare, consecință a unei ligaturi ischemiante sau unui traumatism intraoperator brutal, dar limitat (de exemplu plasarea inadecvată temporară a unei pense).

Scurgerea de bilă la nivelul leziunii se exteriorizează dacă spațiul subhepatic este corect drenat, sau îmbracă tabloul clinic al unui coleperitoneu dacă nu s-a drenat. Debitul fistulei este variabil — de la pierderi discrete pînă la biliragii abundente — în raport cu gradul leziunii și cu asocierea unui obstacol subiacent.

În majoritatea cazurilor biliragia se reduce progresiv, pînă la dispariție, paralel cu instalarea și cu evoluția ascendentă a unui icter retențional.

Uneori, fistula biliară externă este intermitentă și se asociază cu icter oscilant, a cărui dinamică este inversă în raport cu biliragia; în astfel de situații se constituie subhepatic colecții biliare care se evacuează intermitent. Este posibil ca în această dinamică să mai intervină fie constituirea fistulelor biliodigestive spontane, fie eventualii calculi restanți în calea biliară sau obstrucția inflamatorie a traiectului fistulos.

Icterul progresiv este forma obișnuită de debut clinic în stenozele complete prin ligatură accidentală a căii biliare, avînd un interval liber de aproximativ 48 de ore, susceptibil însă de variații.

Precocitatea icterului este în raport cu sediul obstacolului și cu gradul de dilatație biliară supraiacentă — distensia pereților căilor biliare putînd compensa staza biliară pînă la o presiune de 30 cm H_2O, prag peste care apare icterul.

În stenozele incomplete se poate instala în primele zile după operație un icter pasager cu intensitate redusă. După o perioadă de acalmie variabilă, de la cîteva luni la cîțiva ani, apar fenomene de suferință coledociană sub formă de crize dureroase, icter și angiocolită, cu evoluție intermitentă.

În stenozele incomplete apariția tardivă a icterului și caracterul său intermitent pot fi expresia constituirii unei litiaze secundare la nivelul segmentului biliar suprastenotic (fig.15.72).

Angiocolita este una din cele mai severe complicații ale stazei biliare postoperatorii, putînd să angreneze în plus și constituirea de supurații intrahepatice. Puseurile de angiocolită accentuează icterul la bolnavii la care acesta este prezent în tabloul clinic. Asocierea icterului cu angiocolita și evoluția lor îndelungată sub un tratament medical prelungit, de regulă cu antibiotice variate, se repercutează sever asupra stării funcționale hepatice și cresc riscul chirurgical la cei la care indicația de reintervenție se stabilește tardiv.

(v) **Diagnosticul stenozelor postoperatorii ale căii biliare principale.** Instalarea unui icter în primele zile după o intervenție gastroduodenală sau pe căile biliare poate da loc unor interpretări diferite (hepatită, icter posttransfuzional, calcul coledocian etc.). Totuși, caracterul retenției biliare, evoluția sa, ca și reconsiderarea atentă a actului operator, furnizează, în general, suficiente elemente pentru diagnostic. Chiar și interpretarea unei fistule biliare externe instalată în primele zile postoperator, precedată sau nu de icter, poate fi delicată, întrucît, pe lîngă leziunea căii biliare, nerecunoscută intraoperator, mai pot fi luate în discuție: biliragia dintr-un canal aberant din patul hepatic, dintr-o ligatură defectuoasă a bontului cistic sau existența unui calcul restant. În stenozele parțiale, în care icterul și angiocolita apar tardiv, și în care se produce și litogeneză secundară suprastenotică, diagnosticul poate fi orientat către o litiază postoperatorie a căii biliare principale.

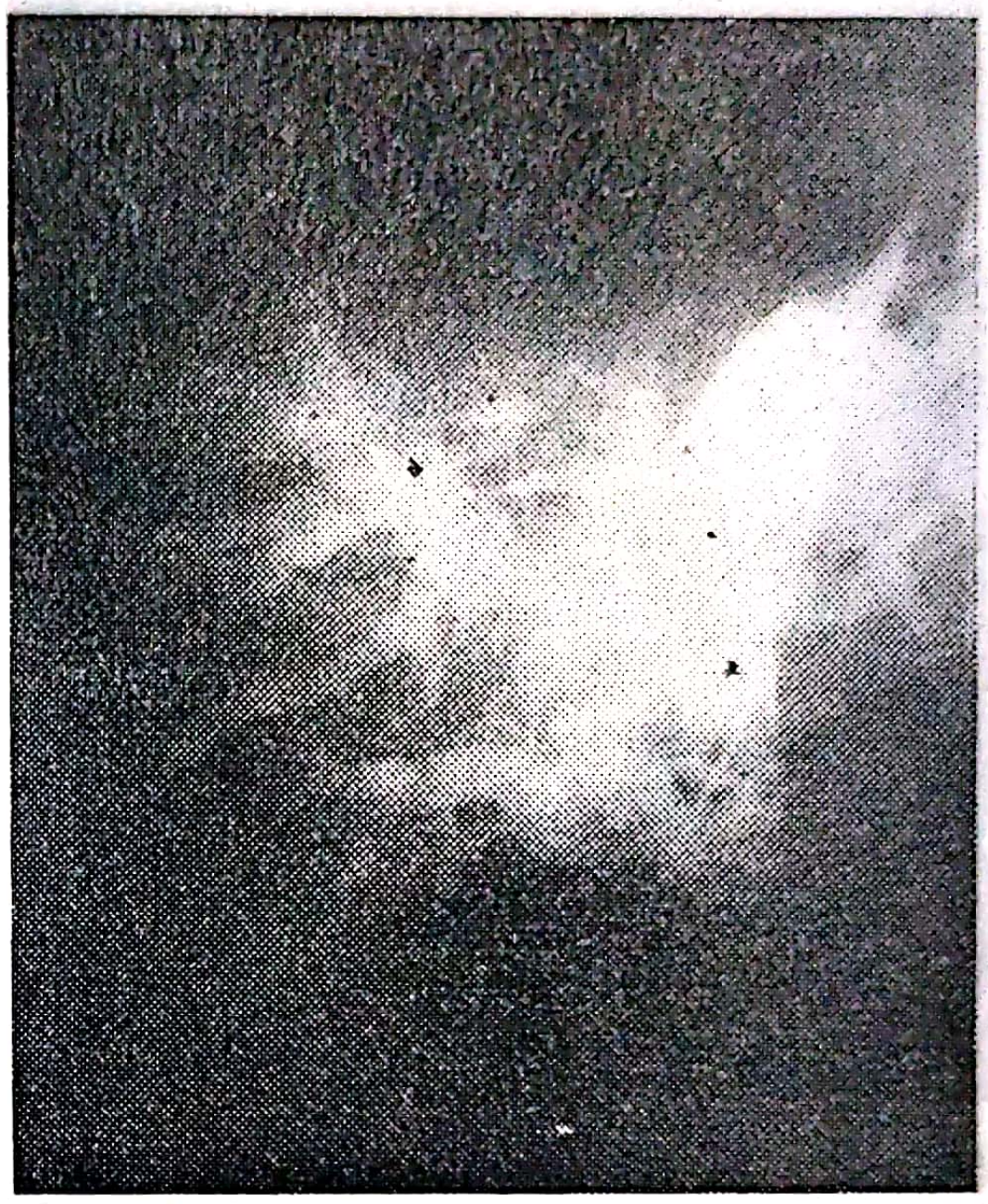

Fig. 15.72 — Stenoză (după colecistectomie (la nivelul hepaticului comun. Litiază suprastenotică.

Valoarea explorărilor paraclinice este inegală.

— *Colangiografia intravenoasă*, în cazurile în care bilirubinemia nu depășește 3 mg%, poate furniza informații utile în special în secțiuni tomografice. Metoda are o valoare incontestabilă la bolnavi cu stenoze parțiale, în afara puseurilor de icter și angiocolită.

— *Fistulografia* — prin orificiul cutanat al fistulei biliare — pune în evidență sediul leziunii, morfologia căilor biliare supraiacente, eventuale comunicări biliodigestive spontane, sau existența unei colecții în imediata vecinătate a stenozei (fig.15.73). Tehnica prezintă riscul infecției biliare exogene, deci impune precauții pe această linie. Fistulografia nu trebuie practicată decît după 15—20 zile de la constituirea fistulei biliare externe. În funcție de nivelul la care fistula își are originea în arborele biliar, imaginile fistulografice pot avea o mare varietate, iar uneori nu reflectă situația exactă locală.

— *Colangiografia transparietohepatică* trebuie privită cu multă rezervă, întrucît la acești bolnavi, icterici și cu ficatul deseori deficitar, există riscul unor complicații hemoragice sau al coleperitoneului.

— *Colangiografia endoscopică retrogradă* este mai puţin riscantă decît cea percutană şi mai fidelă în redarea leziunii biliare.

— *Scintigrama hepatică de eliminare* (colangiografia izotopică) oferă date despre sediul şi permeabilitatea zonei de stenoză, ca şi despre gradul de dilatare al căilor supraiacente acesteia.

— *Colangiografia intraoperatorie* rămîne metoda cea mai valoroasă, obligatorie în timpul de explorare al oricărei intervenţii biliare. Practicată transhepatic, sau prin puncţia căilor biliare suprastenotice, poate da relaţii cu privire la sediul şi tipul stenozei, prezenţa leziunilor asociate (calculi, fistule biliodigestive), morfologia căilor biliare suprastenotice şi în special situaţia celor două canale hepatice şi a joncţiunii lor. Toate aceste elemente permit operatorului aprecierea „în mare" a dificultăţilor intervenţiei şi stabilirea tacticii chirurgicale optime. Subliniem totuşi că imaginea colangiografică intraoperatorie nu redă cu fidelitate sediul exact al stenozei biliare dacă nu s-a evacuat în prealabil exhaustiv bila stagnantă (substanţa de contrast nu pătrunde în întregime la nivelul fundului de sac suprastenotic). De asemenea, noroiul biliar, ca şi calculii, pot determina imagini eronate sau greu de interpretat.

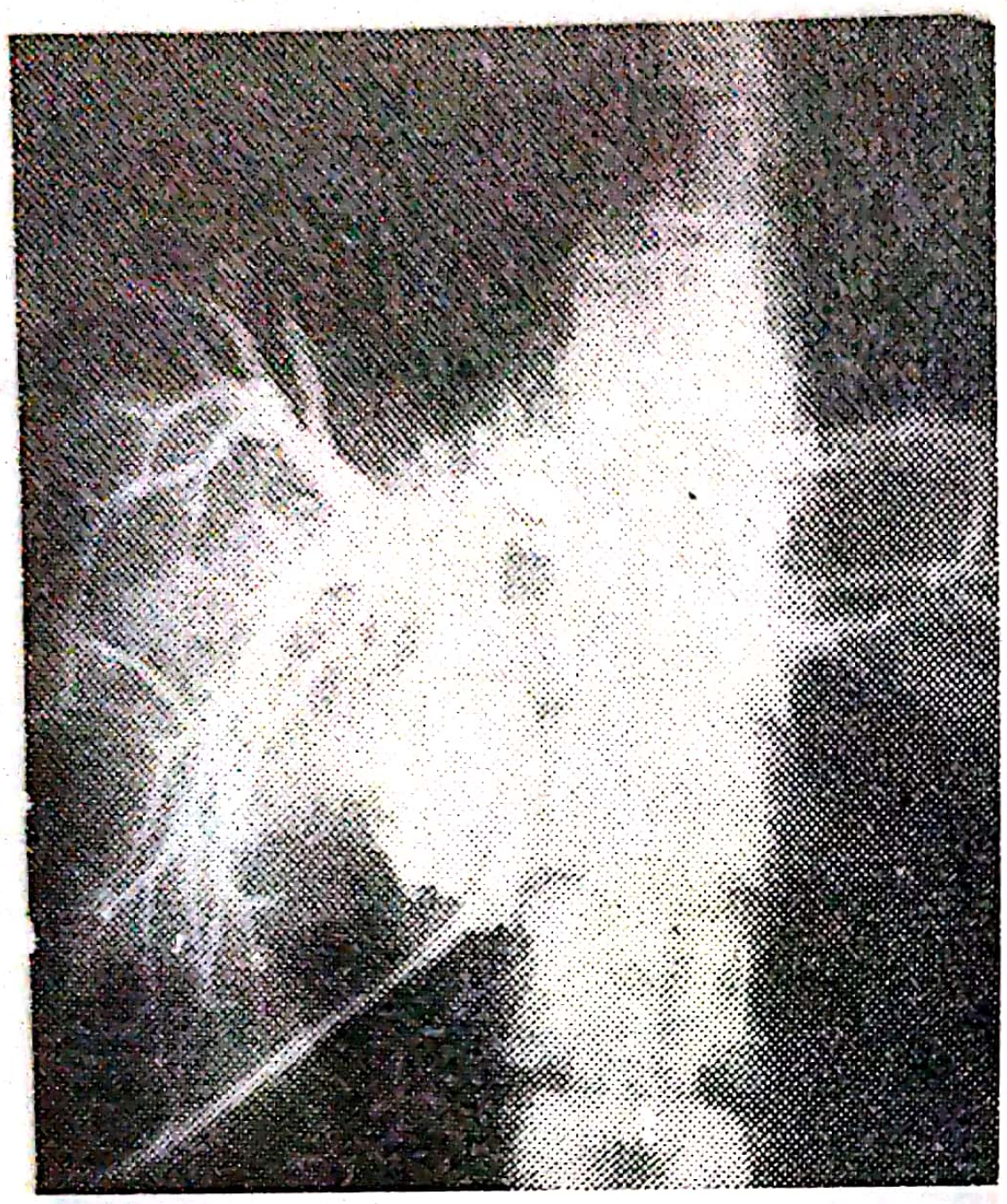

Fig. 15.73 — Fistulografia poate evidenţia existenţa unei colecţii în imediata vecinătate a stenozei.

(vi) **Alegerea momentului optim al reintervenţiei.** Pentru stabilirea conduitei terapeutice trebuie să precizăm următoarele elemente:

— în ce condiţii s-a practicat operaţia primară, de exemplu dacă era o colecistită acută sau cronică, dacă preexistase o suferinţă coledociană, care au fost particularităţile ulcerului pentru cei cu operaţii primare gastroduodenale etc.;

— este absolut necesar a cunoaşte protocolul complet al intervenţiei primare şi a reintervenţiilor, cît şi evoluţia clinică postoperatorie.

Toate acestea ne dau posibilitatea să reconstituim condiţiile producerii accidentului de cale biliară şi să apreciem prezumtiv tipul şi caracterele leziunii. Diagnosticul intraoperator este mult uşurat cînd leziunea a fost recunoscută la intervenţia primară şi inserată corect în protocol împreună cu tentativa de soluţionare.

Alegerea momentului propice pentru reintervenţie depinde de mulţi factori; în principiu nu sîntem partizanii unei reintervenţii precoce — adică în primele zile de la producerea leziunii.

În reintervenţiile precoce putem întîmpina dificultăţi mari datorită lipsei dilataţiei căilor biliare — în special dacă există şi o fistulă biliară externă.

Cînd avem de a face cu o obstrucţie completă, cu icter progresiv, fără angiocolită, putem amîna reintervenţia, în condiţii optime, între 3 şi 5 săptămîni — timp necesar pentru o dilatare suficientă a căilor biliare suprastenotice.

În cazurile de fistulă externă se poate temporiza reintervenţia sub protecţie de antibiotice şi aspiraţie, pînă cînd, eventual, se închide fistula şi apare icterul. Atunci cînd debitul fistulei este mare şi nu se poate spera închiderea ei, după 3—4 săptămîni de aşteptare, este de recomandat ca primă reintervenţie ligatura căii biliare deasupra fistulei, urmată după 3 săptămîni de restabilirea chirurgicală a tranzitului biliodigestiv.

La bolnavii cu angiocolită şi icter, cu răsunet sever asupra stării generale, facem de asemenea apel la reintervenţii succesive cu obiective diferite; primul timp este drenajul extern al căilor biliare aflate în stază, pentru a putea stăpîni infecţia.

Temporizarea excesivă în condiţii de angiocolită poate compromite evoluţia prin complicaţii septice.

Este esenţială corectarea tuturor factorilor de ordin general care contribuie la creşterea riscului operator: infecţia, pierderile biliare, deshidratarea, tulburărilor electrolitice, vitaminice, nutriţionale, răsunetul lor hepatic şi renal.

(vii) **Elemente de conduită operatorie.** Dificultăţile majore ale reintervenţiilor pe căile biliare impun o cale de abord largă şi directă. Incizia subcostală dreaptă sau incizia mediană branşată în unghi drept spre dreapta oferă cel mai larg acces la nivelul feţei inferioare a ficatului.

În principiu nu trebuie făcut nici un gest asupra pediculului hepatic înainte de a restabili raporturile anatomice normale între ficat şi viscerele învecinate. În cursul viscerolizei vom acorda o atenţie deosebită faptului, că de regulă, duodenul este tracţionat prin aderenţe spre hilul hepatic — mascînd pediculul. De asemenea, hiatul Winslow, blocat, trebuie eliberat fie dinspre dreapta, fie trecînd prin micul epiploon, pentru a putea controla pediculul hepatic.

Odată restabilită anatomia regiunii subhepatice şi evidenţiat pediculul hepatic este imperios necesară disecţia cu multă atenţie, din aproape în aproape, a elementelor sale constitutive.

Identificarea arterei hepatice, pînă la bifurcaţia sa, încă de la începutul intervenţiei este de recomandat, evitînd pericolul lezării sale.

Problemele cele mai dificile sînt legate, de obicei, de identificarea sediului stenozei şi a căilor biliare supraiacente. Uneori, găsirea firului de ligatură a căii biliare permite reperarea cu exactitate a leziunii.

În leziunile înalte este necesară mobilizarea plăcii hilare pentru identificarea canalelor hepatice.

Colangiografia intraoperatorie (repetată, uneori) oferă informaţii suplimentare, decisive pentru identificarea sediului leziunii şi alegerea modalităţii de rezolvare.

Pentru leziunile joase ale căii biliare, secundare intervenţiilor gastroduodenale este de preferat derivaţia hepaticoduodenală, întrucît, de regulă, există un bont biliar suficient de lung; execuţia tehnică nu ridică, în general, probleme deosebite.

În stenozele înalte, secundare intervenţiilor biliare, rezolvarea optimă constă în derivarea hepaticului comun, a hepaticului stîng sau a joncţiunii celor două canale hepatice într-o ansă jejunală „în Y“ (Roux) sau pe ansă continuă cu jejunojejunostomie Braun.

Lungimea ansei jejunale excluse este de aproximativ 40 cm iar traiectul ei, de preferat transmezocolic.

Tipul de anastomoză hepaticojejunală depinde de calibrul segmentului biliar. În stenozele înalte, gura de anastomoză la nivelul căilor biliare poate fi lărgită spre stînga, pe joncţiunea canalelor hepatice.

Pe ansa intestinală anastomoza este plasată mai rar terminal, de regulă ansa se dispune mai bine pentru anastomoză dacă o închidem terminal şi facem derivaţia lateral.

Avînd în vedere că accesul pe canalul hepatic stîng este mult mai uşor decît accesul pe convergenţă prin mobilizarea plăcii hilare, în cazul cînd colangiografia arată comunicarea între cele două teritorii hepatice, este de preferat să se execute derivaţia biliară la nivelul canalului hepatic stîng (Hepp). La noi în ţară Dan Gerota a executat acest tip de anastomoză cu succes în mai multe cazuri.

Protezarea anastomozei o socotim indicată numai în anumite cazuri, pentru asigurarea etanşeităţii unei anastomoze realizată în condiţii dificile sau pentru calibrarea ei; tubul de protezare, exteriorizat transjejunal (Volcker), este menţinut 10—15 zile în prima eventualitate şi 2—3 luni în cea de a doua.

BIBLIOGRAFIE SELECTIVĂ

CATTELL R.B., BENTLEY P. — The mortality of common duct injury, *Surg. Clin. N. Amer.*, 1958, 38, 659—661.

CATTELL R.B., BRAASH J. — Strictures of the bile duct, *Surg. Clin. N. Amer.*, 1958, 38, 645—657.

CIOBANU ŞT., BUTNARU M. — Stricturile postoperatorii ale căii biliare principale. *Chirurgia*, 1961, 11, 679.

CONDIESCU M. — Colecistojejunostomia pe ansă eferentă la rezecţia gastrică, *Chirurgia*, 1966, 16, 409.

DANICICO I., BUTNARU M. — Un procedeu de plastie în leziunile parcelare ale canalului hepatocoledocian, *Chirurgia*, 1960, 10, 633.

DOUGLAS J. — L'étrecissement et blessures opératoires des conduits biliaires, *Ann. Surg.*, 1926, 84, 392—403.

GEROTA D., NICULIU G., POPA GH. — Colangiojejunostomia pe canalul hepatic stîng în tratamentul stenozelor cicatriceale ale căii biliare principale (tehnica Hepp-Couinaud), *Chirurgia*, 1966, 16, 149—155.

GEROTA D. *şi colab.* — Lésions operatoires de la voie biliaire principale. *Lyon Chir.*, 1978, 74, 4, 253—257.

GHERASIM M., POPESCU S., BLEAHU M. — Observaţii asupra complicaţiilor plastiilor şi protezelor biliare pe tub de cauciuc, *Chirurgia*, 1968, 18, 193.

HEPP J., D'ALLAINES CL. — Le traitement des sténoses cicatricielles de la voie biliaire principale par l hépaticojejunostomie „en Y", *J. Chir.* (Paris), 1952, 68, 409—427.

HEPP J., COUINAUD C. — L'abord et l'utilisation du canal hépatique gauche dans les réparations de la voie biliaire principale, *Presse méd.*, 1956, 64, 947—948.

HEPP J. — Les anastomoses utilisant le canal hépatique gauche en chirurgie biliaire réparatrice, *J. Chir.*, 1964, 87, 379.

HEPP J., PERNOD R. — Les anastomoses utilisant le canal hépatique gauche en chirurgie biliaire réparatrice, *Méd. Acad. Chir.*, 1962, *88*, 295—299.

JUVARA I., DRAGOMIRESCU C., GAVRILESCU Ş. — Stenozele postoperatorii ale căii biliare principale. *Chirurgia*, 1978, *27*, 4, 241—253.

JUVARA I., RĂDULESCU D., PRIŞCU AL. — Boala hepato-biliară postoperatorie, Edit. Medicală, Bucureşti, 1972.

MALLET-GUY P. — Sur les rétrécissements cicatriciels de la voie biliaire principale, *Lyon Chir.*, 1944, *39*, 239—240.

SALAMBIER Y. — Rétrècissements post-opératoires des voie biliaire. Etude critique de 17 obs., *J. Chir.* (Paris), 1964, *87*, 561.

SETLACEC D., POPA GH. — Consideraţii asupra reintervenţiilor în chirurgia biliară, Raport la al XII-lea Congres naţional de chirurgie, Bucureşti, 1968.

SIMICI P. — Utilizarea ansei jejunale excluse în reintervenţiile pentru reconstrucţia căii biliare principale, Raport la al XII-lea Congres naţional de chirurgie, Bucureşti, 1968.

16.

PATOLOGIA CHIRURGICALĂ A PANCREASULUI

16.1 TRAUMATISMELE PANCREASULUI

M. CIUREL

- Leziunile traumatice intraoperatorii — 988
- Plăgile pancreasului în traumatismele abdominale — 989
- Leziunile pancreasului în contuziile abdominale — 989

Bibliografie selectivă — 994

Prin dispoziția sa anatomică profundă pancreasul este mai puțin expus agresiunilor, dar frecvența afectării sale într-un traumatism a sporit semnificativ în ultimul deceniu, în special datorită accidentelor rutiere, de la 1,5% la 7—9,5% (Laborde, 1982).

Leziunile traumatice pancreatice sînt rareori izolate; în patru din cinci cazuri ele sînt asociate altor leziuni viscerale; în Clinica de Chirurgie a Spitalului de Urgență, pe o perioadă de două decenii (1965—1984) au fost înregistrate 83 de traumatisme pancreatice, dintre care 52 erau asociate cu multiple alte leziuni viscerale.

Prin structura, cît și prin funcțiile sale, pancreasul poate fi considerat similar unui „reactor enzimatic“, orice leziune traumatică evoluînd anatomoclinic ca o pancreatită acută, mai mult sau mai puțin gravă (Țurai și Ciurel, 1970). Cele mai de temut aspecte evolutive sînt hemoragia, necroza, infecția și fistula pancreatică și sînt strîns legate de severitatea leziunilor traumatice ale parenchimului pancreatic.

Practic, traumatismele pancreasului se întîlnesc în următoarele condiții clinice:

— Leziuni traumatice pancreatice intraoperatorii diverse; sînt situații numai parțial iatrogene, fiind impuse adeseori de conflicte anatomolezionale preexistente.

— Plăgi pancreatice în cadrul traumatismelor abdominale deschise; sînt depistate relativ rapid prin explorarea chirurgicală efectuată prompt în astfel de circumstanțe.

— Leziuni ale pancreasului în contuziile abdominale; sînt situaţiile cele mai frecvente şi mai încărcate de responsabilitate diagnostică pre şi intraoperatorie.

(i) **Leziunile traumatice intraoperatorii** se produc uneori în intervenţii laborioase pentru afecţiuni ale organelor vecine pancreasului şi constituie complicaţii adeseori imprevizibile. Deşi frecvenţa leziunilor pancreatice intraoperatorii este scăzută, fiind estimată la sub 1% din totalul intervenţiilor chirurgicale, trebuie reţinut că afectarea pancreasului, cu ecou postoperator, este mai frecventă decît se afirmă, avînd în vedere valorile enzimatice specifice crescute, asociate la unele evoluţii clinice mai dificile după unele intervenţii din etajul supramezocolic (vezi 16.5).

Mecanismele prin care se produc intraoperator leziunile pancreasului sînt:

a) ligatura canalului Santorini în disecţia ulcerului duodenal distal şi dorsal; canalul Santorini poate fi chiar ductul principal în 5—10% din cazuri; canalul Wirsung poate fi şi el, mai rar, lezat (incident deosebit de grav) mai ales în ulcerele juxtapapilare (fig. 16.1.a);

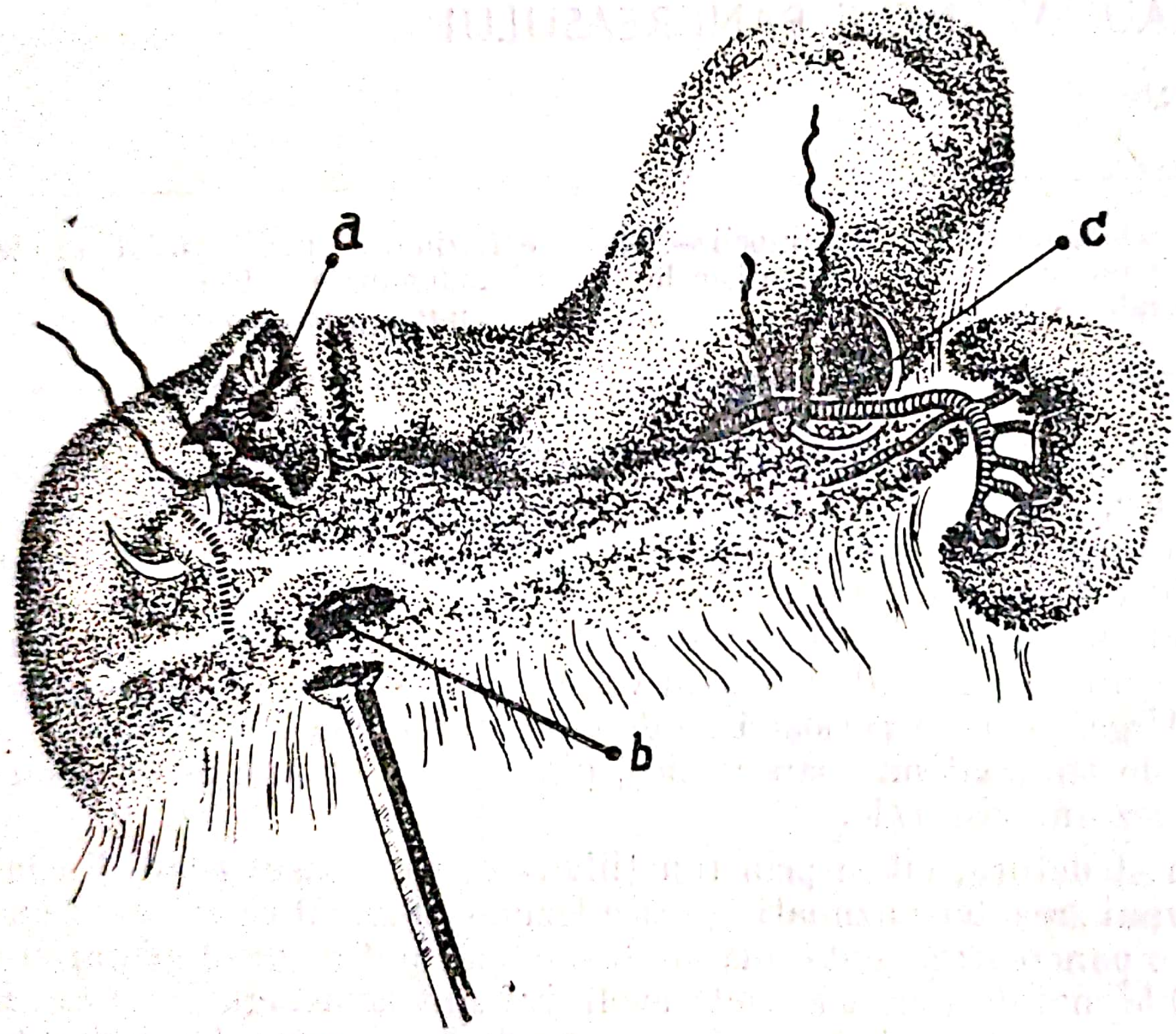

Fig. 16.1 — Tipuri de leziuni pancreatice produse intraoperator.
a — ligatura canalului Santorini la disecţia ulcerului duodenal posterior; b — biopsia pancreatică produce leziuni, uneori grave; c — leziuni traumatice pancreatice prin ligatura vaselor splenice.

b) leziuni directe ale parenchimului prin disecţia unor ulcere penetrante, cu hemoragie intrapancreatică; ligatura arterelor pancreatico-duodenale determină uneori ischemie şi necroză parcelară; biopsia pancreasului poate provoca complicaţii grave în cca 10% din cazuri (fig. 16.1.b);

c) chirurgia căilor biliare, în abordarea coledocului retropancreatic sau în papilosfincteroplastii se poate însoţi de leziuni pancreatice diverse, generatoare de pancreatite acute postoperatorii;

d) splenectomia poate leza pancreasul, fie direct prin rănirea acestuia în timpul ligaturii şi secţionării vaselor splenice, fie indirect prin interceptarea unor ramuri arteriale recurente provenite din artera splenică şi destinate pancreasului distal (fig. 16.1.c).

Mai sînt incriminate drept afectări pancreatice indirecte: staza duodenală cu reflux pe canalul Wirsung, spasmul sfincterului Oddi şi mai ales înfundarea în bursă a bontului duodenal, ce poate antrena tulburări funcţionale bilio-pancreatice severe (Juvara). Dacă leziunile pancreasului intraoperator nu pot fi uneori prevenite, recunoaşterea lor în plagă este însă obligatorie; tratamentul corect şi adecvat, cu hemostază sigură, cît şi intervenţiile reparatorii cu drenaj eficient, pot evita apariţia consecinţelor grave.

(ii) **Plăgile pancreasului în cadrul traumatismelor abdominale deschise** se produc în general prin arme albe sau proiectile diverse şi sînt foarte rare ca frecvenţă în timp de pace; aproape în toate cazurile sînt asociate cu leziuni ale altor organe. Plăgile abdominale impun intervenţia chirurgicală de urgenţă şi operatorul este întotdeauna obligat să controleze sistematic şi complet pancreasul, pe lîngă celelalte viscere abdominale. Explorarea este uneori dificilă din cauza unui hematom retroperitoneal difuz, care poate face ca leziunea pancreatică să treacă neobservată şi să apară ulterior, postoperator, hemoragii grave, fistule, abcese sau pseudochisturi pancreatice.

Tratamentul cunoaşte o gamă largă de procedee, de la cele mai simple (sutură, hemostază şi drenaj de contact) pînă la pancreatectomie stîngă (cu sau fără splenectomie) cînd leziunea interesează jumătatea stîngă a pancreasului; dacă leziunea interesează capul sau corpul pancreasului este necesar să se stabilească starea canalului Wirsung şi, în caz de secţionarea lui, se va reface traiectul sau se va drena canalul la exterior, rămînînd ca fistula să fie tratată secundar (vezi 16.5).

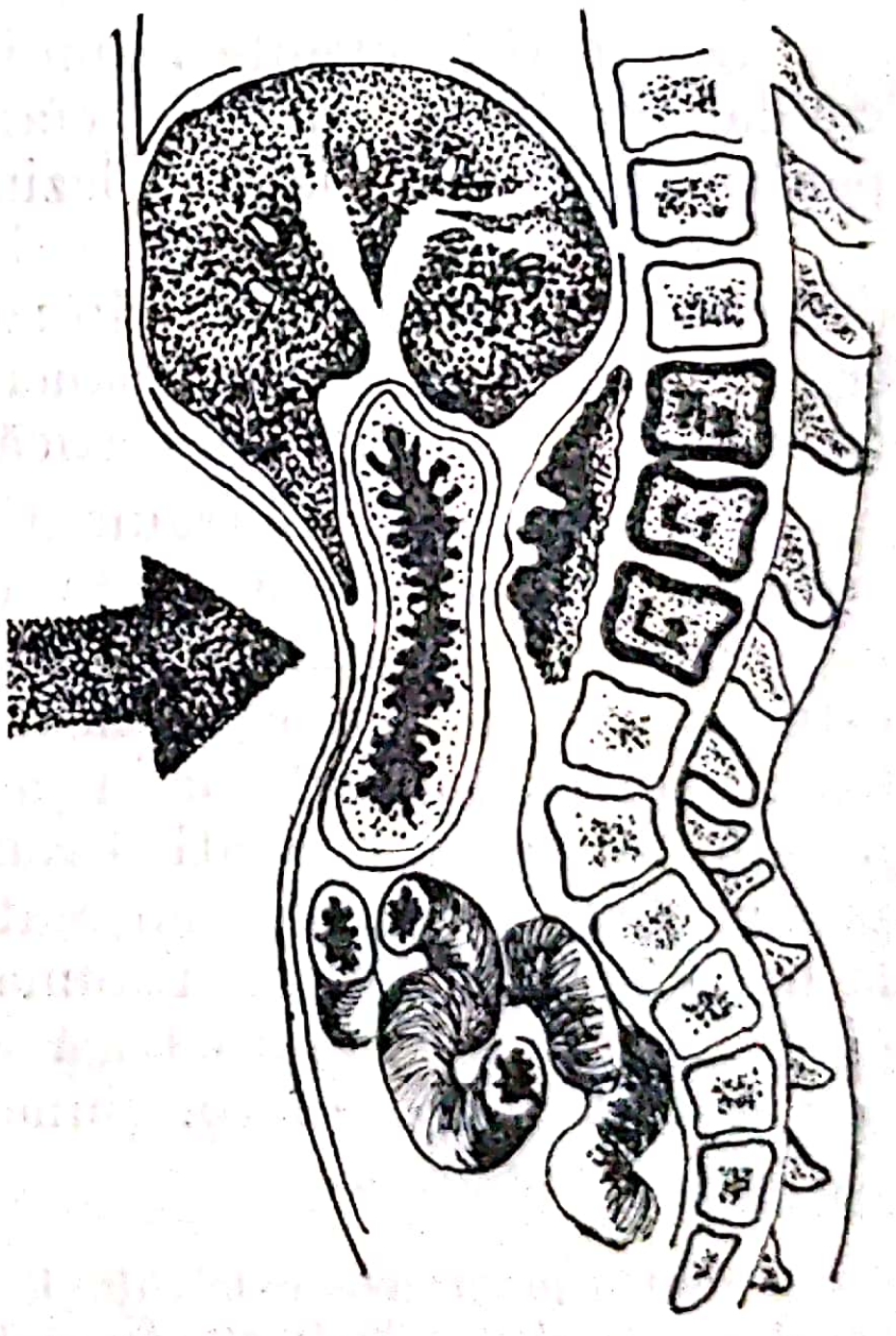

Fig. 16.2 — Mecanismul de strivire a pancreasului în contuziile abdominale.

(iii) **Leziunile pancreasului în contuziile abdominale** au fost descoperite iniţial numai la necropsii (Traves, 1827; Juan, 1856). Şi în prezent diagnosticul preoperator este pus numai în 20—25% din cazuri, iar leziunile asociate în peste 75% din situaţii (cele mai frecvente sînt cele ale duodenului, ficatului, stomacului, splinei şi rinichiului) domină adeseori tabloul clinic preoperator (vezi şi 3.2).

Unele contuzii, izolate şi mai puţin severe, ale pancreasului pot trece uneori nediagnostice, bolnavii revenind tardiv cu pseudochisturi de pancreas (vezi 16.3).

Etiologia traumatismelor pancreasului prin contuzie este reprezentată de accidentele de circulaţie (în special prin loviturile de volan în epigastru) de accidentele de muncă şi de căderile de la înălţime cu impact dorso-lombar sau pe bazin. Mecanismul principal de producere este compresia/strivirea parenchimului pancreatic pe coloana vertebrală, producîndu-se contuzii sau chiar unele secţionări, de profunzimi diferite, ale glandei (fig. 16.2).

Anatomia patologică îmbracă (după Lenoir) trei aspecte clasice:

— contuzia pancreatică simplă apare ca un hematom subcapsular, mai puţin sau mai mult întins; evoluează adeseori cu pancreatită acută urmată de rezoluţie cu scleroză pancreatică, sau de un pseudochist tardiv;

— ruptura parţială sau totală a pancreasului se produce de obicei în segmentul corporeal prin impactul cu corpurile vertebrale; ţesutul glandular are o friabilitate mai mare decît canalul Wirsung, care poate rămîne uneori intact chiar într-o ruptură totală a parenchimului; în cîteva ore de la accident se dezvoltă o pancreatită acută severă printr-o „enzimopatie distrofică progresivă“ (Ţurai şi Ciurel) cu autodigestia ţesutului pancreatic şi cu eliberare sistemică de enzime;

— dilacerarea completă a pancreasului se însoţeşte, pe lîngă pancreatita acută şi de peritonită şi hemoragie intraperitoneală, a căror gravitate este în raport direct cu întinderea zdrobirii pancreasului; uneori leziunile sînt multifragmentare, interesează întotdeauna şi canalele pancreatice majore şi dezvoltă rapid o colecţie hematică peripancreatică palpabilă clinic.

În practica chirurgicală, prin explorarea directă intraoperatorie s-a impus ulterior clasificarea propusă de Hervé şi Arrighi în patru tipuri de leziuni: contuzia simplă cu integritatea capsulei şi a canalelor; ruptura pancreasului cu leziuni canaliculare superficiale; ruptura pancreasului cu secţionarea wirsung-ului; zdrobirea pancreasului interesînd întreaga structură glandulară. Aceste aspecte lezionale pot fi solitare, sau sînt descoperite într-un ansamblu de leziuni regionale asociate, ceea ce va hotărî atît gravitatea traumatismului cît şi o conduită terapeutică adecvată.

Cele mai frecvente leziuni pancreatice solitare sînt localizate corporeocaudal. Leziunile corporeocefalice sînt mai rare, dar întotdeauna mai grave pentru că sînt asociate cu leziuni ale duodenului sau/şi ale coledocului.

Toate leziunile primare, însoţite sau nu de spasmul sfincterului Oddi determină o scurgere sau difuziune intra sau/şi extraglandulară de suc pancreatic coroziv, antrenînd pancreatita necroticohemoragică şi supuraţia locală, iar ulterior fistula pancreatică sau pseudochistul.

Tabloul clinic în traumatismul pancreasului este adeseori dominat de leziunile abdominale asociate, cu hemoragie internă sau/şi peritonită. Chiar în contuziile abdominale cu leziuni izolate de pancreas, simptomatologia nu este întotdeauna caracteristică. Uneori se recunoaşte o evoluţie clinică în trei timpi: colapsul circulator iniţial este urmat de un aşa-zis „interval liber“ de pînă la 24 ore cu o relativă remisiune, după care se remarcă instalarea unui tablou caracteristic de pancreatită acută hemoragică. Examenul clinic atent la un bolnav cu impact traumatic abdominal în etajul supramezocolic poate evidenţia o durere epigastrică violentă cu contractură abdominală moderată, sau se poate palpa o formaţiune pseudotumorală prin formarea unui hematom în bursa omentală.

Pentru precizarea existenţei leziunilor de pancreas sînt necesare şi examene complementare cu valoare de diagnostic şi de prognostic: amilazemia este totdeauna crescută, dar de scurtă durată, pe cînd amilazuria este mai persistentă; probele de laborator standard exprimă mai mult întinderea leziunilor de necroză a pancreasului şi au valoare prognostică (leucocitoza, hipocalcemia, hiperglicemia, transaminazele sporite etc). Puncţia abdominală poate depista un lichid tulbure sau hemoragic cu activitate intensă amilazică. Prin cercetări experimentale s-a dovedit că titrul amilazelor creşte în primele 4 ore în sînge şi în urină, iar după 8 ore se pot depista concentraţii mari şi în peritoneu. În explorarea preoperatorie mai poate fi folosită şi laparoscopia, pentru evidenţierea petelor de citosteatonecroză cît şi radiografia abdominală simplă, pentru emfizemul retroperitoneal din rupturile concomitente de duoden.

O valoare deosebită pentru diagnostic o are arteriografia selectivă celiomezenterică, fie prin semne directe (absenţa opacifierii unui segment glandular sau „fuga" substanţei de contrast) fie indirecte (opacifierea unui hematom peripancreatic sau modificări spaţiale ale vaselor de vecinătate); arteriografia selectivă prezintă şi avantajul recunoaşterii altor leziuni viscerale asociate. Se mai poate folosi ca explorare, mai ales în perioada secundară, cînd simptomatologia clinică rămîne discretă, ecotomografia şi tomodensitometria. S-a folosit şi pancreatografia endoscopică în explorarea traumatismelor de pancreas cu rezultate încurajatoare, dar cu riscurile ce decurg din folosirea metodei, în urgenţă, la un traumatizat abdominal căruia trebuie să i se facă şi o insuflaţie duodenală.

Evoluția traumatismelor pancreasului se face rareori spre rezoluție spontană cu scleroză glandulară, cît adeseori spre complicații cu necroză, infecție, fistule, sau cu formarea unui pseudochist. Prognosticul este cu atît mai grav cu cît sînt şi leziuni asociate. Complicațiile traumatismului pancreatic sînt dominate de însăşi pancreatita acută necroticohemoragică cu evoluția sa imprevizibilă.

Tratamentul traumatismului de pancreas se adaptează fazei evolutive clinice, instituindu-se o terapie intensivă axată pe combaterea stării de şoc, reechilibrare hemodinamică şi hidroelectrolitică, avînd în acelaşi timp în vedere prevenirea sau/şi tratarea pancreatitei acute de însoțire.

Tratamentul chirurgical urmăreşte: hemostaza, drenajul sucului pancreatic, îndepărtarea țesuturilor devitalizate şi protecția blocului duodeno-biliopancreatic împotriva necrozei şi infecției. Realizarea acestor obiective necesită o explorare sistematică a pancreasului cu precizarea aspectelor lezionale ce vor impune tactica chirurgicală.

În cele mai multe cazuri, pentru traumatismul abdominal se practică o laparotomie mediană urmînd imediat explorarea etajului supramezocolic, unde poate fi întîlnit un hematom difuz, cu predominanță peripancreatic. Abordul pancreasului se face prin ligamentul gastrocolic, decolarea duodenopancreasului sau/şi a unghiului duodenojejunal; evacuarea cheagurilor şi secțiunea peritoneului parietal pe marginea inferioară şi superioară a pancreasului, permite o bună vizualizare a leziunilor. Dacă intervenția chirurgicală se practică după 12—24 ore, pe lîngă hematomul constituit se găsesc şi pete de citosteatonecroză, iar curățirea cavității retrogastrice ca şi inspecția integrității pancreasului se fac mai dificil. Controlul pancreasului va urmări atît întinderea leziunilor grandulare, cît şi starea canalului Wirsung. Dacă leziunile sînt în regiunea cefalocorporeală se va practica o colecistocolangiografie pentru verificarea căii biliare principale terminale; cum de cele mai multe ori se injectează retrograd şi wirsungu-ul, există posibilitatea obținerii unor date morfologice şi asupra acestuia. Nu se mai recomandă duodenotomia şi wirsungografia retrogradă „de principiu" pentru că există riscul transformării unui traumatism izolat al pancreasului într-o leziune duodeno-pancreatică.

Tactica şi tehnica chirurgicală vor fi particularizate tipului şi extensiei leziunilor aplicîndu-se un tratament conservator sau radical. În contuziile simple, drenajul de vecinătate poate fi suficient. În dilacerările pancreasului cu integritatea canalului Wirsung se recomandă o hemostază cît mai corectă şi sutura pancreasului cu fire neresorbabile; mulți autori sînt de părere că suturile pe pancreas sînt de cele mai multe ori iluzorii şi se contează mai mult pe un drenaj aspirativ eficient, pe lîngă toaleta îngrijită a leziunilor.

Ruptura completă a pancreasului cu lezarea wirsung-ului conduce la soluţii terapeutice variate în raport cu localizarea leziunilor. Sutura simplă a pancreasului, fără tratarea canalului Wirsung determină în majoritatea cazurilor apariţia de fistule sau de pseudochisturi, impunîndu-se reintervenţiile. Sutura pancreasului cu restabilirea continuităţii wirsung-ului, a dat naştere la numeroase procedee — unele de excepţie — prin care se poate rezolva uneori traumatismul de pancreas: cateterizarea celor două capete ale canalului Wirsung cu tub Kehr; tubul de cateter wirsungian exteriorizat prin coledoc şi transcistic; drenajul canalului Wirsung exteriorizat transduodenal sau retrograd la tegumente prin coada pancreasului (fig. 16.3).

Dacă leziunile pancreasului sînt localizate corporeo-caudal cea mai indicată metodă radicală este splenopancreatectomia sau numai „pancreatectomia în amonte" (fig. 16.4). În leziunile corporeo-caudale se recomandă, pe cît posibil, să se evite splenectomia (în special la copii şi tineri) din cauza consecinţelor tardive asupra rezistenţei imunologice. Implantarea pancreasului distal în ansă jejunală montată „à la Roux" sau „în omega" nu-şi găseşte justificare reală, dat fiind că exereza pancreatică distală nu are consecinţe fiziologice deosebite, iar pe de altă parte, montajul însuşi expune la riscul unor numeroase complicaţii (fig. 16.5). Dacă leziunile severe, cu secţionarea wirsung-ului, sînt situate şi la nivelul capului pancreasului, derivaţiile digestive (stomac, jejun) sînt însă utile. În cazul leziunilor grave de la acest nivel (cu interesarea coledocului terminal şi a duodenului) îşi are uneori indicaţie duodenopancreatectomia cefalică; această intervenţie majoră este justificată numai dacă este practicată de la început şi nu secundar, după apariţia necrozei pancreatice; duodenopancreatectomia cefalică este bine suportată de traumatizaţi, mai ales că cei mai mulţi sînt tineri, iar rezultatele acestei operaţii, ca primă intenţie, sînt încurajatoare înregistrîndu-se însă o mortalitate de pînă la 30%.

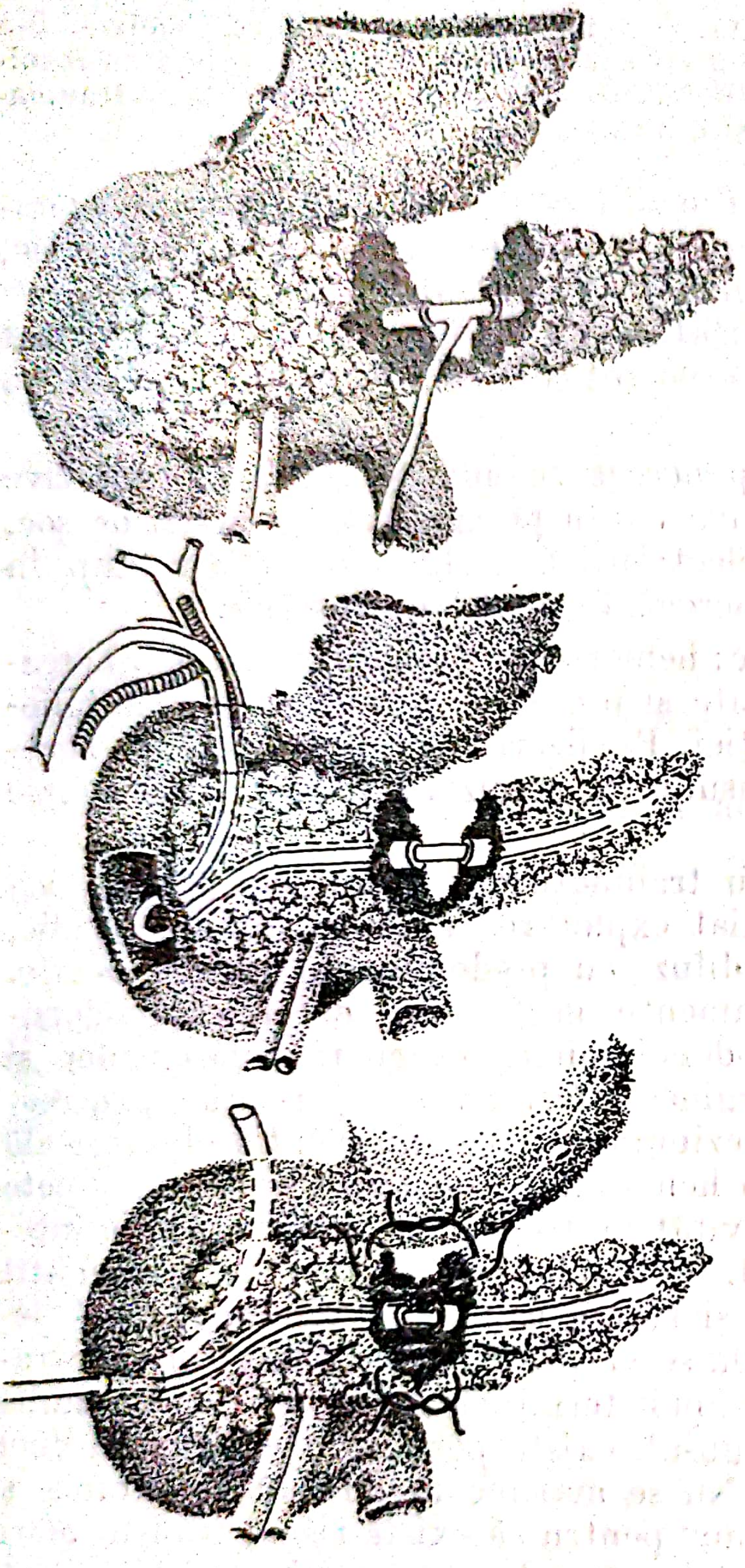

Fig. 16.3 — Rupturi pancreatice totale şi unele procedee terapeutice.

Pancreatectomia totală își are, teoretic, indicația în zdrobirile întinse ale pancreasului, ceea ce constituie cazuri excepționale.

Toate operațiile radicale comportă, fără îndoială, riscuri postoperatorii importante, ceea ce a determinat adoptarea de către Berne, Donovan și White

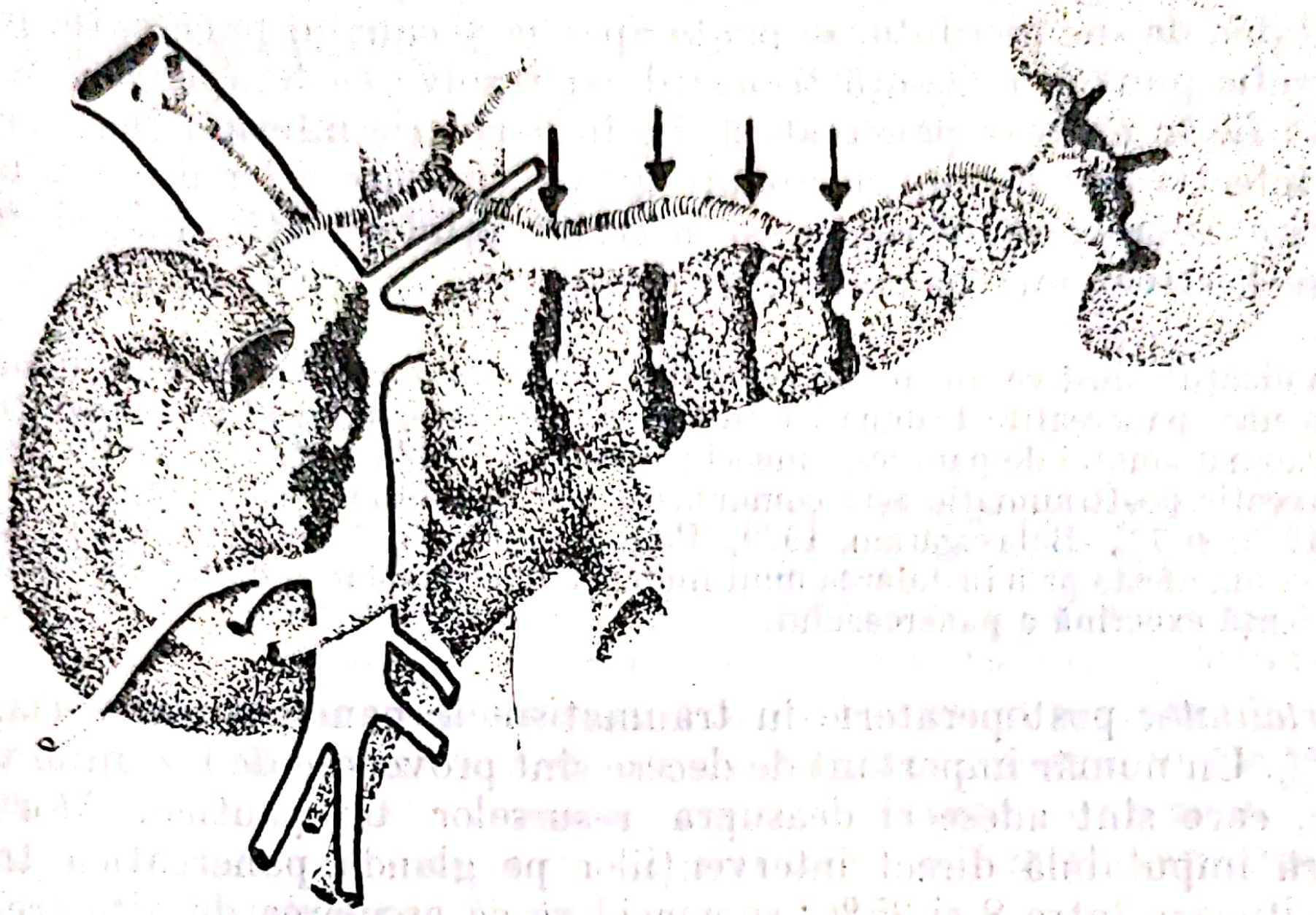

Fig. 16.4 — Pancreatectomia corporeocaudală în raport cu întinderea leziunii.

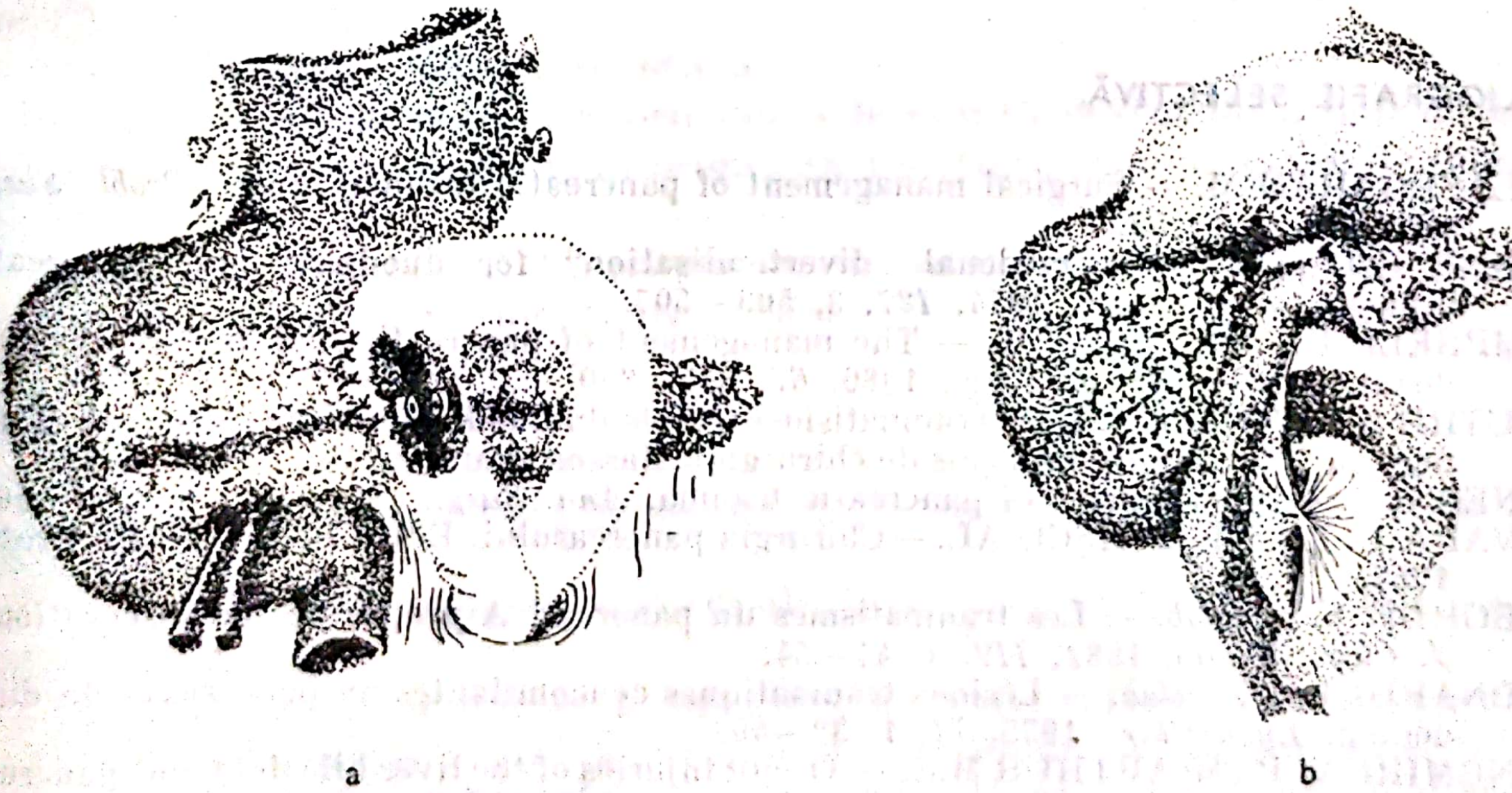
a b

Fig. 16.5 — Implantarea pancreasului în ansa jejunală montată în „omega“ (a) sau „à la Roux“ (b).

a procedeului de excludere sau „diverticulizare“ duodenală. Procedeul își are indicație în leziunile pancreatice și duodenale combinate și constă, pe lîngă sutura leziunilor duodenului, în asocierea antrectomiei cu gastrojejunostomie, duodenostomie, drenaj biliar extern și vagotomie; autorii, pe 50 de intervenții, de acest gen, au avut o mortalitate de numai 15%, ceea ce este de preferat unor duodenopancreatectomii cefalice.

Complicațiile postoperatorii precoce sînt dominate de fistule pancreatice externe, necroză pancreatică extensivă, hemoragie și infecție. Fistulele pancreatice externe apar la intervale de cîteva zile după intervenție și, în raport cu cantitatea de suc pierdută, se poate aprecia și canalul pancreatic interesat. Fistulografia pune în evidență traiectul, iar rezolvarea terapeutică secundară va consta fie în exereza pancreatică, fie în derivație internă. Necroza, hemoragia și infecția sînt leziuni secundare grave, similare celor din evoluția unei pancreatite necroticohemoragice și necesită reintervenții, uneori multiple, pentru sechestrectomii, hemostază și drenaj.

Complicațiile tardive sînt pseudochistul și pancreatita cronică. Pseudochistul poate fi consecința unei pancreatite traumatice inițial nediagnosticată și acesta poate fi singurul semn al traumatismului de pancreas uneori petrecut cu ani în urmă; frecvența pseudochistului pancreatic posttraumatic este comunicată variabil de la 1% (Longmire, 1973), 5% (Doutre, 1973) și 7% (Balasegaram, 1979). Pancreatita cronică posttraumatică este destul de rară și se manifestă prin instalarea unui sindrom dureros solar, a diabetului și a semnelor de insuficiență exocrină a pancreasului.

Mortalitatea postoperatorie în traumatismele pancreasului variază între 15 și 33%. Un număr important de decese sînt provocate de leziunile viscerale multiple, care sînt adeseori deasupra resurselor terapeutice. Mortalitatea secundară imputabilă direct intervențiilor pe glanda pancreatică traumatizată se situează între 8 și 25%; se consideră că asocierea de alte trei leziuni viscerale (inclusiv extraabdominale) la o leziune pancreatică provoacă decesul în 75% din cazuri; asocierea cu patru leziuni viscerale dă o mortalitate de pînă la 100% (Șuteu, 1975).

BIBLIOGRAFIE SELECTIVĂ

BALASEGARAM M. — Surgical management of pancreatic trauma, *Curr. Probl. Surg.*, 1979, *16*, 1, 1—59.

BERNE C.J. *și colab.* — Duodenal „diverticulisation" for duodenal and pancreatic injury, *Am. J. Surg.*, 1974, *127*, 3, 503—507.

CAMPBELL R., KENNEDY T. — The management of pancreatic and pancreaticoduodenal injuries, *Br. J. Surg.*, 1980, *67*, 845—850.

DOUTRE L.P., PATEL J.C. — Traumatismes fermés du duodénum et du pancréas (Rapport au 75ᵉ Congrès Français de chirurgie), Masson, Paris, 1973.

JONES R.C. — Management of pancreatic trauma, *Ann. Surg.*, 1978, *187*, 3, 555—564.

JUVARA I., FUX I., PRIȘCU AL. — Chirurgia pancreasului, Edit. Medicală, București, 1957.

LABORDE Y. *și colab.* — Les traumatismes du pancreas. A propos de 42 observations, *J. Chir.* (Paris), 1982, *119*, 1, 47—54.

LEONARDI L.S. *și colab.* — Lésions traumatiques concomtiantes du pancréas et du duodénum, *Lyon Chir.*, 1975, *71*, 1, 32—40.

LONGMIRE W.P., McARTHUR M.S. — Occult injuries of the liver bile duct and pancreas after blunt abdominal trauma, *Am. J. Surg.*, 1973, *125*, 5, 661—666.

STURM J.T. *și colab.* — Patterns of injury requiring pancreatoduodenectomy, *Surg. Gynec. Obstet.*, 1973, *137*, 4, 629—632.

ȘUTEU I., TROIANESCU O. — Îndreptar de urgențe traumatologice, Edit. Medicală, București, 1975.

TAXIER M. *și colab.* — Endoscopic retrograde pancreatography in the evaluation of trauma to the pancreas, *Surg. Gynec. Obstet*, 1980, *150*, 1, 65—68.

ȚURAI I., CIUREL M. — Chirurgia pancreasului, Edit. Acad., București, 1970.

VALLON A.G., LEES W.P., COTTON P.B. — Grey-scale ultrasonography and endoscopic pancreatography after pancreatic trauma, *Br. J. Surg.*, 1979, *66*, 2, 169—172.
YELLIN A.E., ROSOFF L. — Pancreatoduodenectomy of combined pancreatoduodenal injuries, *Arch. Surg.*, 1975, *110*, 6, 1177—1183.

16.2 PANCREATITELE ACUTE ȘI CRONICE

D. BURLUI — T. STRUTENSCHI

16.2.1 Pancreatitele acute — 995
16.2.2 Pancreatitele cronice — 1006
Bibliografie selectivă — 1011

16.2.1 PANCREATITELE ACUTE

Pancreatita acută (PA) este un sindrom de autodigestie glandulară determinat de factori fiziopatologici diferiți: litiază biliară, traumatism, obezitate, HTA, alcoolism, tulburări alergice, boli infecțioase generale etc.; se caracterizează printr-un tablou clinic dramatic, cu evoluție gravă, leziunile, care încep de la congestie și edem, ajungînd la hemoragii și necroză.

(i) **Etiopatogenie.** Avînd o medie de morbiditate generală în jur de 2—3% afecțiunea este relativ rară; vîrsta la care se întîlnește cu maximum de incidență (între 40—60 ani) este ceva mai frecventă la femei. Numeroșii factori etiologici ai PA pot fi schematizați astfel:

— litiaza biliară (în jur de 65% în statistica noastră);

— alcoolul, în asociere sau nu cu o stimulare alimentară excesivă;

— afecțiuni inflamatorii și parazitare: infecții bacteriene, virale (parotidită), ascarizi etc.;

— traumatisme externe (contuzii);

— pancreatitele postoperatorii (au o frecvență destul de dificil de evaluat, dar care pare să depindă în primul rînd de tipul intervenției și de tehnica utilizată);

— factori metabolici: hiperlipemia, diabetul, graviditatea etc.;

— factori endocrini (hiperparatiroidismul);

— factori alergeni diverși;

— cauze medicamentoase (cortizon, clorpromazina etc.);

— factori vasculari: ateroscleroză, tromboză, embolie;

— afecțiuni pancreatice, în special ale ductului: calculi, stricturi ductale, oddite;

— anomalii duodenale: diverticuli, stenoze, pancreas inelar, pensă aorto-mezenterică.

Mecanismul de producere al pancreatitei acute a fost diferit interpretat.

Teoria canaliculară (sau a refluxului) presupune existența unui reflux biliopancreatic care, pe fondul unui proces inflamator și/sau litiazic oddian, ar favoriza activarea intrapancreatică a tripsinei, urmată de autodigestia pancreasului. Hipertensiunea din căile pancreatice este obligatorie pentru repolarizarea epiteliului glandular pancreatic; ea este furnizată de dificultățile de drenaj ale lichidului pancreatic, datorită spasmului, edemului oddian, calculilor sau leziunilor de papilooddită stenozantă sau wirsungită terminală.

Refluxul duodenal are de asemeni o cotă de participare în producerea pancreatitei acute, fapt demonstrat experimental prin crearea anselor duodenale excluse.

Cercetările colangiografice au arătat ca refluxul biliar este un fenomen fiziologic tolerat, dar în anumite condiţii refluxul are rol patogenic esenţial.

Teoria vasculară este una din cele mai vechi teorii, atestată de numeroase lucrări experimentale; în patologia umană pare să fie secundară. Ischemia vaselor mari (infarctul) este excepţională, în schimb fenomenele de coagulare intravasculară diseminată ca şi trombozele capilare sînt mai frecvente, avînd mai mult rolul unor factori secundari de agravare.

Teoria infecţioasă; infecţia ca atare nu reprezintă un factor decisiv de declanşare a pancreatitei acute. Rolul ei creşte atunci cînd este asociată unui reflux biliar sau duodeno-pancreatic. Infecţia poate apare în cadrul unei septicemii (febră tifoidă), supuraţii (genitale, apendiculare).

Infecţiile virale au importanţă mai mare decît cele bacteriene, dar şi în acest caz pancreatitele sînt benigne şi dispar repede (pancreatita urliană, leptospiroza, gripa).

Teoria alergică. Terenul alergic constituie un factor predispozant. Vasodilataţia, permeabilitatea vasculară crescută şi edemul sînt elemente care condiţionează în stările anafilactice un lanţ vicios la nivelul pancreasului.

Teoria nervoasă. Sistemul nervos îşi exercită acţiunea fie pe cale simpatică cu efect vaso-constrictor, fie pe cale vagală, efectul secretor declanşînd o secreţie pancreatică bogată în enzime proteolitice, pe plan experimental boala putîndu-se realiza prin excitare simpatică. Acţiunea factorului nervos, apare deci combinată, constatare care reclamă pe plan terapeutic atît combaterea vasoconstricţiei (infiltrarea ganglionului celiac, blocadă splanhnică, sonda mezenterică în cazurile tratate de noi) cît şi a hipersecreţiei (anticolinergice).

(ii) **Fiziopatologie.** Necroza şi digestia pancreasului prin arsenalul enzimatic bogat şi complex, capabil să atace orice structură tisulară, reprezintă elementul patogenetic esenţial şi indiscutabil al pancreatitei acute.

În prezent, se admite că tripsina deţine rolul esenţial în activarea altor trei enzime proteolitice, incriminate de fapt în autodigestie. Printre acestea trebuie citată elastaza care are proprietatea specifică de a digera fibrele elastice şi de a întreţine leziunile vasculare cu hemoragii abundente. Elastaza pare enzima cea mai importantă în transformarea pancreatitei edematoase în pancreatită hemoragică. Tripsina ar mai activa sistemele kalikreinogen-kalikreină şi bradikinogen-bradikinină a căror acţiune locală şi generală se traduce prin vasodilataţie, hiperpermeabilizare capilară, invazie leucocitară. Enzimele proteolitice au responsabilitate mult mai redusă în geneza necrozelor pancreatice. Lipaza antrenează citosteatonecroza numai în prezenţa activatorilor acesteia, reprezentată de sărurile biliare. În prezent, rolul esenţial este atribuit fosfolipazei A care transformă lecitinele din bilă în lizolecitine care au acţiune citotoxică, reputată asupra membranelor şi sînt responsabilul principal de producerea necrozelor celulelor pancreatice. În acest proces mai intervine tripsina, activînd fosfolipaza A, care, în plus, eliberează histamina conţinută în mastocite. În cazuistica noastră avem cîteva observaţii clinice de pancreatită acută în care citosteatonecroza a determinat fistulă duodenală, fistulă colică, fistulă bronşică cu pneumotorax drept, toate cazurile verificate operator.

În procesul de autodigestie există fugă plasmatică în țesuturile pancreatice și retropancreatice — ce poate atinge și o treime din volumul plasmatic — dar care nu explică prin ea însăși șocul și hipotensiunea, întrucît hipovolemia este de apariție constant tardivă.

Revărsatele peritoneale, pleurale sau pericardice și manifestările sistemice de tip citosteatonecrotic sînt explicate prin *difuziunea enzimatică*. Ea se face în principal și inițial pe cale limfatică (Grenier, 1967) după cum o dovedesc creșterile concentrațiilor lipazei și amilazei, observate experimental la nivelul canalului toracic. Este demonstrată creșterea precoce a fluxului limfatic în spațiile intestinale. Difuziunea enzimelor pe cale sanguină este sigură dar responsabilitatea se pare mai redusă decît a difuziunii limfatice în diseminarea generală. În faza de intoxicație enzimatică leziunile pot fi pluriviscerale, interesînd sistemul nervos (encefalopatie pancreatică), ficatul (icter, pozitivarea probelor hepatice, transaminaze crescute), rinichiul (oligoanurie, albuminurie, hematurie, cilindrii etc.).

Șocul din pancreatita acută este explicat în cea mai mare parte de către eliberarea substanțelor vasoactive, în determinismul acestuia intervenind chininele, printre care kalikreina și bradikinina, apărute din kininogenele sanguine și activate de tripsină și fosfolipază; în al doilea rînd are rol și histamina eliberată din focarele necrotice, dar și din mastocite sub acțiunea tripsinei.

În privința tulburărilor de hemostază, invazia sistemică cu enzime proteolitice și substanțe vasoactive poate fi responsabilă, în fazele inițiale de pancreatită acută, de coagulare intravasculară diseminată.

(iii) **Anatomie patologică.** Pancreatita acută din punctul de vedere macroscopic, realizează două mari aspecte lezionale;

a) pancreatita acută fără necroze (pancreatita acută edematoasă, congestivă) și

b) pancreatita acută necrotico-hemoragică.

Cu un tablou clinic care poate fi la fel de grav în ambele cazuri, nu există o delimitare între cele două forme, pancreatita acută edematoasă putînd trece în formă necrotico-hemoragică. În privința pancreatitei supurate ea este de regulă o complicație a celei necrotice.

Pancreatita acută edematoasă. Pancreasul este mărit de volum, de regulă în totalitate, edemațiat, consistență fermă, edemul prinde și spațiul peripancreatic. Suprafața pancreasului este congestivă, cu desen vascular evident.

În *pancreatitele acute necrotice-hemoragice* în care apar și leziuni de vecinătate și la distanță, intraabdominale ca și leziuni extraabdominale, se întîlnesc următoarele leziuni fundamentale:

— Necroza lobulilor pancreatici, hemoragia interstițială prin distrugeri vasculare și citosteatonecroză, leziune dată de digestia lipazică a țesutului adipos („pete de luminare"). Macroscopic necrozele pot fi focale sau multifocale, diseminate subtotal sau în totalitatea glandei.

— Supurația țesutului pancreatic necrozat este frecventă. Supurația se poate răspîndi în țesutul retropancreatic și poate fuza la distanță către abdomenul inferior sau mediastin. În cazul unei observații a noastre abcesul pancreatic a format o colecție subfrenică stîngă, care ulterior s-a deschis în bronhia lobului inferior al plămînului sting, exteriorizîndu-se printr-o vomică, care, repetîndu-se, a dus la evacuarea abcesului.

(iv) Tabloul clinic. Debutul este de regulă brutal şi legat de un moment alimentar, prînz bogat în grăsimi, consum exagerat de alcool, la indivizi cu antecedente hepato-biliare.

Semnul cel mai constant, primul simptom dureros apare brutal, cu intensitate maximă de la început. Durerea este localizată în etajul abdominal superior cu iradiere în lomba stîngă, hipocondrul şi umărul stîng („durerea în bară"). Durerea este uneori atît de intensă, încît poate duce la colaps cardiovascular. Starea de şoc, consecutivă durerii şi agravată de substanţele hipotensive eliberate de pancreas, în cursul procesului de autodigestie, complică tabloul clinic.

Aspectul general al bolnavului este caracteristic: facies anxios, tegumente reci acoperite de transpiraţie. Vărsăturile apar de timpuriu. Mai întîi alimentare, vărsăturile devin apoi bilioase şi negricioase, sanguinolente; sughiţ. Meteorismul abdominal şi oprirea tranzitului sînt de asemenea manifestări constante ale bolii.

Temperatura este normală sau uşor crescută; se accentuează în stadiile mai avanste ale bolii sau în formele de pancreatită acută supurată. Dispneea cu polipnee este frecvent întîlnită.

Tulburările psihice uneori pot domina tabloul clinic, pretînd la confuzii diagnostice, în special la etilici.

Pulsul este rapid (120 bătăi pe minut şi mai mult), mic, depresibil. Iniţial, tensiunea arterială este normală sau uşor crescută, ulterior tensiunea arterială scade. Icterul sau subicterul sînt uneori asociate. Evoluţia spre oligoanurie prezintă un element de mare gravitate.

Inspecţia la început arată uşoară balonare supraombilicală, ce evoluează către meteorism pronunţat. Abdomenul este sensibil difuz la palpare, mai pronunţat în epigastru (unde la indivizii slabi se poate palpa şi glanda mărită de volum) şi în hipocondrul stîng. La percuţie se evidenţiază sonoritate timpanică, fie difuză, fie localizată în epigastru şi hipocondrul stîng; auscultaţia — silenţium abdominal, consecinţa ileusului paralitic.

Ca semn asociat, apare revărsatul pleural stîng, cu semne clinice şi radiologice foarte reduse, evidenţiat aproape constant la puncţia pleurală.

Tactul rectal sau vaginal pot pune în evidenţă revărsatul peritoneal (puncţia abdominală pozitivă, amilazele crescute mult în lichidul peritoneal).

Dozarea amilazemiei, a cărei creştere este netă dar inconstantă şi adesea tranzitorie, rămîne elementul major al semiologiei biologice.

Amilazuria este mai constant crescută, cu cifre mult peste normal şi care se mentin timp îndelungat.

Valorile considerate ca semnificative pentru pancreatita acută sînt peste 256 uW; după Asang valori urinare de 1 024 uW sînt indiscutabil expresia unei pancreatite acute. Nu există o relaţie între nivelul amilazelor şi gravitatea locală lezională a bolii. Creşterea diastazelor se observă şi în alte afecţiuni abdominale acute: peritonită, ocluzie, neoplasm etc.

Lipazemia creşte mai lent, atingînd maximum la 3—4 zile. Transaminazele serice sînt crescute. Leucocitoza atinge constant valori ridicate. Glicemia este de regulă crescută (iniţial). Hipocalcemia are valoare diagnostică relativă. Bilirubinemia crescută, protrombinemia scăzută. Bilanţul electrolitic, care, în afara creşterii ureei şi a hemoconcentraţiei, poate să evidenţieze hiper sau hipokaliemie şi hipermagneziemie.

(v) **Examenul radiologic** pe gol al abdomenului ne poate arăta meteorism predominent pe jumătatea stîngă a colonului transvers, „ileusul paralitic“ sub forma specială a ansei „santinelă“ (distensia primei anse jejunale).

Examenul radiologic toraco-pulmonar relevă exsudat pleural în sinusul costo-diafragmatic stîng, atelectazia lobară bazală stîngă, imobilitatea hemidiafragmului stîng. Examenul radiologic al tubului digestiv, cu bariu, ne pune în evidență o lărgire a cadrului duodenal.

În cazuri în care avem dificultăți de diagnostic se poate recurge și la laparoscopie.

Tulburările coronariene de ischemie, individualizate prin electro-cardiogramă sînt secundare și ele dispar pe măsura ameliorării pancreatitei.

Alte explorări care nu au intrat în rutină: pancreatografie endoscopică, care aduce elemente de diagnostic și indicație terapeutică (Léger, 1976; Block, 1975) și arteriografia pancreatică (Léger, 1976; Claude, 1970).

Scintigrafia pancreatică și ecografia (ultrasonografia) aduc elemente importante de diagnostic și de localizare a necrozelor acute (Léger, 1970; Hancke, 1976).

(vi) **Diagnosticul pozitiv** se face pe baza antecedentelor hepatobiliare și alte antecedente, pe tabloul clinic care arată o discrepanță între semnele funcționale și semnele generale foarte alarmante față de semnele fizice locale, sărac reprezentate și puțin caracteristice. Bănuiala sau chiar certitudinea clinică trebuie obligatoriu confirmate de examene paraclinice. Obișnuit, dozarea diastazelor în sînge și urină, glicemia, calcemia, asociate examenului radiologic pe gol sînt examenele paraclinice de cea mai largă urgență pentru diagnosticul pancreatitei acute.

În diagnosticul diferențial intră obligatoriu ulcerul gastro-duodenal, mai ales cel perforat și acoperit, colecistita acută cu hidrops sau plastron, colica hepatică, ocluzia intestinală, infarctul intestinal, peritonitele (pancreatita acută imită într-o oarecare măsură atît sindromul ocluziv cît și cel peritonitic), apendicita acută, congestia pulmonară stîngă.

Mai rar, în diagnosticul diferențial intră tromboza arterei hepatice, infarctul splenic etc.

Alte afecțiuni pancreatice: criza dureroasă din pancreatita cronică, cancerul corpului pancreasului, care de altfel se pot asocia cu o pancreatită acută.

(vii) **Forme clinice.** Există forme cu evoluție particulară: forma pseudo-ulceroasă, forma pseudo-ocluzivă, forma de colecisto-pancreatită (trecut biliar, veziculă mare palpabilă), forma de pseudoperitonită (contractură musculară, matitate deplasabilă, lichid serohematic sau hemoragic la puncția abdominală).

După evoluție, pancreatitele se împart în forme benigne (cu evoluție ușoară), forme grave și forme cu evoluție foarte gravă sau supraacută (forma medico-legală, Chalmers) cu exitus subit sau în 24 ore.

În formele supraacute s-a descris următoarea triadă lezională: distrucția totală-apoplexia pancreasului, nefrită epitelială difuză și pancreatita toxică difuză.

Forma cu recădere poate apare atît în cadrul unei pancreatite acute cît și în pancreatita cronică cu acutizări recidivante (pancreatita cronică recidivantă — *relapsing)* (Comfort).

O formă clinică particulară este pancreatita acută prin filtrație biliară (Clairmont și Haberer) care reprezintă o formă specială de pancreatită de legătură comună cu peritonita biliară fără perforație.

(viii) **Complicațiile** principale ale pancreatitei acute sînt:

- suprainfecția focarelor de necroză — abcesul;
- fistula pancreatică;
- sechestrul pancreatic;
- chistul postnecrotic;
- hemoragiile;
- pancreatita cronică scleroasă;
- complicații hepato-renale.

Prognosticul este în general sever, cu tot progresul realizat în tratamentul medical și chirurgical. Formele benigne se pot complica rapid, iar terapeutica actuală nu este întotdeauna eficientă.

(ix) **Tratamentul** pancreatitei acute s-a dezvoltat în trei etape:

— etapa intervenției chirurgicale sistematice de urgență, grevată de o letalitate impresionantă (80%);

— etapa abstenței chirurgicale și a dezvoltării tratamentului medical, perioadă în care mortalitatea s-a redus;

— etapa tratamentului medico-chirurgical diferențiat.

Tratamentul medical a început să cîștige teren în măsura în care au fost achiziționate o serie de elemente care i-au crescut eficiența (transfuzia, reechilibrarea hidro-electrolitică, antibiotice, antihistaminice, corticoizi). O etapă importantă a fost deschisă de Frey (1953) care introduce în clinică tratamentul cu antienzime. Printre achizițiile mai recente se înscriu: hipotermia locală și generală, tratamentul cu glucagon, lavajul peritoneal (dializa peritoneală Ranson, 1970).

Aplicarea acestui complex terapeutic conservator intensiv nu a dus, așa cum aparent s-ar fi așteptat, la excluderea sau limitarea actului chirurgical din terapia generală a pancreatitei acute, ci din contra.

Tratamentul medical. Majoritatea autorilor sînt de acord că tratamentul medical reprezintă urgența majoră în faza inițială a bolii, în faza de atac a pancreatitei acute.

Tratamentul trebuie să se adreseze următoarelor tulburări fizio-patologice:

— durerea, ca rezultat al distensiei așa-zisei capsule pancreatice și a edemului retroperitoneal și mezenteric.

— pareza intestinală și vărsăturile care determină tulburările hidroelectrolitice;

— activarea și difuzarea enzimatică pe cale limfatică și retroperitoneală;

— „colapsul“ — șoc de patogenie complexă;

— hipoxia, ca rezultat al tulburărilor circulatorii, care accentuează plasmexodia, hipovolemia și tulburările circulatorii periferice.

Tratamentul medical, deopotrivă simptomatic, patogenic și fiziopatologic trebuie să fie complex, susținut, aplicat cît mai aproape de debutul bolii și continuat minimum 48—72 ore, după care se va hotărî, eventual, asupra intervenției chirurgicale. Schema terapeutică aplicată în Clinica Chirurgicală de la spitalul „Caritas“ este următoarea:

— Cateterizarea unei vene (de preferință subclaviculara) pentru a avea o cale largă de administrare a amestecurilor litice și de reechilibrare.

— Aspirație gastrică cu alcalinizare intensivă a conținutului gastric.

— Cateterismul vezicii urinare (componenta renală fiind precoce, urmărirea diurezei este obligatorie) monitorizată cu ajutorul ionogramei sanguine și al hematocritului.

— Reechilibrarea hidroelectrolitică și menținerea corectă a bilanțului intrărilor și ieșirilor.

— Corticoterapie, îndeosebi administrare de hemisuccinat de hidrocortizon (400 mg—1 g/zi) în perfuzie endovenoasă.

— Trasylol, în doze de 800 000 u k/zi și chiar mai mult.

— Antibioterapia (antibiotice cu spectru larg).

— Amestecuri litice.

Combaterea durerii cuprinde o gamă largă de produse: procaina, care în afara căii intravenoase mai poate fi folosită prin infiltrație splanhnică, infiltrație peridurală sau prin infiltrație peripancreatică și a mezourilor adiacente în caz de laparotomie; xilină sol. 1%, 2% pe aceleași căi de administrare; petidinele, neurolepticele sînt de asemeni indicate. Antispasticele (papaverina și nitroglicerina) au efect favorabil prin relaxarea sfincterului Oddi.

Combaterea stării de șoc se face prin restabilirea masei sanguine, reechilibrarea hidroelectrolitică și corectarea coagulării intravasculare diseminate (preparate de sînge izogrup, în lipsă soluții macromoleculare, macrodex, dextran, heparină în perfuzie endovenoasă 30 000 u/zi). În caz de șoc decompensat, care nu se corectează prin măsurile de mai sus, se aplică corticoterapie. Inhibarea secreției pancreatice: regimul alimentar absolut, aspirația gastrică continuă, spălarea stomacului cu soluții alcaline (soluții bicarbonatate, trisilicat de magneziu și medicația anticolinergică răspund acestui deziderat).

În privința antienzimelor (inhibitori de proteaze) experiența cumulată de la introducerea lor pe scară largă în clinici a conturat posibilitățile și limitele acestei terapii, moderînd optimismul exagerat. În general, se consideră că antienzimele blochează și nu distrug enzimele; o primă directivă terapeutică, administrarea precoce a lor, pînă s-au constituit leziuni necrotice întinse (Trapnell). Unii autori chiar au renunțat la aplicarea terapiei cu inhibitori în pancreatita acută.

Terapia antibiotică se asociază în mod sistematic la schema de tratament expusă. Rolul antibioticelor este de a preveni suprainfecția, reducînd astfel incidența supurației pancreatice. Se administrează de preferință ampicilină asociată cu gentamicină.

Criteriile de urmărire a efectului pozitiv al tratamentului medical sînt următoarele: revenirea amilazelor sanguine la normal, dispariția totală a durerilor, toleranță digestivă bună, reluarea alimentației orale, tranzit intestinal normal, dispariția febrei, reluarea diurezei.

Orice întîrziere în apariția tendinței de revenire la normal a constantelor biologice, arată că hipertensiunea din sistemul canalar intrapancreatic are o cauză funcțională sau organică persistentă, care întreține revărsarea locală și difuzarea retroperitoneală enzimatică, accentuînd toxemia enzimatică.

Tratamentul chirurgical este indicat în următoarele situații:

a) după 48—72 ore intervenția chirurgicală va fi efectuată, dacă tratamentul medical este complet ineficient;

b) cînd, pe lîngă pancreatita acută, evoluează un puseu de colecistită acută;

c) în cazul complicațiilor evolutive locale, cel mai adesea fenomene de peritonită cu tendință de difuzare;

d) cînd abdomenul acut este nediagnosticat.

Intraoperator atitudinea terapeutică variază în raport cu forma anatomo-patologică.

Pancreatita acută edematoasă sau hemoragică. În absența leziunilor biliare litiazice sau nelitiazice în Clinica Chirurgicală a spitalului „Caritas" aplicăm de rutină sonda mezenterică (tub de material plastic introdus între foițele mezenterului, în direcția cranială către pancreas — metodă imaginată de D. Burlui (1965) (fig. 10.6). Prin această sondă lăsată *à demeure* se perfuzează intermitent retroperitoneal (din 4 în 4 ore cîte 40—60 ml) lichidul de perfuzie alcătuit din xilină 0,40% (200 ml), trasylol 200 000 u k (eventual), penicilină 1 000 000 u, streptomicină 1 g. În unele cazuri, cu mezouri infiltrate, la bolnavi cu tendința la hipotensiune, adăugăm și hidrocortizon 50—100 mg.

Lichidul difuzează pe calea luată de enzimele pancreatice, ajungînd prin spaţiul retroperitoneal pînă în zona plexului solar, faţa anterioară a pediculilor renali şi chiar în regiunea pediculului hepatic (fig.16.7 şi 16.8).

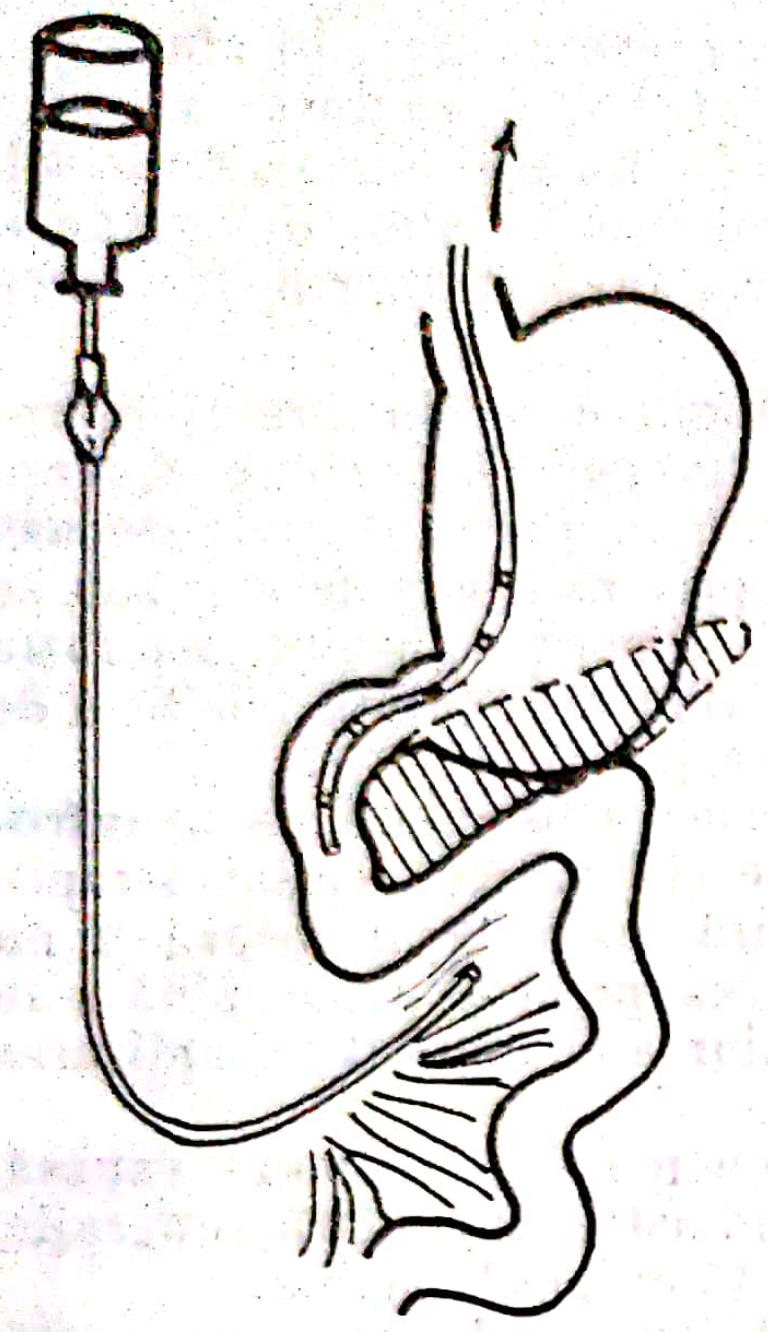

Fig. 16.6 — Sonda mezenterică în pancreatitele acute edematoase şi hemoragice.

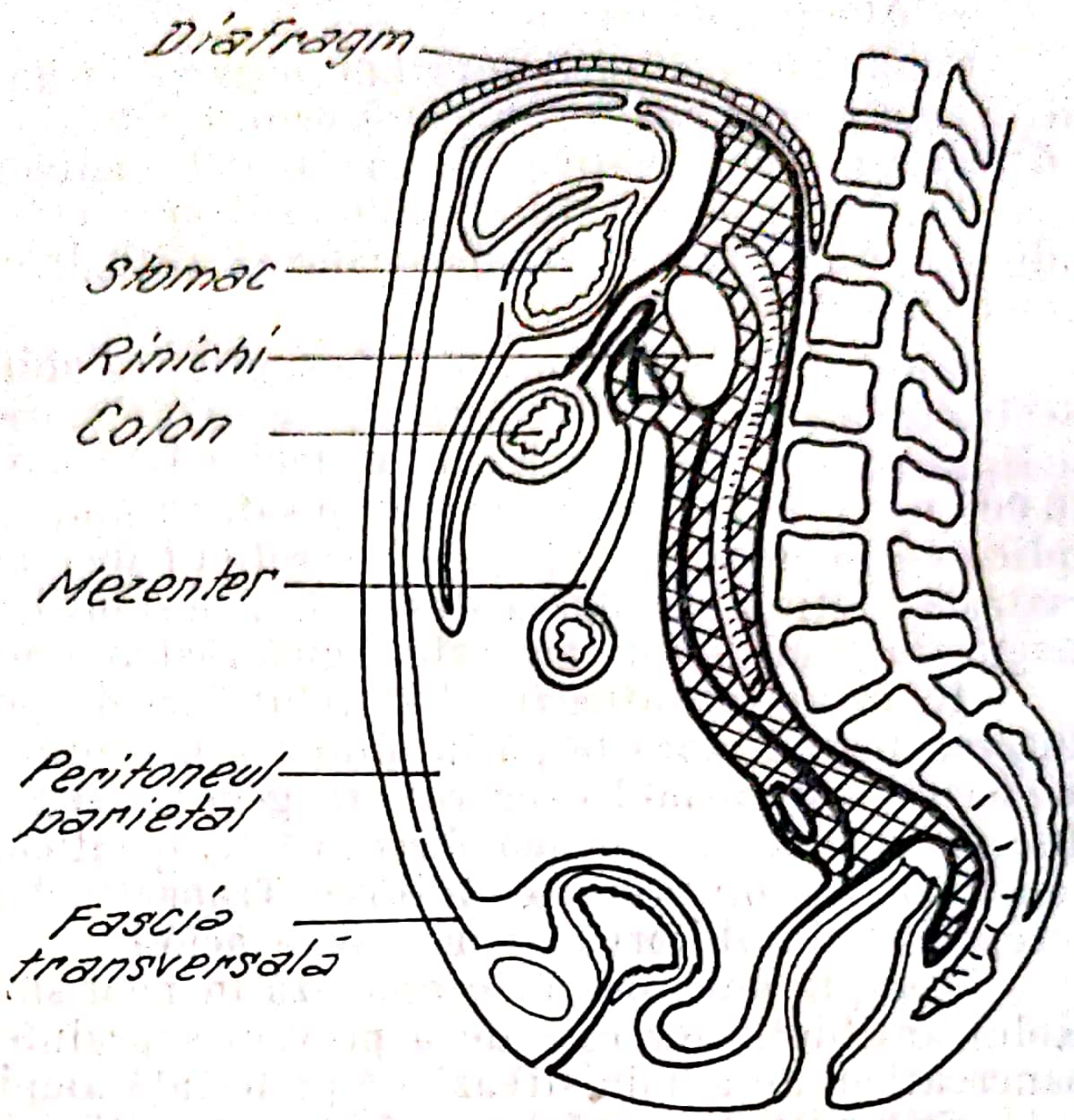
Diafragm
Stomac
Rinichi
Colon
Mezenter
Peritoneul parietal
Fascia transversală

Fig. 16.7 — Difuzia enzimelor pancreatice (plan sagital).

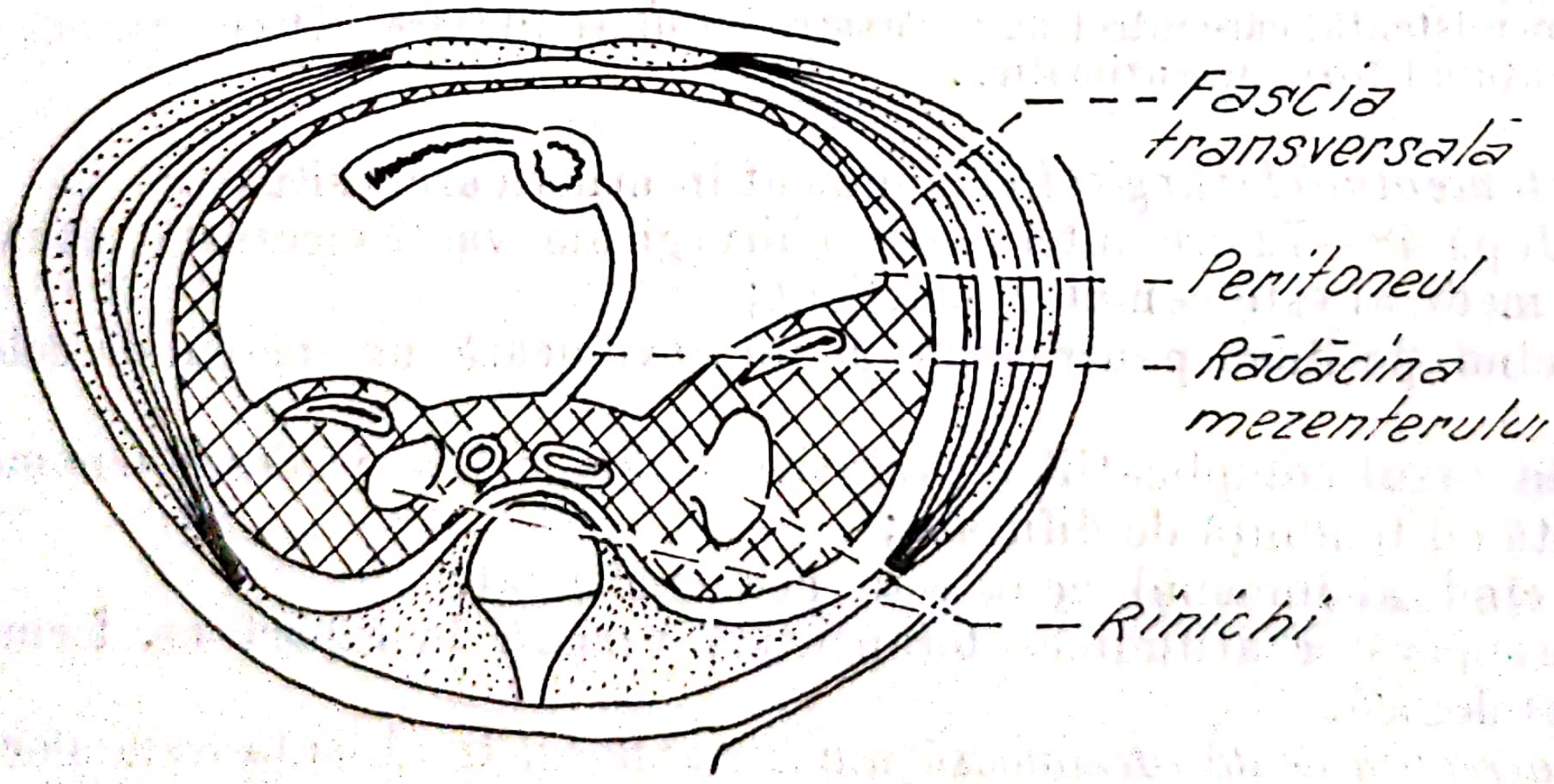
Fascia transversală
Peritoneul
Rădăcina mezenterului
Rinichi

Fig. 16.8 — Difuzia enzimelor pancreatice (plan transversal).

Efectul imediat al acestei perfuzii intermitente retroperitoneale cu difuziune retro- şi peripancreatică, pe fondul terapiei complexe generale prezentate mai sus, se remarcă prin: dispariţia sau ameliorarea evidentă a durerii, stabilizarea tensiunii arteriale, reluarea tranzitului digestiv, restabilirea diurezei, dispariţia treptată a stării de toxemie enzimatică (tab. 16.1). Se mai practică, în aceste forme, intraoperator infiltrarea cu novocaină sau xilină a lojei pancreatice şi a regiunii splanhnicilor. Alteori, se practică incizia capsulei pancreatice pentru decomprimarea glandei sub tensiune sau „capsulectomie" pancreatică (Gilorteanu).

Tabelul 16.1.

Efectul pozitiv al perfuziei mezenterice intermitente

Dispariţia sau ameliorarea evidentă a durerii
Stabilizarea tensiunii arteriale
Reluarea tranzitului digestiv
Stabilizarea diurezei
Dispariţia treptată a stării de toxemie enzimatică

Pancreatita acută cu litiază coledociană şi papilă liberă. Intervenţia chirurgicală constă în colecistectomie, coledocotomie cu extragerea calculilor şi drenaj extern temporar al coledocului.

Pancreatita acută cu litiază coledociană dar şi papiloodită stenozantă, calcul inclavat în papilă. Operaţia trebuie să urmărească restabilirea tranzitului bilio-duodenal şi pancreatico-duodenal. Uneori rezultatul se obţine printr-o simplă papilosfincterotomie oddiană; alteori — ce e drept mult mai rar — leziunile de wirsungită stenozantă impun ca papilo-sfincterotomia să fie asociată cu o papilectomie wirsungiană (sau de o papilotomie cu wirsungotomie pentru desfiinţarea stenozei).

Drenajul biliar extern temporar este obligatoriu. El pune în repaus confluentul biliar pancreatic, permite o acţiune terapeutică directă endocoledociană, antiinflamatorie, antispastică şi de menţinere a permeabilităţii joncţiunii bilio-duodeno-pancreatice. Colecistostomia nu mai este privită actualmente ca un gest de rutină; în principiu se poate efectua în caz de distensie a veziculei, cînd însă comunică liber cu calea biliară principală care este de asemeni dilatată*.

Drenajul peritoneal simplu, după evacuarea conţinutului exsudativ peritoneal este un gest util şi aplicat ca regulă după laparotomie; drenajul este plasat în contact cu glanda pancreatică (trecut prin epiploonul gastrocolic) permiţînd evacuarea zonelor necrotice lichefiate şi a exsudatului, în postoperator.

Drenajul pentru lavaj peritoneal (irigaţie-dializă peritoneală) de eficacitate şi utilitate relativ recentă (White, 1976; Ranson, 1976) poate fi aplicat intraoperator sau postoperator, ultimul tip reprezintă o modalitate de drenaj activ care are ca obiectiv diluţia şi evacuarea revărsatului enzimatic cu efecte hipotensoare, evacuarea resturilor necrotice, cantitatea de lichid utilizată fiind de 7—8 l/24 ore. Lavajul peritoneal poate fi instituit şi prin puncţii percutane, cu trocare adecvate, evitînd intervenţia chirurgicală.

Pancreatitele acute necrotice şi eventual supurate. Momentul optim al intervenţiei (sau reintervenţiei chirurgicale) trebuie ales cu grijă, atunci cînd procesul necrotic este localizat şi chiar abcedat (Weiss, Hollender, Miallaret, Juvara, Setlacec ş.a.). Intervenţia chirurgicală se limitează în majoritatea cazurilor la drenajul cavităţii sau cavităţilor supurate, la înlăturarea porţiunilor necrozate ale pancreasului (adevărate sechestrectomii) cu drenajul larg al lojei pancreatice şi peripancreatice, pentru a evita posibilitatea retenţiilor purulente care să se dezvolte şi să fuzeze la distanţă. Necroza pancreatică variază ca întindere şi localizare, sechestrectomiile fiind în fond adevărate „pancreatectomii" (caudală, hemipancreatectomie stîngă sau pancreatectomie cvasitotală). În necroza pancreatică corticoterapia şi antienzimele sînt ineficiente.

---

* Cînd este justificat (şi posibil) drenajul extern al CBP este mult mai eficient (n. red.).

În concluzie, intervenţiile chirurgicale glandulare se adresează direct zonelor necrotice ale pancreasului şi corespund unui principiu bine fundamentat şi anume că o zonă necrotică nu are şanse de vindecare ci numai de complicaţie sau extindere, dacă nu este rezolvată chirurgical. Ca altă formă a intervenţiilor glandulare, necrectomia se aplică în leziuni necrotice limitate şi se face instrumental sau digitoclazic (Kümmerle, 1975; necrectomia scurtează evoluţia şi evită complicaţiile (Rettori, 1974; Colin, 1974). Cealaltă categorie — rezecţiile glandulare — au fost amintite mai sus.

Pancreatectomia totală de urgenţă aplicată de Watts nu are audienţă din cauza procentului crescut de mortalitate operatorie prin hemoragie şi şoc. Hipotermia pancreatică aplicată de Loygue şi Loewi cîştigă însă teren (refrigerarea locală a pancreasului).

O formă particulară de pancreatită acută — piohidropancreatoza acută este determinată de grefarea infecţiei pe fondul unei hidropancreatoze cu evoluţie cronică (vezi pancreatita cronică).

Tratamentul medical nu poate da decît un rezultat trecător, deoarece cauza stazei şi hipertensiunii canalare intrapancreatice persistă. Inspecţia (palparea), puncţia exploratorie şi pancreatografia, prin puncţia directă peroperatorie a cavităţii ne dau relaţii asupra distensiei cavităţii, conţinutului şi dimensiunilor pungii. Drenajul extern este urmat de cele mai multe ori de fistulă, deoarece cauza stazei persistă. Sînt indicate diferite tipuri de anastomoză directă pancreatico-digestivă, cu stomacul sau jejunul, în raport cu topografia leziunii (fig. 16.9; 16.10). În caz de asociere cu o litiază coledociană şi papilooddită stenozantă, operaţia va include din punctul de vedere tactic şi tehnic executarea unei coledocotomii cu extragerea calculilor şi papilosfincterotomie oddiană, pentru restabilirea tranzitului bilio-duodenal. Anastomozele pancreatico-digestive trebuie protejate prin drenaj extern temporar pe care îl realizăm în două moduri: drenajul transhepatic sau transomfalic al hepato-coledocului şi drenajul gastric prin gastrostomie minimă extraperitoneală prin intermediul segmentului distal al venei ombilicale repermeabilizate (D. Burlui).

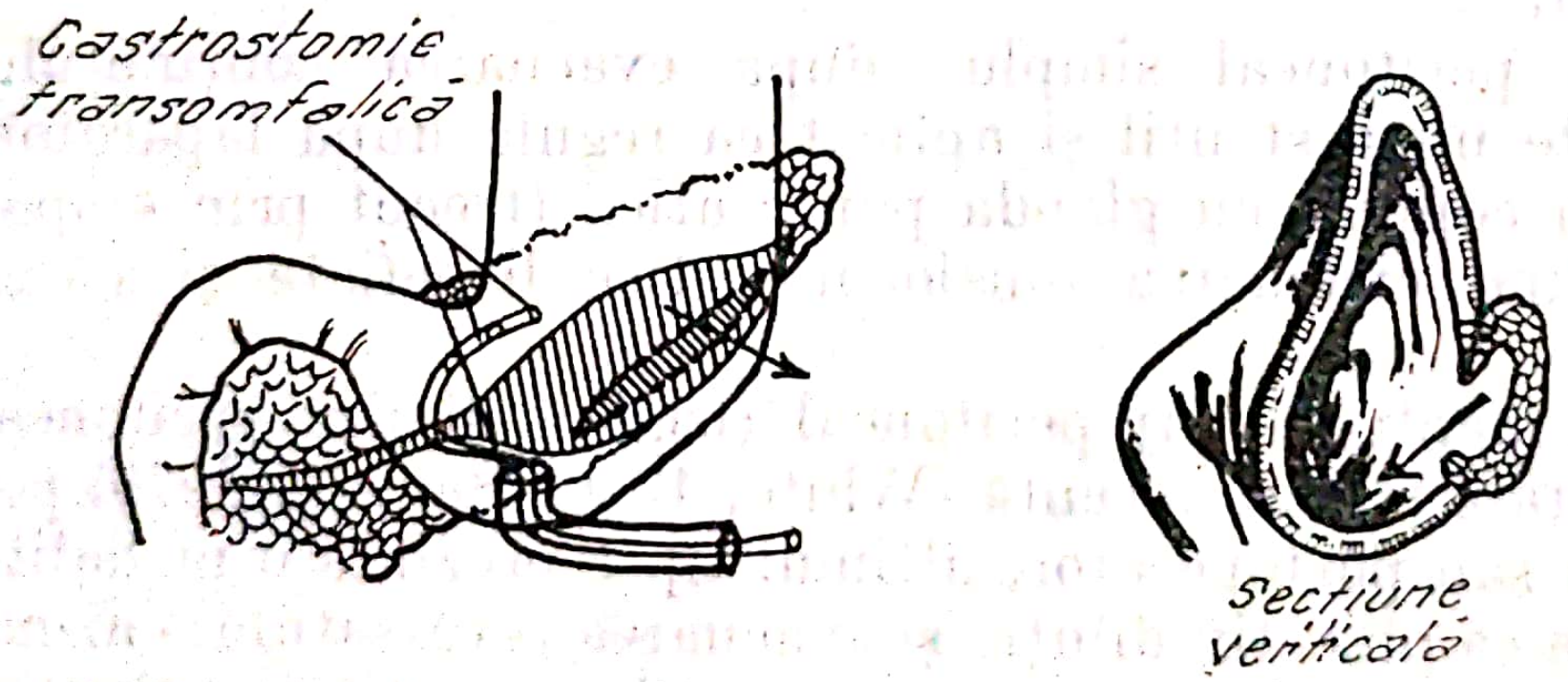

Fig. 16.9 — Anastomoză pancreatico-digestivă (cu stomacul).

În privința indicațiilor chirurgicale, clasic este admis că experiența clinică a conturat și a menținut și în prezent indicații plasate în trei momente tactice:

— urgența imediată: incertitudinea diagnosticului; pancreatita cu semne de iritație peritoneală care nu are tendință la remisiune sub tratament medical timp de 6—12 ore;

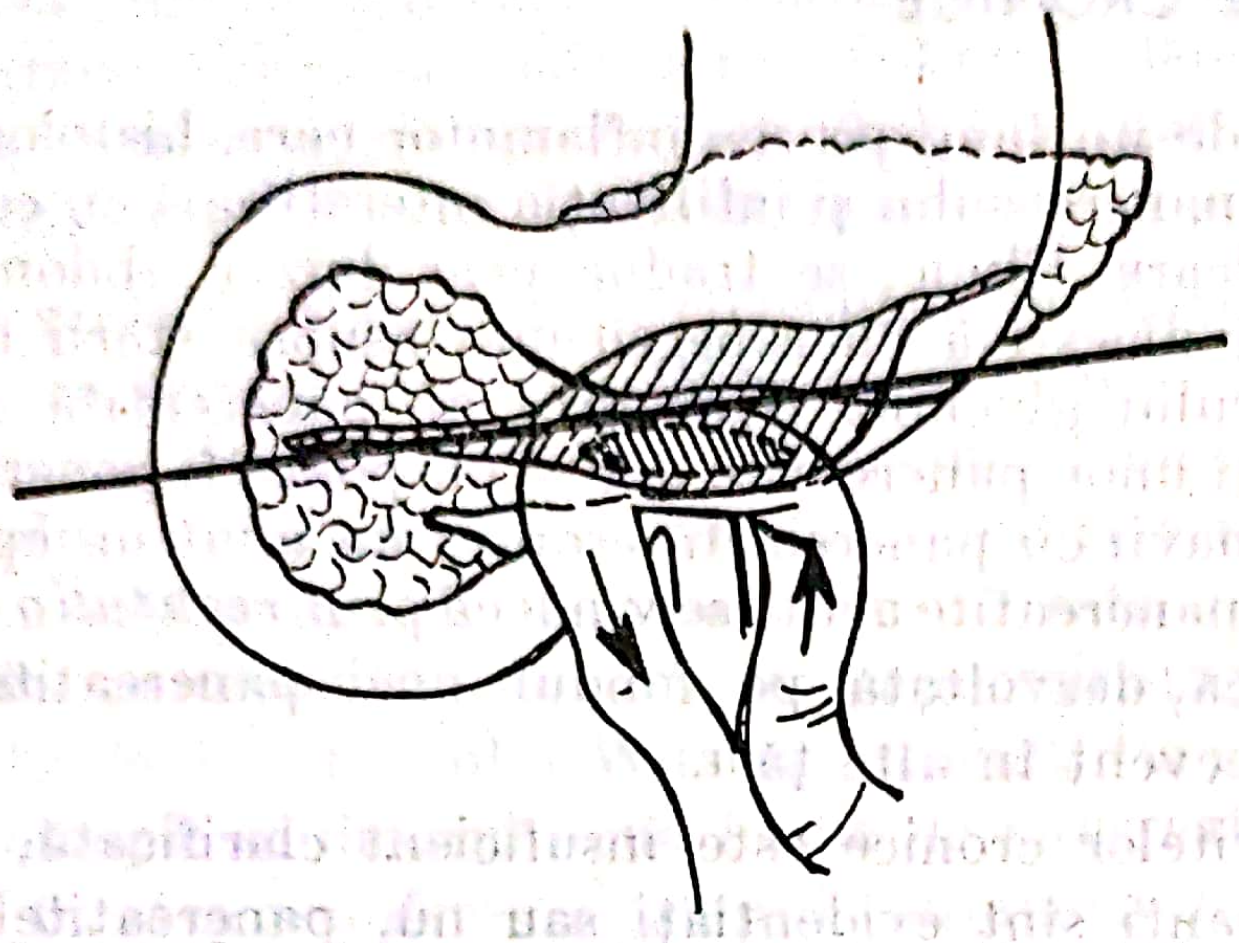

Fig. 16.10 — Anastomoză pancreatico-digestivă (cu jejunul).

— urgența amînată (24—48 ore, pînă la 3—5 zile): pancreatita în care, sub un tratament conservator bine condus, se mențin și se extind semne de iritație peritoneală, odată cu tendința de agravare a stării generale;

— intervenția tardivă (de asanare) la 14—21 zile; în acest moment întîrziat sînt cuprinse două categorii de indicații:

- complicații locale: abcese, pseudochist, sechestru pancreatic, hemoragie intraperitoneală;
- etiologice: litiază biliară, litiază wirsungiană.

Considerăm că următoarele criterii trebuie să stea la baza intervenției chirurgicale:

— cazurile de dubiu în ceea ce privește sindromul abdominal acut;

— în cazurile eșecului tratamentului medical corect administrat (cu sau fără antienzime) adică atunci cînd nu se constată vreo ameliorare (urgență operatorie discutabilă);

— dacă bolnavul este un purtător de calculi veziculari sau prezintă angiocolită limitele reanimării trebuie mult reduse, situație în care se intervine mai precoce.

În toate aceste circumstanțe preconizăm intervenția în primele 48—72 ore (D. Burlui, 1964).

Eșecurile tratamentului chirurgical al pancreatitei acute, mortalitatea și recidivele sînt generate de nerezolvarea în timp util a cauzei declanșatoare.

În privința posibilităților tehnice, așa cum am văzut, există două categorii de intervenții:

— intervenții indirecte — extraglandulare: drenaj biliar, drenaj wirsungian, decolare pancreatică cu drenaj retroperitoneal, drenaj peritoneal simplu sau drenaj cu scop de lavaj peritoneal, sondă mezenterică (D. Burlui, 1965);

— intervenţii directe — operaţii glandulare: necrectomii, pancreatectomii subtotale, totale etc.

În concluzie, putem spune că tratamentul chirurgical şi-a cîştigat poziţia şi chiar şi-a lărgit indicaţiile în condiţiile posibilităţilor actuale ale tratamentului conservator.

16.2.2 PANCREATITELE CRONICE

Sînt determinate de un lung proces inflamator care, histologic, se caracterizează prin scleroza pancreasului şi infiltraţia interstiţială cu celule rotunde şi celule polimorfonucleare. Clinic, se traduc prin dureri abdominale, grade variate de insuficienţă digestivă cu repercusiuni asupra stării de nutriţie şi perturbări ale echilibrului glucidic. Conceptul de pancreatită cronică văzut prin prisma cronicizării unor pancreatite acute nu poate fi generalizat, deoarece nu totdeauna bolnavii cu pancreatită cronică au avut un episod acut şi, pe de altă parte, multe pancreatite acute se vindecă prin *restitutio ad integrum.*

Litiaza pancreatică, dezvoltată pe fondul unei pancreatite cronice, se întîlneşte destul de frecvent în alte ţări.

Etiologia pancreatitelor cronice este insuficient clarificată, totuşi, după cum factorii determinanţi sînt evidenţiaţi sau nu, pancreatitele cronice se pot clasifica în primitive şi secundare.

În cadrul pancreatitelor cronice secundare, Hess distinge două grupe principale: a) de cauze mecanice (chirurgicale), b) de cauze nemecanice (medicale).

Sarles sistematizează pancreatitele cronice astfel:

- primitive: a) calcifiante; b) fără calculi şi fără oddită;
- secundare unui obstacol oddian;
- secundare unui obstacol wirsungian.

Mallet-Guy şi colab. subliniază importanţa factorului biliar, clasificîndu-le astfel:

— Pancreatitele biliare prin propagare pe cale limfatică de la o colecistită supurată sau de la o angiocolită litiazică.

— Pancreatita în amonte, înapoia unei obstrucţii a canalului Wirsung, cel mai adesea de origine litiazică.

— Pancreatitele cronice parenchimatoase primitive.

Dacă etiologia pancreatitelor acute este dominată de factorul biliar, în geneza pancreatitelor cronice factorul principal este etilismul.

Dintre cauzele mai rare ale pancreatitelor cronice, menţionăm incidenţa pancreatitei cronice în cadrul hiperlipemiei şi a hiperparatiroidismului, în hemocromatoză-hemosideroză, în infecţiile parazitare (ascaridioză, bilharzioză); se mai incriminează factorul vascular (ateroscleroză), factorii medicamentoşi sau chiar provocarea bolii de un proces autoimun (Murray şi Thal).

Anatomie patologică. Se disting trei forme mai des întîlnite şi anume: pancreatita cronică nodulară, pancreatita cronică scleroasă (scleroza difuză a pancreasului) şi hidropancreatoza.

Pancreatita cronică nodulară este de cele mai multe ori de cauză biliară. Nodulii sînt diseminați în capul pancreasului și mai rar în corp și porțiunea caudală. În statistica lui Mallet-Guy pancreatita cronică de origine biliară ajunge ca frecvență la 32%. Vindecarea afecțiunii biliare, prin tratament medical sau mai ales prin tratament chirurgical este urmată de ameliorarea și vindecarea pancreatitei cronice.

Pancreatita cronică scleroasă evoluează către două forme caracteristice: pancreatita cronică scleroatrofică (pancreasul mic scleros — 40 g la autopsie) și pancreatita cronică sclerohipertrofică (200 g și mai mult). La procesul de scleroză, localizat sau difuz, se asociază uneori litiaza pancreatică.

Hidropancreatoza. Staza și hipertensiunea în sistemul canalar intrapancreatic începe la nivelul canalului Wirsung și apoi se generalizează în toate canalele colaterale. După localizarea obstacolului, ductul pancreatic poate fi dilatat în totalitate sau parțial. Cu cît obstacolul este mai aproape de papila wirsungiană cu atît punga de hidropancreatoză este mai mare. Obstacolul poate fi dat de: papilooddite stenozante, papilowirsungite scleroase, stenoze unice sau multiple ale canalului Wirsung, calculi, tumori benigne etc. După aspectul microscopic se descriu două forme de pancreatită cronică: a) forma interlobulară, în care proliferează țesutul conjunctiv între lobulii neregulați; acinii restanți apar dilatați în jurul unui lumen central bine vizibil; celulele epiteliale iau aspectul unor celule mucosecretante; b) forma interacinoasă începe cu atrofia parenchimului care este înlocuit cu țesut fibros iar atrofia insulelor Langerhans este precoce; se mai observă metaplazii ale epiteliului canalicular care duc la epitelioză și la blocarea secundară a canaliculelor (Fitzgerald, Rich). Retrostrictural se produc dilatații canaliculare, cu apariția chisturilor și a pseudo-chisturilor, comunicante sau nu cu sistemul canalicular.

Simptome. Tabloul clinic este dominat de elementul durere, caracterizată prin permanență, uneori fiind exacerbată după mese, cu sediu și iradiere ce sînt influențate de topografia leziunilor. Alteori se constată poziții antalgice ale bolnavilor.

Al doilea simptom constant al pancreatitei cronice este scăderea ponderală. Mai rar se întîlnesc tulburări de tranzit: diareea și steatoreea. Manifestările dispeptice de tipul grețurilor, vărsăturilor nu sînt caracteristice. Icterul este foarte rar. La aproximativ 25% din cazuri apare un diabet, în general cu evoluție benignă.

Examenul obiectiv. Datorită profunzimii la care se găsește situat pancreasul este greu explorabil obiectiv.

Inspecția poate fi folosită în tumorile chistice și pseudo-chistice de pancreas, care, atingînd dimensiuni mai mari, pot produce deformări ale regiunii epigastrice sau ale hipocondrului stîng.

Palparea, de asemenea nu poate oferi date decît în cazuri cu totul particulare: bolnavi foarte slabi, cu pancreas mare; acesta se palpează ca un cordon transversal, de consistență dură, nodular ce nu participă la mișcările respiratorii. Zona pancreatico-coledociană (Chauffard) este uneori dureroasă. Manevrele Grott și Mallet-Guy sînt pozitive.

Examene de laborator. Semnele biologice sînt evidente numai în perioadele de criză (creșterea amilazei și a lipazei în sînge și urină, a leucocitozei și a VSH). În afara crizelor funcția pancreatică trebuie interogată prin teste evocatoare și de provocare (testul la secretină-pancreozimină Sun și Shay). Probele de digestie sînt pozitive în formele tîrzii de evoluție a bolii.

Examenul radiologic nu este întotdeauna revelator. Radiografia „pe gol" poate descoperi o litiază unică sau multiplă. Duodenografia hipotonă (Liotta) poate evidenția semne indirecte de pancreatită cronică: lărgirea cadrului duodenal, rigiditatea marginii superioare și interne a D_2. Colangiografia evidențiază adesea deformări ale coledocului, fie de tip I (Caroli și Nora): stenoză retro- și intra pancreatică a acestuia, fie de tip II: dilatație prestenotică etc. (fig. 16.11).

Pancreatografia prin cateterismul papilei wirsungiene cu ajutorul duodenoscopului oferă imagini clare radiologice ale modificărilor sistemului canalar intrapancreatic (fig. 16.12).

Scintigrafia pancreasului cu seleniometionină nu oferă întotdeauna imagini ușor de interpretat.

Splenoportografia (L. Léger) poate arăta stenoze, compresiuni sau stenoze ale axului venos splenoportal. Una din observațiile noastre (Burlui) a prezentat la ileoportografie — metoda Hunt, o stenoză a venei mezenterice superioare în segmentul ei retropancreatic (fig. 16.13).

Sindromul de compresiune este destul de frecvent, compresiunea coledocului se manifestă prin icter mecanic progresiv (cu imaginile colangiografice mai sus expuse). Sindromul compresiunii totale a canalelor excretorii se caracterizează prin lipsa fermenților din tubul digestiv și prin prezența acestora în sînge și urină (amilazemie și amilazurie).

Compresiunea și suferința consecutivă a plexului solar dă dureri care pot apare în formă acută sau cronică, cunoscute sub denumirea de sindrom solar.

În bilanțul preoperator se acordă interes arteriografiei, care, atrăgînd atenția asupra malformațiilor, poate preveni unele gesturi periculoase (Mercadier).

Tratament. Profilaxia trebuie să se adreseze celor trei factori etiologici majori ai pancreatitelor cronice: etilismul, afecțiunile biliare și tulburările nutriționale.

Tratamentul medical urmărește, pe de o parte, să oprească în evoluție procesul inflamator și distrucțiile parenchimatoase, iar pe de altă parte, să compenseze insuficiența pancreatică. Terapia conservatoare se va adopta diverselor forme clinice, precum și etapei evolutive a acestora.

Pancreatita cronică, evoluînd cu tabloul clinic al uneia din formele descrise mai sus, poate fi diagnosticată preoperator sau descoperită în timpul



Fig. 16.11 — Colangiografie peroperatorie (radiografie, colecție personală).

Fig. 16.12 — Pancreatografie (radiografie, colecție personală).

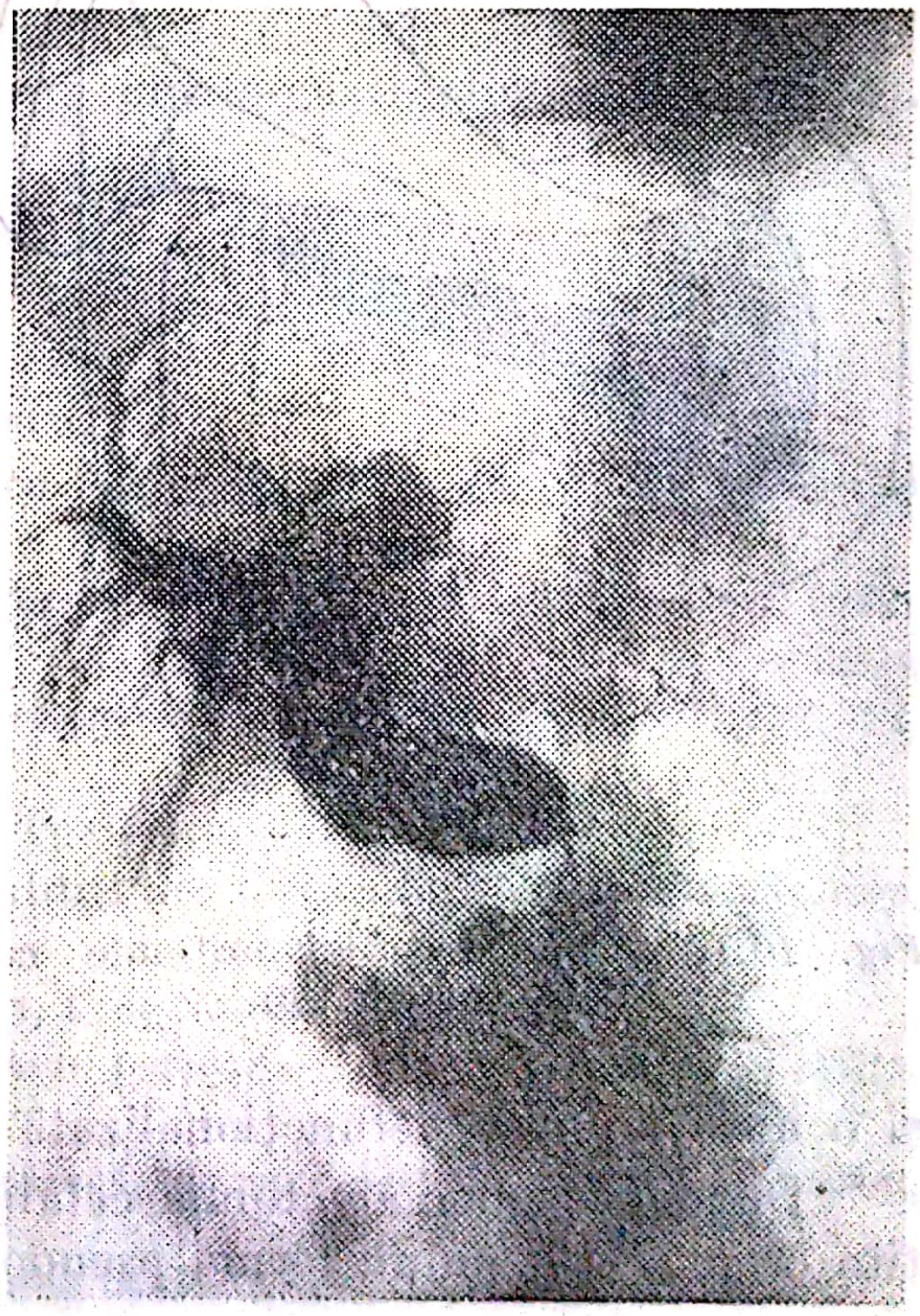

Fig. 16.13 — Ileoportografie (radiografie, colecție personală).

unei intervenţii chirurgicale pentru o altă afecţiune, de obicei biliară. În diagnosticul intraoperator examenul macroscopic poate expune la două confuzii majore: pancreatite false şi cancer pancreatic (palpare, biopsie extemporanee ganglionară şi, la mare nevoie, chiar pancreatică).

Peroperator pancreasul poate fi inspectat, palpat şi studiat radiologic: retrograd transduodeno-papilar cu cateterismul canalului Wirsung şi introducerea substanţei de contrast de la dreapta la stînga; pancreatografie prin puncţia canalului Wirsung pe faţa anterioară a pancreasului; pancreatografie după secţionarea pancreasului.

Se recurge la intervenţia chirurgicală în scop terapeutic în următoarele eventualităţi: stenoza canalelor pancreatice, icter, dureri violente, complicaţii (abces peripancreatic, pseudochist voluminos, hemoragie digestivă importantă), afecţiuni asociate (litiază veziculară), papilooddită, ulcer duodenal.

Tactica operatorie va fi adaptată fiecărui caz în parte în funcţie de informaţiile furnizate de examenele mai sus expuse. Se pot efectua intervenţii extrapancreatice şi intervenţii direct pe pancreas (exereze şi derivaţii pancreatico-digestive).

În pancreatitele cronice de origine biliară: colecistectomia (mai ales în colecisto-pancreatite), coledocotomia cu evacuarea eventualilor calculi, asociată sau nu şi cu papilosfincterotomia oddiană, dar cu drenaj coledocian extern temporar au dat rezultate bune.

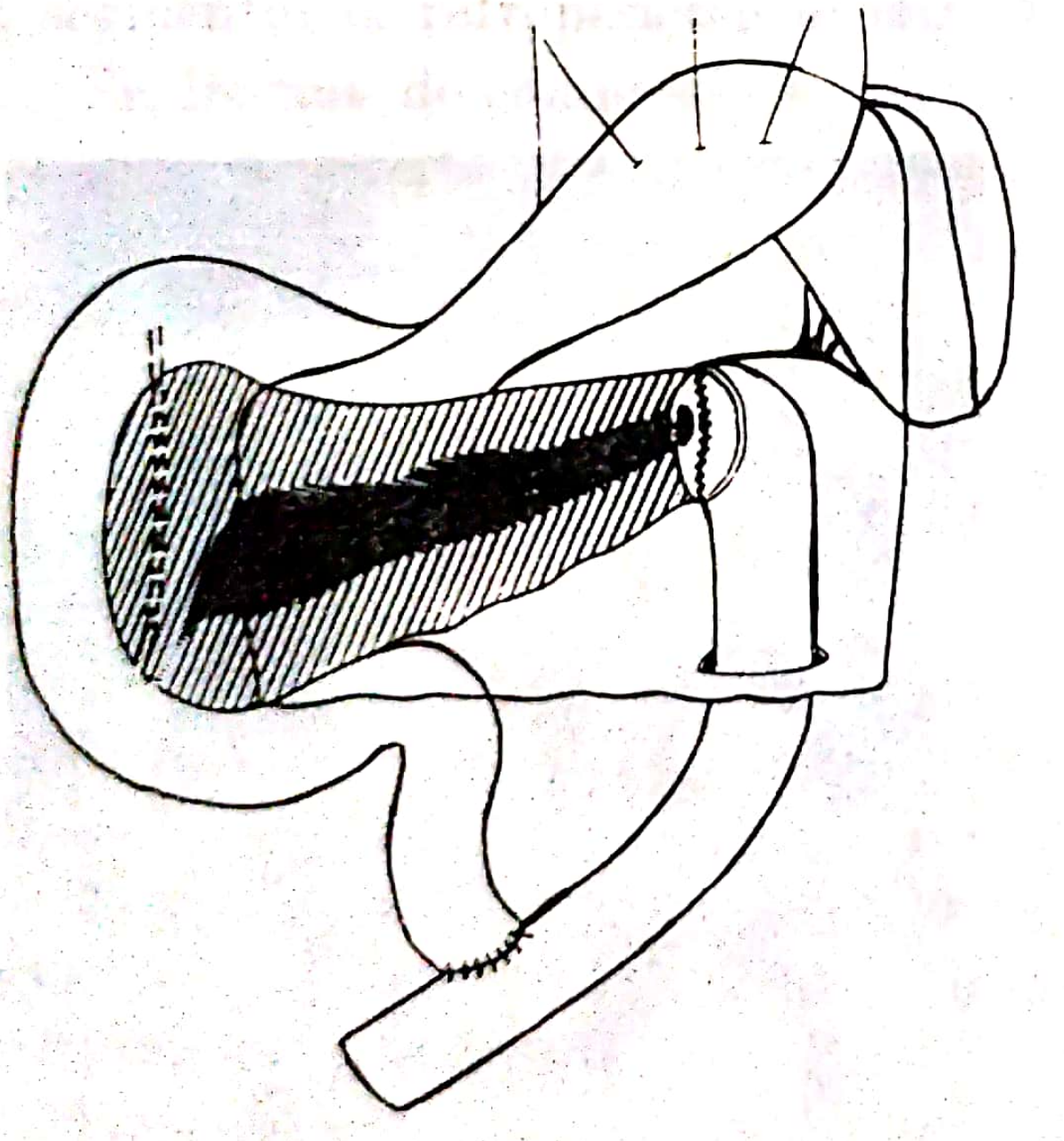

Fig. 16.14 — Pancreato-jejunostomie caudală (schematic).

Drenajul transduodenopapilar al canalului Wirsung este o terapeutică de excepţie şi nu lipsită de riscuri (de exemplu, pancreatita acută, cu evoluţie foarte gravă).

Pancreato-jejunostomia caudală (DuVal) (fig. 16.14) după pancreatectomie caudală simplă sau asociată cu splenectomia tactică (splenopancreatectomia caudală) este indicată în pancreatitele cronice cu stază şi hipertensiune canalară intrapancreatică prin stenoză de canal Wirsung terminal, dar care nu poate fi rezolvată printr-un abord transduodeno-papilar.

Pancreato-jejunostomia longitudinală (Puestow) realizează o derivaţie pancreatică digestivă largă, de tip latero-lateral, între canalul Wirsung deschis longitudinal şi o ansă jejunală defuncţionalizată (montată în Y).

Duodeno-pancreatectomia cefalică (Guillemin) este indicată în pancreatita cronică a capului, forma pseudotumorală şi care realizează prin compresiune fie icterul, fie sindromul solar. Această intervenție este o operație majoră, cu o mortalitate crescută care o face să nu aibă o largă audiență.

Dintre intervențiile extrapancreatice, în pancreatita scleroasă difuză, în care tabloul clinic este dominat de durere se pot încerca și unele operații pe sistemul nervos vegetativ. Cea mai utilizată a fost splanhnicetomia stîngă, secțiunea splanhnicului mare, splanhnicul mic și a ganglionului solar stîng; se poate completa intervenția cu simpatectomia lombară stîngă. Pentru întreruperea căilor senzitive se mai pot practica următoarele intervenții: splanhnicectomia dreaptă pentru pancreatita cefalică (cu rezultate mediocre) și vagotomia; în general, rezultatele îndepărtate ale tuturor acestor intervenții pe trunchiuri nervoase sînt neconcludente.

Pentru abordarea chirurgicală a complicațiilor există mai multe modalități. Abcesul peripancreatic va fi drenat. În pseudochistul pancreatic se vor aplica procedee diferite în funcție de prezența infecției, asocierea unui carcinom sau posibilitatea degenerării, dimensiunile chistului, comunicarea (sau nu) cu un canal pancreatic; operația ideală este chistectomia simplă sau asociată cu splenopancreatectomia stîngă; dacă exereza nu este posibilă se recurge la anastomoze chisto-digestive: chisto-gastrostomie (fig. 16.15), chisto-jejunostomie etc.

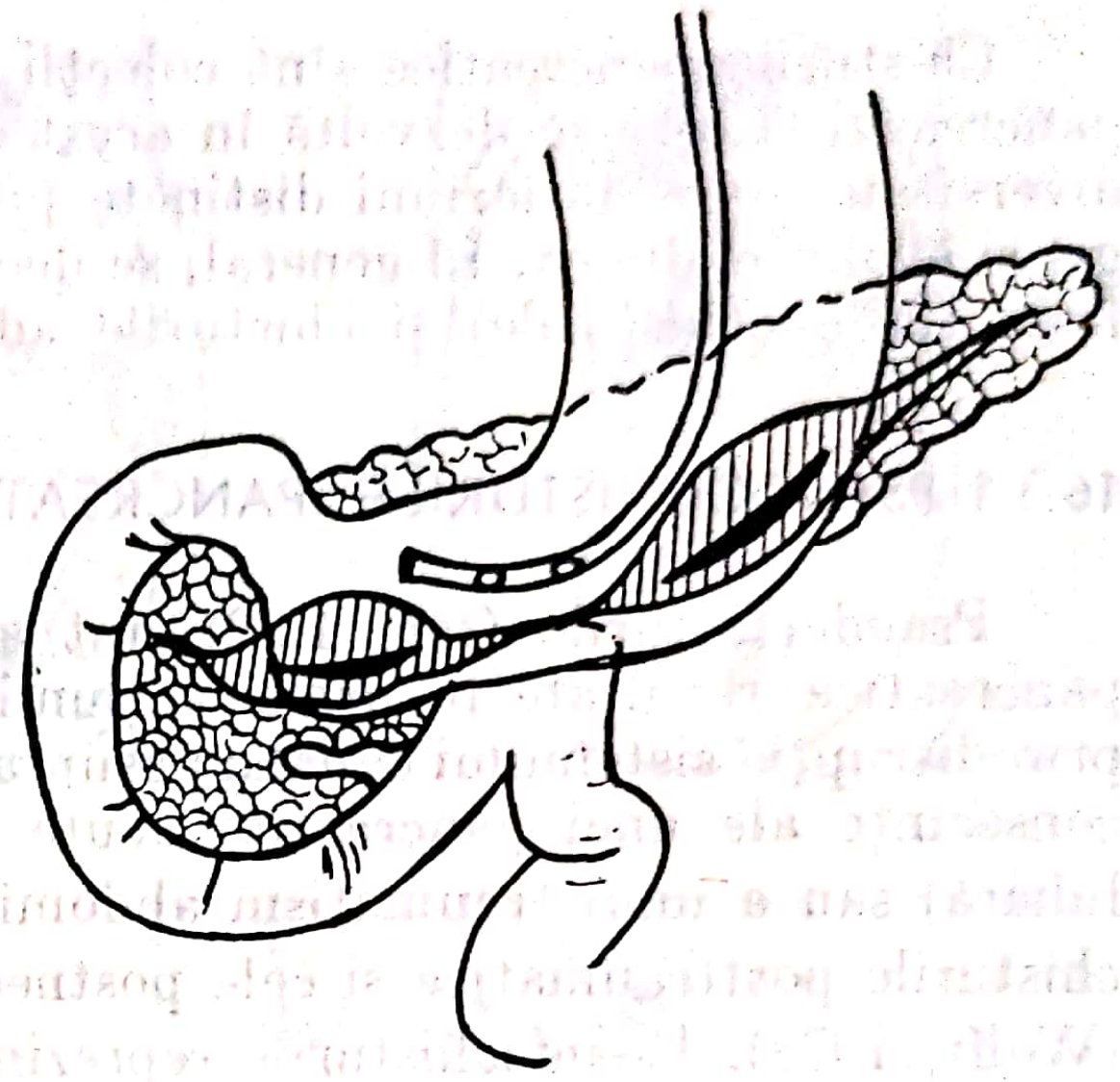

Fig. 16.15 — Pancreato-gastrostomie dorsală dublă (antrală și corporeală).

BIBLIOGRAFIE SELECTIVĂ

ALBOT, G. *și colab.* — Le pancréas, Masson, Paris, 1964.

BURLUI D. *și colab.* — Perfuzia mezenterului cu novocaină în tratamentul pancreatitei acute, *Chirurgia*, 1966, *15*, 6, 511.

BURLUI D., CONSTANTINESCU C. — Chirurgia generală, Edit. Did. și Ped., Buc., 1982.

BURLUI D., CONSTANTINESCU C., TEJU G., STRUTENSCHI T. — Experiența noastră în tratamentul chirurgical al pancreatitelor acute, *Chirurgia*, 1972, *21*, 12, 1079.

CRIȘAN G. — Pancreatita acută, Edit. Facla, Timișoara, 1980.

JUVARA I. *și colab.*—45 de pancreatite acute. Atitudinea terapeutică față de căile biliare, *Chirurgia*, 1972, *21*, 12, 1061—1077.

MARTIN P. — Pancreatitele acute, Edit. Dacia, Cluj-Napoca, 1981.

SETLACEC D. *și colab.* — Dificultăți terapeutice în perioada a doua a pancreatitei acute, *Chirurgia*, 1968, *17*, 709, 718.

SOUPAULT R. — Les anastomoses bilio-digestives et pancréatico-digestives, Masson, Paris, 1961.

ȚURAI I., CIUREL M. — Chirurgia pancreasului, Edit. Acad., București, 1970.

16.3 CHISTURILE PANCREATICE

T. CHIRILEANU

16.3.1 Pseudochisturile pancreatice — 1012
16.3.2 Chisturile adevărate ale pancreasului — 1034
Bibliografie selectivă — 1039

Chisturile pancreatice sînt colecţii lichidiene ce au ca punct de plecare pancreasul şi care se dezvoltă în acest organ sau în afara lui. Ele cuprind o diversitate mare de leziuni distincte prin etiologie, patogenie, morfo-patologie şi evoluţie clinică. În general, se deosebesc două mari categorii: chisturile false (pseudochisturile) şi chisturile adevărate.

16.3.1 PSEUDOCHISTURILE PANCREATICE

Pseudochisturile (tab. 16.2) sînt acumulări lichidiene intra- sau extrapancreatice rezultate în urma acţiunii enzimelor pancreatice (extravazate prin disrupţia sistemului canalar) asupra ţesuturilor învecinate. De obicei sînt consecinţe ale unei pancreatite acute (în majoritate de origine etilică sau biliară) sau a unui traumatism abdominal (mai ales la copii); între pseudochisturile posttraumatice şi cele postnecrotice este un raport de 1/50—1/100 (Wolff, 1978). Pseudochisturile reprezintă peste 75% în ponderea patologiei chistice a pancreasului (Bradley E.L., 1979; Martin E.W., 1979). Ameliorarea tratamentului pancreatitelor acute şi creşterea consecutivă a cazurilor de pancreatite cronice au determinat sporirea numărului de pseudochisturi pancreatice, astfel încît, la 10—15% din pacienţii cu pancreatite cronicizate trebuie să se conteze pe apariţia lor.

Tabelul 16.2

Clasificarea pseudochisturilor pancreasului

Pseudochisturi postnecrotice (postinflamatorii)
- după pancreatita acută
- după atacuri acute în pancreatita cronică

Pseudochisturi posttraumatice
- traumatisme „boante" ale pancreasului
- plăgi penetrante ale pancreasului
- traumatisme operatorii

Pseudochisturi secundare neoplasmului

Pseudochisturi secundare paraziţilor

Pseudochisturi idiopatice

Cavităţile postnecrotice endopancreatice se constituie în cursul unei pancreatite acute, fie la primul, fie după mai multe atacuri. În prima etapă, cavitățile de colicvare sînt intrapancreatice și intracapsulare. Ele conțin suc pancreatic scurs prin efracția sistemului canalar wirsungian și acinos, țesut glandular necrozat, în curs de delimitare sau deja sechestrat, produși de necroză grăsoasă, sînge și limfă. Conținutul este infectat în aproape toate cazurile.

Capsula pancreatică și peritoneul nu opun o prea mare rezistență, fiind efracționate sub efectul combinat al presiunii lichidului secretat de țesutul pancreatic din amontele disrupției canalare, asociat cu efectul enzimelor conținute. În mod obișnuit, primul revărsat pancreatoenzimatic se face în bursa omentală (fig. 16.16 a și b). Hiatul lui Winslow fiind liber, lichidul se va scurge înspre marea cavitate peritoneală, determinînd o peritonită enzimatică cu ascită hemoragică și steatonecroză. Hiatul lui Winslow se poate oblitera prin aderențe inflamatorii sau prin colmatarea sa cu produși de autodigestie și sfaceluri. Acest proces are nevoie de mai multe zile pentru a produce suficient material depozitar care să oblitereze hiatul (fig. 16.16 c).

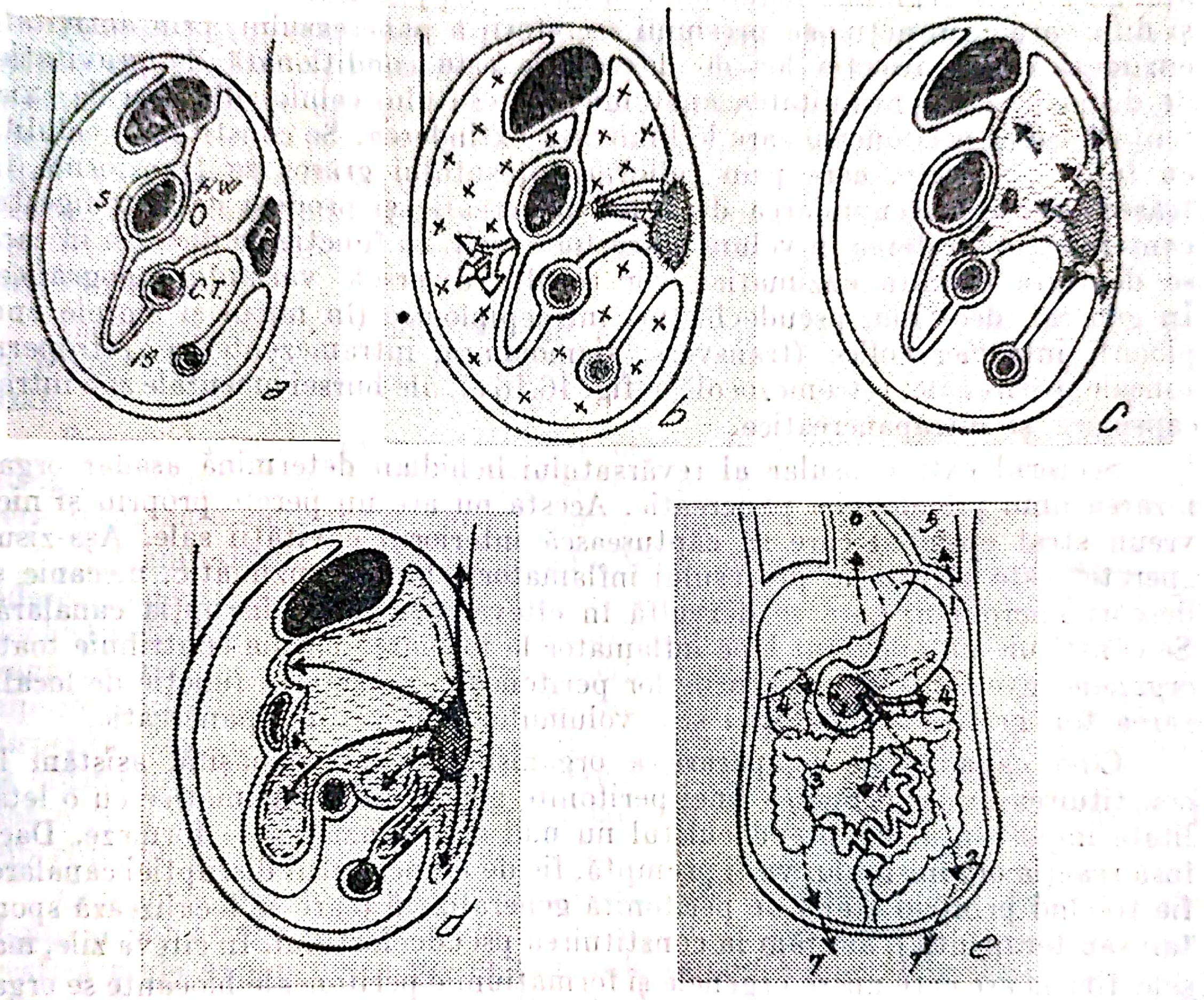

Fig. 16.16 — Constituirea pseudochisturilor postnecrotice ale pancreasului.

a — Secțiune sagitală: F = ficat; S = stomac; CT = colon transvers; IS = intestin subțire; P = = pancreas; HW = hiatul lui Winslow. *b* — Revărsatul enzimatic pancreatic în bursa omentală și inundarea marii cavități peritoneale prin hiatul lui Winslow permeabil. *c* — Colmatarea hiatului lui Winslow: constituirea colecției în bursa omentală. Infiltrarea foițelor profunde ale micului epiploon, a ligamentului transvers. Infiltrarea spațiilor celulo-adipoase ale mezenterului și a țesuturilor retroperitoneale și peripancreatice. *d* — Constituirea pseudochisturilor. *e* — Secțiune frontală: direcțiile de dezvoltare a fuzeelor și a colecțiilor necrotico-enzimatice: 1 = mezenteric, 2 = retromezocolic descendent și sigmoidian; 3 = retromezocolic ascendent; 4 = perirenal; 5 = pleural; 6 = mediastinal; 7 = coapse.

Sucul pancreatic agresionează în continuare foiţa seroasă care tapetează interiorul bursei omentale. Prin disrupţia ei enzimatică, inflamatorie şi necrotică, invadează spaţiile celulo-grăsoase (fig. 16.16 d), infiltrîndu-se în grosimea micului epiploon, a mezocolonului transvers, a şorţului epiplooic, a mezenterului, a „mezocolonului" descendent şi sigmoidian, sau a „mezocolonului" ascendent. Uneori, procesul infiltrativ urcă prin spaţiile celulare înspre mediastinul posterior sau invadează cavitatea pleurală stîngă. Extensia laterală se face înspre lojile renale (fig. 16.16 e) şi înapoia fasciilor lui Toldt, putînd ajunge pînă în regiunile inghinale sau chiar mai jos. Infiltratele se constituie şi difuzează prin acţiunea presiunii secretorii a pancreasului, prin activitate enzimatică, iar direcţia lor de dezvoltare este condiţionată de gravitaţie, de dispoziţia şi continuitatea anatomică a ţesutului celulo-adipos şi de existenţa foiţelor peritoneale care le limitează extinderea. Se constituie o celulită cu fuzee necrotice, care prin colicvarea ţesutului grăsos se transformă în trasee cavitare. Acumularea de lichid pancreatic şi produşi de autodigestie contribuie la creşterea în volum a acestor spaţii. În funcţie de direcţia în care se dezvoltă celulita enzimatică vor rezulta diversele variante topografice. În general, deosebim pseudochisturi intraepiplooice (în micul şi marele epiploon), intramezocolice (transvers, sigmoidian), intramezenterice, retroperitoneale, perirenale, retromezocolice (fig. 16.16 e), ale bursei omentale sau intracapsulare şi intrapancreatice.

Sectorul extracapsular al revărsatului lichidian determină aşadar organizarea unui pseudochist pancreatic. Acesta nu are un perete propriu şi nici vreun strat epitelial care să căptuşească interiorul cavităţii sale. Aşa-zisul „perete" este rezultatul procesului inflamator (chimic, enzimatic, mecanic şi deseori microbian) care se dezvoltă în cîteva zile de la disrupţia canalară. Se constituie un adevărat bloc inflamator la formarea căruia contribuie toate organele învecinate şi structurile lor peritoneale, aceasta în funcţie de localizarea topografică a disrupţiei şi a volumului revărsatului pancreatic.

Cînd capacitatea de apărare a organismului este depăşită, asistăm la constituirea de la început a unei peritonite generalizate enzimatice cu o letalitate importantă, iar pseudochistul nu mai are ocazia să se formeze. Dacă însă reacţia organismului va fi promptă, fie de la începutul disrupţiei canalare, fie trecînd printr-o etapă de peritonită generalizată (care se localizează spontan sau terapeutic), asistăm la constituirea pseudochistului. În cîteva zile, masele fibrinoase care unesc organele şi formaţiunile peritoneale blocante se organizează fibros, unind puternic aceste organe. În 4—5 săptămîni „peretele" se îngroaşă şi capătă o consistenţă mai bună, astfel încît devine utilizabil din punctul de vedere chirurgical.

Un pseudochist are aşadar *un rol activ*, secretor, care corespunde leziunii disruptive canalare. El poate fi localizat oriunde pe pancreas, dar mai ales corporeo-caudal. Disrupţia poate interesa canalul lui Wirsung parţial sau total, cu soluţie de continuitate pancreatică totală sau parţială. Uneori sînt lezate doar canale secundare.

Contribuţia pancreasului la formarea, întreţinerea şi evoluţia colecţiei lichidiene a pseudochistului depinde de:

— capacitatea funcţională a segmentului din amontele leziunii,
— mărimea soluţiei de continuitate canalară,

— capacitatea de drenaj a sistemului canalar din avalul leziunii (stricturi, stenoze, obliterări și obstacole intracanalare: calculi, sfaceluri etc.);

— capacitatea funcțională a aparatului sfincterian oddian (sfincterul propriu al wirsung-ului, sfincterul comun) și a papilei în general (oddita spastică sau scleroasă),

— tot pancreasul furnizează sechestrele, sfacelurile și produșii de liză tisulară,

— sistemul canalar pancreatic constituie și calea retrogradă de însămînțare microbiană a unor pseudochisturi.

Pseudochistul reprezintă în rest o vastă *suprafață inflamatorie*, generatoare a unui bogat exsudat care contribuie la formarea lichidului intrachistic. Acesta este format așadar din: suc pancreatic; exsudat inflamator; sînge, adeseori infectat — supurativ (coagulat sau lizat) prin efracțiunea bogatei rețele vasculare anatomice sau inflamatorii neoformate; limfă; produși de distrucție tisulară (sfaceluri pancreatice). În complicațiile perforative se adaugă conținutul organelor cavitare interesate (stomac, duoden, intestin subțire sau gros).

Lichidul pseudochistului are un aspect variabil, de la clar și incolor, la brun-verzui-opac, în funcție de cantitatea de sînge sau țesut pancreatic lizat.

Pseudochisturile pancreatice pot crește la dimensiuni impresionante, atingînd o capacitate de cîțiva litri și contractînd raporturi cu diversele viscere, fapt care determină variate forme clinice.

(i) **Manifestările clinice** ale pseudochisturilor pancreatice pot fi variabile, adeseori silențioase sau oligosimptomatice pînă în faza complicațiilor. Pseudochisturile mici evoluează de obicei asimptomatic. Bolnavul are o senzație vagă de presiune epigastrică, care se poate transforma în durere cu iradieri în hipocondrul stîng, sau în spate în dezvoltările retropancreatice. Un sindrom dispeptic, însoțit sau nu de vărsături, evoluează simultan. O oarecare sedare se obține în poziție șezîndă, cu membrele inferioare puternic flectate. Uneori poate coexista o ascită sau un revărsat pleural. Hiperamilazemia (-uria) și hiperlipazemia sînt de obicei prezente.

Chisturile și pseudochisturile mai voluminoase dau semne subiective evidente și pot atinge o intensitate foarte mare. În funcție de localizarea topografică și de expansiunea masei tumorale tabloul clinic simptomatologic devine mai complex. Subicterul și icterul mecanic apar prin compresiunea CBP în anumite localizări cefalice. Hematemeza și melena pot fi uneori primele semne, ele traducînd existența unei hipertensiuni portale sectoriale prin compresiunea sau tromboza venei splenice. În cazurile avansate se instalează slăbirea în greutate, anorexia, astenia, meteorismul, diareea.

Prezența masei tumorale poate fi resimțită de bolnavul însuși, sau apare la inspecție (mai ales din profil) într-o fază mai avansată, cînd slăbirea pacientului o face mai ușor decelabilă. Palparea o poate pune mai devreme în evidență. Are formă regulată — rotunjită, fixă, numai rareori urmînd excursiile diafragmei.

Percutoric, masa tumorală se prezintă ca o matitate cuprinsă între timpanismul gastric și hipersonoritatea colonului transvers. Cînd pseudochistul este voluminos, matitatea sa poate să se continue în sus şi spre dreapta cu cea a ficatului. În dezvoltările retrogastrice matitatea pseudochistului lipseşte.

De obicei însă simptomatologia pseudochistului constă în dureri epigastrice, febră şi subocluzie intestinală de tip superior, tablou care se instalează la 2—3 săptămîni după un traumatism abdominal sau un atac de pancreatită acută (după prima, sau după mai multe asemenea crize care nu întotdeauna au fost diagnosticate atunci, dar care acum pot fi recunoscute ca atare).

Masa pseudochistică îşi poate schimba adeseori volumul (implicit şi simptomatologia) printr-un mecanism hidrodinamic de „supapă" evacuatorie spre avalul sistemului wirsungian, sau prin fistulizare într-un organ cavitar (stomac, intestin), ori prin variaţiile procesului inflamator însoţitor (congestie, epiploon conglomerat). În cazul colecţiilor mici procesul se poate resorbi, iar comunicarea cu ductul wirsungian se poate oblitera, ceea ce duce la dispariţia de lungă durată sau definitivă a pseudochistului.

(ii) **Diagnosticul** unui chist pancreatic voluminos nu pune probleme greu de rezolvat. Dificultatea constă însă în a diferenţia chistul fals de cel adevărat şi îndeosebi în a-i identifica etiologia. În afara semnelor deja descrise dispunem actualmente de o serie de *explorări paraclinice* foarte valoroase.

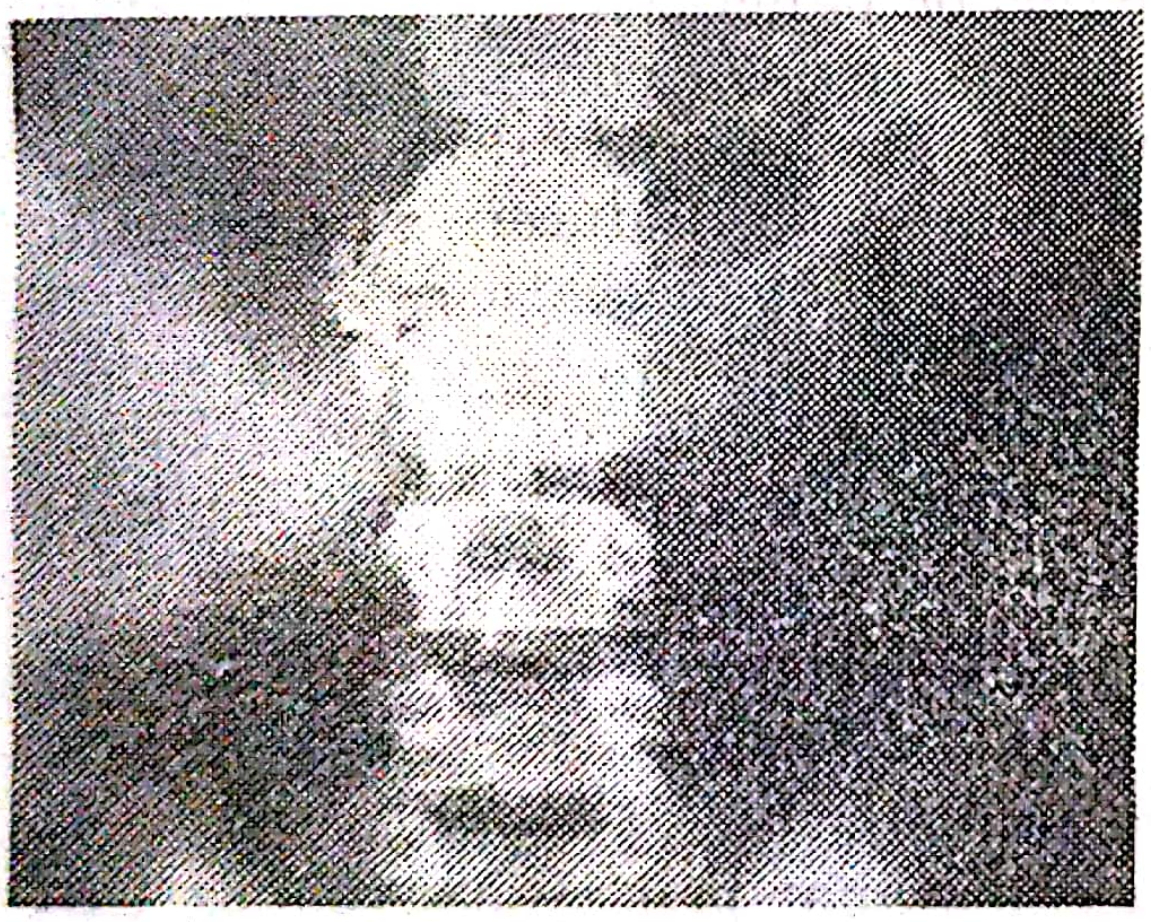

Fig. 16.17 — Chistadenom pancreatic: calcifieri. (radiografia face parte din colecţia conf. dr. G. Badea).

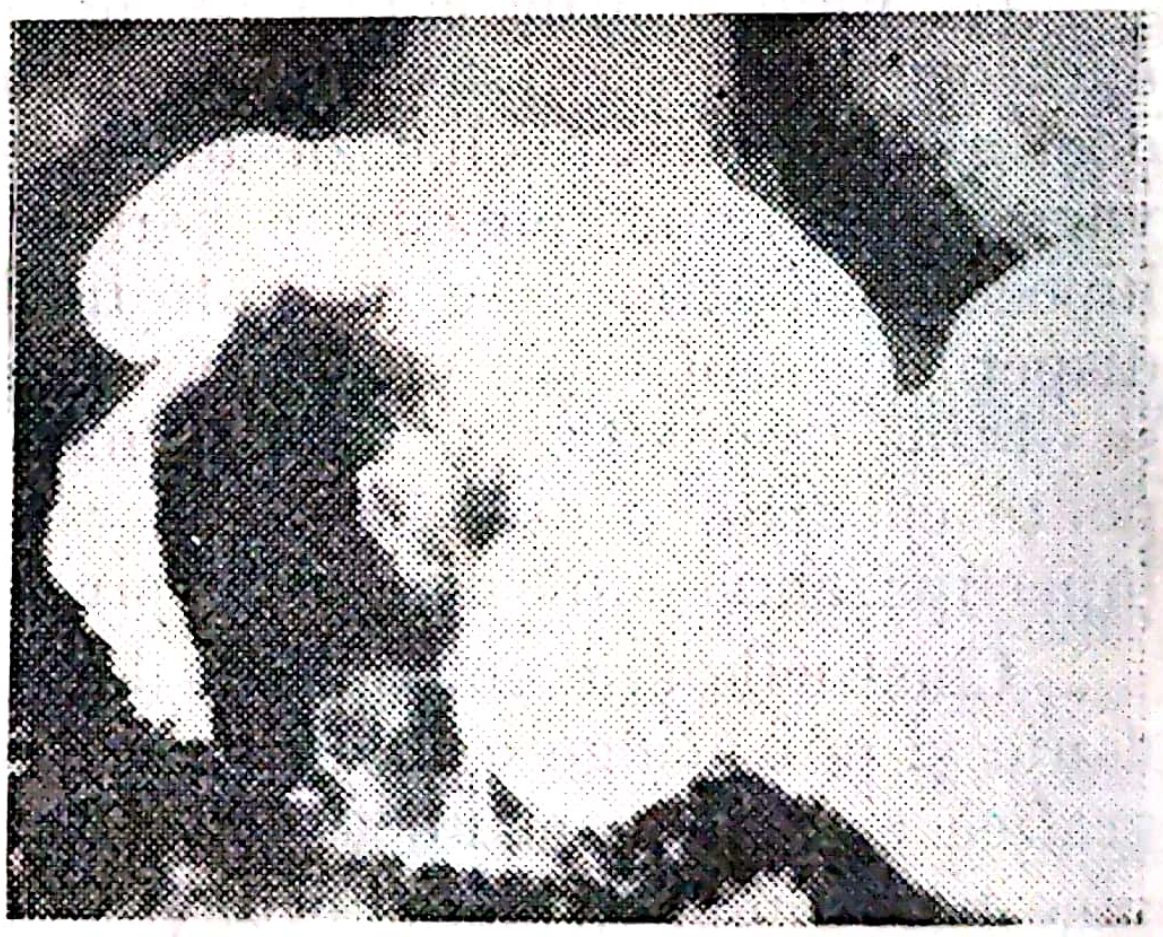

Fig. 16.18 — Pseudochist pancreatic cefalic. Examen baritat: lărgirea cadrului duodenal, compresiunea curburii mari a stomacului şi refularea antrului piloric.

Examenul radiologic poate decela:

— poziţia ridicată a diafragmei;

— calcifieri intrapancreatice, mai ales în chistadenom (fig. 16.17);

— examenul baritat în incidenţă antero-posterioară şi transversă arată o compresiune extrinsecă a curburii mari sau/şi mici (fig. 16.18), cu proiectarea înainte şi laminarea stomacului, cu mărirea spaţiului retrogastric (fig. 16.19); în chisturile cefalice cadrul duodenal este lărgit, conturul său este întins (fig. 16.20), iar unghiul lui Treitz coborît (fig. 16.21);

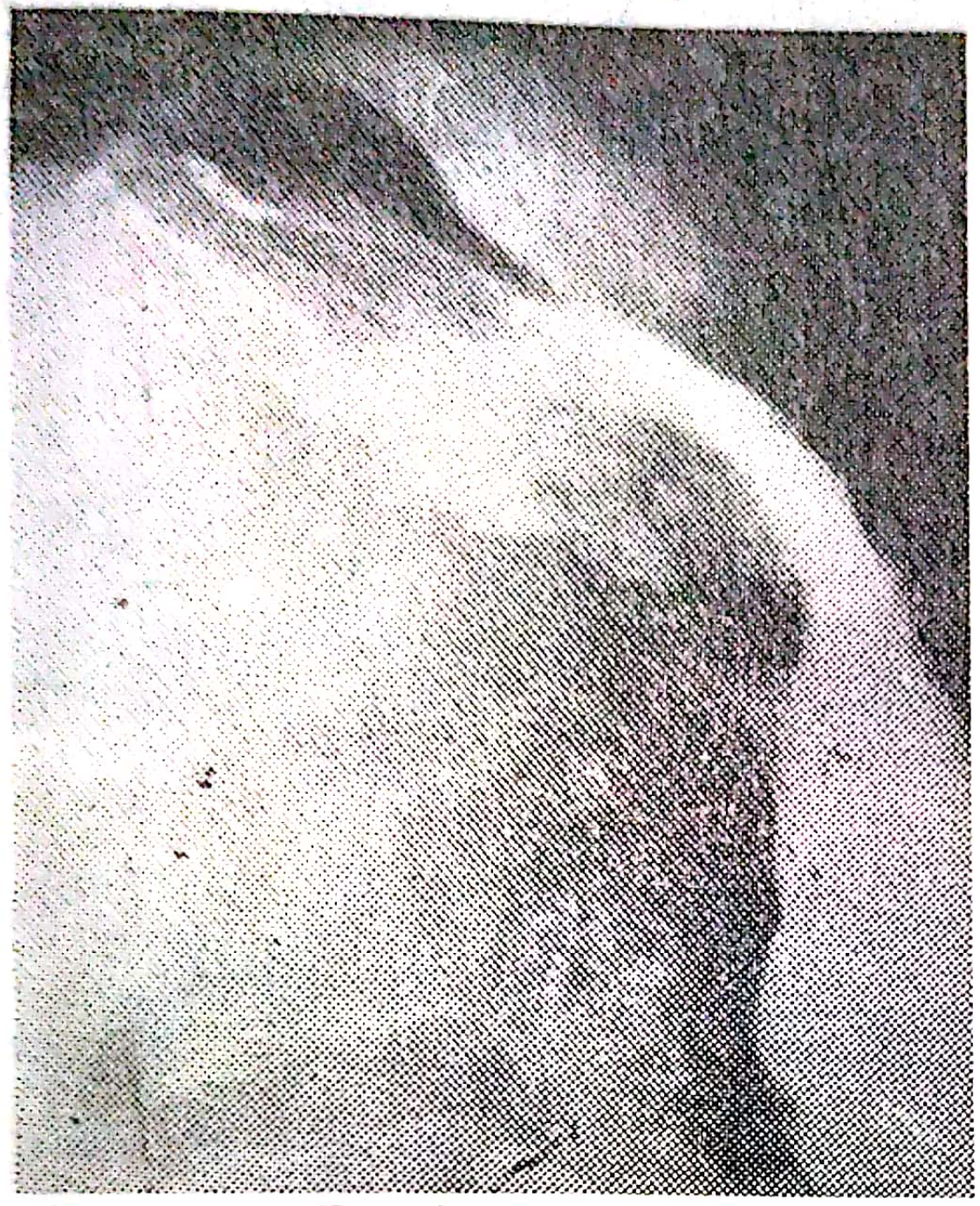

Fig. 16.19 — Pseudochist pancreatic corporeal. Examen baritat: mărirea spațiului vertebro-gastric.

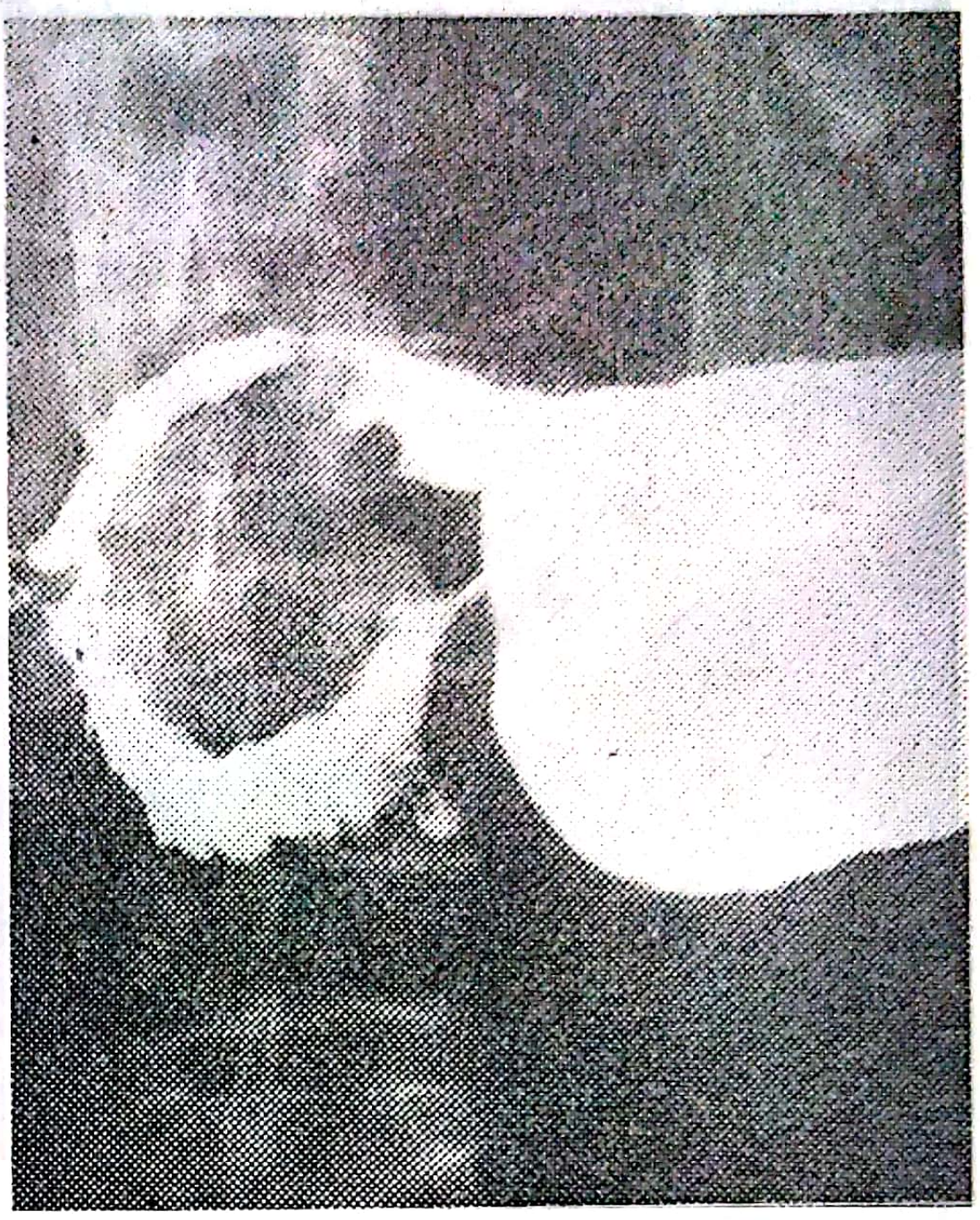

Fig. 16.20 — Pseudochist pancreatic cefalic. Examen baritat: Lărgirea cadrului duodenal și întinderea conturului său. Compresiunea marii curburi gastrice.

— clisma baritată arată o refulare, coborîre și compresiune a colonului transvers; combinarea celor două examene baritate realizează un aspect patognomonic pentru chisturile cu dezvoltare anterioară intergastro-colică;

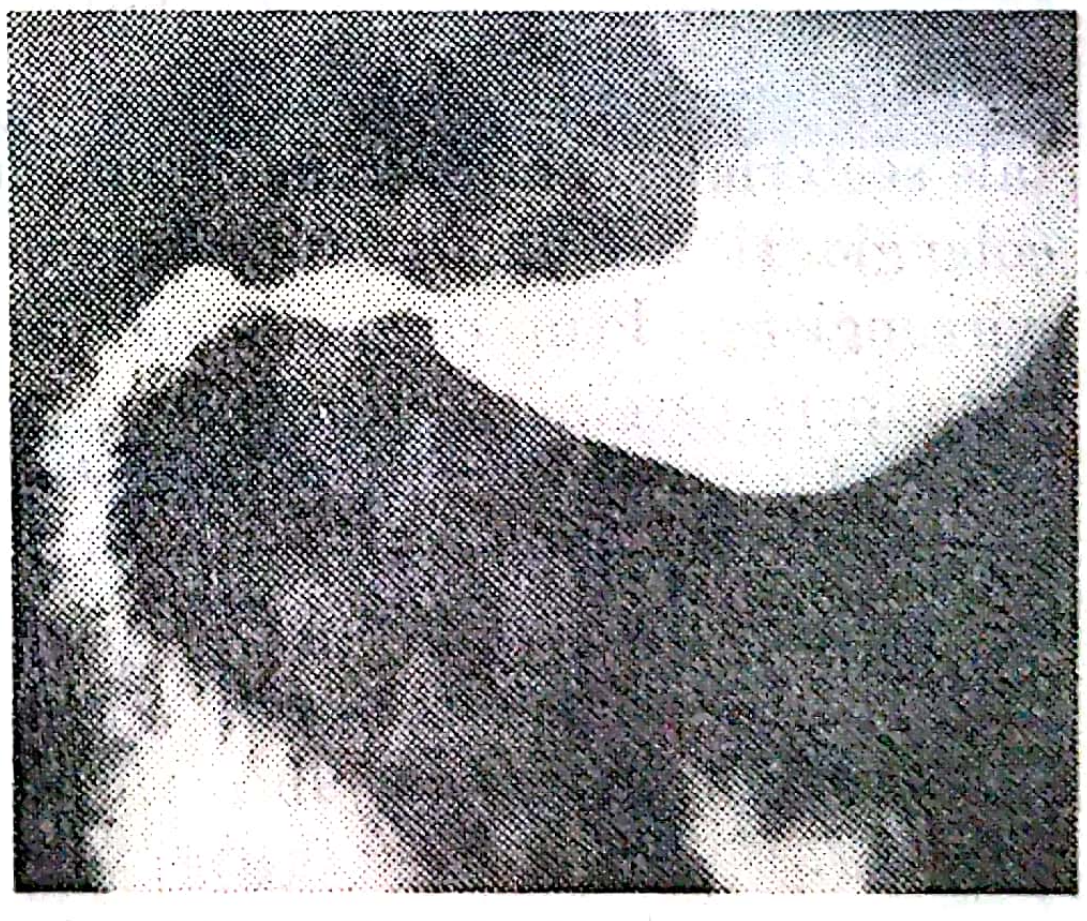

Fig. 16.21 — Pseudochist pancreatic cefalic. Examen baritat: lărgirea cadrului duodenal cu coborîrea unghiului duodeno-jejunal.

— urografia poate decela o compresiune pielică sau o deviație a ureterului stîng mai ales în chisturile caudale;

— colecisto-colangiografia arată refularea sau îngustarea CBP în localizările cefalice; explorarea este cu atît mai necesară cu cît în rezolvarea completă a cazului se impune și tratamentul pancreatitei acute sau cronice, adeseori generatoare a pseudochistului pancreatic;

— pneumoperitoneul și retropneumoperitoneul permit să se precizeze raporturile tumorii chistice cu organele învecinate: rinichi, suprarenale, splină, ficat;

— splenoportografia (± splenomanometria) (fig. 16.22) evidențiază cointeresarea venei splenice (compresiuni, tromboză) și existența unei rețele de circulație portocavă cu varice esofagiene; examenul cu pastă baritată a esofagului aduce unele completări;

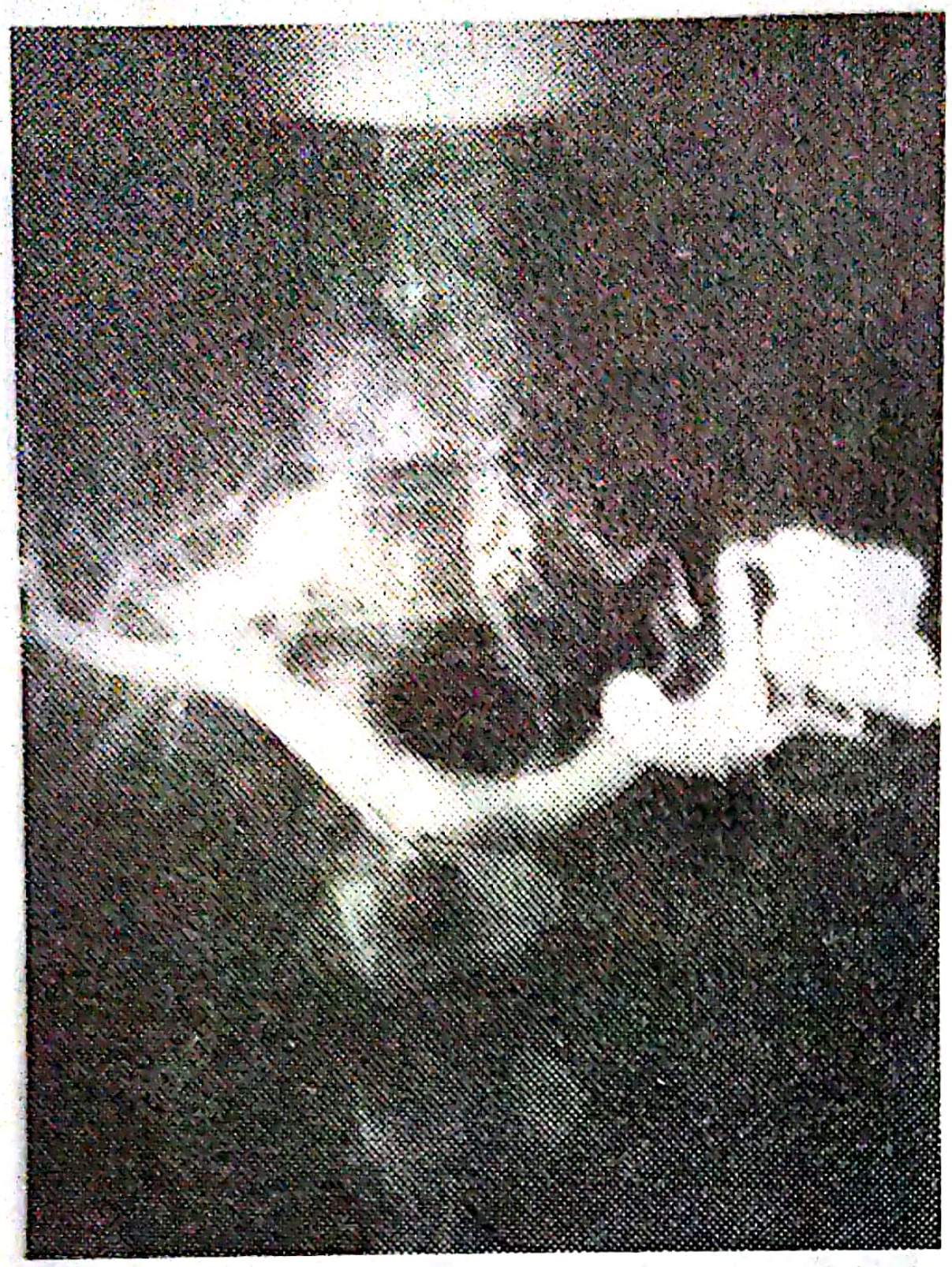

Fig. 16.22 — Pseudochist pancreatic corporeal. Splenoportografie: Deplasarea trunchiului venei splenice. Reţea venoasă bogată perigastrică cu varice gastro-esofagiene. Zonă clară mediană cu structură radiologică ştearsă.

— arteriografia selectivă a trunchiului celiac poate arăta o puternică hipervascularizaţie a masei tumorale şi deplasarea reţelei de irigaţie a organelor comprimate; uneori şi artera mezenterică superioară poate fi implicată; este utilă în diagnosticarea hemoragiilor intrachistice.

Examinările radioizotopice ale pancreasului cu seleniometionină 75 sau citrat de galiu 67 pot aduce unele precizări utile (fig. 16.23).

Examenul endoscopic al tubului digestiv superior a cîştigat teren. El permite să se deceleze varicele esofagiene în cazul unei hipertensiuni portale sectoriale, compresiunea stomacului şi a duodenului, dar mai ales permite colangio- şi wirsungografia retrogradă, cu posibilitatea unei chistografii transwirsungiene. Prin colangiopancreatografie retrogradă endoscopică (ERCP), examinare care actualmente este pe locul doi ca importanţă după ecografie, s-a evidenţiat în 75% a cazurilor o comunicare directă între sistemul ductal şi pseudochisturile pancreatice. Se poate realiza pe această cale şi o chistografie. Considerată de unii ca periculoasă datorită posibilităţii de infectare a unui pseudochist steril sau „aproape“ steril, azi se face de rutină, sub protecţie de antibiotice şi sub rezerva unei eventuale intervenţii chirurgicale de urgenţă.

Tomografia axială computerizată, greu accesibilă încă, reprezintă o metodă diagnostică de valoare excepţională, permiţînd stabilirea existenţei tumorii şi a naturii ei chistice sau solide (fig. 16.24).

Ecografia a intrat extrem de eficient în diagnosticul pozitiv şi diferenţial al chisturilor pancreatice. Inofensivă, fără contraindicaţii, aplicabilă la pacienţi gravi, relevă existenţa, localizarea, dimensiunile şi raporturile chistu-

Fig. 16.23 — Pseudochisturi pancreatice multiple: cefalic şi corporeo-caudal. Scintigrafie cu Seleniometionină 75.

a) Scintigrafie cu înregistrare cifrică (→).





b) Scintigrafie cu substracţie electronică a aceluiaşi caz (colecţia dr. S. Cotul).

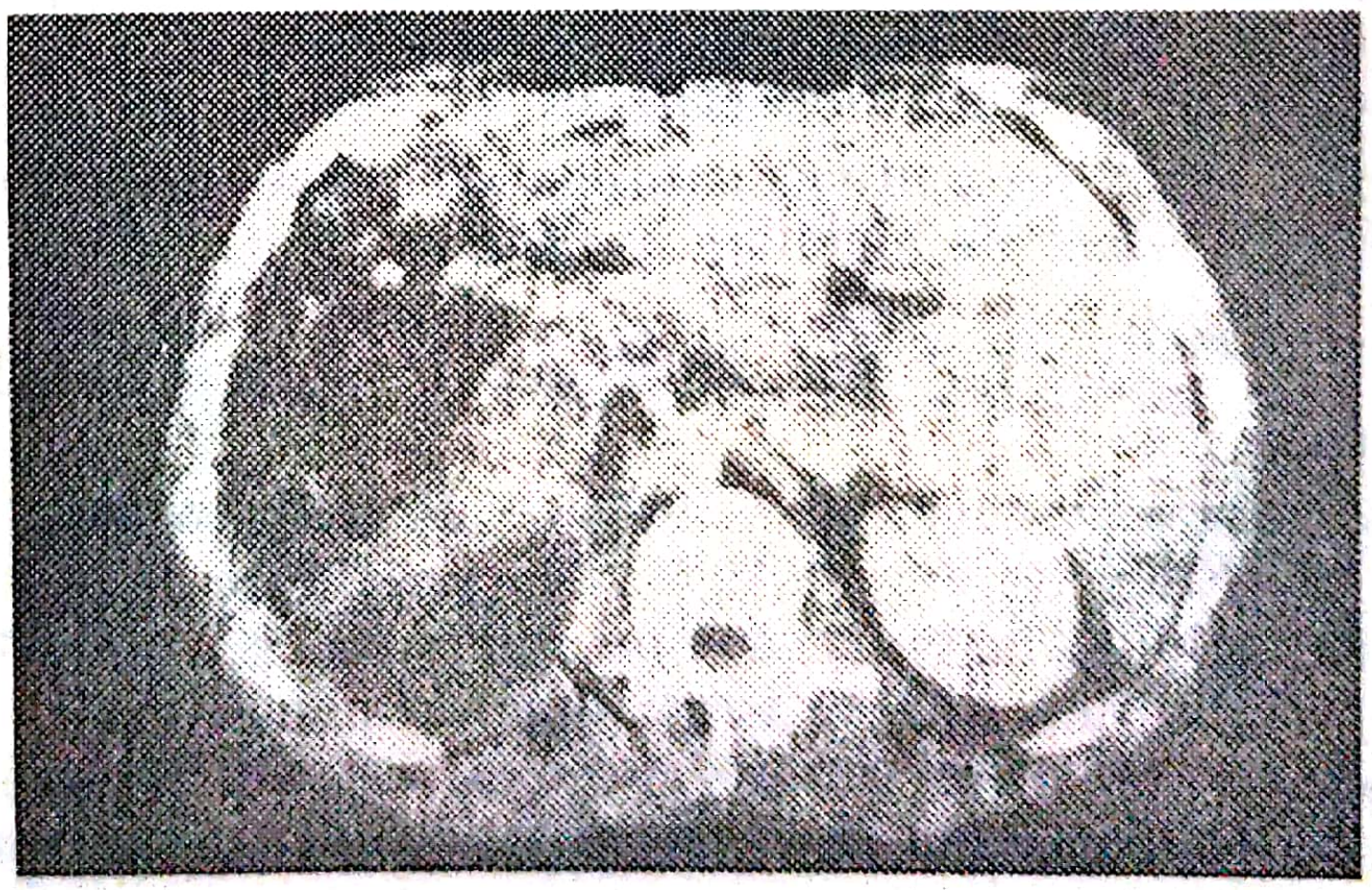

Fig. 16.24 — Tomografie axială computerizată. Pseudochist al cozii pancreasului (după Bockus H.L.).

rilor (fig. 16.25). Poate fi repetată pentru urmărirea evoluției masei tumorale, contribuind la stabilirea indicației terapeutice și la alegerea momentului operator. Înainte de apariția ecografiei, date credibile despre chisturile pancreatice nu puteau fi obținute decît prin laparotomie sau necropsie. Lipsa

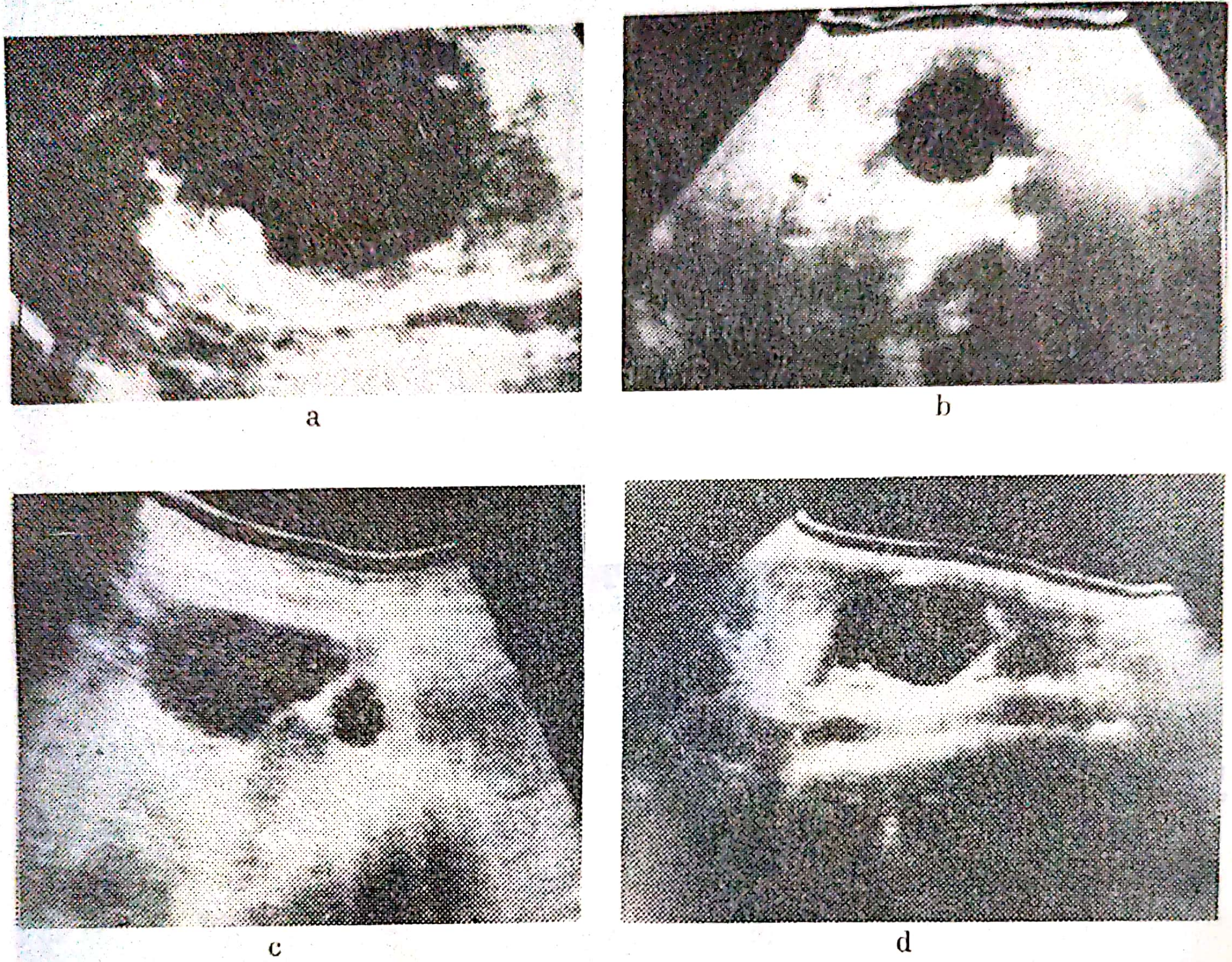
a b c d

Fig. 16.25 — Imagini ecografice de pseudochisturi pancreatice. (colecția conf. dr. G. Badea). *a, b, c* — diverse aspecte ale unor pseudochisturi de mărimi diferite. *d* — pseudochist pancreatic cefalic cu compresiunea venei cave inferioare (incidență verticală).

unei metode neinvazive care să obiectiveze evoluția zi-de-zi a masei tumorale pancreatice a determinat două atitudini terapeutice extreme: abstențiunea de principiu și intervenționismul sistematic. Actualmente ecografia este indicată pe următoarele criterii:

— în prezența sau prezumția unei tumori abdominale superioare,
— lipsa de ameliorare, în aproximativ 7 zile, a unei pancreatite acute,
— nivel constant ridicat al amilazelor serice,
— apariția unei septicemii cu punctul de plecare din etajul abdominal superior,
— iminența unei insuficiențe pancreatice.

Eficiența diagnostică a ecografiei este de peste 90% în a preciza existența chistului pancreatic, dar nu diferențiază un chist adevărat de unul fals. Ea permite însă diferențierea dintre o pancreatită acută și un pseudochist pancreatic constituit sau doar o colecție de suc pancreatic în bursa omentală. Sub controlul ecografiei se poate face o *puncție dirijată transparieto-viscerală* (de obicei transgastrică) a masei tumorale chistice sau solide (fig. 16.26). Se utilizează instrumentarul lui Christoffersen şi Poll. Pe un material clinic bogat, Zornoza nu a avut complicaţii ca hemoragii, fistule sau peritonite legate de trecerea transgastrică a acului. Metoda este contraindicată în meteorism şi cînd parametrii de sîngerare sînt alteraţi. Prin această puncţie se poate stabili natura tumorii şi se recoltează material bioptic şi citologic. Permite un diagnostic etiologic (cancer, pseudochist) şi poate evita uneori o intervenţie chirurgicală.

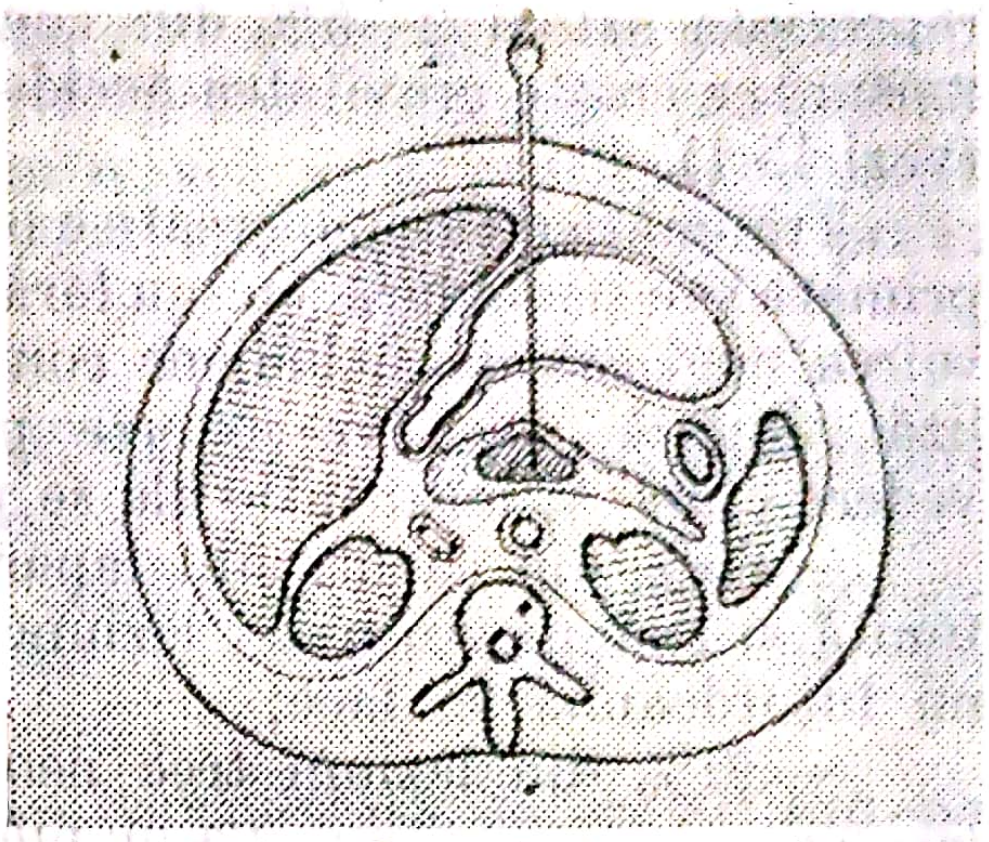
Fig. 16.26 — Puncţie transparieto-viscerală (gastrică) a unui pseudochist pancreatic cefalo-istmic sub ghidaj ecografic.

Examinările de laborator. Pentru supravegherea evoluţiei spontane sau terapeutice a chistului şi a contextului patogenetic urmărim:

— sindromul enzimatic prin: amilazemie şi amilazurie
— sindromul endocrin prin: glicemie, glicozurie
— sindromul inflamator prin: VSH
— sindromul infecţios prin: leucocitoză, hemocultură (în stările febrile)
— sindromul necrotic prin: transaminaze
— sindromul metabolic prin: ionogramă (Na, K, Ca, Mg, Cl), proteinemie, lipemie
— sindromul icteric prin: bilirubinemie
— sindromul hepatic prin: probele de disproteinemie
— sindromul hemoragic prin: coagulogramă
— sindromul renal prin: azotemia, -uria, examenul calitativ al urinei.

Această baterie de teste ne-a permis să urmărim etapele prin care leziunea iniţială (de obicei o pancreatită acută) evoluează pînă la constituirea pseudochistului pancreatic, a complicaţiilor acestuia şi evoluţia sa sub acţiunea terapeutică conservativă sau/şi operatorie.

Laboratorul ne arată în principal o hiperamilazemie şi hiperamilazurie importantă cu persistenţa îndelungată de valori relativ ridicate a amilazuriei. Indiferent de metoda utilizată (Wohlgemuth, Somogy sau Richterich-modificată) urmărirea sistematică va surprinde fenomenul enzimatic la valori semnificativ crescute, chiar dacă sînt apariţii pasagere pe care o determinare episodică şi nesistematică nu le înregistrează. În acelaşi mod putem preciza momentul în care, prin distrucţie masivă a ţesutului glandular, se instalează insuficienţa endocrină diabetică.

VSH rămîne ridicată cît timp procesul imflamator este activ, de obicei pînă la rezolvarea pseudochistului. Leucocitoza ridicată, cu polinucleoză şi hemocultura pozitivă caracterizează faza infecţioasă şi mai ales transformarea pseudochistului într-un abces pancreatic. Necroza poate fi exprimată de creşterea valorilor transaminazelor.

Sindromul metabolic, îndeosebi hipocalcemia şi hipomagneziemia, deşi nu sînt patognomonice, arată, mai ales în faza de constituire a pseudochistului pancreatic, amploarea procesului distructiv necrotic.

Complicaţiile pseudochistului pancreatic sînt obiectivate de hiperbilirubinemie (îndeosebi pe seama celei directe), alterarea probelor de disproteinemie şi a coagulogramei, hiperazotemie, hipoazoturie, oligoanurie.

Urmărirea acestei baterii de teste are valoare doar în context cu supravegherea clinică a pacienţilor. Ea se face zilnic în perioada critică. În faza de remisiune spontană sau postoperator testele sînt efectuate la intervale mai mari, de 2—3 zile, apoi săptămînal, pînă la stingerea procesului activ.

Intraoperator se recoltează lichid chistic prin puncţie şi se determină conţinutul în fermenţi pancreatici, microbismul şi antibiograma, citologia, Aceloraşi probe le sînt supuse toate lichidele patologice recoltate prin puncţie abdominală sau pleurală. Pentru cazurile deosebite, cum ar fi chisturile pancreatice din mucoviscidoză, se impun explorări speciale.

(iii) **Forme clinice etiologice.**

a) *Pseudochistul pancreatic posttraumatic.* Traumatismele pancreasului reprezintă astăzi 2—5% din contuziile abdominale şi tind să crească pe măsură ce creşte gravitatea accidentelor de circulaţie, sportive şi profesionale (vezi 15.1).

Traumatismele pancreatice cu soluţie de continuitate parenchimatoasă primară sau secundară, cu sau fără leziunea capsulei pancreatice, duc la constituirea unei colecţii lichidiene compusă din suc pancreatic, sînge şi lichid de liză tisulară, care va amorsa pseudochistul pancreatic. Din punctul de vedere clinic şi terapeutic ele se prezintă (Rohner) sub diverse aspecte:

— 60% din cazuri sînt laparotomizate pentru hemoperitoneu sau peritonită şi leziuni viscerale; leziunea pancreasului trebuie identificată, ceea ce nu întotdeauna se face;

— 30% din leziuni trec neobservate, subestimate, ignorate sau uitate; leziunea pancreasului se va manifesta mai tîrziu ca un pseudochist traumatic sau o hemoragie digestivă (wirsungoragie sau hipertensiune portală segmentară cu ruptura varicelor esofagiene);

— 10% din cazuri vor evolua ca o pancreatită acută aparent „spontană".

Laparotomia — impusă de hemoperitoneu, peritonită sau incertitudinea unei leziuni grave — este mijlocul principal de diagnostic. Hiperamilazemia, ecografia, arteriografia sau wirsungografia endoscopică retrogradă sînt de un real ajutor. Leziunea pancreatică poate trece uneori neobservată, fiind confundată cu un hematom retroperitoneal (retro, pre- sau peripancreatic). Trecînd peste faza de peritonită, pacientul va putea prezenta primele semne ale constituirii pseudochistului după cîteva săptămîni (3—4) alteori mult mai tîrziu. O eventualitate mai frecventă este ca traumatismul pancreatic să treacă neobservat iar simptomatologia contuziei abdominale să se amendeze pentru un timp variabil de 3—4 săptămîni, după care să apară pseudochistul pancreatic.

O categorie aparte a acestor pseudochisturi traumatice o reprezintă cele iatrogene, mai ales după rezecţii gastrice cu leziuni ale parenchimului glandular (ulcere penetrante cu fistulete canalare necicatrizate în craterul ulceros. abandonate *in situ*, excizii intempestive ale ulcerelor penetrante), biopsii pancreatice, puncţii exploratorii, rezecţii pancreatice parţiale, necrectomii sau capsulotomii în cursul pancreatitelor acute, dehiscenţa unor anastomoze pancreatico-digestive etc. Drenajul profilactic al acestor zone chirurgicale critice va asigura exteriorizarea scurgerilor pancreatice şi constituirea unei fistule pancreatice externe dirijate. Suprimarea drenajului înaintea cicatrizării sursei de scurgere pancreatică şi a închiderii spontane a fisurii canalare va duce la constituirea unui pseudochist pancreatic, pe care sursa pancreatico-canalară îl va întreţine şi augmenta. Aceste fistule îşi au însă patologia lor şi necesită o rezolvare care de multe ori impune o chirurgie iterativă. Profilaxia pseudochistului traumatic constă în tratamentul corect şi complet al leziunii primare a pancreasului, respectiv a canalului Wirsung.

b) *Pseudochistul postnecrotic.* Pseudochistul datorat pancreatitei acute necrotice reprezintă cea mai frecventă formă etiologică şi a fost expus ca prototip. În toate cazurile trebuie să ţinem cont de lanţul etiologic şi patogenetic: I. afecțiunea de bază (biliară, etilică sau mixtă; parotidită epidemică; idiopatică), II. pancreatita acută și III. complicația ei: pseudochistul pancreatic.

De asemeni, trebuie reținut că așa cum pot exista mai multe generații de accidente de pancreatită acută, pot exista la același individ mai multe generații de pseudochisturi, ceea ce contribuie la complexitatea problemei.

Necroza țesutului neoplazic din tumorile pancreatice mari poate crea cavități endoparenchimatoase, care să se mărească apoi prin aport crescut de suc pancreatic și sînge, realizînd o formă rară, aparte și tumorală de pseudochist pancreatic.

(iv) **Forme clinice topografice.**

a) După *localizarea pancreatică a leziunii* canalare avem pseudochisturi cefalice, istmice, corporeale, caudale și mixte.

Deși după criteriile localizării clinice predomină localizările corporeo-caudale față de cele cefalice (3/1), din punctul de vedere al leziunii ductale distribuția lor este relativ egală.

b) După *număr* sînt pseudochisturi unice și multiple, pe același sau pe mai multe segmente.

c) După *sediul și direcția de dezvoltare* distingem pseudochisturi intrapancreatice (intracapsulare) și extracapsulare. Pseudochisturile extracapsulare pot fi pre- și retropancreatice. Cele prepancreatice se împart în retrogastrice, interhepatogastrice, intergastrocolice, intraepiplooice, submezocolice, intramezenterice, supra- și submezocolice (gigante), caudale interpancreato-splenice și mixte sau complexe.

Forma topografică este determinantă pentru simptomatologie și complicații (mai ales compresive).

(v) **Forme clinice în raport cu dimensiunile.**

a) *Pseudochisturile intrapancreatice* (intracapsulare și intraparenchimatoase) sînt de dimensiuni mici, reprezentînd o etapă inițială a evoluției. Multe se rezolvă spontan sau rămîn asimptomatice și numai scintigrafia, ERCP, ecografia și tomografia axială computerizată sînt capabile să le dovedească existența. Unele ajung însă să se dezvolte extracapsular luînd alura obișnuită.

b) *Pseudochisturile mari.* Ajunse la un volum mai mare aceste pseudochisturi devin extrapancreatice și dau simptome subiective și obiective care permit diagnosticul clinic cu mijloacele convenționale.

c) *Pseudochisturile gigante* pot atinge uneori dimensiuni foarte mari, cu deplasări și compresiuni importante ale organelor învecinate și reale dificultăți de diagnostic prin distanța față de originea lor reală. De regulă sînt complicate.

(vi) **Forme clinice simptomatice.**

a) *Pseudochisturile asimptomatice.* Pseudochisturile mici, de sub 5 cm diametru și necomplicate, pot fi asimptomatice sau oligosimptomatice. Pot fi descoperiri întîmplătoare ecografice, tomografice, sau în cursul unei laparotomii executate de obicei pentru o biliopatie litiazică sau o bilio-pancreatită.

b) *Pseudochisturile dureroase.* Îndeosebi pseudochisturile cu dezvoltare retropancreatică sînt foarte dureroase, date fiind raporturile cu plexul solar.

c) *Pseudochisturile febrile.* Apariția febrei și a frisoanelor marchează instalarea unei infecții grave, supurative. Pseudochistul se transformă într-un veritabil abces pancreatic, cu gangrenă pancreatică, celulită retroperitoneală și mezenterică, adeseori cu anaerobi. Prognosticul lor este cvasi-letal.

d) *Pseudochisturile compresive.* Volumul mare, tensiunea lichidiană intrachistică ridicată și topografia axată pe organele învecinate, dintre care unele nu suportă deplasări (coledocul, duodenul, vena splenică sau mezenterică superioară) determină semne de suferință din partea acestora, apărînd icterul, ocluzia intestinală de tip superior, varicele esofagiene etc.

(vii) **Forme clinice evolutive.**

a) *Pseudochisturile staționare.* Multe luni, sau chiar ani, unele pseudochisturi de dimensiuni mai reduse pot fi urmărite ca avînd o evoluție staționară, îndeosebi sub tratament igieno-dietetic și medicamentos corect. Ecografia este metoda cea mai potrivită acestei supravegheri. Situația nu este însă stabilă deoarece toată gama complicațiilor poate surveni în orice moment.

b) *Pseudochisturile fluxionare.* Datorită unui mecanism de ventil, pseudochistul se poate evacua sau supraumple, ceea ce dă manifestări clinice pe care pacientul le resimte, examenul obiectiv le marchează, iar ecografia le confirmă.

c) *Pseudochisturile operate.* Un pseudochist operat prin derivație internă sau externă nu se reduce la dimensiunile și problematica unei fistule pancreatice, interne sau externe, prea repede în timp și nu în toate cazurile. Uneori se instalează o evoluție fluxionară în raport cu eficiența drenajului. O asemenea eventualitate este un semn că nu vom asista la o remisiune definitivă și că o operație radicală de exereză trebuie luată în considerare.

d) *Pseudochisturile evolutive.* În primele săptămîni de la constituire, pseudochistul se „maturizează" prin îngroșarea falsului perete, fenomen pe care chirurgul îl așteaptă de obicei pentru a putea dispune de o formațiune utilizabilă pentru manevrele chirurgicale (preparare, sutură, anastomoză). Dacă după 5—6 săptămîni de expectativă pseudochistul evoluează însă prin creștere în volum, mărire a presiunii intracavitare, compresiuni, și infecție, asistăm la agravarea în paralel a stării generale și intensificarea simptomatologiei și apariția complicațiilor.

e) *Pseudochisturile complicate* se comentează în continuare.

(viii) **Complicațiile pseudochisturilor.**

a) *Recidiva pancreatitei acute.* Majoritatea pseudochisturilor pancreatice sînt o complicație a unei pancreatite acute (unice, sau adeseori recidivate). Leziunile parenchimatoase și canalare din pancreatita cronică sînt constante în lunga istorie naturală a bolii. Existența pseudochistului, deși reprezintă o supapă hidraulică de expansiune pentru unele din mecanismele patogenetice ale pancreatitei acute, nu este în același timp și o garanție contra reactivării acesteia. Rezultă că în mecanismul recidivei și a întreținerii condițiilor patologice pseudochistul are un rol însemnat. Adeseori condițiile generatoare de pancreatită rămîn nemodificate, sau doar puțin influențate de tratamentul primar al accesului acut. În acest fel se explică și apariția unor generații succesive de pseudochisturi pancreatice la același subiect.

b) *Complicațiile hemoragice.* Hemoragia este una dintre cele mai grave și frecvente (10%) complicații ale pseudochisturilor pancreatice. Prin compresiune mecanică și inflamație se poate realiza un tip aparte de blocaj portal cu hipertensiune venoasă segmentară; aceasta duce la dezvoltarea unor *varice esofagiene*, a căror ruptură se soldează cu hemoragii severe.

Reţeaua vasculară perichistică, compusă din arterele şi venele viscerelor care delimitează colecţia lichidiană, precum şi vasele de neoformaţie (mai ales în chistadenoamele benigne sau maligne) iau uneori o dezvoltare atît de mare încît la auscultarea masei tumorale se aude un tril pulsatil care poate sugera existenţa unui anevrism aortic. Abia angiografia selectivă, pancreaticografia retrogradă endoscopică sau laparotomia pot diferenţia dilema. Erodarea acestei reţele perichistice duce la *hemoragii intrachistice*. Prin hemoragii mici şi persistente se ajunge la o anemiere profundă. În cazul interesării unor artere mari se pot pierde cantităţi importante de sînge, deoarece hemoragia nu se opreşte decît cînd presiunile din arteră şi chist se egalizează. În erodările unor artere foarte mari (aortă, trunchi celiac, arteră splenică) se poate realiza un pseudoanevrism cu toate caracteristicile sale clinice şi terapeutice. Creşterea rapidă în volum a pseudochistului şi şocul hemoragic impun diagnosticul hemoragiei masive intrachistice.

Alteori asistăm la constituirea unui *hemoperitoneu*, cu atît mai grav cu cît sursa este o arteră de calibru mai mare (splenică, gastro-duodenală), de obicei mortal.

Hemobilia se realizează cînd wirsung-ul din avalul pseudochistului este permeabil, hemoragia intrachistică putîndu-se drena înspre căile biliare şi duoden. Coledoco-wirsungografia endoscopică este revelatoare. Arteriografia selectivă a trunchiului celiac poate aduce un aport preţios în diagnosticul de urgenţă al acestor cazuri.

c) *Ruptura pseudochistului pancreatic* este o complicaţie relativ frecventă (cca. 15%), adeseori foarte gravă. *Fisurarea canalară wirsungiană* este un fenomen obişnuit, o regulă cu foarte puţine excepţii, încît nu poate fi privită ca o complicaţie, fiind chiar cauza pseudochistului pancreatic.

Fisurarea intraperitoneală cu „scurgeri" sau „scăpări" minime de lichid chistic în marea cavitate peritoneală poate realiza *ascita pancreatică*. Neinfectată şi în cantitate moderată dă un tablou simptomatologic de peritonism. Puncţia peritoneală pune în evidenţă fermenţi pancreatici.

Rupturile mari cu inundaţie peritoneală masivă, determină o *peritonită chimico-enzimatică* cu semne alarmante de şoc, durere severă şi puncţii abdominale pozitive.

Perforarea în organele cavitare (stomac, duoden) se soldează cu constituirea unei fistule interne şi dispariţia chistului (uneori definitivă). Perforaţia în colon duce la infectarea gravă a pseudochistului, cu instalarea unei septicemii severe. În literatura medicală sînt citate numai 47 cazuri de fistule după pseudochist sau abceş pancreatic deoarece mortalitatea acestor cazuri este foarte ridicată (Henderson, J.M., 1976), mai ales prin hemoragii masive din vasele erodate la nivelul orificiului fistular; cauza o constituie activarea tripsinogenului de către enterokinaza intestinală.

Perforarea în viscere *parenchimatoase* (splină) provoacă hemoragii grave care impun splenectomia pe lîngă rezolvarea pseudochistului.

Ruptura pseudochistului în ţesuturile celulare înconjurătoare (ţesutul retroperitoneal, perirenal, mezenter, mezocolon transvers) duce la constituirea unei *celulite profunde*, însoţită de apariţia unor *fuzee necrotico-septice* care pot să se extindă la distanţe foarte mari: mediastin, lojile renale, mezenter, mezosigmă, mezorect, sau chiar la coapsă, pînă la genunchi.

Mai rar, ruptura pseudochistului determină *fistule externe* la nivelul peretelui abdominal, posterolateral sau periombilical.

d) *Infectarea pseudochistului pancreatic* este un fenomen obişnuit şi se face pe cale entero-wirsungiană retrogradă. În cazul perforaţiilor în viscerele cavitare infectarea (sau suprainfectarea) se poate face direct din viscerul perforat sau de la exterior (fistule externe, marsupializare). Calea sanguină şi limfatică de infectare a pseudochistului este excepţională. Infectarea pseudochistului ia alură foarte gravă cînd nu are asigurat un drenaj eficient la exterior sau la interior (fistule sau anastomoze chirurgicale). Se realizează astfel un tip aparte de *abces pancreatic*. Fenomenul se manifestă prin frisoane, febră ridicată şi exacerbarea semnelor subiective, durere continuă în abdomenul superior şi în spate, cu alterarea profundă a stării generale, hiperleucocitoză (20 000/mmc), hiperamilazemie persistentă. În aria pancreasului se pune în evidenţă radiologic o colecţie gazoasă, rezultat al activităţii microbiene, adeseori anaerobe. Netratat chirurgical la timp, duce la septicemie şi deces. Letalitatea atinge 50% sau chiar mai mult. Abcesul se poate constitui în pancreas sau/şi peripancreatic şi se poate extinde retroperitoneal, pararenal, pleural, urmînd direcţiile de dezvoltare şi migrare a fuzeelor celulo-necrotice, realizînd un flegmon profund, o celulită retroperitoneală.

Dată fiind starea de microbism latent sau manifest, orice tip de soluţie de continuitate a pseudochistului se manifestă printr-un sindrom chimic-enzimatic în prima etapă şi un sindrom infecţios toxico-septic secundar, care se constituie în funcţie de virulenţa florei microbiene şi capacitatea de apărare a organismului bolnav. Se realizează prin acest mecanism peritonita generalizată, sau localizată (în bursa omentală subfrenic, subhepatic etc.), flegmonul retroperitoneal, pararenal, intramezenteric, intraepiplooic, cu toată gama complicaţiilor consecutive (perforaţii, fistule etc.), cu şoc toxico-septic, evoluînd de obicei spre moarte.

e) *Complicaţiile prin compresiune.* Dezvoltarea pseudochistului în zone critice din punctul de vedere topografic determină compresiuni ale unor formaţiuni anatomice care nu tolerează asemenea agresiuni, chiar dacă masa tumorală nu a atins dimensiuni prea mari. Este cazul localizărilor cefalice profunde sau cu direcţie de dezvoltare posterioară, dînd *compresiune coledociană* cu subicter sau icter.

Pseudochisturile posterioare ale corpului irită puternic *plexul solar* dînd forme clinice extrem de dureroase. Prin creşterea în volum a pseudochisturilor cefalice se realizează compresiunile *stomacului* sau ale *duodenului*, imitînd stenoza pilorică. În localizările corporeale poate fi comprimat unghiul duodeno-jejunal (ocluzie intestinală înaltă) sau *colonul transvers* (ocluzie intestinală joasă).

Compresiunile vasculare pot determina obliterări, tromboze venoase şi inflamaţii perivasculare, realizînd în cazul venei splenice o hipertensiune portală segmentară, menţionată deja prin complicaţiile hemoragice pe care le poate provoca.

Compresiunile pielo-ureterale determină o simptomatologie derutantă prin necunoaşterea cauzei reale a acesteia, care uneori se precizează de-abia intraoperator.

f) *Complicaţiile pleurale* constau în pleurezii seroase, hemoragice sau chiloase. Nivelul amilazelor în punctatul recoltat este foarte ridicat.

g) *Caşexia chistogenă* se realizează în cadrul sindromului de malnutriţie al insuficienţei pancreatice.

h) *Distrugerea masivă de parenchim pancreatic.* Insuficienţa exocrină şi endocrină, diabetul pancreatopriv care apare cronologic mai tîrziu, sînt complicaţii fie a unor cazuri încă de la început foarte grave, cu o distrucţie masivă în cadrul pancreatitei acute necrotice, fie consecinţa unor pusee repetate urmate de scleroză pancreatică.

i) *Calcifierea pseudochistului pancreatic* este apanajul unor cazuri cu evoluţie foarte lungă în timp, adeseori oligosimptomatică, constituind descoperiri incidentale radiologice sau ecografice.

j) *Malignizarea pseudochistului pancreatic.* Este foarte greu de afirmat malignizarea unui pseudochist pancreatic. Cazurile observate par să fi fost de fapt chistadenoame sau chistadenocarcinoame, al căror strat epitelial — care le diferenţiază de pseudochist — s-a distrus pe parcurs datorită unor procese patologice. Momentul transformării maligne este greu de precizat, afară de o oarecare tendinţă evolutivă mai alertă. Adenopatia şi metastazările hepatice apar destul de tîrziu.

(ix) **Tratamentul pseudochisturilor pancreatice.** În tratamentul complex al pseudochisturilor pancreatice trebuie ţinut seama de întregul lanţ patogenetic compus din:

— boala de bază: alcoolism, litiază biliară, traumatism etc.,
— pancreatita acută sau/şi cronică,
— pseudochistul pancreatic,
— complicaţiile acestuia.

A fost nevoie de un lung timp şi îndelungată experienţă pentru a se ajunge la concluzia că o rezolvare completă nu se poate obţine tratînd doar un aspect izolat: pseudochistul pancreatic.

Tratamentul începe adeseori foarte departe în timp, şi cu o ţintă profilactică. Rezolvarea unui caz necesită uneori programarea tratamentului în mai mulţi timpi, secvenţele fiind eşalonate în sensul invers al apariţiei lor, începînd cu complicaţia, deoarece aceasta pune în pericol iminent viaţa pacientului. Concomitent se impune rezolvarea pseudochistului. În funcţie de condiţiile biologice şi de capacitatea tehnică a serviciului spitalicesc, se va aborda problematica legată de pancreatita acută generatoare, sau de pancreatita cronică întreţinătoare a bolii.

a) *Tratamentul bolii de bază.* Boala de bază generatoare a pancreatitei acute şi a celei cronice este o condiţie esenţială în a preveni recidivele prin reluarea circuitului patologic. Este în primul rînd problema litiazei biliare, a patologiei papilei lui Vater, a traumatismelor pancreatice, dar îndeosebi a alcoolismului, prezent în cca 80% din cazuri (Bradley E.L., 1979).

b) *Tratamentul pancreatitei acute şi cronice.* Avînd pancreatita acută ca şi cauză directă şi imediată, iar pancreatita cronică drept cauză tardivă şi de întreţinere, problema are implicaţii majore în tratamentul corect al chisturilor pancreatice. Nu vom aborda decît strict aspectele legate de o rezolvare optimală a chisturilor iar aceasta se referă aproape în totalitate la drenajul wirsungian înspre duoden cît şi dinspre segmentul pancreatic distal de leziunea canalară.

Leziunile anatomice canalare (stricturi, stenoze, obliterări prin compresiuni), sau obturaţiile prin litiază wirsungiană ori sfaceluri tisulare, sau disfuncţiile aparatului sfincterian ampular, cu implicaţiile biliare preexistente sau/și consecutive, reprezintă obiective de diagnostic și terapeutică. Existența unei corecte hidrodinamici wirsungiene este o condiție esențială atît pentru rezoluția spontană a unui pseudochist, cît și pentru reușita unei exereze, sau a oricărei metode terapeutice.

Pancreatografia descendentă intraoperatorie prin puncție wirsungiană, ori retrogradă prin papila vateriană, vizualizează aceste defecte care se impun a fi rezolvate ca o condiție a prevenirii unei recidive a pseudochistului sau a unei fistule pancreatice. În acest sens se efectuează papilo-sfincteroplastia în cazul unei stenoze oddiene, sfincterotomia pancreatică, dezobstrucția wirsungului împietruit, pancreaticotomia internă, derivațiile interne etc. Aceste probleme le pune și pancreatectomia stîngă. Cînd permeabilizarea wirsungului proximal nu se poate face, se recurge la pancreatico-jejunostomia caudală tip DuVal sau drenajul extern al wirsungului printr-o fistulă temporară, dirijată în scop decompresiv.

Derivațiile interne ale pseudochistului rezolvă în mare măsură aceste aspecte, dar ele au alte dezavantaje care vor fi expuse.

c) *Tratamentul pseudochistului pancreatic.* Remisiunea spontană a unui număr important de pseudochisturi pancreatice i-a determinat pe o serie de autori să aibă o atitudine de expectativă sistematică în speranța că remisiunea va apare. Această conduită expune însă la complicații foarte grave.

În contrast, alți autori pledează pentru drenajul chirurgical imediat, motivînd că este imposibil să se precizeze care pacient va face complicații și care nu. Laparotomia de urgență va impune însă adeseori un simplu drenaj extern atunci cînd „peretele“ fibros nu este „maturizat“ suficient pentru a fi suturat cu destulă siguranță în vederea unui drenaj intern. Totodată o atare conduită s-ar solda cu o operație și inutilă și periculoasă la pacienții la care s-ar fi produs o rezoluție spontană.

Problema esențială este deci dacă pseudochisturile pancreatice trebuie tratate conservativ în speranța remisiunii spontane (acceptînd riscul complicațiilor) sau dacă trebuie operate (alegînd momentul optimal). Este o dilemă a cărei soluție este actualmente mult ușurată de posibilitatea urmăririi evoluției chistului prin ecografie, examinare absolut inofensivă, de cel mai bun randament și oricînd aplicabilă.

Revăzînd frecvența și gravitatea complicațiilor chisturilor pancreatice se impune a cîntări bine avantajele și pericolele expectativei. Expectativa acordă răgaz suficient capsulei fibroase să se îngroașe, oferind astfel condiții bune unei derivații interne. Mai mult, în acest timp de 4—6 săptămîni, putem asista la resorbția spontană a unor pseudochisturi.

Grăbirea intervenției oferă însă o „capsulă“ fibroasă imatură, subțire sau chiar neformată, care expune cert la dehiscențe, obligînd astfel chirurgul să efectueze un simplu drenaj extern, plin de consecințe negative (fistule prelungite, infecții etc.).

Pe statistici mari s-a văzut că resorbția spontană nu apare decît în 20% a cazurilor în primele 6 săptămîni și că rata complicațiilor tratamentului conservator este de peste 40%, cu o mortalitate de 14% (Bradley E.L., 1979). Riscul tratamentului expectativ ar depăși astfel beneficiile cu 2/1, ceea ce este semnificativ.

Intervalul de 4—6 săptămîni de la debutul unui pseudochist pancreatic este în general suficient pentru îngroșarea utilă a capsulei fibroase, iar rata complicaţiilor este relativ mică. După acest interval ele cresc şi ca frecvenţă şi ca gravitate.

În cadrul acestei *atitudini eclectice* pot apare situaţii urgente care impun intervenţia chirurgicală imediată: semnele infecţiei, creşterea în volum şi lipsa de remisiune (perfect observabile ecografic şi mai puţin clinic). Numai acele pseudochisturi pot beneficia de tratamentul conservativ care au un diametru ecografic sub 5 cm, nu pot fi palpate şi nu deranjează prea mult anatomia (bariu-pasaj). Toate celelalte pseudochisturi care nu îndeplinesc aceste condiţii trebuie operate (Bradley).

Criteriul ecografic este actualmente foarte apreciat, deşi aproximativ 10% a datelor furnizate nu sînt întrutotul concordante. În plus, ecografia nu poate preciza grosimea capsulei fibroase a pseudochistului. Cu toate aceste critici, ecografia reprezintă un progres remarcabil. Pentru urmărirea evoluţiei unui pseudochist angiografia selectivă celiacă şi tehnicile radioizotopice sînt greoaie şi dificil de realizat.

Problema urmăririi pacienţilor cu pseudochisturi este mai complexă, deoarece există trei categorii de pacienţi: pacienţii cu pancreatită acută la care pseudochistul este pe cale de constituire; cei la care pseudochistul constituit devine simptomatic; cei la care pseudochistul constituit şi simptomatic se complică.

Tratamentul conservativ se bazează pe repaus la pat, reechilibrare hidroelectrolitică pe cale intravenoasă, aspiraţia nazogastrică, nutriţie parenterală totală cînd tratamentul conservativ se prelungeşte mai mult de 7 zile, blocaj adrenergic. El se menţine numai dacă pacientul rămîne stabil şi dacă se observă o reducere ecografică a pseudochistului.

Se renunţă la tratamentul conservativ cînd simptomele nu se ameliorează sau se menţin, masa tumorală nu cedează ecografic (sau clinic), apar complicaţiile şi cînd se depăşeşte timpul de 3—4—6 săptămîni fără semne de ameliorare.

Tratamentul conservativ are 70% rată de eşecuri, care cuprind 11% mortalitate prin complicaţii septice (Pollak E.W., 1978), rata de succes fiind de 30%. Întreaga perioadă destinată tratamentului conservativ impune o supraveghere foarte atentă deoarece complicaţiile septice, hemoragiile şi rupturile sînt ameninţătoare, iar odată instalate impun o operaţie de urgenţă.

Puncţia-aspiraţie a pseudochistului pancreatic. O atitudine intermediară între tratamentul conservativ şi cel operator o reprezintă tentativa de a trata pseudochisturile pancreatice prin puncţie transparieto-abdominală cu instalarea unui tub pentru aspiraţie permanentă. Cu două excepţii din cele 19 cazuri cunoscute pînă în 1979 (Bradley) toate s-au soldat cu recidive. Se pare că metoda ar putea intra în discuţie la pacienţii foarte gravi, cu complicaţii pulmonare sau de altă natură, care nu permit operaţia imediată, ca o metodă paliativă şi provizorie de drenaj decompresiv.

Tratamentul chirurgical al pseudochisturilor pancreatice (ca şi al chisturilor adevărate) se impune deoarece în toate cazurile există posibilitatea malignizării. Pseudochistul se poate rupe, poate obstrua calea biliară principală, canalul Wirsung sau poate comprima stomacul şi duodenul. Laparotomia este deosebit de valoroasă şi cînd diagnosticul este incert (afecţiuni hepatice, renale, gastrice, retroperitoneale).

Selectarea pacienților pentru operație se face în funcție de caracteristicile pereților pseudochistului, localizare și condiția pacientului, în strînsă dependență de timpul scurs de la debut.

Alegerea momentului operației este o problemă esențială, a cărei discuție s-a făcut mai sus; ideea că singurul moment propice pentru a opera ar fi atunci cînd pseudochistul este deja constituit trebuie modificată pe măsură ce noțiunea de chist infectat și abces pancreatic este mai bine cunoscută ca fiind cu mult mai frecventă decît se credea înainte.

Drenajul extern și marsupializarea. Este o metodă de excepție, rezervată cazurilor operate într-o fază foarte recentă, cînd capsula fibroasă nu s-a constituit încă, iar aderențele fragile dintre viscerele implicate nu oferă materialul rezistent necesar unei anastomoze interne sau unei izolări etanșe și rezistente la o eventuală presiune intrachistică.

O altă indicație majoră a marsupializării apare la pacienții în stare foarte gravă care necesită o decompresiune chistică de urgență și care nu ar putea suporta o intervenție de amploare mai mare. Într-un timp secundar, după ameliorarea pacientului, se poate aplica o metodă mai bună (drenaj intern) sau mai radicală (hemipancreatectomie stîngă etc.).

Marsupializarea constă în deschiderea cupolei chistului, evacuarea conținutului lichidian și a sfacelurilor pancreatice, controlul suprafeței interioare și suturarea marginilor capsulei fibroase la tegumente. Cavitatea chistică se drenează cu tub de cauciuc suficient de gros pentru a putea evacua sfacelurile care se mai pot elimina ulterior. Marsupializarea este urmată de obicei de o fistulă pancreatică persistentă, sau de recidivă cînd drenajul nu funcționează corect sau plaga parietală se închide prematur.

Vindecarea prin marsupializare survine numai dacă nu există o comunicare cu canalul wirsungian sau dacă aceasta se obliterează prin granulație și cicatrizare. Acest fapt se produce foarte încet sau deloc. Pierderile lichidiene, electrolitice și enzimatice prin această fistulă pancreatică externă pot fi deosebit de importante, încît să ducă la o denutriție avansată. Ea este cu atît mai mare cu cît leziunea ductală este mai apropiată de ampula vateriană și cînd funcția acesteia sau a sfincterului propriu al wirsungului, ori stenozele sau obturațiile wirsungiene (litiazice spre exemplu) opun rezistență fluxului normal al sucului pancreatic. Aceste motive fac ca marsupializarea și drenajul extern să fie evitate, rămînînd în practică numai în cazurile excepționale menționate deja.

Pentru pseudochisturile care nu pot fi marsupializate la piele drenajul extern se face prin tuburi trecute transperitoneal, traiectul liber al drenului blocîndu-se cu epiploon pentru a evita invazia enzimatico-microbiană a marii cavități peritoneale.

Mortalitatea drenajului extern este de 4,5%, iar fistulele postoperatorii pot atinge 17%.

Drenajul intern. Drenajul intern al pseudochisturilor pancreatice este o alternativă cu mult mai bună decît cel extern, deși are o serie de critici, unele esențiale. Se recurge de obicei la anastomoza chistului cu stomacul, jejunul, sau mai rar cu duodenul. Gura de anastomoză trebuie să fie plasată decliv și trebuie să aibă un calibru suficient de mare pentru a asigura un drenaj complet și nestingherit al conținutului pseudochistului. Drenajul intern nu poate preveni cu certitudine recidivele, abcesele sau hemoragiile.

Drenajul intern este contraindicat cînd peretele fibros al pseudochistului nu este suficient de rezistent pentru a asigura o sutură rezistentă şi cînd aderenţele interviscerale sînt incomplet constituite încît să nu poată asigura etanşeitatea faţă de restul marii cavităţi peritoneale. Orice procedeu de drenaj intern sau extern este contraindicat cînd nu avem certitudinea benignităţii histologice. Anastomozele pe ansă jejunală exclusă din circuitul digestiv după procedeul Y-à-la Roux urmăreşte să evite umplerea cu conţinut digestiv a cavităţii pseudochistului.

Pseudochisto-jejunostomia este metoda de elecţie. Constă în realizarea unei anastomoze între punctul cel mai decliv al pseudochistului şi o ansă jejunală exclusă şi montată fie în omega (Henle) sau în Y-à-la Roux (fig. 16.27 a). Pentru realizarea unei derivaţii interne corecte se recomandă să se execute o chistografie intraoperatorie, care poate vizualiza punctul cel mai decliv, extinderea şi comunicarea cu ductul pancreatic. De asemenea trebuie excizată o rondelă din peretele chistic în vederea unui examen histologic, deoarece macroscopic nu se poate diferenţia întotdeauna între un pseudochist şi un chistadenom sau chistadenocarcinom, care au un cu totul alt tratament. Uneori însă aspectul malign este localizat în altă parte a chistului decît aceea din care excizăm proba anatomo-patologică, ceea ce poate duce la concluzii eronate.

Pseudochisto-gastrostomia: chistogastrostomia după procedeul lui Jedlicka (fig. 16.27 b) constă într-o anastomoză directă a pseudochistului cu o porţiune corespunzătoare şi accesibilă a stomacului (curbura mare, peretele posterior); *chistogastrostomia transgastrică după procedeul Jurasz* (fig. 16.27 c): printr-o gastrostomie anterioară se explorează peretele posterior al stomacului, se identifică palpatoriu şi prin puncţie pseudochistul aderent şi se incizează cu electrocauterul peretele său posterior, deschizîndu-se cavitatea pseudochistului. Un surjet de catgut pus pe tranşa de secţiune gastrică asigură hemostaza. Alţi autori preferă ca pe buzele anastomozelor pseudochistodigestive

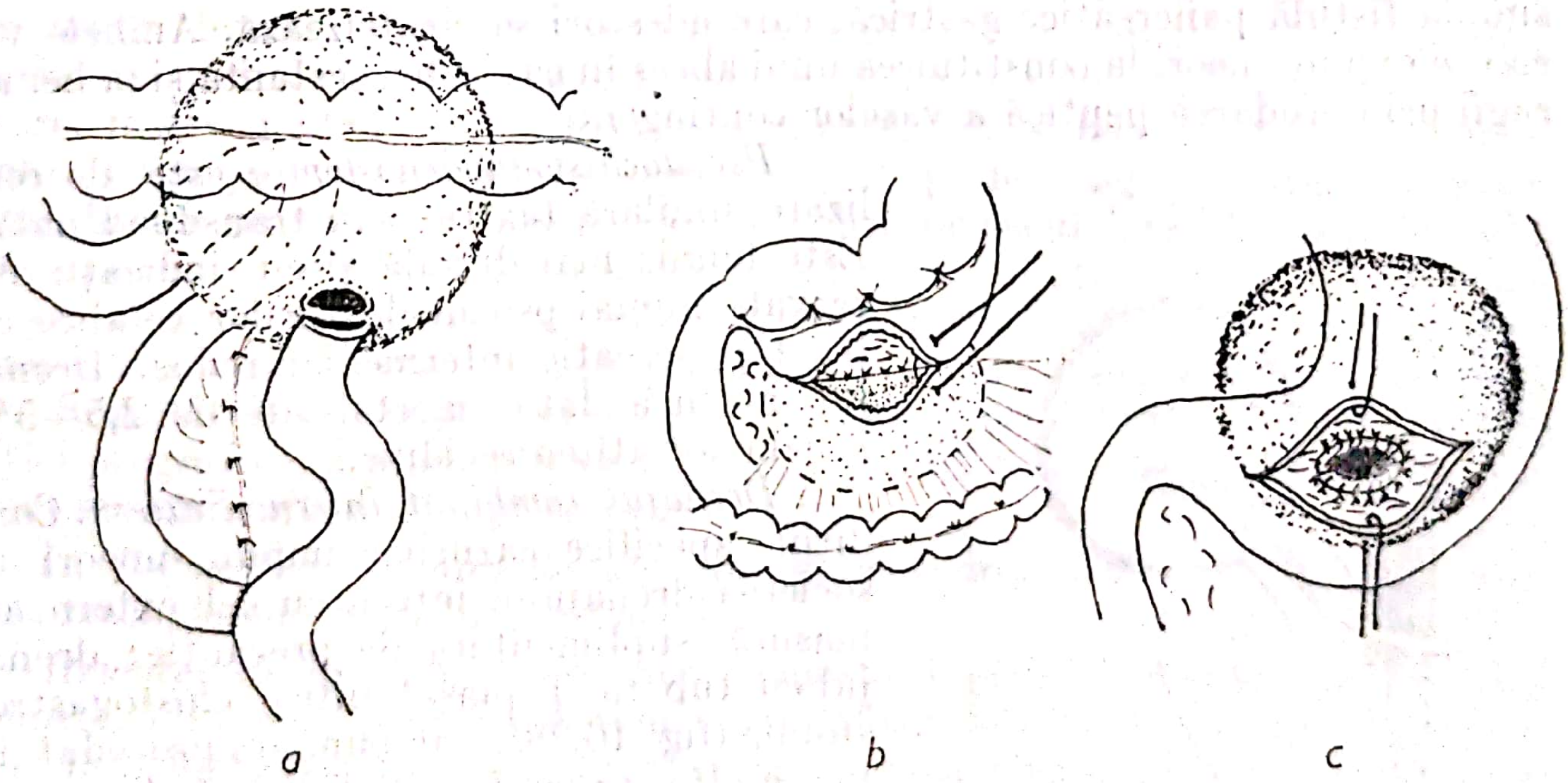

Fig. 16.27 — Drenajul intern al pseudochisturilor pancreatice:
a — pseudochistojejunostomie pe ansă exclusă à la Roux; *b* — pseudochistogastrostomie procedeul Jedlicka; *c* — pseudochistogastrostomie procedeul Jurasz.

să pună numai suturi nerésorbabile pentru a evita o hemoragie prin liza catgutului. Se suturează apoi peretele gastric anterior.

Deși conținutul gastric trece în cavitatea pseudochistului, se obține de obicei o vindecare bună deoarece cavitatea se va reduce în scurt timp la o simplă fistulă pancreatico-gastrică, care adeseori se cicatrizează. Ambele variante expun uneori la constituirea unui abces în cavitatea restantă și la hemoragii prin erodarea peptică a vaselor contingente.

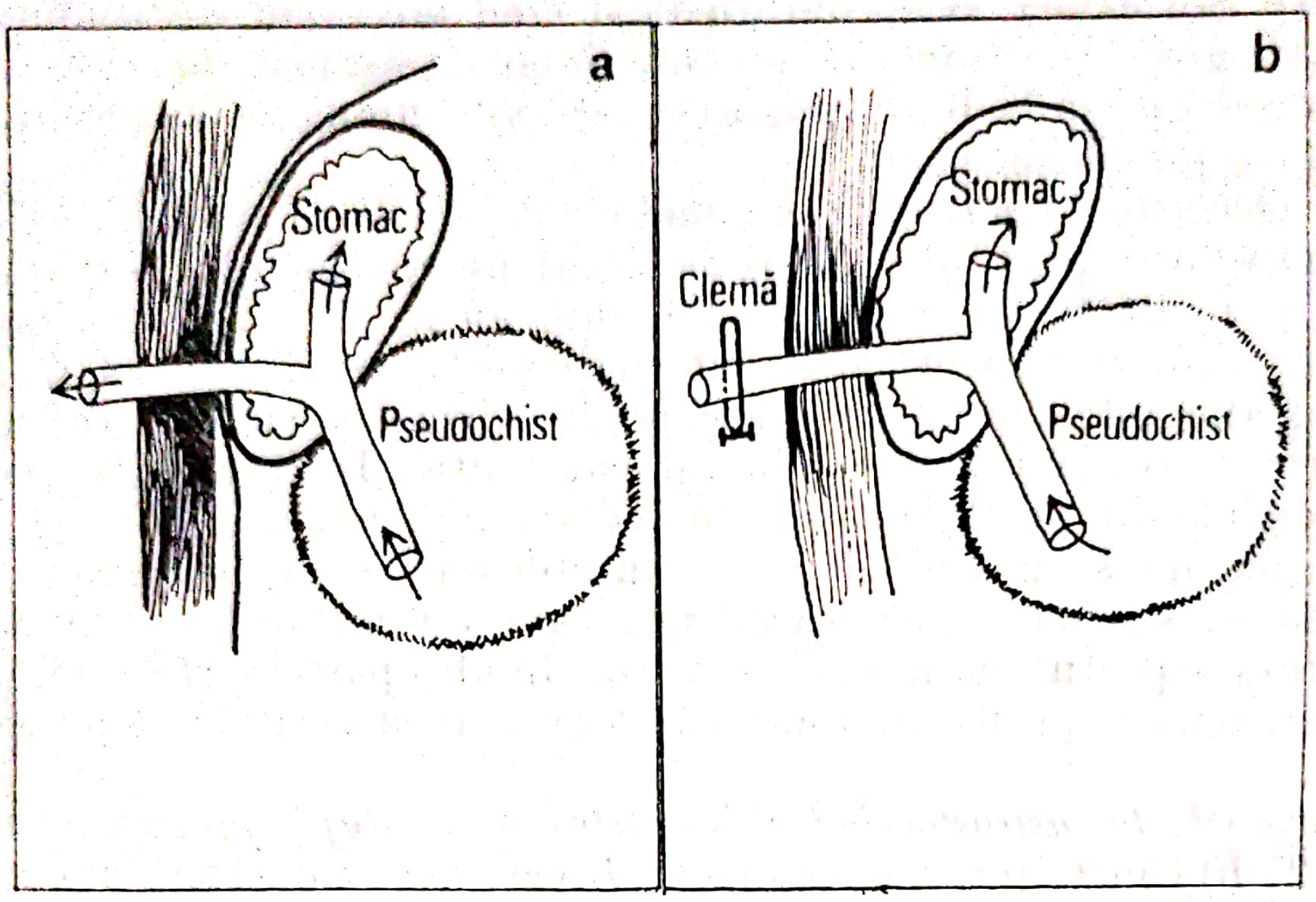

Fig. 16.28 — Drenaj combinat, intern și extern, cu tub în „T" introdus în pseudochist și stomac, cu posibilitate de drenaj extern reglat.

Pseudochistoduodenostomia este de realizare similară (extra- sau transduodenală). Este tehnic mai dificilă și cu indicații rezervate numai pseudochisturilor cefalice cu țesut pancreatic intermediar redus. Drenajul intern a dat o mortalitate de 2,5—5% și cam tot atîtea recidive.

Drenajul combinat intern și extern. Condițiile specifice cazurilor impun uneori asocierea drenajului intern cu cel extern, ca măsură suplimentară de precauție: drenajul cu tub în T plasat într-o chistogastrostomie (fig. 16.28), sau cum am procedat în mai multe cazuri (fig. 16.29) plasînd un tub de drenaj intrachistic, care prin gura de anastomoză și ansa exclusă se exteriorizează transparietal după procedeul Völker. Drenajul suplimentar lateral se suprimă după 5—6 zile.

Exerezele pancreato-chistice. Exerezele radicale tind să devină operațiile de elecți în rezolvarea chisturilor pancreatice datorită

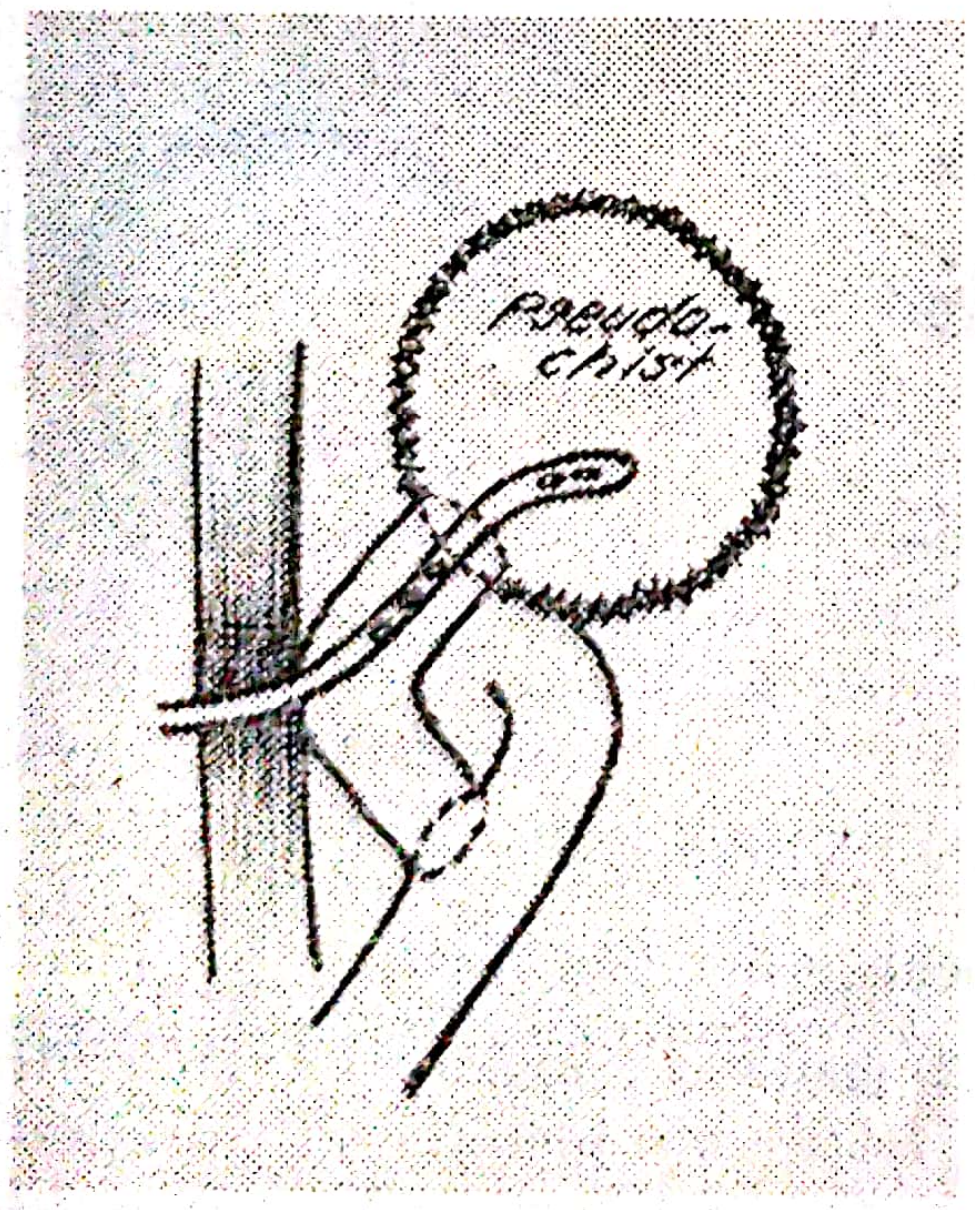

Fig. 16.29 — Drenaj intern (pseudochisto-jejunostomie pe ansă exclusă) combinat cu drenaj extern cu tub exteriorizat prin ansa exclusă.

posibilității de radicalitate oncologică în cazurile maligne sau malignizate și a rezolvării concomitente atît a chistului cît și a leziunilor pancreatice ductale și parenchimatoase. Intervenții de amploare, uneori foarte dificile, ele au devenit posibile datorită progreselor tehnicii chirurgicale și a îngrijirii intensive a bolnavilor critici.

Pentru chisturile corporeo-caudale, care sînt în mod evident mai frecvente, este indicată spleno-pancreatectomia stîngă (corporeo-caudală). Mai problematică este situația chisturilor cefalice care impun o duodeno-pancreatectomie dreaptă.

Dacă spleno-pancreatectomia stîngă este operație factibilă în condiții bune, duodeno-pacreatectomia dreaptă are un risc înalt, sporit prin condițiile specifice ale chisturilor pancreatice, motiv pentru care decizia operatorie trebuie bine cîntărită și prin prisma rezultatului final, adeseori legat și de competența echipei operatorii. Rămîne o indicație pentru chistadenocarcinoamele și chistadenoamele intracefalice. Pentru pseudochisturile cefalice vom rezerva chisto-jejunostomia pe ansă Y exclusă — à la Roux.

Excizia pseudochistului este un obiectiv care nu poate fi atins decît excepțional, deoarece în lipsa unui perete propriu tentativa se soldează cu leziuni viscerale și vasculare grave; iar plaga pancreatică rezultată nu poate fi rezolvată printr-o simplă sutură, necesitînd pancreatectomia distală. Excizia este o operație nelogică în pseudochisturi. Ar putea intra în discuție în chisturile mici, cefalice sau caudale și numai cînd realizarea tehnică este ușoară.

Enucleerea este contraindicată în pseudochisturi.

d) *Tratamentul complicațiilor chisturilor pancreatice. Abcesele pancreatice;* atitudinea conservativă în abcesele pancreatice este cu consecințe mortale. Ele impun drenajul extern și un tratament intensiv cu antibiotice al șocului toxico-septic. Debridarea cavităților septice se poate solda cu hemoragii foarte severe, motiv pentru care necrectomia pancreatică se face cu deosebită prudență. Drenajul trebuie să fie larg, eficient și de lungă durată. Adeseori rămîn fistule pancreatice care necesită o chirurgie secundară. Alteori abcesele pancreatice sînt multiple, fiind necesare tot atîtea soluții chirurgicale. Mortalitatea în abcese este extrem de ridicată, motiv pentru care este indicat un tratament chirurgical activ în faza presupurativă a pseudochisturilor pancreatice. Rezultatele terapeutice sînt slabe datorită multiplicității abceselor, a infecției progresive, a pileflebitelor septice, a abceselor hepatice și a recidivelor, situație asimilabilă unei septico-piemii severe.

În *flegmoanele retroperitoneale* este indicat drenajul larg prin flancuri, fără deschiderea cavității peritoneale.

Hemoragiile intrachistice impun hemostaza prin pancreatochistectomie, hemostază directă prin chistotomie sau chiar intervenții vasculare, ca în cazul pseudoanevrismelor secundare erodării marilor vase. Aceste cazuri ajung rareori pe masa de operație, fiind complicații mortale.

Hemoragiile digestive superioare prin *ruptura varicelor esofagiene* datorate compresiunilor impun hemostază locală și rezolvarea cauzei sindromului de hipertensiune portală prin intervenții asupra chistului.

Ruptura pseudochistului impune în primul rînd o atitudine profilactică activă în faza premergătoare. O ruptură evidentă cu peritonită generalizată enzimatică sau/și microbiană impune tratamentul pseudochistului prin drenaj extern, tratamentul peritonitei (toaletă, drenaj-lavaj larg, antibiotice), şi tratamentul antienzimatic. Cazul se asimilează din acest punct de vedere unei pancreatite acute.

Ascita pancreatică, un aspect cu gravitate mai redusă, necesită fie drenajul intern al pseudochistului fisurat, fie splenopancreatectomia stîngă în localizările corporeo-caudale.

În practica chirurgicală adeseori sîntem nevoiţi să abordăm tratamentul chisturilor pancreatice pornind de la complicaţii, care de obicei pun viaţa pacientului în pericol imediat. Sursa directă a acestora fiind chistul, rezolvarea cazului impune tratamentul concomitent atît al chistului cît şi al complicaţiilor, ceea ce măreşte considerabil riscul operator. Mortalitatea globală a tratamentului chirurgical este de aproximativ 10—12%.

Rezultatele tardive ale tratamentului pseudochisturilor nu sînt întotdeauna cele scontate. Pacientul rămîne în continuare tributar mecanismelor care l-au condus la constituirea pseudochistului: pancreatita cronică şi acută, sau este supus în continuare condiţiilor etiologice primare: colelitiazei şi patologiei biliare asociate, şi nu în ultimul rînd alcoolismului. Recidivele — în jurul a 5% din cazuri — sînt o dovadă că pacientul trebuie să rămînă dispensarizat pentru supraveghere şi tratament de întreţinere. Bolnavii pot rămîne cu un sindrom dureros cronic, insuficienţă pancreatică exocrină (10%) sau mixtă exo- şi endocrină (13%), care duc la decese tardive în 10% a cazurilor tratate (Grace şi Jordan, 1976).

16.3.2 CHISTURILE ADEVĂRATE ALE PANCREASULUI

Chisturile adevărate ale pancreasului sînt foarte rare, reprezentînd 20% din toate tumorile chistice ale pancreasului (Simpson şi Srivasatava, 1973). Ele se constituie prin dilatarea spaţiilor cavitare preformate ale canalelor alveolare sau ale unor porţiuni ale canalelor excretoare. Datorită acestui fapt la examenul histologic se găseşte un înveliş epitelial care tapetează faţa interioară a chistului. În cursul existenţei sale acesta se poate distruge prin diverse procese patologice, uneori dispărînd în totalitate, creînd astfel dificultăţi remarcabile în a diferenţia un chist adevărat de un pseudochist. De asemenea este posibilă degenerescenţa malignă a epiteliului chistic. Cele mai frecvente tipuri de chisturi adevărate sînt cele de retenţie (tab. 16.3). Acestea au ca şi cauză obişnuită pancreatita cronică în a cărei etiologie litiaza biliară, dar mai ales alcoolismul au un rol foarte important. Retenţia a putut fi dovedită actualmente cu certitudine prin colangio- şi wirsungografia retrogradă endoscopică, rolul ei fiind într-o perioadă minimalizat.

Tabelul 16.3

Clasificarea chisturilor adevărate ale pancreasului (după Howard şi Jordan)

A. *Chisturile congenitale*
  Chisturile simple solitare
  Chisturile din fibroza chistică congenitală (în cadrul mucoviscidozei)
  Chisturile din boala polichistică: pancreasul polichistic
  Chisturile embrionare:
  — ectodermice: chistul dermoid
  — endodermice: chistul enteroid
  — ecto, mezo şi endodermice: teratomul chistic

B. *Chisturile dobîndite*
Chisturile de retenţie:
— inflamatorii
— traumatice
— parazitare
— secundare neoplasmelor
Chisturile de neoformare:
— benigne: chistadenomul
— maligne: • chistadenocarcinomul
  • sarcomul chistic
Chisturile parazitare:
— chistul hidatic
— cisticercoza

Chisturile pancreatice parazitare sînt extrem de rare, literatura nemenţionînd decît cîteva cazuri.

Chisturile de neoformare sînt mai frecvente decît cele congenitale, cele maligne fiind cu mult mai rare decît cele benigne (1:9). Chistadenoamele— cu potenţialul lor de malignizare — şi chistadenocarcinoamele se confundă de obicei cu pseudochisturile pancreatice, care sînt de aproximativ 20 de ori mai frecvente (Juvara, 1980).

Chisturile pancreatice au o evoluţie lentă, de lungă durată şi sînt descoperite ocazional, uneori intraoperator. Sînt mai frecvente la femei decît la bărbaţi (9:1). Antecedente biliare sau/şi etilice sînt obişnuite. Apar mai ales la 50—60 ani. Un disconfort digestiv, o dispepsie de lungă durată, uneori identificată chiar ca o pancreatită cronică, precede apariţia unei mase tumorale abdominale epigastrice. În localizările cefalice pot provoca subicter şi icter mecanic prin compresiunea coledocului.

A. *Chisturile congenitale*

• *Chistul simplu solitar* este un chist adevărat. Se dezvoltă prin dilatarea sistemului canalar supraiacent unei anomalii stenozante sau obliterante. Conţine suc pancreatic. Poate atinge dimensiuni mari într-un timp relativ lung, cu o simptomatologie subiectivă proprie minimă. Masa tumorală şi fenomenele legate de compresiunea organelor refulate îi marchează istoricul clinic. Chisturile situate în periferia parenchimului, nefiind axate direct pe canalul Wirsung şi avînd un perete propriu, pot fi enucleate. De obicei riscul fistulei pancreatice şi a constituirii unui pseudochist traumatic iatrogen impune derivaţia internă, iar pentru localizările corporeo-caudale spleno-pancreatectomia stîngă.

• *Fibroza chistică congenitală a pancreasului* apare în cadrul mucoviscidozei. Este o boală genetică a glandelor mucosecretante, transmisă recesiv autosomal. Mucopolizaharidele secretate de glandele exocrine sînt modificate prin prezenţa unor substanţe insolubile în apă şi care se precipită într-un amestec de benzol şi etanol. Macro- şi microscopic, în pancreas găsim mici dilataţii ale acinilor şi canaliculilor pancreatici. Pancreasul, bronhiile şi mucoasa digestivă prezintă dilataţii fibro-chistice datorate unei secreţii mucoase îngroşate. La nou-născut se manifestă clinic prin „ileus“ meconial, iar la sugari şi copii prin „sindromul celiac“ cu insuficienţă pancreatică şi bronşiectazie. La adultul bolnav se poate observa asociaţia dintre un ulcer gastro-duodenal şi o bronhopatie cronică cu sindrom de malabsorbţie (hipoproteinemie, denutriţie şi edeme). Testul sudoral arată o eliminare mult crescută de Na şi Cl, cu hiponatremie și hipocloremie consecutivă. Frecvent există steatoree. Afecțiunea prezintă ameliorări la tratamentul medical, chirurgia fiind contraindicată.

- *Pancreasul polichistic* apare în cadrul bolii polichistice care poate coafecta rinichii, ficatul sau splina. Este o boală genetică care se manifestă prin insuficiență pancreatică. Diagnosticul se pune fie incidental, intraoperator, fie cînd provoacă jenă anatomofuncțională prin creșterea sa în volum.

- *Chisturile embrionare.* a) *Chisturile ectodermice* sînt incluziuni embrionare în parenchimul pancreasului, dotate cu o cavitate tapetată de un strat epitelial dublat de țesut conjunctiv, care cuprinde elemente glandulare dermice și epidermice care secretă sebum. În chist se pot găsi fire de păr. Cînd au un volum mai mare pot fi diagnosticate preoperator ca o tumoare pancreatică. Etiologia o precizează doar laparotomia și chistotomia. Tratamentul constă în extirpare chirurgicală.

b) *Chisturile endodermice ale pancreasului* ating dimensiuni mai mari, sînt de obicei multiloculare și au un perete mai subțire. Conținutul are un aspect coloid, negricios, vîscos. Diagnosticul se precizează intraoperator. Tratamentul constă în extirpare chirurgicală.

c) *Chisturile mixte.* Teratoamele chistice au o origine mixtă ecto-, endo- și mezodermică. Cuprind unele incluziuni embrionare osoase sau dentare, care pot fi surprinse pe radiografii. Sînt tumori benigne (rareori maligne: teratoamele maligne), care pot fi extirpate chirurgical. Din motive tactice se practică uneori o pancreatectomie caudală ± splenectomie cînd teratomul are o localizare caudală și este voluminos.

B. *Chisturile dobîndite*

- *Chisturile de retenție adevărate*, cîștigate prin procese inflamatorii, traumatice, parazitare sau neoplazice au caracterele anatomopatologice ale chisturilor adevărate. Cauzele menționate oblitereaza calea de drenaj spre duoden a sucului pancreatic obligînd la stază și dilatare în sectorul supraiacent obstacolului. Orice rezolvare chirurgicală trebuie să asigure drenajul fie pe calea naturală, fie printr-un drenaj intern (chisto-jejunostomie pe ansă în Y), concomitent cu rezolvarea cauzelor primare.

O formă clinică aparte este *boala pancreatică fibro-calcifiantă tropicală malnutrițională.* Procesul de bază este o fibroză pancreatică asociată cu calcifieri, care realizează o obstrucție a canalului Wirsung. Prin dilatare retrogradă apar chisturi de retenție dotate cu un epiteliu care îi tapetează suprafața interioară. Acesta poate dispare parțial sau total, ceea ce ridică probleme de încadrare nosologică. Obstacolele pe Wirsung sînt de obicei multiple, dînd ductului un aspect perlat. Distrucția acinilor glandulari, prin fibroza și calcifierea parenchimului, provoacă insuficiența pancreasului exocrin, manifestată prin steatoree.

- *Chisturile neoplazice.* a) *Chistadenomul* este o tumoare uni- sau multichistică benignă a pancreasului. Este o boală rară (aproximativ 1:50 față de pseudochisturi), dar frecvența lor reală este mascată de greșelile rezultate din deficiențele diagnosticului histopatologic intraoperator. Are o incidență mai mare la femei. Suprafața sa interioară este tapetată de un epiteliu cilindric, cubic sau aplatizat. Conține un lichid seros, hemoragic sau mucos-mucoid (ceea ce este simptomatic). Predomină localizările corporeo-caudale față de cele cefalice (7:1); mai rar interesează întreaga glandă. Proliferarea epitelială acinoasă sau canaliculară poate porni din straturile superficiale ale pancreasului, realizînd un chist seros unilocular care poate atinge uneori dimensiuni mari. Localizările superficiale pot determina constituirea unui pedicul. Proliferarea din straturile profunde ale parenchimului va duce la formarea unui chist multilocular.

Chistadenomul (fig. 16.30) se prezintă ca o tumoare uni- sau poliloculată (de obicei), cu un perete subţire, translucid. Cavităţile alveolare au 1—5 cm

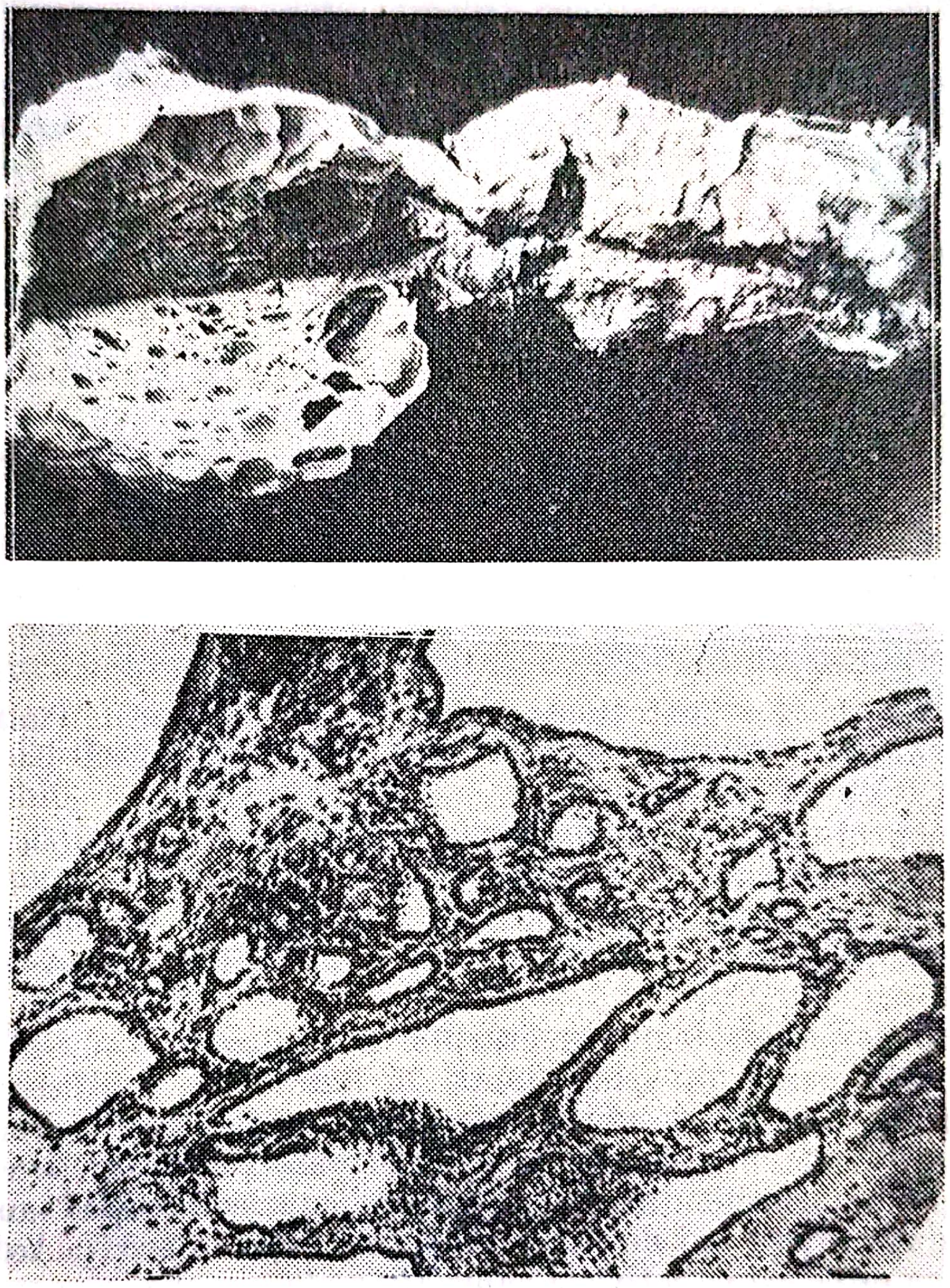

Fig. 16.30 — Chistadenom pancreatic (aspect macro- şi microscopic).

în diametru şi sînt separate prin travee conjunctive spre o zonă centrală fibroasă. În interiorul chisturilor putem observa proliferări papilifere care sînt incriminate a avea un potenţial malign important, constituind o formă de trecere înspre chistadenocarcinom.

Prin creştere şi topografie chistadenomul poate da fenomene de compresiune (hipertensiune portală sectorială cu varice esofagiene şi uneori hemoragie digestivă superioară, icter mecanic), subocluzie digestivă de tip înalt etc. Uneori apare diabetul. Cît timp chistadenomul este steril nu contractează aderenţe la organele învecinate. Odată infectat, sau drenat la exterior (datorită confundării sale intraoperatorii cu un pseudochist pancreatic) aderenţele care îl fixează la organele învecinate vor îngreuia mult exereza secundară — care se impune datorită potenţialului ridicat de degenerescenţă malignă. De aici rezultă importanţa biopsiei intraoperatorii extemporanee, cu dublul scop de a stabili atît natura tumorală cît şi malignitatea, în contrast cu un simplu pseudochist pancreatic.

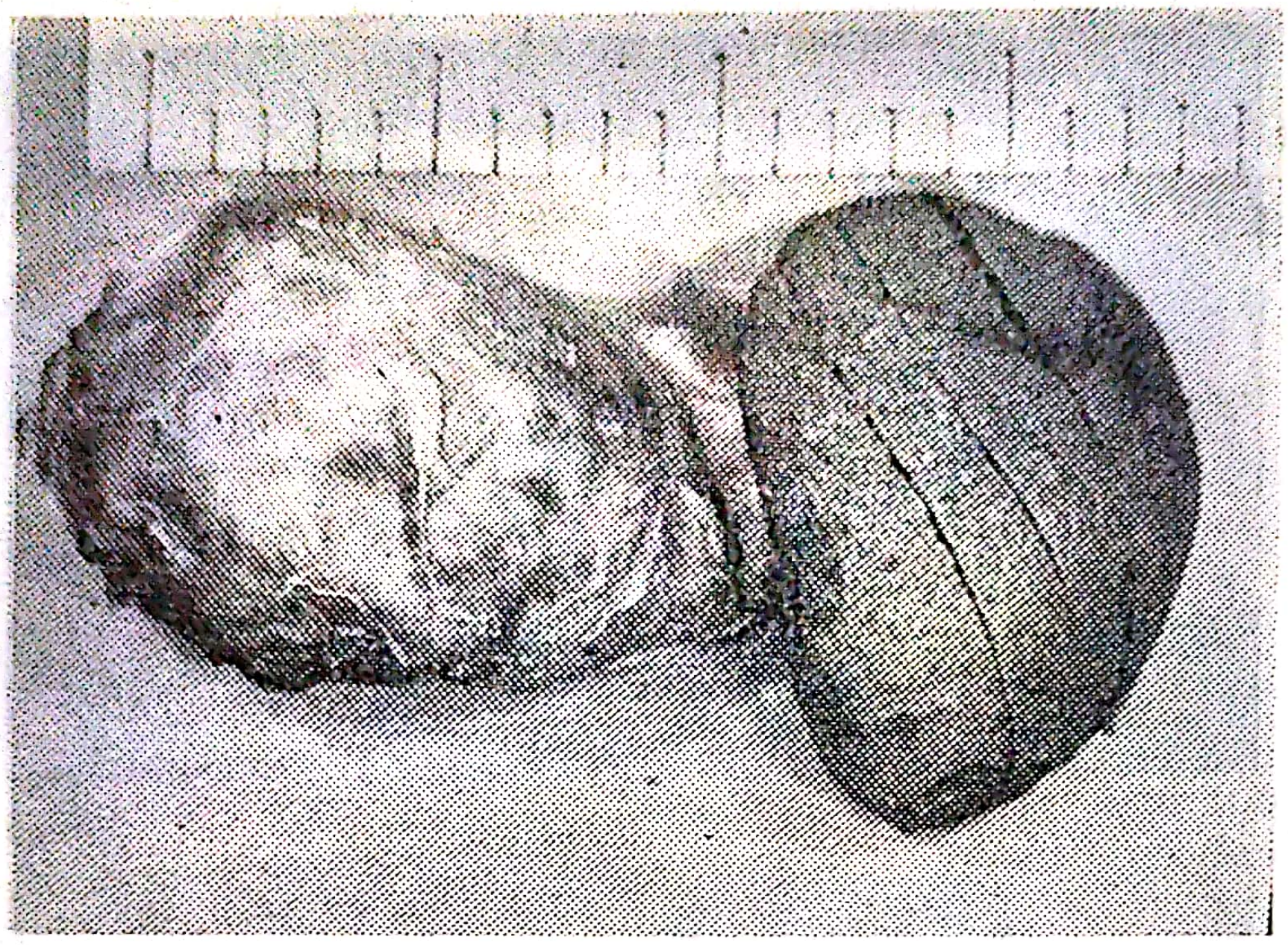

Fig. 16.31 — Chistadenom pancreatic corporeo-caudal. Piesă operatorie de splenohemipancreatectomie stîngă.

Tratamentul chistadenomului este dominat de posibilitatea malignizării (10%, deja existentă sau previzibilă), ceea ce impune:

— extirparea tumorilor pediculate împreună cu inserţia pediculului;

— spleno-pancreatectomia stîngă în localizările corporeo-caudale (fig. 16.31);

— duodeno-pancreatectomia dreaptă în localizările cefalice;

— duodeno-pancreato-splenectomia în localizările multisegmentare.

Sînt contraindicate drenajul extern (marsupializarea), drenajul intern (cu stomacul, duodenul, jejunul), sau enucleorezecţia, deoarece expun la infecţii şi fistule intarisabile (marsupializarea şi enucleorezecţia) sau la malignizare chiar după cîţiva ani de la operaţie (derivaţia internă). Aceste operaţii rămîn însă ca mijloace paliative la subiecţii în stare gravă, cu complicaţii care exclud intervenţii radicale laborioase şi cu risc mărit.

Chirurgia secundară este adeseori necesară pentru a rezolva chistadenoamele care au fost confundate intraoperator cu pseudochisturile pancreatice şi tratate cu derivaţii interne sau externe. Operaţiile secundare au un risc mărit prin ele însele (aderenţe, inflamaţie) şi prin operaţia radicală de executat, de unde necesitatea unei rezolvări primare corecte.

b) *Chistadenocarcinomul* este o tumoare malignă primitivă, sau secundar prin degenerescenţa unui chistadenom care are acest potenţial în jur de 10% din cazuri. Creşte relativ încet. Metastazele sînt destul de rare şi tardive.

Tabloul clinic nu este evocator decît într-o fază mai tardivă. Eventual durerile mai persistente şi tot mai de lungă durată, precum şi alterarea mai rapidă a stării generale pot sugera ideea malignităţii. Dificultăţi de diagnostic avem însă chiar şi în cursul laparotomiei. Dată fiind această situaţie este recomandabil ca în orice intervenţie pentru chisturi pancreatice să se preleveze biopsii din toate zonele suspecte după deschiderea şi evacuarea conţinutului lichidian.

Tratamentul de elecţie este cel radical:

— spleno-pancreatectomia stîngă pentru localizările corporeo-caudale,
— duodeno-pancreatectomia dreaptă pentru localizările cefalice,
— duodeno-pancreato-splenectomia pentru formele totale.

Se recomandă rezolvarea radicală într-un singur timp, deoarece operaţiile secundare unei derivaţii externe sau interne sînt foarte laborioase şi şocante (uneori tardive), ceea ce ar agrava şi mai mult riscul şi aşa atît de ridicat al operaţiei radicale.

Derivaţia internă rămîne o soluţie paliativă în cazurile depăşite din punctul de vedere oncologic. Derivaţia externă şi enucleorezecţia sînt contraindicate.

Rezultatele tratamentului radical sînt relativ bune din punctul de vedere oncologic, supravieţuirile la 5 ani de la operaţie fiind de 38% (Warren şi Hardy, 1970).

c) *Sarcomul pancreasului* se prezintă sub trei forme: chistic, solid sau nodular. Sarcomul uni- sau plurichistic poate atinge uneori dimensiuni mari. Este diagnosticat prin examen histopatologic. Tratamentul este radical: hemipancreatectomie stîngă sau dreaptă, în funcţie de localizare, ca şi în chistadenocarcinom.

• *Chisturile parazitare.* a) *Chistul hidatic pancreatic.* Localizarea pancreatică a chistului hidatic este extrem de rară. Serodiagnosticul, intradermoreacţia, sau hipereozinofilia nu sînt patognomonice, ca de altfel nici tabloul clinic. Diagnosticul etiologic se face intraoperator. Ruptura sa în canalul Wirsung impune controlul căii biliare principale şi al papilei.

Tratamentul constă în chistectomie, evacuarea conţinutului şi derivaţie internă pe ansă jejunală exclusă à-la Roux cavitatea restantă putînd comunica cu sistemul ductal pancreatic. În caz contrar se constituie un pseudochist. Marsupializarea expune la infecţie şi fistulă pancreatică. În localizările corporeo-caudale se indică spleno-pancreatectomia stîngă.

b) *Chisturile pancreatice din cisticercoză.* În infestările cu *taenia solium* pot apare cisticerci şi în pancreas. Sînt de dimensiuni mici. Sînt descoperiri întîmplătoare intraoperatorii sau necroptice; identificate, se impune extirparea lor chirurgicală.

BIBLIOGRAFIE SELECTIVĂ

BANCU E.V. *şi colab.* — False chisturi şi fistule pancreatice, *Chirurgia*, 1981, *30*, 5, 333—339.
BRADLEY E.L., CLEMENTS J.L., GONZALES A.G. — The Natural History of Pancreatic Pseudocysts: A Unified Concept of Management, *Am. J. Surg.*, 1979, *137*, 1, 135—141.
COONEY D.R., GROSFELD J.L. — Operative Management of Pancreatic Pseudocysts in Infants and Children: a Review of 75 Cases, *Ann. Surg.*, 1975, *182*, 5, 590—596.
FIRICĂ TH., GRĂDINARU V. — Abcesele pancreasului, *Chirurgia*, 1970, *19*, 5, 385—396.
GRACE R.R., JORDAN P.H. — Unresolved Problems of Pancreatic Pseudocysts, *Ann. Surg.*, 1976, *184*, 1, 16—21.

GRĂDINARU V., FILON G. — Pseudochist al pancreasului asociat cu neoplasm al capului pancreasului, *Chirurgia*, 1972, *21*, 12, 1972, 1129—1132.
HENDERSON J.M., MACDONALD A.E. — Fistula Formation Complicating Pancreatic Abscess, *Brit. J. Surg.*, 1976, *63*, 3, 233—234.
JUVARA I., PRIȘCU Al., VEREANU I. — Pseudochist al cozii pancreatice revelator al unui neoplasm de cap de pancreas, *Chirurgia*, 1970, *19*, 1115—1122.
JUVARA I. *și colab.* — Chistadenoamele pancreatice, *Chirurgia*, 1980, *29*, 3, 161—168.
KARATZAS G.M. — Pancreatic Pseudocysts, *Brit. J. Surg.*, 1976, *63*, 1, 55—59.
KOMAKI S., CLARK J.M. — Pancreatic Pseudocysts. A Review of 17 Cases with Emphasis on Radiologic Findings, *Radiology*, 1974, *122*, 2, 385—397.
MARTIN E.W. *și colab.* — Surgical Decision-Making in the Treatment of Pancreatic Pseudocysts. Internal Versus External Drainage, *Am. J. Surg.*, 1979, *138*, 6, 821—824.
MARTIN P. — Pancreatitele acute, Ed. Dacia, Cluj-Napoca, 1981.
MULHOLLAND J.H. — The Pancreas (în: Cole și Zollinger: Textbook of Surgery), Butterworths, London, 1970.
POLLAK E.W., MICHAS A.C., WOLFMAN E.F. — Pancreatic Pseudocysts. Management in Fifty-Four Pacients, *Am. J. Surg.*, 1978, *135*, 2, 199—201.
RINTOUL R.F. — Farquharson's Textbook of Operative Surgery, Churchill Livingstone, Edinburgh-London-New-York, 1978.
ROHNER A. — Les traumatismes de la rate, du duodénum et du pancréas, *Helv. Chir. Acta.*, 1977, *44*, 1, 55—61.
SANKARAN S., WALT A.J. — The Natural and Unnatural History of Pancreatic Pseudocysts, *Brit. J. Surg.*, 1975, *62*, 1, 37—44.
SILEN W. — Pancreas (în: Schwartz S., Shires T.G., Spencer F.P., Storer E.H.: Principles of Surgery) Mc. Graw-Hill, New-York, 1979, 1352—1379.
SIMPSON A., SRIVASATAVA V.K. — Pseudocysts of the Pancreas, *Brit. J. Surg.*, 1973, *60*, 1, 45—49.
THOMPSON A.G. — Pseudocysts of the Pancreas, *The Canadian J. Surg.*, 1976, *19*, 196—197.
ȚURAI I., BORȘ P. — Tratamentul pseudochisturilor traumatice ale pancreasului, *Chirurgia*, 1965, *14*, *10*, 901—906.
WOLFF H. *și colab.* — Leber, Gallen und Pankreaschirurgie, Edit. VEB, Berlin, 1978.
ZORNOZA J. — Percutaneous Aspiration Biopsy of the Pancreas (în: Dent T.L. — Pancreatic Diseases) Edit. Grune-Stratton, M.Y., 1981.

16.4 CANCERUL PANCREASULUI EXOCRIN

N. G. IONESCU

16.4.1 Anatomie patologică — 1041
16.4.2 Simptomatologie — 1042
16.4.3 Diagnostic — 1043
16.4.4 Tratament — 1046
Bibliografie selectivă — 1052

Cancerul pancreasului își dispută locurile patru-cinci între cauzele de deces prin cancer; frecvența sa a crescut în ultimele decenii, fiind evaluată, la ora actuală, între 1 la 10 000 și 1 la 100 000 de locuitori. Deși nu scutește nici o vîrstă, survine cu o incidență mai mare între 50—70 ani; predominanța bărbaților este în raport de 2/1.

Etiologia este necunoscută, dar se discută o serie de posibili factori de risc:

— diabetul zaharat este considerat uneori ca factor predispozant, pornind de la constatarea că adenocarcinomul pancreatic este mai frecvent la diabetici decît la nondiabetici;

— pancreatita cronică calcifiantă este considerată ca factor de risc, dar nu admis în unanimitate;

— alcoolul ar exercita un efect toxic asupra pancreasului favorizînd pancreatita cronică și adenocarcinomul;

— tutunul ar avea un rol și în geneza cancerului pancreatic, incidența fiind mai mare la fumători, comparativ cu nefumătorii;

— anumite obiceiuri alimentare intră în discuția carcinogenezei pancreatice; unele cercetări japoneze atrag atenția asupra relației dintre incidența cancerului pancreatic și consumul exagerat de ouă și grăsimi;

— litiaza biliară și ereditatea nu sînt acceptate ca factori de risc, considerîndu-se asocierea lor cu cancerul pancreatic ca fiind cu totul întîmplătoare.

16.4.1 ANATOMIE PATOLOGICĂ

Localizarea predilectă a cancerului pancreatic este cefalică (2/3 din cazuri), restul fiind în mod egal distribuit la nivelul capului și cozii. Mai rar dezvoltarea este difuză, mai ales în cazuri avansate cînd este dificilă stabilirea punctului de plecare. Carcinomul se poate dezvolta și pe țesuturi pancreatice heterotopice.

În majoritatea cazurilor tumoarea este solidă, de consistență dură, boselată, neregulată, de culoare gri-gălbuie. Aspectele macroscopice pot fi variate, tumorile prezentîndu-se fie ca formațiuni ovoide cu oarecare delimitare de țesutul sănătos, fie ca formațiuni schiroase retractile. Rareori îmbracă aspectul unui chist moale, voluminos și neregulat, la care, pe secțiune se evidențiază cavități cu conținut hemoragic și excrescențe papilare sau vegetații; aceste adenocarcinoame pot fi de asemenea multiple și de dimensiuni mai mici. Se pare că ritmul de creștere al tumorilor chistice este ceva mai lent decît al celor solide. Microscopic în majoritatea cazurilor (81%) cancerul pancreatic își are originea canaliculară și mai rar acinoasă. Epiteliomul canalicular îmbracă o formă glandular cilindrică cu celule tipice, atipice sau displazice. Pancreatita satelită poate fi peritumorală sau la distanță datorită interesării wirsung-ului de către țesutul tumoral.

În evoluția sa, cancerul pancreatic se extinde prin contiguitate, invadînd sau/și comprimînd organele din vecinătate. În mod predilect sînt interesate coledocul intrapancreatic și wirsung-ul, ce are drept consecință o hepatomegalie cu icter și suferințe de tip exocrin.

Tot prin extindere locală mai sînt interesate viscerele din jur (duoden, stomac, splină), venele (portă, cavă, splenică) exprimate clinic prin semne de hipertensiune portală și edeme ale membrelor inferioare, arterele (splenică, pancreatico-duodenală), plexul celiac și peritoneul (peritonită carcinomatoasă). Extinderea regională și la distanță se face pe cale vasculară, perineurală și mai ales limfatică. Sînt interesați ganglionii mezenterici superiori, retroperitoneali, retropilorici, formînd o masă comună cu tumoarea, și ganglionii retrosternali și supraclaviculari.

Metastazele la distanță survin cel mai frecvent în ficat și plămîn, adesea în oase, splină, suprarenale, creier, ovar, tiroidă și mai rar în prostată, măduva spinării și mușchi.

Clasificarea TNM a cancerului pancreatic este redată în tab. 16.4.

Tabelul 16.4

Clasificarea TNM a cancerului pancreatic

T: *Tumoarea primară*

T_1 : Nu există extensie a tumorii primare dincolo de pancreas.
T_2 : Extensie directă limitată (la duoden, canalele biliare sau stomac) permițînd încă rezecția tumorii.
T_3 : Extindere largă, incompatibilă cu o rezecție chirurgicală.
T_x: Extensia directă nedeterminată.

N: *Invadarea ganglionilor regionali*

N_0 : Ganglioni regionali neinvadați.
N_1 : Ganglioni regionali invadați.
N_x: Invazia ganglionilor regionali nedeterminată.

M: *Metastaze la distanță*

M_0 : Fără metastaze la distanță.
M_1 : Metastaze la distanță.
M_x: Metastaze la distanță nedeterminate.

16.4.2 SIMPTOMATOLOGIE

Triada simptomatică cel mai des întîlnită este reprezentată de *durere*, *icter* și *scădere ponderală*. Durerea apare precoce și este localizată în mod obișnuit în epigastru și hipocondrul stîng. Uneori ea iradiază spre coloana dorsală, situație în care se pretează la confuzia cu discopatii sau alte suferințe musculo-scheletale. Durerea este semnul de debut cel mai constant și precede de regulă icterul. Ea variază ca intensitate, putînd ajunge la paroxisme (sindromul pancreatico-solar al lui Chauffard). Se exacerbează în decubit și se ameliorează în poziție antalgică de flexie a coapselor pe abdomen sau în ortostatism. Nu cedează la medicație antialgică obișnuită și se exacerbează în timpul nopții.

Icterul, întotdeauna anunțat de durere, apare în 90% din cazurile cu localizare cefalică și în 20% din cele cu sediu corporeo-caudal. Are un caracter progresiv, nu prezintă remisiuni, bolnavul rămînînd toată perioada icteric, icterul putînd ajunge pînă la tenta *melas*. Se asociază cu un prurit intens creînd bolnavului senzații penibile, pruritul nefiind influențat de medicație. Urinile sînt colurice, iar scaunele decolorate. Scăderea ponderală este un semn constant și, într-o perioadă relativ scurtă, evoluează spre stări de cașexie.

Alături de aceste simptome majore, tabloul clinic al cancerului pancreatic este completat de o multitudine de alte acuze. Tulburările digestive se manifestă prin inapetență, uneori anorexie electivă (carne, grăsimi), vărsături, constipație sau diaree. Manifestările psihice — care se exprimă ca o veritabilă „psihoză pancreatică“ — pot îmbrăca tabloul unor stări de depresie, anxietate, melancolie sau insomnie.

Cu precădere în localizările corporeo-caudale se pot înregistra fenomene de tromboză a venelor periferice, la una sau mai multe extremități, cu edemaţierea ţesuturilor respective, fenomenele avînd un caracter migrator. Hemoragiile digestive superioare apar ca urmare a invadării endocavitare a ţesutului neoplazic sau prin hipertensiune portală segmentară cu formarea de varice esofagiene. La unii bolnavi înregistrăm semne ce trădează prezenţa unui diabet zaharat refractar la tratament, cauzat de infiltraţie tumorală, cu distrugerea insulelor Langerhans de către pancreatita asociată cancerului sau/şi de hipercorticismul paraneoplazic.

În perioada de invazie a organelor vecine (stomac, duoden, colon) adenocarcinomul îşi completează tabloul clinic cu simptome digestive exprimînd compresiunea viscerelor invadate. Rareori putem înregistra şi sindroame paraneoplazice cu noduli subcutanaţi şi semne de poliartrită.

Localizarea topografică a tumorii îşi lasă amprenta asupra manifestărilor clinice. Formele cu localizare cefalică se exprimă cu precădere prin icter, cele corporeale prin dureri paroxistice, iar cele ale cozii prin durere în hipocondrul stîng şi semne de hipertensiune portală.

La examenul obiectiv ne impresionează starea de emaciere, cu coloraţia icterică a tegumentelor şi semnele de grataj din cauza pruritului. Abdomenul este excavat, uneori cu distensie epigastrică şi a hipocondrului drept. Ficatul este mărit prin colestază, depăşind cu mult rebordul costal. Vezicula biliară poate fi destinsă şi palpabilă (semnul Courvoisier-Terrier). Acest semn poate lipsi cînd cisticul este obstruat de un calcul sau în cazul sclerozei peretelui colecistic care devine inextensibil.

În fazele avansate se poate decela tumoarea în epigastru ca o formaţiune cilindrică, transversală, dură şi fixă.

Ascita, cu lichid sanguinolent şi celule canceroase, are o semnificaţie peiorativă constituind semnul invadării peritoneului. Este mai frecvent observată în neoplasmele corpului şi cozii pancreatice. Examenul citologic al lichidului peritoneal confirmă diagnosticul de cancer pancreatic.

Adenopatiile sînt rar prezente; uneori putem palpa ganglionii metastazaţi supraclavicular stîng.

În concluzie, citîndu-l pe Bockus, putem afirma că diagnosticul de cancer pancreatic trebuie să fie sugerat de:

— dureri inexplicabile în etajul abdominal superior la o vîrstă mai înaintată şi îndeosebi la un diabetic;

— dureri nesistematizate în epigastru, ce se calmează la aplecarea trunchiului sau în picioare şi se asociază de scădere în greutate;

— icter neremitent, acompaniat de disconfort abdominal şi hepatomegalie, sau emaciere progresivă fără o cauză endocrină sau digestivă decelabilă;

— dureri epigastrice cu iradiere dorsală la persoane cu tromboflebite migratorii sau flebotromboză.

16.4.3 DIAGNOSTIC

În ciuda eforturilor făcute şi a proliferării mijloacelor complementare de investigaţie, diagnosticul cancerului pancreatic se face rareori în timp util, fapt ilustrat şi de indicele scăzut de rezecabilitate al acestor tumori. Studii întreprinse în acest sens remarcă o durată medie de 12—19 săptămîni de la debut la prezentare şi 6—10 săptămîni pentru stabilirea diagnosticului.

Scintigrafia şi *ultrasonografia*. *Scintigrafia pancreatică* cu ^{75}Se-metionină se exprimă în caz de tumoare pancreatică prin imagini lacunare de diferite dimensiuni. Metoda cu dublu trasor ^{75}Se şi ^{99}Tc permite simultan scintigrafierea hepatică şi pancreatică. Datele prelucrate de un computer permit vizualizarea metastazelor hepatice şi a tumorii pancreatice chiar în zona de suprapunere dintre ficat şi pancreas. Metoda permite şi diferenţirea icterului din litiaza coledociană de cel din cancerul capului pancreatic sau din ampulomul vaterian. Performanţa scintigrafică este mai bună cînd tumorile depăşesc 2 cm diametru.

Ultrasonografia are o valoare incontestabilă în recunoaşterea tumorilor de peste 2 cm şi îndeosebi a celor caudale care pot scăpa celorlalte mijloace de investigaţie. Acurateţea diagnosticului ecografic se ridică în cancerul pancreatic pînă la 80—90%. În plus este o metodă facilă, netraumatizantă, neiradiantă, rapidă. Se poate repeta la nevoie. Obezitatea şi excesul de gaze în intestin constituie impedimente.

Examinări endoscopice:

- Laparoscopia evidenţiază hepatomegalii şi eventual colecistul dilatat şi sub tensiune. Tot prin laparoscop putem decela metastaze hepatice sau peritoneale şi dilataţia venoasă care este expresia hipertensiunii portale segmentare.
- Colangiopancreatografia endoscopică retrogradă permite evidenţierea stenozelor canaliculare, expresie de necontestat a naturii organice a leziunii precum şi localizarea obstacolului oriunde pe ductele pancreatice. De asemenea dă posibilitatea depistării tumorilor coledociene şi a diferenţierii între icterul obstructiv şi neobstructiv. Biopsia sau citologia abrazivă se fac prin endoscop în timpul examinării sau prin puncţie transgastroduodenală, ce îi măreşte eficienţa pînă la 90%.

Explorări radiologice:

- Radiografia pe gol poate evidenţia calcifieri pancreatice, semn întîlnit însă şi în pancreatitele cronice.
- Examenul baritat şi duodenografia hipotonă arată o lărgire a cadrului duodenal, deformări ale stomacului şi duodenului, modificări de motilitate gastro-duodenală şi îngroşarea mucoasei. Deşi revelatorii, aceste modificări caracterizează o fază avansată a bolii.
- Angiografia selectivă, deşi practicată cu entuziasm o perioadă de timp, nu şi-a justificat creditul acordat, fiind depăşită în performanţă de alte mijloace, mai ales în decelarea tumorilor mici. Ea permite totuşi aprecierea extinderii tumorale şi se poate asocia la alte mijloace de investigaţie. Îmbunătăţiri ale tehnicii, în ultimul timp, au înlăturat parte din neajunsuri, permiţînd nu numai vizualizarea vaselor peripancreatice şi a vaselor mari, ci şi a vaselor mici intrapancreatice.
- Splenoportografia şi cavografia inferioară pot oferi date asupra dimensiunilor tumorii, îndeosebi a celor localizate la nivelul capului şi cozii pancreasului.
- Pancreatografia venoasă nu a reuşit, după numeroase încercări, să intre în practica curentă a explorărilor angiografice.
- Colangiografia percutană transhepatică este deosebit de valoroasă oferind nu numai date diagnostice, ci şi în vederea stabilirii tacticii operatorii. Metoda permite diferenţierea unui icter hepatocelular de unul de etiologie

mecanică precum și localizarea tumorii. Deoarece poate fi urmată de biliragii și hemoragii este bine să se practice înaintea intervenției chirurgicale.

Tomografia axială computerizată are o mare sensibilitate și specificitate în detectarea chiar a tumorilor mici pancreatice. Ea permite aprecierea morfologiei, topografiei și omogenității pancreasului precum și regularitatea contururilor. Rezultatele sînt greu de interpretat la bolnavii emaciați prin dispariția grăsimii retroperitoneale. Tomografia se poate face concomitent cu retropneumoperitoneul.

Biopsia pancreatică comportă un risc semnificativ fiind urmată uneori de sîngerări, fistule sau infecții. Aceste inconveniente au dus la folosirea unor ace de puncție intraoperatorie cum este cel clasic al lui Vim-Silverman sau a altor modele asemănătoare. În ultima vreme aceste puncții se fac prin utilizarea căii percutane uzîndu-se de ace fine, prin intermediul cărora se practică biopsie aspirativă. Ea poate fi de folos chiar și în tumorile mici, deoarece este ghidată ultrasonic. Este de valoare incontestabilă deoarece aspiratul permite un diagnostic histologic.

Diagnosticul biologic. Unele modificări biologice sînt nespecficice, ele putînd fi comune și altor neoplazii cum ar fi: VSH accelerat, hipoproteinemie, scăderea albuminelor serice, anemie hipo- sau hipercromă, rareori o hipercalcemie ce se încadrează în sindromul paraneoplazic. Semnele de colestază extrahepatică au oarecare specificitate dar nu identifică etiologia acestuia. Sindromul biologic al icterului mecanic se exprimă printr-o bilirubinemie directă crescută, cu retenție de BSP peste 50% la 45 de minute, prezența pigmenților biliari și a sărurilor biliare în urină. În contrast cu scăderea albuminelor și a gammaglobulinelor se înregistrează o creștere a lipidelor, colesterolului, fosfatazei alcaline și alfa-2-globulinelor. Colestaza atrage după sine tulburări de coagulare cu scăderea protrombinei ce poate fi corectată prin administrare de vitamină K. Glicemia este de regulă crescută.

Enzimele pancreatice în sînge și în urină nu au valoare practică deosebită. Lipaza este mai importantă decît amilaza. Testele se pot sensibiliza cu pancreozimină, morfină și prostigmină, arătînd o scădere a titrului lipazei în asemenea condiții. Leucinaminopeptidaza și argininexopeptidaza sînt crescute în sînge și în urină.

Tubajul duodenal. Lipsa bilei în duoden este un semn pozitiv. Sucul pancreatic recoltat după stimulare cu secretină are un debit scăzut. În sedimentul sucului duodenal putem pune uneori în evidență celule canceroase.

Examenul coprologic arată insuficiența pancreasului exocrin (steatoree, creatoree, cu o scădere marcată a stercobilinogenului).

În ultima vreme se acordă o atenție deosebită detectării marker-ilor imunologici ai neoplaziei pancreatice:

a) *Antigenul carcinoembrionar* (ACE) nu este un marker specific pentru cancerul pancreatic, el putînd fi prezent și în alte localizări neoplazice și chiar în boli necanceroase (pancreatită cronică). Sînt totuși autori care îi acordă semnificație în coroborare cu alte examinări. Mai fiabil pare să fie izomerul său ACE—S.

b) *Alfafetoproteina*, utilizată și ea în diagnostic, are o valoare mai mică în raport cu ceilalți markeri.

c) *Antigenul pancreatic oncofetal* (POA) este pozitiv în 95% din cancerele de pancreas chiar cînd tumoarea este foarte mică (3—5 g) şi rezecabilă. Se consideră în prezent ca un test cu sensibilitate şi specificitate foarte mare care permite diagnosticul cancerului de pancreas în stadiul rezecabil şi de cea mai mare utilitate în *screening*-ul aplicat grupelor de persoane cu factori de risc.

16.4.4 TRATAMENT

Cancerul pancreatic beneficiază de tratament chirurgical, radioterapie şi chimioterapie.

A. **Tratamentul chirurgical** rămîne tratamentul de bază al cancerului pancreatic. El poate fi radical sau paliativ.

Avînd în vedere că tratamentul chirurgical se adresează adesea unor bolnavi cu stare generală precară, cu dezechilibre biologice şi care vor fi supuşi unor intervenţii potenţial complexe, este necesară o riguroasă terapie pregătitoare care să vizeze atît ameliorarea stării clinice a bolnavilor, cît şi normalizarea constantelor biologice.

Dintre mijloacele care ne stau la dispoziţie vom menţiona, dată fiind eficienţa sa, hipernutriţia parenterală. Ea are indicaţii atît în pregătirea bolnavului pentru intervenţie cît şi după aceasta, cînd asigură deopotrivă necesităţile nutriţionale şi punerea în repaus digestiv a pancreasului (îndeosebi secretor) care permite vindecarea în bune condiţii a suturilor, prevenind astfel una din complicaţiile redutabile care este fistula pancreatică.

Rezecabilitatea tumorilor este posibilă în 15—20% a cazurilor. Operabilitatea şi rezecabilitatea vor fi judecate după:

— absenţa metastazelor, în special a celor hepatice; metastaza unică va fi îndepărtată şi ea nu constituie indicaţie intraoperatorie de abstenţie;

— mobilitatea tumorii *pe planul profund* sau faţă de organele vecine;

— lipsa de invazie a pediculului mezenteric superior şi a venei porte, care se poate aprecia şi prin explorări preoperatorii.

Diagnosticul intraoperator al cancerului pancreatic este adesea grevat de dificultăţi. El poate expune la o serie de erori care pot duce fie la abstenţie în faţa unei leziuni rezecabile, fie la o exereză inutilă. Ambele trebuie evitate printr-o judicioasă apreciere a situaţiei locale, completînd bilanţul intraoperator cu examinări complementare.

Colangiografia intraoperatorie evidenţiază un coledoc destins, obstruat la marginea superioară a pancreasului sub abuşarea cisticului. Localizarea obstacolului, caracterul infranşisabil şi aspectul conic sau transversal pledează pentru etiologia canceroasă.

Pancreatografia prin puncţia wirsung-ului dilatat arată o ectazie globală a ductului. Portografia poate furniza date preţioase, substanţa opacă fiind introdusă prin una din ramurile venei mezenterice (ileoportografie).

Biopsia tumorală nu este totdeauna probantă, fiind chiar susceptibilă de erori. Cauzele de eşec sînt fie prelevarea de materiale din zona inflamatorie peritumorală, fie datorită pancreatitei cronice de acompaniament, care face dificilă diferenţierea de cancerul pancreatic. Biopsia poate fi urmată de fistule pancreatice sau abcese, de aceea s-au imaginat ace speciale atraumatice. S-a mai sugerat puncţia bioptică transduodenală sau chiuretajul ductului comun pancreatic.

Operații radicale:

În tumorile capului pancreatic se practică *duodenopancreatectomia cefalică* (fig. 16.32) ce comportă o hemisecție gastrică, secționarea coledocului, ablația cadrului duodenal împreună cu capul pancreasului pînă la nivelul istmului. Restaurarea căii digestive și a fluxului biliopancreatic se face în diferite variante. Montajul trebuie să prevină angiocolita și ulcerul peptic, pentru care unii asociază și vagotomia tronculară. Reimplantarea pe ansa jejunală se face în majoritatea cazurilor de sus în jos în următoarea succesiune: anastomoză biliară, pancreatico-jejunală și gastro-jejunală. Anastomoza pancreatică se poate face cu toată tranșa de secțiune sau printr-o wirsungo-jejuno-anastomoză (unii suprimă anastomoza pancreatică, suturînd tranșa de secțiune).

În ce privește colecistostomia, părerile nu sînt unanime. Partizanii ei îi recunosc meritul de a avea posibilitatea de control colangiografic postoperator și de a menaja sutura coledocojejunală. Un coledoc care nu se pretează la anastomoză poate impune o colecisto-jejunostomie pentru derivația bilei. De asemenea o gastrostomie *à minima* poate asigura depleția gastrică. Variantele tehnice sînt extrem de multe, ceea ce denotă că fiecare dintre ele își are dificultățile și imperfecțiunile sale.

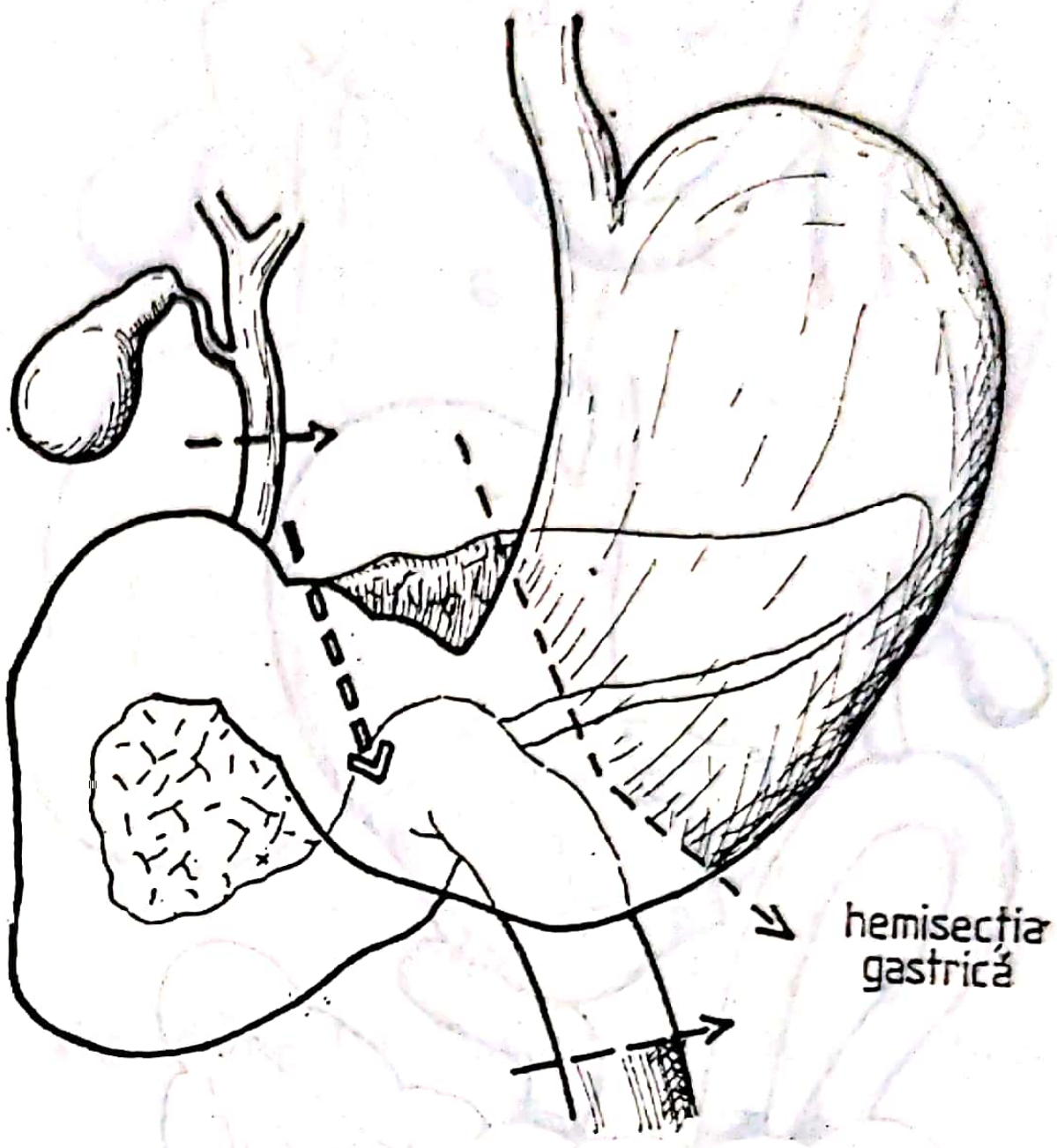

Fig. 16.32 — Duodenopancreatectomie cefalică; secționarea pancreasului la nivelul istmului.

Duodenopancreatectomia cefalică poate fi executată în unu sau doi timpi, marea majoritate a chirurgilor opiniind pentru prima variantă, a doua avînd indicație în cazurile cu risc major (fig. 16.33).

Duodenopancreatectomia totală (fig. 16.34) este legitimă atunci cînd tumoarea depășește spre stînga istmul pancreatic sau cînd există un cancer pancreatic plurifocal. Alții o practică de principiu, pentru a evita instalarea unei fistule pancreatice postoperatorii; tratamentul de substituție este însă uneori dificil de condus.

Operații paliative:

Drenajul biliar transparietohepatic prin cateter este un gest chirurgical anodin care aduce avantaje incontestabile bolnavilor cu cancer de pancreas în colestază avansată. Drenajul percutan poate avea un rol paliativ în tumorile nerezecabile sau poate constitui primul timp în cazul unei operații de exereză. Acest drenaj marchează după aplicarea sa o redresare evidentă și rapidă a acestor bolnavi. În cazul în care este practicat ca timp pregătitor al unei intervenții ulterioare el micșorează riscul operator, în special prin pre-

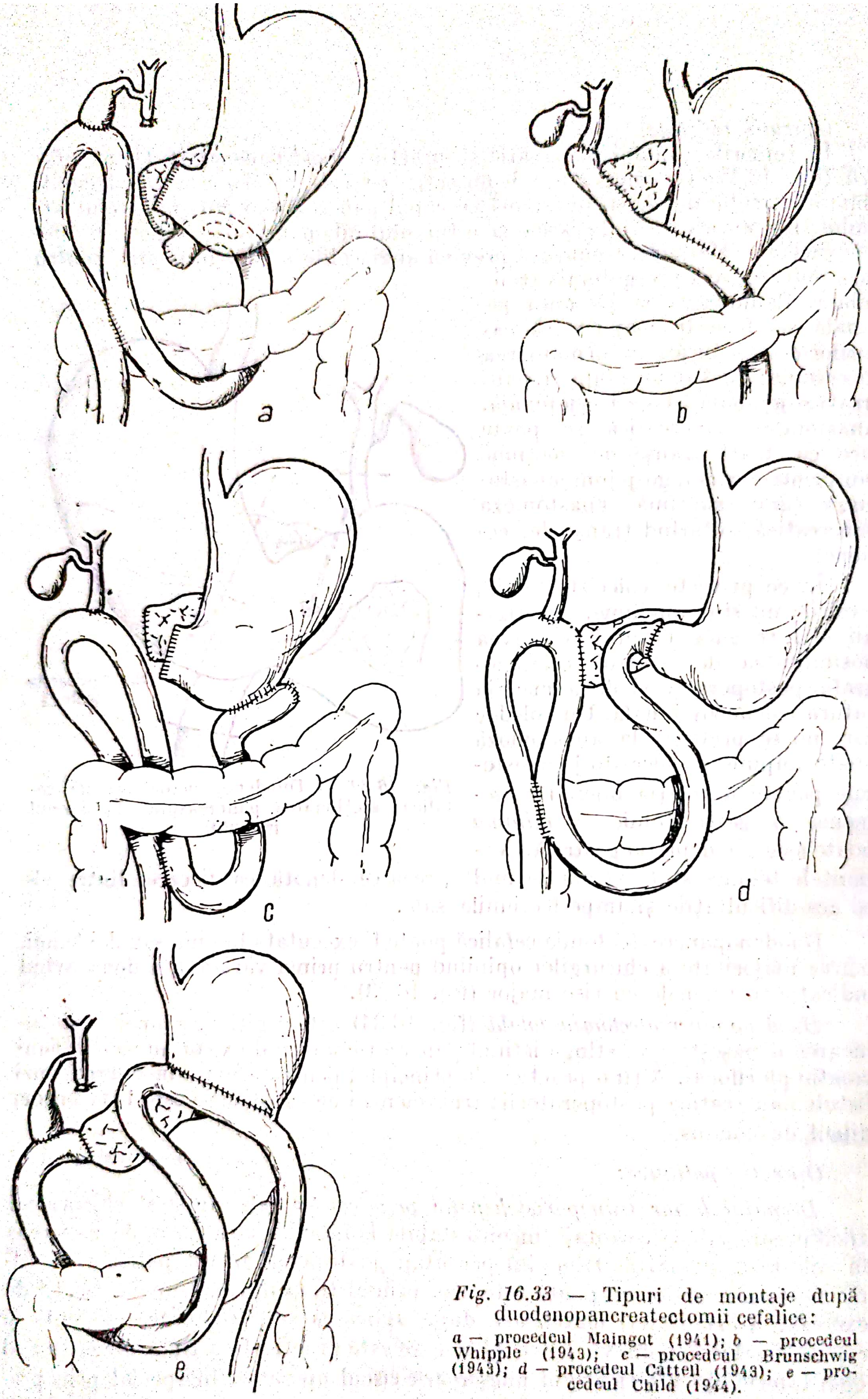

Fig. 16.33 — Tipuri de montaje după duodenopancreatectomii cefalice:

a — procedeul Maingot (1941); *b* — procedeul Whipple (1943); *c* — procedeul Brunschwig (1943); *d* — procedeul Cattell (1943); *e* — procedeul Child (1944).

venirea insuficienței hepato-renale. În medie, după două săptămîni de drenaj bolnavul este apt pentru actul operator major. Din punctul de vedere tehnic, drenajul este precedat de o colangiografie percutanǎ transhepatică, executată cu un ac fin, care dă posibilitea evidențierii și localizării ductelor biliare dilatate. Drenajul biliar se realizează pe cale anterioară sau laterală cu ajutorul unui ac cu cateter. După ce se intră în ductul biliar, acul se extrage, iar ghidarea cateterului se face cu ajutorul unui mandren metalic. Deşi se caracterizează prin inocuitate, rareori pot surveni incidente (biliragii, hemoragii intraperitoneale sau hemobilie).

Derivațiile biliare (fig. 16.35). Există o variată gamă de derivații bilio-digestive, fiecare dintre ele avînd avantaje și dezavantaje. Aceste scurtcircuitări se pot face cu coledocul, cu hepaticul sau cu colecistul. Există unele indicații precise legate de faptul dacă derivația are un caracter definitiv sau ca prim timp al unei operații radicale. În prima situație mulți preferă colecisto-jejunostomia pe ansă jejunală defuncționalizată à la Roux sau coledoco-duodenoanastomoza.

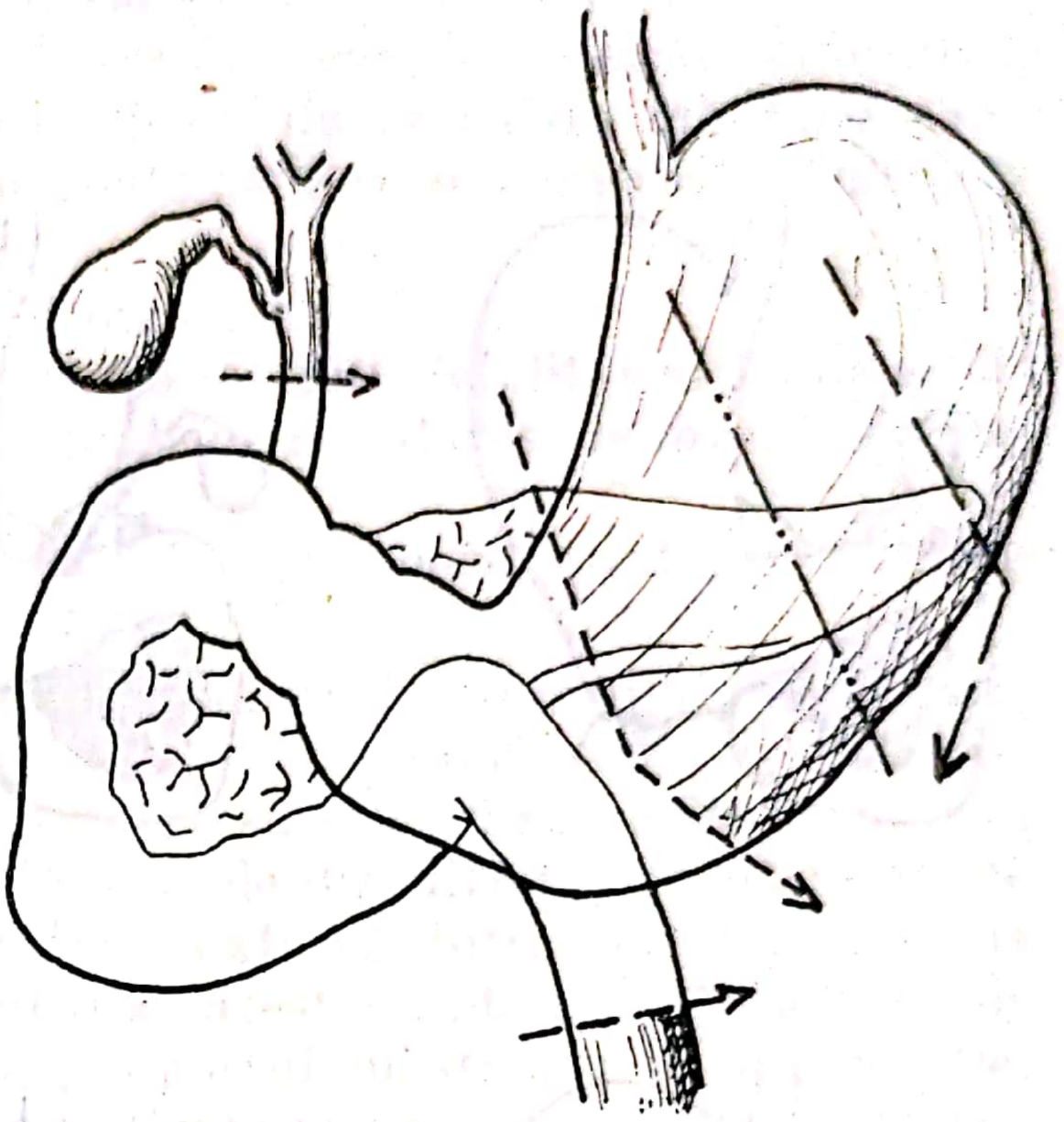

Fig. 16.34 — Duodenopancreatectomia totală.

Colecistogastrostomia, care s-a bucurat de multă trecere în trecut, avîndu-și preopinenți și în prezent, este pasibilă de unele obiecții cum ar fi: dehiscență de sutură datorită contracțiilor puternice ale stomacului, torsionarea pilorului, revărsarea conținutului gastric în colecist.

Tot cu caracter definitiv, în funcție de situație, restabilirea fluxului biliar se mai poate face prin: coledoco-jejunostomie, coledoco-gastrostomie, hepatico-duodenostomie, hepatico-jejunostomie și colecisto-duodenostomie.

În cazul operațiilor radicale în doi timpi se vor evita drenajele biliare prin colecisto-jejunostomie sau coledoco-jejunostomie, care creează dificultăți tehnice timpului doi operator și se va folosi numai colecistostomia sau coledocostomia prin tub Kehr.

Rezultatele operațiilor paliative sînt descurajante, deoarece ele sînt grevate de o mortalitate operatorie de 5—10% și o supraviețuire scurtă, ce nu depășește de regulă 9 luni.

Derivația digestivă. Gastro-enterostomia este obligatorie în stenozele duodenale neoplazice. Derivația profilactică este discutabilă fiindcă evoluția rapidă a procesului canceros rareori este urmată de invadarea postoperatorie a duodenului.

Alcoolizarea sau *secționarea splanchnicilor* cu scop antalgic poate constitui un gest paliativ îndeosebi în formele cu invazie posterioară.

Wirsungo-jejuno-anastomoza latero-laterală remediază tulburările digestive și manifestările dureroase ce sînt consecința ocluziei ductale. Dilatația wirsung-ului facilitează descoperirea lui și realizarea anastomozei cu jejunul.

Complicații postoperatorii. Intervențiile operatorii pe pancreasul tumoral sînt grevate de un mare procentaj de morbiditate și mortalitate. Cele mai frecvente complicații sînt:

— Fistula pancreatică; cînd debitul este mic nu pune probleme deosebite, fistula vindecîndu-se prin aspirație locală cu ajutorul unui cateter și irigații cu soluție Trémolières. Alteori, fistula este profuză, incoercibilă și cașectizantă. Pe lîngă tratamentul local, trebuie să avem în vedere compensarea pierderilor hidroelectrolitice. Situația gravă poate obliga la efectuarea unei fistulo-anastomoze sau la pancreatectomie distală. Fistulografia oferă date prețioase asupra traiectului, calibrului și localizării (vezi 16.5).

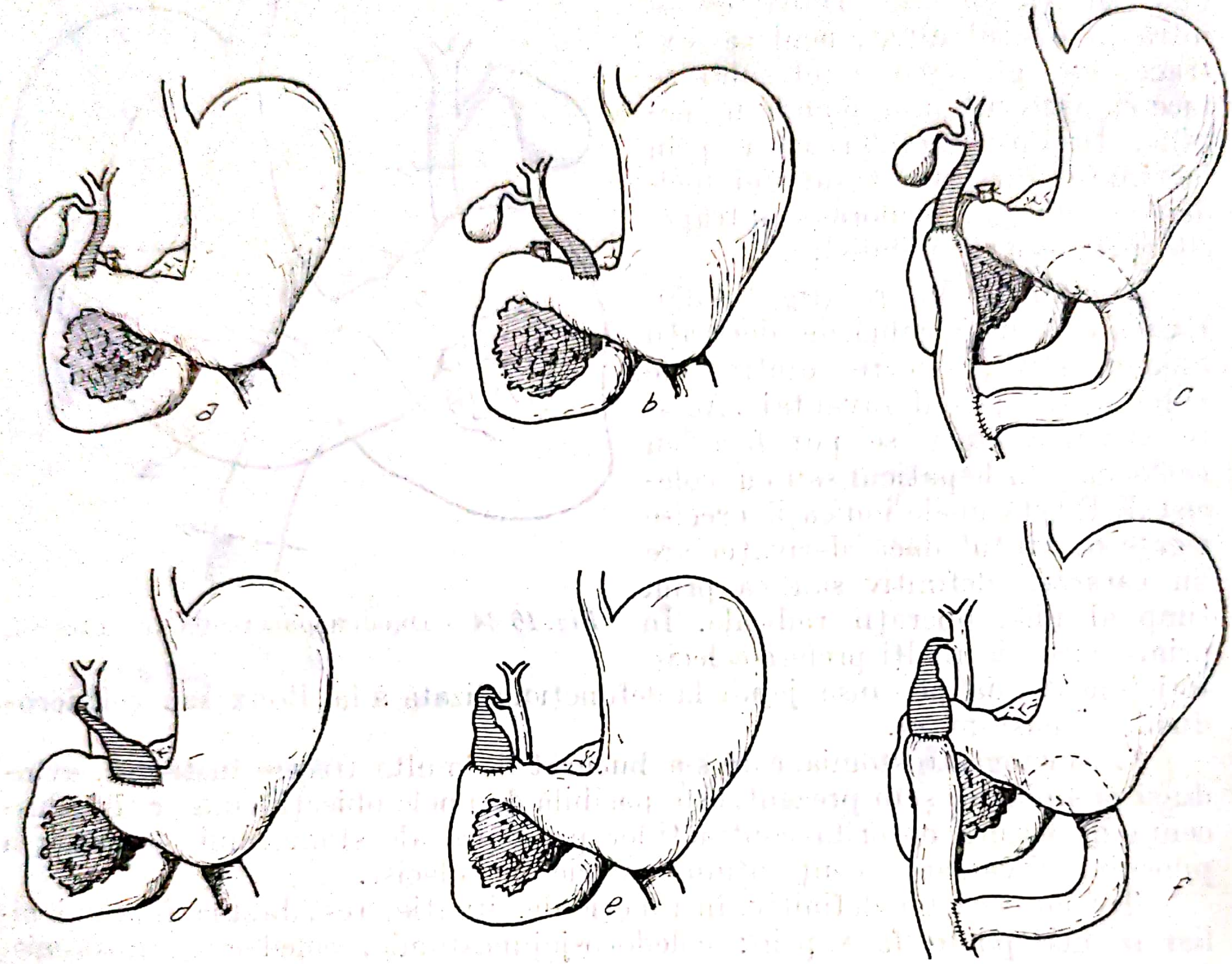

Fig. 16.35 — Tipuri de anastomoză biliodigestivă:
a — coledoco-duodenală; *b* — coledoco-gastrică; *c* — coledoco-jejunală; *d* — colecisto-gastrică; *e* — colecisto-duodenală; *f* — colecisto-jejunală.

— Hemoragia; activarea tripsinogenului, tulburările de coagulare și dehiscențele de sutură sînt la originea acestor hemoragii; în funcție de vasul lezat, ele pot fi mortale. Hemoragiile pot fi intraperitoneale, extraperitoneale sau gastroduodenale (hematemeză, melenă); unele hemoragii survin concomitent cu fistula pancreatică.

— Fistulele biliare se pot asocia fistulelor pancreatice. Cînd fistula biliară este unică se vindecă spontan; cînd dehiscența este mare sau generată de necroza bontului coledocian, poate fi urmată de o peritonită biliară foarte gravă.

— Fistulele digestive survin ca urmare a dehiscenței de sutură și pot fi cauza unei peritonite; ele se pot asocia cu fistulele biliare sau pancreatice (mixte).

— Pancreatita acută necrotico-hemoragică a fost semnalată pe bontul corporeo-caudal; antienzimele nu s-au dovedit a avea o acțiune preventivă.

— Piletromboza survine îndeosebi în disecțiile vasculare laborioase sau după lezarea venei porte; este gravă și poate să dea o hemoragie digestivă superioară mortală.

— Necrozele hepatice sînt rarisim semnalate.

— Eviscerația; apariția sa este legată de terenul debilitat al bolnavului; corectarea constantelor biologice poate preveni instalarea dehiscențelor parietale.

— Complicațiile generale grupează pe cele pulmonare, cardiace, insuficiența hepatică, sindromul hepato-renal etc.

B. **Radioterapia.** Pînă nu demult, tratamentul cancerului pancreatic era considerat exclusiv chirurgical, avînd reputația unui cancer radiorezistent. În mod evident cazurile depășite pentru resursele chirurgicale nu puteau beneficia de o altă soluție terapeutică. Progresele din ultima decadă realizate de radioterapie (variate tehnici de iradiere externă între care radioterapia țintită cu doze înalte) au dus la schimbarea acestei optici. Între achizițiile recente ale oncoiradierii trebuie amintit și aportul substanțial al tomografiei computerizate care permite monitorizarea *planning*-ului de tratament radioterapic, precizînd poziția tridimensională și structura tumorii, starea structurilor anatomice vecine, precum și evoluția situației sub tratament, fiecare din acestea determinînd adaptarea corespunzătoare a dozelor de terapie.

Există multiple tehnici de iradiere:

— iradierea țintită cu doze înalte în care trebuie să avem grijă în delimitarea țesutului tumoral de organele normale vecine; în cazul în care bolnavul a fost supus unei laparotomii, se va marca intraoperator marginea tumorii cu clipsuri radioopace care vor facilita mult centrarea iradierii în decursul tratamentului;

— radioterapia intraoperatorie prin implantare de ^{125}I prezintă unele avantaje în raport cu iradierea externă întrucît permite protejarea intestinelor și în mai mică măsură a duodenului; administrarea se face printr-o doză unică de 1 000—3 000 rad, eficiența ei crescînd cînd se asociază și o metodă de drenaj biliar; apariția radioprotectorilor și a radiosensibilizatorilor a adus perfecționări metodei;

— asocierea dintre implantarea intraoperatorie de ^{125}I sau aur radioactiv cu iradierea externă a contribuit la prelungirea supraviețuirii și ameliorarea simptomelor, îndeosebi a durerii și icterului în tumorile nerezecabile;

— terapia cu neutroni rapizi cîștigă în ultima vreme din ce în ce mai mulți adepți, deși deocamdată referințele autorilor nu depășesc rezultatele actuale ale terapiilor convenționale;

— radioterapia cu „mezoni pi negativi“ oferă deocamdată avantaje teoretice superioare constatărilor practice;

— radioterapia cu ioni de heliu, neon, argon este în curs de experimentare.

C. **Chimioterapia** are indicație în cazurile avansate ce nu pot beneficia de un tratament radical. S-au preconizat scheme terapeutice utilizînd un singur chimioterapic sau asocieri de chimioterapice. Dintre citostaticele folosite singular se citează 5—FU, trietilentiofosfamida (TEPA), mitomicina C, la care însă nu s-a înregistrat un răspuns favorabil mai mult de trei luni. Combinațiile de chimioterapice cum ar fi: 5—FU cu BCNU nu par să aducă benefic i suplimentare. Se pare că asocierea chimioterapiei cu radioterapia ar mări rata de supraviețuire în raport cu utilizarea separată. Postoperator, chimioterapia a fost asociată uneori tratamentului radioterapic însă cu rezultate neconcludente.

Tratamentul simptomatic. ACTH-ul și cortizonicele au acțiune simptomatică. Dacă drenajul nu a fost posibil, pruritul se combate cu metiltestosteron, tiosulfat de sodiu, antihistaminice, prednison, calciu intravenos. Anemia și starea de nutriție se ameliorează prin transfuzii de singe, plasmă, albumină umană, soluții de aminoacizi.

Rezultate: mortalitatea operatorie în operațiile radicale este apreciată la 15—25%, iar supraviețuirea peste 5 ani între 5—15%.

BIBLIOGRAFIE SELECTIVĂ

ANDREOIU C., ANDREOIU C.C., BELLU R. — Gastroduodeno-pancreatectomie cefalică în cancerul răspîntiei duodeno-bilio-pancreatice, *Chirurgia*, 1979, *28*, 5, 325—343.

BOOKSTENI J.J., REUTER S.L., MARTEL W. — Angiographyc Evaluation of Pancreatic Carcinoma, *Radiology*, 1969, *93*, 757—764.

BROOKS J.R., CULEBRAS J.M. — Cancer of the Pancreas: Palliative Operation, Whipple Procedure or Total Pancreatectomy, *Am. J. Surg.*, 1970, *131*, 516—520.

CHAMPAULT G., CLARET Y., CHAPOS Y. — Efficacité des derivations biliaires dans les cancers icterigénes de la tête du pancreas, *J. Chir.*, 1978, 4, 213—219.

COHEN J.R. *și colab.* — Pancreaticoduodenectomy: A 40-Year Experience, *Ann. Surg.*, 1982, 5, 608—617.

COLLINS J.J. Jr., CRAIGHEAD J.E., BROOKS J.R. — Rational for Total Pancreatectomy for Carcinoma of Pancreatic Head, *N. Engl. J. Med.*, 1966, *274*, 599—602.

DANICICO I., BUTNARU M. — Problemele diagnosticului precoce în cancerele pancreatice, *Chirurgia*, 1963, *12*, 6, 827—832.

DEKKER A., LLOYD J.C. — Fine Needle Aspiration Biopsy in Ampullary and Pancreatic Carcinoma, *Arch. Surg.*, 1979, *114*, 5, 592—596.

FEDUSKA N.J., DENT T.L., LINDENAUER S.M. — Results of Palliative Operations for Carcinoma of the Pancreas, *Arch. Surg.*, 1971, *103*, 330—334.

FORSGREN L., ORELL S. — Aspiration Cytology in Carcinoma of the Pancreas, *Surg.*, 1973, *73*, 38—42.

HERTER F.P. *și colab.* — Surgical Experience with Pancreatic and Periampullary Cancer, *Ann. Surg.*, 1982, 3, 274—281.

HIDEO OZAKI, KEIICHI HOJO, KIYOSHI MIWA — A Safe Method of Intrahepatic Biliary Drainage in Obstructive Jaundice, *Am. J. Surg.*, 1977, *133*, 3, 379—382.

IONESCU G., BELTEAG T., LAZĂR A., ANDERCOU A. — Colangiografia percutanată transhepatică, *Chirurgia*, 1973, *22*, 6, 565—570.

IONESCU M. *și colab.* — Sarcom al capului pancreasului, *Chirurgia*, 1969, *18*, 12, 1103—1207.

JUKIO MATSUI *și colab.* — Ductal Carcinoma of Pancreas. Rationales for Total Pancreatectomy, *Arch. Surg.*, 1979, *114*, 6, 722—726.

JUVARA I., VEREANU D. — Cancerul capului pancreasului și calea biliară principală *Chirurgia*, 1978, *27*, 6, 401—409.

LEGER L. *și colab.* — Cancer secondaire du pancréas a forme kystique, *J. Chir.*, 1974, 3, 195—203.

MACKIE C.R., BOURE J., COOPER M.J. — Prospective Evaluation of Gray Scale Ultrasonography in the Diagnosis of Pancreatic Cancer, *Am. J. Surg.*, 1978, *136*, 575—581.

MOOSSA R.A. — Reoperation for Pancreatic Cancer, *Arch. Surg.*, 1979, *114*, 502—504.

PLIAM M.B., ReMINE W.H. — Further Evaluation of Total Pancreatectomy, *Arch. Surg.*, 1975, *110*, 506—512.

REUBEN A., COTTON P.B. — Endoscopic Retrograde Cholangiopancreatography in Carcinoma of the Pancreas, *Surg. Gynec. Obst.*, 1979, *148*, 2, 179—184.

RICHARDS A.B., SOSIN H. — Cancer of the Pancreas. The Values of Radical and Palliative Surgery, *Ann. Surg.*, 1973, *177*, 325—331.

SMITH P.E., KREMENTZ E.T., REED R.J. — An Analysis of 600 Patients with Carcinoma of the Pancreas, *Surg. Gynec. Obstet.*, 1967, *124*, 6, 1288—1290.

16.5 FISTULELE PANCREATICE

I. VEREANU — I. JUVARA

- Etiopatogenia — 1053
- Tabloul clinic — 1054
- Evoluţie-complicaţii — 1055
- Tratamentul — 1055

Bibliografie selectivă — 1058

Cu excepţia unor cazuri foarte rare de fistule pancreatice *interne* în care traiectul fistulos se poate deschide într-un organ cavitar (stomac, intestin), de cele mai multe ori fistulele pancreatice sînt *externe*, ele traducînd comunicarea cu exteriorul a sistemului canalar pancreatic. Fistulele pancreatice externe urmează întotdeauna unor intervenţii asupra pancreasului sau lojei pancreatice. Deoarece constituirea traiectului fistulos necesită o perioadă de minimum 2 săptămîni, nu includem în această categorie scurgerile tranzitorii, de scurtă durată, ale sucului pancreatic ce survin postoperator, îndeosebi după chirurgia gastro-duodenală.

Fistulele pancreatice constituie astăzi, prin amploarea pe care a luat-o chirurgia pancreasului şi chirurgia majoră din etajul supramezocolic, o entitate bine conturată şi relativ frecvent întîlnită în practica clinică.

Prima menţiune referitoare la o fistulă pancreatică la om a fost făcută în 1877 de către Rommlaire. De atunci, au apărut o serie de studii şi cercetări ample, din care menţionăm cele publicate în ţara noastră de Juvara şi colab., Ţurai şi Ciurel, Dimitriu C. şi colab. etc.

(i) **Etiopatogenia.** L. Léger arată că pentru producerea unei fistule pancreatice este necesară intervenţia cîtorva factori: efracţia canalară parţială sau totală, persistenţa secreţiei în pancreasul din amonte, la care se adaugă în mod variabil existenţa unui obstacol, organic sau funcţional, persistent sau intermitent, în aval de leziunea canalară. Combinaţiile pe care le pot reuşi în asociera lor aceşti factori explică marea viabilitate a evoluţiei clinice a fistulelor pancreatice.

Cauzele care duc la instalarea unei fistule externe pot fi grupate în două categorii:

a) *Fistulele pancreatice posttraumatice. Traumatismele abdominale* care interesează pancreasul sînt cauza cea mai frecventă a fistulelor externe, acestea fiind alături de pseudochist o complicaţie deseori întîlnită. Astfel, din cele 101 fistule pancreatice analizate de Jordan, aproape jumătate au urmat unui traumatism. Fistulele apar mai frecvent în traumatismele cefalice, îndeosebi în cele nepenetrante, gravitatea lor crescînd atunci cînd se asociază şi alte leziuni viscerale. În producerea acestor fistule intervine cu mare probabilitate, pe lîngă acţiunea directă a agentului traumatic şi procesul de pancreatită acută posttraumatică. Fistula apare în general după drenajul extern sau după tentativa de sutură directă a plăgii pancreatice. Sutura nu previne fistula dar îi scade incidenţa.

Traumatismul chirurgical este de asemeni o cauză frecventă de producere a fistulelor pancreatice. Fiind expresia comunicării cu exteriorul a sistemului canalar pancreatic, fistulele apar de cele mai multe ori după intervenţii asupra pancreasului şi în mai mică măsură după chirurgia extrapancreatică, prin lezarea incidentală a glandei (vezi 16.1).

Frecvent, fistulele sînt urmarea intervenţiilor majore practicate asupra pancreasului: pancreatectomia subtotală, duodenopancreatectomia cefalică, splenopancreatectomia corporeo-caudală. În acest cadru trebuie menţionat faptul că fistulele care urmează după duodenopancreatectomia pentru neoplasm se caracterizează printr-un procent ridicat de complicaţii şi mortalitate, fapt explicat prin existenţa leziunii maligne, a terenului biologic precar ca şi a marelui număr de anastomoze, fistulele avînd în acest caz un caracter mixt. Alături de intervenţiile de mare amploare şi intervenţiile limitate, cum ar fi enucleerea unui adenom pancreatic, pot fi urmate de constituirea unei fistule. Situarea profundă a adenomului şi mai ales vecinătatea cu canalul Wirsung predispun cu uşurinţă la lezarea acestuia şi apariţia unei fistule greu de tratat. Biopsia pancreatică, gest în aparenţă minor, poate fi urmată de apariţia unei fistule externe.

În cadrul chirurgiei extrapancreatice, fistulele pancreatice apar mai frecvent după splenectomie sau chirurgia gastrică. Apariţia complicaţiilor pancreatice după splenectomie este favorizată de rapoartele anatomice directe pe care coada pancreasului le are cu hilul splinei, iar pe de altă parte de ligatura la distanţă de hil a vaselor splenice, impusă de sîngerarea difuză datorată perisplenitei. Secundar acestor factori se produce o pancreatită segmentară caudală care poate fi urmată de constituirea unei fistule pancreatice.

În cadrul chirurgiei gastrice, îndeosebi rezecţiile gastrice pentru ulcer duodenal sau gastric sînt generatoare de fistule pancreatice postoperatorii. Faptul este explicat de caracterul leziunii, ulcere mari, caloase, cu penetranţă în glandă, dar şi de actul operator în sine care, în dorinţa de a scoate leziunea, poate traumatiza glanda.

b) *Fistulele pancreatice secundare unor afecţiuni cu potenţial fistulizant.* Fistulele pancreatice din această categorie, deşi apar tot postoperator, nu sînt urmarea intervenţiei propriu-zise, ci a leziunii pancreatice.

Pancreatita acută este generatoare de fistule în special în formele ei grave (hemoragică, necrotică). Aceste fistule se caracterizează în general printr-un debit important (vezi 16.2).

Pseudochistul pancreatic constituia, atunci cînd era deseori drenat la exterior, cauza cea mai frecventă de fistulă pancreatică. Frecvenţa fistulelor a scăzut evident după drenajul intern al pseudochistelor (vezi 16.3).

(ii) **Tabloul clinic.** Instalarea fistulei se face în perioada postoperatorie la intervale variabile de timp, de obicei între 3—21 zile de la intervenţie. Mai rar, fistula poate fi constatată chiar intraoperator sau poate urma imediat operaţiei, fapt observat îndeosebi după tratamentul diferitelor complicaţii din perioada a doua a pancreatitei acute (sechestrectomie, drenajul extern al pseudochistelor). Fistula poate apare şi tardiv faţă de momentul intervenţiei chirurgicale, atunci cînd are ca etapă intermediară constituirea unui abces subfrenic.

Orificiul fistulos, situat la nivelul plăgii operatorii sau al contrainciziei de drenaj, se caracterizează prin iritarea superficială a tegumentelor perifistuloase. Digestia accentuată a peretelui abdominal indică de obicei existenţa unei fistule mixte (bilă, suc intestinal). După Bockus, supuraţia plăgii pare să aibă de asemeni o acţiune activatoare asupra enzimelor proteolitice. Un pH puternic alcalin (8,5 şi peste) ca şi prezenţa *amilazelor*, cu valori variabile de la un bolnav la altul, sau chiar de la o zi la alta, caracterizează *lichidul de drenaj* al fistulei pancreatice. Aspectul lichidului este de cele mai multe ori clar sau uşor opalescent, dar poate fi purulent, cu sau fără sfaceluri. Uneori se poate observa transformarea lichidului purulent în lichid de aspect clar.

Debitul fistulei este variabil, datele din literatură indicînd valori care pot ajunge pînă la 1 400 ml. Valori mai mari ar indica tulburări în mecanismele secretorii pancreatice. Fistula are de cele mai multe ori un debit secretor continuu cu variaţii mai mari sau mai mici, dar există şi cazuri cu secreţie intermitentă avînd ca substrat un drenaj ineficace al fistulei*.

Tulburări generale şi digestive. Evoluţia îndelungată a unei fistule cu debit mare (peste 1 000 ml) poate induce tulburări grave legate de pierderile hidrice şi ionice, de modificările posibile ale echilibrului acido-bazic. Bolnavul devine astenic, anorexic, deshidratat; pierderea sucului pancreatic, puternic alcalin, poate duce la instalarea unei acidoze severe. În cazurile în care pierderile sînt mai mici dar de foarte lungă durată, apar tulburări cronice de nutriţie cu scădere ponderală, anemie.

Tulburări digestive, caracterizate prin diaree, steatoree, sînt secundare fistulei cu debit mare sau celor care survin pe un fond de insuficienţă secretorie.

În seria noastră de 17 cazuri, deşi am avut şi fistule cu debit mare nu am observat tulburări generale sau digestive impresionante.

Fistulografia este un element important în stabilirea diagnosticului. Ea pune în evidenţă morfologia fistulei ca şi rapoartele pe care traiectul fistulos le are cu sistemul canalar pancreatic. Se poate efectua cu o sondă simplă sau mai bine cu balonaş introdus pe traiect. Imaginea obţinută este frecvent aceea a unei „băltiri" (fig. 16.36), de obicei anfractuoasă, care nu comunică cu canalele pancreatice. Alteori, substanţa opacă pătrunde în sistemul canalar al glandei. Rapoartele acesteia cu fistula pot fi diferite, injectîndu-se numai canalele din amonte (fig. 16.37) sau concomitent cele din amonte şi aval (fig. 16.38) cu sau fără trecerea substanţei în duoden. Precizarea caracterelor morfologice ale fistulei prin fistulografie constituie un factor de prognostic şi de indicaţie terapeutică de care trebuie ţinut seama.

(iii) **Evoluţie — complicaţii.** Majoritatea fistulelor pancreatice se închid spontan sau sub influenţa tratamentului medical. Altele, mai puţin frecvente, nu au tendinţă de vindecare, în evoluţia lor putînd apare o serie de complicaţii cum ar fi *supuraţia*, *hemoragia* prin eroziunea unor pediculi vasculari, *fistulele digestive* prin eroziunea unor viscere de vecinătate, *pseudochiste* pancreatice atunci cînd drenajul fistulei este incomplet.

(iv) **Tratamentul.** Dat fiind posibilitatea evoluţiei spontane favorabile, *tratamentul iniţial al fistulelor pancreatice este medical.*

Principiile şi metodele *tratamentului medical* pot fi sistematizate astfel:

a) *Protecţia tegumentelor* de acţiunea corozivă a sucului pancreatic se poate realiza prin:

---

* În acest sens pledează şi evoluţia în balanţă a unui pseudochist şi a fistulei pancreatice externe pe care am observat-o în urmările unui caz de pancreatită acută (n.a).

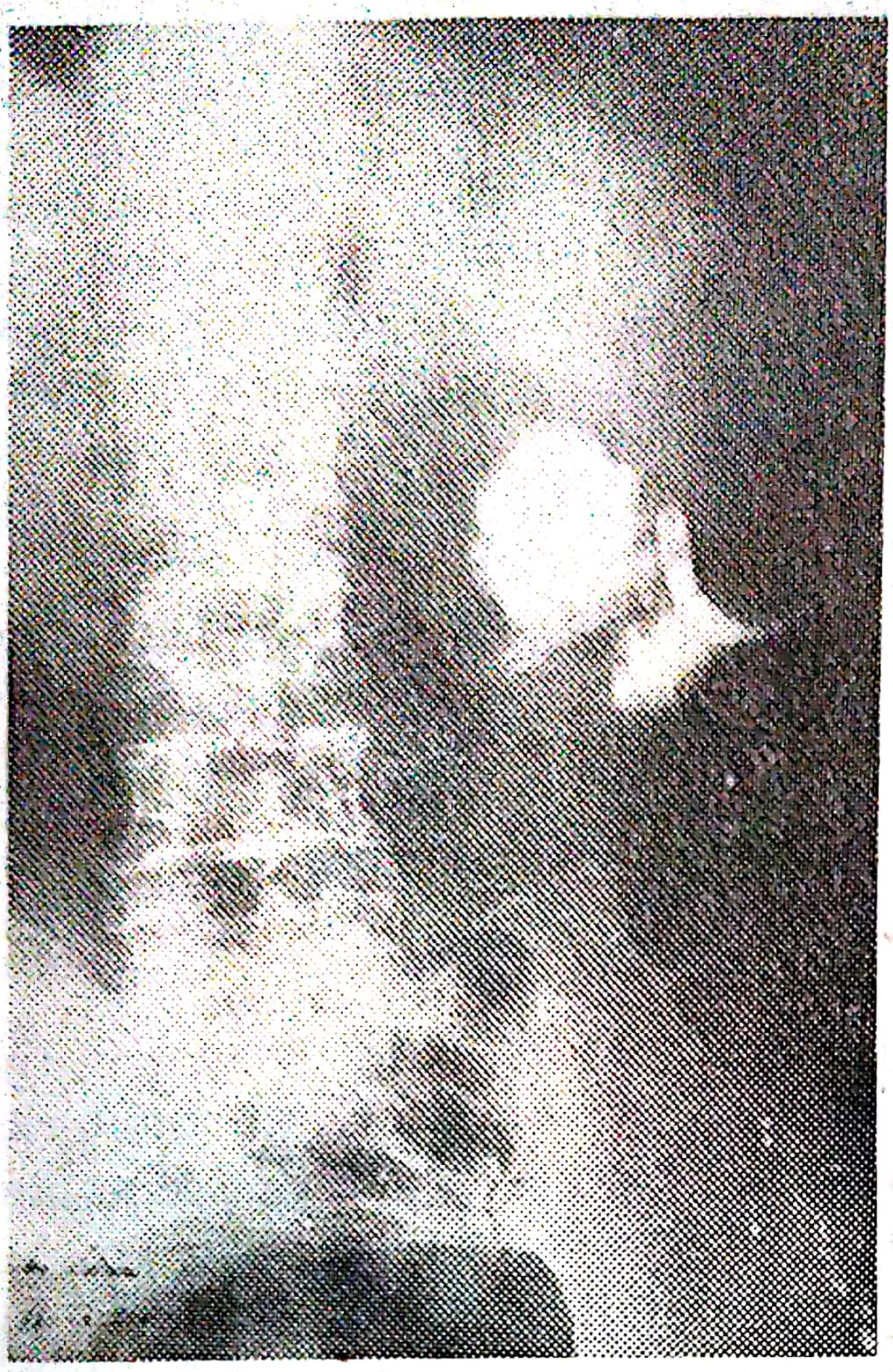

Fig. 16.36 — Fistulografie postoperatorie: cloacă anfractuoasă fără comunicare cu căile pancreatice.

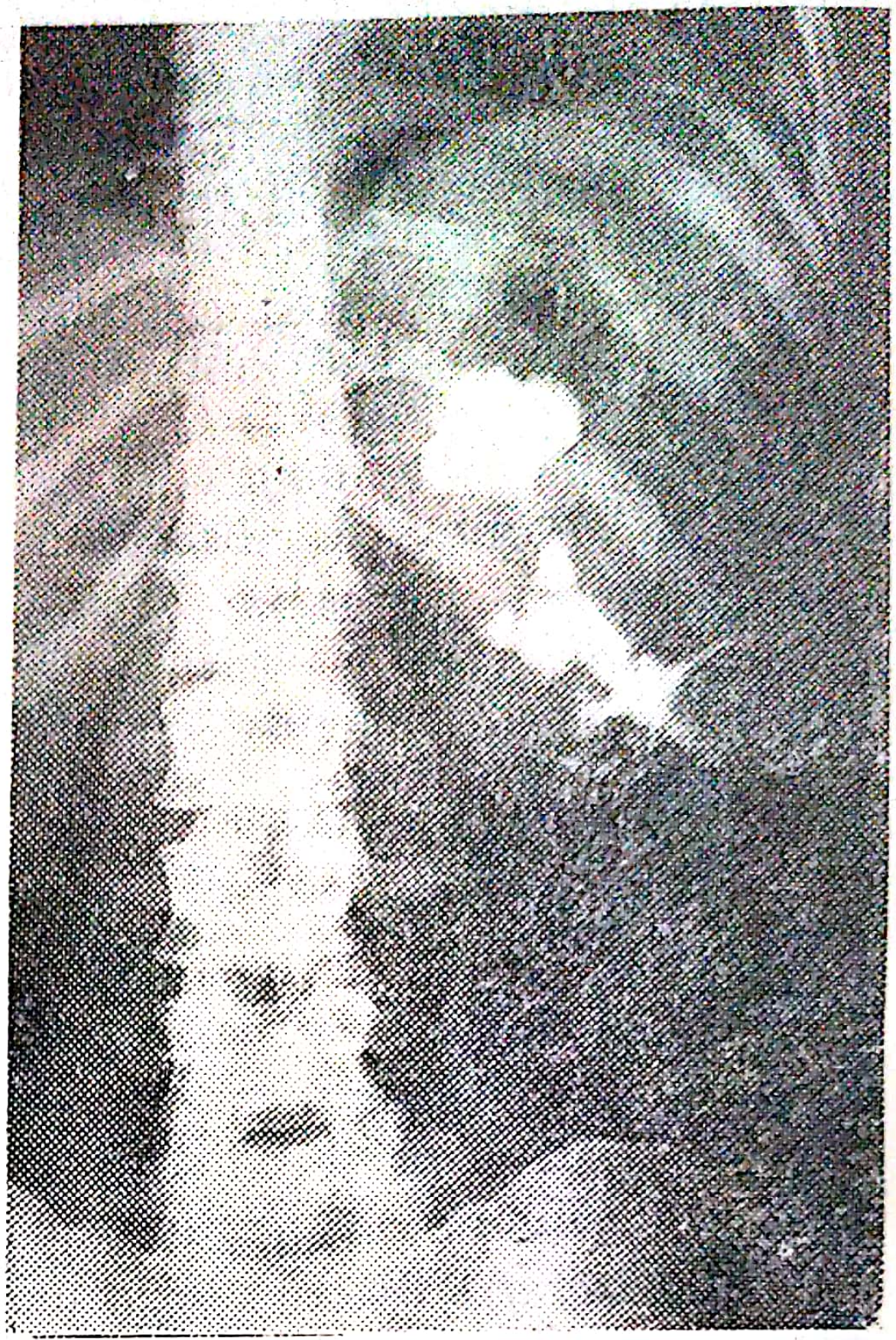

Fig. 16.37 — Fistulografie postoperatorie cu injectarea căilor pancreatice în amonte de fistulă. Sechestru pancreatic rezolvat prin tratament chirurgical.

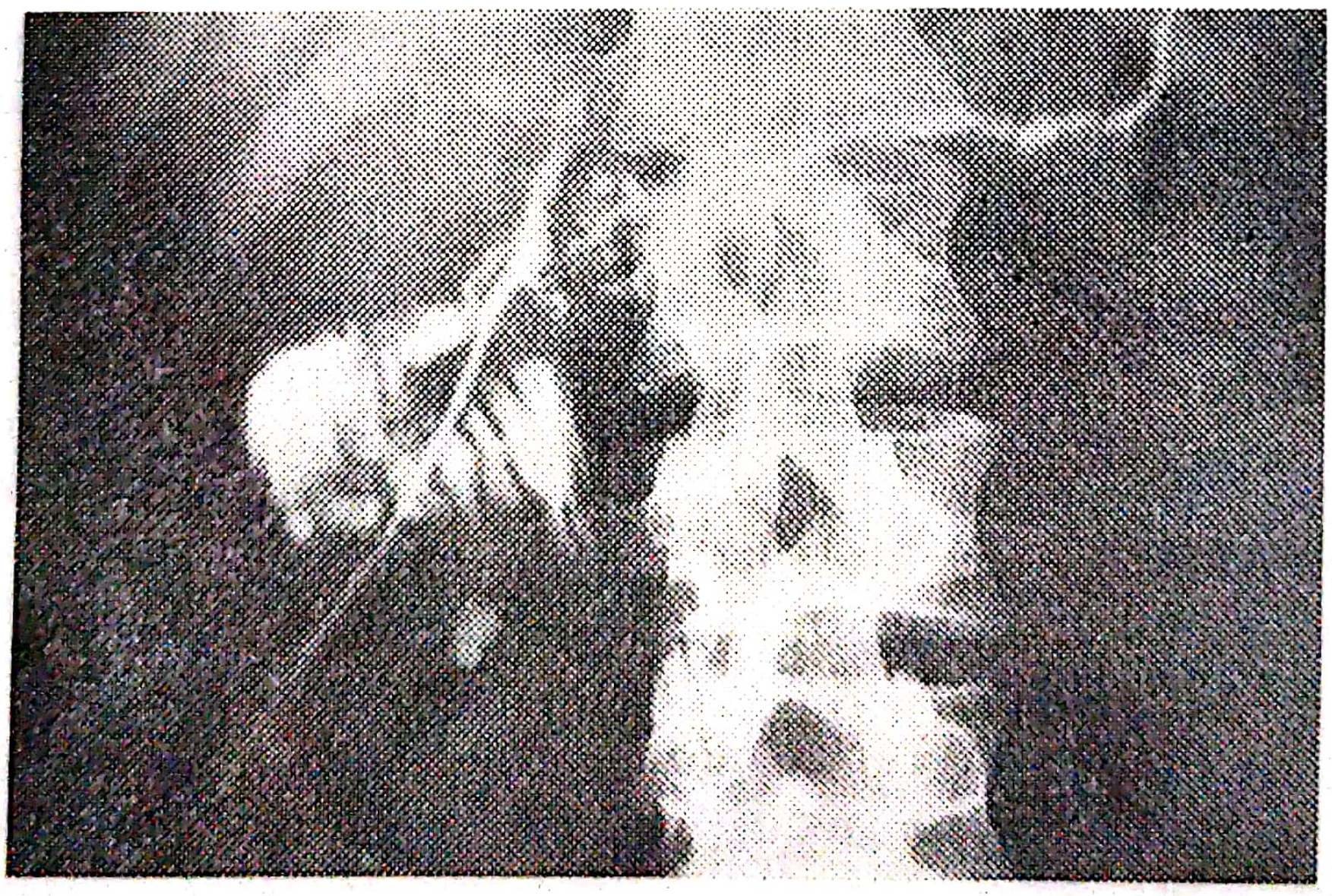

Fig. 16.38 — Fistulografie postoperatorie cu injectarea concomitentă a căilor pancreatice în amonte și aval de fistulă, cu trecerea substanței de contrast în duoden — caz rezolvat prin tratament medical.

- drenaj dirijat (asociat cu aspirație cînd lichidul este purulent); metoda asigură în același timp condiții optime pentru determinări calitative și cantitative;
- folosirea de pomezi protectoare;
- irigarea cu soluție de acid lactic (Trémolières) 47 $^0/_{00}$ la un pH de 4,5, cu un debit de 30—40 picături pe minut (cca 2 000 ml în 24 h).

b) *Reducerea debitului secretor* prin:

— *Röntgenterapie* antiinflamatorie în doză totală de 300—400 r (50 r pe ședință).

— *Regim alimentar* care să reducă excitantele secreției pancreatice. Tendința actuală este de a se renunța la dietele severe care scad rezistența bolnavului. Administrarea de antisecretorii este considerată actualmente ineficace.

— *Tubajele duodenale* sînt considerate utile prin favorizarea tranzitului transpapilar.

— *Fistulografiile* pot avea efect terapeutic prin acțiunea dezobstructivă și sclerogenă a substanței iodate asupra traiectului fistulos.

c) *Prevenirea tulburărilor generale* — presupune un regim caloric corespunzător, tratament general de susținere și readministrarea sucului pancreatic în fistulele cu debit mare și tulburări de digestie.

Aplicarea acestor măsuri de tratament a dus la vindecarea marii majorități a cazurilor întîlnite în practica noastră (14 din 17 cazuri). Datele sînt asemănătoare cu cele ale lui Zinner care recurge la tratament chirurgical la 3 din 31 cazuri, sau ale lui Jordan care tratează chirurgical 7 din 101 bolnavi.

Selecția cazurilor în vederea tratamentului chirurgical trebuie făcută ținîndu-se cont de o serie de factori legați de particularitatea și evoluția fiecărui caz în parte. *Cînd fistula, prin debitul său mare și evoluția sa îndelungată, alterează starea generală a bolnavului, este indicat tratamentul chirurgical.* Trebuie menționat faptul că nici unul din criteriile debit și timp de evoluție al fistulei luat separat nu constituie un criteriu absolut, ele trebuind să fie considerate în corelație unul cu celălalt și în funcție de răsunetul lor general.

Fistulografia poate constitui în anumite condiții o indicație de tratament chirurgical. Astfel, injectarea izolată a canalelor în amonte de fistulă arată existența unui sechestru caudal, constituind o indicație de reintervenție pentru ridicarea sechestrului. Tot pentru reintervenție pledează și o imagine de stenoză situată aproape de implantarea wirsung-ului în duoden. În opoziție cu aceste situații, injectarea canalelor cu o bună permeabilitate oddiană constituie evidența unui drenaj natural, care are mari șanse de vindecare fără tratament chirurgical.

Exceptînd cazurile în care fistula duce la degradarea stării generale sau fistulografia pledează pentru intervenția chirurgicală, credem că se poate aștepta timp de 8—12 luni pînă să se recurgă la actul chirurgical.

Tratamentul chirurgical are ca obiectiv derivarea fistulei în tubul digestiv sau excizia fistulei cu segmentul de pancreas care o generează.

Fistuloanastomozele, cu stomacul sau jejunul, presupun disecția, izolarea traiectului fistulos și implantarea sa în tubul digestiv. Fiind vorba însă de un traiect neepitelizat, viitorul acestor anastomoze este nesigur, în sensul obstruării lor. De aceea, se preferă pancreatoanastomozele cu stomacul sau jejunul. Aceste intervenții implică disecția și excizia fistulei urmate de anastomoza cu tubul digestiv la originea fistulei în pancreas.

Atunci cînd fistula este situată în porţiunea corporeocaudală a pancreasului se poate recurge la una din variantele pancreatectomiei stîngi. În unele situaţii L. Léger propune drenajul transpapilar al canalului Wirsung, asociat sau nu cu sfincterotomie, gest care are ca scop asigurarea permeabilităţii canalelor cu reducerea presiunii şi favorizarea cicatrizării leziunii.

BIBLIOGRAFIE SELECTIVĂ

DIMITRIU C., MĂNESCU-CĂLĂRAŞI I., CRISTEA C. — *Chirurgia*, 1965, *14*, 10, 1005.
JORDAN G.L. — *Amer. J. Surg.*, 1970, *119*, 2, 200.
JUVARA I., PRIŞCU AL. — Chirurgia pancreasului, Edit. Medicală, Bucureşti, 1957.
JUVARA I., PRIŞCU AL., VEREANU I. — *Chirurgia*, 1970, *19*, 2, 115.
JUVARA I. *şi colab.* — *Chirurgia*, 1979, *28*, 1, 81.
ŢURAI I., CIUREL M. — Chirurgia pancreasului—cercetări clinice şi experimentale, Edit. Acad., Bucureşti, 1970.
ZINNER M.J. *şi colab.* — *Surg. Gynec. Obstet.*, 1974, *138*, 5, 710.

17.

PATOLOGIA CHIRURGICALĂ A SPLINEI

D. BURLUI — I. NICODIM

17.1 Traumatismele splinei — 1059
17.2 Anevrismul arterio-venos splenic — 1061
17.3 Torsiunea pediculului splenic — 1062
17.4 Splina mobilă — 1062
17.5 Splinele accesorii — 1062
17.6 Tumorile splenice — 1063
17.7 Chistul hidatic splenic — 1066
17.8 Hipersplenismul — 1066
17.9 Inflamaţiile splenice circumscrise — 1069
17.10 Splina în bolile de sistem — 1071
17.11 Sfingolipidozele — 1073
Bibliografie selectivă — 1073

17.1 TRAUMATISMELE SPLINEI

Sînt situate pe locul trei ca frecvenţă, după leziunile traumatice hepatice şi intestinale (Détrie, Maingot). Clasificare:

— contuzii izolate sau combinate cu alte leziuni (accidentele de circulaţie sînt pe primul loc ca frecvenţă, urmate de căderi accidentale, agresiuni, accidente sportive etc.);

— plăgi izolate sau mai des asociate (în timp de pace în special prin armă albă şi mai rar prin armă de foc);

— leziuni iatrogene operatorii în intervenţii pe organe vecine (în special stomacul) sau splenoportografie;

— ruptura spotană pe splină patologică sau pe splină sănătoasă (cei mai mulţi autori consideră că este vorba totuşi de o splină supusă unui traumatism anterior neobservat).

Ca mecanism de producere se recunosc: lovirea directă simplă sau lovirea directă sprijinită (strivire); indirect, prin contralovitură ducînd de obicei la smulgeri de pediculi splenici; combinat.

Leziunile anatomo-patologice:

— hematomul subcapsular a cărui evoluţie este rară spre vindecare spontană cu fibrozare şi calcificare şi cel mai ades spre hematom perisplenic cu ruptură secundară (hemoragie în doi timpi) sau lichefiere cu apariţia unui pseudochist posttraumatic cu infectare secundară sau deschidere într-un viscer din vecinătate;

— rupturi simple sau complexe mergînd pînă la explozia parenchimului splenic;

— smulgerea pediculului splenic.

Leziunile asociate sînt reprezentate de leziuni pancreatice corporeo-caudale, de rinichi stîng, de unghi splenic al colonului, ficat și intestin.

Tabloul clinic se exprimă prin cîteva forme clinice:

— Hemoragia cataclismică este produsă de avulsia pediculului splenic sau de explozia parenchimului; decesul apare rapid în numeroase cazuri, uneori înainte de transportul accidentatului la spital; în cazul supraviețuirii sînt evidente semnele de șoc hemoragic grav.

— Inundația peritoneală (65—75% din cazuri) se trădează prin semnele clasice ale șocului hemoragic prin revărsat peritoneal. Orientează către splină: circumstanțele etiologice (plăgi al căror traiect interesează loja splenică, contuzii forte ale bazei hemitoracelui stîng și lombei stîngi); anumite semne clinice: dureri în hipocondrul stîng, iradiate în umărul stîng (Kehr), sensibilitate la palpare, apărare sau contractură în hipocondrul stîng, împăstare profundă perisplenică (Ballance); semne radiologice (foarte rar există timpul necesar pentru a fi căutate): mărirea opacității splenice, ridicarea și reducerea amplitudinii mișcărilor hemidiafragmului stîng, reacție pleurală lichidiană stîngă, ștergerea conturului rinichiului și psoasului stîng.

— Hemoragia întîrziată (în doi timpi) se întîlnește în 15—22% din cazuri; tabloul clinic are de fapt trei timpi:

- accidentul inițial cu stare sincopală, sau chiar șoc inițial, cu evoluție favorabilă sub tratament;
- perioada de latență (Baudet) durează 3 zile pînă la două săptămîni și este caracterizată prin: paloare cu anemie, hiperleucocitoză, tahicardie permanentă, subicter, subfebrilitate, împăstare profundă cu matitate în hipocondrul stîng, imagine arteriografică selectivă splenică tipică;
- reluarea hemoragiei cu reapariția semnelor de șoc hemoragic.

— Hematomul închistat, este o formă rară caracterizată prin persistența semnelor fazei latente (Baudet).

Evoluție și complicații: insuficiență renală acută secundară șocului hemoragic prelungit; abcesul subfrenic stîng; abcesul splenic; pseudochistul posttraumatic; splenoza (grefarea de țesut splenic la nivelul cavității peritoneale ce apare îndeosebi după explozia parenchimului splenic).

Tratamentul este numai chirurgical, precedat, însoțit și continuat de reechilibrare volemică susținută pe o cale venoasă de abord largă (subclavie, jugulară internă). Intervențiile se orientează în funcție de leziunile anatomo-patologice, vîrsta și starea generală:

— splenectomia rămîne acceptată ca atare de majoritatea autorilor;

— cercetări mai recente, luînd în considerare deficitul imunologic ce apare după splenectomie (în special la copii) se orientează spre unele procedee conservatoare: splenorafie cu plombaj epiplooic sau cu colagen uscat; splenectomia subtotală; contenția splinei cu atelă de plastic; simpla ligatură a arterei splenice; acestea sînt procedee de excepție, aplicate în destul de puține cazuri selecționate, neavînd încă proba timpului;

— rareori se apelează la meșaj-tamponaj ca gest de necesitate și splenectomie peste 2—3 zile într-un serviciu specializat.

17.2 ANEVRISMUL ARTERIO-VENOS SPLENIC

Etiopatogenic, afecţiunea asociază un factor congenital, evidenţiat prin formele multiple şi intrasplenice (6%), unor factori cîştigaţi: ateromatoză (46%), factorul embolic (23%), sifilisul, traumatismele, malaria, hipertensiunea portală (Maingot). Incidenţa este apreciată a fi unul la 1 500 de autopsii; pînă în 1942 au fost publicate 125 cazuri (Sherlock şi Learmonth) cifră care creşte la 400 pînă în anul 1976.

Anatomie patologică: în general, anevrismul are formă sacciformă (fig. 17.1); localizarea este cel mai des extrasplenică, începînd de la bifurcaţia arterei splenice (81%) sau intrasplenic, în vecinătatea hilului sau intraparenchimatos (19%) (Sherlock); forma este unică sau multiplă (26%, Maingot) iar substratul este reprezentat de alterarea mediei.



Fig. 17.1 — Anevrism arterio-venos splenic cu localizare la nivelul hilului — piesă de exereză.

Diagnosticul are elemente *clinice* (dureri la nivelul hipocondrului stîng, splenomegalie mai mult sau mai puţin importantă, suflu sistolo-diastolic cu întărire sistolică la nivelul hipocondrului stîng şi cu iradiere posterioară, semne de hipertensiune portală segmentară, hemoragie digestivă superioară sau hemoperitoneu pentru formele rupte) şi *paraclinice* (calcificarea peretelui, semne de compresiune pe organele vecine; splenoportografia şi angiografia selectivă localizează şi evidenţiază caracterele anatomice).

Tratament; momentul operator este electiv sau în urgenţă (pentru formele rupte). Atitudinea terapeutică este variabilă în funcţie de caracteristicile anatomice ale anevrismului şi de vechimea afecţiunii: exereza pediculului vascular; splenectomie şi anastomoză spleno-renală pentru asocierea sindromului de hipertensiune portală (Léger); ligatura proximală (sau proximală şi distală) pentru formele calcificate, tratate multă vreme conservator.

17.3 TORSIUNEA PEDICULULUI SPLENIC

În etiopatogenia afecțiunii se asociază un factor determinant reprezentat de pediculul splenic lung (splina mobilă sau ptozată) la o serie de factori favorizanți: procese patologice care duc la inegalitatea de dezvoltare a diferitelor părți ale splinei, scăderea sau creşterea bruscă a presiunii intraabdominale, schimbarea bruscă a poziției corpului, turgescența și răsucirea venei splenice în jurul arterei splenice care este mai rigidă. Torsiunea poate fi parțială sau totală prezentînd una sau mai multe ture. Efectele torsiunii sînt: staza venoasă cu congestie splenică ce poate duce la ruptura capsulei și hematom perisplenic; tromboza venei splenice cu sindrom de hipertensiune portală segmentară; obstrucție arterială cu ischemie și sfacelare, însoțită sau nu de suprainfectare. Alături de torsiunea pediculului splenic poate apare și cea a unghiului stîng al colonului ducînd la un sindrom ocluziv. Aspectul clinic este caracteristic: durere brusc instalată, violentă, localizată la nivelul hipocondrului stîng cu posibilă iradiere spre omoplatul stîng, grețuri și vărsături, meteorism abdominal, „tumoare“ la nivelul hipocondrului stîng. Tratamentul este splenectomia de urgență.

17.4 SPLINA MOBILĂ

Este o afecțiune rară, în literatură fiind publicate cca. 200 de cazuri pînă în 1980. Factorul determinant, de natură congenitală, este reprezentat de absența sau lungimea anormală a ligamentului freno-splenic, mai rar și de o laxitate deosebită a ligamentului spleno-renal. La aceasta se adaugă și factori favorizanți: orice splenomegalie, cît și traumatismele ce produc o laxitate sau o distrugere a ligamentelor menționate. Localizarea splinei mobile poate fi la nivelul fosei iliace stîngi sau a celei drepte, alteori chiar în torace (în cazul asocierii unei hernii diafragmatice) sau într-un sac herniar, aceste ultime două situații reprezentînd spline ectopice. Tabloul clinic este variabil după perioada complicată sau necomplicată a afecțiunii; în lipsa complicațiilor se palpează o tumoare cu caracteristicile splinei, impunînd diagnostic diferențial, în funcție de localizarea ei, cu tumori abdominale sau pelvi-abdominale; în perioada complicațiilor apare tabloul clinic al torsiunii acute, al infarctului splenic sau al supurației profunde. Tratamentul este reprezentat de splenectomie în special pentru formele clinic manifeste și cele complicate, mortalitatea operatorie fiind sub 1% (laxitatea ligamentară facilitează abordul chirurgical).

17.5 SPLINELE ACCESORII

Frecvența lor este apreciată diferit* în statistici: 20% pe studii necroptice; 31,4% în hipertensiunea portală (Curtis și Movitz); 22% în boala Hodgkin. În ce privește numărul, pot fi unice în 50% din cazuri, sau multiple (pînă la 20%) grupate de obicei în același sediu. Localizarea se face preferențial în anumite teritorii: hilul splenic (54,2%), de-a lungul pediculului splenic (25,1%), la polul superior renal stîng (6,1%), mezouri și epiplooane (12,2%), numai mezenter (0,75%), ligamentul splenic (1,5%) (Patel şi Maingot); s-a semnalat şi prezenţa de spline accesorii la nivelul scrotului, migrate odată cu testiculul*. Aspectul histologic cuprinde următoarele tipuri: forme adevărate cu sinusuri şi corpi malpighieni; glande hemale cu sinusuri sangvine; glande hemale limfoide. Găsirea intraoperatorie a splinelor accesorii impune extirparea lor, asociată splenectomiei, pentru a nu prelua funcţiile splinei (fiziologice şi mai ales patologice în hipersplenism). De asemenea prezenţa lor este o contraindicaţie pentru o eventuală chirurgie conservatoare a splinei (Champault).

---

* Dacă sînt „căutate“ intraoperator (indiferent de scopul principal al laparotomiei) se dovedesc a fi în realitate foarte frecvente (n. red.).

17.6 TUMORILE SPLENICE

(i) **Tumorile splenice benigne:**

a) *Tumorile chistice:*

— chisturi adevărate (mărginite de o membrană secretantă):
- epiteliale: dermoide şi epidermoide;
- endoteliale: limfocitom, hemangiom, seroase simple sau polichistice;
- parazitare: chistul hidatic (vezi 17.7);

— pseudochisturi (mărginite de ţesut fibros sau o coajă de ţesut splenic): hemoragice, seroase, inflamatorii.

Etiopatogenic, chisturile adevărate sînt foarte rare: pînă în 1972 au fost publicate în literatură 200 de cazuri (factorii incriminaţi sînt defecte de dezvoltare embrionară sau incluziuni de resturi embrionare). Pseudochisturile sînt mai frecvente, avînd în istoric un traumatism de intensitate variabilă, infecţii sau degenerarea unor arii splenice infarctizate. Tabloul clinic este foarte sărac cu excepţia chisturilor mari, care produc fenomene de compresiune (evidenţiabile şi radiologic), sau a celor infectate cu tabloul supuraţiei profunde de hipocondru stîng. Cel mai adesea, diagnosticul este macroscopic intraoperator şi mai ales microscopic postoperator. Tratamentul este numai chirurgical, operaţia de elecţie fiind splenectomia; uneori, pentru chisturile mari, evacuarea prin puncţie facilitează intervenţia.

b) *Tumorile solide:*

— cu origine în elementele limfoide: limfangiom (formă chistică sau cavernoasă) solitar sau generalizat;

— cu origine în elementele vasculare: hemangiom (forme izolate sau generalizate), hemangiopericitom (fig. 17.2 şi 17.3);

— cu origine în structura capsulară şi trabeculară: leiomiom, fibrom, fibromixom, lipom;

— cu origine în incluziune embrionară: splenom (hamartom), diverse heterotipii.

Diagnosticul este stabilit ca şi pentru formele chistice prin examenul histopatologic secundar unei intervenţii chirurgicale pentru splenomegalie tumorală. Splenectomia este tratamentul de elecţie.

(ii) **Tumorile splenice maligne:**

a) *Tumorile primitive:*

— din structura trabeculară şi capsulară: fibrosarcom;

---

* Din motive de embriogeneză, vaginala stîngă oferă spaţiul predilect de colonizare (cu valoare semiologică evocatoare pentru „rarităţi") atît eventualelor „minispline" supranumerare cît şi splinelor ectopice „aberante" (n. red.).

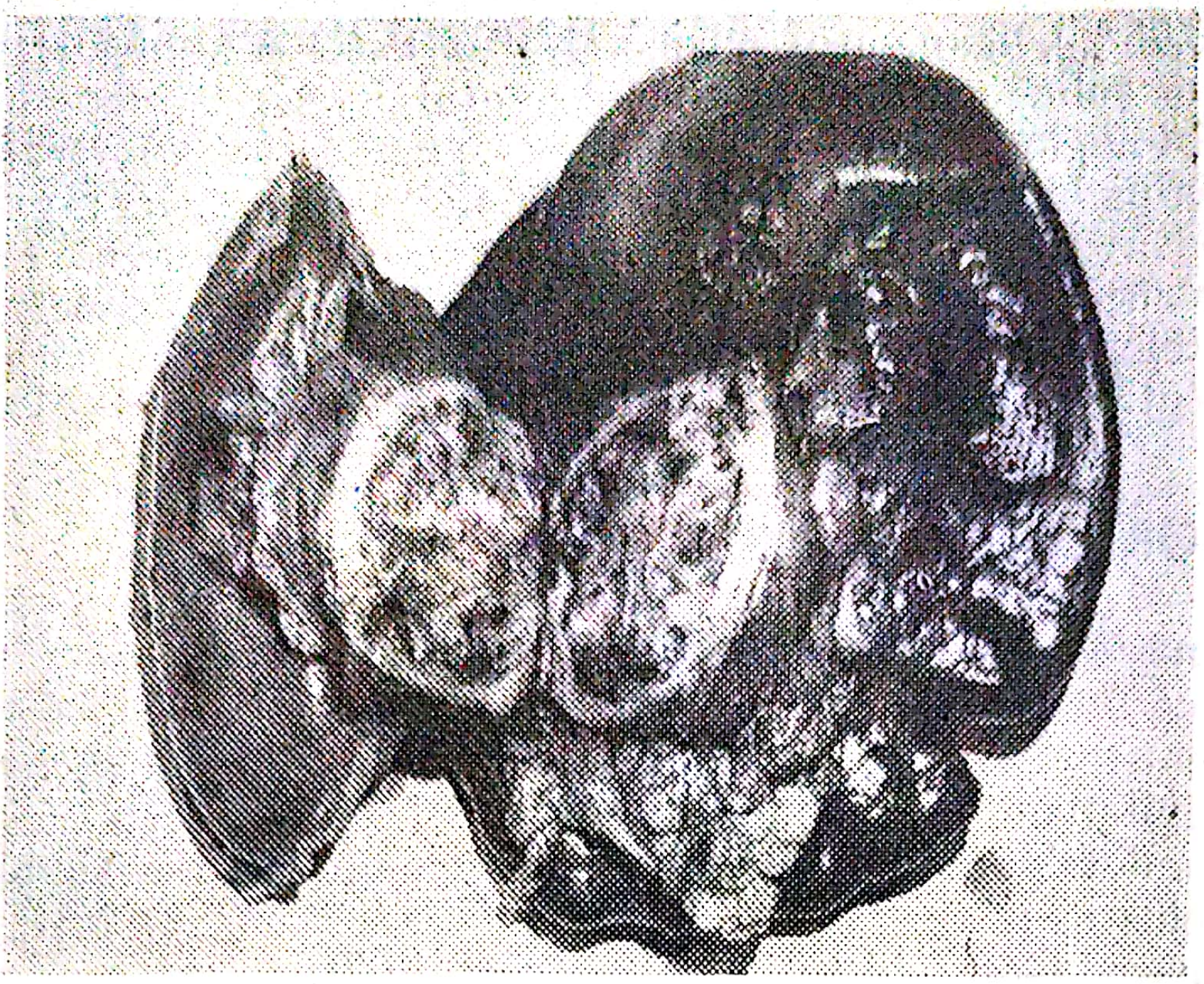

Fig. 17.2 — Hemangiopericitom — piesă de exereză.



Fig. 17.3 — Hemangiopericitom — imagine histologică.

— din elementele limfoide: limfomul gigantofolicular (boala Brill-Symmers), limfosarcom, formă limfocitică sau limfoblastică (fig. 17.4, 17.5 și 17.6);

— din pulpa roșie: reticulosarcom, formă diferențiată sau nediferențiată;

— din elementele vasculare: angioblastom, endotelioangiosarcom.

b) *Tumorile secundare* (metastatice) sînt localizări foarte frecvente pentru neoplaziile organelor cu țesut hematopoetic și ceva mai puțin frecvente (2—10%) pentru carcinoame (în special cel pulmonar și mamar).

Diagnosticul este clinic (împletirea unor semne generale de impregnare neoplazică cu semne locale: durere la nivelul hipocondrului stîng cu iradiere

Fig. 17.4 — Limfosarcom splenic — piesă de exereză.

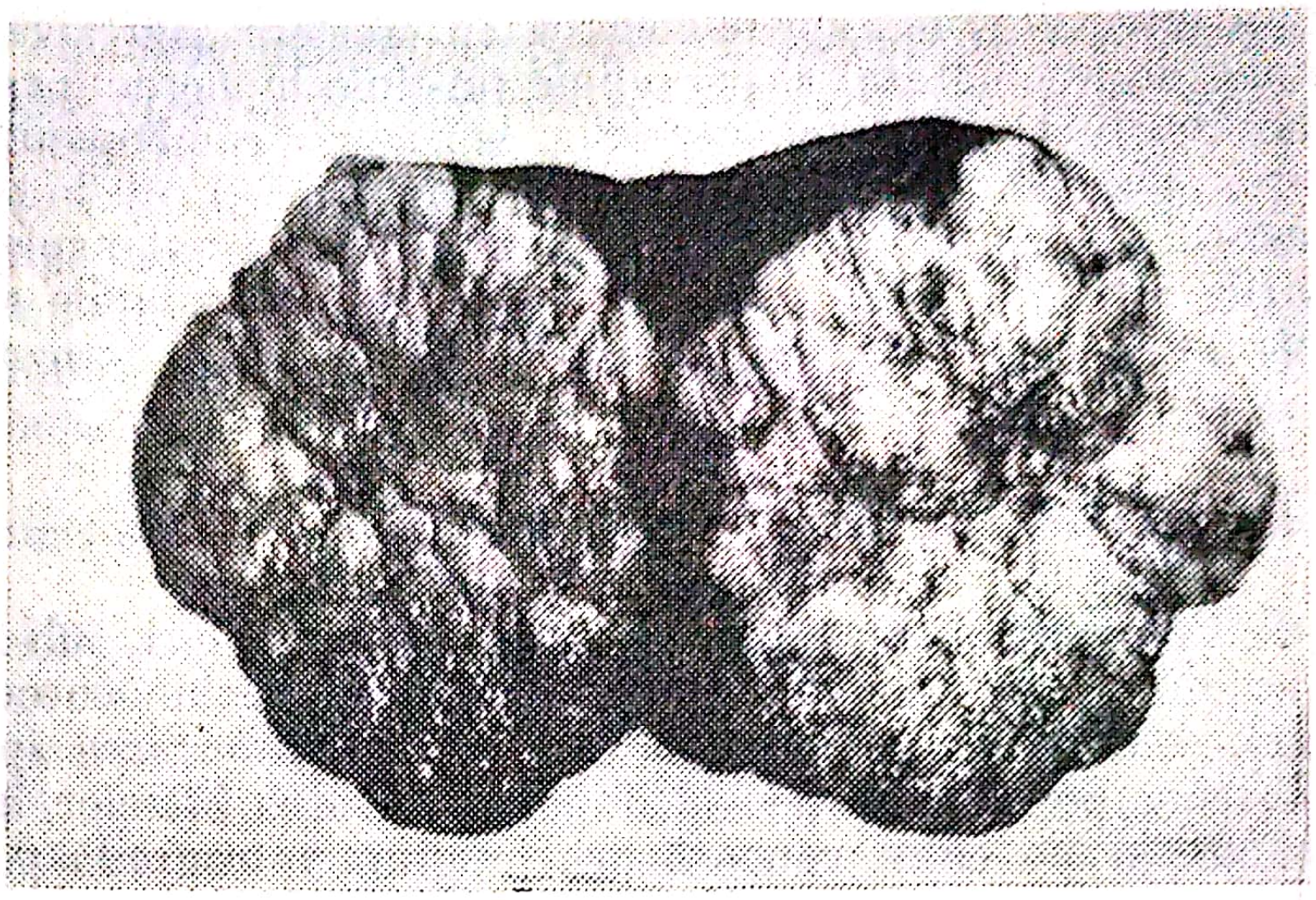

Fig. 17.5 — Limfosarcom splenic; imagine histologică de ansamblu.



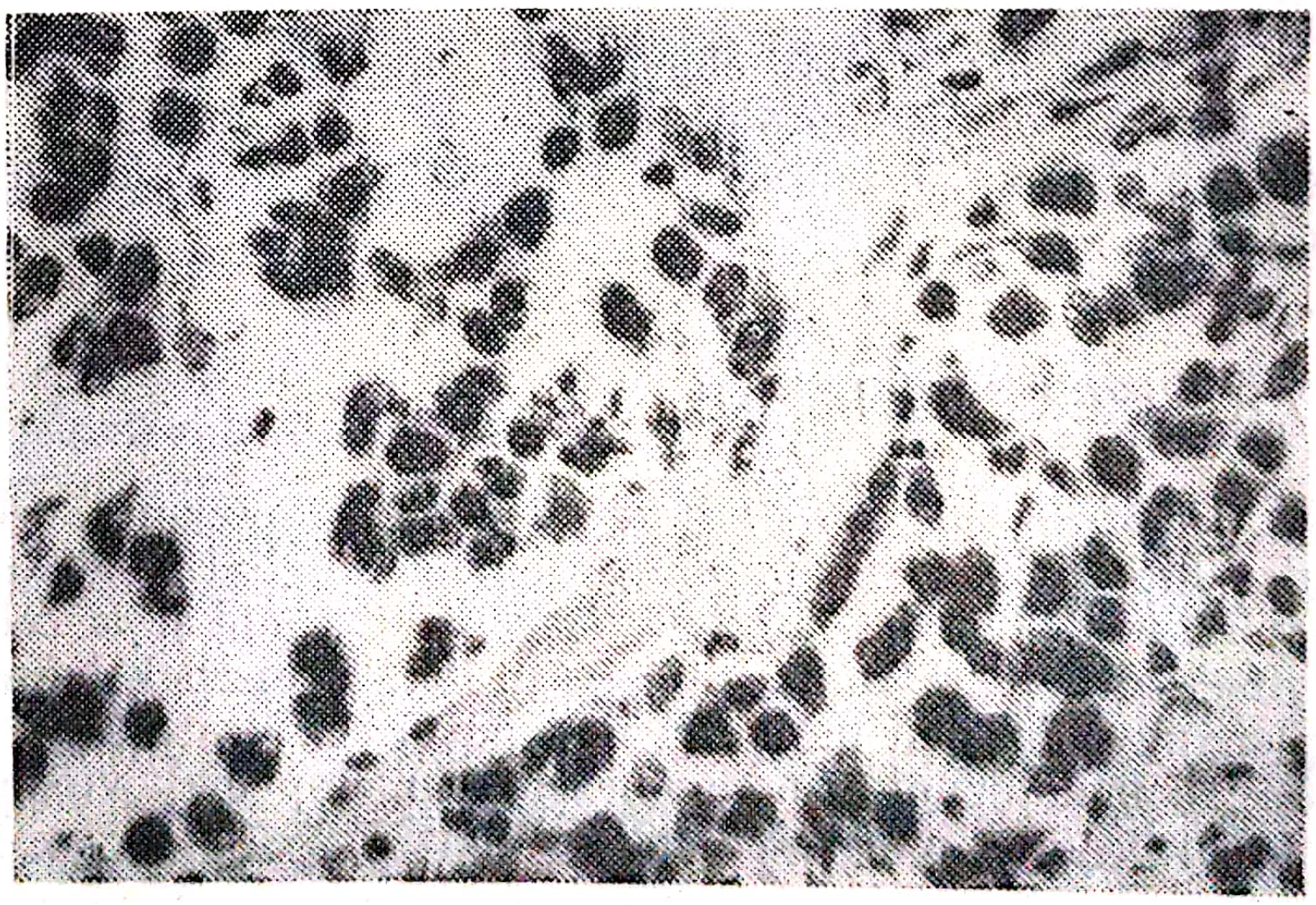

Fig. 17.6 — Limfosarcom splenic; detaliu de imagine histologică.

spre umărul sting, splenomegalie cu creştere „agresivă“, semne de compresiune de vecinătate) şi paraclinic (anemie hipocromă rezistentă la tratament dar rezolvată prin splenectomie, leuco- şi trombopenie, tulburări de coagulare; importanţă diagnostică au scintigrafia, mielo şi limfografia). Tratamentul este splenectomia numai în cazul sarcoamelor splenice localizate; dificultăţile intraoperatorii deosebite, date de dimensiunile splinei şi de modificările de perisplenită, impun uneori abord prin toracofrenolaparotomie.

17.7 CHISTUL HIDATIC SPLENIC

Frecvenţa este apreciată, pe statistici mari, sub 2%. Agenţii etiologici incriminaţi sînt: echinococcus granulosus; echinococcus multilocularis (mai rar); echinococcus oligarthus (foarte rar). Infestarea splenică se face cel mai adeseori pe calea arterială, după traversarea filtrelor hepatic şi pulmonar şi foarte rar pe calea venoasă prin migrare retrogradă pe calea venei porte.

Anatomie patologică. Există forme uniloculare (produse în general de echinococcus granulosus) şi multiloculare ce apar în special pentru celelalte două genuri. Delimitate de parenchimul splenic, chistele au un perichist suplu în perioada neinfectată, care se îngroaşă ulterior şi se calcifică în urma infectării. Efectele evolutive produse sînt de compresiune pe organele de vecinătate şi fistule în organele digestive sau toracice.

Tabloul clinic se caracterizează prin trei forme principale: forma abdominală (cea mai frecventă); forma toracică este rară şi ajunge la fenomene de compresiune pe lobul pulmonar inferior stîng; forma abdomino-toracică este foarte rară.

Diagnosticul poate fi ajutat biologic (reacţiile Casoni şi Weinberg-Pârvu), radiologic (radiografie abdominală simplă pentru formele calcificate; radiografie cu substanţă de contrast pentru evidenţierea fenomenelor de compresie), scintigrafic şi arteriografic (formaţiune tumorală splenică, fără specificitate etiologică).

Evoluţia: s-au comunicat vindecări excepţionale prin calcificare sau deschiderea într-un viscer de vecinătate; cel mai adesea evoluează spre supuraţie şi fistule.

Tratament: numai chirurgical, metoda fiind în funcţie de condiţiile anatomo-patologice locale şi perioada de evoluţie a chistului; enucleerea, marsupializarea, rezecţia sau splenectomia sînt alese după criteriile menţionate.

17.8 HIPERSPLENISMUL

Încadrare nosologică: hipersplenismul reprezintă o exagerare funcţională prin hiperplazia sistemului reticulo-endotelial splenic. În 1919 Eppinger descrie eritroliza splenogenă, Naegeli o extinde şi la celelalte două serii sangvine (leucocite şi trombocite), iar în 1947 Dameshek defineşte astfel sindromul: splenomegalie, mai mult sau mai puţin conturată (nu este un element esenţial); hemocitopenie (mono, bi sau pancitopenie); vindecare sau ameliorare marcată a citopeniei după splenectomie.

Fiziopatologic, mecanismele incriminate sînt: citofagocitoză — citopexie (răspunzătoare pentru eritropenie, mai puţin pentru celelalte serii); hemaglutinină-hemolizină (anticorpi posibili faţă de cele trei linii sangvine); inhibiţia pe cale umorală (via splenină) a hematopoiezei medulare.

(i) **Hipersplenismul pe linie eritrocitară** este apanajul *anemiilor hemolitice congenitale* ce au următoarele caracteristici:

— clinice: boli familial-ereditare, paloare şi subicter sau icter, splenomegalie cu sau fără hepatomegalie, evoluţie cronică în puseuri, debut în general în copilărie;

— hematologice: morfologia eritrocitară şi rezistenţa globulară anormale, regenerare pronunţată;

— biologice: hiperbilirubinemie cu creşterea formei indirecte, urobilinogenul şi stercobilinogenul crescuţi, hipersideremie;

— radiologice: prezenţa semnelor de osteoporoză.

Sferocitoza ereditară (boala Minkowski-Chauffard) este afecţiune ereditară cu transmitere autosomal dominantă şi de obicei cu manifestare în copilărie şi adolescenţă. Evoluţie cronic ondulantă, asociind în tabloul clinic crize de „deglobulizare“ cu litiaza biliară pigmentară şi insuficienţa venoasă cronică a membrelor inferioare (ulcere varicoase). Mecanismul de producere este reprezentat de o anomalie structurală a spectrinei (proteină fibrilară membranară) asemănătoare actinei musculare. Tratamentul patogenic este reprezentat de terapia substitutivă cu sînge; splenectomia rămîne singura soluţie terapeutică după rezolvarea puseelor de deglobulizare, suprimînd aceste pusee dar neinfluenţînd defectul corpuscular (îndepărtarea splinei, ale cărei fenestraţii sinusoidale pulpare sînt sub 4 microni, lasă active numai fenestraţiile sinusale medulare şi de la nivelul sistemului reticulo-endotelial hepatic ce au peste 4 microni şi permit trecerea sferocitelor, nemaisancţionîndu-le).

Ovalocitoza este o rară afecţiune autosomal dominantă cu penetranţă incompletă, al cărui substrat morfofuncţional este necunoscut; în general este caracterizată prin hemoliză moderată spre severă, asociind colelitiaza, ulcerul varicos şi anomalii structurale scheletale; splenectomia este tratamentul de elecţie pentru toţi pacienţii simptomatici (ca şi pentru sferocitoză defectul morfologic persistă postoperator).

Hemoglobinuria paroxistică nocturnă se datorează unui defect al membranelor eritrocitare, granulocitare şi trombocitare cu sensibilitate a elementelor figurate la acţiunea complementului; anemie cu hemoglobinurie nocturnă şi hemosiderinemie, infecţii şi aplazie medulară, tromboze venoase; splenectomia este indicată numai pentru formele splenomegalice şi cele cu hipersplenism manifest.

Hemoglobinopatiile sînt boli ereditare cu transmitere autosomală, dominantă sau recesivă, cu penetranţă diferită a genei, cumulînd o serie de hemoglobine anormale. Tabloul clinic are intensitate şi manifestări variabile în funcţie de penetranţa genei. Splenectomia are indicaţii rare, rărind puseele de hemoliză şi necesarul de transfuzii şi prelungind prin aceasta viaţa bolnavilor.

Porfiria eritropoietică este o tulburare transmisă autosomal recesiv a metabolismului pirolic eritrocitar; anemie severă, prin hemoliză activă şi splenomegalie de volum variabil; splenectomia poate ameliora tabloul clinic în formele cu hipersplenism marcat.

Enzimopatiile sînt un grup eterogen de modificări structurale enzimale intraeritrocitare ce cuprind deficite de: piruvatchinază; 2-3-difosfogliceromutază; triozofosfatizomerază; glucozo-6-fosfatdehidrogenază; insuficiență constituțională de glutation redus; hemoglobină Zürich; corp de incluziune eritrocitară; anomalii ale unor constituenți membranari (acantocitoza) etc. Se caracterizează prin hiperhemoliză cronică și morfologie de obicei normală (cu excepția acantocitozei), rezistență globulară în general normală și transmitere ereditară variabilă. Splenectomia este uneori (rărește ritmul transfuziilor necesare) indicată pentru ineficiența tratamentului substitutiv sangvin, după confirmarea sechestrării predominant splenice (prin proba eritrocitelor marcate cu crom radioactiv).

Anemiile hemolitice dobîndite pot fi etiopatogenic intravasculare (cu debut și evoluție acută) sau extravasculare (evoluție de obicei cronică). Cauzele: infecțioase; chimice (inclusiv medicamentoase); arsuri întinse; intervenții pe cord; imunitare (reacții antigen-anticorp, izoanticorpi sau autoanticorpi la cald sau la rece). Caracteristicile clinice (contextul anamnestic și clinic) sînt ajutate de cele biologice (hiperhemoliză și testul Coombs, direct sau indirect, pozitiv). Tratamentul include splenectomia pentru ineficiența tratamentului medical, dar cu rezultate clinice, hematologice și imunologice disociate.

(ii) **Hipersplenismul pe linie leucocitară** are următoarea clasificare (după Kander E. și Mauer A.):

— producere scăzută: medicamente, radiații, factori ereditari, disgenezie reticulară, alfa, beta și gammadisglobulinemie, neutropenie hipoplastică, neutropenie ciclică, neutropenie familială;

— distrucție crescută: imunoneutropenii, neonatală, medicamentoasă; boli primitive diverse: neutropenie splenică; neutropenie cronică la copil;

— distrucție crescută și producție scăzută: ciroză, disgammaglobulinemie, neutropenie ciclică;

— medulopoeză ineficientă;

— pseudoneutropenii;

— diverse asociații: neutropenia cronică benignă a copiilor, insuficiența pancreatică cu disfuncție nodulară (Scwachmann), hiperglicinemia etc.

Caracteristicile clinice (infecții de gravitate diferită cu localizări diverse, la care se asociază sau nu splenomegalia) adaugă pe cele hematologice (neutropenie granulocitară și hiperplazie mieloidă medulară). Tratamentul medical (antibioterapie, corticoterapie, transplant de măduvă osoasă) se combină cu cel chirurgical, splenectomia fiind eficientă pentru unele forme (ciclică, splenogenă, din ciroza hepatică).

(iii) **Hipersplenismul pe linie trombocitară** se clasifică etiologic în:

— forme primitive: izolate (purpura trombocitopenică idiopatică) sau complexe;

— forme secundare: factori fizici (radiații); factori chimici (toxici și medicamente); factori alergici (forme imunitare); boli generale (hemopatii, colagenoze).

Caracteristicile clinice sînt hemoragiile cutanate (peteșii, echimoze), mucoase și viscerale iar cele hematologice includ timpul de sîngerare prelungit, inactivitatea cheagului, fragilitatea capilară, scăderea consumului de protrombină. Tratamentul este medical (hemostatice, perfuzii cu sînge proaspăt sau masă trombocitară, corticoterapie) şi chirurgical: splenectomia poate aduce vindecare permanentă cînd este efectuată în afara puseelor acute hemoragice, avînd eficienţă deosebită în sechestrările splenice preponderente; după splenectomie se constată o eficacitate crescută a terapiei cortizonice.

(iv) **Hipersplenismul cu bi şi pancitopenie:**

Anemia Fanconi: afecţiune cu determinism genetic, asociind anemia aplastică aregenerativă cu trombocitopenia şi o serie de malformaţii viscerale; boala prezintă o evoluţie spontană nefavorabilă sau chiar sub tratament; splenectomia poate avea, alături de tratamentul medical, un efect favorabil dar tranzitoriu (indicaţie paliativă).

Pancitopenia idiopatică cronică semnifică o pancitopenie sangvină periferică cu celularitate medulară săracă sau normală (mai rar) cu tulburarea echilibrului între serii; evoluţie cronică în luni sau ani, timp în care splenectomia poate fi indicată pentru formele cu hipersplenism accentuat.

17.9 INFLAMAŢIILE SPLENICE CIRCUMSCRISE

Nu fac obiectul studiului chirurgical splenomegaliile apărute în cursul multor boli infecţioase sau virale (unde există o hiperplazie limfocitară şi reticulo-endotelială dar agentul patogen nu este prezent în splină), ci numai infecţiile directe ale splinei.

(i) **Abcesele splinei** au următoarea clasificare anatomopatologică:
— infarcte splenice septice circumscrise;
— abcese miliare multiple, secundare unor infecţii localizate sau generalizate.

Etiopatogenia:

- hematom intrasplenic suprainfectat, secundar unui traumatism;
- infecţii localizate cu provenienţe regionale (ficat, colon, rinichi, pancreas) sau de la distanţă (uterine, sinuzale, furuncule, infecţii ale mîinii);
- infecţii generalizate: septicemii şi boli infecţioase (endocardită, salmoneloze, boli tropicale).

Agenţii etiologici cei mai des întîlniţi sînt fie gram pozitivi (stafilococ, pneumococ) fie gram negativi (salmonelle, coliformi); calea de propagare este fie sangvină, fie limfatică.

Anatomia patologică. Există forme unice (infarcte splenice) sau multiple (abcese miliare). Evoluţia lor se face spre fistulizare, fie în cavitatea abdominală (ducînd la peritonită generalizată sau localizată — abces subfrenic), fie în cavitatea pleurală (cu apariţia empiemului), fie într-un viscer abdominal sau toracic; de asemenea procesul infecţios poate migra pe calea portală ducînd la apariţia de abcese hepatice.

Diagnostic. Foarte rar tabloul clinic este cel al unei supuraţii profunde: febră, frison, alterarea stării generale, tumoare cu caracter inflamator în hipocondrul stîng; cel mai adesea este insidios, ascuns de simptomatologia afecţiunii cauzale fiind descoperit în stadiul de complicaţie: tabloul ocluziei intestinale, al peritonitei localizate sau generalizate, al compresiei abdominale sau tabloul unei afecţiuni toracice. Diagnosticul diferenţial se impune cu flegmoanele peretelui abdominal sau perinefretice, cu pionefroza, abcesul lobului stîng hepatic, splenomegaliile de alte origini, pleurezia purulentă.

Tratament: antibioterapia poate opri evoluţia abceselor miliare la debut, dar în general are numai un efect de a localiza procesul supurativ. Tratamentul chirurgical se adresează formelor constituite, fiind reprezentat de splenectomie ca operaţie de elecţie, la care se adaugă tratamentul afecţiunii cauzale sau al complicaţiilor; uneori, în prezenţa aderenţelor inflamatorii care fac imposibilă splenectomia, se impune splenotomia şi drenajul abcesului.

(ii) **Tuberculoza splinei.** Există forme primitive (foarte rare) în care splina reprezintă localizarea unică, cel mai adesea fiind forme secundare unei leziuni primitive pulmonare. Propagarea se face pe cale sangvină sau limfatică (o leziune intestinală inaparentă) şi mai rar prin contiguitate (tuberculoza peritoneală). Formele anatomo-patologice sînt reprezentate de: granulii, abcese reci, forma sclero-cazeoasă (cea mai frecventă), ciroza splenică hipertrofică şi prezenţa unor leziuni asociate ganglionare sau/şi hepatice. Diagnosticul pozitiv se bazează pe elemente clinice (vîrsta tînără, 20—40 ani, splenomegalie şi semne de impregnare bacilară) şi paraclinice (IDR la tuberculină; radiografia abdominală; proba terapeutică). Diagnosticul diferenţial se face cu alte infecţii cronice splenice (sifilis, malarie) sau cu boli hematologice. Totuşi, cel mai adesea diagnosticul se pune numai intraoperator, prin examenul macroscopic şi în special prin cel microscopic al splinei. Evoluţia este lungă (1—5 ani) spre deces prin propagare hepatică sau diseminare granulică. Tratamentul de elecţie este splenectomia, pentru care pregătirea preoperatorie cuprinde tratamentul cu tuberculostatice, care va fi continuat şi postoperator pe perioada dispensarizării.

(iii) **Sifilisul splinei** reprezintă o leziune mai rar congenitală, cel mai adesea dobîndită, apărînd în perioada terţiară a bolii; frecvenţa a scăzut foarte mult prin tratamentul intensiv antiluetic. Există două forme anatomopatologice: forma hiperplazică interstiţială şi forma nodulară. Evoluţia leziunilor se face spre perisplenită şi tromboza venei splenice cu invazie hepatică. Tratamentul se sprijină pe mijloace medicale în formele incipiente (unde reuşeşte reducerea volumului organului şi stabilizarea leziunii) şi pe cel chirurgical (splenectomia) ce-şi trage indicaţia din ineficienţa tratamentului medical.

(iv) **Splenomegalia malarică** are o frecvenţă mult mai mică decît în trecut, prin eradicarea paludismului. Splenomegalia poate fi foarte importantă, cu fenomene de compresiune de vecinătate sau cu diferite complicaţii: ruptură, torsiune, transformare chistică, supuraţie. Tratamentul de elecţie este splenectomia.

(v) **Splenomegalia din boala Kala-azar (leishmanioza).** Afecţiune produsă de protozoarul *Leishmania-Donovani*, fiind răspîndită în special în ţările din jurul bazinului mediteraneean. Tabloul clinic asociază fenomene infecţioase acute şi recidivante, fenomene hemoragipare (epistaxis, gingivoragii, peteşii), splenomegalie, caşexie progresivă. Evoluţia este în general fatală în cîteva luni prin anemie şi caşexie. Pentru formele cu hipersplenism marcat, splenectomia poate reprezenta o soluţie paliativă.

(vi) **Splenomegalia egipteană (bilharzioza).** Afecţiune produsă de *Schistosoma Mansoni*, cu localizare predilect hepatică, determinînd leziuni cirogene progresive cît şi fibroză pancreatică şi peripancreatică cu stenoza venei splenice, producînd hipertensiune portală prin mecanism mixt intra sau intra şi prehepatic. Clinic: febră de tip ondulant, fenomene urinare (cistită), fenomene intestinale (diaree dizenteriformă), decompensare ascitică şi/sau hemoragică. Tratamentul chirurgical este adecvat stadiului evolutiv: simplă splenectomie (care, înaintea instalării sindromului de hipertensiune portală, ameliorează hipersplenismul şi chiar starea generală) sau derivaţie porto-sistemică după instalarea sindromului de hipertensiune portală.

(vii) **Infecţiile splenice micotice** reprezintă afecţiuni foarte rare, determinate de genurile aspergillus, actinomices sau blastomices. Clinic: anemie, coloraţie icterică, splenomegalie moderată nedureroasă. Evoluţia spontană este lentă, spre sfîrşit letal prin caşexie sau complicaţii intercurente. Splenectomia este tratamentul de elecţie.

17.10 SPLINA ÎN BOLILE DE SISTEM

Datorită mortalităţii postoperatorii mari (pînă recent) indicaţiile splenectomiei în leucemii erau foarte rare şi numai pentru hipersplenism; în ultimii ani motivaţiile splenectomiei au devenit mai largi în bolile leucemice.

Leucemia limfatică cronică. Splenectomia este indicată pentru controlul splenomegaliei cu hipersplenism pe linia eritrocitară şi trombocitară şi al hipercatabolismului. Nu s-a observat o frecvenţă crescută a infecţiilor sau a limfoamelor după splenectomie, dar aceasta nu a influenţat rata mortalităţii afecţiunii de bază.

Leucemia monocitară cronică. Indicaţiile splenectomiei sînt date de: hipersplenism, fenomene de compresie şi infarctele splenice dureroase sau sensibilitate anormală la droguri. Efectele splenectomiei se manifestă prin reducerea ţesutului leucemic (îndepărtarea organului ce sechestrează 90% din celularitate) prin scăderea proporţională a necesităţii de citostatice, reducerea durerii şi disconfortului şi scăderea sau abolirea necesarului de transfuzii.

Reticuloendotelioza leucemică este considerată formă cronică de leucemie în care splenectomia este net superioară tratamentului medical, citîndu-se supravieţuiri de 5—10 ani.

Leucemiile acute. Cu foarte rare excepţii, splenectomia rămîne contraindicată datorită morbidităţii şi mortalităţii prohibitive cît şi răspunsului nesemnificativ.

Mieloscleroza cu metaplazie mieloidă. Splenectomia este indicată în caz de hemoliză majoră, refractară la tratamentul medical, trombocitopenie alarmantă, splenomegalie cu tulburări compresive, hipertensiune portală.

Policitemia rubravera: rar, apar fenomene de hipersplenism care impun splenectomia.

Boala Hodgkin. Începînd cu anul 1966 (odată cu lucrările lui Kaplan şi Bernard) în atara indicaţiilor clasice de splenectomie (date de fenomenele de compresiune şi hipersplenismul accentuat) se impune frecvent laparotomia exploratorie cu splenectomie, biopsie şi *mapping* ganglionar cu sau fără biopsie hepatică (fig.17.7 şi 17.8).

Indicaţiile splenectomiei în boala Hodgkin pot fi rezumate astfel:

— indicaţii de stadializare la bolnavii netrataţi în stadiile I şi II A şi B sau reevaluarea stadializării clinice la cei trataţi (cu chimio sau radioterapie);

— indicaţii cu scop profilactic: în stadiul I previne însămînţarea hepatică de la nivelul splinei, îndepărtează folosirea radioterapiei splenice cu toate inconvenientele acesteia; splenectomia asigură eliminarea unui organ de facilitare imunologică a creşterii tumorale;

— indicaţii hematologice: se îndepărtează efectele hipersplenismului;

— indicaţii de diagnostic: splenomegalie de natură neprecizată, forme de boală cu un singur simptom general sau cu un singur simptom clasic;

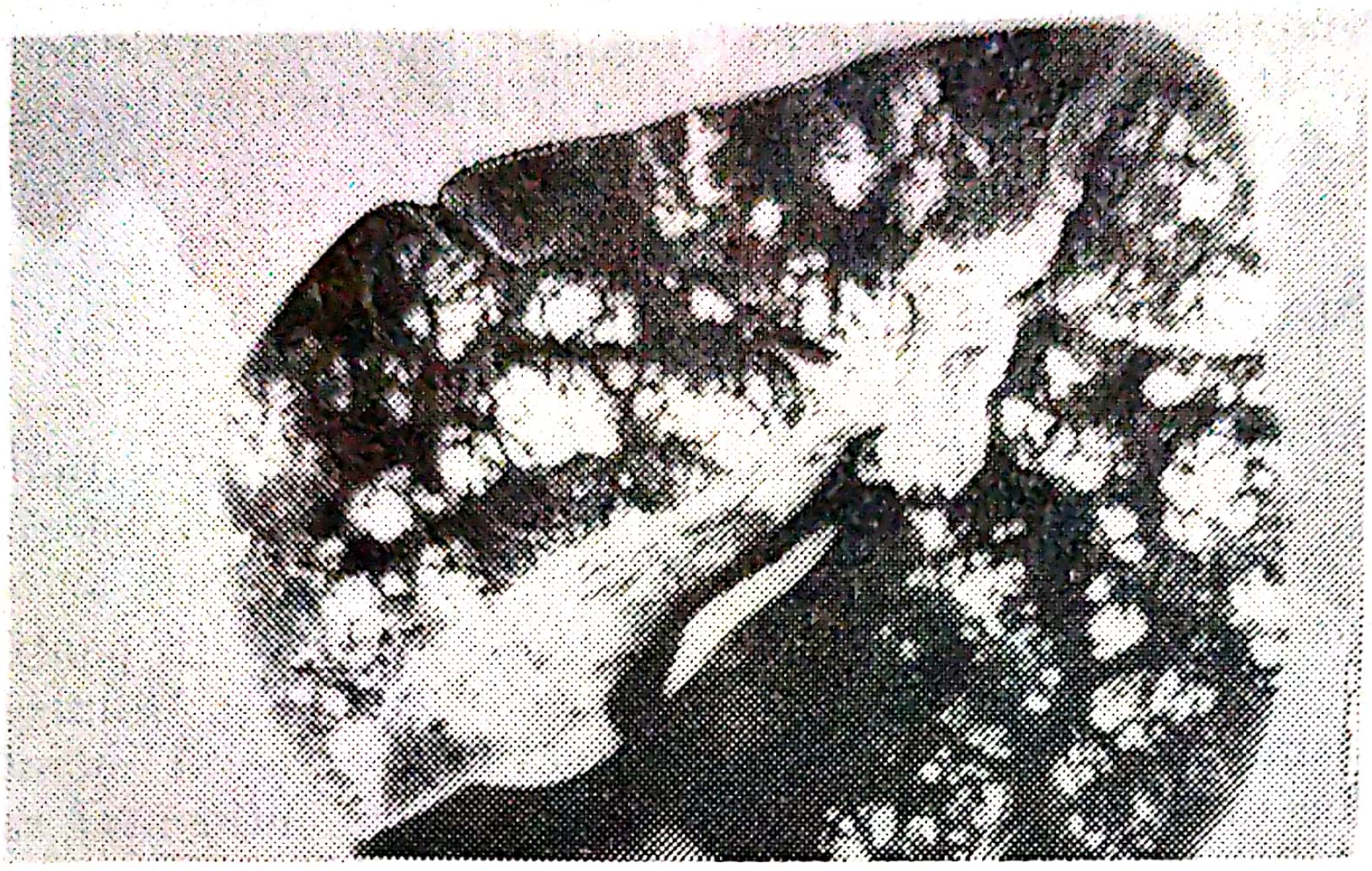

Fig. 17.7 — Boală Hodgkin — aspect granulomatos specific pe piesa de exereză.

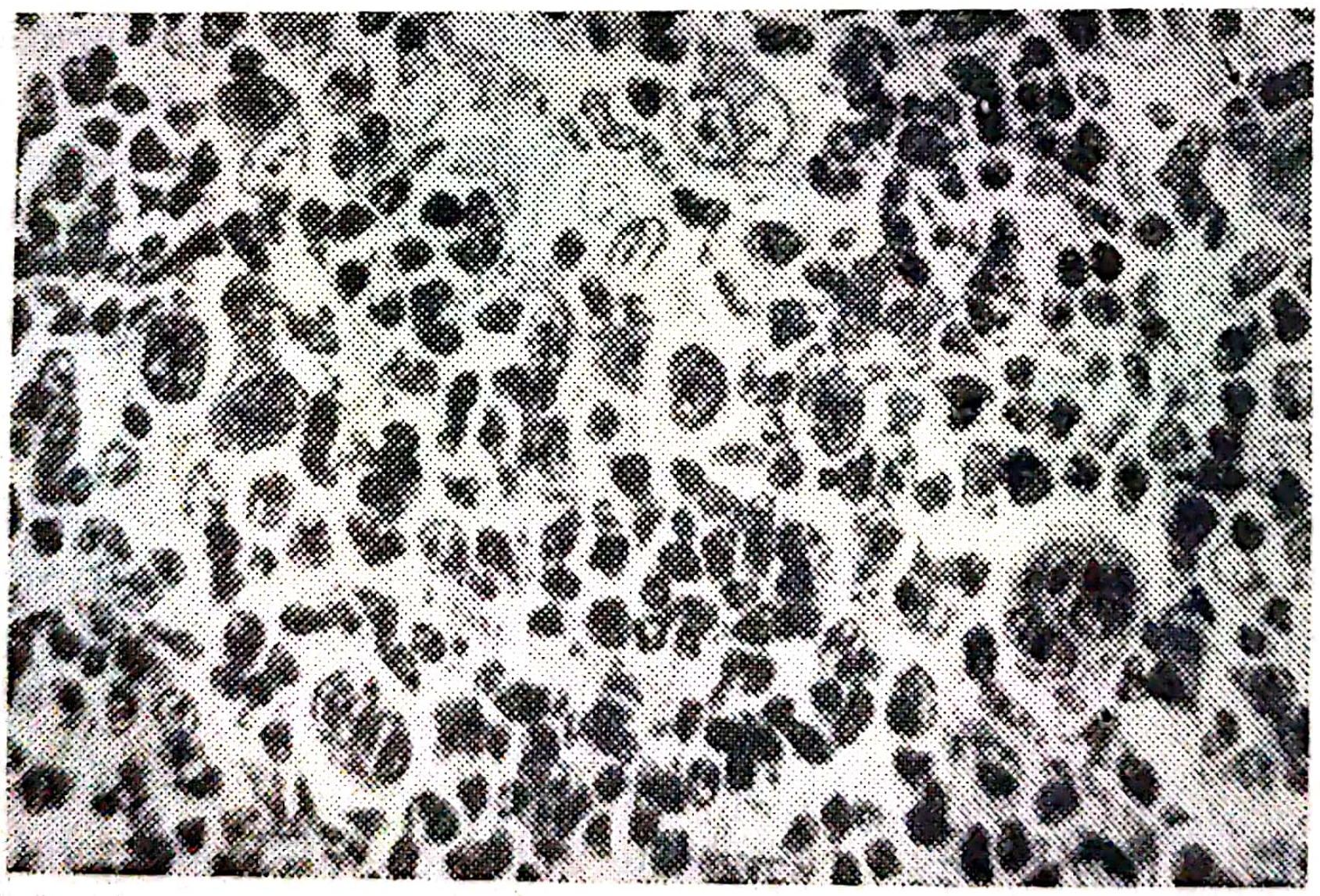

Fig. 17.8 — Boală Hodgkin — imagine histologică.

— indicaţii de tratament: ameliorarea toleranţei faţă de chimioterapie, rezolvarea fenomenelor de compresiune şi a durerilor din infarctele splenice.

Limfoame nehodgkiniene. Splenomegalie de importanţă variabilă cu fenomene de hipersplenism mai mult sau puţin accentuat. Dacă în trecut splenectomia era folosită ca ultima resursă terapeutică, recent s-a demonstrat valoarea operației precoce mai ales în formele cu celule bine diferențiate (Yam și Crosby). La cei ce răspund la splenectomie scad evident dozele de chimioterapice și necesarul în transfuzii.

17.11 SFINGOLIPIDOZELE

Bolile prin supraîncărcare (sfingolipidozele) reprezintă enzimopatii congenitale cu transmitere recesiv-autosomală, caracterizate prin acumularea sfingolipidelor în sistemul reticulo-histiocitar cu imposibilitatea degradării acestora.

Clasificarea etiopatogenică (după Gigonnet și Juif):

— Sfingomielinoza (boala Niemann-Pick): deficit al sfingomielinazei cu acumulare de sfingomielină.

— Gangliozidoza cu GM_1 (tip I Landing și tip II Gomatas-Suzuki): deficit în betagalactozidază cu acumulare de gangliozid GM_1.

— Gangliozidoza cu GM_2 (Taysacks): deficit în hexozaminidază cu acumulare de gangliozid GM_2.

— Citozidoza.

— Glucozilceramidoza: deficit de glucocerebrozidază cu acumulare de glucozilceramidă (boala Gaucher).

— Galactozilceramidoza (Krabbe): deficit de cerebrozidsulfattransferază cu acumulare de galactozilceramidă.

— Sulfatidoza (leucodistrofia metacromatică): deficit de cerebrozidsulfatază cu acumulare de sulfatide.

Tabloul clinic asociază o multitudine de semne cutanate, osteoarticulare, neuropsihice, oculare (leucodistrofia în special), viscerale (hepatomegalie, splenomegalie, bronhopneumopatii acute sau subacute etc.). Interesează din punctul de vedere chirurgical în special formele cu splenomegalie gigantă întîlnite în boala Gaucher.

Diagnosticul este complex, sprijinit de explorări enzimatice și biochimice specifice.

Tratament. Singurul mijloc eficient îl reprezintă profilaxia prin depistarea precoce (în fază uterină) a heterozigoților. Splenectomia este uneori indicată în boala Gaucher pentru fenomenele de compresiune, produse de splenomegalie, fără a influența evoluția bolii.

BIBLIOGRAFIE SELECTIVĂ

ATHANASIU A. — Hipersplenismul, Edit. Medicală, București, 1971.

BURLUI D. — Patologie chirurgicală, vol. V, Edit. Medicală, București, 1975, 886—918.

CALOGHERA C. — Traumatismele abdomenului, Edit. Medicală, 1983, București, 143—157.

GOINARD P. — Patologie chirurgicale de la rat, Masson, Paris, 1939.

JUVARA I. *și colab.* — Probleme de diagnostic și tratament în sarcoamele splinei, *Viața medicală*, 1976, 8, 239.

JUVARA I. *și colab.* — Laparotomia exploratorie și splenectomia în boala Hodgkin. Indicații și rezultate, *Viața medicală*, 1977, 24, 229.

MAINGOT R. — Abdominal operations, Appl. Cent. Crofts, 1980, 245—263.

18.

HIPERTENSIUNEA PORTALĂ

D. BURLUI

18.1 Date de anatomie chirurgicală — 1074
18.2 Date de fiziopatologie chirurgicală — 1085
  18.2.1 Barajele prehepatice — 1087
  18.2.2 Barajele intrahepatice — 1090
  18.2.3 Barajele posthepatice — 1092
  18.2.4 Hemoragii digestive prin hipertensiunea portală fără baraj intra sau extrahepatic — 1093
18.3 Diagnosticul hipertensiunii portale — 1094
18.4 Tratamentul hipertensiunii portale — 1100
18.5 Tratamentul ascitei — 1104
18.6 Complicațiile postoperatorii — 1107

În ultimii ani, chirurgia hipertensiunii portale a făcut progrese substanțiale în țara noastră, pe baza contribuțiilor aduse în acest domeniu de chirurgi români ca I. Jianu, I. Făgărășanu, I. Juvara, V. Marinescu, Fl. Mandache, M. Furnică și alții. Prima anastomoză porto-cavă termino-laterală am realizat-o la 26.IX.1962 bolnavei N.R. (f. obs. nr. 10 122) consemnată în protocolul operator nr. 1 430; reprezintă și prima intervenție de acest tip reușită în țara noastră; cu această dată a început și la noi în țară chirurgia de derivație porto-sistemică în hipertensiunea portală*.

18.1. DATE DE ANATOMIE CHIRURGICALĂ

(i) **Trunchiul portal** își are originea înapoia capului pancreasului prin unirea venei splenice și a venei mezenterice superioare. Odată format, trunchiul venei porte se îndreaptă către ficat. În drumul său ascendent și puțin oblic la dreapta, capătă rapoarte întinse cu fața posterioară a pancreasului, iar în grosimea micului epiploon (ligamentul gastro-hepatic) cu artera hepatică

---

* Ulterior, pe acest drum s-au angajat și alte colective cum sînt cel de la Spitalul de Urgență condus acum de prof. dr. I. Șuteu, colectivul chirurgical de la Spitalul Fundeni, condus de prof. dr. D. Setlacec, colectivul chirurgical din Tîrgu Mureș condus de prof. dr. E. Bancu și altele (n.a.).

și calea biliară principală. Lungimea sa este de 8—10 cm, însă segmentul chirurgical, care este folosit pentru derivațiile porto-sistemice, nu depășește 6—7 cm. Diametrul său, în general de 8—10 mm, variază în hipertensiunea portală; în barajele intrahepatice (ciroză) trunchiul portal se alungește, se dilată și se verticalizează ca poziție; în barajele prehepatice și mixte, trunchiul portal se scurtează și își diminuă calibrul pînă la obstrucție completă.

La nivelul hilului hepatic, vena portă se împarte în două ramuri, dreaptă și stîngă. Ramura dreaptă este mai groasă și mai scurtă, ramura stîngă este mai lungă și mai subțire. Aceste două ramuri formează un unghi de deschidere care variază între 70 și 180 de grade. Această situație trebuie cunoscută de chirurg, mai ales atunci cînd are intenția de a realiza un șunt porto-cav terminolateral. Situația anatomică a unghiului condiționează nivelul ligaturii bontului portal. Cu cît unghiul vascular este mai deschis, cu atît ligatura portei va fi făcută mai jos.

Cele mai importante colaterale sau tributare ale ramurilor principale ale sistemului port sînt vena coronară sau gastrică stîngă și vena mezenterică inferioară (fig.18.1).

Mobilizarea trunchiului portal nu este întotdeauna ușoară. Pentru disecția corespunzătoare a venei porte în vederea realizării unei anastomoze porto-cave este nevoie uneori să ligaturăm și să secționăm colateralele sale: vena pilorică, vena coronară, vena pancreatico-duodenală, vena pancreatică accesorie și vena gastro-epiplooică dreaptă.

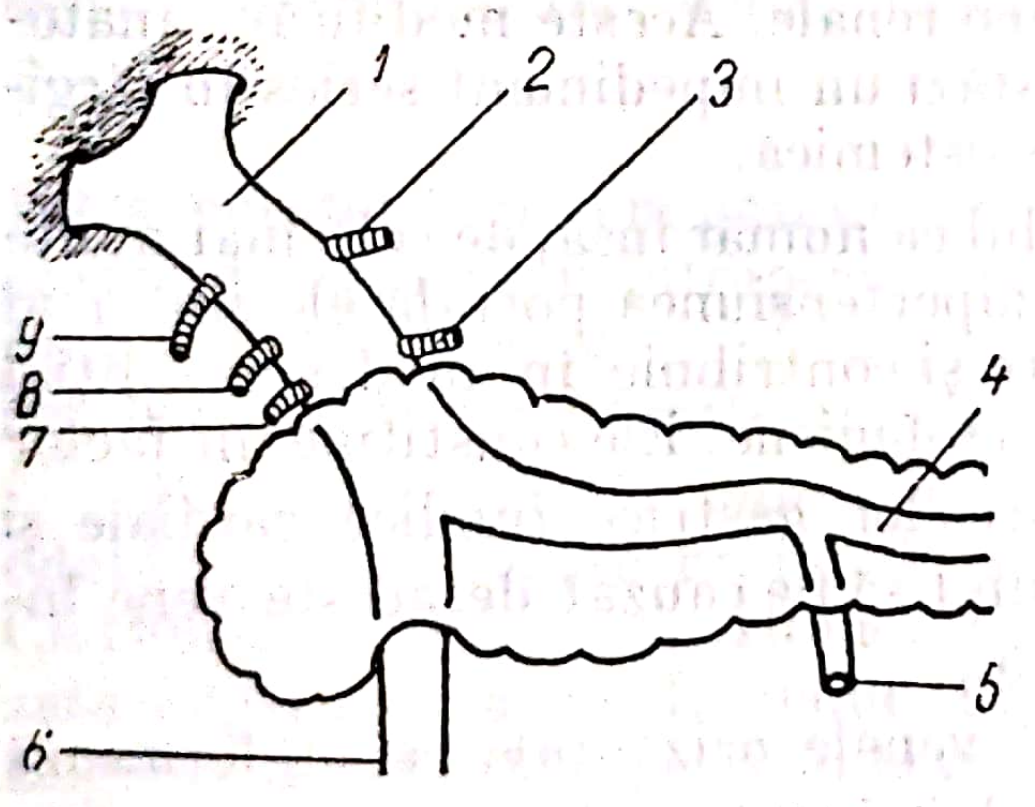

Fig. 18.1 — Colateralele trunchiului portal (după Sedgwick C.E., 1967):

1) — trunchiul portal; 2) — venă pancreatică accesorie; 3) vena coronară gastrică; 4) vena splenică; 5) vena mezenterică inferioară; 6) vena mezenterică superioară; 7) vena gastroepipilooică dreaptă; 8) vena pancreatico-duodenală superioară; 9) vena gastrică dreaptă.

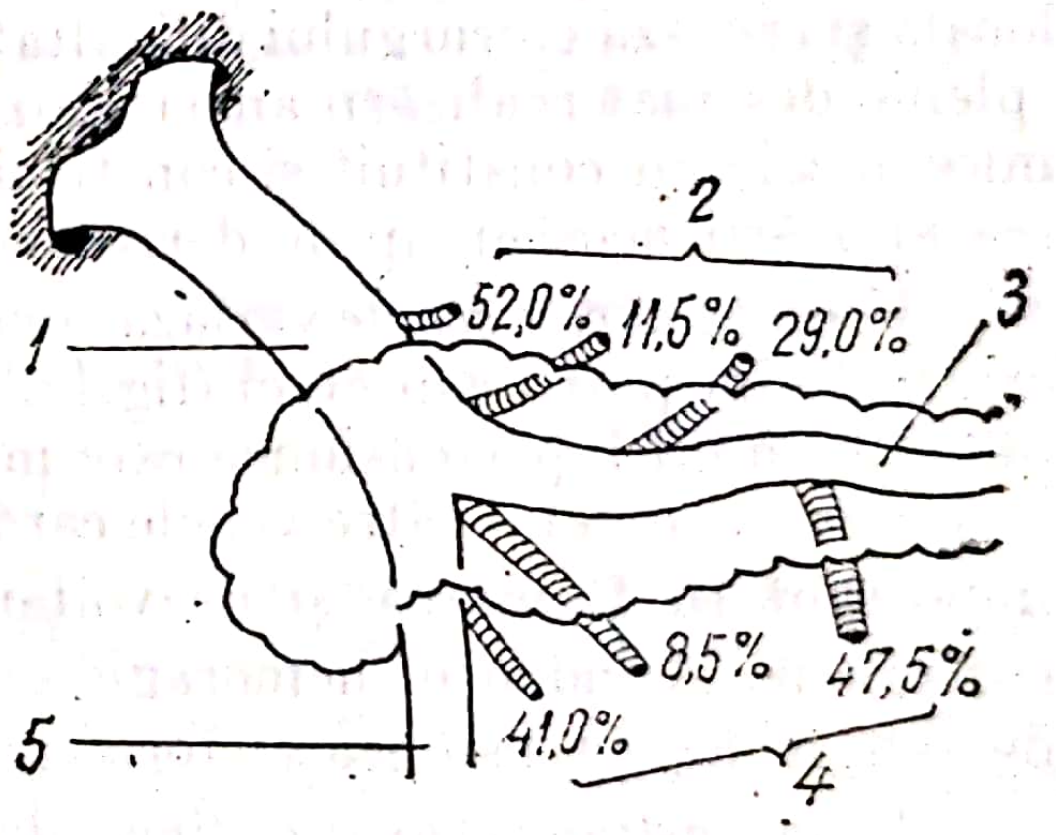

Fig. 18.2 — Variantele de vărsare ale venei coronare și venei mezenterice inferioare (după Sedgwick C.E., 1967):

1) trunchiul portal; 2) vena coronară gastrică; 3) vena splenică; 4) vena mezenterică inferioară; 5) vena mezenterică superioară.

Vena coronară se poate termina pe marginea superioară a venei splenice, pe marginea stîngă a venei porte sau la nivelul joncțiunii spleno-portale. De cele mai multe ori (52%) această venă se deschide în trunchiul portal pe marginea lui stîngă (fig.18.2).

Vena mezenterică inferioară se deschide în vena splenică sau în vena mezenterică superioară. Foarte rar se deschide în joncțiunea spleno-mezenterică. Joncţiunea cu vena splenică la nivelul cozii pancreasului am întîlnit-o frecvent şi poate crea dificultăţi tehnice pentru mobilizarea venei splenice, în vederea realizării şuntului spleno-renal. După unii autori această variantă de joncţiune cu vena splenică se întîlneşte în 47,5% din cazuri (B. E. Douglas şi colab. 1950)., Această variantă de inserţie poate favoriza dilataţia considerabilă a venei mezenterice inferioare în cursul evoluţiei hipertensiunii portale, creînd condiţii optime pentru realizarea unei anastomoze porto-sistemice prin intermediul ei.

Vena splenică şi tributarele sale drenează sîngele din splină, o parte din sîngele venos gastric şi duodenal. În multe cazuri joncţiunea cu mezenterica inferioară aduce în vena splenică o parte din sîngele colonic şi din segmentul superior al rectului. Vena splenică îşi are originea în hilul splinei din trei pînă la şase ramuri care confluează într-un trunchi comun. Trunchiul splenic are raport intim cu coada pancreasului şi faţa posterioară a capului pancreasului unde întîlneşte vena mezenterică superioară. Lungimea ei este de aproximativ 15 cm. Raportul cozii pancreasului cu hilul splenic este variabil la individul normal. Există în general între vîrful cozii şi hil un spaţiu liber în care circulă vena splenică în grosimea epiploonului pancreatico-splenic.

Modificarea de volum a splinei, determinată de hipertensiunea portală, modifică rapoartele anatomice la acest nivel. Prin apropierea splinei de coada pancreasului, epiploonul pancreatico-splenic se reduce, procesul edemului pancreatic înglobează vena splenică, împreună cu ramurile de origine ale trunchiului splenic. Edemul retroperitoneal, adenopatia regională, la care se adaugă uneori prezenţa a numeroase spline accesorii, complică anatomia locală şi creează chirurgului dificultăţi tehnice în prepararea segmentului venos splenic destinat realizării anastomozei spleno-renale. Aceste modificări anatomice locale au constituit şi constituie şi astăzi un impediment serios în lărgirea aplicării acestui tip de derivaţie porto-sistemică.

Venele gastrice scurte variază considerabil ca număr însă, de cele mai multe ori, întîlnim patru sau cinci (fig.18.3). În hipertensiunea portală ele sînt mai dilatate cu cît hipertensiunea este mai mare şi contribuie în mod substanţial la derivaţia sîngelui către venele cardiale şi esofagiene. Ele constituie un factor important în formarea şi dezvoltarea varicelor gastrice fundice, cardiale şi esofagiene. Accidentul hemoragic este posibil să fie cauzat de aceste vene îndeosebi în hipertensiunea sectorială splenică.

Vena gastro-epiplooică stîngă drenează venele orizontale ce se formează pe faţa anterioară şi posterioară a stomacului şi se termină în vena splenică. Prin comunicarea cu vena gastro-epiplooică dreaptă, se realizează comunicarea vaselor splenice cu vena mezenterică superioară. Vena gastro-epiplooică stîngă devine voluminoasă în hipertensiunea portală, îndeosebi cînd obstacolul este pe vena splenică proximal de joncţiunea venelor. Locul de vărsare al venei gastro-epiplooice stîngi în vasele splenice este variabil (fig. 18.4). Joncţiunea poate să aibă loc în 65,2% din cazuri cu ramura inferioară a trunchiului de origine al venei splenice şi doar în 23,8% cu trunchiul principal venos, la 1—2,5 cm şi chiar 5 cm de formarea sa din venele hilare. Această situaţie anatomică, cu modificările de calibru survenite prin hipertensiunea portală, ne-a dat posibilitatea de multe ori de a executa o investigare radiomanometrică peroperatorie pe această cale.

Nu credem că folosirea acestei vene pentru realizarea unei anastomoze porto-sistemice ar fi urmată de rezultate satisfăcătoare: diametrul ei nu este niciodată suficient de larg pentru a permite o funcţionalitate satisfăcătoare şi de durată.

Venele pancreatice variază ca număr de la 3 la 14. Sînt mici, scurte şi drenează sîngele venos din coada şi corpul pancreasului către vena splenică.

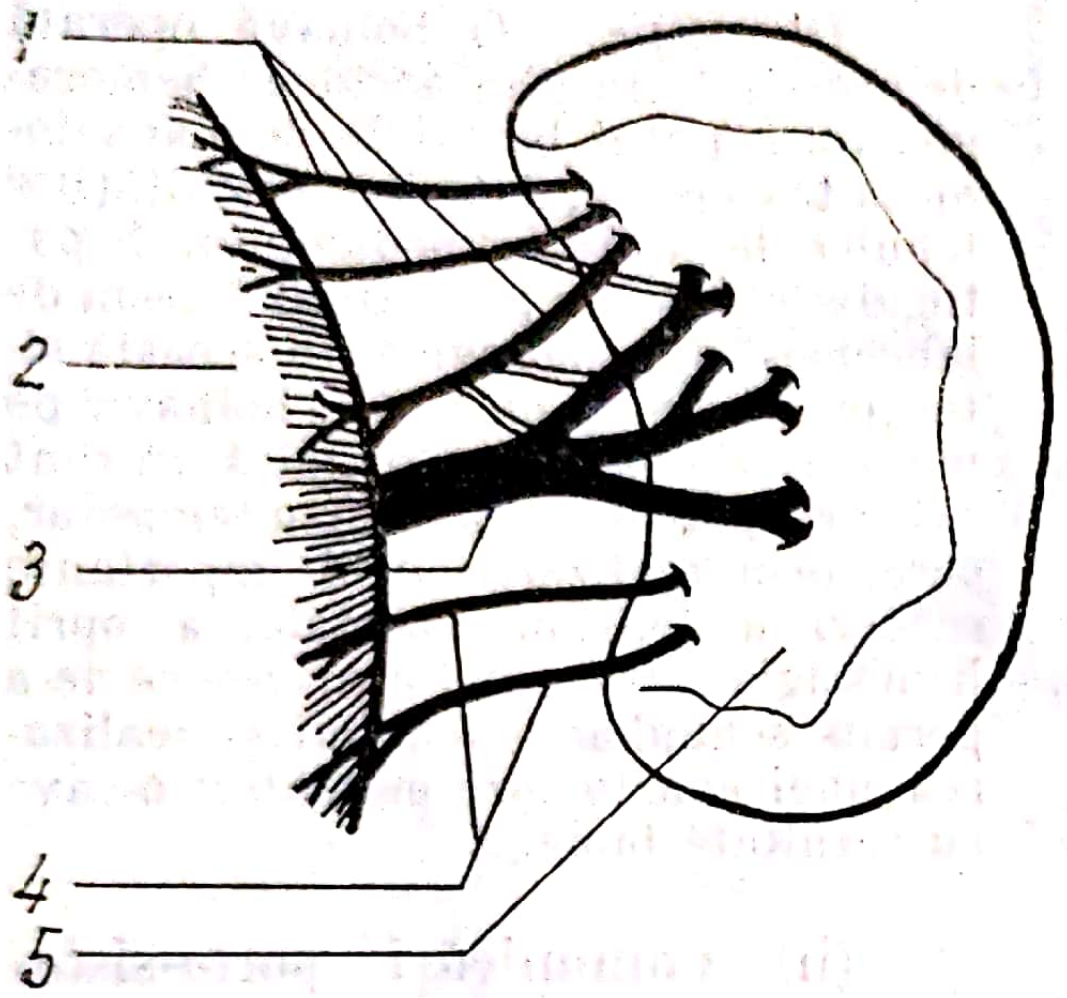

Fig. 18.3 **— Distribuţia mai frecventă a venelor gastrice scurte (după Sedgwick C.E., 1967):**

1) venele gastrice scurte; 2) stomacul; 3) vena splenică; 4) venele gastrice scurte; 5) splina.

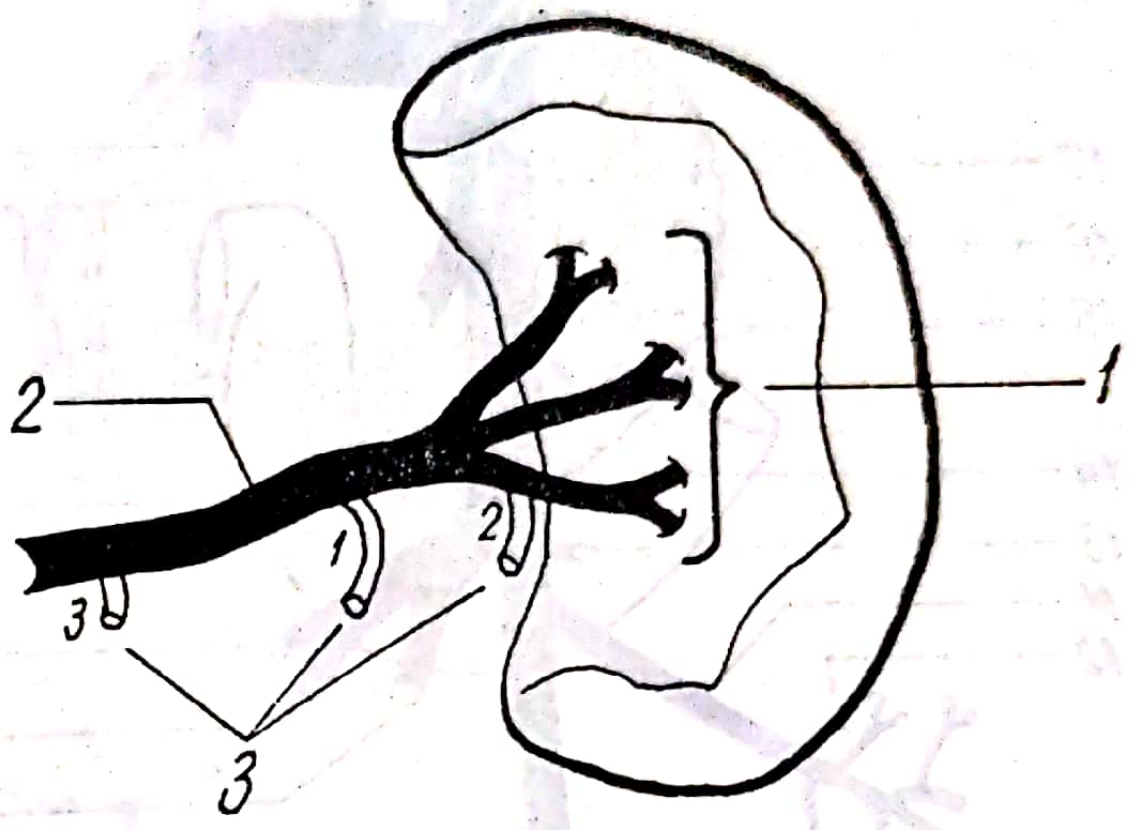

Fig. 18.4 **— Variantele de vărsare ale venei gastro-epiplooice stîngi în vena splenică (după Sedgwick C.E., 1967):**

1) venele hilare; 2) vena splenică; 3) vena gastro-epiplooică stîngă.

Intraoperator le putem găsi uneori dilatate şi de aspect varicos. Nu sînt citate cazuri de hemoragii intraperitoneale prin ruptura acestor varice însă, avînd un perete foarte subţire. ele se pot rupe în timpul mobilizării cozii pancreasului, hemoragia fiind foarte greu de stăpînit.

Vena mezenterică superioară prezintă un interes chirurgical crescut, odată cu realizarea, în Franţa de către P. Marion (1953) şi în America de către Clatworthy (1953), a anastomozei mezentericocave, operaţie propusă şi realizată experimental de I. Jianu (1907). Este de reţinut şi faptul că în 1913 Bogoraz a aplicat această intervenţie pe om. În fig. 18.5 am reprodus după G. Gillot şi colab. (1964) schema acestei vene.

De interes chirurgical deosebit sînt venele ileo-colice, venele jejuno-ileale şi trunchiul lui Henle. Gillot defineşte o porţiune din această venă cu termenul de segment chirurgical; el este situat între vena ileo-colică şi trunchiul lui Henle. Lungimea sa, care variază între 12—45 mm, şi calibrul, între 11—16 mm, îl fac apt pentru o anastomoză cu vena cavă inferioară. Această situaţie anatomică se întîlneşte în 80% din cazuri. S-ar părea că în multe cazuri anastomoza mezenterico-cavă ar putea fi executată, avînd rolul de supapă de siguranţă atunci cînd şuntul troncular nu poate fi realizat.

În practică, din cauza edemului consecutiv stazei limfatice de la nivelul mezenterului şi stazei venoase, care dilată cele mai mici colaterale din grosimea mezenterului, disecţia venei în ansamblu este foarte dificilă, cu riscuri de lezare a trunchiului mezenteric superior. Din experiența noastră, condițiile favorabile pentru executarea unei anastomoze mezenterico-cave sau cavo-mezenterice se întîlnesc în practică foarte rar. Așa se explică numărul mic de anastomoze mezenterico-cave din statistica noastră (5 bolnave operate).

Trebuie să reținem însă că această intervenție, cu toate dificultățile tehnice pe care le prezintă, poate deveni în unele cazuri o operație salvatoare.

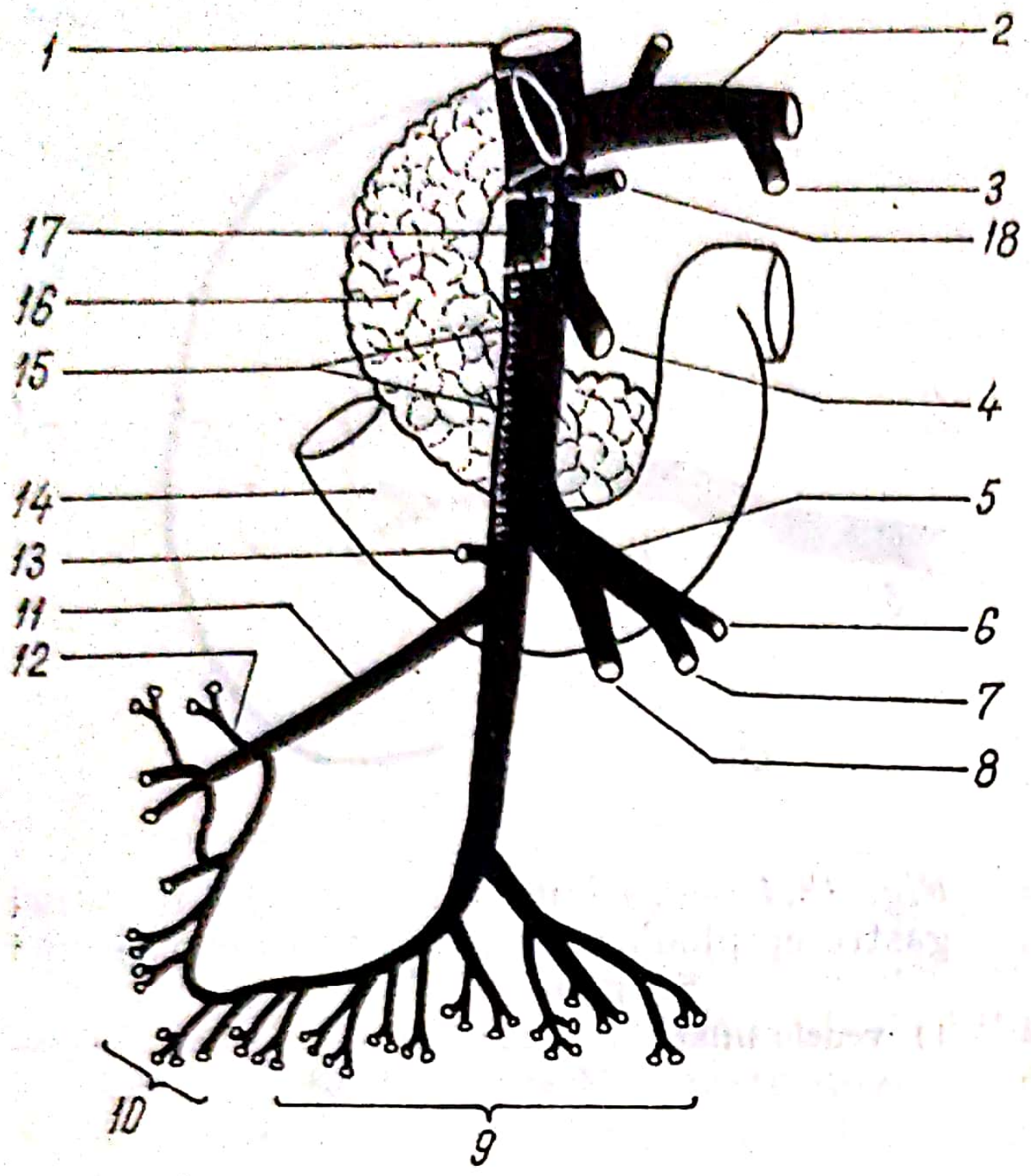

Fig. 18.5 — Vena mezenterică superioară (după Gillot G., 1964):

1) trunchiul portal; 2) vena splenică; 3) vena mezenterică inferioară; 4) trunchiul jejunal superior; 5) trunchiul jejunal intermediar și ileal superior; 6) trunchiul jejunal; 7) trunchiul intermediar; 8) trunchiul ileal; 9) venele ileale; 10) venele ileale mici; 11) trunchiul ileo-colic; 12) vena colică inferioară dreaptă; 13) vena colică medie dreaptă; 14) duodenul; 15) segmentul chirurgical al venei mezenterice superioare; 16) pancreasul; 17) aria lui Henle; 18) venă pancreatico-duodenală.

Observație — O bolnavă operată de necesitate în plin accident hemoragic, nu a putut beneficia de o anastomoză tronculară, datorită dificultăților tehnice de la nivelul pediculului hepatic, disecția venei porte fiind extrem de laborioasă și hemoragică. În această situație, pentru a nu pierde bolnava pe masa de operație, am instalat un șunt extra-corporeal omfalo-safen temporar, care, prin realizarea unei importante scăderi a tensiunii portale, a oprit hemoragia intraoperatorie, ceea ce ne-a permis schimbarea tehnicii și realizarea unei anastomoze mezenterico-cave cu rezultate bune.

(ii) **Comunicări porto-sistemice normale.** La individul normal, comunicațiile porto-sistemice anatomice reprezintă căi colaterale potențiale fără semnificație funcțională dar cu rol important în cazul hipertensiunii portale.

Anastomozele gastro-esofagiene. Venele esofagiene se anastomozează cu vena coronară gastrică, cu sistemul azygos și plexul vertebral. Această situație anatomică explică rezultatul bun obținut, într-un număr de cazuri, cu omento-esofago-pexia (D. Burlui, 1959) care a dus la dispariția varicelor esofagiene prin creare de anastomoze funcționale între plexul submucos esofagian venos și sistemul azygos (fig. 18.6). Venele esofagiene comunică de asemenea cu venele scurte gastrice. Cînd staza și hipertensiunea venoasă sînt importante, varicele care se formează la nivelul peretelui gastric se văd prin transparența seroasei gastrice.

Anastomoza hemoroidală-hemoroidală. Vena hemoroidală superioară se anastomozează cu venele hemoroidale mijlocii și inferioare. Prin vena rușinoasă, afluent al venei iliace comune, sîngele din vena hemoroidală superioară poate ajunge în vena cavă superioară, prin venele lombare ascendente și hemiazygos. În caz de obstrucție a trunchiului portal, sîngele poate astfel să ajungă în sistemul cav superior și inferior prin colateralele venoase ale canalului anal.

Venele retroperitoneale. Aceste vene mici, care drenează suprafeţele neperitonealizate ale organelor din cavitatea peritoneală, cum este colonul ascendent şi descendent, duodenul şi pancreasul sînt în legătură funcţională cu sistemul port, însă cea mai mare parte dintre ele au legătură cu circulaţia sistemică parietală.

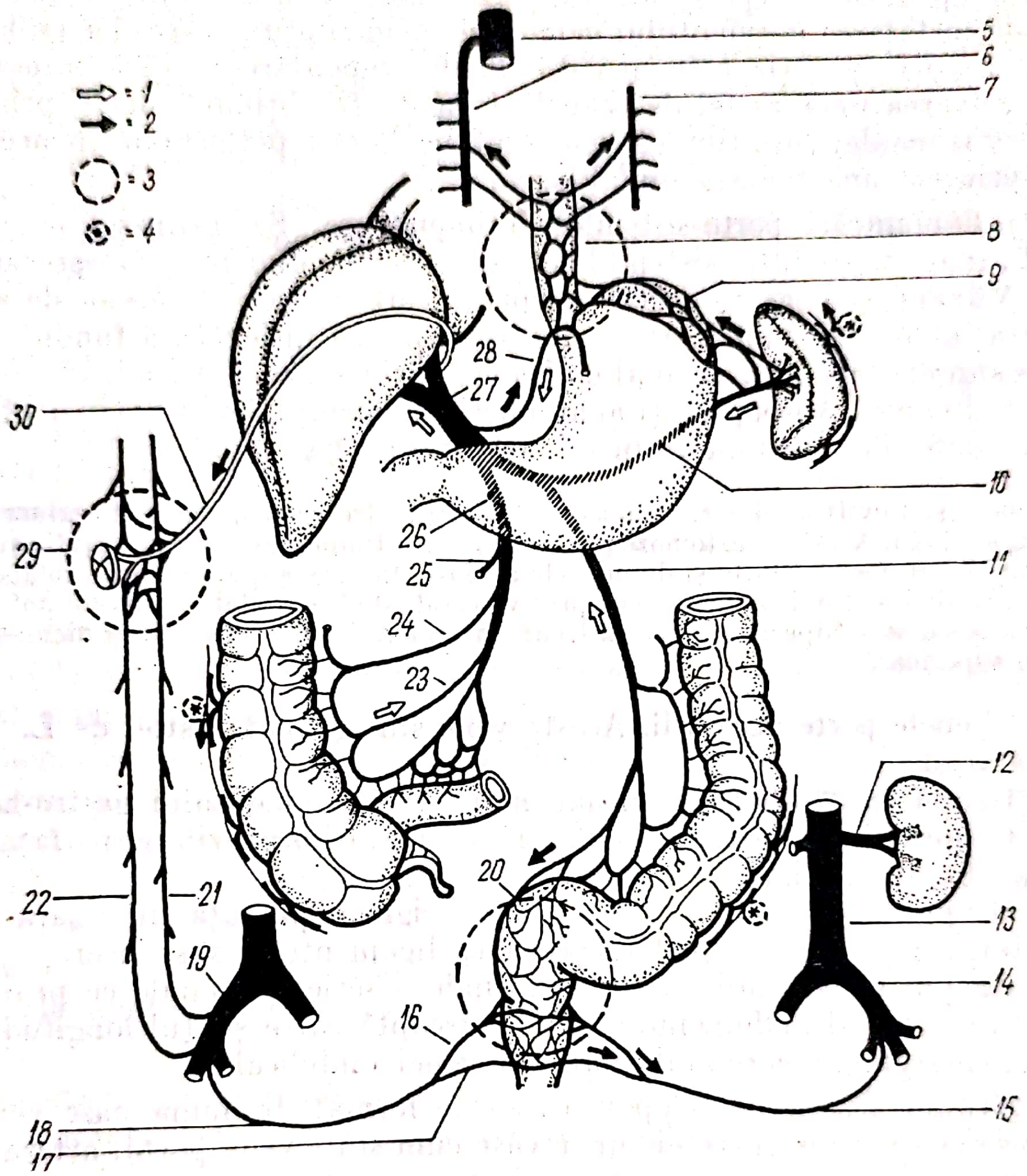

Fig. 18.6 — Conexiunile porto-sistemice (după Sedgwick C.E., 1967): 1) sensul normal al circulaţiei portale; 2) circulaţia în hipertensiunea portală; 3) ariile de dezvoltare a circulaţiei colaterale; 4) zone de drenaj viscero-parietal; 5) vena cavă superioară; 6) şi 7) venele azygos şi hemiazygos; 8) plexul periesofagian; 9) vasele gastrice scurte; 10) stomacul; 11) vena mezenterică inferioară; 12) vena renală; 13) vena cavă inferioară; 14) vena iliacă comună stîngă; 15) vena ruşinoasă internă stîngă; 16) venele hemoroidale şi sistemul lor anastomotic; 17) vena ruşinoasă internă dreaptă — anastomozele cu vena ruşinoasă internă dreaptă şi sistemul venos hemoroidal; 18) vena ruşinoasă internă dreaptă; 19) vena iliacă comună dreaptă; 20) vena hemoroidală superioară; 21) vena epigastrică; 22) vena subcutanată abdominală; 23) vena ileocolică; 24) vena colică dreaptă; 25) vena colică medie; 26) trunchiul mezenteric; 27) trunchiul portal; 28) vena coronară gastrică; 29) peretele abdominal; 30) vena ombilicală.

Sistemul venos al peretelui abdominal. Venele paraombilicale din ligamentul falciform fac legătura între ramura stîngă a venei porte, venele subcutanate abdominale şi epigastrice, precum şi cu vena mamară internă, în regiunea ombilicală. În hipertensiunea portală aceste comunicări se dilată, venele subcutane devin vizibile şi realizează ceea ce cunoaştem sub numele de *caput medusae* (capul de meduză).

În sindromul Cruveilhier-Baumgarten, acest sistem venos periombilical este foarte solicitat, venele se dilată mult, devin sinuoase şi chiar varicoase. Ele compensează parţial hipertensiunea din sistemul port. O dovadă în acest sens este faptul că extirparea acestui plex venos este urmată în cele mai multe cazuri de instalarea accidentului hemoragic prin ruptura varicelor esofagiene. În alte cazuri operaţia este urmată de decompensare ascitică importantă.

Rezolvarea unor astfel de cazuri nu poate fi obţinută decît prin şunt porto-cav troncular sau, fiindcă vena ombilicală este permeabilă în acest sindrom, printr-o anastomoză omfalo-cavă.

(iii) **Comunicări porto-sistemice întîmplătoare.** Se întîlnesc, la indivizi normali, anastomoze între sistemul port şi cel cav de dimensiuni impresionante. Astfel, Madden şi Loré au descris cazuri la care diametrul vaselor de anastomoză era între 3—4 mm. Într-un caz vena punea în legătură fundul gastric cu vena suprarenală stg., iar în al doilea caz o venă mezenterică ileală cu vena ovariană dreaptă. Aproape toţi anatomiştii şi chirurgii interesaţi au observat frecvent astfel de anastomoze între sistemele port şi cav.

Holmes şi Lovitt au descris o anastomoză largă între vena splenică şi regiunea retroperitoneală stîngă. Aceste anastomoze portosistemice întîmplătoare, de topografie şi calibru foarte variate au fost întîlnite şi de noi; ele au fost studiate şi publicate de colaboratorul nostru dr. Raţiu Ovidiu. Rolul lor decompresiv portal este foarte slab, totuşi ele pot explica lunga evoluţie a unor hipertensivi portali, care mulţi ani nu fac nici ascită şi nici hemoragie digestivă superioară.

(iv) **Venele porte accesorii.** Aceste vene sînt grupate astfel de L. Testut şi A. Latarjet:

— Grupul gastro-hepatic, situat în grosimea ligamentului gastro-hepatic.

— Grupul cistic, format din 12—15 venule, care provin de pe faţa superioară a veziculei biliare.

— Grupul diafragmatic, care, avînd originea pe faţa inferioară a diafragmului, coboară către ficat în grosimea ligamentului suspensor.

— Grupul paraombilical, care cuprinde o serie de venule ce provin din peretele anterior al abdomenului şi se îndreaptă către şanţul longitudinal al ficatului, mărginind cordonul fibros al venei ombilicale.

— Grupul descris de Sappey, care este format din numeroase venule ce îşi au originea în chiar peretele unor vase cum sînt: vena portă, artera hepatică, canalele biliare.

În hipertensiunea portală prin ciroză hepatică se produc modificări profunde la nivelul ligamentului falciform. Spaţiul dintre cele două foiţe se edemaţiază prin stază limfatică, foiţele peritoneale se îngroaşă şi capătă o culoare albă sidefie. Cînd staza venoasă este importantă, ligamentul falciform al ficatului este congestiv în totalitate, cu desenul vascular al venelor porte accesorii bine conturat. La baza ligamentului falciform se găseşte ligamentul rotund sau cordonul venei ombilicale. La adult, vena ombilicală păstrează, în majoritatea cazurilor, un lumen virtual de unde ideea repermeabilizării venei ombilicale şi explorării radiologice a sistemului port prin canularea ramurei stîngi a venei porte (fig. 18.7).

Noi am realizat în 1964, pentru prima dată la noi în ţară, repermeabilizarea venei ombilicale în scop de explorare şi tratament per şi postoperator. Rezultatele au fost publicate în 1966; în monografia intitulată „Vena ombilicală în chirurgia porto-hepato-biliară" (D. Burlui şi O. Raţiu, apărută în 1970) sînt prezentate toate metodele originale, de asemenea şi terapeutica, pe care le-am folosit prin intermediul venei ombilicale şi care au dus la ameliorarea substanţială a rezultatelor chirurgiei hipertensiunii portale.

(v) **Distribuţia şi funcţionalitatea intra-hepatică a sistemului port.** Ficatul, situat predominant în loja subfrenică dreaptă, este împărţit macroscopic în doi lobi, drept şi stîng, prin linia de intersecţie a ligamentului falciform. După arhitectonica vasculară intra-hepatică, atît venoasă cît şi arterială, ficatul este împărţit în două unităţi mari: ficatul drept şi ficatul stîng, printr-o linie convenţională la suprafaţa ficatului, care se întinde de la vena cavă la vezicula biliară (linia cavo-veziculară a lui Sérégé).

Trunchiul portal, prin cele două ramuri ale sale de la nivelul hilului, îşi începe distribuţia intrahepatică a ramificaţiilor sale. O caracteristică importantă a arhitecturii portale intrahepatice este respectarea lobulaţiei şi segmentaţiei anatomice, la care se adaugă componenta vasculară arterială şi canalară-biliară.

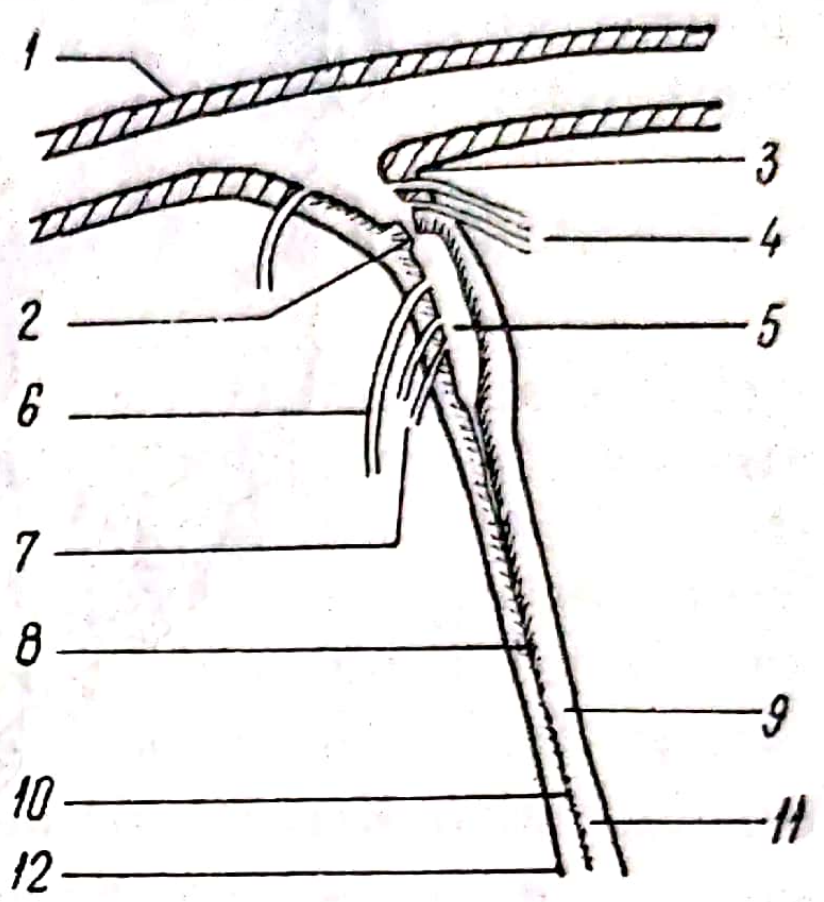

Fig. 18.7 — Segmentele venei ombilicale la adult:

1) ramura stîngă a trunchiului portal; 2) pragul terminal; 3) unghiul omfaloportal; 4) şi 7) venele nenumite mici; 5) segmentul neobstruat larg; 6) vena mediană paraombilicală; 8) segmentul neobstruat filiform; 9) zona hialină; 10) zona fibrilară; 11) ligamentul rotund hepatic; 12) segmentul obliterat.

Ajungînd la nivelul lobulului hepatic, ramusculele portale formează un sistem arhitectural complex, împreună cu eferentele venoase hepatice şi canaliculele biliare. Studiile de microscopie asupra angioarhitectonicii intra-hepatice, corelate cu rezultatele obţinute prin cercetări asupra hemodinamicii la nivelul lobulului, au permis individualizarea a trei sectoare, care, în barajele intrahepatice, se reflectă, pînă la un anumit punct, în formele anatomo-clinice evolutive ale hipertensiunii portale. Sînt astfel descrise:

- *Sectorul presinusoidal*, în care sînt incluse totalitatea sau întregul complex vascular arterial şi venos portal, care se întinde de la hil pînă la periferia sinusoidului. Diviziunea vasculară la acest nivel este de tip dihotomic, iar între ramuri se interpun lame de parenchim hepatic.
- *Sectorul sinusoidal*, este dependent de vena portă, cu o arhitectură labirintică şi sînge bogat în oxigen. Oxigenul este adus de ramurile terminale ale arterei hepatice. Aceasta presupune o intensă activitate şi pe drept cuvînt el este considerat centrul activităţii funcţionale a ficatului. Acest complex anatomic şi funcţional este prevăzut cu o aparatură sfincteriană extrem de complexă ca structură şi funcţionalitate, precum şi cu un sistem de căi derivative, care pot asigura, în condiţii fiziologice şi patologice, posibilitatea unor şunturi porto-hepatice, porto-cave şi arterio-venoase (fig. 18.8).
- *Sectorul postsinusoidal* începe la nivelul venei centro-lobulare şi drenează sîngele prin intermediul vaselor sublobulare în venele hepatice, pentru a ajunge în vena cavă inferioară.

Modificările hemodinamice la nivelul ficatului, oricare ar fi natura lor, se reflectă pînă la urmă asupra complexului sinusoidal, influențîndu-i funcționalitatea. Locul sfincterelor de admisie și de emisie ale ansamblului sinusoidal, depinde în cea mai mare parte de viteza de circulație și presiunea sangvină intrahepatică. Orice modificare în plus sau minus față de normal are repercusiuni asupra funcționalității sinusoidului și deci asupra hepatocitului (fig. 18.9) În acest scop sfincterele realizează:

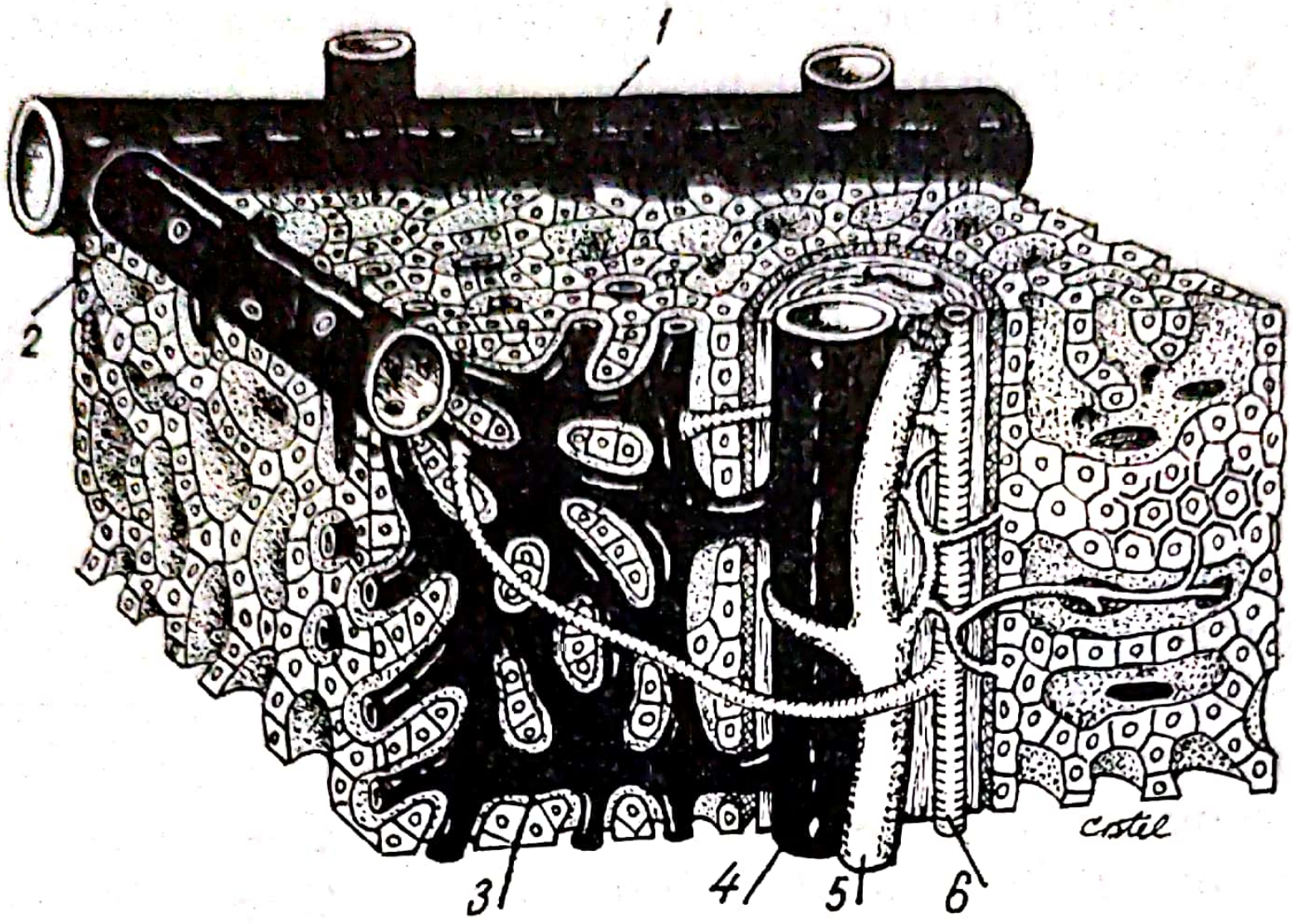

Fig. 18.8 — Imaginea stereoscopică a ficatului (după Elias H., 1953):
1) vena sublobulară; 2) vena centrolobulară; 3) sinusoidele; 4) ramurile portale; 5) duct biliar; 6) ramurile arteriale hepatice.

— *Amortizarea presiunii* din sectorul vascular arterial rămînînd astfel ca sinusoidul să fie controlat din punct de vedere presional mai mult, aproape integral, de presiunea portală. Această predominanță presională portală ex-

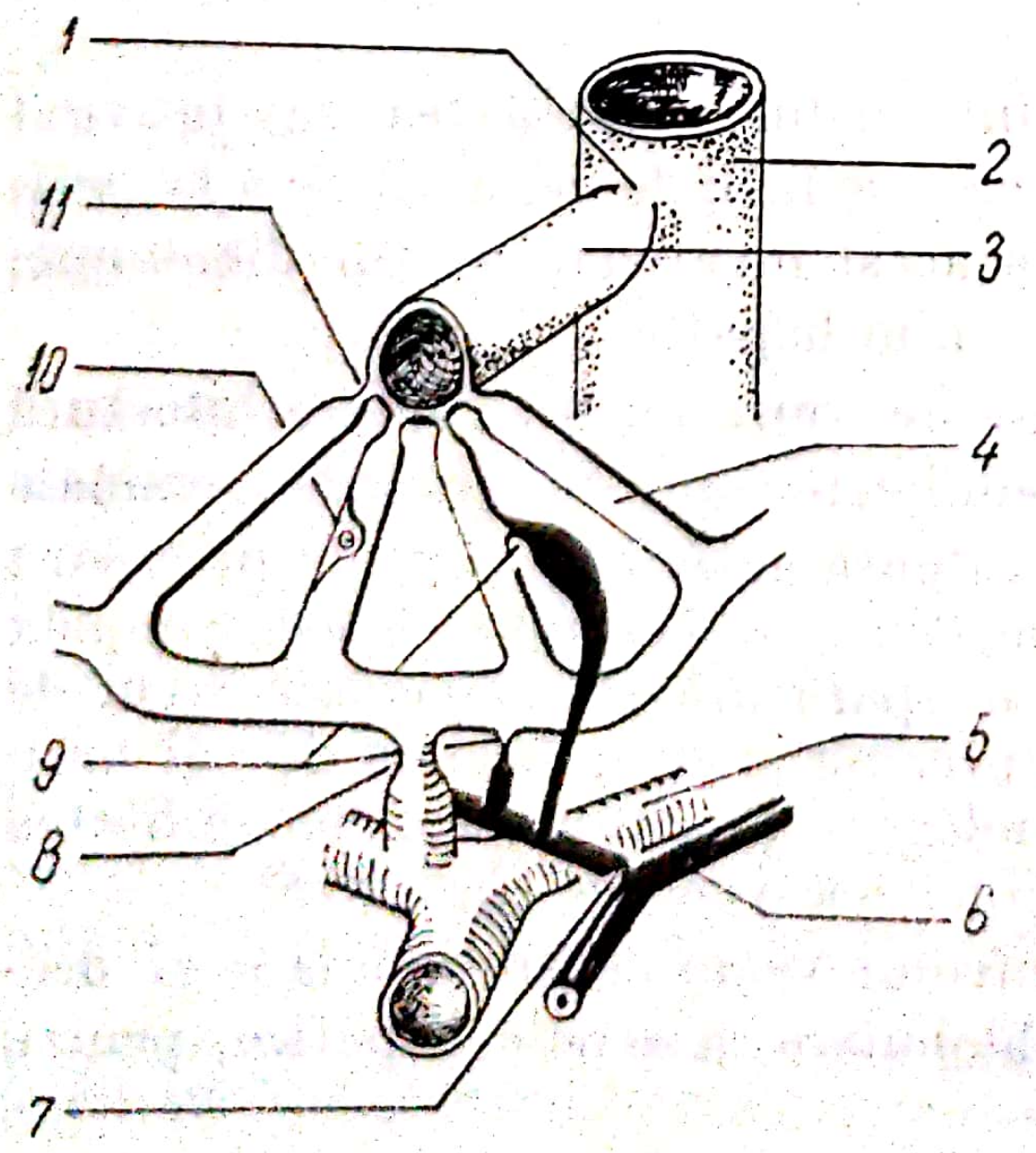

Fig. 18.9 — Mecanismele de control ale circulației sangvine intrahepatice (după Elias H.):
1. stenoza venei centrale la abușarea în vena sublobulară; 2. vena sublobulară; 3. vena centrolobulară; 4. sinusoid; 5. vena portă; 6. artera hepatică; 7. sfincter arteriolar; 8. sfincterul de admisie; 9. sfincter arteriolar; 10. celulă Kupffer; 11. sfincterul de ieșire.

plică menţinerea gradientelor de presiune, care orientează fluxul sangvin normal şi absenţa posibilităţii de apariţie a şunturilor arterio-venoase în condiţiile unei funcţionalităţi normale.

— *Compoziţia şi volumul fluxului sangvin* Prin variaţiile cantitative ale componentei arteriale, sinusoidul poate primi sînge arterial, venos sau amestecat, în funcţie de starea hemodinamică locală sau generală, factori hormonali sau umorali, metabolici, celulari.

— *Posibilitatea deplasării masei sangvine,* într-un alt teritoriu similar, ceea ce explică ritmicitatea activităţii teritoriilor hepatice. Această particularitate a hemodinamicii intrahepatice, conferă ficatului mari rezerve funcţionale.

— *Variaţii de volum hepatic* prin modificări de debit şi presiuni în raport cu variaţiile tensiunii arteriale sau a circulaţiei splanhnice.

Hemodinamica portală intrahepatică poate fi influenţată şi de alţi factori cum sînt aportul din sectorul mezenteric, care este dependent în mare măsură de activitatea tubului digestiv, şi de variaţiile tensiunii arteriale. Ritmul şi intensitatea peristalticii intestinale, ca şi perioadele de digestie contribuie la creşterea fluxului portal. Indiferent de gradul tensiunii arteriale cea mai mare parte din sîngele portal provine din tractul gastro-intestinal. Splina, considerată ca un rezervor sangvin, nu are în condiţii normale o participare importantă. Intervenţia sa devine nocivă în splenomegaliile cu hiperaflux splenic. În astfel de cazuri, hiperafluxul splenic se adaugă hipertensiunii portale determinate de un baraj intra- sau prehepatic, realizînd o creştere a nivelului tensional portal cu 10—15 cm. Splenectomia, realizată în anumite condiţii tehnice, poate fi urmată de o scădere importantă a presiunii portale (10—15 cm apă) explicată prin suprimarea hiperafluxului.

Mişcările respiratorii modifică compensator circulaţia hepatică şi fluxul din vena cavă, favorizîndu-se astfel circulaţia de întoarcere către inima dreaptă. În timpul inspiraţiei prin presiunea exercitată de diafragm asupra ficatului, sîngele este împins către colectoarele eferente hepatice şi de aici către vena cavă inferioară. În acelaşi sens acţionează şi contracţia peretelui abdominal, care goleşte tributarele sistemului port. În expiraţie, se realizează efectul invers: umplerea patului vascular hepatic şi jenă în vena cavă prin creşterea presiunii. Ventilaţiile deficitare, pe care le întîlnim frecvent, dacă nu de regulă, în perioada postoperatorie, se repercută nociv asupra hemodinamicii intrahepatice şi deci asupra funcţionalităţii hepatocitului devenit hipoxic.

Stările de excitaţie simpatică produc vasoconstricţie, spasticitatea sfincterelor şi splenocontracţie, urmate de creşterea tensiunii portale. Aceasta se soldează cu deschiderea şunturilor portocave intrahepatice şi excluderea sinusoidului din circulaţia portală (Dieulafé). Unele substanţe chimice, ca adrenalina şi noradrenalina, au efect pozitiv asupra fluxului sangvin hepatic prin creşterea tensiunii arteriale pe care o produc (Walkin, 1965). Chiotan şi Tabacu au demonstrat că aceste substanţe influenţează şi viteza de circulaţie intrahepatică în sensul accelerării ei. Acetilcolina ar produce creşterea fluxului hepatic prin scăderea rezistenţelor intrahepatice. După Walkin (1965) acţiunea sa nu este bine definită. Histamina creşte rezistenţa prin vasoconstricţia pe care o determină la nivelul venelor hepatice şi încetineşte viteza de circulaţie (Tabacu şi Chiotan, 1958; I. Buşu, 1966). Extractele de hipofiză posterioară scad debitul hepatic prin constricţia şi închiderea şunturilor arterio-venoase intestinale (Dieulafé, 1963). Ingestia de lichide reci sau aplicarea de căldură umedă, scade debitul hepatic. După Popper (1957), fluxul sangvin hepatic scade la individul în picioare, în timpul exerciţiilor fizice, leşin, anestezie generală şi creşte prin vasodilataţie spanhnică, în stări febrile, în ingestia de alcool, după simpatectomie. Dintre substanţele anestezice, mai des folosite, se pare că pentotalul nu are influenţă asupra fluxului sangvin hepatic (Walkin). Hemodinamica portală este profund tulburată în distensiile digestive de orice natură şi stările vasomotorii determinate de şoc.

În toate modificările de hemodinamică porto-hepatică, urmărirea unui singur parametru poate duce la interpretări eronate, datorită neconcordanţei posibile între debit, presiune, viteză de circulaţie şi participarea inegală a diferitelor teritorii, a sediilor rezistenţelor, ca şi prin eventualitatea existenţei căilor colaterale.

În sfîrşit, hemodinamica hepatică poate fi influenţată şi de obstacole mecanice, de natură variată, care pot fi localizate într-unul sau totalitatea sectoarelor sinusoidale, pînă la vena cavă inferioară şi cordul drept. O parte din formele anatomoclinice ale hipertensiunii portale sînt determinate de natura şi întinderea topografică a acestor obstacole.

Caracteristicile morfofuncţionale ale *capilarului sinusoidal hepatic* explică importanţa şi multe din particularităţile schimburilor care au loc la acest nivel. Deosebit de capilarul circulaţiei sistemice, sinusoidul, capilar de tip embrionar, este căptuşit de trei feluri de celule. Una din ele este hipercunoscuta celulă Kupffer. Aceste celule constituie un endoteliu mai mult sau mai puţin discontinuu, care, după părerea multor autori, reglează permeabilitatea sinusoidului în anumite limite şi pentru proteinele serice. Velican (1964) consideră că prezenţa variabilă a porilor de diferite dimensiuni reflectă indirect aspecte dinamice legate de adaptări funcţionale ale celulelor acestui endoteliu, care de fapt aparţin aceluiaşi tip; celulele Kupffer, cu o plasticitate deosebită, sînt mai mari şi mai prompte în caractere fagocitare şi coloidopexice decît celelalte celule. Endoteliul sinusoidal, fără membrană bazală proprie, este delimitat de spaţiul pericapilar, cunoscut sub denumirea de spaţiul Disse. Constatarea existenţei sale de către unii autori, care i-au observat variaţiile dimensionale (în raport cu funcţionalitatea celor două rînduri de celule, care îl mărgineau), face posibilă interpretarea ca o suprafaţă de schimb, între endoteliul sinusoidal pe de o parte şi epiteliul celulelor hepatice pe de alta. În condiţii normale spaţiul este complet închis. În împrejurări patologice, congestie pasivă, anoxie, agresiuni toxice, traumatism, şoc anestezic, hemoragie, precum şi la bolnavii care au trecut printr-o scurtă perioadă de agonie, se constată postmortem, chiar dacă au avut un ficat normal, că acest spaţiu este larg deschis de un lichid interstiţial bogat în proteine, diferite ca dimensiuni, constituind primul element al edemului hepatic. Această mărire a spaţiului pericapilar, care poate avea loc foarte rapid, se datoreşte creşterii permeabilităţii capilare, care lasă să filtreze, pe lîngă elemente plasmatice, în anumite condiţii şi hematii.

Vechea concepţie după care spaţiul Disse era considerat ca sector de circulaţie limfatică a fost puternic combătută pe baza faptului că circulaţia se face în ambele sensuri, iar compoziţia conţinutului său (lichid celular, elemente sangvine, biliare, limfatice) diferă de aceea a limfei, care depinde şi de activitatea endoteliului capilar limfatic.

(vi) **Circulaţia limfatică** este foarte mult influenţată cantitativ şi calitativ de hemodinamica portală. S-a dovedit că spaţiile precapilare comunică cu spaţiile Moll, situate la periferia vaselor portale. Lichidul care circulă în aceste spaţii şi care nu este limfă, dar care trebuie considerat ca fiind la originea limfei, este drenat în vasele limfatice, care se deschid, probabil în zonele portale. De asemenea, s-au pus în evidenţă, la om, cîteva limfatice în canalele centrale din jurul tributarelor venelor hepatice. Este posibil ca şi alte vene limfatice să însoţească arteriolele în interiorul lobulilor. Alte numeroase vase limfatice au fost individualizate în vecinătatea canalelor biliare.

O bogată şi densă reţea subcapsulară, glissoniană, comunică cu reţeaua limfatică profundă. Limfa din zonele centrale ale ficatului este preluată de colectoare mai importante şi drenată către hilul hepatic unde este preluată de ganglionii hilari şi pediculari. De aici, limfa este drenată prin numeroase colectoare către ganglionii celiaci, iar apoi în canalul toracic.

Limfa din zonele periferice, subcapsulare, este drenată tridirecţional:

— Canalele, care ajung de pe faţa superioară pe faţa inferioară a ficatului, se unesc cu canalele colectoare ale limfei centrale şi pătrund în ganglionii pediculari. Aceste anastomoze ale canalelor superficiale cu cele profunde le-am putut observa în timpul disecţiei venei porte pentru realizarea unui şunt portocav la bolnavii cu hipertensiune portală prin baraj intrahepatic (ciroză hepatică). Secţiunea fără ligatură a unor astfel de canale limfatice dilatate la nivelul pediculului hepatic se poate solda postoperator cu mari deperdiţii de limfă, făcînd dificilă reechilibrarea bolnavilor.

— Canalele care pătrund în grosimea ligamentului falciform se îndreaptă către faţa inferioară a diafragmului.

— Canalele de pe faţa posterioară a ficatului trec prin grosimea ligamentului coronar al ficatului, de asemenea către diafragm.

La acest nivel, ca şi la nivelul ligamentului falciform, limfa este preluată de limfaticele subperitoneale diafragmatice şi drenată transdiafragmatic către spaţiul subpleural, de unde, prin colectoare din ce în ce mai mari, limfa hepatică ajunge în ganglionii mediastinali şi apoi în colectorul principal — canalul toracic.

Compoziţia limfei hepatice este aceeaşi, indiferent de zona de producţie, dar ea se deosebeşte de limfa intestinală prin bogatul său conţinut proteic (80% din cel al plasmei). De asemenea, limfa hepatică este mai săracă în acizi graşi, indiferent de alimentaţie. Funcţia de colectare şi transport a proteinelor plasmatice şi a altor molecule mari din filtratul capilar este asigurată de sistemul limfatic. Cantitatea mare de proteine în limfa hepatică, explicată prin sinteza lor la nivelul ficatului, creşte în anumite baraje hepatice şi suprahepatice prin mărirea permeabilităţii sinusoidului.

În chirurgia hipertensiunii portale decompensată ascitic trebuie să avem în vedere că circulaţia limfatică hepatică, prin reţeaua sa bogată şi comunicantă, ca şi prin compoziţia sa, aceeaşi, indiferent de sector, formează o unitate care are, între multiplele sale roluri, pe acela, principal, de transport al proteinelor fabricate de ficat.

18.2 DATE DE FIZIOPATOLOGIE CHIRURGICALĂ

Sîngele portal reprezintă 75% din volumul total sangvin care traversează organul, de la hil pînă la nivelul venelor hepatice. Concentraţia sa în oxigen este de aproximativ 25%. Aportul de oxigen realizat de artera hepatică este esenţial pentru buna funcţionare a celulelor hepatice parenchimatoase. Din această cauză suprimarea brutală a fluxului arterial, cum se întîmplă uneori în antecedentele intraoperatorii de secţiune şi ligatură a arterei hepatice, este urmată de necroza ficatului. Leziunile de ischemie sînt accelerate de dezvoltarea exuberantă a florei anaerobe (L. Légér, 1951). Cînd ocluzia arterei hepatice proprii se produce lent, cum este cazul în tumorile regionale maligne compresive, celulele hepatice au timpul să se adapteze la un regim circulator mai sărac în oxigen (Burdenco, 1914).

Sîngele portal se remarcă prin calitatea pe care o are de a transporta la ficat substanțele nutritive absorbite la nivelul tubului digestiv și sîngele provenit de la pancreas, splină și vezicula biliară. În plus, sîngele portal transportă enzime și hormoni pe care le primește din aria splanhnică. La nivelul ficatului aceste substanțe sînt prelucrate, în ceea ce ne interesează prin funcția de detoxifiere, înainte ca ele să pătrundă în circulația generală. Fistula lui Eck (1877) în cercetările experimentale și anastomozele porto-cave efectuate pe om de Whipple (1945) și Blakemore (1946) au demonstrat că așa-numita „intoxicație cu carne“ sau encefalopatia porto-sistemică sînt rezultatul excluderii parțiale sau totale a ficatului din circuitul portal.

Ocluzia acută a venei porte este urmată de o creștere importantă a presiunii în amonte de obstacol. Această întrerupere a circuitului portal este urmată de modificări profunde la nivelul ficatului. Celulele parenchimatoase sînt primele care se resimt în urma absenței sîngelui portal. Dacă ocluzia se produce lent, sistemul port are timpul necesar de a stabili conexiuni porto-sistemice, presiunea portală crește treptat, iar parenchimul celular hepatic se adaptează la hipoxia intrahepatică. Așa se întîmplă în tumorile de cap de pancreas care invadează trunchiul portal, pancreatite cronice cefalice forme pseudotumorale, chiste hidatice ale feței inferioare a ficatului, îndeosebi ale lobului lui Spiegel.

Ligatura unui ram de bifurcație a trunchiului portal este urmată de atrofia rapidă a lobului respectiv și de hipertrofia compensatorie a celuilalt. Modificările anatomo-patologice constatate se referă, îndeosebi, la celulele parenchimatoase, care se atrofiază. În schimb, persistă, ca anatomie și funcționalitate, canalele biliare, celulele Kupffer și țesutul conjunctiv. Bolnavul poate să trăiască, fără fenomene clinice legate de atrofia lobului respectiv.

Nu se constată fenomene de regenerare hepatică pe zonele menținute sub excluzie portală. În schimb, după rezecțiile hepatice, mai mult sau mai puțin întinse, dar efectuate sub regim circulator portal, se observă, rapid și de durată, complexe fenomene de regenerare hepatică. În prezența unei fistule Eck, la animal, regenerarea hepatică se produce mult mai lent, iar uneori este inexistentă.

Sîngele arterial reprezintă 20—25% din fluxul hepatic total. Tensiunea circulantă intrahepatică este aceeași cu cea din circulația generală. Așa cum am mai subliniat, sîngele, la nivelul sinusoidului, pentru a fi drenat în venele hepatice, suferă influența de reglaj a sfincterelor de admisie și de emisie. Sfincterele de admisie reglează trecerea la nivelul capilarelor portale, sau venulele de admisie. Cu sfinctere asemănătoare sînt prevăzute și arteriolele și capilarele venoase hepatice. Celulele Kupffer, care proemină în lumenul sinusoidal, pot să oprească parțial sau complet trecerea sîngelui prin sinusoide. Sfincterele de emisie, sau de drenaj, controlează fluxul sangvin de la sinusoide către vena centrală. De aici, sîngele ajunge în venele sublobulare și apoi în venele hepatice. La nivelul joncțiunii dintre venele centrale cu venele sublobulare există o dispoziție anatomică particulară, caracterizată printr-o îngustare sau strangulare, care în mod pasiv poate avea un rol definit în reglarea debitului sangvin la acest punct de trecere.

În *hipertensiunea portală*, la început, presiunea mai mare poate învinge rezistența crescută, determinată de barajul în evoluție, fluxul portal rămînînd astfel, în limite fiziologice; ne găsim în faza de *hipertensiune portală compensată*. Ea se caracterizează prin creşterea presiunii hidrostatice în tot teritoriul portal, dar fără o reducere a debitului şi nici a vitezei de circulaţie portală. În timpul acestei faze nu are loc o dezvoltare a circulaţiei portosistemice colaterale.

Cînd rezistenţa produsă de baraj devine mai mare decît gradientul de presiune, fluxul sangvin şi viteza de circulaţie diminuă, ceea ce se soldează cu instalarea stazei în teritoriul port. Aceasta este faza de *hipertensiune portală decompensată*.

Staza în sistemul port este elementul esenţial în geneza manifestărilor clinice. În acest stadiu, activitatea circulatorie în sistemul port poate fi menţinută numai prin intervenţia circulaţiei colaterale. Barajele în calea fluxului portal sînt variate ca natură şi localizare. Oricare ar fi natura lor, ele produc hipertensiune şi stază, clasificîndu-se în raport cu ficatul în trei tipuri:

— *barajele prehepatice* se pot localiza şi evolua la nivelul ramurilor de origine ale sistemului port, fiind denumite *baraje radiculare*, care dezvoltă o *hipertensiune sectorială* mezenterică sau splenică, ultima mult mai obişnuită, cu implicaţii fiziopatologice complexe; mai frecvent, obstacolul prehepatic se întîlneşte la nivelul trunchiului portal; acest *baraj troncular* determină o *hipertensiune portală globală*, cu repercusiuni morfopatologice şi fiziopatologice mult mai complexe decît barajele radiculare;

— *barajele intrahepatice* sînt determinate, în marea majoritate a cazurilor, de cirozele hepatice; în raport cu localizarea dominantă într-unul din cele trei sectoare hepatice, aceste baraje se clasifică în: a) baraje presinusoidale intrahepatice, care interesează ramificaţiile intrahepatice ale venei porte; b) sinusoidale, care prind zona cuprinsă între terminalele venei porte şi venele centro-lobulare şi c) postsinusoidale, care înglobează venele centro-lobulare şi venele hepatice (suprahepatice) în traiectul lor intrahepatic;

— *barajele posthepatice* sînt dezvoltate pe venele hepatice în porţiunea lor extrahepatică, vena cavă inferioară şi chiar cordul drept.

Din punctul de vedere presional, presiunea intrasplenică reflectă starea tensională a presinusoidului sau a venei porte; presiunea suprahepatică blocată reflectă presiunea sinusoidală, iar presiunea suprahepatică liberă — presiunea postsinusoidală.

18.2.1 BARAJELE PREHEPATICE

Se împart în baraje congenitale şi baraje cîştigate, ultimele fiind clasificate la rîndul lor, după localizare, în baraje tronculare şi baraje radiculare.

(i) **Baraje tronculare congenitale.**

• *Stenoza congenitală a venei porte* constituie cauza cea mai frecventă a hipertensiunii portale la copil. Investigările splenomanometrice şi splenoportografice din ultimii ani, la copii cu splenomegalii importante, au pus în evidenţă multiple forme anatomo-clinice ale acestei afecţiuni, considerată rară în trecut sau descoperită, de cele mai multe ori la necropsie. Aşa cum au arătat L. Léger şi P. Marion, D. Setlacec şi A. Popovici, stenoza este de cele mai multe ori totală, îmbrăcînd aspectul unei atrezii a trunchiului portal. Poate fi localizată în treimea mijlocie, la originea sau pe segmentul terminal al venei porte. În aceste cazuri pediculul hepatic este infiltrat, scleros, înconjurat de o rețea de vase venoase dilatate cu direcție portohepatică, denumită circulație de supleere hepatopetă. Ca și în trombozele portale, în aceste cazuri imaginea portografică îmbracă aspectul unui cavernom portal. Disecția pediculului hepatic este laborioasă, sîngerîndă, existînd permanent pericolul lezării căii biliare principale. Dacă joncțiunea spleno-mezenterică este permeabilă este mai bine de a aborda chirurgical axul vascular splenic executîndu-se o splenectomie cu anastomoză spleno-renală.

Prezența unei vene ombilicale permeabile în cadrul acestei anomalii, realizează trei aspecte diferite:

— derivația venei porte fără stenoză (stenoza este intrahepatică, la terminarea ramurilor mici);

— derivația ombilicală în amonte de stenoză;

— leziunea poate fi izolată sau asociată cu leziuni de ciroză (ciroza de tip Cruveilhier-Baumgarten).

- *Procesele trombotice* difuze portale sau spleno-portale sînt mai rare. Ele sînt consecința unor omfalite din copilărie sau complicație majoră a unor splenectomii.

Stenozele congenitale ca și trombozele localizate sau difuze survenite pe fondul lor sînt relativ bine suportate, dacă tromboza se instalează lent. În aceste cazuri circulația de supleere porto-sistemică are timpul de a se adapta noilor condiții hemodinamice. Odată cu apariția primului accident hemoragic, prognosticul devine foarte rezervat, deoarece ritmul și intensitatea accidentelor hemoragice nu poate fi prevăzut. Această incertitudine prognostică condiționează intervenția chirurgicală. Infarctul intestinului necrozat este o complicație tardivă, de cele mai multe ori mortală, a stenozei portale sau atreziei portale, peste care s-a suprapus tromboza difuză portomezenterică. Hipersplenismul cu pancitopenie este rar în afecțiunile stenotice congenitale ale venei porte. Cînd există, el confirmă nespecificitatea tabloului hematologic al sindromului lui Banti. Ascitele nu sînt, de asemenea, constante și caracteristice. Ele se instalează, de obicei, după accidente hemoragice și sînt, în general, tranzitorii. Splenomegalia și varicele esofagiene sînt constante, cu implicații deosebit de complexe în solicitarea derivațiilor portosistemice spontane. Ficatul își păstrează funcționalitatea timp îndelungat. Excluderea ficatului din circuitul portal se soldează pînă la urmă, cu leziuni de scleroză și semne de insuficiență hepatocelulară.

(ii) **Barajele tronculare cîștigate.** Ele sînt reprezentate de cele mai multe ori de *trombozele portale.* Stenozele de natură inflamatorie sînt rare. Într-una din observațiile noastre de hipertensiune portală, stenoza trunchiului portal era determinată de litiaza biliară, cu pericolecistită intensă care strangula trunchiul portal în porțiunea lui mijlocie. Într-un alt caz de hipertensiune portală cu hemoragii digestive superioare, stenoza trunchiului portal era determinată de o pediculită hepatică de natură bacilară. P. Marion și P. Santy au verificat anatomic două cazuri de pediculită hepatică postapendiculară, fără stenoză biliară și fără tromboză.

Trombozele portale se manifestă printr-un tablou clinic caracteristic. Accidentele hemoragice digestive sînt revelatoare în multe cazuri. Cauza lor este ruptura varicelor esofagiene. Acești bolnavi prezintă dureri abdominale localizate la nivelul epigastrului și hipocondrului drept, însoțite de febră (sindromul febră-diaree descris de Paraf și Chalut), anemie și trombocitopenie prin hipersplenism, ascite tranzitorii.

Întregul proces evolutiv al leziunilor obstructive ale trunchiului portal este dominat de progresiunea modificărilor anatomo-patologice locale şi instalarea accidentelor hemoragice. În unele cazuri hemoragia se produce foarte tîrziu. Elementul clinic dominant îl constituie splenomegalia. Intervenţia chirurgicală a verificat diagnosticul de tromboză portală în toate cazurile. Observaţii asemănătoare şi chiar date statistice au publicat Caroli şi Paraf; după aceşti autori, 20% din cazurile de tromboză portală nu se complică de hemoragii digestive sau instalarea lor este foarte tardivă. Bolnavii suportă, în general, bine primele accidente hemoragice. Ritmul repetării hemoragiei ar fi de una la doi ani. Deci, durata medie de supravieţuire de la prima hemoragie ar fi de 10 ani. Trebuie avut în vedere însă că repetarea accidentului hemoragic poate fi fulgerătoare, ducînd la moartea bolnavului.

Prognosticul hemodinamic ia în considerare gradul hipertensiunii portale şi importanţa excluderii din circuitul portal a ficatului. Această excludere poate fi suportată timp îndelungat, dacă obstrucţia portală s-a produs lent şi dacă sistemul venos de supleere hepatopet sau hepatofug are o funcţionalitate satisfăcătoare. Gradul hipertensiunii portale variază între 25 şi 60 de cm de apă. Această variabilitate ţine de gradul obstrucţiei portale şi permeabilitatea şunturilor spontane.

Splenoportografia oferă uneori date interesante, în legătură cu sediul şi întinderea barajului, modificările de calibru ale axului spleno-portal, existenţa şi funcţionalitatea unor şunturi spontane importante (am putea spune vitale cum este acela de la nivelul joncţiunii eso-gastrice), localizarea, întinderea şi mărimea varicelor esofagiene etc. Ea poate oferi date hemodinamice pentru stabilirea prognosticului. Absenţa varicelor este un element valoros pentru formularea unui prognostic mai bun.

(iii) **Barajele radiculare** sînt mai rar întîlnite. Mai frecvent este barajul pe vena splenică. El poate fi determinat de leziuni inflamatorii, pediculite splenice, pancreatite caudale cu peripancreatită (vena splenică fiind înglobată în procesul cronic stenozant), pseudo-chiste ale pancreasului, tumori pancreatice sau retroperitoneale dezvoltate în vecinătatea axului venos splenic. Oricare ar fi natura etiologică a barajului splenic, repercusiunile hemodinamice regionale sînt aceleaşi, determinate de hipertensiune şi stază retrogradă.

În splenomegaliile izolate, pediculul splenic se poate torsiona intermitent, producînd creşteri importante ale presiunii intrasplenice, care se poate transmite pînă la joncţiunea eso-gastrică. Se pot forma varice esofagiene şi se pot produce accidente hemoragice în afara unor leziuni anatomice ale venei splenice. La aceşti bolnavi, presiunea intrasplenică este normală în decubitus dorsal şi creşte considerabil la bolnavul în picioare.

Trombozele splenice de origine pancreatică sînt de cele mai multe ori latente. Ele sînt descoperite printr-o spleno-portografie (L. Léger şi colab., 1951).

Hemoragiile digestive superioare produse de trombozele splenice prin pseudochist de pancreas au unele caractere clinice particulare, ele fiind mici, repetate şi însoţite de dureri vii abdominale.

Trombozele şi în general barajele pe axul venos mezenteric sînt rare. În statistica noastră avem un singur caz, la care sindromul de hipertensiune sectorială mezenterică era determinat de o pancreatită cefalică printr-o triplă leziune stenozantă: stenoza juxta-ampulară a canalului Wirsung, stenoza coledocului inferior retropancreatic şi stenoza venei mezenterice superioare înainte de joncțiunea ei cu vena splenică, pentru formarea trunchiului portal. Chirurgical, au fost rezolvate două din aceste stenoze: cea wirsungiană prin splenopancreatectomie și anastomoză pancreatico-jejunală și cea coledociană prin coledocoduodenostomie, după colecistectomie. Stenoza venei mezenterice superioare a fost lăsată ca atare, fiind limitată și neproducînd accidente hemoragice. După 8 ani de la intervenție starea generală și locală a bolnavului este perfectă (fig. 18.10).

Subliniem, așa cum am arătat și în alte lucrări, că deși sectorul venelor mezenterice are suficiente căi derivative în mezenter, pentru a evita infarctizarea, obstacolele trombotice trebuie să menajeze, ca punct critic, arcada marginală intestinală venoasă.



Fig. 18.10 — Stenoză mezenterică juxtaportală — ileoportografie:
1. stenoză și dilatație a wirsungului; 2. stenoza sfincterului Oddi și dilatarea ductului biliar comun; 3. stenoza venei mezenterice superioare.

18.2.2 BARAJELE INTRAHEPATICE

Fiziopatologia hipertensiunii portale prin baraj intrahepatic este dependentă în mare măsură de localizarea acestuia la nivelul organului. Barajele presinusoidale intra-hepatice evoluează mai rapid către decompensare vasculară, cu hemoragii digestive superioare. Dintre leziunile cirogene, cirozele bilharziene prind ramificațiile portale intrahepatice, realizînd un blocaj presinusoidal. Cirozele nutriționale și virale determină un blocaj postsinusoidal cu evoluție mai mult către decompensare ascitică.

Din punctul de vedere presional în barajele presinusoidale presiunea în arborele portal este ridicată, în timp ce presiunea suprahepatică este scăzută. În barajele post-sinusoidale presiunea portală este ridicată, însă și presiunea supra-hepatică este crescută, aproape de cea portală (fig.18.11).

În această grupă intră și așa numita *hipertensiune portală prin hiperaflux*, care se instalează, fără existența unui blocaj, la traversarea sîngelui prin ficat sau la ieșirea din ficat. Ea poate să fie datorată unui anevrism arteriovenos splenic sau deschiderii anormale a șunturilor arterio-venoase intrahepatice.

Distribuția leziunilor în raport cu sectoarele sinusoidale a fost demonstrată de Madden pe preparate de coroziune ale ficatului (fig.18.12).

Îngustarea ramificațiilor intra-hepatice ale venei se complică de cele mai multe ori cu hemoragie digestivă superioară.

În ciroză, indiferent de etiologie, leziunile anatomice, deși nu realizează un baraj exclusiv postsinusoidal, se pare că totuși acesta este predominant; el evoluează în mai multe etape, fiecăreia corespunzîndu-i un tip de alterare hemodinamică (Mouktar, 1965).

Leziunile inițiale, de scleroză difuză, fac ca circulația porto-hepatică să se resimtă, îndeosebi la părăsirea sinusoidului, acolo unde există, de altfel, chiar în condiții normale o jenă fiziologică. Artera hepatică intervine în aceste condiții de hemodinamică printr-un hiperaflux sangvin bogat în oxigen. Ficatul va reacționa prin regenerare nodulară lobulară. Din această etapă, obstacolul postsinusoidal este categoric prin compresiunea venelor centrolobulare de către nodulii de regenerare, care jenează, pînă la suprimare, evacuarea sinusoidului (D.Burlui şi colab, 1967).

Odată cu creşterea progresivă a hipertensiunii portale, sînt solicitate, din ce în ce mai mult, şunturile porto-cave intra şi extrahepatice. Suprasolicitarea şunturilor arterio-venoase intrahepatice realizează arterializarea sîngelui portal intra-hepatic, cu sărăcirea în oxigen a venelor de drenaj suprahepatice. Ramificaţiile portale înconjurate de benzi de ţesut de scleroză, devin rigide, adevărate canale, care, împreună cu lumenul beant al şunturilor arteriovenoase, formează condiţii favorabile, pentru transformarea întregului complex vascular presinusoidal într-un „angiom scleros“, descris în întreaga lui arhitectură şi funcţionalitate de Mouktar (1965). În aceste condiţii de hemodinamică intra-hepatică rezidă indicaţia de ligatură a arterei hepatice, propusă şi realizată de Rienhoff, pentru scăderea hipertensiunii portale.

Intermitent, procese trecătoare de hepatită, prin edemul interstiţial pe care îl produc, vor contribui şi ele la agravarea tulburărilor circulatoare, iar altele, progresive dar definitive, ca trombozele în sistemul venelor suprahepatice, vor interveni considerabil în blocarea drenajului sangvin.

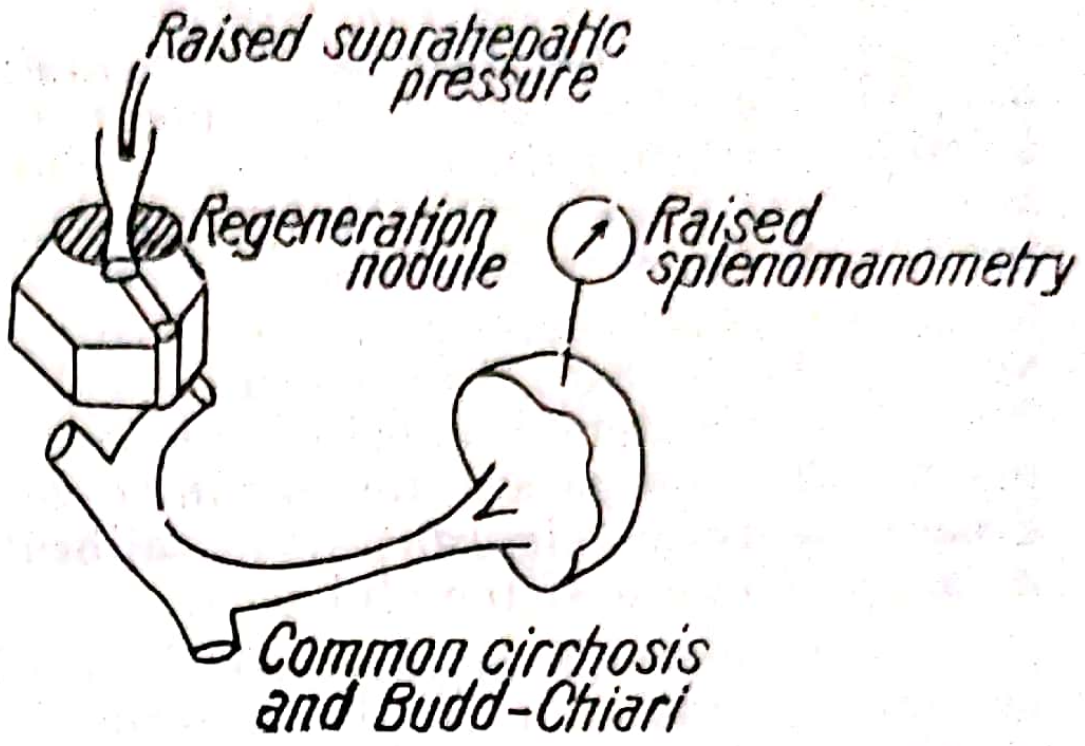
Raised suprahepatic pressure
Regeneration nodule
Raised splenomanometry
Common cirrhosis and Budd-Chiari

Fig. 18.11 — Presiunea în blocul postsinusoidal (după Child C.G. 1954)

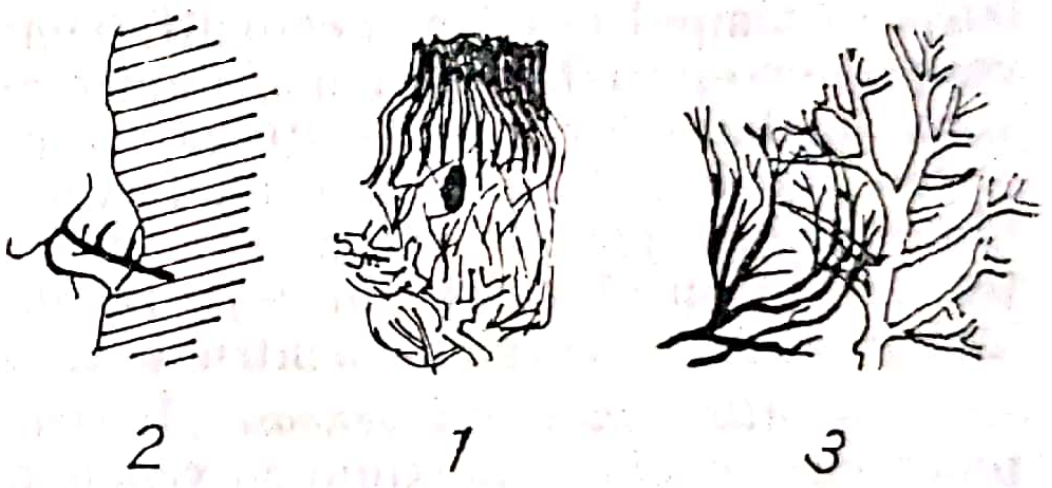

Fig. 18.12 — Preparate de coroziune hepatică (după Madden 1954):

1. Ficat normal; 2. ciroză cu ascită; 3. ciroză fără ascită — atît sistemul venos portal cît şi cel hepatic sînt strîmtate simetric.

Concomitent, dezvoltarea progresivă a circulaţiei portosistemice în sens hepatofug, contribuie la prejudicierea treptată a funcţionalităţii hepatice.

Conexiunile dintre sistemul port şi circulaţia sistemică au fost studiate de mulţi autori, însă legătura dintre ele şi adaptarea circulaţiei portale la noile condiţii hemodinamice determinate de barajele constituite în calea sîngelui portal nu au fost suficient de bine obiectivizate. Alături de datele prezentate în capitolul de anatomie şi care prezintă mai mult un interes tehnic chirurgical, considerăm util a reda în acest capitol sistematizarea acestor conexiuni, făcută cu mult discernămînt anatomo-funcţional de Learmonth.

— *Conexiunea cardio-esofagiană* este realizată de vena coronară a stomacului, care se anastomozează cu plexul venos submucos esofagian, venele gastrice scurte, vena gastrică posterioară şi, prin intermediul acestora, cu vena splenică. Întregul sistem este drenat de marea venă azygos, venele pericardiace, bronşice şi tiroidiană inferioară, toate afluente ale sistemului cav superior. Aceste comunicări porto-sistemice au fost folosite de unii chirurgi pentru crearea de anastomoze porto-sistemice de tip radicular prin visceropexii diverse (F.G. Uglov — omentopleuropexie; D. Burlui — omentomediastinopexie). Această ultimă operaţie a fost întotdeauna asociată de autor cu splenectomie, pentru corectarea hipersplenismului şi ligatura cu scleroza chimică a varicelor esofagiene (rezultatele sînt prezentate în capitolul dedicat tratamentului chirurgical).

— *Conexiunile porto-rectale.* Ramificaţiile de origine ale mezentericei inferioare, transformate într-o reţea extrem de fină în peretele rectului, se anastomozează cu alte vene pelviene şi abdominale. Colectoarele principale sînt plexul venos sacrat anterior şi venele sacrate laterale. Încă în 1893 Charpy a insistat asupra căii principale de anastomoză care uneşte vena hemoroidală superioară la bărbat cu plexul prostatic, iar la femeie cu plexul uterin. Aceste plexuri sînt situate în spaţiul pelvirectal superior şi intră în legătură cu venele hipogastrice, care colectează şi sîngele din venele sacrate laterale. În felul acesta se realizează o largă şi multiplă comunicare între sistemul venos iliac intern şi plexurile venoase intra-rahidiene.

— *Conexiunile la nivelul ligamentului falciform* au fost amintite în capitolul de anatomie, odată cu descrierea venelor porte accesorii. Learmonth insistă asupra posibilităţii păstrării permeabilităţii venei ombilicale, cum se întîmplă în sindromul Cruveilhier-Baumgarten şi a venelor paraombilicale, în care sîngele devenind hepatofug din cauza hipertensiunii portale, forţează conexiunile cu venele subcutanate abdominale, intercostale şi lombare, epigastrică superioară şi inferioară şi mai departe, prin vena circumflexă iliacă ajunge în vena cavă inferioară şi superioară. Unele din aceste anastomoze pot fi puse în evidenţă prin investigarea sistemului port cu substanţă de contrast. Noi am pus în evidenţă prin omfaloportografie o largă anastomoză între venele paraombilicale şi vena epigastrică inferioară dreaptă, care, cu siguranţă prin calibrul ei de aproape 0,8 mm, contribuie la o oarecare decompresiune a sistemului port.

— *Conexiunile spleno-parietale.* Un loc aparte îl ocupă venele lui Retzius care îşi au originea în viscerele retroperitoneale (duoden, colon ascendent şi descendent) sau alte organe care au porţiuni din suprafeţele lor neacoperite de peritoneu şi unesc sistemul venos portal cu sistemul cav. Importanţă mai mare au însă anastomozele care se formează între vena splenică, cu ramurile sale, şi venele pancreatice şi diafragmatice. Uneori, aderenţele splenoparietale sînt foarte vascularizate. Această vascularizaţie devine extrem de periculoasă în timpul unei splenectomii, hemostaza pe cupola diafragmatică, acolo unde aceste vase spleno-parietale sînt mai numeroase, fiind foarte greu de realizat. Ele comunică cu vena lombară ascendentă stîngă, care întîlneşte la extremitatea sa cranială mica venă azygos, iar la extremitatea caudală vena renală stîngă. Suprasolicitarea presională în marile hipertensiuni portale ale acestor colectoare şi a anastomozelor dintre ele transformă ţesutul retroperitoneal din loja renală într-un ţesut angiomatos, făcînd vena renală inabordabilă chirurgical pentru o anastomoză spleno-renală.

— *Alte conexiuni venoase.* În acest grup Learmonth încadrează venele marelui epiploon care capătă conexiuni cu venele parietale după puncţii evacuatoare ale lichidului de ascită sau după intervenţii chirurgicale. Tot în acest grup intră venele intestinului subţire, ale mezenterului, ale epiploonului gastro-hepatic şi venele descrise de Sappey. Tuffier şi Lejars au semnalat, în unele cazuri, existenţa unei căi comunicante care face legătura între un ram colic şi vena renală stîngă.

— *Conexiunea gastro-freno-capsulo-renală* a fost amănunţit descrisă de Gillot şi Hureau. Originea sa este în submucoasa gastrică, pe faţa posterioară a marii tuberozităţi, în porţiunea acolată de peretele posterior al abdomenului şi se îndreaptă de la stînga către dreapta, pe un plan mai mult sau mai puţin orizontal, către cardie; de aici, îşi schimbă direcţia, către vena inferioară a stîlpului diafragmatic stîng; prin intermediul acesteia stabileşte conexiuni cu vena capsulară mijlocie, renală stîngă şi, în sfîrşit, cu vena cavă inferioară.

Aceste derivaţii portosistemice spontane din cursul hipertensiunii portale au o eficienţă scăzută, însă contribuie într-o oarecare măsură la întîrzierea apariţiei accidentelor hemoragice sau la instalarea sindromului ascitic.

18.2.3 BARAJELE POSTHEPATICE

Barajele posthepatice sînt rare; în statistica noastră nu am întîlnit decît 5 cazuri, ceea ce reprezintă 4%. Ele se manifestă prin transsudat ascitic cu păstrarea funcţionalităţii hepatice timp îndelungat. Cu timpul, se instalează scleroza hepatică şi apoi ciroza, cu toate consecinţele.

Leziunea anatomo-patologică se găseşte localizată fie la nivelul venelor suprahepatice, în porţiunea lor extrahepatică, fie la nivelul venei cave inferioare, în porţiunea ei intratoracică, unde au fost descrise stenoze congenitale incomplete, determinînd tabloul clinic al unui sindrom Budd-Chiari, ca în obstrucţiile trombotice ale venelor suprahepatice. Mai rar, această simptomatologie poate fi dată de leziuni ale cordului, cum este cazul în unele forme de cardio-mioscleroză. Un astfel de bolnav a fost operat de noi pentru un sindrom ascitic și hidrotorax drept, căruia i-am efectuat o extraperitonizare a lobului hepatic drept (procedeu D. Burlui) cu rezultat spectacular; nici ascita, nici hidrotoraxul nu s-au mai refăcut.

18.2.4 HEMORAGII DIGESTIVE PRIN HIPERTENSIUNEA PORTALĂ FĂRĂ BARAJ INTRA SAU EXTRAHEPATIC

Ele sînt posibile și pot îmbrăca aspecte clinice de gravitate deosebită. Investigările paraclinice, inclusiv biopsia hepatică, nu au putut pune în evidență existența unui obstacol mecanic. Asupra lor au insistat Tisdale și colab., Evans și Payne, Harrison și alții, iar la noi în țară Firică și colab., Bușu și colab. și alții. Mecanismul patogenic este complex și nu a depășit faza ipotezelor, chiar atunci cînd hipertensiunea portală de acest tip a fost reprodusă experimental. Ele sînt o realitate și, judecînd după publicațiile din ultimii ani, se pare că numărul lor a crescut. Interesul pentru aceste forme clinice este explicabil, prin problemele de diagnostic și de atitudine terapeutică pe care le ridică.

În această categorie intră și *hipertensiunea portală de aport;* a fost întîlnită și descrisă în splenomegaliile mediteraneene, în care s-a constatat o hiperoxigenare a sîngelui portal (Goinard, Pegullo și Pelissier, Bourgeon și Alexandre).

Hiperoxigenarea sîngelui portal a fost explicată prin existența unor șunturi arterio-venoase la nivelul splinei. Ele nu au fost însă confirmate de studiile anatomice care s-au făcut în acest sens. Totuși, hipertensiunea portală de aport a putut fi reprodusă experimental, iar în patologia umană a putut fi găsită în anumite fistule arterio-venoase de la nivelul arborelui portal, de pildă în anevrismul arterio-venos splenic. În aceste cazuri splenectomia cu extirparea anevrismului, și deci extirparea fistulei arterio-venoase, este urmată de vindecarea definitivă a bolnavului.

În 1967, J. Perissat și colab.* au publicat rezultatele lucrărilor lor experimentale asupra acestei probleme mult discutate. În concluziile lor, bazate pe control clinic, radiologic și chirurgical (reintervenție), autorii afirmă că hipertensiunea portală de aport poate fi reprodusă experimental prin crearea unei fistule arteriovenoase la nivelul trunchiului portal, sau al ramurilor sale de origine. Eliminînd din statistică animalele care au decedat în perioada postoperatorie prin diferite complicații, rezultatele imediate și tardive sînt următoarele:

— dacă șuntul se trombozează tensiunea portală este normală;
— dacă șuntul este funcțional, se instalează hipertensiunea portală.

Deși numărul de animale pe care au fost urmărite rezultatele este mic, totuși această lucrare experimentală prezintă un interes deosebit, deoarece ea confirmă unele date clinice și radiomanometrice întîlnite în practica medicală la bolnavii cu hipertensiune portală, cu splenomgalie, probe hepatice bune și absența la controlul radiologic al unui obstacol la nivelul trunchiului portal.

La acești bolnavi splenectomia este urmată de rezultate spectaculare. Cei mai mulți dintre acești bolnavi se întîlnesc în stadiul O („zero") după clasificarea stadială pe care o folosim în clinică.

---

* Perissat J., Raulin Y. și Quemener M. — J. Chir., 1967, 94, 5, 435—450 (n.a).

18.3 DIAGNOSTICUL HIPERTENSIUNII PORTALE

Cu mulţi ani în urmă diagnosticul hipertensiunii portale se stabilea, în majoritatea cazurilor, tardiv: icter, ascită, hemoragie. Aceste simptome reprezentau, de fapt, stadiul final de evoluţie al hipertensiunii portale în care intervenţia chirurgicală nu mai era indicată, iar tratamentul medical conservator era complet ineficient. În general, la aceşti bolnavi, trecutul hepatic este cunoscut, iar la acei cu baraj prehepatic, splenomegalia şi varicele esofagiene sînt de asemenea evidente clinic şi radiologic aproape de stadiile timpurii ale bolii. În această situaţie, hemoragia digestivă superioară sau decompensarea ascitică, în prezenţa unei splenomegalii de dimensiuni diferite au mare rol în stabilirea diagnosticului de hipertensiune portală.

Hemoragia este de cele mai multe ori sub formă de hematemeză, sîngele fiind roşu, provenind din varicele esofagiene rupte sau varicele gastrice, localizate de cele mai multe ori în zona fundică a stomacului. În hemoragiile mai importante intervine în tabloul clinic melena. Gradul şocului hemoragic este strict dependent de amploarea hemoragiei. Alături de hemoragie, în tabloul clinic pot să apară şi următoarele simptome mai importante: icterul (48,5%) splenomegalia (88%) ascita (33%) edeme periferice (28%); nevii vasculari, eritemul palmar, ginecomastia şi atrofia testiculară se întîlnesc tardiv în ciroza hepatică şi numai în acest context prognostic prezintă interes chirurgical.

Ascita şi edemele periferice sînt rezultanta unui lung proces la nivelul ficatului. Avînd o patogenie complexă, ascita influenţează uneori în mod decisiv evoluţia ciroticului. Trebuie avut în vedere că în complexul etiopatogenic al ascitelor pot să predomine tulburările biologice sau elementele mecanice. Cînd predomină elementele biologice ascitele pot fi:

— tranzitorii, prin hipoproteinemie acută posthemoragică;

— ascită prin anemie cronică hipersplenică, posthemoragică sau tulburări de nutriţie şi

— ascită cu sindrom edematos prin insuficienţă gravă hepato-celulară.

Cînd predomină elementele mecanice, de hemodinamică portală, ascitele pot fi mici, moderate sau mari, însă ele pot beneficia de o intervenţie chirurgicală indicată la timp, după o intensă pregătire preoperatorie.

Diagnosticul diferenţial: cel mai frecvent hemoragia digestivă superioară poate fi pusă pe seama unui ulcer gastric sau duodenal sau altă leziune gastrică sau duodenală. Radioscopia gastroduodenală executată uneori în plină urgenţă hemoragică, dacă starea generală a bolnavului permite o astfel de investigaţie, poate tranşa diagnosticul prin absenţa leziunilor gastrice sau duodenale şi punerea în evidenţă a varicelor esofagiene. Investigarea endoscopică esofagiană, gastrică şi chiar duodenală clarifică de multe ori diagnosticul. La bolnavii în stare de şoc hemoragic, instalarea unui tub Sengstaken—Blakemore are valoare diagnostică şi terapeutică în multe cazuri.

Investigaţii. Tabloul clinic al unui bolnav cu hipertensiune portală nu poate da întotdeauna indicaţii asupra stadiului evolutiv al procesului hepatic şi nici al gradului de tulburare hemodinamică. Diferitele clasificări stadiale propuse numai pe aspectul clinic al bolnavilor nu au dat rezultate mulţumitoare. Din această cauză s-a revenit la folosirea pe scară din ce în ce mai largă a *splenoportografiei*, ca metodă paraclinică de valoare necontestată în determinarea gradului de tulburare circulatorie portală intrahepatică și extrahepatică, precum și a gradului de permeabilitate a trunchiului portal și chiar al segmentului spleno-portal.

Tehnica splenoportografiei este cunoscută de majoritatea chirurgilor; această investigație nu este lipsită de riscuri și îndeosebi riscul hemoragic, care impune de multe ori o splenectomie de urgență care poate fi chiar contraindicată. Din această cauză noi folosim acest mijloc de investigație peroperator, asociat în toate cazurile cu manometria portală.

Explorarea presională a sistemului port prin intermediul venei ombilicale repermeabilizate, s-a dovedit a fi de un real folos pentru aprecierea cît mai aproape de real a tulburării de hemodinamică portală intrahepatică. Noi am arătat, încă în 1970, comparativ, valorile presionale obținute prin diferite metode de investigare și îndeosebi în raport cu metodele devenite clasice, cum sînt splenomanometria și ileoportomanometria (Hunt). *Omfaloportomanometria* ne-a dat întotdeauna cifre presionale mai ridicate (cu 5—10 cm de apă). Cunoașterea exactă a presiunii portale are mare importanță în stabilirea tacticii operatorii, în stabilirea chiar a tipului de derivație porto — sistemică, dacă o astfel de intervenție este posibilă.

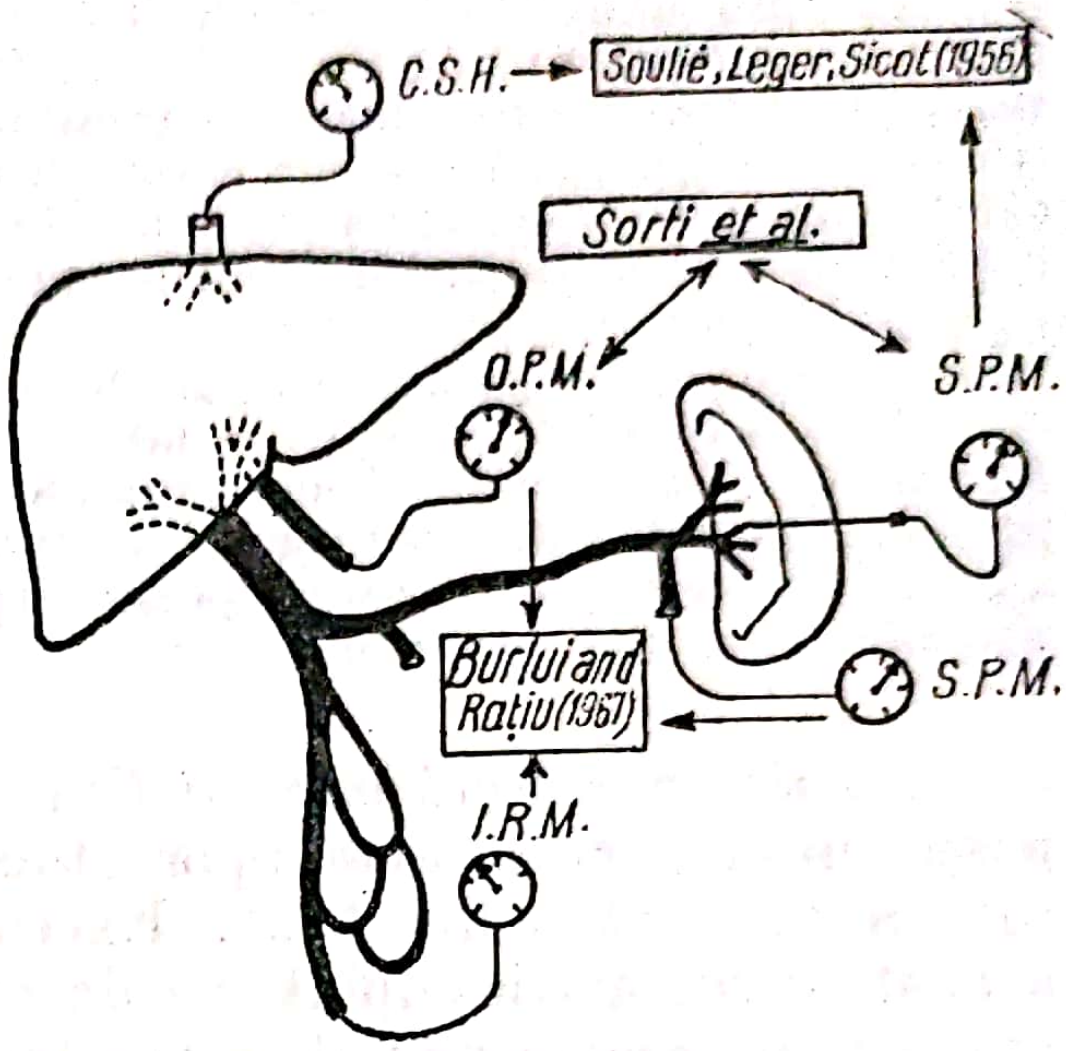

Fig. 18.13 — Explorare cuplată omfalo- și ileo-portomanometrică (D. Burlui, O. Rațiu 1967)

Explorarea bipolară portoradiculară (D. Burlui și O. Rațiu, 1968) obținută prin omfaloportomanometrie combinată cu ileoportomanometrie oferă rezultate deosebit de interesante în barajele prehepatice; în raport cu topografia lezională am recurs și la explorarea cuplată cu splenoportomanometria (fig. 18.13).

Deosebit de interesantă și utilă este explorarea fluxdebitmetrică hepatoportală pe cale transomfalică.

Cunoașterea valorii debitului portal este necesară în unele cazuri pentru alegerea tipului de derivație porto-sistemică sau pentru stabilirea indicației de realizare a unei *arterializări integrale a ficatului*. Așa cum am mai arătat cateterismul portal transomfalic oferă posibilitatea adaptării la vena portă și ficat a unor metode de cercetare a debitului sangvin, simplificînd tehnica și eliminînd o serie de factori de eroare; nu o considerăm o metodă de rutină; ea trebuie folosită numai atunci cînd avem îndoieli asupra tipului de intervenție care trebuie indicat, pentru a avea eficiență maximă.

O metodă utilă pentru aprecirea globală a debitului portal este aceea recomandată de A. Haeffner și care constă în determinarea gradientului dintre presiunea ileală blocată și presiunea omfalică. La indivizii normali, acest gradient nu depășește, în medie, 13 cm de apă; o creștere a gradientului indică în mod cert un hiperaflux din mezenterica superioară; sub 10 cm de apă debitul portal trebuie considerat scăzut. În barajele prehepatice această metodă nu este indicată.

În clinică, colaboratoarea noastră dr. Rodica Puiu, în elaborarea tezei sale asupra ficatului de şoc în hipertensiunea portală a folosit pentru determinarea fluxdebitmetriei portale o metodă imaginată de Jaegers pentru măsurarea debitului la nivelul venei jugulare, sub forma unei variante simplificate. Principiul metodei îl constitue determinarea vitezei de circulaţie conform ecuaţiei lui Bernoulli $v^2 = (2pt - ps):r$ în care pt este presiunea totală dinamică şi statică din vena portă, ps este presiunea statică, iar r este densitatea sîngelui.

În lipsa unui tub Prandtl cu manometru diferenţial, care ne dă simultan viteza şi presiunea curentului sangvin portal, s-a folosit un cateter pe care noi l-am introdus prin vena ombilicală pentru obţinerea presiunii statice. Acelaşi cateter, împins pînă în ramura stîngă a venei porte, în contra curent, va forma un obstacol în calea fluidului la nivelul căruia vom putea determina presiunea totală. Tot din omfalică se recoltează sînge pentru determinarea densităţii. Un ultim parametru este diametrul venei porte care se măsoară cu un şubler steril.

Debitul portal pe minut se calculează după formula:

$D = 3{,}14\ R^2 \times v^2 \times 60 =$ ml/min., în care $R =$ raza venei porte, iar $v^2 =$ viteza. La individul normal debitul portal se situează între 1200—1500 ml/min. În cirozele hepatice presiunea portală este întotdeauna crescută iar debitul portal scăzut. Variabilitatea cifrică a debitului portal şi intensitatea presiunii portale condiţionează tipul de anastomoză porto-sistemică, aşa cum vom vedea.

Explorarea biochimică a ficatului prin cateterism omfalic şi suprahepatic oferă posibilitatea unor studii biochimice asupra sîngelui portal la intrarea şi ieşirea din ficat. Executarea testului cu bromsulfaleină prin această investigaţie cuplată va da rezultate superioare. E. Storti şi colab. au studiat cu această metodă oximetria în sîngele venos portal şi suprahepatic; au studiat consumul de oxigen pe ficatul normal şi cel patologic, îndeosebi la cirotici. Studiul întregului metabolism al ficatului pe această cale este în atenţia a numeroşi cercetători. Au fost făcute determinări cantitative ale acizilor aminaţi, concentraţia catecolaminelor în sîngele aferent şi eferent al ficatului etc.

Explorarea radiologică a sistemului port pe cale transomfalică (omfalografia). Studiul ramificaţiilor portale intrahepatice cu ajutorul omfaloportografiei a adus contribuţii importante la stabilirea gradului alterării hemodinamice intrahepatice, a indicaţiilor operatorii şi aprecierea riscului operator. Metoda a fost introdusă în practică de O. Gonzales Carbalhaes (1959) şi dezvoltată ulterior de lucrările lui D. Roberti şi colab., J.H. Bayly, D. Burlui şi colab., E. Storti şi colab., P. Lavoie şi colab., M. Kapandji, V.A. Piccone şi colab. etc. Introducerea substanţei de contrast în vena ombilicală se poate face pre- sau intraoperator. Noi preferăm explorarea intraoperatorie. Dacă masa de operaţie nu are dispozitivul special pentru investigaţii radiologice se poate folosi dispozitivul pentru colangiografii.

Imaginea radiologică este foarte clară şi permite aprecieri asupra sediului, gradului şi întinderii obstacolului. Punerea în evidenţă a unor căi derivative spontane cu individualizarea diametrului şi traiectului lor este un element informativ extrem de util pentru chirurg. Modificările arborizaţiei portale intrahepatice, ale timpului de injectare a lor, modificările trunchiului portal asociate cu alţi parametri au fost folosite de chirurgi pentru o clasificare stadială a hipertensiunii portale, îndeosebi prin baraj intrahepatic.

P. Lavoie, interpretînd datele obţinute prin seriografie hepatică, descrie trei faze ale *hepatogramei* şi anume: venosă, sinusoidală şi parenchimatoasă; fiecare corespunde unui anumit stadiu evolutiv al cirozei hepatice cu modificări morfologice caracteristice. R. Bourgeon și colab. (1962) au folosit imaginile date de *angio-hepatogramă*, împreună cu datele de histopatologie pentru clasificarea hipertensiunii portale prin baraj intrahepatic în 4 stadii:

— *stadiul I* este marcat prin dilatarea trunchiului portal și o ușoară întîrziere de trecere a substanței de contrast prin ficat. Ficatul este de volum normal sau ușor mărit. Din punctul de vedere histologic se remarcă un infiltrat inflamator al spațiilor porte și semne discrete de hepatită (categoria A).

— *stadiul II* este marcat de lărgirea calibrului trunchiului portal, reflux mezenteric și uneori discrete derivații hepato-fuge. Ficatul încă de dimensiuni normale; histologic apar semne de scleroză discretă a spațiilor portale cu infiltrat inflamator (categoria B).

— *stadiul III* este marcat de o venă portă mult dilatată, verticalizată uneori, apărînd derivații portosistemice de calibru mare. Ficatul este micșorat. Distribuția intrahepatică a ramurilor portale suferă modificări, arborizațiile fiind subțiri. Examenul histologic evidențiază o scleroză extensivă și discretă. Uneori apar noduli de regenerare (categoria C).

— *stadiul IV* este marcat de modificările trunchiului portal și de intensitatea refluxului. Arborizația intrahepatică a venei porte este foarte redusă; ea dă imaginea cunoscută sub numele de „pom uscat". Ficatul este foarte atrofic, iar microscopia arată o ciroză inelară, cu remaniere a texturii hepatice (categoria D).

Desigur, a face abstracție de fenomenologia clinică și a ne rezuma în determinarea stadialității numai la angiohepatogramă și unele date histologice ar fi o greșeală. R. Bourgeon și noi, ca și alți autori, am arătat, în alte lucrări, importanța cunoașterii fiecărui semn clinic și, numai în contextul simptomatologiei clinice se interpretează datele de laborator.

Trebuie subliniat de asemenea că omfaloportografia simplă ca și splenoportografia simplă nu ne informează în detaliu asupra stării sistemului port în amonte de obstacol (intra sau extrahepatic). Asocierea omfaloportografiei cu ileoportografia sau splenoportografia completează datele angiografice punînd în evidență:

— angiectazia portală în amonte,
— staza retrogradă în teritoriul portal,
— circulația derivativă porto-sistemică,
— circulația de supleere porto-hepatică,
— sediul și întinderea barajului,
— gradul și întinderea stenozei,
— eventual natura extrinsecă sau trombotică a barajului portal,
— trombozele extensive.

Toate aceste date, obținute peroperator în mai puțin de 20 de minute, fac posibilă luarea unei hotărîri legată strîns de natura barajului și de implicațiile sale hemodinamice intra sau extrahepatice.

Pentru a putea avea o imagine clară preoperatorie a circulației intrahepatice M. Kapandji a utilizat cu succes hepatografia prin *puncția recesului Rex prin laparoscopie;* se pot obține în același timp și datele presionale necesare pentru cunoașterea gradului hipertensiunii portale

Nu avem experiența acestei metode, de aceea este greu a ne pronunța asupra ei. Materialele prezentate de autor sînt foarte demonstrative, însă laparoscopia, ca metodă în sine, nu întotdeauna poate învinge greutățile de vizibilitate, ale zonei pediculare hepatice, cu atît mai mult zona recesului lui Rex. În orice caz metoda merită a fi reținută, datorită frumoaselor și interesantelor date publicate de M. Kapandji (1967).

Cateterizarea venelor suprahepatice constitue un mijloc suplimentar de investigaţie a presiunii portale. Metoda constă în introducerea unui cateter printr-o venă brahială pînă la nivelul venei cave inferioare în porţiunea ei intratoracică şi de aici într-una din venele hepatice, de obicei cea dreaptă, în care cateterul pătrunde mai uşor datorită oblicităţii direcţiei acestei vene. Măsurarea presiunii blocate sau libere la acest nivel ne furnizează date asupra nivelului intra- sau extrahepatic al barajului. Presiunea blocată reprezintă cifra tensională de la nivelul sinusoidului, deci tensiunea reală, dar măsurată indirect de la nivelul sistemului port. Este o metodă pe care am folosit-o foarte rar. Uneori, cateterul pătrunde în atriul drept, de unde, de cele mai multe ori nu mai poate fi redresat către vena cavă inferioară. Alteori, pătrunderea într-una din venele suprahepatice se face cu dificultate sau cateterul ia permanent drumul către vena cavă inferioară; nu este, de asemenea o metodă lipsită de incidente şi accidente.

Endoscopia utilizează multiple metode:

Esofagoscopia şi-a găsit o aplicabilitate mai largă în ultimii ani. Metoda este mai bine cunoscută, iar bolnavii cu hipertensiune portală se operează în stadii mai precoce în multe ţări. Ea este indicată îndeosebi la bolnavii la care examenul baritat al esofagului nu a pus în evidenţă existenţa varicelor; la aceşti bolnavi mucoasa esofagiană poate să apară congestivă, cu mici leziuni de esofagită erozivă. În submucoasa esofagiană se pot observa ectazii venoase ale plexului submucos esofagian, înainte de constituirea pachetelor varicoase.

Gastrofibroscopia practicată atăzi pe scară largă constituie o metodă preţioasă de diagnostic, pentru varicele situate pe versantul gastric al cardiei sau la nivelul tuberozităţii gastrice. În hipertensiunea portală asociată cu ulcer gastric şi chiar duodenal, în plină hemoragie, gastrofibroduodenoscopia poate preciza rapid sursa hemoragiei (ulcerul sau varicele esofagiene). Folosită cu îndemînare de specialist, gastrofibroscopia este lipsită de incidente sau accidente majore.

Peritoneoscopia s-a impus în ultimii ani în serviciile de medicină internă, mai ales în cele de gastroenterologie. Este bine ca bolnavii să fie internaţi pentru această investigaţie într-un serviciu de chirurgie. Peritoneoscopia, laparoscopia cum este mai bine cunoscută, este de un real folos pentru diagnosticul diferenţial al unei tumori hepatice primitive sau secundare, pentru aprecierea aspectului ficatului, a veziculei biliare şi chiar a pediculului hepatic. Dacă adăugăm şi posibilitatea unei puncţii bioptice valoarea laparoscopiei creşte în diagnosticul formei anatomo-patologice a cirozei şi stabilirea stadialităţii procesului cirogen (D. Burlui şi colb., Stoichiţă A. şi colab.).

În unele cazuri, cavitatea peritoneală este ocupată de o mare cantitate de lichid ascitic, iar alteori, regiunea hepatică este locul unui proces de perihepatită intensă; în aceste situaţii laparoscopia nu poate oferi date clare asupra ficatului.

În majoritatea cazurilor ce au ridicat probleme de diagnostic am preferat laparotomia exploratoare care, aşa cum am mai arătat şi în alte lucrări, trebuie să constituie, în anumite situaţii, o etapă de diagnostic şi de precizare a atitudinii terapeutice.

Puncţia biopsie a ficatului. În serviciile de chirurgie profilate pe chirurgia hipertensiunii portale puncţia biopsie a ficatului nu este considerată o metodă de diagnostic a acestui sindrom. Ea este folosită pe scară largă în serviciile de gastroenterologie pentru diagnosticul histopatologic al diferitelor afecțiuni hepatice și îndeosebi în diagnosticul diferențial al diferitelor forme de ciroză.

Testele funcționale hepatice. Valoarea lor este remarcabilă cînd sînt analizate împreună cu semnele clinice și alte date de laborator.

În stadiile incipiente ale bolii testele hepatice sînt, de cele mai multe ori, în limite normale. Trebuie avut în vedere că un singur test nu este concludent pentru stabilirea gradului de insuficiență hepatică. Ficatul trebuie explorat multilateral. În 1964, am arătat pe larg valoarea determinării *clearance*-urilor hepatice, explorarea ficatului celular (analizînd testele de insuficiență celulară directe și indirecte, testele de citoliză), explorarea funcției biliare (prin dozarea constituenților biliari în sînge, urină, intestin) și studiul testelor inflamatoare; am arătat atunci valoarea electroforezei în ciroze și importanța prognostică a inversării raportului albumine/globuline prin scăderea albuminelor și creșterea gammaglobulinelor. Hipoalfaglobulinemia este indicatoarea unui prognostic foarte rezervat, intervenția chirurgicală neputîndu-se executa decît dacă bolnavul răspunde la terapia preoperatorie prin corectarea și a acestei componente plasmatice.

Nivelul amoniacului sangvin. În marile hipertensiuni portale, cu circulație colaterală importantă și anastomoze portosistemice funcționale, amoniacul sangvin crește. Hiperamoniemia a fost și este și astăzi considerată de mulți autori drept cauza directă a tulburărilor neurologice prezentate de unii bolnavi cirotici. După anastomozele porto-cave, îndeosebi tronculare, frecvența encefalopatiei ajunge la 27—30%, cu cifre ridicate ale amoniacului sangvin (detalii asupra acestei probleme vor fi prezentate la secțiunea dedicată encefalopatiei portosistemice).

Evaluări hematologice. La bolnavii cirotici studiul tabloului hematologic este obligatoriu, el oferindu-ne date importante pentru diagnostic și aprecierea prognosticului. Anemia, care se instalează în timp la acești bolnavi, poate fi normocromă, normocitară și macrocitară. Anemiile hipocrome se instalează după accidentele hemoragice. Tabloul hematologic pancitopenic, întîlnit frecvent la cirotici, poate avea caracter hemolitic, dar se întîlnește și în barajele prehepatice, datorită splenomegaliei fibrocongestive, unde este o hiperplazie a țesutului reticuloendotelial. Puncția medulară arată aspect caracteristic normoblastic.

Tendința la sîngerare. Coagularea sangvină este tulburată în grade diferite în afecțiunile hepatice și deci și la cirotici. Factorul IX (Christmas), factorul VII, factorul Stuart și protrombina sînt sintetizați numai în prezența vitaminei A. În cazul în care alterările funcționale hepatice sînt importante, vitamina K nu ameliorează timpul de protrombină. Fibrinogenul circulant este deseori scăzut în ciroze, ficatul fiind singurul organ responsabil de sinteza sa. Totuși, se pare că nivelul scăzut al fibrinemiei s-ar datora în mare parte și unor factori fibrinolitici. Fibrinoliza se întîlnește la bolnavii cirotici destul de frecvent; ea constituie un accident foarte grav atunci cînd se instalează intra sau postoperator. În cazul în care scăderea indicelui de protrombină poate fi explicată prin carența de aport a vitaminei K, testul lui Köller (timp de protrombină după încărcarea cu vitamină K) poate aduce date referitoare la funcționalitatea celulară. Pentru bolnavii propuși la o intervenție chirurgicală este necesară cunoașterea multilaterală a coagulării și depistarea pe cît posibil a stării de fibrinoliză latentă.

Componenta renală în explicarea oliguriei la cirotici recunoaşte mecanisme glomerulare şi de tub. De cele mai multe ori, oliguria acestor bolnavi echivalează cu proba de concentrare, atît de utilă în explorarea bolnavilor chirurgicali.

Principalele complicaţii ale hipertensiunii portale sînt: hemoragiile digestive, ascita şi encefalopatia porto-cavă.

Deoarece primele două le-am prezentat în cadrul tabloului clinic, vom arăta că tulburările neurologice sînt la început labile, dar cu tendinţă la recidivă. Se pot distinge trei stadii evolutive:

— în stadiul I semnele neurologice trebuie căutate cu grijă, cel mai caracteristic fiind tremurăturile;

— în stadiul II se instalează sindromul confuzional, la care se asociază un anumit grad de agresivitate sau chiar delir;

— stadiul III se caracterizează prin comă calmă, mai mult sau mai puţin profundă, fără semne de localizare.

Electroencefalograma şi amoniemia sînt de un ajutor preţios în diagnostic. Encefalopatia hepatică trebuie diferenţiată de aceea întîlnită în alcoolismul cronic, în comele electrolitice prin hiponatremie şi hipokaliemie, spontane sau provocate prin diuretic, de comele prin colaps hemoragic şi, în sfîrşit, de comele hepatice adevărate, terminale, legate de insuficienţa completă a ficatului.

18.4 TRATAMENTUL HIPERTENSIUNII PORTALE

Tratamentul variază în raport cu forma anatomoclinică a sindromului de hipertensiune portală. Determinarea acestor forme anatomoclinice se face în raport cu stadialitatea evolutivă a bolii. În clinică folosim următoarea clasificare stadială:

— *stadiul O:* leziuni hepatice nedecelabile clinic şi histopatologic, splenomegalie, hipersplenism discret;

— *stadiul I:* leziuni hepatice individualizate histopatologic prin puncţie biopsică şi probe funcţionale moderat alterate, splenomegalie, hipersplenism;

— *stadiul II A:* probe hepatice alterate, splenomegalie, varice esofagiene;

— *stadiul II B:* probe hepatice alterate, splenomegalie, varice esofagiene, accident hemoragic prin ruptură de varice esofagiene sau fundice gastrice;

— *stadiul III:* în această grupă intră bolnavii cu decompensări grave (icter, ascită, hemoragii, stări precomatoase sau comatoase).

Unii dintre bolnavii încadraţi în ultima grupă pot să obţină ameliorarea stării generale şi a funcţionalităţii hepatice în urma unui tratament adecvat în staţionar, alcătuind grupa bolnavilor din *stadiul III reversibil*, care pot fi supuşi ulterior unei intervenţii chirurgicale. Bolnavii ireversibili în urma tratamentului medical sînt consideraţi inoperabili.

• *Tratamentul chirurgical în stadiul O* se adresează îndeosebi hipersplenismului. Aceasta se poate realiza prin splenectomie „înaltă"; se numeşte astfel deoarece nu este asociată cu alt tip de intervenţie cum ar fi o viscero-liză sau o derivaţie porto-cavă de tip troncular sau radicular; în acest stadiu hipertensiunea portală este normală sau foarte puţin crescută. Splenectomia

Fig. 18.14 — Splenectomia; evidențierea, disecția, ligatura și secționarea arterei splenice — de regulă distal de hil (ligatura arterei splenice este urmată de o cădere a presiunii portale de 10—15 cm apă).

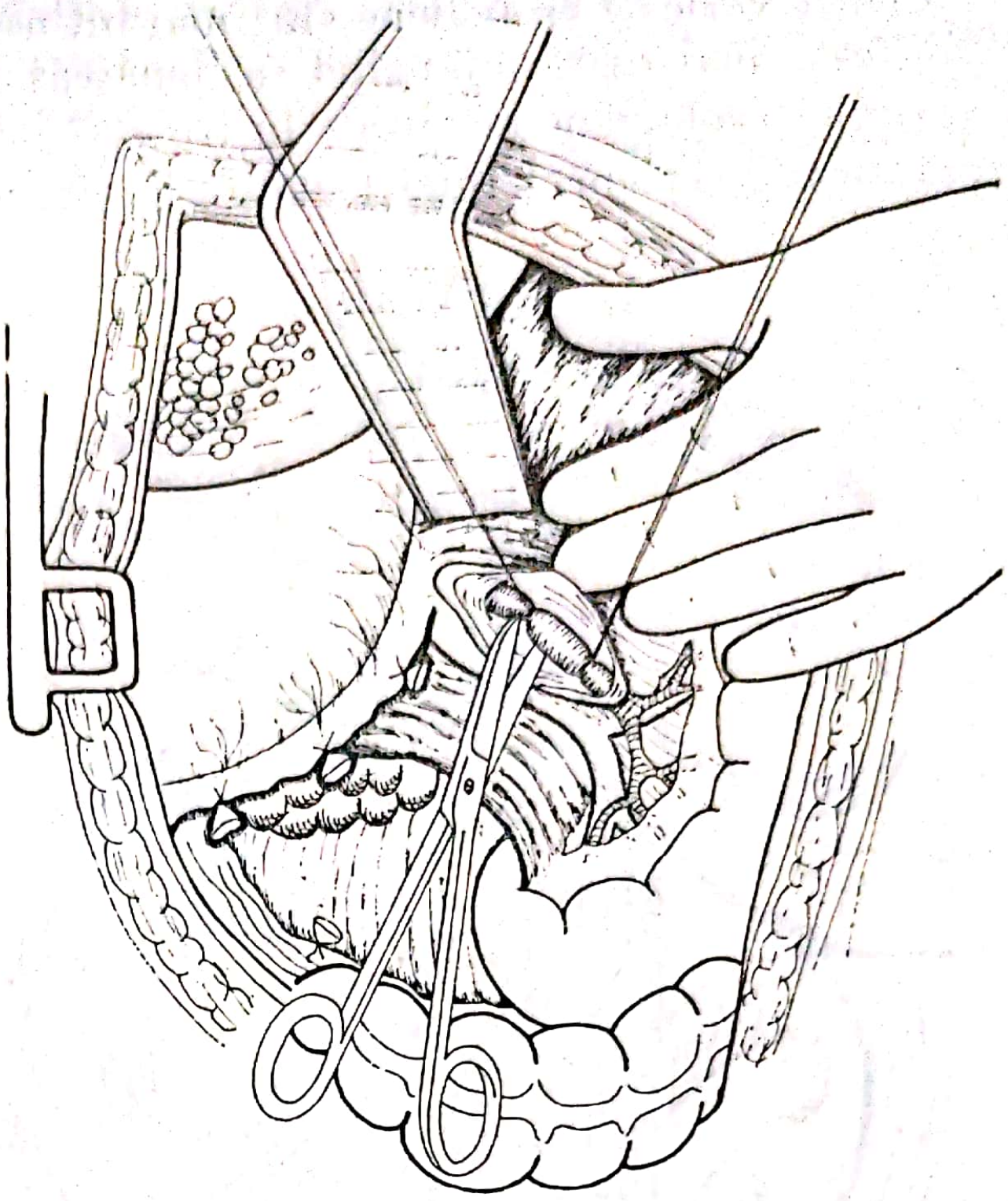

este urmată în aceste cazuri de o ameliorare evidentă a stării generale, de corectarea rapidă a hipersplenismului și, în unele cazuri, de stabilizarea procesului cirogen hepatic (fig. 18.14).

● *În stadiul I, tratamentul chirurgical* constă în corectarea hipersplenismului prin splenectomie și, în raport cu datele de radiomanometrie portală, care pot fi determinate peroperator așa cum s-a arătat, se va hotărî asupra oportunității unei derivații porto-sistemice de tip spleno-renal.

Anastomoza spleno-renală termino-laterală oferă posibilitatea păstrării rinichiului stîng și degrevează sistemul port cu aproximativ 10—15 cm H_2O. În felul acesta, la corectarea hipersplenismului, se adaugă o profilaxie a accidentelor hemoragice care pot să apară la acești bolnavi (fig. 18.15).

● *Stadiul II A.* Experiența arată că în acest stadiu bolnavii prezintă varice esofagiene de mărime și întindere variată care, pînă la un anumit punct, sînt în raport cu gradul hipertensiunii portale.

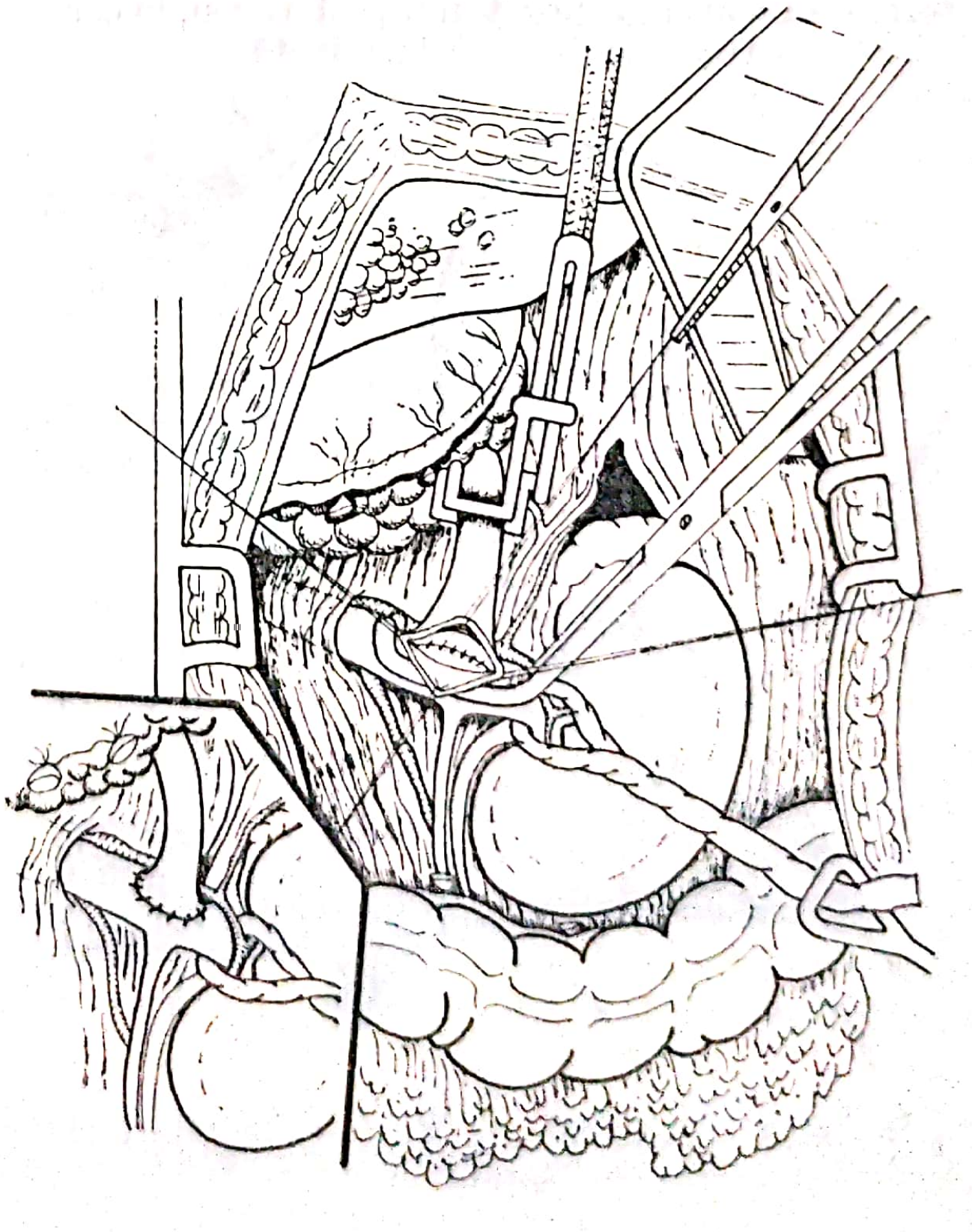

Fig. 18.15 — Anastomoza spleno-renală termino-laterală; sutura cu surget de dacron a planului posterior al anastomozei și a celui anterior (în cartuș anastomoza terminată).

Cu cît varicele esofagiene sînt mai întinse pe esofag, cu atît presiunea portală este mai mare, ajungînd să depășească 40 cm H_2O. De aceea, în cazul varicelor esofagiene localizate în treimea inferioară a esofagului se recomandă practicarea splenectomiei urmată, în același timp operator, de o anastomoză spleno-renală. Pentru bolnavii cu varice esofagiene mai mari și mai ales mai întinse pe esofag, anastomoza spleno-renală nu poate degreva substanțial sistemul port și, de aceea, se va practica o *anastomoză porto-cavă de tip troncular, termino-laterală sau latero-laterală*, în raport cu funcționalitatea hepatică și condițiile anatomice locale. După anastomoza portocavă tronculară, care creează o comunicare largă între trunchiul venei porte și vena cavă, splina, care era în stază, se decongestionează, iar volumul ei diminuă și în următoarele zile; după operație se corectează treptat și hipersplenismul (fig. 18.16, 18.17).

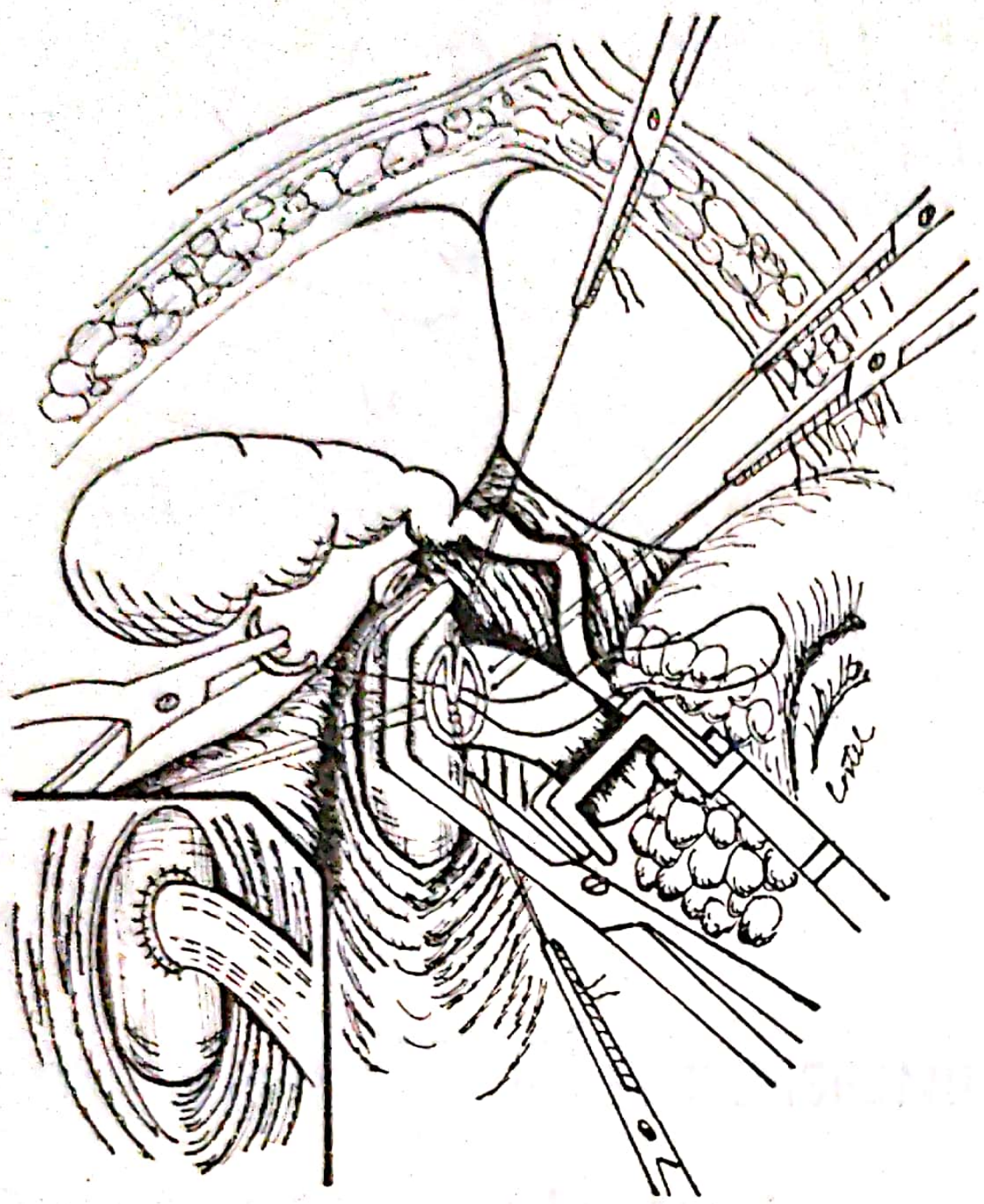
Fig. 18.16 — Anastomoza porto-cavă termino-laterală; executarea surget-ului posterior și, în cartuș, anastomoza terminată.

Corectarea hipersplenismului obținută prin anastomoza portocavă de tip troncular durează între 6 luni și 2 ani de la intervenție; reinstalarea hipersplenismului, chiar fără mărirea de volum a splinei, ridică problema splenectomiei; ea va fi indicată de îndată ce modificările hematologice nu pot fi corectate prin tratament medical și starea generală a bolnavei permite o astfel de intervenție chirurgicală. Această splenectomie, executată tardiv după anastomoza porto-cavă, poartă denumirea de *splenectomie secundară*.

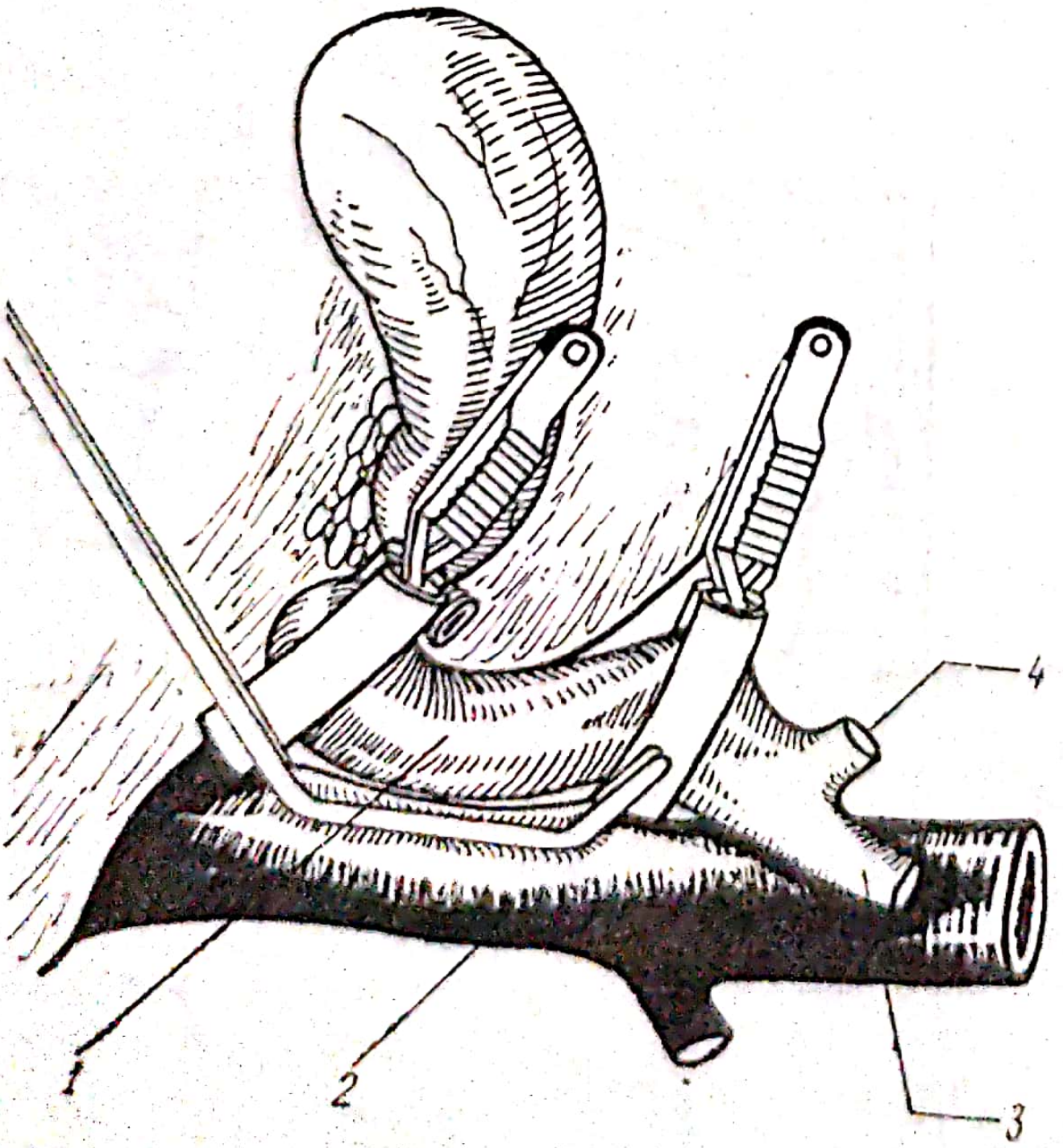

Fig. 18.17 — Anastomoza porto-cavă latero-laterală.

- *Stadiul II B.* Bolnavii cu hemoragii digestive superioare de origine portală sînt bolnavi gravi. Gravitatea este dată de faptul că accidentul hemoragic are loc pe fondul unei insuficiențe hepatice cronice de intensitate variabilă; de aceea, la acești bolnavi, tratamentul chirurgical nu poate fi unul și același pentru toți.

Pentru bolnavul în plin accident hemoragic este bine să se încerce oprirea hemoragiei prin tratament medical, recurgîndu-se chiar la introducerea unei sonde hemostatice tip Sengstaken-Blakemore; ea realizează un tamponament temporar al varicelor esofagiene urmînd ca intervenţia chirurgicală să fie executată după trecerea accidentului hemoragic şi refacerea stării generale a bolnavului.

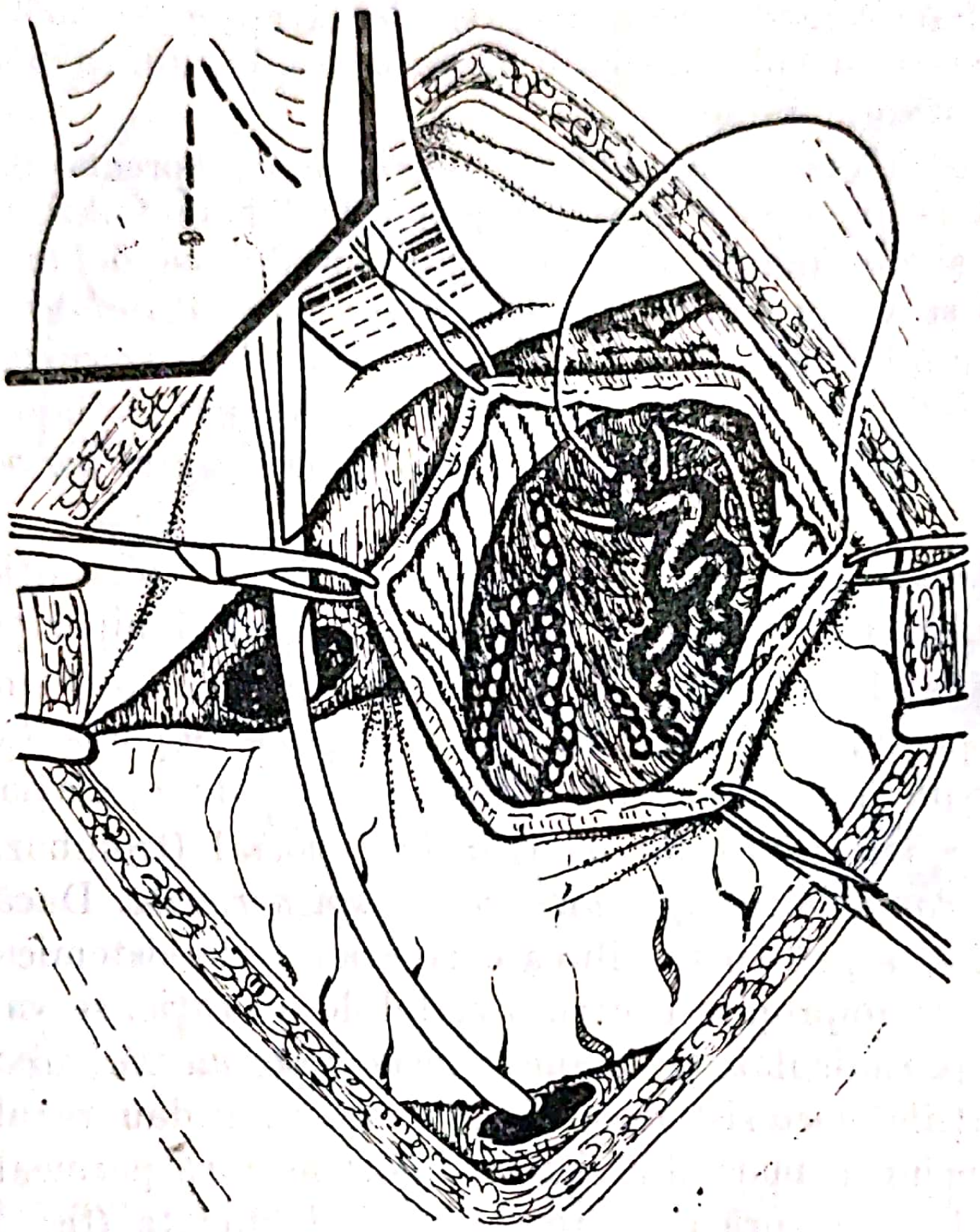

Fig. 18.18 — Ligatura varicelor esofagiene; în cartuş căile de abord, în figură modul de efectuare al surget-ului hemostatic.

a) Dacă accidentul hemoragic nu poate fi oprit prin metoda conservatoare, bolnavul va fi operat în plină urgenţă hemoragică. La bolnavii cu stare generală alterată şi şoc hemoragic se va practica *ligatura transgastrică a varicelor esofagiene*, urmînd ca operaţia derivativă să fie executată într-un alt timp operator. Uneori, această simplă ligatură a varicelor esofagiene este urmată de rezultate bune în timp, accidentul hemoragic nerepetîndu-se mulţi ani; ligatura varicelor esofagiene trebuie considerată totuşi o intervenţie paliativă, executată în urgenţă, de necesitate (fig. 18.18). Pericolul accidentelor hemoragice rămîne, deoarece presiunea portală nu a fost modificată prin această operaţie.

b) Dacă starea generală a bolnavului permite, la bolnavii din stadiul II B operaţia de elecţie trebuie considerată *anastomoza portocavă tronculară*, termino, sau latero-laterală, operație ce se începe, desigur, cu ligatura transgastrică a varicelor esofagiene. Această intervenție realizează trei obiective principale pe care le urmărește tratamentul chirurgical al hipertensiunii portale și anume: scăderea presiunii portale la cifre normale sau apropiate de normal, corectarea hipersplenismului și desființarea varicelor esofagiene (care se colabează în urma scăderii presiunii portale).

c) *Splenectomia urmată de anastomoza spleno-renală* la această grupă de bolnavi trebuie considerată o operație de excepție, ea putînd fi executată numai la bolnavii cu splenomegalii importante, presiunea portală moderată și accident hemoagic minor.

- *La bolnavii din grupa III reversibili* se va aprecia asupra tacticii și tehnicii operatorii în raport cu starea generală a bolnavului, probele funcționale hepatice și dominanta clinică a sindromului, ca de pildă: la bolnavii cu ascite mari se va prefera *anastomoza tronculară latero-laterală;* în decompensările hemoragice minore sau moderate se va face *splenectomie cu anastomoză splenorenală;* în accidente hemoragice majore, la bolnavii recuperați prin tratament medical conservator, se va prefera *șuntul portocav de tip troncular.*

- *La bolnavii cu baraje prehepatice*, tipul de intervenție va fi ales în raport cu localizarea, întinderea barajului și gradul hipertensiunii portale.

Pentru barajele localizate pe axul venos splenic, care sînt urmate de o hipertensiune portală sectorială cu splenomegalie importantă, varice esofagiene și hipersplenism important, *splenectomia* este operația de elecție.

Pentru barajele localizate pe trunchiul portal (tromboză portală) este indicată *splenectomia urmată de anastomoză splenorenală.* Dacă vena splenică nu poate fi folosită pentru stabilirea derivației porto-sistemice sau dacă vena renală stîngă este improprie pentru o astfel de operație, se va recurge la altă operație de tip radicular și anume *anastomoza mezentericocavă.* La acești bolnavi derivațiile portosistemice de tip radicular dau rezultate bune, deoarece hipertensiunea mare din sistemul port asigură permeabilitatea șuntului iar ficatul bun asigură o supraviețuire îndelungată (fig. 18.19).

Acesta este, schematic, tratamentul chirurgical al formelor anatomoclinice mai des întîlnite în cursul evoluției sindromului de hipertensiune portală. Desigur că sînt și forme de tranziție care complică atît indicația tratamentului chirurgical cît și aprecierea eficienței imediate și tardive al unuia din procedeele chirurgicale amintite. Aceasta a dus la imaginarea și a altor tipuri de operații, unele de amploare mai mare, altele mai mică, dar care își găsesc în general o aplicabilitate redusă, fiind operații de excepție pentru cazuri clinice particulare.

18.5 TRATAMENTUL ASCITEI

În ultimii ani s-au obținut succese în tratamentul ascitei prin folosirea plasmoterapiei, corticoizilor, diureticelor puternice și a medicamentelor cu acțiune antialdosteronică.

Totuşi, uscarea definitivă a ascitei (peste 5 ani) se obţine doar într-un procent de 20%. Ciroticul ascitic, în majoritatea cazurilor, evoluează către insuficienţă gravă hepato-celulară şi moarte prin: comă şi icter; hemoragii digestive; sindrom mixt (hemoragie, icter, comă); recidiva ascitei cu sindrom edematos care duce la caşexie şi moarte.

Beneficiază de tratament chirurgical numai ascitele la care în patogenia lor predomină elementul mecanic (barajele intrahepatice postsinusoidale).

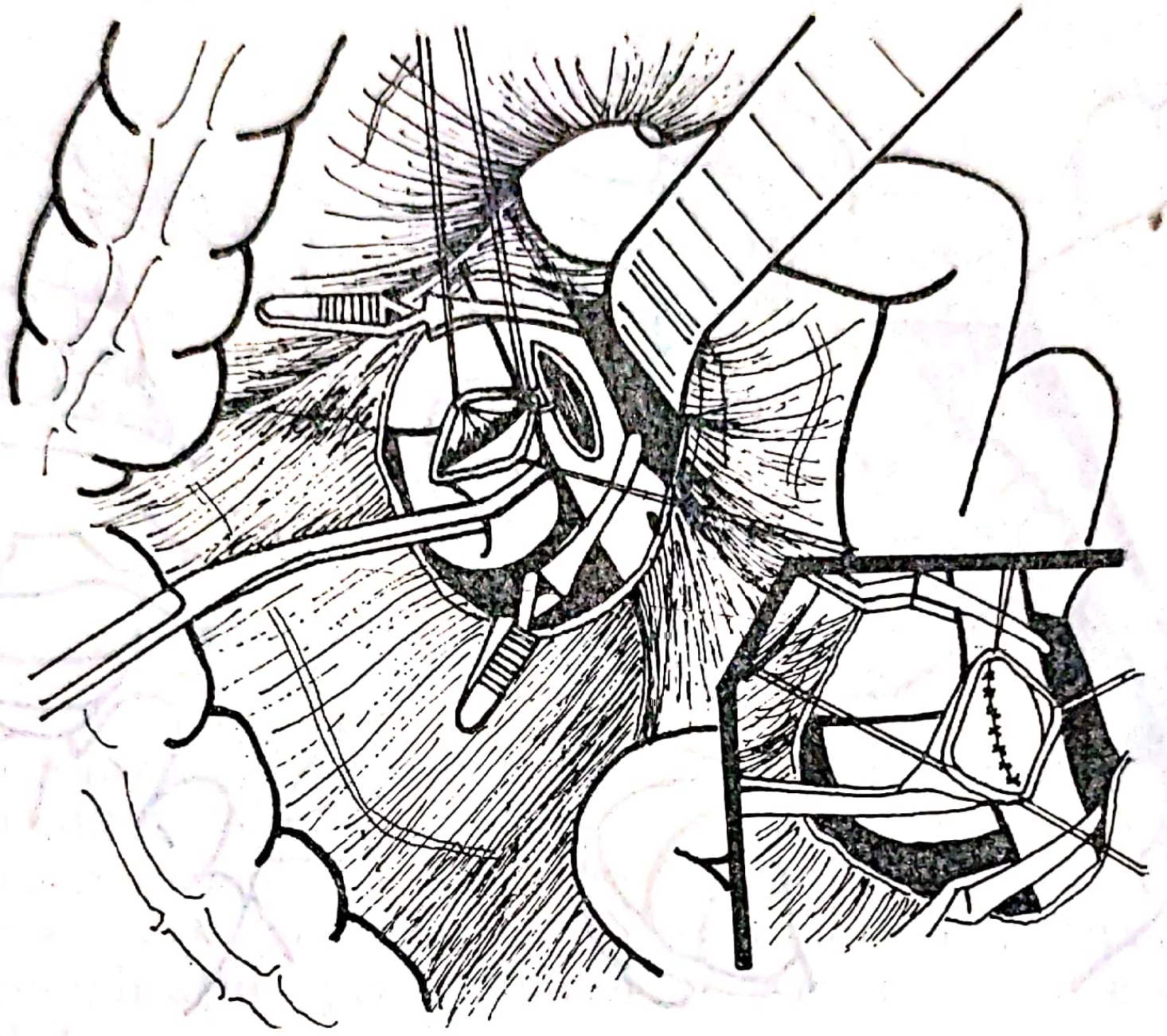

Fig. 18.19 — Anastomoza mezenterico-cavă; planul posterior al anastomozei iar în cartuş acest plan terminat.

Pentru ascitele mici şi moderate, cu o presiune portală între 18—25 cm H_2O, tratamentul chirurgical este reprezentat de *visceropexii diverse* care realizează în fond anastomoze portosistemice de tip radicular. Astfel de operaţii sînt: omentoesopexia, omentohepatopexia, omentorenopexia, splenohepatopexia, omentoparietopexia (operaţia Talma-Făgărăşanu).

Aceste visceropexii nu pot realiza însă o suprafaţă mare de drenaj al lichidului ascitic, ceea ce face ca majoritatea intervenţiilor să nu fie urmate de un rezultat postoperator satisfăcător. Ţinînd seamă că lichidul de ascită în ascitele mici şi moderate se produce în urma transsudării limfei la nivelul suprafeţei ficatului, prin traversarea capsulei lui Glisson, aplicarea *procedeului de extraperitonizare a lobului hepatic drept* (D. Burlui, 1959) a fost urmat de rezultate bune, imediate şi tardive. Prin această intervenţie, suprafaţa lobului hepatic drept este pusă în contact cu cupola diafragmatică dreaptă deperitonizată, ceea ce face ca lichidul de ascită, care se produce la nivelul suprafeţei hepatice, să fie resorbit de limfaticele diafragmului şi trecut prin intermediul lor în limfaticele mediastinale şi canalul toracic (fig. 18.20).

În ascitele mari, la care producerea lichidului de ascită are loc atît la nivelul suprafeței ficatului cît și la nivelul seros enteromezenteric, este indicată *anastomoza porto-cavă tronculară latero-laterală*, care degrevează atît polul cranial cît și polul distal al sistemului port, ceea ce duce la suprimarea stazei limfatice și încetarea producerii ascitei. Indicațiile tratamentului chirurgical în ascita din hipertensiunea portală prin ciroză hepatică se stabilesc la fel ca și în cazul hemoragiilor digestive de origine portală, adică în raport cu forma anatomo-clinică, stadiul evolutiv și tulburările bioumorale.

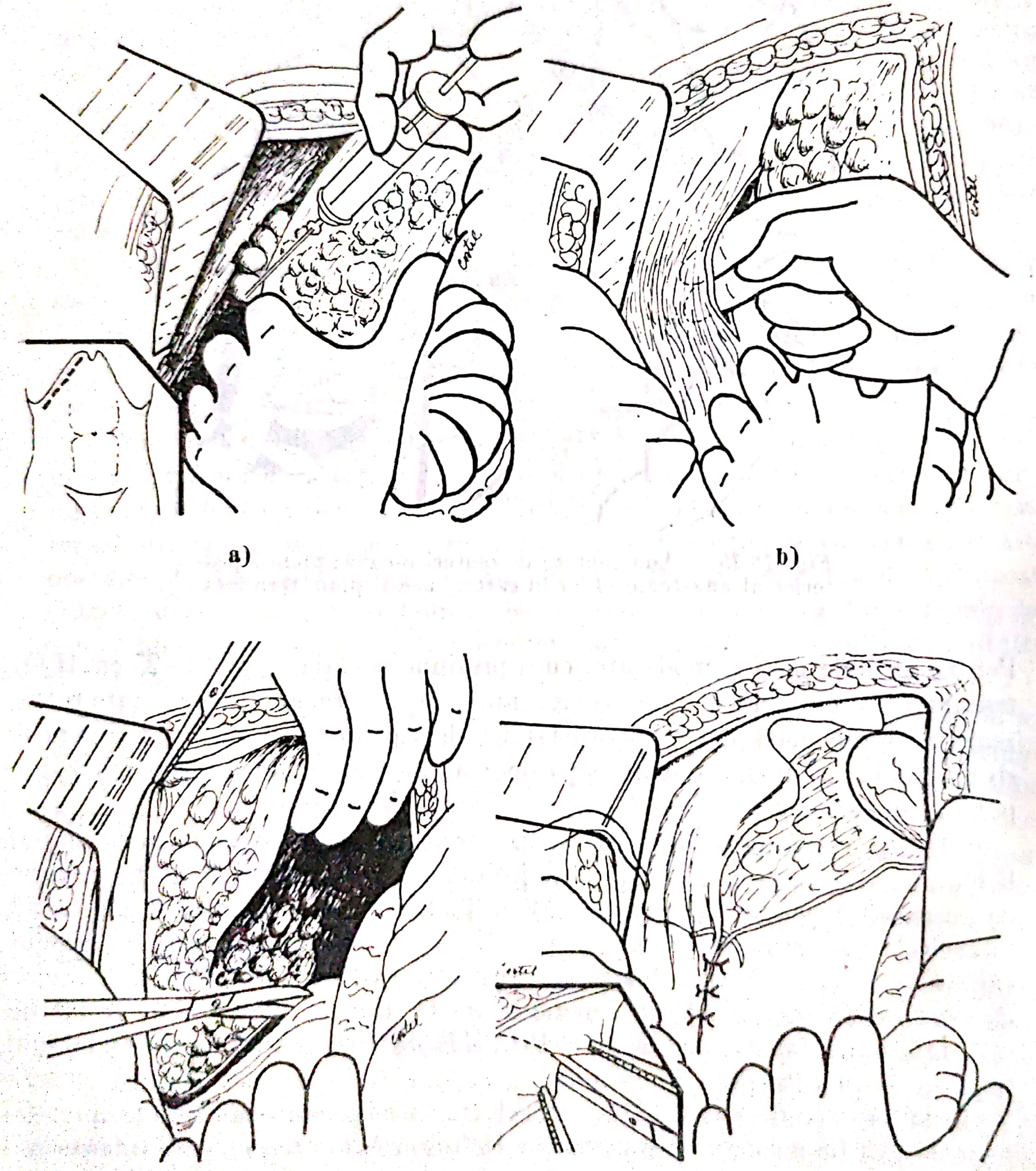

a) b)

c) d)

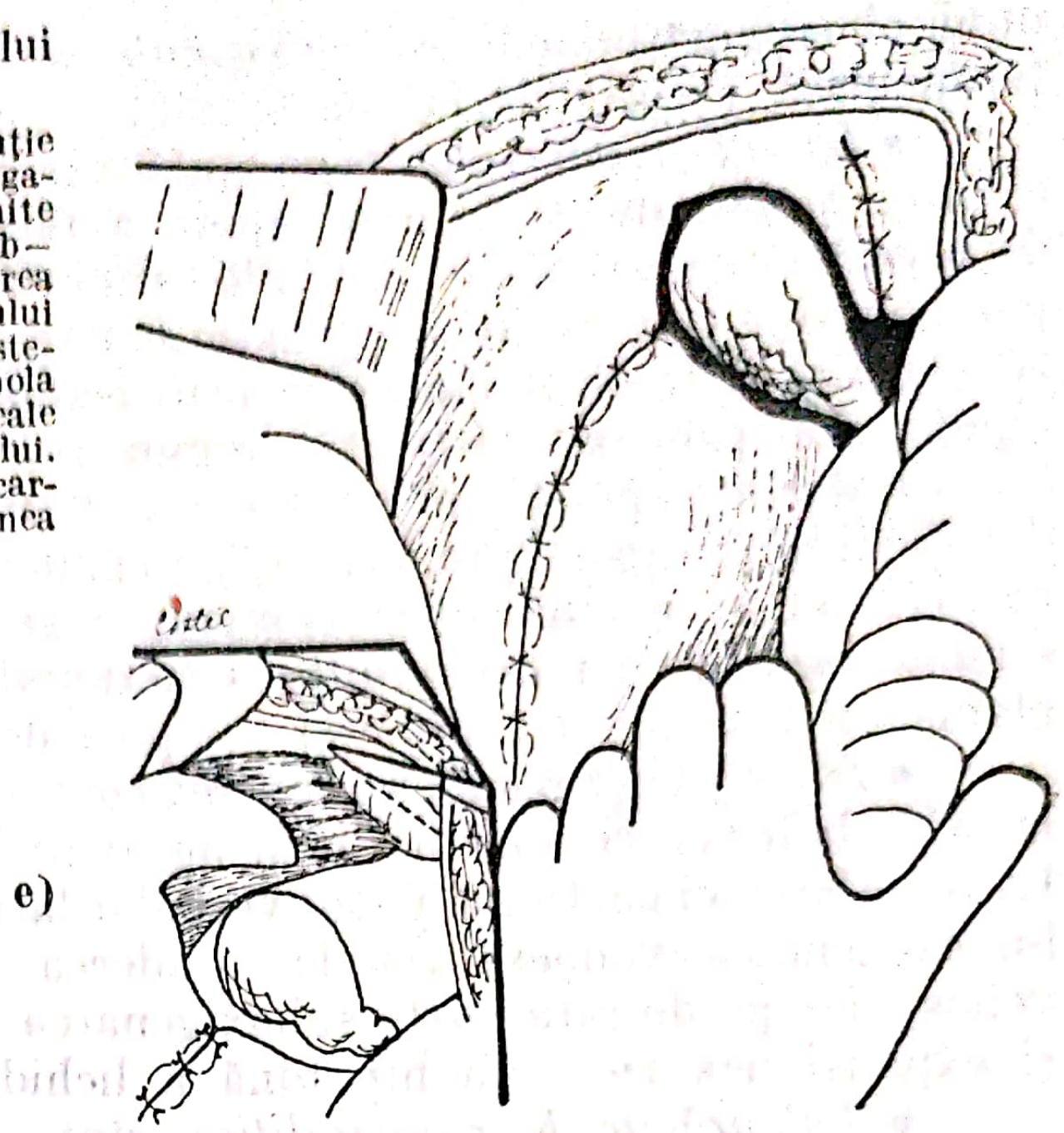

Fig. 18.20 — Extraperitonizarea lobului drept hepatic (D. Burlui 1959):
a — infiltrarea peritoneului diafragmatic cu soluție de xilină de-a lungul marginii superioare a ligamentului coronar hepatic pentru a permite detașarea lamboului peritoneal diafragmatic; b — incizia peritoneului diafragmatic și formarea lamboului superior; c — formarea lamboului peritoneal inferior din peritoneul parietal posterior prerenal — ficatul cirotic imediat sub cupola diafragmatică; d — cele două lambouri peritoneale sînt suturate la marginea inferioară a ficatului. e — aspectul final al extraperitonizării — în cartuș se arată modul în care se folosește marginea dreaptă a ligamentului.

18.6 COMPLICAȚIILE POSTOPERATORII

Chirurgia hipertensiunii portale este grevată de complicații care măresc procentul mortalității postoperatorii. Succesul operator depinde de: indicația operatorie, alegerea tipului de intervenție cel mai adecvat, stabilirea momentului operator și terapia de prevenire și tratare a complicațiilor postoperatorii. Dintre complicațiile postoperatorii pe care le-am întîlnit, deosebit de importante sînt:

- *Insuficiența hepatică*. Pe fondul ei se instalează coma hepatică, de cele mai multe ori ireversibilă; ea reflectă intoxicația globală a organismului și în special a celulei nervoase. Coma hepatică este mai gravă la bolnavii la care se adaugă *sindromul encefalopatic* prin șunt porto-cav. Menționăm că encefalopatia portocavă poate fi un incident trecător, dacă insuficiența hepatică nu este gravă.
- *Sindromul hemoragic postoperator*. El poate fi rezultatul insuficienței tratamentului chirurgical sau agravării insuficienței hepatice. Diateza hemoragică, verificată și cunoscută preoperator printr-un bilanț clinic și biologic complet al hemostazei (vascular, plachetar, plasmatic) impune întotdeauna un tratament de pregătire complex. În timpul intervenției trebuie prevenite: pierderile mari de sînge, prăbușirea calciului ionizat sangvin, trombocitopenia și, depistată la timp, fibrinoliza latentă.

În cazul ineficienței intervenției chirurgicale sindromul de hipertensiune portală se poate reface rapid cu o hemodinamică agravată de extensia trombozei și de modificările vasomotorii din aria splanhnică. În aceste cazuri insuficiența hepatică și sindromul hemoragipar se influențează reciproc. Alte cauze ale hemoragiei postoperatorii pot fi: persistența soluției de continuitate pentru care s-a intervenit, desfacerea suturii la nivelul anastomozei, sîngerarea unui ulcer gastroduodenal coexistent cu hipertensiunea portală. Atitudinea terapeutică variază de la caz la caz.

- *Icterul postoperator* reprezintă un element de agravare a leziunilor cirotice și impune stabilirea rapidă a factorilor etiologici. Cînd este însoțit de ascită, oligurie, stare generală alterată sau sindrom confuzional, icterul postoperator este de un prognostic foarte grav. Icterele medicamentoase pot fi tranzitorii. Icterele mecanice prin leziuni accidentale ale căii biliare principale sau prin periviscerită impun reintervenția chirurgicală.
- *Ascita;* apariția ei trecătoare, ca și rezistența la tratamentul medical demonstrează importanța elementului hemodinamic hepatic, răsunetul funcțional celular și posibilitățile compensatorii pe ambele linii. Evoluția stă în strînsă legătură cu capacitatea funcțională a ficatului. Prezența ascitei reclamă un tratament energic și complex de susținere hepatică.
- *Insuficiența renală postoperatorie* este mai frecventă la cirotici decît la alți bolnavi și survine prin agravarea insuficienței renale preexistente. La instalarea ei participă patul vascular lărgit cu multiple șuntări portorenale, hipertensiunea venoasă renală, scăderea gradientului de presiune arteriovenos, iar pe de altă parte suboxigenarea sîngelui arterial, hipoalbuminemia și expansiunea izo- sau hipotonă a lichidului extracelular.
- *Tulburările hidroelectrolitice* sînt preexistente intervenției chirurgicale la ciroticii ascitici și se accentuează în perioada postoperatorie datorită hipertermiei (destul de frecvent întîlnită), pierderilor ascitice și insuficienței hepatice, agravată de agresiunea anestezică și operatorie.
- *Tromboza.* Anastomozele radiculare se trombozează mai frecvent decît cele tronculare. Trombozele portale sînt compatibile cu viața, însă refac sindromul de hipertensiune portală. Trombozele extensive însă (splenoportale, după splenectomie sau șunt spleno-renal sau porto-hepatice după șuntul portocav troncular) sînt de o gravitate deosebită.

Chirurgia hipertensiunii portale este dominată de fragilitatea hepatică a ciroticilor care condiționează particularitățile șocului intra și postoperator. Unele din complicațiile majore ale hipertensiunii portale ce se instalează în perioada postoperatorie pot fi prevenite sau pot fi făcute să aibă o evoluție mai calmă prin introducerea în practică a unor artificii de tehnică.

Decompensarea ascitică este foarte frecventă în perioada postoperatorie. Acumularea de lichid în cavitatea peritoneală este greu suportată de bolnavi, iar suturile abdominale sînt puse în pericol. Drenajele obișnuite ale cavității peritoneale, după splenectomii sau anastomoze porto-cave tronculare, duc la deperdiții importante de lichid ascitic, care fac de cele mai multe ori insuportabilă echilibrarea hidroelectrolitică a acestor bolnavi. Pentru a împiedica instalarea unor astfel de situații, am recurs la drenajul dirijat al ascitei, tubul de dren fiind trecut extraperitoneal prin vena ombilicală (pe care o repermeabilizăm în prealabil) sau prin grosimea ligamentului falciform al ficatului, dacă vena ombilicală nu poate fi folosită (intervenții anterioare sau calibru insuficient pentru trecerea tubului de material plastic de 5—6 mm diametru). Am denumit acest tip de drenaj, *drenaj transomfalic* sau *transligamentar* al cavității peritoneale, în raport cu traiectul tubului de dren. Avantajele unui astfel de drenaj sînt evidente în perioada postoperatorie și anume: drenajul fiind închis (sub apă) permite urmărirea atentă a cantității de lichid drenată în 24 de ore, urmărindu-se astfel cu eficiență reechilibrarea hidroelectrolitică a bolnavului; infecția cavității peritoneale dinafară înăuntru este imposibilă; în cazul deperdițiilor mari, pensarea tubului de dren duce la înlăturarea lor, fără pierdere pe lîngă tubul de dren, așa cum se întîmplă în cazul altor tipuri de drenaj*.

---

* Tehnica acestui tip de drenaj este prezentată cu detalii în volumul „Vena ombilicală în chirurgia porto-hepato-biliară“ de D. Burlui și O. Rațiu, Edit. Medicală, București, 1970 (n.a).

În cazul *splenectomiilor*, pentru diminuarea cît mai importantă a sîngelui arterial în sistemul port, ligatura arterei splenice trebuie făcută departe de hilul splenic, la aproximativ 8 cm. Splenectomiile în hil, în cazul hipertensiunii portale sînt dificile şi chiar periculoase. Ligatura arterei splenice la această distanţă duce la scăderi tensionale de 15—20 cm de apă în sistemul port, evitîndu-se astfel în multe cazuri o derivaţie spleno-renală. În toate cazurile noastre ligatura arterei splenice la acest nivel nu a avut nici o influenţă asupra vascularizaţiei cozii pancreasului.

Frecvenţa *trombozelor splenoportale* ajunge la 25% în statisticile unor autori. Aceste tromboze se instalează de obicei după splenectomie, în primele trei pînă la şapte zile. Această complicaţie gravă postoperatorie a fost înlăturată de noi prin aşa numita „dublă ligatură" a venei splenice, ligaturată, la fel, departe de hilul splenic. Această dublă ligatură constă într-o ligatură medială, la aproximativ 6—7 cm de hil a venei splenice, ligatură care închide lumenul venei, fără însă a strivi intima; a doua ligatură este situată mai lateral, la cel mult 2 cm de prima şi care este o ligatură obişnuită, strînsă, hemostatică; trombul care se formează va fi situat între aceste două ligaturi şi nu va putea progresa pe axul venos splenic către trunchiul portal.

Aceste trei gesturi chirurgicale au dus la desfiinţarea supuraţiilor în loja splenică, au diminuat numărul derivaţiilor porto-sistemice şi au înlăturat complet, din morbiditatea postoperatorie, tromboza spleno-portală.

INDEX ALFABETIC SELECTIV DE AUTORI

(Citaţi în text, tabele şi figuri[*])

A

Ackerman, L.V. 668
Acosta 962
Adams, J.T. 708
Affanasief, A. 343
Aho, A.J. 760*t*
Aird 526
Åkerlund, Åke[**] 44
Alexandre, J.H. 1093
Alexiu O. 102
Allen, J.G. 552*t*, 561*f*, 581
Allison, Nathaniel 44
Almqvist 749
Altemeier, W.A. 959
Altieri, A. 700
Amussat, Jean-Zuléma 550, 551, 591
Anderson, J.R. 413
Anderson, W.C. 665, 682, 704
Andreassian 511
Andreoiu, Constantin 511, 824, 700, 724
Andrews 670
Anselmi, A. 700
Anson 682
Antonucci 697
Argyropoulos, G.D. 702
Arianoff, A.A. 898, 962, 963, 964, 966, 973, 974
Arnaud, M. 761, 762
Arnold, G.J. 709
Arnous, J. 441
Arrighi 990
Artz, C.P. 735
Aschoff, Ludwig 867, 869, 897, 906
Assadourian 836
Attah, Ch. 554*t*
Atwell 699
Avots-Avotins, K.V. 685
Avramescu, Elena 863*f*, 880*f*, 890*f*, 898*f*

B

Bachulis, B.L. 733
Backman 745
Bacon (Roger)-Babcock (W. Wayne) 416, 426, 709
Badea, G. 1016*f*, 1020*f*
Baggenstoss 830
Bailey, P. 556, 601
Baita, G.C. 688
Bakaloudis 923

---

[*] Nu sînt incluse multe nume proprii legate de sindroame şi boli generale, de structurile anatomice sau/şi histologice de bază, cît şi de sondele, testele şi tehnicile de laborator comune, ce se găsesc, unele, la index-ul de noţiuni. Indexul este „selectiv“ şi fiindcă, din lista iniţială exhaustivă, s-au eliminat cca 25% din autorii citaţi o singură dată şi mai ales dacă aceştia aveau o legătură tranzitorie cu conţinutul acestui volum. Sînt însă prezenţi toţi specialiştii de care depinde iconografia explorărilor paraclinice (clasice şi moderne) utile bolnavului chirurgical. Notaţiile *t* şi *f* atenţionează dacă numele propriu apare în tabele sau în figuri (n. red.).

[**] La cîţiva autori de rezonanţă istorică s-a notat (unde s-a izbutit) numele şi prenumele în întregime; cel puţin iniţialele s-au impus alteori pentru disocierea unor „familii“ de nume, reale sau întîmplătoare; totuşi, pentru majoritatea autorilor, iniţialele rămîn conţinute în bibliografiile dispersate la capitole şi subcapitole; rareori, nu s-au putut despărţi anumite „grupaje“ de nume proprii consacrate în timp (n. red.).

Burlui, Dumitru 65, 102, 103, 667, 714, 742, 810*f*, 811, 812, 813, 822, 824, 826, 849, 855, 858, 898, 952, 953, 960, 964, 966, 973, 1001, 1004, 1005, 1009, 1078, 1081, 1090, 1092, 1095*f*, 1096, 1097, 1105, 1107*f*, 1108
Burton, Henry 876
Busuttil 708
Bușu, Ion 1083, 1093
Butnaru, M. 716*t*
Buțureanu, Vl. 29*f*
Bühler 718*t*
Bürger, Leo 313
Bywaters, Eric George 593

C

Cabanié, G. 443, 453
Cabbanne 529
Cabot, R.M. 589
Cafriță, A. 749
Cain, A. 698
Caloghera, C. 554*t*, 668, 700, 964
Calvet, R.S. 658, 735
Cameron 326
Cannon, B. Walter 567
Cannon, J.A. 670
Cantor 551, 645, 659*f*
Carbalhaes, O.G. 1096
Cardoso 954
Carmichael 568
Caroli, J. 843, 845, 849, 850*t*, 852, 853, 855, 883, 892, 911, 920, 921, 928, 929, 930, 951, 952, 953, 964, 1008, 1089
Carp, Silviu 689
Carrington, G.L. 745
Carruthers 745
Carson, W.A. 709
Carter, R. 680, 937, 942
Caspary, W.F. 740
Cattell 232, 238, 397, 671, 930, 934, 936, 1048*f*
Caubria 528
Căpățînă, O. 742
Cârstea, M. 964, 966
Ceccheto, G. 668
Celsus, A. Cornelius 328
Cerchez, Eugen 159, 742, 767
Cerf 528
Chalmers 999
Chalut 1088
Champault, G. 735, 1063
Champeau, M. 942
Champeau-Cattell 973
Chanoine 707
Chapuis, Y. 118
Charcot, Jean-Martin 882
Charpy, A. 1092
Charrier, J. 551
Chauffard, A.M.E. 908, 910, 912, 1008, 1042
Cheadle, W.G. 638
Chevalier, J. 328
Chevrel 57
Chiedozi, L.C. 552*t*, 554*t*
Childs 277, 657, 658, 1048*f*, 1091*f*
Childs-Phillips 511, 658, 659*f*
Chipail, Gh. 735
Chiray 892, 894
Chiricuță, Ion 426, 545
Christoffersen 1021
Ciobanu, Șt. 824
Ciurel, M. 697, 987, 990, 1053
Clain, A. 709
Clairmont, P. 903, 1000
Clatworthy 1077
Claude 999
Clavel, Ch. 603, 704, 716*t*, 729, 740
Clerf 162
Cohn, I. Jr. 707, 753
Cokkinis 719*f*, 724
Colcock, B. 258, 293*f*, 294*f*, 300, 322
Colin, R. 779, 920, 1004
Coller 376, 554*t*
Colles, Abraham 24, 28
Combemale, B. 685
Connolly, J.E. 724
Constantinescu, C. 113, 121
Conte 208
Cook, A.W. 397, 402, 745
Cooley, Denton 724
Cooper, Astley Paston, sir 18, 30, 31, 33, 589
Cooperman, A.M. 591, 704, 705, 944
Cope, Z. 553
Copeland 568
Cormier 716*t*
Cornell 554*t*
Corry 528, 531
Couinaud, C. 861, 903
Councilman, W. Thomas 834
Courvoisier 857, 893
Courvoisier-Terrier 242, 846, 857, 918, 1043
Crawford 724
Creamer 754
Crile, G.W. 398
Cristopher 554*t*
Crohn, B.B. 245, 277, 278, 279, 280, 281, 282, 283, 285, 286, 290, 322, 357, 364*t*, 372, 395, 396, 397, 398, 400, 401, 402, 403, 404, 405, 408, 413, 416, 475, 527, 651, 695*f*, 723*t*, 950, 952
Crohn-Ginsburg-Oppenheimer 696
Crosby 1073
Cruveilhier, Jean 73, 75, 1088, 1092
Cunéo, B. 133
Curbier 658
Curling, T.B. 108
Curtis, E. 1062
Curtis-Fitz-Hugh 877
Curuchat 808
Cushing, Harvey 68, 69, 109, 113
Cutler, C.W. 709
Cutler, B. 952

INDEX ALFABETIC DE NOŢIUNI*

A

• Abces actinomicotic 347, 405
— amibian în general 347, **834****
— anoperianal 444
— apendicular 343
— biliar perivezicular 881, 886
— centroabdominal submezocolic 495
— hepatic colangitic 341, 911
— — cu piogeni în general 828
— — pileflebitic 438, 829
— — amibian 834
— în „buton de cămaşă“ 446
— pancreatic 997, 1026, 1033
— pelvian (al Douglas-ului) 494, **495**
— pericecal 341, 494
— pericolonic în neoplasm 389
— — — diverticulită 360, 362
— pilonidal 462
— „rece“ 17, 32, 36
— retrorectal 450
— rezidual postperitonitic 493
— splenic 1069
— subfrenic 494, **496,** 775
— tuberos 446
• Abdomen „cu triplă proeminenţă“ 48
• *Abdominal rebound tenderness* (semnele de „iritaţie-inflamaţie“ peritoneală) 334, 481, 600, **623,** 769
• Abraziune gastrică 109
• Acetilcolină 63, 64, 114, 565, 574
• Aclorhidrie postoperatorie 210
• Acid chenodeoxicholic 884
— clorhidric 63, 67, **86,** 87
— lactic (soluţia Trémolières) 1050, **1057**
— — în acidoze 588
— — — soluţii de repleţie 639
— iminodiacetic (IDA) 875
• Acidoze (subclasificare) 573, **587,** 642
• Acizi biliari (dozare) 847
• Actinomicoză 347, 405, 463
• Adaptare după hepatectomie 792, 827
— — ligaturi a. hepatică sau v. portă 1086
• Adenită (adenopatie) acută inghinală 33
— mezenterică (granulomatoze) 277, 696
— — limfadenită 526
— — ocluzii intestinale 585
— neoplazică 133, 144, 421, 944
• Adenom chistic hepatic 819
— colorectal (polip) 364
— solid hepatic 816
• Adenomatoză papilară CBP 936
— veziculară 896
• Aderenţe intraperitoneale în general 469, **510,** 630, **689**
— — granulomatoase 692
— intrasaculare hernie 34
— — eventraţie 49

---

* Reflectînd conţinutul acestui volum, s-au respectat în primul rînd noţiunile de interes clinic chirurgical; tematica tratatului este patologia şi nu tehnica; cît priveşte farmacoterapia, a fost aproape eliminată; au dobîndit importanţă sistematizările şi clasificările (cu „ocazia“ indexării), urmărindu-se realizarea unor sinapse în heterogenitatea inerentă a textelor; nu toate noţiunile indexate sînt şi suficient susţinute de dezvoltări corespunzătoare (uneori, sînt numai simple „aluzii“ ce obligă la alte documentări); deoarece chirurgii obişnuiesc să împrumute masiv din sfera tematică a multor altor specialităţi biomedicale, şi acest index conţine, diseminaţi, cîţiva termeni insoliţi! (n. red.).

** Cu aldine sînt marcate paginile unde noţiunile sînt mai detaliat comentate; cînd noţiunea (chiar dacă este pe larg prezentată) are o singură trimitere în text, nu s-au folosit aldine (n. red.).

— — — — — gastric 133, **144**
— — — — — pancreatic 1041
— — — — — rectal 421, 422
— — — — — vaterian 944
— — — — carcinomatoză 541
— — — septică abcese hepatice 829
— — — — embolică în tromboflebite hemoroidale 438
— — — — ocluzii intestinale 593
— — — — peritonite primitive 504
— — — în tuberculoză intestinală 273
• Canal cistic 892
— Nuck 27, 40
— peritoneovaginal 24
• Cancer (epiteliom) bont gastric 220
— CBP 853, 857
— cefalopancreas 845, 857
— colon 364, 709
— gastric 127
— hepatic 822
— metacron (succesiv) 423, 707
— pancreas exocrin 1040
— rect 420
— sincron (multiplu) 375, 397, 423, 707
— superficial al stomacului (Stout) 133
— veziculă biliară 883, 901
• Cancerizare-carcinogeneză (ipoteze):
— apărare imunoenzimatică locală la intestinul subțire 708
— corelație cu colita ulcerativă 397
— — — colangita (CSP) 959
— — — (boala) Crohn 403
— — — factori alimentari 127, 129, 372, 1040
— — — — familiali-genetici 367, 372
— — — grupele sangvine 128, 367, 371, 400
— — — litiaza biliară 883, 901, 934
— — — pseudochistul pancreatic 1027
— — — pseudomixomul peritoneal 515
• Capilar sinusoid hepatic 1084
— — splenic și medular 1067
— intestinal **584,** 721
• Capsulectomie pancreatică 1003
• *Caput medusae* 1080
• Carcinoid apendicular 347
— diverticul Meckel 262
— intestinul subțire 300, 708
• Carcinomatoză peritoneală 513, **541,** 712
• Castrare chirurgicală tactică 30
• Cașexia abceselor hepatice 834
— „chistogenă" 1027
— hidatică 807
— neoplazică 136, 514, 1042
— pancreatică 1007, 1015
— toxicoseptică 501, 636
• „Catar litogen" 867
• Cateter (vezi grupajul la sonde)
• Cateterizarea venelor suprahepatice 1098
• Catgut (comentarii) 510, 691
• Cavitate reziduală hidatică 801, 809
• Cavografie 532, 1044
• Cecostomie 393, 654, 683, **713**
• Celiostomie 492, 630, 751
• Celule APUD endocrine sau/și paracrine (în general) 548, **565**
— argentafine sau/și argirofile (fostele Ciaccio, Nussbaum, Feyrter etc.) 301, 348, 566
— epitelioide 347, 461, 509
— gigante Langhans 280
— histiocite lipofage 896
— Kulchitsky 347, **566**
— Kupffer 956, 1082, 1084, 1086
— *like*-G sau G *(nonbeta)* 63, **65,** 566
— lipospongiocite 462
— Paneth 566
— oxintice 63, 71
— Sternberg-Paltauf 155
• Celulită enzimatică 1014
— mezenterică 528
— parietoabdominală 747
— pelviană 450
— profundă necroticoseptică extensivă 1025
• Centuri de securitate 766
• Cercul vicios al distensiei intestinale 569, **577,** 581, 754
— — al stenozei pilorice (Moore) 94, 586
• *Chalonă* gastrică 64
• Cheag (vezi tromb)
• *Chemitter* 548
• Chimioterapie antiblastică 153, 155, 427, 514, 540, 714, 824, 904, 1051
• Chist biliar 852
— canal Nuck 27
— cordon spermatic 27
— dermoid 458, 537
— endodermic (enteroid) 308, **534**
— „herniar" (de sac) 32
— hidatic hepatic **797,** 854, 858, 966
— — mezenteric 535
— — pancreatic 1039
— — splenic 1066
— limfatic 535
— mezotelial 534
— mucoid ovarian 515
— pancreatic adevărat 1012, **1034**
— — — congenital 1035
— — — dobîndit 1036
— relicvate urogenitale 534
— sacrococcigian 458
— splenic 1063
— vaginal 37
• Chistografie 536, 805
• Chiuretaj endocoledocian 931, 942
• *Chlamydia tracomatis* 416, 877
• *Cholestyramină* 116, 195, 210
• Cicatrice parietală 599, 621, 629

— — — prin alunecare *(sliding)* colon 38, 687
— — — — — transhiatală 44, 45
— — — prin rostogolire *(rolling)* paraesofagiană 44
— — — retrocostoxifoidiană (Morgagni-Larrey) 42
— — — retrovasculară (Glasser) 31
— — — tip Dorr 42
— — — — Laugier 31
— — — — Littré 39, **261,** 687
— — — — Maydl, 20, 687
— — — — Richter 19, 20, 687
— — — — Spiegel 35, 688
— frenică 41, 42, 43
— hiatală 43, **44,** 129
— internă 524, **669**
— — postoperatorie 200, 670
• Herniografie 470
• Heterogrefe (plase și meșe din *ivalon, dacron, marlex, mersilene, nylon, relon, teflon* etc.) 17, 30, 41, 48, 51, 57
• Heterotopii tisulare 259, 668
• Hidatidenterie 803
• Hidatidoperitonită 807
• Hidatidotorax 808
• Hidatidurie 808
• Hidrocel „comunicant“ 27
• Hidrocolecist 870, **878,** 881
• Hidroelectrolitoragie 578, 579
• Hidrolaze 551, 593
• Hidropancreatoză cronică 1007
• Hiperaciditate **71,** 73, 113
• Hiperaflux splenic 1083, 1090, **1093**
• Hiperparatiroidism 66
• Hiperplazie adenomatoasă coledociană 951
— nodulară focală hepatică 816
• Hipertensiune portală 98, 808, 1025, 1071, **1074,** 1090, 1093
— venoasă pelviană 429, **430**
• Hipertrofie pilor la adult **171,** 665
• Hipersplenism 1066, 1069, 1102
• Hipoperfuzie intestinală nonobstructivă 715, **721,** 726
• Hipoaciditate 137
• Hipoglicemie 207, 306, **512**
• Hipotalamus 61, **69,** 113, 114
• Hipotermie 790, 794
— gastrică 118
— locală a pancreasului 1004
— locală și generală 1000
— traumatisme hepatice 794
• Hipovolemie 112, 774
• Histamină (vezi și inhibitori) 64, 65, 721
• Holeră „endogenă blocată“ 548, 579
— „herniară“ 21
• Homeostazie (simple aluzii) 564, 568, 577, 579, 580, 582, 635, 744, 754
— spații geometrice (homeostazice) 571, 577

I

• Icter abcese hepatice 830
— calcul coledocian 906, **908,** 910
— chirurgical 839
— colecistită acută 882
— colestatic 850
— hemolitic 850
— hepatită colestatică 954
— hepatocelular acut 850
— hipertensiune portală 1094, 1108
— în hemobilie 787
— — pancreatită și pseudochiste 1008, 1026
— — stenoze oddiene și CBP 959, 967, **982,** 983
— — tumori CBEH și periampulare 934, 936, 943, **945**
— litiazic 856
— mecanic postoperator 183
— neoplazic (pancreatic) 856, 1042
• Ileită acută terminală pseudotuberculoidă 695
— regională (vezi boală Crohn)
• Ileon terminal 703, 743, 745
• Ileoportografie 1008
• Ileostomie definitivă 370, 399
— temporară 398, 405, **653**
• *Ileus* comentat ca noțiune 556
— alimentar 698
— biliar 700
— meconial 251, **668,** 1035
— vaterian 845
• Imagini hidroaerice abcese 496
— — chiste hidatice 805
— — ocluzii intestinale **609,** 611, 616
— — traumatisme abdominale 772
• Implicații patogenice coronariene în pancreatite 999
— — hepatorenale în septicitatea biliară 911
— — pulmonare în ocluzii intestinale 636, **750**
— — — — peritonite difuze 478, 484, 486, **488**
— — — — — localizate 496
— — — în traumatisme abdominale 781
— — renale în hipertensiunea portală 1100, 1108
— — — în peritonite difuze 487
• Imunitate tisulară intestinală 708
— — peritoneală 469
— — implicații patogenice 395, 400, 858, 950, 1068
• Imunoterapie depresoare 398, 959
— stimulantă 154, 404, 502
• Inaniție acută 636
• Indice „litogen“ 867
— Lowman și Davies 594
• Inel fibros herniar (rolul său) 18

— — — colecistită acută 870
— — mobilă 862
— — neoplazică 901
— — scleroatrofică 870
• Vibrație „hidatică“ 802
• Vilozitate intestinală 566, 593
• Vindecare (vezi cicatrizare)
• VIP *(vasoactive intestinal polypeptide)* 66, **548**, 582
• Vipom, 67, 306, 548
• Visceroliză 630, 649
• Visceropexii 1105
• Volvulus anse anastomotice 200
— cecal 682
— colon transvers 683
— epiploon 542
— gastric 46, **167**, 679
— intestin subțire **263**, 680
— meckelian 261
— sigmoidian 683
— veziculă biliară 864
• Vomică hidatică 803, 808
• *Vomito nigricans* 339

W

• *Wedge-pressure* 603, 749
• Wirsungită terminală 995, 1003, 1007
• Wirsungografie directă 1004, 1028, 1046
— retrogradă endoscopică 991, 1008, 1010
• Wirsungohemoragie 1025
• Wirsungojejunostomie 1049
• Wirsungotomie 1003

Y

• *Yersinia enterocolitica* 695, 696
— *pseudotuberculosis* 696

Z

• „Zgomote intestinale“ 601
• Zonă pancreaticoduodenală 872, **912**, 1008

NOTĂ

Cititorul atent va depista în text numeroase inconsecvențe sau/și inadvertențe lingvistice. În primul rînd (după consultarea ultimelor ediții ale instrumentelor normative emise de Academia Republicii Socialiste România, respectiv DEX-ul, DOOM-ul și Gramatica limbii române) s-au utilizat „variante oscilante“ în cazuri încă nedeterminate definitiv (în special se remarcă grupul **gv-gu**); astfel, s-a notat (după forma care a dominat în manuscris) **sangvin/sanguin** sau **dischinezie/diskinezie, autozom/autosom, odată** (ca adverb pentru timp recent, nu numai pentru „odinioară“) etc.; de asemenea, s-a renunțat, pe cît posibil, la majuscule pentru germeni, medicamente, diverse mase plastice etc. În al doilea rînd, aspectele lexicale și stilistice (semantica și sintaxa corectă a cuvintelor utilizate, cît mai ales flexionarea acestora) depind de preferințele și obișnuințele celor peste 30 de autori, la care se adaugă licențele de limbaj profesional (în special pentru **gangrenă**) sau/și împrumuturile „libere“ din literatura internațională de specialitate; cîteva exemple, inegale ca importanță, sînt: infranșisabil, intarisabil, carefur, chiuraj, probantă, pendinte, factibilă, revelează, refulează, care-și, top-ul, bypass și by-pass, amibian (amebian și amebic) etc. În al treilea rînd, ar fi fost imposibil — și imprudent — să se elimine (de la nivelul redacțional) toate exprimările la persoana întîia, fiindcă majoritatea autorilor au folosit această modalitate de a-și comunica părerile și experiența proprie, pentru mulți dintre ei de recunoscută valoare și definitivă notorietate!

Nu în ultimul rînd, se adaugă inerente alte greșeli generate de complexitatea și de ritmul, uneori foarte alert, al procesului final de tipărire; din categoria celor mai neplăcute se remarcă **producerile** în loc de **procedurile** chirurgicale (la pag. 147) iar de tipul celor „comune“ semnalăm (din puținele pagini de producție parcurse) schwanom în loc de schwannom (pe alocuri), N^+ în loc de Na^+ (la pag. 93), permabil în loc de permeabil (la pag. 201), litere „căzute“ sau incomplete, cît și alinieri insuficiente ale figurilor, tabelelor, notelor de subsol și chiar ale unor titluri; fiindcă a lipsit și răgazul necesar unei cuvenite erate, sîntem nevoiți să regretăm toate „micile“ — dar foarte probabil destulele — imperfecțiuni, ce vor rămîne astfel și „etiologic“ anonime!

Redactor de carte :
Dr. AL. I. BUCUR
Tehnoredactor :
VIOLANDA LEORDEANU

Bun de tipar : 10.III.1986.
Format : 16/70×100. Hîrtie :
Scris I A 84%, 70×100/42
Coli de tipar : 72

Comanda nr. 50350
Combinatul poligrafic
„CASA SCÎNTEII“
București — R.S.R.